TÜRK NÖROLOJİ DERNEĞİ • TURKISH NEUROLOGICAL SOCIETY • 1992

Ulusal 61. Nöroloji Kongresi

13-17 Aralık 2025
Royal Seginus Otel Lara - Antalya

BİLDİRİ ÖZETLERİ KİTABI

KURULLAR

Başkan

Prof. Dr. Murat Terzi
Ondokuzmayıs Üniversitesi Tıp Fakültesi Nöroloji Anabilim Dalı

Başkan Yardımcısı

Prof. Dr. İbrahim Öztura
Dokuz Eylül Üniversitesi Tıp Fakültesi Nöroloji Anabilim Dalı

Genel Sekreter

Prof. Dr. Şebnem Bıçakcı
Çukurova Üniversitesi Tıp Fakültesi Nöroloji Anabilim Dalı

Sayman

Prof. Dr. İpek Midi
Marmara Üniversitesi Tıp Fakültesi Nöroloji Anabilim Dalı

Üye

Prof. Dr. Füsun Mayda Domaç
SBÜ Erenköy Ruh ve Sinir Hastalıkları Nöroloji Kliniği

Üye

Prof. Dr. Hacer Durmuş Tekçe
İstanbul Üniversitesi Tıp Fakültesi Nöroloji Anabilim Dalı

Üye
Doç. Dr. Ahmet Onur Keskin

Eskişehir Şehir Hastanesi, Nöroloji Kliniği

TND NÖROLOJİ DERNEĞİ BİLİM DANIŞMA KURULU
Prof. Dr. Aslı Tuncer
Prof. Dr. Atilla Özcan Özdemir
Prof. Dr. Babür Dora
Prof. Dr. Banu Özen Barut
Prof. Dr. Derya Karadeniz
Prof. Dr. Ethem Murat Arsava
Prof. Dr. Görsev Yener
Prof. Dr. Gülden Akdal
Prof. Dr. Kadriye Ağan Yıldırım
Prof. Dr. Nefati Kıylıoğlu
Prof. Dr. Nilüfer Kale İçen
Prof. Dr. Seher Naz Yeni
Prof. Dr. Sevim Erdem Özdamar
Prof. Dr. Yeşim Parman

ISBN
'978-625-6443-57-0'

SÖZEL BİLDİRİLER

SS-10 UZUN KODLANMAYAN RNA'LARIN (ANRIL, SNHG14 VE OIP5-AS1) JUVENİL MİYOKLONİK EPİLEPSİ PATOGENEZİ İLE İLİŞKİSİ

FATMA SÖYLEMEZ[1], SERDAL ARSLAN[2], ŞÜKRÜ HAKAN KALEAĞASI[3], ÇAĞATAY HAN TÜRKSEVEN[4], MÜJDE MORAN[5], ÖZÜM YOLCU[6]

[1]*MERSİN ÜNİVERSİTESİ, TEKNİK BİLİMLER MYO, MERSİN*
[2]*MERSİN ÜNİVERSİTESİ, TIBBİ BİYOLOJİ ANA BİLİM DALI, MERSİN*
[3]*MERSİN ÜNİVERSİTESİ, NÖROLOJİ ANA BİLİM DALI, MERSİN*
[4]*MERSİN ÜNİVERSİTESİ, BİYOFİZİK ANA BİLİM DALI, MERSİN*
[5]*MERSİN ÜNİVERSİTESİ, HEMŞİRELİK HİZMETLERİ KOORDİNATÖRLÜĞÜ, MERSİN*
[6]*MERSİN ÜNİVERSİTESİ, HALK SAĞLIĞI ANA BİLİM DALI, MERSİN*

Amaç:
Juvenil miyoklonik epilepsi (JME) bir idiyopatik jeneralize epilepsi sendromudur. JME'nin başlangıcı yaşla ilişkilidir, genellikle 12 ila 18 yaş arasındadır, fizik muayene ve kraniyal görüntüleme normaldir. EEG bulguları, nöbet göstergelerinin tarifindeki eksiklikler, miyokloni varlığının detaylı sorgulanmaması, yanlış konulan tanı ve tedavinin sürdürülmesi gibi nedenlerden dolayı JME'de tanıda geç kalınmakta ve/veya uygun olmayan tedaviler uygulanabilmektedir. Uzun kodlanmayan RNA'lar (lncRNA'lar) proteine çevrilmeyen, post transkripsiyonel gen ekspresyonunun düzenlenmesinde önemli rol oynayan yeni nesil epigenetik belirteçlerdir. Son yıllarda, lncRNA'ların birçok kronik hastalığın ve özellikle nörogelişimsel bozuklukların patogenezinde rol oynadıkları ve potansiyel terapötik hedef oldukları gösterilmiştir. Bu çalışma ile bazı lncRNA'ların (ANRIL, SNHG14 ve OIP5-AS1) JME hastalığının patogenezindeki rolü ve terapötik potansiyeli dünyada ilk kez araştırılmıştır.

Materyal-Metod:
Mersin Üniversitesi Nöroloji Polikliniğinde JME tanısı alan hastalar ve dahil edilme kriterlerini karşılayan sağlıklı bireyler ile çalışma grubu oluşturuldu. Total RNA kan örneklerinden izole edilerek, lncRNA'ların ekspresyon seviyeleri qPCR ile belirlendi.

Bulgular:
OIP5 antisens RNA 1 (OIP5-AS1), Siklin bağımlı kinaz inhibitörü 2B antisens RNA 1 (ANRIL) ve Küçük nükleolar RNA konak gen 14 (SNHG14) ekspresyonunun kontrollere kıyasla JME hastalarında istatistiksel olarak artmış olduğu bulunmuştur (sırasıyla p=0,040, p=0,018 ve p=0,030). Ayrıca, erkek hastalarda SNHG14'ün erkek kontrollere kıyasla ekspresyonunun yükseldiği görülmüştür (p= 0,02). EEG bulgularında anomali varlığı ve ilaç direnci klinik parametreler olarak değerlendirilmiş ve gen ekspresyon düzeyleriyle aralarında istatiksel olarak anlamlılık görülmemiştir (p>0.05).

Sonuç:
Bu çalışmada ilk kez SNHG14, OIP5-AS1 ve ANRIL'in JME hastalarında anlamlı derecede yukarı düzenlendiği ve JME patogenezinde önemli oldukları belirlenmiştir. Bu lncRNA'ların, JME tanısını kolaylaştırabilecek potansiyel moleküler biyobelirteçler ve terapötik hedefler olabileceği düşünülmektedir.

Anahtar Kelimeler: Gen Ekspresyonu, Jüvenil Miyoklonik Epilepsi (JME), Uzun Kodlanmayan RNA (lncRNA), Qpcr

Resim 1

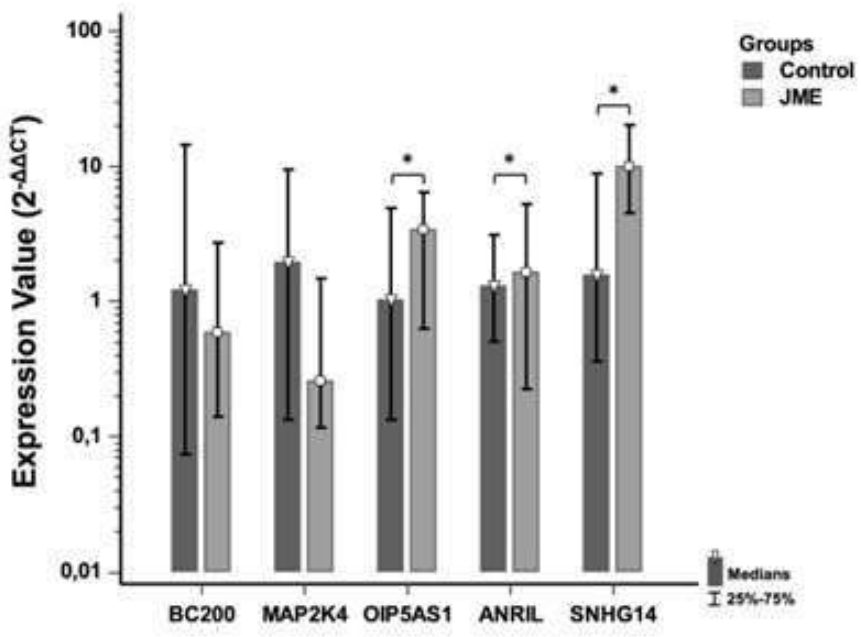

BC200, MAP2K4, OIP5AS1, ANRIL ve SNHG14 ekspresyon seviyeleri kontrol grubu ve JME grubu arasında karşılaştırılmıştır. OIP5AS1, ANRIL ve SNHG14 ekspresyonlarında JME grubunda istatistiksel olarak anlamlı bir artış görülmüştür (sırasıyla p=0.040, p=0.018 ve p=0.030). BC200 ve MAP2K4 gen ekspresyon seviyeleri açısından kontrol ve JME grupları arasında istatistiksel olarak anlamlı bir fark bulunmamıştır (p=0.18 ve p=0.28).

SS-12 FRONTOTEMPORAL DEMANS TANISINDA MULTİMODAL MR GÖRÜNTÜLEME BULGULARININ KLİNİK KORELASYONU

ELSHAN ABDULLAYEV[1], GUNEL GARDASHOVA[2]

[1]*MİSRATA HEALTH AND CARDİOVASCULAR CENTER*
[2]*BADAM HOSPİTAL BAKU*

Amaç:
Frontotemporal demans (FTD) hastalarında konvansiyonel MR görüntüleme, difüzyon tensor görüntüleme (DTI) ve arteriyel spin labeling (ASL) perfüzyon bulgularının davranışsal ve kognitif semptomlarla korelasyonunu değerlendirmek.

Materyal-Metod:
Kliniğimizde 2022-2024 yılları arasında FTD tanısı alan 42 hasta retrospektif olarak incelendi. Tüm hastalara 3T MR cihazında konvansiyonel sekanslara ek olarak DTI ve ASL perfüzyon görüntüleme uygulandı. Frontal ve temporal kortikal atrofi, fraksiyonel anizotropi (FA) değerleri ve serebral kan akımı (CBF) ölçümleri yapıldı. Hastalar Montreal Kognitif Değerlendirme (MoCA) testi ve Frontal Davranış Envanteri (FBI) ile değerlendirildi. İstatistiksel analiz için Pearson korelasyon analizi kullanıldı.

Bulgular:
Hastaların yaş ortalaması 67.3±8.2 yıl olup, %57.1'i erkekti. Konvansiyonel MR'da frontal kortekste belirgin atrofi %85.7 hastada, temporal kortekste atrofi %71.4 hastada saptandı. DTI analizinde frontal beyaz cevherde FA değerlerinde anlamlı azalma tespit edildi ($p<0.001$). ASL perfüzyon görüntülemede frontotemporal bölgelerde CBF değerlerinde %35±12 oranında azalma görüldü. MoCA skorları ile frontal CBF değerleri arasında güçlü pozitif korelasyon ($r=0.74$, $p<0.001$), FBI skorları ile temporal CBF değerleri arasında negatif korelasyon ($r=-0.68$, $p<0.001$) saptandı. DTI'da ölçülen FA değerleri ile davranışsal semptomların şiddeti arasında anlamlı ilişki bulundu ($r=-0.61$, $p<0.01$).

Sonuç:
Multimodal MR görüntüleme FTD hastalarında mikroyapısal ve perfüzyon değişikliklerini göstermede konvansiyonel görüntülemeye üstünlük sağlamaktadır. DTI ve ASL bulgularının klinik semptomlarla güçlü korelasyonu, bu tekniklerin hastalık progresyonu takibinde ve tedavi yanıtının değerlendirilmesinde potansiyel biyobelirteç olarak kullanılabileceğini düşündürmektedir.

Anahtar Kelimeler: Arteriyel spin etiketleme, davranış nörolojisi, difüzyon tensor görüntüleme, frontotemporal demans, multimodal görüntüleme

SS-17 BAŞ AĞRISI KABUL VE MİGRENLE İLİŞKİLİ ÖZÜRLÜLÜK: BAŞ AĞRISI KABUL ANKETİNİN TÜRKÇE VERSİYONUNUN GEÇERLİLİĞİNİN DEĞERLENDİRİLMESİ

ESRA KOÇHAN KIZILKILIÇ, BEKİR BURAK KILBOZ, METEHAN KARAHOCA, ELİF ÜNAL, TUĞRUL AYDIN, SERAP ÜÇLER

SAĞLIK BİLİMLERİ ÜNİVERSİTESİ, PROF. DR. CEMİL TAŞÇIOĞLU ŞEHİR HASTANESİ, NÖROLOJİ KLİNİĞİ, İSTANBUL

Giriş:
Kabul ve kararlılık terapisi (ACT), ağrı kabulünü teşvik ederek bireylerin kronik ağrıyı yönetmesine yardımcı olur, ancak baş ağrısına özgü araç sayısı sınırlıdır. Baş Ağrısı Kabul Anketi (BKA), bu araçlardan biri olmakla birlikte İngilizce konuşmayan popülasyonlara uygulanabilirliği henüz doğrulanmamıştır. Bu çalışma, BKA'nın Türkçe'ye çevrilmesi, kültürel olarak uyarlanması, validasyonu ve migren-ilişkili özürlülük ile ilişkisini incelemeyi amaçlamaktadır.

Yöntem:
Şubat–Aralık 2024 tarihleri arasında bir baş ağrısı kliniğinde takip edilen migrenli 184 hasta (156 kadın) çalışmaya dahil edildi. BKA, uyum kılavuzlarına göre Türkçe'ye çevrildi ve kültürel olarak uyarlanarak değerlendirildi. BKA puanları ile Baş Ağrısı Etki Testi-6 (HIT-6) ve Migren Özürlülük Değerlendirme Ölçeği (MIDAS) arasındaki ilişkiyi incelemek için Pearson ve Spearman sıra korelasyon analizleri kullanıldı.

Bulgular:
Türkçe BKA, mükemmel içerik geçerliliği ve güçlü yapısal geçerlilik gösterdi (Kaiser-Meyer-Olkin = 0,89; Bartlett'ın testi $p < 0,001$; iki faktörlü yapı toplam varyansın %72'sini açıkladı). İç tutarlılık yüksek bulundu (Cronbach'ın $\alpha = 0,909$) ve test-tekrar test güvenilirliği de iyiydi (ICC = 0,99; $p < 0,001$). Madde-toplam korelasyon katsayıları 0,53–0,87 arasında değişti ($p < 0,001$). BKA puanları HIT-6 ($r = –0,86$; $p < 0,001$) ve MIDAS ($r = –0,73$; $p < 0,001$) ile güçlü ve ters orantılı bulundu; bu, artan baş ağrısı kabulünün azalan özürlülükle ilişkilendirildiğini göstermektedir.

Sonuç:
Türkçe BKA, baş ağrısına özgü ağrı kabulünü değerlendirmek için geçerli ve güvenilir bir araçtır. Kabul düzeyi ile özürlülük arasındaki güçlü ters korelasyon, migren yönetiminde ACT gibi kabul temelli terapilerin klinik önemini vurgulamaktadır.

Anahtar Kelimeler: Baş ağrısı kabul anketi (BKA), geçerlilik ve güvenilirlik, kabul ve kararlılık terapisi, migren, migrenle ilişkili özürlülük

SS-20 CHA2DS2-VA SKORU İLE ANA CAROTİD ARTER ARTER İNTİMA – MEDİA KALINLIĞI YAKIN OLARAK İLİŞKİLİDİR

HAYAL TOKTAS[1], ASLİ ATEŞ[2], MEHMET UĞURLU[3]

[1]*BAYINDIR HASTANESİ NÖROLOJİ KLİNİĞİ*
[2]*MEDİKAL PARK GÖZTEPE HASTANESİ NÖROLOJİ KLİNİĞİ*
[3]*BAYINDIR HASTANESİ KARDİYOLOJİ KLİNİĞİ*

Giriş:
Atriyal fibrilasyon hastalarında tromboemboli riskinin belirlenmesinde kullanılan CHA2DS2-VA skorunun, emboli belirleme dışında birçok kardiyovasküler hastalıkta ile ilişkisi olduğu gösterilmiştir. Bununla birlikte literatürde CHA2DS2-VA skorunun ana carotid arter arter intima – media kalınlığı (CC-IMT) ile ilişkisi konusunda net veri bulunmamaktadır. Çalışmamızda CHA2DS2-VA skoru ile CC-IMT arasındaki ilişkinin tespit edilmesi amaçlandı.

Metod:
Bu retrospektif cross-sectional çalışmada hastanemiz Nöroloji Kliniğine başvuran ve Doppler Ultrasonografi (D-US) incelmede yapılan 100 hasta (39 erkek, 61 kadın ve yaş 65.6 ± 8.8 yaş) alındı. D-US de ölçülen CC-IMT değerleri kayıt edildi (Şekil 1). Tüm hastaların klinik, demografik ve laboratuvar parametreleri belirlendi. CHA2DS2-VA skoru hesaplandı. CC-IMT ile ilişkili parametreler tespit edildi.

Sonuçlar:
Çalışmaya alınan tüm olgularda başarılı olarak CC-IMT değeri hesaplandı. CC-IMT değeri ile klinik ilişkili parametreler Tablo 1 de gösterildi. CC-IMT değeri ile yaş, CHA2DS2-VA skoru, kan üre azotu ve kreatinin arasında güçlü ve pozitif korelasyon bulundu ($p<0.05$, Tablo 1). CC-IMT ile kan platelet sayısı negatif ve anlamlı korelasyon bulundu ($p<0.05$, Tablo 1). CC-IMT ile en yakın korelasyon gösteren CHA2DS2-VA skoru arasında grafik Şekil 2'de gösterildi.

Tartışma:
CHA2DS2-VA skorunun sadece AF olgularında değil birçok vasküler hastalıkta da hastalık ciddiyeti ve prognoz ile ilişkili olduğu bilinmektedir. CHA2DS2-VA skorunun içinde bulundurduğu risk faktörlerinin hemen hemen tamamı CC-IMT ile ilişkilidir. Çalışmamızda CC-IMT ile CHA2DS2-VA skoru arasında çok yakın bir ilişki olduğu gösterildi. CHA2DS2-VA skoru AF olgularında inme belirleme dışında; poliklinik şartlarında CC-IMT ve diğer vasküler risk faktörlerinin belirlenmesinde kullanılabilecek kolay, tekrarlanabilir ve invaziv olmayan bir parametredir.

Anahtar Kelimeler: CHA2DS2-VA skoru, İntima-media Kalınlık.

CHA2DS2-VA skoru ile CC-IMT arasındaki ilişkinin gösterildiği Scatter Dot grafiği

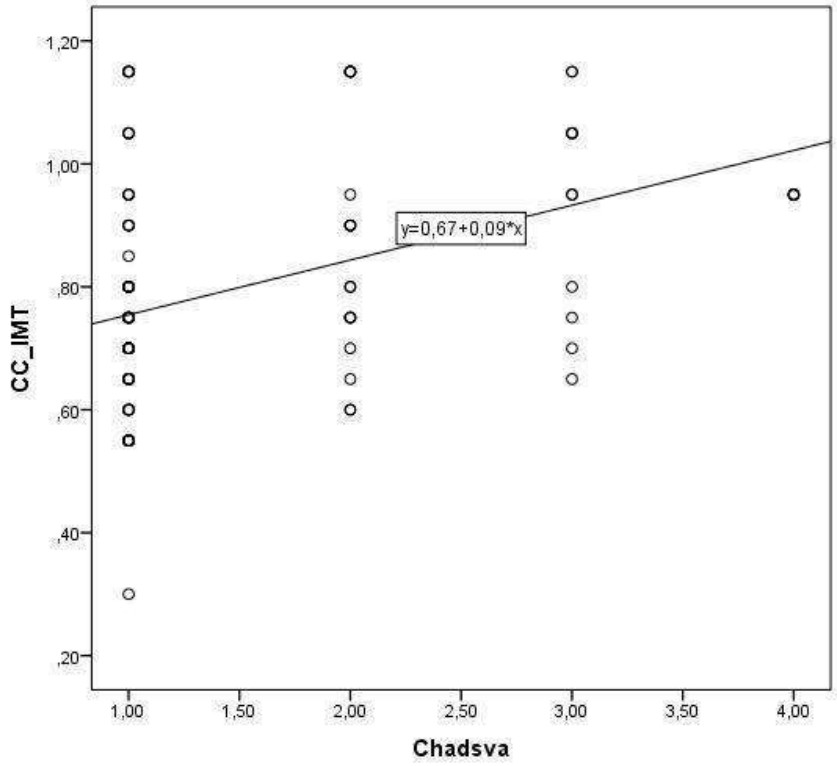

Doppler ultrasonografi incelemesinde artmış CC-IMT değeri



SS-28 HAFİF BİLİŞSEL BOZUKLUK VE SUBJEKTİF BİLİŞSEL GERİLEMESİ OLAN GERİATRİK BİREYLERDE ZAMAN ALGISININ DEĞERLENDİRİLMESİ

ÖZLEM ÖNDER[1], SERKAN AKSU[2], SEMAİ BEK[3], GÜLNİHAL KUTLU GÜNERGİN[3]

[1]YAKIN DOĞU ÜNİVERSİTESİ, NÖROLOJİ ANABİLİM DALI, LEFKOŞA; MUĞLA SITKI KOÇMAN ÜNİVERSİTESİ SAĞLIK BİLİMLERİ ENSTİTÜSÜ, YAŞLI SAĞLIĞI ANABİLİM DALI, MUĞLA
[2]MUĞLA SITKI KOÇMAN ÜNİVERSİTESİ, FİZYOLOJİ ANABİLİM DALI, MUĞLA
[3]MUĞLA SITKI KOÇMAN ÜNİVERSİTESİ, NÖROLOJİ ANABİLİM DALI, MUĞLA; MUĞLA SITKI KOÇMAN ÜNİVERSİTESİ SAĞLIK BİLİMLERİ ENSTİTÜSÜ, YAŞLI SAĞLIĞI ANABİLİM DALI, MUĞLA

Amaç:
Bu çalışma, zaman algısına ilişkin performansın erken evre bilişsel değişiklikleri belirlemedeki tanısal ayırt ediciliğini ortaya koymayı amaçlamaktadır. Sağlıklı yaşlı bireyler (SK) ile subjektif bilişsel gerileme(SBG) ve amnestik hafif bilişsel bozukluk(a-HBB) tanısı olan bireylerde zaman algısı performansları karşılaştırmalı olarak değerlendirilmiştir.

Yöntem:
Toplam 153 katılımcı, üç eşit gruba ayrılmıştır (SK, SBG, a-HBB; her biri n=51). Katılımcılara retrospektif zaman tahmini, zaman aralığı kıyaslama ve zaman yeniden üretme testleri uygulanmıştır. Öznel Bilişsel Yakınma Anketi (ÖBYA) uygulanmasının ardından bilişsel işlevler Standardize Mini Mental Test (sMMSE) ve Montreal Bilişsel Değerlendirme Ölçeği (MoCA); fonksiyonel durum Fonksiyonel Bağımsızlık Ölçeği (FBÖ); duygu durumu ise Yesavage Geriatrik Depresyon Ölçeği ile değerlendirilmiştir.

Bulgular:
Gruplar demografik özellikler ve fonksiyonellik açısından benzer bulunmuştur. MoCA, sMMSE ve ÖBYA skorları açısından gruplar arasında anlamlı fark saptanmıştır ($p<0.01$). Retrospektif zaman tahmini testinde a-HBB grubunda belirgin algı sapmaları gözlenmiş; SBG grubunda ise sınırda anlamlı farklılıklar tespit edilmiştir. Zaman aralığı kıyaslama testinde a-HBB grubunda zamansal ayırt etme duyarlılığında azalma saptanmış; SBG grubunda ise dikkat düzeyine bağlı erken etkilenimler gözlemlenmiştir. Zaman yeniden üretme testinde kısa süreli görevlerde a-HBB grubunda sapmalar belirginleşirken, SBG grubunda sistematik uzama eğilimi görülmüştür.

Sonuç:
Zaman algısına ilişkin performans değişiklikleri, subjektif bilişsel yakınmaların objektif bilişsel bozulmaya dönüşüm sürecinde anlamlı nöropsikolojik göstergeler sunabilir. Bu değişiklikler, özellikle dikkat, yürütücü işlevler ve epizodik belleğin hassas bütünleşimini yansıttığı için, erken evrede ortaya çıkan bilişsel disfonksiyonları tespit etmede yüksek özgüllük ve duyarlılığa sahip olabilir. Kısa süreli zamanlama görevleri ise bu bilişsel süreçlerdeki subklinik döneme özgü sapmaları yansıtarak, klinik tanı ve izlem süreçlerinde tamamlayıcı bir değerlendirme aracı olarak kullanılabilir.

Anahtar Kelimeler: Amnestik hafif bilişsel bozukluk, dikkat, epizodik bellek, subjektif bilişsel gerileme, zaman algısı

SS-37 PARKİNSON HASTALIĞINDA 24 SAATLİK KAN BASINCI DEĞİŞİKLİKLERİNİN KOGNİTİF DURUM VE FONKSİYONEL MANYETİK REZONANS GÖRÜNTÜLEME'YE ETKİSİ

SULTAN ESİN HASBAŞ[1], EMRE HARI[2], HÜSEYİN ALPARSLAN ŞAHİN[3]

[1]*GEYVE DEVLET HASTANESİ, SAKARYA*
[2]*İSTANBUL ÜNİVERSİTESİ, İSTANBUL TIP FAKÜLTESİ, FİZYOLOJİ ANABİLİM DALI, İSTANBUL*
[3]*ONDOKUZ MAYIS ÜNİVERSİTESİ, NÖROLOJİ ANABİLİM DALI, SAMSUN*

Amaç:
Parkinson hastalığı (PH), motor ve non-motor belirtilerle seyreden progresif bir nörodejeneratif bozukluktur. Motor belirtiler önce planda olmasına karşın kognitif bozulma ve otonom disfonksiyon da sık görülen non-motor semptomlardır. Bu çalışmada, PH'de gözlenen kan basıncı profili ile kognitif bozulma ve fonksiyonel bağlantısallık metrikleri arasındaki ilişkinin araştırılması amaçlanmıştır.

Materyal-Metod:
Ondokuz Mayıs Üniversitesi Tıp Fakültesi Nöroloji Kliniği'ne 1.11.2022–1.11.2024 arasında başvuran, Birleşik Krallık Parkinson Hastalığı Beyin Bankası Kriterlerine göre tanı alan 45 hasta (31 erkek, 14 kadın) çalışmaya dahil edilmiştir. Katılımcılara Birleşik Parkinson Hastalığı Derecelendirme Ölçeği (UPDRS), Hoehn-Yahr evrelemesi, nöropsikiyatrik testler, 24 saatlik kan basıncı ölçümü (ABPM) ve fMRG uygulanmıştır. Nörogörüntüleme verisinin analizleri CONN yazılımı kullanılarak gerçekleştirilmiş ve standart analiz aşamaları uygulanmıştır. Frontoparietal ağa ait bilateral dorsolateral prefrontal (DLPFK) ve posterior parietal kortekslerin ortalama nabız basıncıyla olan regresyonu araştırılmıştır. Bağlantısallık analizlerinde anlamlılık eşiği p(FDR)<0.0125 olarak belirlenmiştir.

Bulgular:
Ortalama yaş 62,09±10 yıl, UPDRS motor skoru 28,16±15,9, Hoehn-Yahr evresi 2±0,52 olarak bulunmuştur. ABPM sonuçlarına göre, katılımcıların %26,7'si dipper, %55,6'sı non-dipper ve %17,8'i inverted grup olarak sınıflandırılmıştır. Sistolik gece düşüşü %5,49±6,92, diyastolik düşüş %7,84±7,52 olarak hesaplanmıştır. Nöropsikiyatrik testler ile ABPM değerleri arasında yapılan analizde, Küplerle Desen Testi ve diyastolik düşüş parametresi arasında pozitif yönde anlamlı korelasyon saptanmıştır (p=0,022). fMRG analizi sonucunda, nabız basıncı artışıyla sol DLPFK ile bilateral oksipital kutup (p=0.008) ve lateral oksipital korteksler (p=0,008) arasındaki aktivasyon artışının ilişkili olduğu saptanmıştır.

Sonuç:
Nabız basıncındaki artışın frontal ve oksipital alanlar arasındaki bağlantısallığı arttırdığı ortaya konmuştur. Bu bağlantısallık artışının kognitif işlevlerin korunması için kompansatuvar bir mekanizma olabileceği düşünülmüştür.

Anahtar Kelimeler: Parkinson Hastalığı, fonksiyonel bağlantısallık, kognitif bozukluk, Nöropsikolojik değerlendirme, kan basıncı ölçümü

SS-47 MOG ANTİKORU İLE İLİŞKİLİ HASTALIK: KLİNİK, RADYOLOJİK VE DEMOGRAFİK ÖZELLİKLERİN TEK MERKEZLİ RETROSPEKTİF DEĞERLENDİRMESİ

ASLIHAN BASKIN, FURKAN SARIDAŞ, EMİNE RABİA KOÇ, ÖMER FARUK TURAN

ULUDAĞ ÜNİVERSİTESİ TIP FAKÜLTESİ, NÖROLOJİ ANABİLİM DALI, BURSA

Amaç:
Miyelin oligodendrosit glikoprotein antikoru ile ilişkili hastalık (MOGAD), santral sinir sisteminin nadir görülen otoimmün demiyelinizan hastalıklarındandır. Önceleri aquaporin-4 antikoru ile ilişkili nöromiyelitis optika spektrum bozukluğu (NMOSD) ve multipl skleroz (MS) ile karşılaştırıldığında daha hafif ve monofazik seyirli olduğu düşünülmekteydi. Ancak son çalışmalar, klinik relapsların daha sık görüldüğünü ve kalıcı sekel gelişebildiğini göstermektedir. Bu çalışmada merkezimizde takip edilen MOGAD hastalarının klinik, radyolojik ve demografik özelliklerinin ortaya konulması amaçlanmıştır.

Materyal ve Metot:
2019–2024 yılları arasında MOGAD tanısı konulan 14 hastanın kayıtları retrospektif olarak incelendi. Demografik veriler, klinik bulgular, radyolojik özellikler, uygulanan tedaviler ve tedavi yanıtları değerlendirildi.

Bulgular:
Hastaların 9'u kadın, 5'i erkekti. Ortanca ilk semptom yaşı 41,5 yıl (23-56); tanı süresi 3,2 ay (0.3-54.9); takip süresi (12 hasta için) 12,6 (2.2-68.2) aydı. Üçte biri monofazik seyirliydi. Üç hastada predispozan faktör (2 enfeksiyon,1 madde kullanımı) mevcuttu. İlk atak prezentasyonu optik nörit (ON) %57,1, miyelit %21,4 ve multifokal semptomlar %21,4 oranındaydı. Ortalama EDSS 2 (0-7) idi. ON hastalarının MRI'da %83,3'ünde intraorbital tutulum, %50'sinde kılıfta kalınlaşma/kontrastlanma izlendi. BOS incelemesinde (HIV+MOGAD olgusu dışlandıktan sonra, 7 hasta için) ortalama protein 57,9±32.2 mg/dL, BOS/serum glukoz oranı 0,65±0,18, hücre sayısı ortanca 30(0-280)du. Atak tedavisi 12 IVMP, 4 PLEX (IVMP'ye 3'ü yanıtsız, 1'i kontrendike) ve 1 IVIG (PLEX yanıtsız) idi. Profilakside azatiyoprin (%54,5), oral metilprednizolon (%36,4) ve IVIG (%9) kullanıldı. İkinci atak sonrası bir hastada rituksimab başlandı.

Sonuç:
Bilateral optik nörit ve extensive miyelit MOGAD'ın en sık özellikleridir. MOGAD için tedavi etkinliğine dair üst düzey kanıtlar henüz mevcut değildir. Monofazik seyir olasılığı yüksek olduğundan ilk atak sonrası uzun süreli tedavi önerilmemekte; atak tekrarı durumunda ise aylık IVIG, rituksimab, azatiyoprin veya mikofenolat mofetil tercih edilebilir.

Anahtar Kelimeler: İmmunoterapi, MOGAD, Miyelit, Optik Nörit

SS-72 UYKU HASTALIKLARINDA FERROPTOZ ARACILI HÜCRESEL ÖLÜM MEKANİZMASININ ARAŞTIRILMASI

ELİF ÖZGE BİÇER[1], ZÜHAL HAMURCU[2], AHSEN GÜLER[2], GÜLÜSTAN EŞEL[3], MÜGE ÖNAL[2], SEMA ÇIKIN[2], SEVDA İSMAİLOĞULLARI[1]

[1]ERCİYES ÜNİVERSİTESİ TIP FAKÜLTESİ, NÖROLOJİ ANABİLİM DALI, KAYSERİ
[2]ERCİYES ÜNİVERSİTESİ GENOM VE KÖK HÜCRE MERKEZİ, TIBBİ BİYOLOJİ ANABİLİM DALI, KAYSERİ
[3]ERCİYES ÜNİVERSİTESİ TIP FAKÜLTESİ, PSİKİYATRİ ANABİLİM DALI, KAYSERİ

Amaç:
Son yıllarda keşfedilen ferroptozis, lidip peroksidasyonu ve oksidatif stresle tetiklenen, programlanmış apoptotik olmayan hücre ölüm şeklidir. Deneysel çalışmalar, yetersiz uykunun ve uyku esnasında oluşan apnenin oksidatif stresi tetiklediği ve lipid peroksidasyonuna neden olduğunu göstermiştir. Bu çalışmanın amacı, uyku bozukluğu olan bireylerde ferroptozis ile ilişkili moleküler belirteçlerin düzeylerini belirleyerek ferroptozisin bu bozukluklarda artıp artmadığını araştırmaktır.

Gereç-Yöntem:
Uyku bozukluğu tanısı almış 86 hasta (Obstrüktif Uyku Apnesi Sendromu (OUAS), Huzursuz Bacaklar Sendromu (HBS), Narkolepsi ve İnsomni) ve 19 sağlıklı kontrol birey çalışmamıza dahil edilmiştir. Katılımcılardan kan örnekleri alınarak GPX4, ACSL4, TFRC1 genlerinin ekspresyon düzeyleri real-time PCR yöntemiyle, protein düzeyleri ELISA ve Western Blot teknikleriyle ölçülmüştür.

Bulgular:
Ferroptoza karşı ana savunma mekanizması olarak görev yapan Glutatyon peroksidaz 4 (GPX4) ekspresyon seviyesinin hem protein hem gen düzeyinde sağlıklı bireylere göre tüm hastalık gruplarında belirgin olarak azaldığı bulundu ($p<0.001$). Ferroptoz belirteci olan acil sentetaz uzun zincir aile üyesi-4 (ACSL4) protein düzeyinde sağlıklı bireylere göre HBS, insomni ve narkolepsi hastalarında yüksek bulundu ($p<0.001$). ACSL4 gen ekspresyonu ise HBS, insomni ve narkolepsi hastalarında kontrollerden düşük bulundu ($p<0.001$).

Sonuç:
Verilerimize göre GPX4 ekspresyonun hem protein hem gen düzeyinde tüm hasta gruplarında düşük olması ve ACSL4 protein düzeyinin HBS, insomni ve narkolopside yüksek olması ferroptozun bu hastalarda tetiklendiğini düşündürmektedir. Bu durum uyku bozukluklarına bağlı gelişen birçok fizyolojik ve davranış bozukluklarını önlemek için ferroptoz inhibitörlerinin tedavide kullanılabilirliğini işaret edebilir. Uyku bozuklukları ile ferroptozis arasındaki ilişkiyi doğrudan ele alan ilk çalışma olması açısından araştırmamız, bu alanda yeni bir bakış açısı kazandırmakta ve gelecekteki çalışmalar için öncü bir nitelik taşımaktadır.

Anahtar Kelimeler: Ferroptoz, huzursuz bacaklar sendromu, insomni, narkolepsi, obstrüktif uyku apnesi, apopitoz

Sağlıklı kontrol ve hastalık gruplarında PCR analiz sonuçlarının değerlendirilmesi

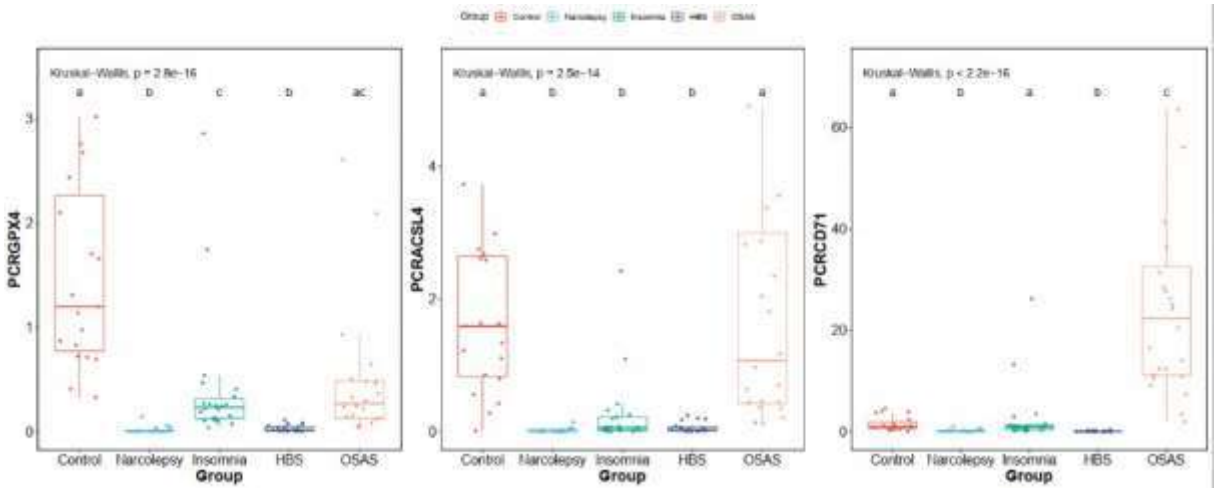

PCR analizi sonuçlarına göre; kontrol grubunda GPX4 mRNA ekspresyon seviyeleri; narkolepsi, insomni ve HBS grubuna göre anlamlı olarak yüksek bulunmuştur (p<0.001). Kontrol grubunda ACSL4 mRNA ekspresyon seviyeleri; narkolepsi, insomni ve HBS grubuna göre anlamlı olarak yüksek bulunmuştur (p<0.001). CD71 (tfR1) mRNA ekspresyon seviyeleri; kontrol grubuna, narkolepsi, insomni ve HBS grubuna göre sadece OUAS grubunda anlamlı olarak yüksek bulunmuştur (p<0.001).

Sağlıklı kontrol ve hastalık gruplarında Western blot analiz sonuçlarının değerlendirilmesi

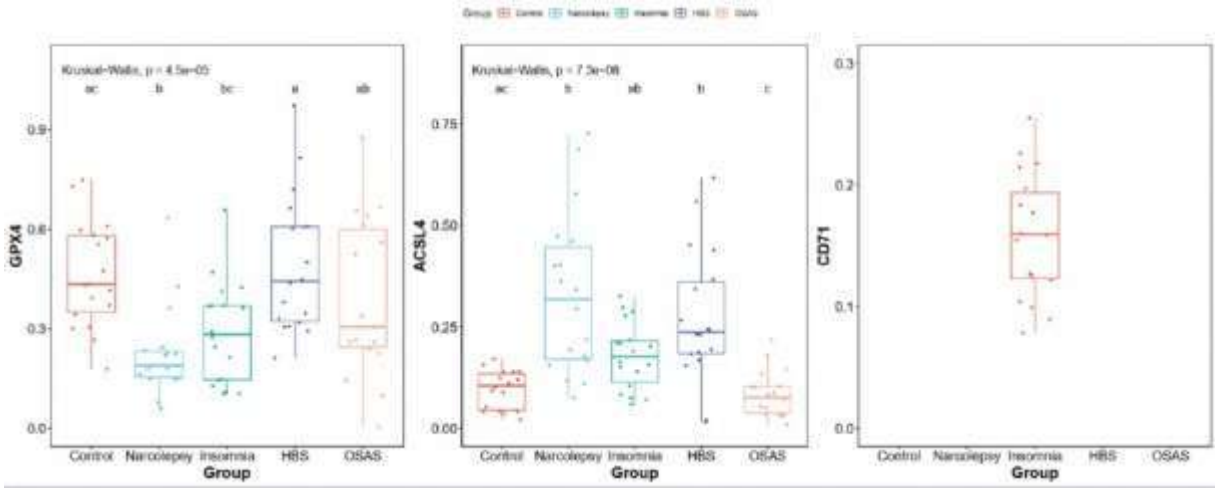

Western blot analiz sonuçlarına göre; GPX4 protein düzeyleri, kontrol grubuyla karşılaştırıldığında insomni, narkolepsi ve OUAS grubunda düşük bulunmuştur (p<0.05). ACSL4 protein düzeyleri; kontrol grubunda narkolepsi, insomni ve HBS grubuna göre anlamlı olarak düşük bulunmuştur (p<0.001). CD71 (TFR1) protein düzeyi yalnızca insomni hastalarında saptanabilir düzeyde elde edilmiştir. Diğer hastalık gruplarında ve kontrol grubunda protein ekpresyonu elde edilememiştir.

SS-76 İDİOPATİK İNTRAKRANİYAL HİPERTANSİYON HASTALARINDA BOS PARAMETRELERİ, PERİFERİK İNFLAMASYON BELİRTEÇLERİ VE KLİNİK PARAMETRELERİN İLİŞKİSİ

METE SERGEN, ESMA NUR AKYÜZ, ERSİN KASIM ULUSOY

ANKARA BİLKENT ŞEHİR HASTANESİ, NÖROLOJİ KLİNİĞİ, ANKARA

Amaç:
İdiopatik İntrakraniyal Hipertansiyon (İİH), baş ağrısı, papilödem ve görme alanı defekti ile seyreden bir tablodur. Patofizyolojisi tam olarak bilinmemekle birlikte düşük dereceli inflamasyonla ilişkili olabileceği öne sürülmüştür. Bu çalışmada BOS parametreleri, periferik inflamasyon belirteçleri (NLR, PLR, MPV, PDW) ve klinik bulgular (papilödem, görme alanı defekti, baş ağrısı şiddeti) arasındaki ilişkiler incelenmiştir.

Materyal-Metod:
Retrospektif olarak İİH tanısı almış, yaş ortalaması 39.9 ± 13.2 olan %93.7'si kadın olan 95 hasta çalışmaya dahil edilmiştir. Tanı esnasında ölçülen BOS açılış basıncı, BOS total protein, periferik inflamasyon belirteçleri (NLR, PLR, MPV, PDW, CRP) ve klinik veriler (VAS, HIT-6, papilödem, görme alanı defekti) analiz edilmiştir. BOS açılış basıncı ve BOS total protein değerleri, normal ve yüksek kategorilere ayrılarak analiz edilmiştir. İstatistiksel değerlendirmede Mann-Whitney U, Kruskal-Wallis ve Ki-Kare testleri kullanılmıştır.

Bulgular:
BOS açılış basıncı, görme alanı defekti ile sınırda anlamlı ilişki göstermiştir($p = 0.050$). BOS total protein düzeyi ile papilödem veya görme alanı defekti arasında anlamlı fark bulunmamıştır. NLR, görme alanı defekti ile sınırda ilişki göstermiştir ($p = 0.095$). HIT-6 ≥ 60 olan grupta hem BOS açılış basıncı hem de BOS total protein düzeyleri anlamlı olarak daha yüksek bulunmuştur ($p = 0.023$, $p = 0.039$). VAS skorları ile BOS parametreleri veya inflamasyon belirteçleri arasında anlamlı ilişki saptanmamıştır.

Sonuç:
Bu çalışma, BOS açılış basıncı ve BOS total protein düzeylerinin, İİH hastalarında, hastaların klinik olarak hastalık şiddetini yansıtan parametreler olabileceğini göstermiştir. Ayrıca, periferik inflamasyon belirteçlerinin görme alanı defekti ile ilişkisinin sınırda anlamlı olması, periferik inflamasyonun İİH hastalarında nörolojik bozulmalardaki rolünü desteklemektedir. Bu bulgular, İİH'nin klinik yönetiminde BOS ve inflamasyon belirteçlerinin daha fazla dikkate alınması gerektiğini göstermektedir. Daha geniş hasta gruplarında yapılacak ileri çalışmalar ile bu sonuçlar doğrulanabilir.

Anahtar Kelimeler: BOS bulguları, intrakranial idiopatik hipertansiyon, periferik inflamasyon

SS-95 BAŞARILI REPERFÜZYON TEDAVİSİ ALAN AKUT İSKEMİK İNMELİ HASTALARDA CLOT BURDEN SKORUNUN KLİNİK SONLANIMA VE PROSEDÜREL DEĞİŞKENLERE ETKİSİ

ZULFİKAR MEMİS[1], EBRU TEMEL[2]

[1]*PROF. DR. CEMİL TAŞCIOĞLU ŞEHİR HASTANESİ, NÖROLOJİ KLİNİĞİ, İSTANBUL*
[2]*S.B.Ü. HASEKİ EĞİTİM VE ARAŞTIRMA HASTANESİ, NÖROLOJİ KLİNİĞİ, İSTANBUL*

Amaç:
Büyük damar okuzyonu (BDO) olan inme hastalarında, Clot Burden Skoru (CBS) serebral anterior dolaşımdaki pıhtı yükünü değerlendirmek için tasarlanmıştır. Amacımız başarılı rekanalize edilen BDO'lu hastalarda CBS'nin klinik sonlanıma ve prosedürel değişkenlere etkisini araştırmaktır.

Materyal-Metod:
Bu retrospektif çalışmada, intrakraniyal anterior dolaşım (AIS) BDO'lu, ASPECTS ⩾ 6, semptom başlangıcından itibaren 6 saat içinde rekanalizasyon elde edilen hastalar çalışmaya dahil edildi. Endovasküler trombektomi (EVT) öncesi elde edilen BT görüntülemede CBS ve Residual Flow Grade(RFG) hesaplandı. CBS 0-6 ve ⩾ 7 olarak iki kategoriye ayrıldı. Olumlu sonuç, 90. günde 0-2 arasında modifiye rankin skoru (mRS) olarak tanımlandı.

Bulgular:
Başarılı reperfüzyon tedavisi alan 123 AIS hastasının verileri çalışmaya dahil edildi. Bunlardan 49'u (%39.8) başvuru sırasında yüksek CBS (≥7) gösterdi. 90 günde kötü klinik sonuç 33 (%26.8) hastada meydana geldi. Düşük CBS ile inme etyolojisinde kardiyoembolik nedenler olması ($p<0.05$) ve düşük RFG ($p<0.05$) ilişkili bulundu. CBS'nin ASPECT skoru, NIHS skoru, pass sayısı, 3. Ay mRS, distal emboli varlığı, EVT süresi ve semptomatik intrakranial kanama ile ilişkisi bulunamadı. Çok değişkenli lojistik regresyon modelinde CBS ile ilişkili bağımsız değişken bulunamadı.

Sonuç:
CBS'nin, iskemik inmede başarılı rekanalizasyon sağlandığı durumlarda klinik sonlanım ve prosedürel değişkenler üzerine bir etkisi görülmemiştir.

Anahtar Kelimeler: İskemik inme, clot burden skoru, iyi klinik sonlanım

SS-104 OBSTRUKTİF UYKU APNE SENDROMUNDA KAPSAMLI OFTALMİK DEĞERLENDİRME

HANDENUR TUNÇ ÖZÜN[1], GÜLİN SÜNTER[1], HÜSNÜ CAN YAŞAR[2], VOLKAN DERİCİOĞLU[2], FIRAT MELİK[3], ONUR BUĞDAYCI[3]

[1]MARMARA ÜNİVERSİTESİ TIP FAKÜLTESİ, NÖROLOJİ ANABİLİM DALI
[2]MARMARA ÜNİVERSİTESİ TIP FAKÜLTESİ, GÖZ HASTALIKLARI ANABİLİM DALI
[3]MARMARA ÜNİVERSİTESİ TIP FAKÜLTESİ, RADYOLOJİ ANABİLİM DALI

Amaç:
Obstrüktif uyku apne sendromu (OUAS) hastalarında optik sinir başı (ONH) değişikliklerini göstermek ve bu değişikliklerle ilişkili retrobulber kan akımı, göz içi basıncı (GİB), retina, koroid, lamina kribroza ve peripapiller sklera gibi parametreleri araştırmaktır. Ayrıca, normal tansiyonlu glokom (NTG) hastaları ile karşılaştırmak, OUAS-NTG'de görülen optik atrofi fizyopatolojisinde elastin lifi yıkımının rolünü değerlendirmektir.

GEREÇ-Yöntem:
Bu prospektif çalışmaya 55 OUAS hastası (21 hafif, 34 ağır),17 NTG hastası ve 20 sağlıklı kontrol dahil edilmiştir. Toplamda 92 göz incelenmiştir. Katılımcılar STOP-BANG anketini tamamlamış ve OUAS riski taşıyanlara polisomnografi yapılmıştır. GİB ve santral korneal kalınlık (CCT) ölçümleri, retina sinir lifi tabakası (RNFL) ve gangliyon hücre tabakası (GCC) kalınlığı, koroidal kalınlık (ChT), lamina kribroza derinliği (LCD), lamina kribroza kalınlığı (LCT), lamina kribroza eğrilik indeksi (LCCI) ve peripapiller skleral açının (PPS açısı) SD/EDI-OCT ile değerlendirilmesini içermektedir. Renkli Doppler ultrasonografi ile oftalmik arter ve santral retinal arter akım parametreleri değerlendirilmiştir.

Bulgular:
OUAS ve NTG gruplarında CCT(F=3,279/p=0.025), RNFL ve LCT'de (F=3,655/p=0.016) anlamlı incelme ve OUAS grubunda PPS açısında (F=3,375/p=0.022) anlamlı azalma tespit edilmiştir. GİB değerleri normal aralıkta idi. Retrobulber akım parametrelerinde gruplar arasında anlamlı bir fark bulunmamıştır. OUAS hastalarında PPS açısı ile yaş (r=-0,289, p=0,044) ve boy uzunluğu (r=-0,283, p=0,048) negatif korele, ortalama GCC kalınlığı (r=0,328, p=0,021),tüm koroid tabakaları (maksimum Nazal ChT 2000 r=0,445, p=0,001), LCD (r=0,443, p=0,001) ve LCCI (r=0,493, p<0,001) ile pozitif korele gelmiştir.

Sonuç:
Bu çalışma, OUAS hastalarında PPS açısını inceleyen ilk çalışmadır. OUAS ve NTG grubunda PPS açısını etkileyen ana faktörün ONH'deki destekleyici tabakalara (sklera, koroid, RNFL, lamina kribroza) GİB'in ve okuler perfüzyon bozukluğunun etkisinden ziyade elastin yıkımı gibi farklı mekanizmaların etkisi olabileceğini düşündürmüştür.

Anahtar Kelimeler: Lamina kribroza, normal tansiyonlu glokom, obstrüktif uyku apne sendromu, retina sinir lifi kalınlığı,santral korneal kalınlık, peripapiller skleral açı

SS-106 YAPAY ZEKA KULLANILARAK MULTİPL SKLEROZ HASTALARININ EL YAZILARININ ANALİZ EDİLMESİ

MERAL SEFEROĞLU[1], DOĞUKAN HAKAN KILIÇASLAN[1], YELDA FIRAT[2], ALİ ÖZHAN SIVACI[1], YILMAZ KILIÇASLAN[2], MURAT KAAN YILMAZ[2]

[1]SAĞLIK BİLİMLERİ ÜNİVERSİTESİ, YÜKSEK İHTİSAS EĞİTİM VE ARAŞTIRMA HASTANESİ, NÖROLOJİ ANA BİLİM DALI, BURSA
[2]MUDANYA ÜNİVERSİTESİ, BİLGİSAYAR MÜHENDİSLİĞİ ANA BİLİM DALI, BURSA

Giriş-Amaç:
Multipl skleroz (MS), demiyelinizasyon, enflamasyon ve aksonal dejenerasyonu ile seyreden, motor, duyusal, görsel ve denge fonksiyonlarında kalıcı özürlülüklere yol açabilen bir santral sinir sistemi hastalığıdır. Son yıllarda MS hastalığının tanısı ve prognozunun takibinde yapay zeka uygulamaları önem kazanmıştır. Bu çalışmada, el yazısı görüntülerine dayalı bir sınıflandırma modeli geliştirilerek MS tanısını desteklemek amaçlanmıştır.

Yöntem:
Sağlık Bilimleri Üniversitesi Bursa Yüksek İhtisas Eğitim ve Araştırma Hastanesi MS polikliniğinde takipli hastalara ve sağlıklı gönüllülere aynı metin yazdırılmıştır. MS'li 213, sağlıklı 213 olmak üzere toplam 426 el yazısı görüntüsü elde edilmiştir. Görseller derin öğrenme tabanlı bir modelle sınıflandırılmıştır.

Bulgular:
Modelin eğitim doğruluğu %82.7, doğrulama doğruluğu %83.7 olarak kaydedilmiştir. MS hastalarının 37'si doğru, 6'sı yanlış sınıflandırılmış; sağlıklı bireylerin 36'sı doğru, 7'si ise yanlışlıkla MS olarak değerlendirilmiştir. Bu sonuçlara göre modelin duyarlılığı %86, özgüllüğü %83'tür. Model, özellikle erken evrede MS'in yakalanmasına katkı sağlayabilecek düzeyde dengeli bir performans göstermiştir. Daha geniş ve çeşitli veri setleriyle yanlış pozitif ve negatif oranlarının azaltılması mümkündür.

Tartışma ve Sonuç:
Yapay zeka teknikleri günümüzde tanı ve tedavide hekimlere destek sağlayan önemli araçlardır. Bu çalışma, MS teşhisinde yenilikçi, invaziv olmayan, düşük maliyetli ve uygulanabilir bir yöntem sunmaktadır. Elde edilen bulgular, modelin mevcut klinik uygulamalara entegre edilebilecek potansiyele sahip olduğunu göstermektedir. Gelecekte farklı derin öğrenme mimarilerinin denenmesi, uzunlamasına veri setlerinin eklenmesi ve klinik parametrelerle entegrasyon sayesinde tanısal doğruluk daha da artırılabilir. Çalışmamız, MS'in prognozunun izlenmesi ve tedaviye yanıtın değerlendirilmesi için yeni yaklaşımların geliştirilmesine temel oluşturmaktadır.

Anahtar Kelimeler: Klinik tanı, Multipl Skleroz, prognoz takibi, yapay zeka

MS'li Bireylerin El Yazısı Örnekleri



Yapay Zeka Modelinin Duyarlılık ve Özgüllük Parametreleri

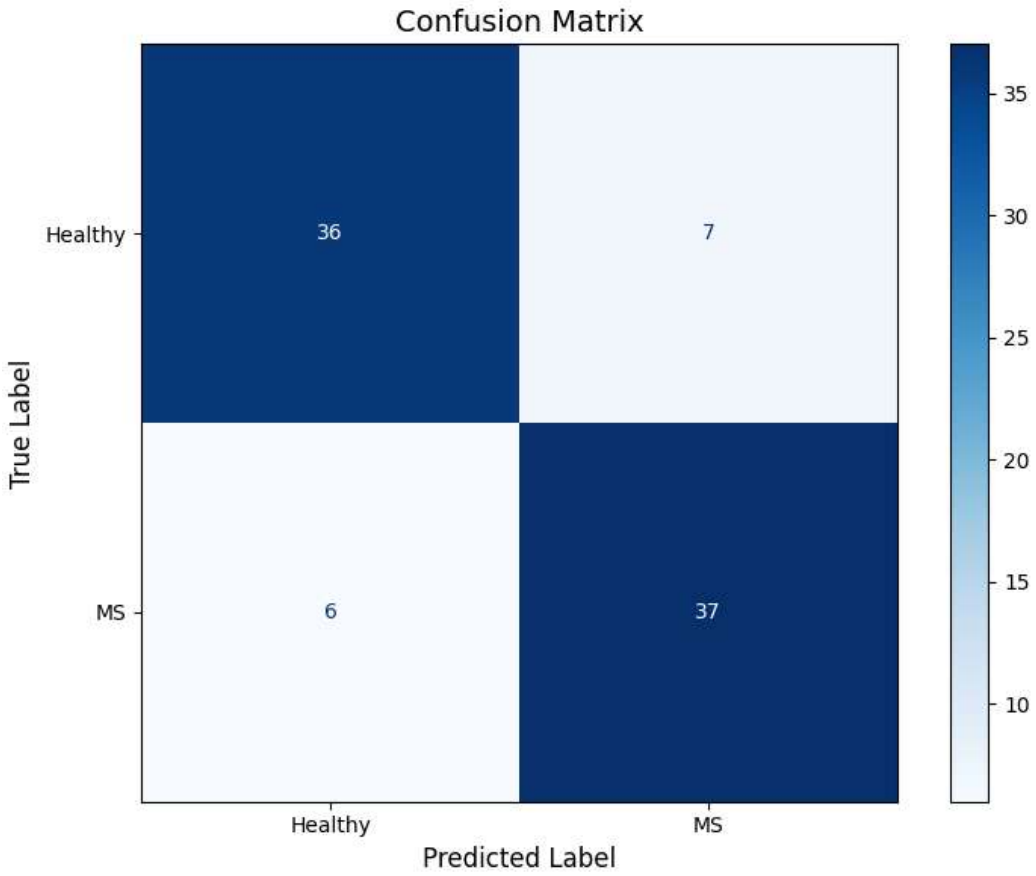

SS-122 İDİYOPATİK İNTRAKRANİYAL HİPERTANSİYONDA BOS BASINCI, OKT PARAMETRELERİ VE TRANSORBİTAL ULTRASONOGRAFİ ÖLÇÜMLERİNİN DEĞERLENDİRİLMESİ

MERT GOBEL[1], HACI ALİ ERDOĞAN[2], İBRAHİM ACIR[2], HÜLYA ERTAŞOĞLU TOYDEMİR[2], ERTUĞRUL TOKA[2], ASLI VURAL[3], VİLDAN YAYLA[2]

[1]BAKIRKÖY PROF. DR. MAZHAR OSMAN RUH SAĞLIĞI VE HASTALIKLARI HASTANESİ NÖROLOJİ ANABİLİM DALI, İSTANBUL
[2]BAKIRKÖY DR. SADİ KONUK EĞİTİM VE ARAŞTIRMA HASTANESİ NÖROLOJİ ANABİLİM DALI, İSTANBUL
[3]BAKIRKÖY DR. SADİ KONUK EĞİTİM VE ARAŞTIRMA HASTANESİ GÖZ HASTALIKLARI ANABİLİM DALI, İSTANBUL

Amaç:
İdiyopatik intrakraniyal hipertansiyon (İİH), genç obez kadınlarda sık görülen, baş ağrısı ve görme kaybı ile seyreden bir tablodur. Tanıda altın standart lomber ponksiyon (LP) olsa da, invaziv oluşu nedeniyle non-invaziv yöntemlere ihtiyaç duyulmaktadır. Bu çalışmada transorbital ultrasonografi (TOUS) ile optik sinir kılıf çapı (OSKÇ) ve optik koherens tomografi (OKT) ile retina sinir lifi tabakası (RSLT) başta olmak üzere çeşitli parametrelerin tanısal değerleri araştırıldı.

Yöntem:
Haziran–Ekim 2024 arasında İİH tanısı alan 31 hasta (29 kadın, 2 erkek) ve 31 sağlıklı kontrol değerlendirildi. Hastalarda LP öncesi ve sonrası TOUS ile OSKÇ ölçümleri yapıldı. Tüm katılımcılara OKT uygulanarak RSLT, ganglion hücre kompleksi (GCC) ve retina kalınlığı değerlendirildi.

Bulgular:
Hastaların OSKÇ değerleri kontrol grubuna kıyasla anlamlı derecede yüksekti ($p<0.001$) ve LP sonrası belirgin azalma gösterdi ($p<0.001$). Ortalama RSLT kalınlığı hasta grubunda kontrollerden anlamlı derecede fazla bulundu ($p<0.001$). Papilödemli olgularda RSLT daha da artmıştı. ROC analizinde OSKÇ için kesim değeri transvers planda 5.83 mm, sagital planda 5.71 mm olarak belirlendi. Ortalama RSLT için 113.5 µm değeri %100 duyarlılık ve %81 özgüllük gösterdi. OSKÇ ile RSLT arasında orta düzeyde pozitif korelasyon saptandı ($R=0.59$, $p<0.001$).

Sonuç:
TOUS ile OSKÇ ve OKT ile RSLT ölçümleri, İİH tanısında güvenilir ve non-invaziv yöntemlerdir. Bu teknikler LP ihtiyacını azaltarak hasta konforunu artırabilir. Çalışmamızda elde edilen kesim değerleri erken tanı açısından yol gösterici olup, daha geniş hasta gruplarında yapılacak ileri çalışmalarla desteklenmelidir.

Anahtar Kelimeler: İdiyopatik intrakraniyal hipertansiyon, transorbital ultrasonografi, optik koherens tomografi, optik sinir kılıf çapı, retina sinir lifi tabakası.

Transorbital USG ölçümleri ve Papilödem

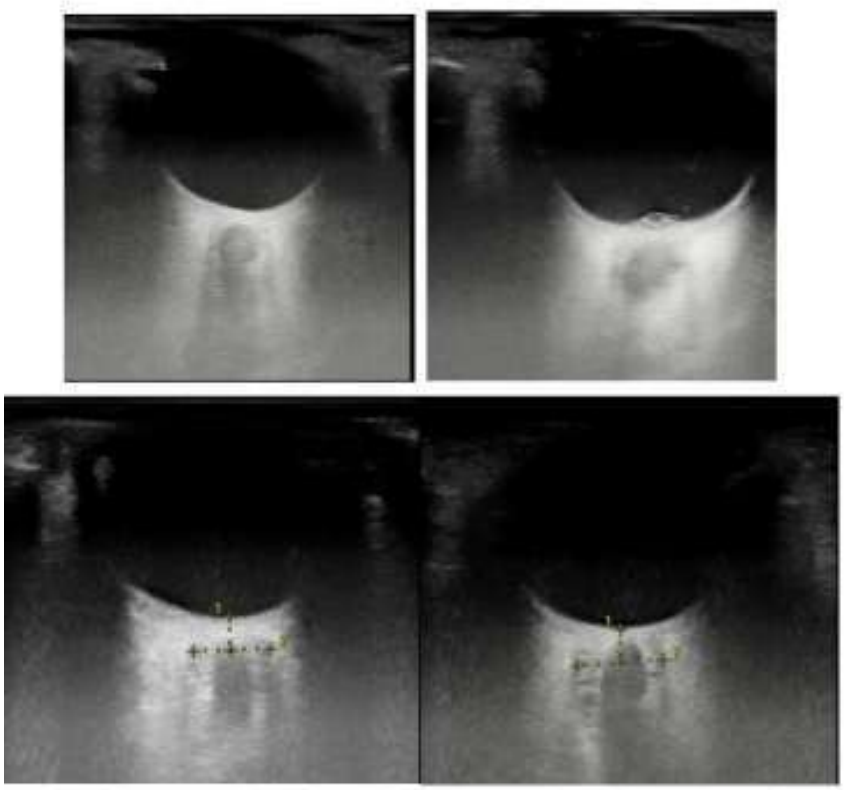

SS-131 SUBMANDİBULAR PENCEREDEN TCD İLE SEREBROVASKÜLER REAKTİVİTENİN DEĞERLENDİRİLMESİ

BURAK OZALTUN, MİNE HAYRİYE SORGUN, CANAN TOGAY IŞIKAY

ANKARA ÜNİVERSİTESİ, NÖROLOJİ ANA BİLİM DALI, ANKARA

Giriş:
Serebrovasküler reaktivite (SVR) genellikle transkraniyal Doppler ultrasonografi (TCD) ile temporal pencere üzerinden değerlendirilir. Ancak bazı bireylerde temporal pencerenin yetersizliği alternatif yaklaşımları gerektirir. Bu çalışmada, submandibular pencereden distal internal karotis arter (ICA) üzerinden elde edilen nefes tutma indeksi (BHI) ve hiperventilasyon indeksinin (HVI) güvenilirliği araştırılmış ve bu ölçümler temporal pencereden orta serebral arter (MCA) üzerinden yapılan değerlendirmelerle karşılaştırılmıştır.

Gereç ve Yöntemler:
Yaşları 25–64 arasında değişen 50 sağlıklı gönüllü (25 kadın, 25 erkek) çalışmaya dahil edildi. BHI (BHI = [(Nefes tutma sonu – Normal inspirasyon MFV) / Normal inspirasyon MFV] × 100 ÷ 30 sn) ve HVI (HVI = [(Normal inspirasyon – Hiperventilasyon sonu MFV) / Normal inspirasyon MFV] × 100 ÷ 60 sn) hem MCA-M1 segmentinden hem de distal ICA'dan hesaplandı. Her test iki kez tekrarlandı ve ortalamaları alındı. Değişkenler arasındaki ilişkiler Spearman korelasyon analizi ile incelendi.

Sonuçlar:
MCA'da BHI (0,70 ± 0,38), ICA'ya (0,55 ± 0,36) göre anlamlı olarak daha yüksekti (p = 0,017). HVI değerleri arasında anlamlı fark bulunmadı (MCA: 0,56 ± 0,15; ICA: 0,51 ± 0,15; p = 0,248). MCA ve ICA arasında hem BHI (rs = 0,366, p = 0,009) hem de HVI (rs = 0,314, p = 0,026) için zayıf-orta düzeyde, fakat anlamlı pozitif korelasyon saptandı. Ancak her iki arterde de BHI ile HVI arasında anlamlı ilişki yoktu.

Tartışma:
Submandibular pencereden elde edilen distal ICA ölçümleri, MCA'dan elde edilenler kadar güvenilir değildir. Bununla birlikte, temporal pencerenin yetersiz olduğu durumlarda destekleyici veya alternatif bir yöntem olarak kullanılabilir, ancak standart yaklaşımın yerini almamalıdır.

Anahtar Kelimeler: Serebrovasküler Reaktivite, Transkraniyal Doppler, Submandibular Pencere, Nefes Tutma İndeksi, Hiperventilasyon İndeksi.

Şekil 1. MCA ve ICA BHI değerleri arasındaki korelasyonu gösteren dağılım grafiği

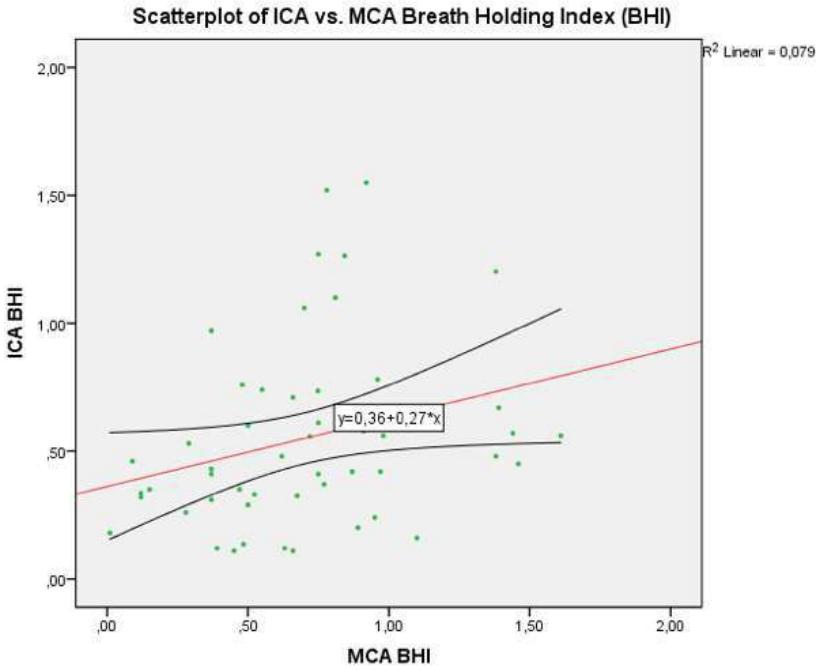

Şekil 1. *MCA ve ICA nefes tutma indeksi (BHI) değerleri arasındaki korelasyonu gösteren dağılım grafiği. Noktalar bireysel katılımcıları göstermektedir. Kırmızı çizgi doğrusal regresyon doğrusunu, siyah çizgiler ise %95 güven aralığını göstermektedir. Analiz sonucunda MCA ve ICA BHI değerleri arasında zayıf-orta düzeyde, ancak anlamlı pozitif korelasyon bulunmuştur (rs = 0,366, p = 0,009).*

Şekil 2. MCA ve ICA HVI değerleri arasındaki korelasyonu gösteren dağılım grafiği

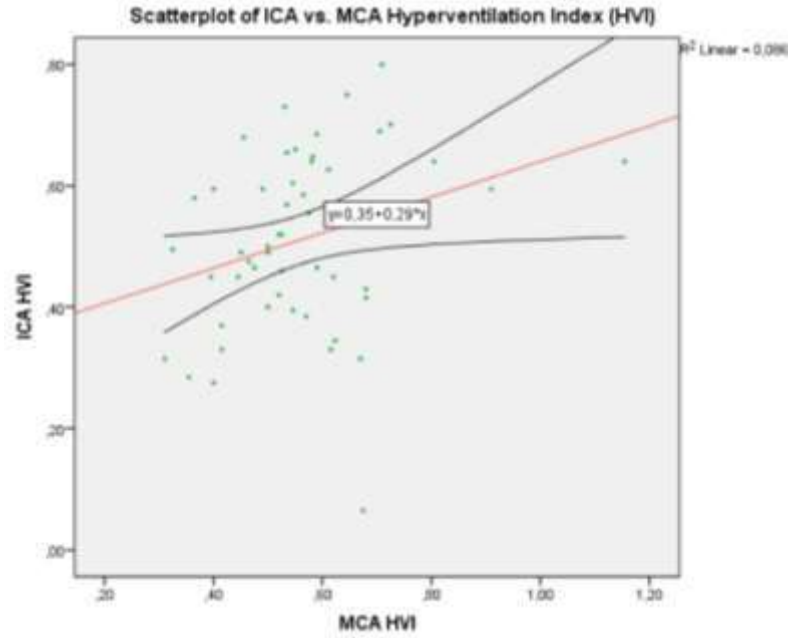

Şekil 2. *MCA ve ICA hiperventilasyon indeksi (HVI) değerleri arasındaki korelasyonu gösteren dağılım grafiği. Noktalar bireysel katılımcıları göstermektedir. Kırmızı çizgi doğrusal regresyon doğrusunu, siyah çizgiler ise %95 güven aralığını göstermektedir. Analiz sonucunda MCA ve ICA HVI değerleri arasında zayıf-orta düzeyde, ancak anlamlı pozitif korelasyon saptanmıştır (rs = 0,314, p = 0,026).*

Tablo 1. MCA ile ICA arasındaki TCD parametrelerinin karşılaştırılması

Değişken	MCA (mean ± SD / median [IQR])	ICA (mean ± SD / median [IQR])	p
PSV (cm/s)	81,3 ± 13,6 / 82,6 [69,8–90,7]	54,8 ± 8,6 / 54,5 [48,5–59,6]	<0.001*
EDV (cm/s)	38,1 ± 7,8 / 37,1 [33,6–41,9]	26,2 ± 3,7 / 26 [23,4–28,6]	<0.001*
MFV (cm/s)	52,5 ± 9,3 / 52,2 [46,5–57]	35,7 ± 5,1 / 34,8 [32,1–39,3]	<0.001*
PI	0,83 ± 0,15 / 0,85 [0,72–0,94]	0,79 ± 0,1 / 0,78 [0,71–0,88]	0.058
RI	0,53 ± 0,05 / 0,54 [0,5–0,58]	0,5 ± 0,04 / 0,52 [0,49–0,55]	0.035*
BHI	0,70 ± 0,38 / 0,69 [0,44–0,91]	0,55 ± 0,36 / 0,46 [0,32–0,72]	0.017*
HVI	0,56 ± 0,15 / 0,54 [0,46–0,62]	0,51 ± 0,15 / 0,50 [0,41–0,64]	0.248

*MCA: Orta Serebral Arter; ICA: İnternal Karotis Arter; PSV: Pik Sistolik Hız; EDV: Diyastol Sonu Hız; MFV: Ortalama Akım Hızı; PI: Palsatilite İndeksi; RI: Rezistans İndeksi; BHI: Nefes Tutma İndeksi; HVI: Hiperventilasyon İndeksi; SS: Standart Sapma; IQR: Çeyrekler Arası Aralık. *İstatistiksel olarak anlamlı fark (p < 0,05).*

Tablo 2. HVI ve BHI Parametreleri Arasındaki Spearman Korelasyon Katsayıları

Değişken	Spearman's ρ (rs)	p
MCA BHI – ICA BHI	0,366	0,009*
MCA HVI – ICA HVI	0,314	0,026*

*MCA: Orta Serebral Arter; ICA: İnternal Karotis Arter; BHI: Nefes Tutma İndeksi; HVI: Hiperventilasyon İndeksi. *İstatistiksel olarak anlamlı fark (p < 0,05).*

SS-157 EPİLEPSİ VE DENGE: STATİK POSTÜROGRAFİ İLE VESTİBÜLER FONKSİYONLARIN ANALİZİ

MEHMET MESUT DORUKOĞLU[1], MERVE YAVUZ[2], NESE ÇELEBİSOY[2], İBRAHİM AYDOĞDU[2]

[1]*ERMENEK DEVLET HASTANESİ*
[2]*EGE ÜNİVERSİTESİ TIP FAKÜLTESİ HASTANESİ*

Amaç:
Epilepsi hastalarında postüral kontrolün değerlendirilmesi, denge bozukluklarının anlaşılması açısından önemlidir. Bu çalışmada, statik postürografi parametreleri kullanılarak epilepsi hastaları ile sağlıklı kontroller karşılaştırılmış ayrıca epilepsi grubunda klinik değişkenlerle ilişkiler araştırılmıştır.

Yöntem:
Çalışmaya epilepsi tanılı 65 hasta ve yaş, cinsiyet, BKİ açısından benzer 59 sağlıklı kontrol dahil edilmiştir. Katılımcıların demografik ve antropometrik özellikleri kaydedilmiştir. Ölçümler; sabit yüzey üzerinde gözler açık/kapalı duruş (FIRM-EO/EC), köpük yüzey üzerinde gözler açık/kapalı duruş (FOAM-EO/EC), tek bacak üzerinde duruş (LEFT-EO/EC, RIGHT-EO/EC), tandem duruş (TANDEM width, speed, end sway) ve oturup-kalkma testi (SIT-STAND weight transfer, rising index, sway velocity) protokolleri ile gerçekleştirilmiştir. Gruplar Mann–Whitney U testi ve bağımsız örneklem t-testi ile karşılaştırılmış, epilepsi grubunda korelasyon ve regresyon analizleri yapılmıştır.

Bulgular:
Epilepsi grubunda tandem duruş genişliği anlamlı olarak daha genişti (p=0.031). Bu, dengeyi sağlamak için kompansatuvar strateji kullanımını düşündürdü. Salınım hızı (sway velocity) epilepsi grubunda daha yüksek bulundu (p=0.044). Bu artmış postüral salınım ile uyumluydu. Diğer parametreler açısından gruplar arasında anlamlı fark saptanmadı. Epilepsi grubunda hastalık süresi uzadıkça FOAM-EC skorlarında bozulma (p=0.038) ve tandem hızında yavaşlama (p=0.048) izlendi. Ek olarak, FOAM-EC parametresi ile kullanılan antinöbet ilaçların sodyum kanal blokajı etkisi arasında negatif yönlü bir ilişki saptandı (p=0.034)

Sonuç:
Epilepsi hastalarında postürografi ile artmış salınım hızı ve geniş tabanlı duruş saptandı. Hastalık süresi uzadıkça postürografik performans bozuldu, ayrıca sodyum kanal blokajı güçlü antinöbet ilaçlarının FOAM-EC performansını olumsuz etkilediği görüldü. Bu bulgular epilepside denge bozukluklarının objektif yöntemlerle izlenmesinin önemini göstermektedir.

Anahtar Kelimeler: Denge bozukluğu, Epilepsi, Postürografi

SS-159 BEYİN SAĞLIĞINA DİJİTAL YAKLAŞIMLAR: YAŞAM TARZI VE KOGNİTİF PERFORMANSIN KÜLTÜRLERARASI KARŞILAŞTIRMALI ANALİZİ

NİLGUN CİNAR[1], ELİF BAYİNDİR[2], HİLAL TASTEKİN TOZ[1], TURKER SAHİNER[3]

[1]MALTEPE ÜNİVERSİTESİ TIP FAKÜLTESİ NÖROLOJİ ANABİLİM DALI, İSTANBUL, TÜRKİYE
[2]BOĞAZİÇİ ÜNİVERSİTESİ, VERİ BİLİMİ VE YAPAY ZEKA ENSTİTÜSÜ, İSTANBUL, TÜRKİYE
[3]MEMORİAL HASTANESİ NÖROLOJİ ANABİLİM DALI, İSTANBUL, TÜRKİYE

Giriş:
Bu çalışma, dijital beyin sağlığı platformu Beynex aracılığıyla toplanan yaşam tarzı ve bilişsel performans verilerini temel alarak Türk ve uluslararası katılımcılar arasındaki farklılıkları incelemeyi amaçlamaktadır. Yaşam tarzı faktörlerinin bilişsel rezerv ve sağlıklı yaşlanma üzerindeki etkileri daha önce vurgulanmıştır [1,2]. Dijital ölçümlerden elde edilen bulgular, önleyici sağlık yaklaşımlarına katkı sağlayabilir.

Yöntem:
Çalışmaya, Montreal Kognitif Değerlendirme (MoCA) skorları 26'nın üzerinde olan 941 sağlıklı birey dahil edilmiştir. Katılımcıların yaşam tarzı verileri uyku, ruh hali, beyin egzersizi, fiziksel aktivite ve beslenme kategorilerinden; bilişsel performans verileri ise hafıza, dikkat, esneklik, hız, problem çözme ve görsel algı testlerinden elde edilmiştir. Veriler Beynex mobil uygulaması aracılığıyla toplanmış, gruplar bağımsız örneklem t-testi, ilişkiler ise Pearson korelasyon analizi ile değerlendirilmiştir.

Bulgular:
Uluslararası katılımcılar beyin egzersizi ve fiziksel aktivite skorlarında daha yüksek, uyku skorlarında ise daha düşük sonuçlar göstermiştir. Esneklik alanında uluslararası grup daha başarılı iken, problem çözmede Türk grubunun skorları daha yüksektir. Yaşam tarzı ile bilişsel performans arasındaki ilişkiler düşük düzeyde olmakla birlikte istatistiksel olarak anlamlı bulunmuştur. Bulgular, yaşam tarzı müdahalelerinin bilişsel işlevler üzerindeki etkilerini desteklemektedir [3].

Sonuç:
Bu ön çalışma, dijital ölçüm sistemlerinin kültürlerarası farklılıkların anlaşılmasında ve yaşam tarzı-bilişsel sağlık ilişkisinin değerlendirilmesinde değerli bir araç olduğunu göstermektedir. Bulgular, dijital sağlık platformlarının sağlıklı yaşlanma araştırmalarındaki potansiyelini desteklemekte ve daha geniş örneklemli çalışmalara zemin hazırlamaktadır.

Kaynaklar:
1. Stern Y. Lancet Neurol. 2012; 11: 1006-1012.
2. Livingston G, et al. Lancet. 2020; 396:413-446.
3. Ngandu T, et al. Lancet. 2015; 385:2255-2263.

Anahtar Kelimeler: Bilişsel performans, dijital beyin sağlığı, kültürlerarası karşılaştırma, sağlıklı yaşlanma, yaşam tarzı faktörleri

Figür 1



Türk ve uluslararası kullanıcıların yaşam tarzı skorları, beş temel kategori üzerinden karşılaştırılmıştır. Uyku, beyin egzersizi ve fiziksel aktivite alanlarında gruplar arasında istatistiksel olarak anlamlı farklar bulunmuştur ($p < 0.05$). Ruh hali ve beslenme kategorilerinde ise anlamlı bir farklılık saptanmamıştır. Ortalama değerlere göre, uluslararası kullanıcılar uyku skorlarında daha düşük, beyin egzersizi ve fiziksel aktivite skorlarında ise daha yüksek puan almıştır. Bu sonuçlar, kültürel veya çevresel faktörlerin belirli yaşam tarzı alışkanlıkları üzerinde etkili olabileceğini düşündürmektedir.

Figür 2

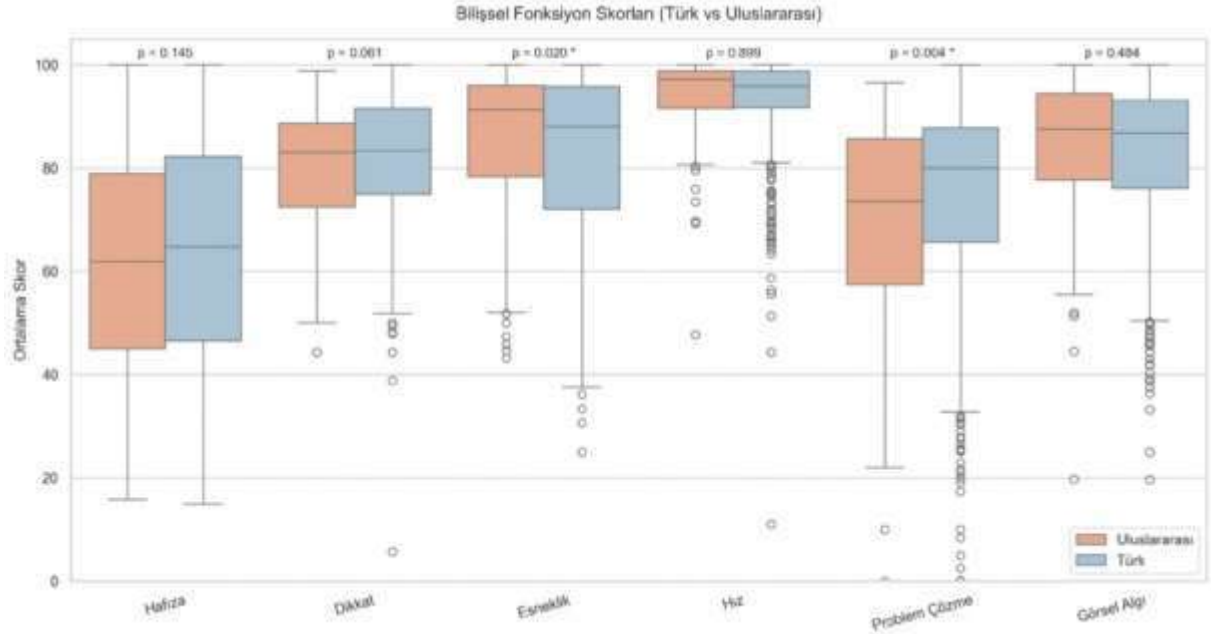

Bilişsel Performans Skorları: Katılımcıların altı temel bilişsel alandaki ortalama skorları karşılaştırılmıştır. Esneklik ve Problem Çözme kategorilerinde Türk ve uluslarası kullanıcılar arasında istatistiksel anlamlı farklılıklar gözlenmiştir ($p < 0.05$). Ortalama değerlere göre, uluslarası kullanıcılar Esneklik kategorisinde daha yüksek sonuçlar elde ederken, Türk kullanıcılar ise Problem Çözme kategorisinde daha yüksek sonuçlar elde etmiştir. Diğer kategorilerde anlamlı fark saptanmamıştır. Benzer yaş, cinsiyet ve eğitim profiline sahip bireyler arasında gözlenen bu farklar, kültürel veya çevresel etkilerin bilişsel performansı etkileyebileceğini göstermektedir.

SS-165 MİYASTENİA GRAVİS'TE CİNSEL İŞLEV BOZUKLUĞUNUN DEĞERLENDİRİLMESİ VE OTONOM TUTULUM İLE İLİŞKİSİNİN BELİRLENMESİ

CAGLA TOMRİS[1], AYSE CAGLAR SARILAR[2], MUHAMMED ALİ TOMRİS[3]

[1]*TATVAN DEVLET HASTANESİ, NÖROLOJİ KLİNİĞİ, BİTLİS*
[2]*ERCİYES ÜNİVERSİTESİ, NÖROLOJİ ANA BİLİM DALI, KAYSERİ*
[3]*BİTLİS DEVLET HASTANESİ, GÖZ HASTALIKLARI KLİNİĞİ, BİTLİS*

Amaç:
Miyastenia Gravis (MG), asetilkolin reseptörlerine karşı otoantikorlar sonucu nöromüsküler iletinin bozulmasıyla karakterize, dalgalı kas güçsüzlüğüyle seyreden otoimmün hastalıktır. MG'de otonom sinir sistemi disfonksiyonu (OSD) bildirilmiş olmakla birlikte; sıklığı, cinsel işlev bozukluğu (CİB) ile ilişkisi ve klinik etkileri yeterince aydınlatılamamıştır. Çalışmamız, MG'de OSD'nin varlığını, CİB ile ilişkisini ve bu bozuklukların objektif testlerle değerlendirilmesini amaçlamaktadır.

Materyal/Metod:
Çalışmaya en az 6 aydır düzenli cinsel ilişki yaşayan 44 MG hastası ve yaş-cinsiyet uyumlu 50 kontrol dahil edildi. Hastaların demografik özellikleri, MGQoL-15 skorları, MGFA sınıflaması, antikor varlığı/tipi ve timik patolojileri değerlendirildi. OSD değerlendirmesinde COMPASS-31 ölçeği kullanıldı. Sempatik deri yanıtı (SDY) ve R-R aralık değişkenliği (RRAD) EMG ile kaydedildi. Oftalmolojik incelemeler Schirmer testi, pupilometri, gözyaşı kırılma zamanı ve korneal konfokal mikroskopiyi içerdi. CİB değerlendirmesinde kadın cinsel fonksiyon indeksi (FSFI), prematür ejekülasyon profili (PEP) ve uluslararası erektil fonksiyon indeksi (IIEF) kullanıldı. Psikometrik değerlendirmeler Beck depresyon ve anksiyete testleriyle ölçüldü.

Bulgular:
Hastaların medyan yaşı 46, kontrollerin 40.5 olup, yaş ve cinsiyet açısından anlamlı fark izlenmedi. MG grubunda SDY latanslarının uzadığı ve genliklerinin azaldığı, RRAD oranlarının ise istirahat ve hiperventilasyon sırasında düşük olduğu izlendi ($p<0.05$). Oftalmolojik parametreler değerlendirildiğinde, kornea sinir lifi yoğunluğu, uzunluğu ve kıvrımlılığında azalma izlendi ($p<0.05$). CİB, MG grubunda daha sık olup, OSD parametreleri ile CİB arasında pozitif korelasyon gözlendi. Lojistik regresyon analizinde yaş, depresyon ve anksiyete gibi değişkenler düzeltildiğinde RRAD değerinin cinsel işlevler üzerindeki etkisi anlamlı bulundu ($p<0.05$, OR=1.597).

Sonuç:
MG'de OSD sıktır ve CİB gelişiminde rol oynamaktadır. Bulgularımız, cinsel işlev bozukluğunun yalnızca psikososyal etkenlerden değil, otonom sinir sistemi tutulumu ile de ilişkili olabileceğini düşündürmektedir.

Anahtar Kelimeler: Cinsel İşlev Bozukluğu, Korneal Konfokal Mikroskopi, Miyastenia Gravis, Otonom Disfonksiyon, R-R Aralık Değişkenliği, Sempatik Deri Yanıtı

Tablo 1. Hasta ve kontrol grubunda SDY değerlerinin karşılaştırılması

Sempatik deri yanıtları	Kontrol (n=50)	MG (n=43)	p
Latans:msn			
Sol el-latans Med (Min-Max)	1500(720-1950)	1570(970-3145)	0.177 u
Sağ el-latans Med (Min-Max)	1497.5(935-2225)	1520(1030-2900)	0.040 u
Sol ayak-latans Med (Min-Max)	2023(1152-3900)	2380(1490-3700)	0.003 u
Sağ ayak-latans Ortalama±SD	2185.18±492.4	2448.48±549.7	0.017 t
Genlik:µv			
Sol el-genlik Med (Min-Max)	4525(1025-10300)	3275(601.7-10075)	0.090 u
Sağ el-genlik Med (Min-Max)	5117.5(1297-9750)	3550(650-9800)	0.013 u
Sol ayak-genlik Med (Min-Max)	1918(925-5600)	1400(503.3-6650)	<0.001 u
Sağ ayak-genlik Med (Min-Max)	2040.5(980-5975)	1243(500-6300)	0.002 u

ms: milisaniye, µv: mikrovolt, u:Mann-Whitney U testi, t:Student-t testi, SD: Standart Deviasyon Değerler ortalama±SD ve medyan (min-max) olarak ifade edilir. SDY, hastalarda 43 (%97,7) kişide mevcuttur, bir kişide (%2,3) ise tüm ekstremitelerde yanıt alınamamıştır.

Tablo 2. Hasta ve kontrol grubunda R-R Aralık Değişkenliğinin değerlendirilmesi

R-R aralık değişkenliği	Kontrol (n=50)	MG (n=44)	p
RRAD-i oranı Ortalama±SD	15.41±5.59	11.77±5.71	0.002 t
RRAD-hv oranı Ortalama±SD	22.67±7.90	17.25±7.38	<0.001 t

i: istirahat, hv: hiperventilasyon, SD: Stanndart Deviasyon, t: Student-t testi Değerler ortalama±SD olarak ifade edilir.

SS-191 RADYOLOJİK İZOLE SENDROMDA ERKEN KORTİKAL ANORMALLİKLERİN TRANSKRANİYAL MANYETİK STİMÜLASYON YÖNTEMİYLE ARAŞTIRILMASI

Merve Bahar Ercan, Evren Boran, Emine Altın, Belgin Koçer, Bülent Cengiz
Gazi Üniversitesi Tıp Fakültesi Nöroloji Anabilim Dalı

Amaç:
Bu çalışmada Radyolojik İzole Sendrom (RIS) tanılı bireylerde motor kortikal uyarılabilirlik parametrelerini incelemek ve asemptomatik kortikal, subkortikal ve spinal demyelinizan lezyonlara bağlı olarak kortikal uyarılabilirlikte değişiklik olup olmadığını araştırmak amaçlandı.

Materyal-Metod:
Çalışmaya 2023 RIS tanı kriterlerine uyan 16 RIS ile yaş, cinsiyet, eğitim düzeyi açısından uyumlu 16 sağlıklı kontrol grubu çalışmaya alındı. Her iki grupta istirahat motor eşiği (RMT), motor uyarılmış potansiyel (MEP) latansı ve amplitüdü, santral motor iletim zamanı (CMCT), kortikal sessiz dönem (CSP), ipsilateral kortikal sessiz dönem (iCSP), kısa latanslı afferent inhibisyon (SAI) ve kısa intervalli intrakortikal inhibisyon (SICI) ölçüldü. Her iki grupta HAD, SDMT ve FSMC ölçekleri uygulandı.

Bulgular:
Sol CMCT ve iCSP süreleri RIS grubunda daha uzundu (p=0.0282, p=0.048), ayrıca sol MEP latansı daha uzun izlenmekle birlikte bu fark sınırda anlamlılık düzeyindeydi (p=0.051). RMT, CSP, SICI veya SAI açısından gruplar arasında anlamlı farklılık saptanmadı. RIS grubunun SDMT skorları, kontrol grubuna kıyasla anlamlı düzeyde daha düşük saptandı (p=0,046). RIS grubunda toplam, motor ve bilişsel FSMC skorları anlamlı düzeyde daha yüksekti. Sağ RMT ile SDMT skorları arasında negatif yönde, güçlü bir korelasyon (r=-0.732, p=0.0449) bulundu.

Sonuç:
Çalışmamızda RIS grubunda iCSP süresinin uzamış bulunması, kortikospinal yol bütünlüğünün klinik bulgular ortaya çıkmadan etkilenebileceğine ve inhibitör sistemlerde gelişen olası fizyopatolojik bozulmaya işaret edebilir. Sol CMCT süresi ve MEP latansının uzaması ise kortikospinal iletim yollarında subklinik düzeyde bir disfonksiyonun varlığını düşündürmektedir. Bu bulgular RIS'te erken dönemde subklinik kortikospinal ve interhemisferik disfonksiyon varlığına işaret etmektedir. TMS, MS'e dönüşüm açısından yüksek risk taşıyan bireyleri belirlemede değerli bir fonksiyonel biyobelirteç olabilir.

Anahtar Kelimeler: Radyolojik izole sendrom, multipl skleroz, transkraniyal magnetik stimülasyon, motor uyarılmış potansiyel, santral motor iletim zamanı, kognisyon

SS-192 SAĞLIKLI ERİŞKİNLERDE PROSAKKAD VE ANTİSAKKAD TESTLERİ: NORMATİF DEĞERLERİN YAŞ GRUPLARINA GÖRE DAĞILIMI

NURİ TUĞRA USLUCAN, HÜSEYİN NEZİH ÖZDEMİR, ÖYKÜ ERDAL, FİGEN GÖKÇAY, NEŞE ÇELEBİSOY

EGE ÜNİVERSİTESİ, NÖROLOJİ ANABİLİM DALI, İZMİR

Amaç:
Bu çalışmada sağlıklı erişkin bireylerde horizontal ve vertikal prosakkad ile antisakkad testlerinde normatif verilerin oluşturulması ve yaş grupları arasındaki farklılıkların değerlendirilmesi amaçlanmıştır.

Materyal-Metod:
Çalışmaya 18–59 yaş aralığında toplam 54 sağlıklı gönüllü dahil edilmiştir. Katılımcılar dört yaş grubuna ayrılmıştır. Tüm bireylere video-okulografi sistemi kullanılarak horizontal ve vertikal prosakkad ile antisakkad testleri uygulanmıştır. Ölçülen parametreler yön hatası oranı, hız, latans ve doğruluk olarak belirlenmiştir. Ortalama değerler ve referans aralıkları hesaplanmıştır. Yaş grupları arasındaki farklılıklar tek yönlü varyans analizi (ANOVA) ile incelenmiştir.

Bulgular:
Normatif değerler her yaş grubu için tablolar halinde sunulmuştur. Horizontal prosakkadlarda yön hatası oranı yaş grupları arasında istatistiksel olarak anlamlı farklılık göstermiştir (p=0,030). Horizontal antisakkadlarda yön hatası oranı (p=0,003) ve latans (p=0,002) istatistiksel olarak anlamlı bulunmuştur. Vertikal prosakkadlarda yön hatası oranı (p=0,003), vertikal antisakkadlarda ise latans (p=0,024) yaş grupları arasında anlamlı farklılık göstermiştir. Diğer parametrelerde istatistiksel olarak anlamlı farklılık saptanmamıştır.

Sonuç:
Çalışmamızda ilk kez 100 tekrarlık (jump=100) sakkadlar kullanılarak normatif veriler oluşturmuştur. Güncel literatürde çoğunlukla 60 sakkad ile yapılan çalışmalar bulunmakta olup, tekrar sayısı arttırıldığında hata oranlarının da arttığı görülmektedir. Bu durum yeni ve özgün bir katkı olarak değerlendirilebilir. Yaşla birlikte özellikle yön hatası oranı ve latans değerlerinde anlamlı değişiklikler gözlenmiştir. Çalışmamızdan elde edilen normatif veriler, ülkemizde ve dünyada klinik uygulamalarda tanısal değerlendirmeler için referans oluşturabilir ve güncel literatüre özgün katkı sağlayabilir.

Anahtar Kelimeler: Antisakkad, Normatif Veri, Prosakkad, Sakkad Parametreleri, Video-okülografi, Yaş Grupları

Yaşlara Göre Horizontal ve Vertikal Pro-sakkad Normatif Verileri

Yaş Grupları	Yön Hatası Oranı(%)-Horizontal-Prosakkad		Latans(ms)-Horizontal-Prosakkad		Hız(Degree/s)-Horizontal-Prosakkad		Doğruluk(%)-Horizontal-Prosakkad		Yaş Grupları	Yön Hatası Oranı(%)-Vertikal-Prosakkad		Latans (ms)-Vertikal-Prosakkad		Hız (Degree/s)-Vertikal-Prosakkad		Doğruluk (%)-Vertikal-Prosakkad	
	Ortalama	Referans Aralığı	Ortalama	Referans Aralığı	Ortalama	Referans Aralığı	Ortalama	Referans Aralığı		Ortalama	Referans Aralığı	Ortalama	Referans Aralığı	Ortalama	Referans Aralığı	Ortalama	Referans Aralığı
18-29 (n=24)	0.22	0.0-1.44	244.39	178.61-310.17	276.0	225.28-326,72	96.91	87.07-106.75	18-29 (n=22)	0.41	0.0- 1.87	259.45	194.15-324.75	269.5	183.9-355.1	100	86.36-113.64
30-39 (n=7)	0.29	0- 1.79	235.29	193.65-276.93	276.43	266.57-28.29	94.71	90.73-98.69	30-39 (n=6)	0	0.0- 0.0	270.0	207.64-332.36	275.67	248.55-302.79	99.5	84.94-114.06
40-49 (n=8)	0.63	0- 2.45	249.50	151.06-347,94	279.88	226.38-333.38	95.38	85.08-105.68	40-49 (n=7)	0.29	0.0- 1.79	261.29	192.11-330.47	263.86	201.06-326.66	94.14	78.12-109.56
50-59 (n=9)	1.56	0.0- 5.8	279.78	188.98-370.58	266.89	169.09-364.69	95.67	81.33-110.01	50-59 (n=9)	2.13	0.0- 8.01	266.38	177.06-355.70	275.75	206.17-345.33	96.25	74.73-117.77

Yaşlara Göre Horizontal ve Vertikal Anti-sakkad Normatif Verileri

Yaş Grupları	Yön Hatası Oranı (%)-Horizontal-Antisakkad		Latans (ms)-Horizontal-Antisakkad		Hız (Degree/s)-Horizontal-Antisakkad		Doğruluk (%)-Horizontal-Antisakkad		Yaş Grupları	Yön Hatası Oranı (%)-Vertikal-Antisakkad		Latans (ms)-Vertikal-Antisakkad		Hız (Degree/s)-Vertikal-Antisakkad		Doğruluk (%)-Vertikal-Antisakkad	
	Ortalama	Referans Aralığı	Ortalama	Referans Aralığı	Ortalama	Referans Aralığı	Ortalama	Referans Aralığı		Ortalama	Referans Aralığı	Ortalama	Referans Aralığı	Ortalama	Referans Aralığı	Ortalama	Referans Aralığı
18-29 (n=23)	9.83	0.0-25.57	319.61	235.17-404.05	226.17	127.85-324.49	84.09	42.47-125.71	18-29 (n=21)	10.0	0.0-23.68	323.67	256.81-390.53	222.05	146.33-297.77	90.19	60.89-119.49
30-39 (n=7)	16.86	0.0-43.76	337.71	276.61-398.81	233.43	192.21-274.65	86.86	58.58-116.18	30-39 (n=6)	12.17	1.27-23.7	348.0	260.9-435.1	241.83	184.95-298.71	97.67	64.97-130.37
40-49 (n=7)	15.29	0.0-34.53	388.43	269.65-507.21	241.86	147.0-336.72	91.14	42.82-139.46	40-49 (n=4)	17.75	6.55-28.95	357.25	238.67-475.83	245.0	147.76-342.24	97.25	68.45-126.05
50-59 (n=7)	23.75	0.0-49.25	373.75	267.79-479.71	236.88	167.46-306.3	88.13	57.53-118.73	50-59 (n=4)	17.75	0.45-35.05	394.75	264,61-524.89	212.25	141.71-282.79	85.0	38.6-131.84

SS-193 KÜME BAŞAĞRISI YÖNETİMİNDE KOMBİNE PERİFERİK SİNİR BLOKAJLARININ İZOLE BÜYÜK OKSİPİTAL SİNİR BLOKAJINA KIYASLA ETKİNLİĞİ

MEHMET İLKER YÖN, ERSİN KASIM ULUSOY, BURÇAK BARAZ KAYA, TAHİR KURTULUŞ YOLDAŞ

ANKARA BİLKENT ŞEHİR HASTANESİ NÖROLOJİ KLİNİĞİ

Amaç:
Periferik sinir blokajlarının kombine kullanımlarının, özellikle medikal tedaviye dirençli Küme Başağrısı (KB) olgularının ağrı kontrolünde, atak sıklığını azaltmada, yalnızca GON blokajı uygulamasına kıyasla daha etkili olup olmadığı konusunda literatürde yeterli veri bulunmamaktadır. Bu bağlamda çalışmamızda, yalnızca GON blokajı yapılan hastalar ile GON, SO ve SPG blokajlarının birlikte uygulandığı hastaları karşılaştırarak, çoklu sinir blokajlarının KB'de atak sıklığı,ağrı şiddeti ve tedaviye yanıt üzerine olan etkilerini değerlendirmeyi amaçladık.

Gereç ve Yöntem:
Bu çalışma, Ankara Bilkent Şehir Hastanesi Nöroloji Kliniği Başağrısı Polikliniği'ne Ağustos 2021 – Aralık 2024 tarihleri arasında başvuran ve Uluslararası Başağrısı Sınıflaması 3. Baskı (ICHD-3) kriterlerine göre KB tanısı alarak tedavi edilen 44 hastanın klinik verilerinin retrospektif olarak incelenmesiyle gerçekleştirilmiştir. Çalışma kapsamında hastalar uygulanan periferik sinir blokajına göre sadece tek taraflı GON blokajı yapılan hastalar ve tek taraflı GON blokajına ek olarak aynı tarafta SO ve SPG blokajı uygulanan hastalar olmak üzere iki gruba ayrılmıştır. Tedavi etkinliğini değerlendirmek amacıyla hastaların atak sıklığı, ağrı şiddeti (BNI-PS skoru), ağrının geçme süresi (gün) değerlendirilmiştir. Bu veriler blokaj öncesi, 1. hafta sonrası ve 1. ay sonrası olmak üzere üç zaman noktasında kaydedilmiştir.

Bulgular:
Bu çalışmada, sadece GON blokajı yapılan hastalar ile GON,SO ve SPG blokajlarının birlikte uygulandığı hastalar karşılaştırılmış ve üçlü blokaj uygulanan grupta, atak sıklığı, BNI-PS ağrı skorları ve ağrının geçme süresi gibi klinik parametrelerde istatistiksel olarak anlamlı ve daha belirgin iyileşme elde edilmiştir. Bu bulgular,çoklu sinir blokajlarının kompleks, nörovasküler ve otonom bileşenler içeren bir sendrom olan KB'de daha etkin bir tedavi seçeneği olabileceğini göstermektedir.

Sonuç:
Kombine blokaj uygulamalarının yalnız GON blokaj uygulamalarına göre KB'de daha etkin, daha hızlı ve daha güçlü bir tedavi seçeneği sunduğunu ortaya koymaktadır. Bu yöntem, özellikle medikal tedaviye dirençli hastalarda medikal tedaviye ek olarak uygulanabilir.

Anahtar Kelimeler: Baş ağrısı, küme, blokaj

Figür 1

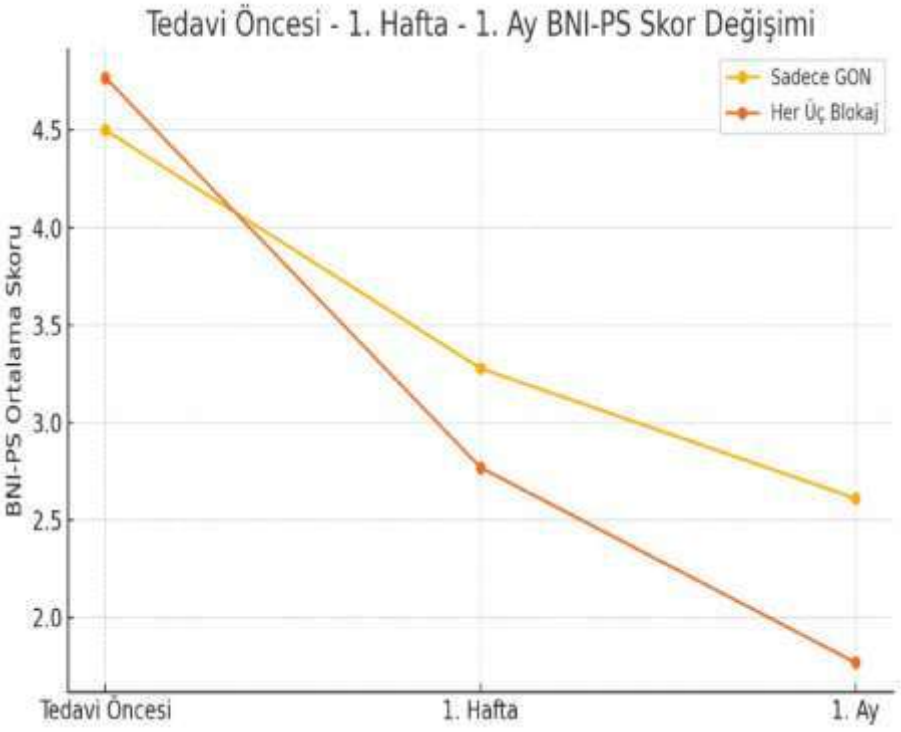

Figür 2

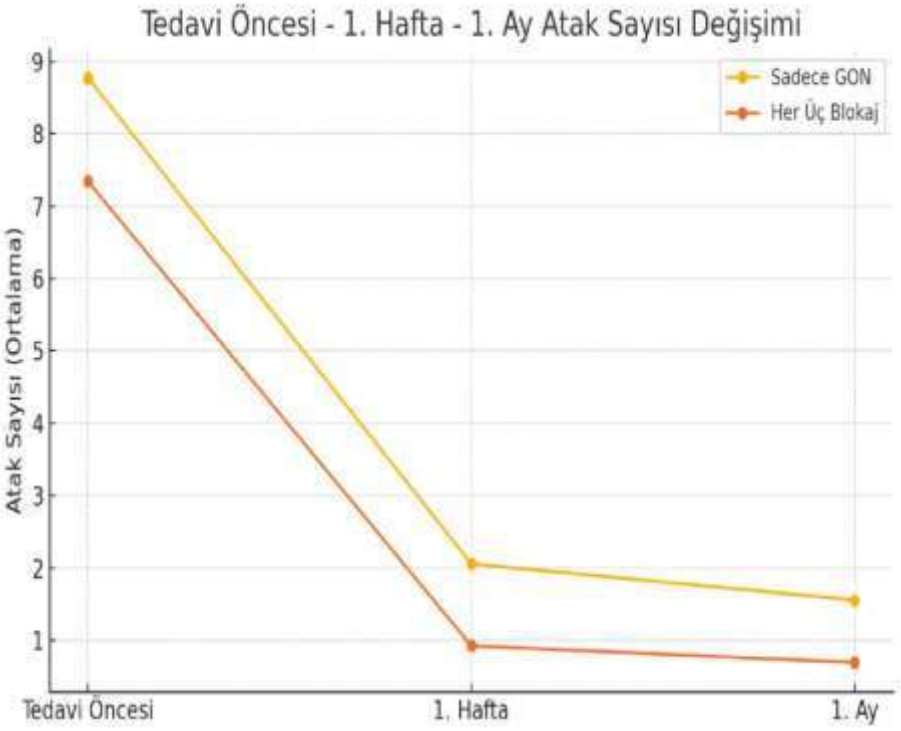

Tablo 1

	Sadece GON Blokajı Yapılan	Her Üç Blokaj da Yapılan	p-değeri
Yaş (Ort ± SS)	43.72 ± 11.61	39.23 ± 11.89	0,219
Erkek (%)	16 (%88.9)	20 (%76.9)	0,539
Küme Başağrısı Tarafı (Sağ/Sol)	8/10	19/7	0,109
Küme Tipi (Epizodik/Kronik)	14/4	15/11	0,29
Yılda Küme Başağrılı Gün Sayısı (Ort ± SS)	11.67 ± 11.25	6.54 ± 6.48	0,93
Medikal Tedaviye Yanıt (Kısmen ve Yanıt Yok) (%)	17 (%94.4)	26 (%100.0)	0,852
Atak Tedavisi Kullanımı (%)	10 (%55.6)	16 (%61.5)	0,932
Kısa Dönem Profilaksi Kullanımı (%)	11 (%61.1)	13 (%50.0)	0,675
Uzun Dönem Profilaksi Kullanımı (%)	16 (%88.9)	22 (%84.6)	1.0
Otonom Semptom Varlığı (%)	18 (%100)	26(%100)	1
Gözde yaşarma	17 (%94.4)	21 (%80.8)	
Kızarıklık	16 (%88.9)	20 (%76.9)	
Ödem	8 (%44.4)	19 (%73.1)	
Burun akıntısı	14 (%77.8)	15 (%57.7)	
Miyozis	0 (%0.0)	10 (%3.8)	
Pitozis	1 (%5.6)	0 (%0.0)	
Alında kızarıklık	10 (%55.6)	16 (%61.5)	
Kulakta dolgunluk	11 (%61.1)	13 (%50.0)	

SS-201 KÜÇÜK DAMAR HASTALIĞI TANILI OLGULARDA VESTİBÜLER FONKSİYON VE POSTÜRAL REFLEKSLERİN VİDEO BAŞ İTME TESTİ (VHIT) VE DİNAMİK POSTUROGRAFİ İLE DEĞERLENDİRİLMESİ

MERVE YAVUZ, HÜSEYİN NEZİH ÖZDEMİR, FİGEN GÖKÇAY, NESE CELEBİSOY

EGE ÜNİVERSİTESİ TIP FAKÜLTESİ HASTANESİ, NÖROLOJİ ANABİLİM DALI, İZMİR

Giriş:
Küçük damar hastalığı (KDH), beyaz cevherde kronik iskemik değişikliklerle seyreden ve ileri yaşta sık görülen bir patolojidir. Bilişsel bozuklukların yanı sıra yürüme ve denge problemleri ile ilişkili olup, dengesizliğin mekanizması tam olarak açıklanamamıştır.

Amaç:
Bu çalışmada, KDH tanılı olgularda dengesizliğin mekanizmalarının video baş itme testi (vHIT) ve dinamik posturografi kullanılarak değerlendirilmesi amaçlanmıştır.

Yöntem:
Çalışmaya 21 KDH tanılı olgu ve yaş/cinsiyet eşleştirilmiş sağlıklı kontrol dahil edildi. Periferik vestibüler fonksiyonlar video baş itme testi (vHIT) ile değerlendirildi. Dinamik posturografi kapsamında postüral kontrol duyusal organizasyon testi (SOT) ile, adaptasyon refleksleri ise adaptasyon testi (ADT) ile değerlendirildi. Tüm testler Ege Üniversitesi Tıp Fakültesi Nöroloji Anabilim Dalı Nörosensöriyel Birimi Denge Laboratuvarı'nda gerçekleştirildi.

Bulgular:
Çalışmaya katılan 21 KDH olgusunun ortalama yaşı 65 ve %66,7'si kadındı. vHIT değerlendirmesinde lateral, anterior ve posterior kanallara ait vestibülo-oküler refleks (VOR) kazançları her iki grupta da normal sınırlarda olup, kazanç farkları açısından istatistiksel olarak anlamlı bir farklılık saptanmadı. SOT değerlendirmesinde, KDH grubunda özellikle SOT-4 skorları kontrollerden anlamlı derecede düşük bulundu ($p=0,04$). SOT-5, SOT-6, vestibüler ve vizuel skorlar da hasta grubunda kontrollerden düşük olmakla birlikte istatistiksel olarak anlamlı değildi. SOT-1, SOT-2, SOT-3, somatosensoriyel, görsel tercih ve kompozit skorlar açısından iki grup arasında istatistiksel olarak anlamlı bir farklılık saptanmadı. ADT değerlendirmesinde, KDH grubunda hem öne hem arkaya yapılan denemelerin birinci ve beşinci tekrarlarında skorlar kontrol grubuna göre belirgin şekilde daha yüksek bulundu (tüm $p<0,05$).

Sonuç:
Bu çalışma, KDH tanılı olgularda periferik vestibüler işlevler korunmuş olsa da, dengesizliğin santral denge merkezlerindeki entegrasyon bozuklukları ve postüral reflekslerin motor çıktılarındaki yetersizliklerle ilişkili olabileceğini göstermektedir.

Anahtar Kelimeler: Denge, kronik iskemik değişiklik, vhıt, dinamik posturografi

SS-202 SOL DLPFC ÜZERİNE UYGULANAN ANODAL TDCS'NİN AKUT HAFİF İNME HASTALARINDA BEYİN BAĞLANTILARI VE BİLİŞSEL FONKSİYONLAR ÜZERİNE ETKİSİ

DİLA SAYMAN[1], ALİ YALÇINKAYA[2], UMUTCAN DURAN[1], ŞEYDA ÇANKAYA[1], BURAK YULUĞ[1], LÜTFÜ HANOĞLU[2]

[1]ALANYA ALKÜ EĞİTİM VE ARAŞTIRMA HASTANESİ
[2]İSTANBUL MEDİPOL ÜNİVERSİTESİ

Giriş:
İnme sonrası bilişsel bozulma (PSCI), inme geçiren bireylerin çoğunluğunu etkileyen yaygın ve yıkıcı bir sonuçtur. Akut PSCI için bir tedavi yöntemi bulunmamakla birlikte, tDCS gibi nöromodülasyon yöntemleri umut vaat etmektedir. Bu çalışma, tDCS'nin inmenin akut fazında bilişsel işlevleri artırma potansiyelini araştırmayı amaçlamaktadır.

Yöntem:
Akut inme geçirmiş 30 hasta (15 uyarım/15 sham) inme hadisesinden itibaren ilk 3 gün içinde sol dorsolateral prefrontal korteks (DLPFC) üzerine 2.0 mA anodal tDCS uygulamasını içeren beş seanslık bir tedaviye tabi tutulmuştur. Bilişsel değerlendirmeler, tDCS öncesi ve sonrası MoCA, SBST (Türkçe Sözel Bellek Testi), WMS Mantıksal Bellek, WMS Görsel Yeniden Üretim Testi, Sözel Akıcılık Testi, Stroop Testi ve Beck Depresyon Envanteri ile yapılmıştır. Yapısal ve dinlenme durumu fonksiyonel MRG (rs-fMRI) verileri de tedavi öncesi ve sonrası elde edilmiştir. Salience network (SN), Default mode network (DMN) ve santral yürütücü network (Central executive network-CEN) dâhil olmak üzere sekiz temel ağ bölgesi, fonksiyonel bağlantısallıktaki değişiklikleri araştırmak üzere seçilmiştir.

Bulgular:
Çalışmamız, özellikle sol rostral lateral prefrontal korteksin dahil olduğu SN ile frontoparietal ve serebellar ağlarda, uyarım grubunda sham grubuna kıyasla tedavi sonrası belirgin fonksiyonel değişiklikler olduğunu ortaya koymuştur. Klinik açıdan bakıldığında, uyarım grubunda semantik ve leksikal akıcılık puanlarında zamanla anlamlı bir artış gözlenmiştir. Öte yandan, sham grubunda uzun süreli mantıksal bellek performansında anlamlı bir düşüş saptanmıştır.

Sonuç:
tDCS uygulaması sonrası gözlemlenen bilişsel işlevlerdeki iyileşmeler ve beyin bağlantısallığındaki değişiklikler, inme sonrası yaşam kalitesini etkileyebilen PSCI'nin önlenmesine yönelik umut verici bulgular sunmaktadır. Çalışmamız, tDCS'nin, akut dönemde bilişsel performansı artırarak PSCI'nin ortaya çıkmasını önleme veya şiddetini azaltma potansiyeline sahip olabileceğini öngörmektedir.

Anahtar Kelimeler: tDCS, fMRI, kognisyon

SS-219 GUİLLAİN-BARRÉ SENDROMUNDA NÖROPROGNOSTİFİKASYON: OLGU SERİSİ

ELİF ASLIHAN AYDIN[1], BİRKAN AYDIN[1], YUSUF SAVRUN[1], TUĞBA ERDOĞAN[1], FERAH KIZILAY[1], HİLMİ UYSAL[2]

[1]AKDENİZ ÜNİVERSİTESİ TIP FAKÜLTESİ, NÖROLOJİ ANABİLİM DALI, ANTALYA
[2]AKDENİZ ÜNİVERSİTESİ TIP FAKÜLTESİ, EMEKLİ ÖĞRETİM ÜYESİ, ANTALYA

Amaç:
Guillain-Barré sendromu (GBS) klinik prezentasyonu değişken immün aracılı monofazik poliradikülonöropatidir. Erken dönemde miyelin kılıfında hasar uzun vadede sekonder akson kaybı olmaktadır. Çalışmanın amacı GBS tanı özelliklerini, klinik ve prognozu etkileyen faktörleri değerlendirmektir.

Method:
Çalışmamıza Ocak 2022-Eylül 2025 tarihlerinde merkezimizde takip edilmiş 59 GBS olgusu alınmıştır. Hastaların yaş, cinsiyet, komorbidite ve etyolojileri, başvuru mevsimi, klinik, radyolojik ve elektromiyografi bulguları, BOS incelemeleri, Modifiye Erasmus GBS Sonuç: Skoru (mEGOS) ve GBS özürlülük skoru, tedavi ve yanıtları incelenmiştir.

Bulgular:
Yaş ortalaması 55,9±18,2 olan hastaların %38,9'u kadındır. Hastaların 20'si (%33,9) ilkbahar, 16'sı (%27,1) sonbahar, 13'ü (%22) yaz, 10'u (%16,9) kış mevsiminde başvurmuştur. En sık izlenen komorbidite hipertansiyondur. 45 hastada antesedan enfeksiyon veya aşılanma öyküsü mevcut, gastroenterit ve ÜSYE %22 oranıyla en sık izlenmiştir. Başvuru semptomları Tablo 1'de belirtilmiştir. 20 hasta (%33,9) AIDP, 12 hasta (%20,3) AMAN, 11 hasta (%18,6) AMSAN, 7 hasta (%11,9) MFS olarak sınıflandırılmıştır. BOS incelemesi yapılan 51 hastada mikroprotein değeri ≤45,45-200, ≥200 mg/dL olarak sınıflandırıldı. Magnetik Rezonans görüntülemede hastaların %35,8'inde kauda equinada, filum terminalede ve 7.kranial sinirde kontrastlanma izlenmiştir. Hastaların 45'i IVIG, 12'si IVIG sonrası plazmaferez, 2'si plazmaferez tedavisi almıştır. Hastaların 37 (%62,7)'sinde özürlülük skorunda 1 ve üzeri, 14'ünde (%23,7) 2 ve üzeri düzelme izlenmiştir. BOS incelemesinde ≥200 mg/dL mikroprotein yüksekliği saptanan 6 hastadan 4'ünde hızlı progresyon izlenmiştir. 1 hasta exitus olmuştur. Kontrol özürlülük oranlarıyla BOS protein değeri, Charlson Komorbidite İndeksi (CCI) ve bulber semptom düşük düzey, mEGOS skoru orta düzeyde pozitif korelasyon göstermektedir.

Sonuç:
GBS hastalarında bulber semptom, mEGOS dışında BOS proteini, CCI de tedavi planında dikkate alınmalıdır.

Anahtar Kelimeler: BOS protein, Guillain-Barré sendromu, prognoz

Tablo 1. Hastaların klinik özelliklerinin dağılımı

Tablo 1. Hastaların klinik özelliklerinin dağılımı				
Klinik (%)	Total	Kadın	Erkek	P
Ataksi	17 (28.8%)	6 (26%)	11 (30.5%)	0.712
Oftalmoparezi	8 (13.6%)	1 (4.3%)	7 (19.4)	0.099
AE parezisi	39 (66.1%)	18 (78.2%)	21 (58.3%)	0.115
ÜE parezisi	28 (47.5%)	16 (69.5%)	12 (33.3%)	0.007
AE DTR				0.346
0-Yok	34 (57.6%)	16 (69.5%)	18 (50%)	
1-Hipoaktif	6 (10.2%)	0 (0%)	6 (16.6%)	
2-Normoaktif	18 (30.5%)	6 (26%)	12 (33.3%)	
ÜE DTR				0.342
0-Yok	24 (40.7%)	9 (39.1%)	15 (41.6%)	
1-Hipoaktif	16 (27.1%)	7 (30.4%)	9 (25%)	
2-Normoaktif	18 (30.5)	6 (26%)	12 (33.3%)	
Fasiyal Parezi				0.921
Bilateral	2 (3.4%)	1 (4.3%)	1 (2.7%)	
Sağ	6 (10.2%)	1 (4.3%)	5 (13.8%)	
Sol	3 (5.1%)	1 (4.3%)	2 (5.5%)	
OtonomSemptom	16 (27.1%)	6 (26%)	10 (27.2%)	0.887
Bulber Semptom	12 (20.3%)	6 (26%)	7 (19.4%)	0.559
Nöropatik ağrı	28 (59.6%)	14 (53.8%)	14 (38.8%)	0.595
Parestezi	8 (13.6%)	3 (13%)	5 (13.8%)	0.937

Tablo 2. Hastaların kontrol dizabiliteleri ile Korelasyon Analizleri

Tablo 2. Hastaların kontrol dizabiliteleri ile Korelasyon Analizleri		
	Spearman's Rho	p
BOS Protein	0.297	**0.017**
BOS/Serum Glukoz Oranı	-0.177	0.880
mEGOS	0.516	**<0.001**
MRCSUM	-0.521	1
CCI	0.275	**0.017**
MR bulgusu	-0.017	0.540
Ataksi	-0.092	0.757
Oftalmoparezi	-0.304	0.990
Fasiyal Parezi	0.158	0.116
Otonom Semptom	0.182	0.083
Bulber Semptom	0.242	**0.033**
Nöropatik Ağrı	-0.172	0.876
Parestezi	-0.102	0.440

SS-235 YAŞLI BİREYLERDE LAKOZAMİD ETKİNLİK VE GÜVENİLİRLİĞİ

İREM ERKENT, CANDAN GURSES

KOÇ ÜNİVERSİTESİ TIP FAKÜLTESİ NÖROLOJİ ANABİLİM DALI, İSTANBUL

Giriş:
Epilepsi prevalansı ileri yaşta artmakta olup bu grupta eşlik eden komorbiditeler ve polifarmasi tedavi seçimlerini güçleştirmektedir. Yeni nesil anti-nöbet ilaçlardan (ANİ) lakozamid, sodyum kanallarının yavaş inaktivasyonunu artırarak etki gösterir ve ilaç etkileşimlerinin görece azlığı ve yan etkileri göz önüne alınarak yaşlı hastalarda tercih edilebilir. Ancak bu popülasyonda etkinlik ve güvenilirlik verileri sınırlıdır. Bu çalışmada, 65 üstü epilepsi hastalarında lakozamid kullanımının etkinliği ve tolerabilitesi araştırılmıştır.

Metod:
Çalışmaya 2018- 2025 yılları arasında hastanemizde takip edilen, verilerine ulaşılabilen ve çalışmaya katılmaya onam veren tüm epilepsi hastaları dahil edilmiştir. Çalışmada 65 üzerindeki hasta grubunda epilepsi tipi, EEG ve kranial MRG bulguları, kullanılan lakozamid dahil olmak üzere ANİ sayısı, lakozamid dozu, tedaviye yanıtlılık durumunun araştırılması hedeflenmiştir.

Sonuçlar:
Toplamda 108 hastanın %13.9'u 65 yaş üstü bireylerden oluşmaktaydı. Hastaların %54'ünün kranial MRG incelemesinde herhangi bir lezyon saptanmamıştı. Hastaların %67.3'ünde dirençli FBN gözlenmişti. Yüzde 68'inin EEG incelemesinde fokal bulgular mevcuttu. Tüm hastaların lakozamid kullanım süresi ortanca 3.1 yıldı, kullanım dozu ortanca 300 mg/g ve ortanca lakozamid serum düzeyi 4.5 saptandı. Lakozamid hastaların %35.2'sinde monoterapi olarak uygulanmıştı. Lakozamid kullanımı ile hastaların %65.4'ünde nöbetlerde %50'den fazla azalma, %37.4'ünde ise tam nöbetsizlik hali sağlandı. Hastaların %18.9'unda ilaç ilişkili yan etkiler gözlendi ve 5 hastada bu yan etkiler ilaç kesimine yol açtı. 65 yaş altı ve üzeri hastalar karşılaştırıldığında, epilepsi tipi, kranial MR ve EEG bulguları, entelektüel yeti kaybı, lakozamid tedavisi ile nöbetlerde azalma veya nöbetsizlik, mono veya politerapi kullanımı ve yan etki gelişimi açısından farklılık saptanmadı.

Tartışma:
Sonuç:larımız, lakozamidin yaşlı bireylerde de benzer etkinlik ve güvenilirlik profiline sahip olduğunu göstermektedir. Yan etki oranları kabul edilebilir düzeyde olup yalnızca az sayıda hastada tedavi kesilmesine yol açmıştır. Bu çalışma lakozamidin yaşlı epilepsi hastalarında güvenle kullanılabilecek bir seçenek olduğunu desteklemektedir.

Anahtar Kelimeler: Yaşlıda epilepsi, lakozamid, sodyum kanal blokörü

SS-236 MİGREN VE MİZOFONİ: AĞRI VE DUYUSAL HASSASİYETİN KESİŞİM NOKTASI

İBRAHİM HAMİT, FEYZA MUSABEYOĞLU KILINÇ, ŞEYDA DEV, EMİNE KILIÇPARLAR CENGİZ, ERMAN ALTUNIŞIK

GAZİANTEP ŞEHİR HASTANESİ

Amaç:
Bu çalışmada migren hastalarında mizofoni varlığının ve klinik özelliklerle ilişkisinin değerlendirilmesi amaçlanmıştır.

Gereç-Yöntem:
Çalışmaya Gaziantep Şehir hastanesi nöroloji polikliniğine başvuran 33 migren hastası ve 28 sağlıklı kontrol olmak üzere toplam 61 katılımcı dahil edildi. Gruplara ait yaş ve cinsiyet dağılımı benzerdi. Tüm katılımcılara mizofoni ölçeği, migren hastalarında ek olarak Migren Disabilite Değerlendirme Ölçeği (MIDAS), depresyon, anksiyete düzeyleri ve baş ağrısı ile ilişkili klinik parametreler değerlendirildi.

Bulgular:
Migren grubunda mizofoni puanları kontrol grubuna göre anlamlı derecede daha yüksekti ($p< 0.001$). Migren hastaları MIDAS skorlarına göre dört evreye ayrıldığında, evre 4 grubunun mizofoni puanı diğer evrelere göre anlamlı derecede daha yüksekti ($p= 0.042$). MIDAS skorları ile mizofoni puanları arasında pozitif yönde orta derecede anlamlı korelasyon saptandı ($r= 0.475$, $p=0.005$). Katılımcılar mizofoni evrelerine göre subklinik-hafif ve orta-şiddetli evre olmak üzere 2 gruba ayrıldı. Migren grubunda orta-şiddetli evre mizofoni oranı kontrol grubuna göre anlamlı derecede yüksek saptandı ($p< 0.001$). Epizodik (aurasız) ve kronik migren alt grupları arasında mizofoni puanları açısından fark gözlenmedi. Mizofoni puanları ile depresyon, anksiyete, ayda baş ağrılı gün sayısı, atak süresi ve ayda atak sayısı arasında anlamlı korelasyon saptanmadı.

Sonuç:
Bulgularımız migren hastalarında mizofoni sıklığının arttığını ve özellikle migren disabilite düzeyi şiddetli olan hastalarda belirginleştiğini göstermektedir. Duyusal aşırı duyarlılık ve ağrı işleme yolları ortak nöral mekanizmaları kullanıyor olabilir. Literatürde hem migren hem mizofonide auditory kortex – insula – limbik sistem bağlantılarında hiperaktivasyon olduğu bildirilmiştir. Mizofoni migren hastalarının yaşam kalitesini negatif yönde etkileyen duyusal bir hassasiyet alanı olarak değerlendirilebilir.

Anahtar Kelimeler: Migren, Mizofoni, ağrı, Midas

SS-245 YAPILANDIRILMIŞ MÜZİĞİN MOTOR KORTEKS UYARILABİLİRLİĞİ ÜZERİNE ETKİSİ: BİNAURAL BEAT VE PANNİNG EFEKT FARK YARATIR MI?

SAFİYE GÜL KENAR[1], NUR TÜRKMEN[2], HASAN KILINÇ[3], BÜLENT CENGİZ[4], ŞÜKRÜ TORUN[6], BÜLENT OĞUZ GENÇ[5]

[1]RECEP TAYYİP ERDOĞAN ÜNİVERSİTESİTIP FAKÜLTESİ, RİZE EĞİTİM ARAŞTIRMA HASTANESİ, NÖROLOJİ ANABİLİM DALI, KLİNİK NÖROFİZYOLOJİ LABORATUARI, RİZE
[2]BİLKENT ŞEHİR HASTANESİ, NÖROLOJİ KLİNİĞİ, KLİNİK NÖROFİZYOLOJİ, ANKARA
[3]NÖROBİLİM VE NÖROTEKNOLOJİ MÜKEMMELİYET ORTAK UYGULAMA VE ARAŞTIRMA MERKEZİ (NÖROM), ANKARA
[4]GAZİ ÜNİVERSİTESİ TIP FAKÜLTESİ, NÖROLOJİ ANABİLİM DALI, KLİNİK NÖROFİZYOLOJİ BİLİM DALI, ANKARA
[5]ANADOLU ÜNİVERSİTESİ, LİSANSÜSTÜ EĞİTİM ENSTİTÜSÜ, MÜZİK TERAPİSİ ANABİLİM DALI, ESKİŞEHİR
[6]NECMETTİN ERBAKAN ÜNİVERSİTESİ TIP FAKÜLTESİ, NÖROLOJİ ANABİLİM DALI, KLİNİK NÖROFİZYOLOJİ BİLİM DALI, KONYA

Amaç:
Bu çalışmada binaural beat ve panning efekt ile yapılandırılmış müziğin, motor korteks uyarılabilirliği üzerindeki etkilerinin MEP amplitüdü, kortikal sessiz periyod (CSP) ve kısa latanslı afferent inhibisyon (SAI) ölçümleriyle değerlendirmedirilmesi planlanmıştır.

Materyal-Metod:
Yirmi sağlıklı gönüllüye aynı müzik parçasının (Chopin Rondo à la Mazur in F major, Op. 5) kontrol (KM) ve yapılandırılmış (YM) versiyonları dinletildi. YM koşulunda 11–22 Hz arasında sürekli tarama yapan beta salınımı, arka planda sürekli 40 Hz binaural beat ve hem uzamsal stimulasyonu sağlamak hem de hemisferler arası geçişi provoke etmek amacıyla panning efekt uygulandı. Her iki koşulda MEP, CSP ve SAI (ISI: 20–22–24 ms) ölçümleri müzik öncesi, müzik sırasında ve müzik sonrasında tekrarlandı.

Bulgular:
Katılımcıların yaş ortalaması 26,9 ± 7,6 yıl (12 kadın, 8 erkek) idi. Ortalama MEP amplitüdleri hem KM (p=0,287) hem YM (p=0,861) koşullarında zamana göre değişmedi ve CSP değerleri sabit kaldı (KM p=0,487; YM p=0,784). SAI değerlerinde zamana ve müzik koşuluna göre anlamlı fark bulunmadı. Ancak SAI'de her ISI için fasilitasyon varlığı kategorik olarak incelendiğinde, KM sırasında fasilitasyon oranının azaldığı ve müzik sonrasında tekrar arttığı izlendi (p=0,043). YM koşulunda ise benzer etki gözlenmedi. GLMM analizinde fasilitasyon gelişiminde zaman faktörü (p<0,001) ve müzik koşulu (KM/t1-YM/t1) etkisi anlamlıydı (p = 0,033).

Sonuç:
Müzik ve binaural beat+panning efekt birlitkeliği motor korteks uyarılabilirliğinde ölçülebilir bir değişiklik oluşturmamaktadır. Ancak SAI paradigmasında inhibisyon yerine fasilitasyon gelişmesi sensörimotor entegrasyon uyumsuzluğu olarak değerlendirildiğinde, elde edilen bulgular müziğin sensörimotor entegrasyonu regüle edebileceğini göstermektedir. Binaural beat ve panning efektin ise müziğin bu regülatör etkisini, olasılıkla dikkat dağıtıcı etkisi üzerinden engellediği düşünülmüştür.

Anahtar Kelimeler: Binaural beat, motor korteks uyarılabilirliği, SAI, sensörimotor integrasyon, transkraniyal manyetik stimulasyon

SAI değerlerinin grafiksel gösterimi

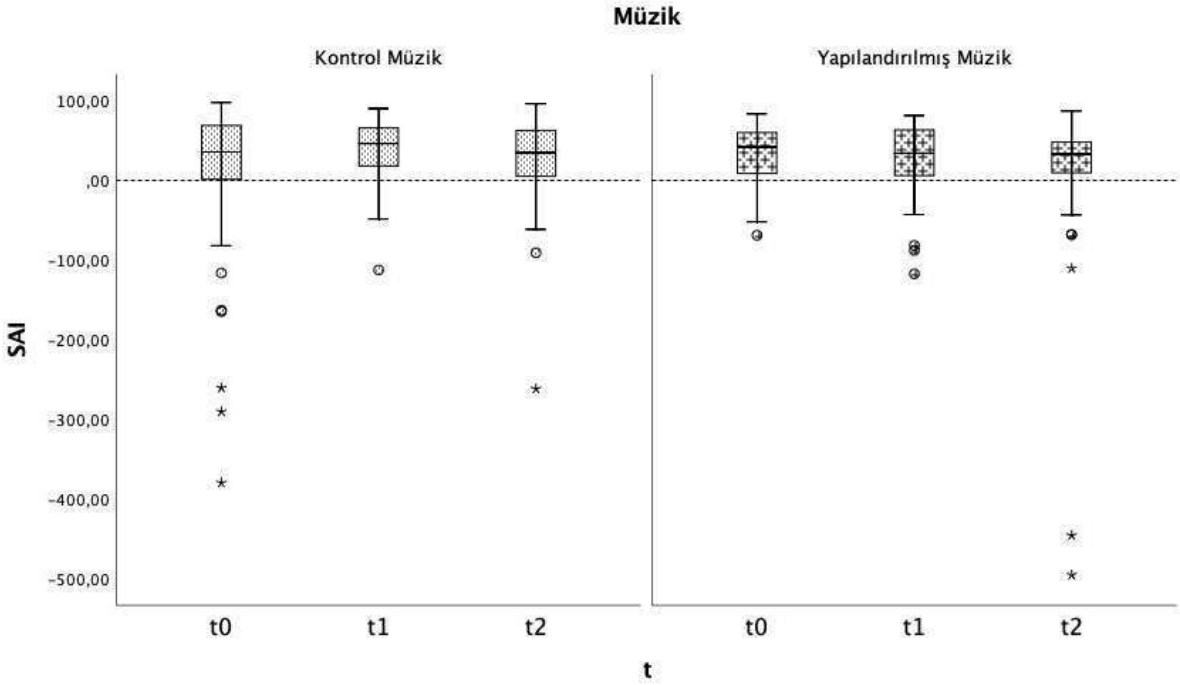

SAI paradigmasında fasilitasyon gelişimi üzerinde müzik koşulu ve zamanın etkisinin generalized linear mixed models analizi ile incelenmesi

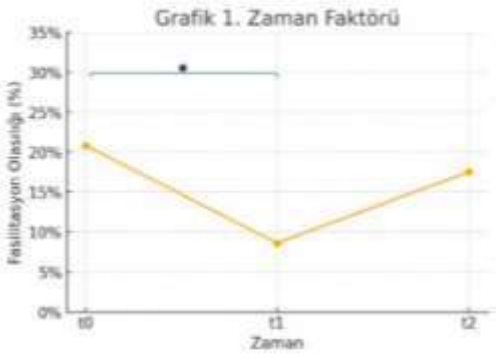

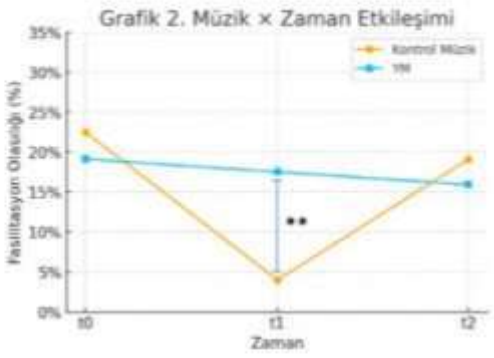

Faktör	F (df1, df2)	p
Müzik türü (M)	1,228 (1,354)	0,269
Zaman (t)	8,517 (2,354)	<0,001
M × t	3,079 (2,354)	0,047

Karşılaştırma	Fark (Mean)	p
t0 – t1	0.122	0,003*
Kontrol (t1) – YM (t1)	-0.135	0,033**

Kontrol müzik ve yapılandırılmış müzik değerlendirmesinde zamana göre kortikal sessiz periyod sürelerinin karşılaştırılması

		Kontrol müzik			
	t0	**t1**	**t2**	**Test istatistiği**	**p**
MEP amplitüdü (mV)	0,788 (0,153 – 1,885)	0,918 (0,134 – 2,744)	0,614 (0,26 – 3,121)	2,500	0,287*
CSP (ms)	122,5 (22-221)	121,0 (21-162)	109,5 (30-165)	0,487	0,784 *
		Yapılandırılmış Müzik			
MEP amplitüdü (mV)	1,084 (0,295 – 3,927)	0,907 (0,235 – 3,467)	0,715 (0,026 – 5,765)	0,300	0,861*
CSP (ms)	110,60 ± 39,423	108,10 ± 34,588	111,65 ± 43,744		0,846 #
	Sum of Squares: 133,033	df:2	Mean Square: 66,517	F: 0,167	η^2p: 0,009

**Friedman; Değerler median (minimum-maksimum) olarak sunulmuştur. #Repated measures Anova, Değerler ortalama ± standart sapma olarak sunulmuştur. t0: müzik öncesi, t1: müzik sırasında, t2: müzik sonrası*

Zamana göre SAI değerlerinin karşılaştırılması

			Kontrol Müzik			
	ISI (ms)	**t0**	**t1**	**t2**	**Test istatistiği**	**p**
SAI	20	35,785 (-164,71 – 96,680)	43,659 (-39,207 – 90,011)	34,725 (-261,640 – 88,860)	7,000	0,047*
	22	28,988 (-290,300 – 89,454)	52,810 (-112,441 – 79,545)	23,225 (-24,868 – 85,671)	2,700	0,259
	24	38,509 (-379,549 – 97,719)	39,504 (-48,478 – 89,579)	49,041 (-90,970 – 96,035)	1,600	0,449
			Yapılandırılmış Müzik			
	20	36,009 (-49,692 – 83,228)	26,497 (-117,400 – 81,310)	35,974 (-39,000 – 86,960)	0,100	0,951
	22	44,371 (-19,158 – 83,335)	46,623 (-87,849 – 71,908)	24,209 (-110,512 – 69,474)	2,500	0,287
	24	47,627 (-68,891 – 83,380)	37,101 (-35,220 – 77,866)	36,116 (-495,232 – 79,125)	0,900	0,638

*Friedman, *Bonferroni düzeltmesi ile anlamlı fark saptanmadı. Değerler median (minimum-maksimum) olarak sunulmuştur.*

SS-249 NÖROLOJİ HASTALARINDA POLİFARMASİ VE UYGUNSUZ İLAÇ KULLANIMI: EVDE SAĞLIK HİZMETLERİ BİRİMİ DENEYİMİ

İREM KURU[1], FATMA DAMLA KUTBE[1], SABAH TÜZÜN[2], MUSTAFA REŞAT DABAK[2], BURCU HACIOĞLU[3], ÖZLEM ÇOKAR[1]

[1]SAĞLIK BİLİMLERİ ÜNİVERSİTESİ, HASEKİ EĞİTİM VE ARAŞTIRMA HASTANESİ, NÖROLOJİ KLİNİĞİ, İSTANBUL/TÜRKİYE
[2]SAĞLIK BİLİMLERİ ÜNİVERSİTESİ, HASEKİ EĞİTİM VE ARAŞTIRMA HASTANESİ, AİLE HEKİMLİĞİ KLİNİĞİ, İSTANBUL/TÜRKİYE
[3]SAĞLIK BİLİMLERİ ÜNİVERSİTESİ, HASEKİ EĞİTİM VE ARAŞTIRMA HASTANESİ, İÇ HASTALIKLARI KLİNİĞİ, İSTANBUL/TÜRKİYE

Amaç:
Çalışmamızda, evde sağlık hizmetleri biriminden (ESHB) takip edilen nöroloji hastalarında kullanılan ilaçlar ve potansiyel uygunsuz ilaç kullanımının (PUİK) varlığının araştırılması amaçlandı.

Yöntem:
Ocak 2025-Nisan 2025 tarihleri arasında, Haseki Eğitim ve Araştırma Hastanesi ESHB'den takip edilen 10517 hastanın verileri incelenerek nörolojik hastalığı olanlar çalışmaya dahil edildi. Dörtten fazla ilacın kullanımı polifarmasi, birden fazla kronik hastalığın bulunması multimorbidite olarak değerlendirildi. Nöroloji doktorlarının reçete ettiği merkezi sinir sistemi (MSS) ve antiagregan/antikoagülan (AA/AK) ilaçların uygunsuz kullanımını saptamak amaçlı STOPP/START (Screening tool of older people's prescriptions/ screening tool to alert to right treatment) versiyon-3 kriterleri kullanıldı, tanımlayıcı istatistik yapıldı.

Bulgular:
10517 hastanın 710'unda (%6,7) nörolojik hastalık mevcuttu. Verilerine ulaşılabilen 655 hastanın 277'sinin (%42,3) serebrovasküler hastalık (SVH), 133'ünün (%20) demans, 106'sının (%16,2) Parkinson hastalığı, 102'sinin (%15,6) epilepsi, 28'inin (%4,3) multipl skleroz, 9'unun (%1,3) motor nöron hastalığı nedeni ile evde bakım hastası olduğu görüldü. Hastaların yaşlarının median değeri 75'ti, çoğunluğu kadındı (%57,4). Hastaların %85,5'inin multimorbiditesi, %82,1'sinin polifarmasisi olup %81,0'ı MSS, %62,4'ü AA/AK grubu ilaç kullanmaktaydı. Multimorbidite oranı en yüksek SVH (%99), polifarmasi en yüksek demans grubundaydı (%88,7). MSS ve AA/AK grubu PUİK oranı %37,7'ydi, SVH grubunda bu oran en yüksekti (%48). MSS grubu PUİK, tüm hastalarda %11,3 sıklıktayken demans grubunda daha sıktı (%17,3). AA/AK grubu PUİK, tüm hastalarda %25 sıklıktayken SVH grubunda daha sıktı (%41). En sık PUİK ise sekonder inme profilaksisi olarak endikasyonu olmadığı halde aspirin ve klopidogrel kombinasyonunun 4 haftadan uzun süre kullanımıydı (%22,2).

Sonuç:
ESHB tarafından takip edilen nöroloji hastalarında multimorbidite ile polifarmasi sıktır ve PUİK önemli bir toplumsal sağlık sorunudur. Özellikle ikili antiagregan kombinasyonu çalışmamızda en sık PUİK olarak saptanmış olup STOPP versiyon-3 kriterlerinin kullanımı PUİK azaltımı için önem arz etmektedir.

Anahtar Kelimeler: Multimorbidite, polifarmasi, uygunsuz ilaç kullanımı, evde sağlık, nöroloji

SS-274 YÜKSEK DÜŞME KORKUSU OLAN PARKİNSON HASTALARINDA: MOTOR VE MOTOR-DIŞI BASKINLIK GÖSTEREN AYIRT EDİCİ KLİNİK FENOTİPLER

HELİN BENKEL, SELİM SELÇUK ÇOMOĞLU, ZEHRA YAVUZ, HALİL ÖNDER

ANKARA ETLİK ŞEHİR HASTANESİ

Amaç:
Parkinson hastalığında (PH) düşme korkusu (fear-of-falling, FOF), motor ve motor-dışı etkenlerin karmaşık etkileşimi ile ortaya çıkar ve yaşam kalitesini belirgin şekilde azaltır. Bu çalışmada yüksek FOF düzeyine sahip hastalarda baskın klinik belirleyicilere dayalı farklı fenotiplerin tanımlanması amaçlandı.

Gereç-Yöntem:
Ocak 2023–Mart 2025 tarihleri arasında hareket bozukluklukları polikliniğe başvuran 460 PH hastası kesitsel olarak değerlendirildi. FOF, Düşme Etkinliği Ölçeği–Uluslararası (FES-I) ile ölçüldü; yüksek FOF ≥28 puan olarak tanımlandı. Tüm kohortta ve yüksek FOF grubunda (n=199) demografik, motor, non-motor ve psikolojik değişkenler regresyon analizine tabi tutuldu. Yüksek FOF grubunda hastalar baskın belirleyiciye göre üç fenotipe ayrıldı: motor günlük yaşam engelliliği (MDS-UPDRS II), anksiyete (HAM-A) ve OFF-durum yürüyüş bozukluğu.

Bulgular:
Tüm kohortta FOF ile en güçlü ilişkiler MDS-II, anksiyete, donma, bradikinezi ve konstipasyon ile örüldü (R^2=0,522). Yüksek FOF grubunda MDS-II ve anksiyete baskın kalırken, yürüyüş bozukluğu bağımsız yordayıcıydı (R^2=0,319). Motor-engellilik baskın grupta ağır fonksiyonel kısıtlılık ve yüksek donma şiddeti; anksiyete baskın grupta hafif motor defisitlere rağmen yüksek duygusal yük; yürüyüş bozukluğu baskın grupta ise belirgin aksiyel sorunlar ve düşük emosyonel semptomlar saptandı. Gruplar hastalık süresi, aksiyel skorlar, motor-dışı yük ve depresyon açısından anlamlı farklılıklar gösterirken yaş, cinsiyet ve PH alt tipinde fark bulunmadı.

Sonuç:
Yüksek FOF, motor-engellilik, anksiyete ve yürüyüş bozukluğu baskın olmak üzere üç farklı fenotipten kaynaklanabilir. Bu ayrım, fenotipe özgü yönetim stratejilerinin uygulanmasını mümkün kılar. Böylece rehabilitasyonun etkinliği artırılabilir, düşme korkusunun yarattığı kısıtlılıklar azaltılabilir ve yaşam kalitesi iyileştirilebilir.

Anahtar Kelimeler: Anksiyete, Düşme korkusu, Fenotip, Parkinson hastalığı

SS-288 HİPOKAMPAL ALT ALANLARIN HACİM, ENTROPİ VE FONKSİYONEL KONNEKTİVİTE DEĞİŞİKLİKLERİNİN MULTİPL SKLEROZDA KOGNİTİF BOZUKLUKLARLA İLİŞKİSİ

SHAİR SHAH SAFA, ŞEYDA ÇANKAYA, AYŞE KARAKUŞ, BURAK YULUĞ

ALAADDİN KEYKUBAT ÜNİVERSİTESİ, NÖROLOJİ ANA BİLİM DALI, ALANYA

Multipl Skleroz (MS), motor ve duyusal bulguların yanı sıra kognisyon etkilenmeleriyle de seyreden kronik bir nörolojik hastalıktır. Bu çalışmadaki amacımız, MS hastalarında sık görülen kognisyon bozukluklarının patogenezinde hipokampus ve alt bölgelerinin rolünü fonksiyonel Magnetik Rezonans Görüntüleme (fMRI) ile incelemektir.

Çalışmaya 18 MS hastası ve 18 sağlıklı birey dahil edildi. Tüm katılımcılara Montreal Bilişsel Değerlendirme (MoCA) ve Mini-Mental Durum Muayenesi testi (MMSE) uygulandı. Ayrıca fMRI çekilerek hipokampus ve alt bölgelerinin volümleri ve bu bölgelerin beynin diğer önemli alanları ile istirahat hali fonksiyonel bağlantıları (rsFC) irdelendi. Ayrıca söz konusu bölgelerin sinyal düzensizliklerini incelemek için beyin entropisi analizi yapıldı. Sonuç:larda MS grubunda bilateral hipokampusta özellikle presubiculum, fimbria ve hipokampal kuyruk bölgelerinde belirgin hacim azalması ve entropi artışı saptandı. Ayrıca dikkat, sayısal işlem, yürütücü işlev ve bellekle ilişkili testlerde anlamlı düşüşler gözlemlendi. Fonksiyonel konnektivite analizinde ise MS grubunda intrahipokampal alanlarda anlamlı azalma saptandı. Kognitif performans ile hipokampal hacim arasında pozitif korelasyon, kognitif performans ile hipokampal entropi değişiklikleri arasında ise negatif korelasyon saptandı. Özellikle sol presubiculum hacmi ile dikkat ve hesaplama becerileri arasında pozitif ilişki, aynı bölgedeki entropi artışı ile dikkat testlerinde negatif ilişki tespit edildi.

Bu bulgular, MS'te bilişsel bozuklukların yalnızca genel atrofiyle değil, hipokampusun kritik alt bölgelerindeki yapısal, fonksiyonel ve entropik değişimlerle ilişkili olduğunu göstermektedir. Klinik pratikte, hipokampal hacim ve entropi ölçümleri MS hastalarında bilişsel bozuklukların erken tespitinde biyobelirteç olarak kullanılabilir. Bu yaklaşım, hastalık seyrini öngörme ve tedavi stratejilerini bireyselleştirmede değerli katkılar sağlayabilir.

Anahtar Kelimeler: Beyin Entropisi, Fonksiyonel Konnektivite, Hipokampal Hacim, Kognisyon, Multipl Skleroz

Şekil 1

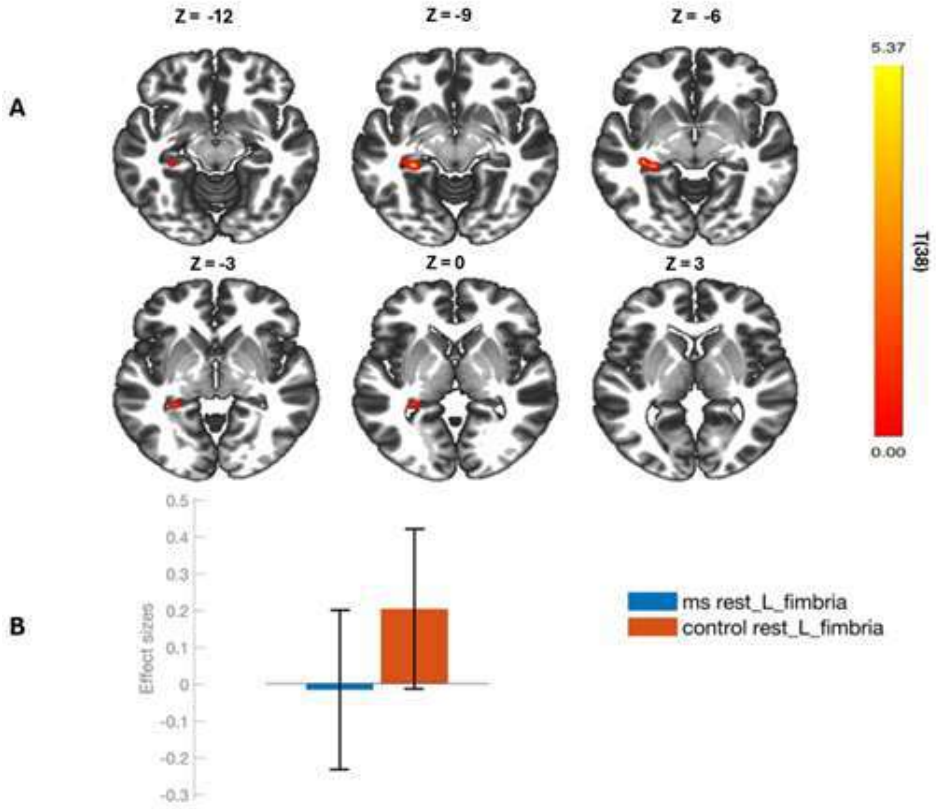

Bu şekil, sol fimbria ile sol hipokampus arasındaki fonksiyonel konnektivitenin MS ve kontrol grupları arasında farklılık gösterdiğini ortaya koymaktadır.

Şekil 2

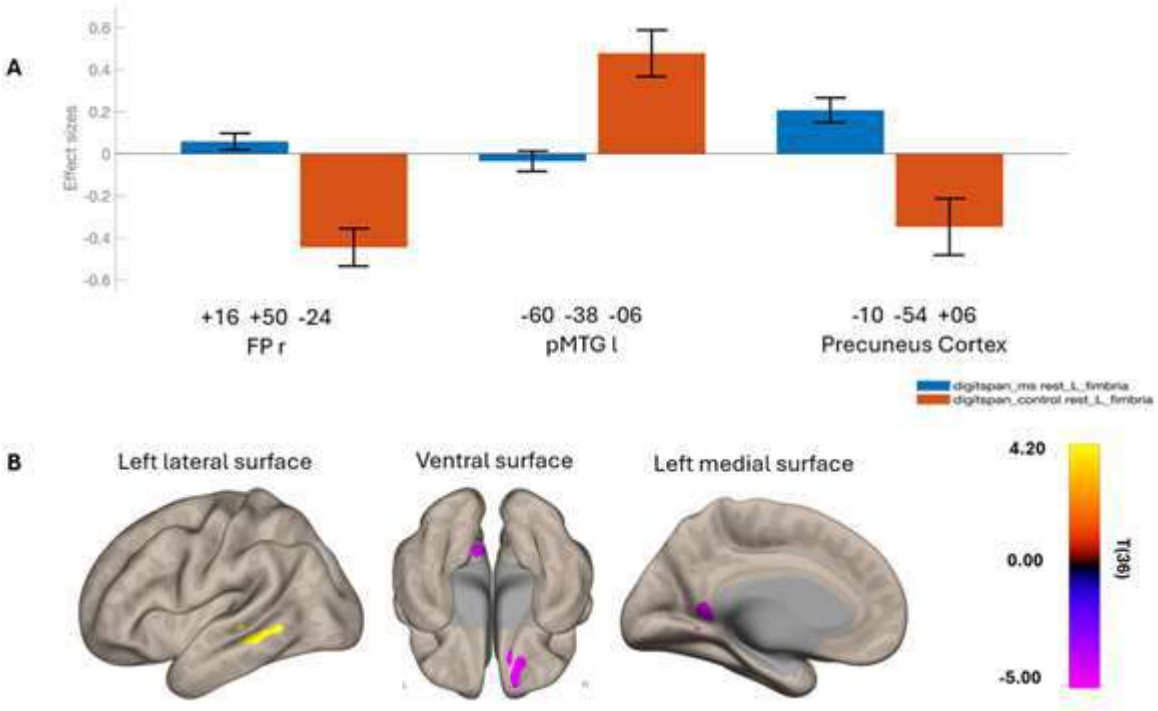

Bu şekil, üç farklı kortikal bölge ile sol fimbria arasındaki fonksiyonel konnektivitenin rakam dizisi (digit span) performansıyla korelasyonunu göstermektedir.

Gruplar Arasında Hipokampus Entropisi Farklılıkları

Bölgeler	Multipl Skleroz (n=18)	Kontrol (18)	pbonferroni
Sağ Hipokampus	2.06 ± 0.030	2.03 ± 0.037	0.003*
Sol Hipokampus	2.05 ± 0.032	2.01 ± 0.042	0.003*
Sol Presubiculum	2.05 ± 0.023	2.02 ± 0.045	0.019*
Sağ Presubiculum	2.06 ± 0.037	2.03 ± 0.042	0.022*
Sol Fimbria	2.07 ± 0.025	2.03 ± 0.044	<0.001*
Sol Hipokampal Kuyruk	2.07 ± 0.024	2.05 ± 0.034	0.035*

Gruplar arası beyin entropisi analizi, MS grubunda bilateral hipokampus ve alt birimlerinde anlamlı bir artış göstermektedir.

SS-290 YANLIŞ TANIDAN MEKANİK VENTİLASYONA: PSİKOJENİK NONEPİLEPTİK NÖBETLERLE İLİŞKİLİ STATUSUN KLİNİK SEYRİ

ÖZGÜ KİZEK, AYŞE DENİZ ELMALI, FERDA İLGEN USLU, NERSES BEBEK

İSTANBUL ÜNİVERSİTESİ, İSTANBUL TIP FAKÜLTESİ, NÖROLOJİ ANABİLİM DALI

Giriş:
Psikojenik nonepileptik nöbetler (PNES), genellikle duygusal/fizyolojik tetikleyicilerle ortaya çıkan farkındalığın kaybolduğu paroksizmal ataklardır. Ataklar sırasında semiyolojik olarak davranışsal, motor ve otonom belirtiler görülebilir. Acil servise durdurulamayan ataklar, nefes tutma gibi zorlayıcı belirtilerle başvuran PNES olgularının yaklaşık %18–27'sinin yoğun bakım ünitesine (YBÜ) yatırıldığı bildirilmiştir. Bu çalışmada, acil serviste status epileptikus (SE) olarak değerlendirilip YBÜ'ye yatırılmış, takipleri sırasında PNES olduğu anlaşılmış hastaların klinik ve takip verilerini sunmayı amaçladık.

Yöntem:
Video-EEG monitörizasyonla PNES tanısı almış 146 hasta incelenerek, YBÜ'de SE tanısıyla yatırılmış ancak bu atağın PNES olduğu saptanmış 13 hasta dahil edildi.

Bulgular:
PNES hastalarımızın %8,9'u PNES ilişkili status nedeniyle YBÜ'de izlenmişti. Sekizi kadın olan hastaların ortanca yaşı 30'du (IQR: 14, 26–40). Hastaların tamamının PNES semiyolojilerinde 30 dakikadan uzun süren ataklar görülürken, dört hastada ayrıca nefes tutma, siyanotik görünüm izlendi. Yedi hastanın (%53,8) kayıtlarında birden fazla YBÜ yatışı tespit edilmiş, sekiz hastaysa entübe takip edilmişti. Beş hastanın (%38,4) komorbid epilepsi tanısı vardı, bunların dördü PNES tanısı öncesinde epilepsi tanısı almıştı. Epilepsi tanısı olmayan olguların psikiyatrik değerlendirmeleri sonrası nöbet önleyici ilaçlar (NÖİ) azaltılmaya başlandı ancak yalnız bir hastada NÖİ kesilebildi. Tekrarlayan yoğun bakım yatışı ve epilepsi öyküsü olan hastalardan ikisinin intihar girişim öyküsü vardı ve bunlardan biri intihar sonucu yaşamını yitirdi.

Sonuç:
Psikojenik nonepileptik nöbetlerle ilişkili status nedeniyle konulan SE tanıları ve YBÜ'nde entübe izlem nadir değildir. Bu tablonun tanınması ve yönetiminin SE'dan farklı olduğunun vurgulanması, YBÜ yatışı ve entübasyon gibi endikasyonsuz müdahalelerden kaçınılmasını sağlar, oluşabilecek komplikasyonlar önlenir. Bu hasta grubuna ayrı bir klinik antite olarak multidisipliner yaklaşmak esastır.

Anahtar Kelimeler: Psikojen nonepileptik nöbet, PNES ilişkili status, nonepileptik psikojen status, uzamış psikojen nöbet

SS-296 EPİLEPSİ İLE İLİŞKİLİ PSİKOZLARDA RİSK FAKTÖRLERİNİN BELİRLENMESİ, KLİNİK VE ELEKTROFİZYOLOJİK ÖZELLİKLERİNİN İNCELENMESİ: KARŞILAŞTIRMALI BİR GÖZLEMSEL ÇALIŞMA

TURAL TALIBOV[1], MELTEM İNCİ[2], ÖZGÜ KİZEK[2], AYŞE DENİZ ELMALI[2], FERDA USLU[2], NERSES BEBEK[2]

[1]İSTANBUL SAĞLIK VE TEKNOLOJİ ÜNİVERİSTESİ, NÖROLOJİ ANABİLİM DALI, İSTANBUL
[2]İSTANBUL ÜNİVERSİTESİ, İSTANBUL TIP FAKÜLTESİ NÖROLOJİ ANABİLİM DALI, İSTANBUL

Amaç:
Epilepsi hastalarında psikoz görülme sıklığı %2–7 arasında değişmekle birlikte, altta yatan mekanizmalar ve ilişkili risk faktörleri tam olarak aydınlatılamamıştır. Bu çalışmada, psikozu bulunan epilepsi hastaları ile psikiyatrik hastalık öyküsü olmayan epilepsi hastalarının demografik, klinik, elektrofizyolojik ve görüntüleme bulgularının karşılaştırılması ve psikoz gelişimiyle ilişkili olabilecek risk faktörlerinin belirlenmesi amaçlanmıştır.

Gereç-Yöntem:
İstanbul Üniversitesi İstanbul Tıp Fakültesi Klinik Nörofizyoloji Bilim Dalı Epilepsi Polikliniği'nde, epilepsi ve psikoz tanılarıyla takip edilen 18 yaş üzeri 39 hasta ile son üç ay içerisinde polikliniğe başvuran ve psikiyatrik hastalık öyküsü bulunmayan 78 epilepsi hastasının demografik, klinik, elektroensefalografi (EEG) ve beyin manyetik rezonans görüntüleme (MRG) verileri karşılaştırıldı. Psikozu bulunan grupta psikoz tipi (iktal, postiktal, interiktal), antipsikotik kullanımı, psikoz başlangıç yaşı ve semptom özellikleri ayrıca değerlendirildi.

Bulgular:
Psikozu olan hastalarda düşük eğitim düzeyi, işsizlik, artmış nöbet sıklığı, politerapi, lakozamid ve topiramat kullanımı, tedaviye uyumsuzluk, komorbid hastalık varlığı, status epileptikus öyküsü, anormal nörolojik muayene bulguları ve EEG'de ekstratemporal odak saptanma oranı anlamlı düzeyde daha yüksek bulundu. Psikoz tipleri değerlendirildiğinde; olguların %56,4'ünde interiktal (n=22), %33,3'ünde postiktal (n=13) ve %10,3'ünde iktal (n=4) psikoz izlendi.

Sonuç:
Düşük eğitim düzeyi, işsizlik, artmış nöbet sıklığı, politerapi, status epileptikus öyküsü, komorbid hastalık varlığı, tedaviye uyumsuzluk ve EEG'de ekstratemporal odak bulunması epilepsi hastalarında psikoz gelişimi için risk faktörleri olarak belirlenmiştir. Bu risk faktörlerinin tanımlanması; yaşam tarzı düzenlemeleri, erken tanı ve uygun tedavi yaklaşımlarının uygulanmasıyla prognozun iyileştirilmesine katkı sağlayabilir. Epilepsi polikliniğinde riskli hastaların psikoz açısından taranması ve psikiyatri birimi ile yakın iş birliği kurulması önerilmektedir.

Anahtar Kelimeler: Epilepsi, psikoz, nöbet

SS-300 İDİYOPATİK/GENETİK EPİLEPSİDE VALPROAT KESİLMESİNİN NÖBET KONTROLÜ VE HASTA GÜVENLİĞİ ÜZERİNE ETKİSİ

NUR AYDINLI ÇERÇİ[1], AHMET FURKAN ÇELİK[2], IRMAK YILMAZ[2], İPEK PERVAZ[2], BENGİ GÜL TÜRK[1], MEMET ŞAKİR DELİL[1], ÇİĞDEM ÖZKARA[1], SEHER NAZ YENİ[1]

[1]İSTANBUL ÜNİVERSİTESİ–CERRAHPAŞA, CERRAHPAŞA TIP FAKÜLTESİ, NÖROLOJİ ANABİLİM DALI, İSTANBUL, TÜRKİYE
[2]İSTANBUL ÜNİVERSİTESİ–CERRAHPAŞA, CERRAHPAŞA TIP FAKÜLTESİ, İSTANBUL, TÜRKİYE

Giriş:
Valproat, özellikle idiyopatik/genetik epilepsi (İ/GE) tedavisinde en etkili antiepileptik ilaçlardan biri olarak kabul edilmektedir. İ/GE, tüm epilepsi olgularının yaklaşık üçte birini oluşturmaktadır. Bu çalışma, İ/GE tedavisinin temel taşlarından biri olan valproatın, kılavuz önerileri doğrultusunda kesilmesinin ardından bu gruptaki hastaların klinik takip sonuçlarını değerlendirmeyi amaçlamaktadır.

Yöntemler:
İstanbul Üniversitesi-Cerrahpaşa, Cerrahpaşa Tıp Fakültesi, Nöroloji Anabilim Dalı Epilepsi Birimi'ne başvuran hastaların tıbbi kayıtları geriye dönük olarak incelendi. Tedavi değişikliğinin ardından nöbet sıklığı, antiepileptik ilaçlardaki değişiklikler ve gelişen komplikasyonlar kaydedildi.

Bulgular:
Valproat tedavisi değiştirilen toplam 219 hasta tespit edildi. Tanısal belirsizlik ve yetersiz takip süresi olan olgular dışlandıktan sonra 99 hasta (69 kadın, 30 erkek) çalışmaya dahil edildi. Valproat kesilmesinden sonraki bir yıllık takipte, nöbet sıklığı 51 hastada değişmedi, 23 hastada arttı, 25 hastada ise azaldı. İlaç geçişi sırasında bir hastada jeneralize konvülsif status epileptikus gelişti. Nöbet sıklığında artış görülen grup ile nöbet sıklığı değişmeyen/azalan grup arasında, valproat kullanım süresi, hastalık süresi ve valproatın monoterapi veya politerapi olarak kullanılması açısından istatistiksel olarak anlamlı fark saptanmadı.

Tartışma:
Valproat kesilmesini takiben kohortun %23'ünde nöbet sıklığında artış gözlendi. Mevcut literatür, valproatın kesilmesiyle acil servis başvurularında, hastane yatışlarında, yaralanmalarda ve yeni depresif epizot gelişiminde artış olabileceğini düşündürmektedir. Bu gruptaki hastaların valproat ile daha önce etkili nöbet kontrolü sağladığı göz önünde bulundurulduğunda, valproatın kesilmesi sürecinde dikkatli olunması gerektiği ortaya çıkmaktadır. Advers sonuçların olasılığını en aza indirmek için kapsamlı risk değerlendirmeleri yapılması, bireyselleştirilmiş ilaç azaltma planlarının uygulanması ve yakın klinik izlemin sağlanması önerilmektedir.

Anahtar Kelimeler: İdiyopatik/Genetik Epilepsi, nöbet, valproat

SS-320 UNUTKANLIK YAKINMASI OLAN BİREYLERDE EEG TABANLI BEYİN AĞ DİNAMİKLERİ VE BİLİŞSEL İŞLEVLER

PIRIL ERDEM, EREN TOPLUTAŞ, LÜTFÜ HANOĞLU

İSTANBUL MEDİPOL ÜNİVERSİTESİ TIP FAKÜLTESİ, NÖROLOJİ ANA BİLİM DALI, İSTANBUL

Amaç:
Belirli beyin bölgelerinin farklı bilişsel işlevlerdeki rolü hâlen tartışmalıdır. Klasik yaklaşım beyin hasarlarının davranışsal karşılıklarını inceleyerek bu gün nöropsikolojinin temsil ettiği ciddi bir birikim oluşturmuş olan lokalizasyoncu yaklaşımdır. Ancak günümüz fonksiyonel network çalışmaları bu bilgilerimiz ile ilişkili ciddi soru işaretleri doğurmuştur. Bu çalışmada, unutkanlık yakınması olan hastalarda EEG tabanlı mikrodurum analiziyle elde edilen dinamik ağ özellikleri ile nöropsikolojik test performansları arasındaki ilişkinin incelenmesi amaçlanmıştır.

Yöntem:
İstanbul Medipol Üniversitesi Hafıza Polikliniği'ne başvuran 13 hasta (8 erkek, 5 kadın; yaş ort. 69) çalışmaya dahil edilmiştir. Katılımcılara dikkat, yürütücü işlevler, bellek, görsel algı, praksi ve dil alanlarını değerlendiren kapsamlı nöropsikolojik test bataryası uygulanmıştır. Eş zamanlı olarak klinik standartlara uygun EEG kayıtları alınmış, artefakt temizliği sonrası mikrodurum analizi yapılmıştır.

Bulgular:
Ortalama MMSE skorları; Spearman korelasyon analizi sonucunda, yaş ve eğitim düzeyi kovaryant olarak kontrol edildiğinde belirli mikrodurum haritaları ile bilişsel performans arasında anlamlı ilişkiler bulunmuştur. Görsel işlemleme ağlarıyla ilişkili ikinci harita, sözel bellek öğrenme skorları ile güçlü negatif korelasyon göstermiştir. Olağan durum ağı ile ilişkili beşinci harita, görsel-uzamsal algı testleriyle güçlü pozitif korelasyon göstermiştir. Yine olağan durum ağıyla ilişkili üçüncü harita, görsel bellek algı testleriyle negatif korelasyon sergilemiştir. Sensörimotor ağ ile ilişkilendirilen yedinci harita ise görsel bellek algı testleriyle güçlü pozitif ilişki göstermiştir.

Sonuç:
Bulgular, EEG mikrodurum haritalarının çeşitli bilişsel süreçlerle ilişkili olduğunu göstermektedir. Bu veriler, nöropsikometrinin ifade ettiği klasik lokalizasyoncu yaklaşımın yanı sıra beynin ağ dinamiklerinin de bilişsel süreçler ile ilişkilendirilebileceğini ortaya koymaktadır. Bu ilişkilerin ortaya konulması beyin&biliş ilişkisini anlamamızı geliştireceği gibi hastalık durumlarında fizyopatoloji hakkında daha fazla bilgi sahibi olmamızı sağlayacaktır.

Anahtar Kelimeler: EEG, mikrodurum analizi, nöropsikometrik test

EEG Mikrodurum Parametreleri ile Nöropsikolojik Test Puanları Arasındaki Korelasyonlar

	Sözel Akıcılık Testleri KAS Toplam Puan	Öktem-Sözel Bellek Süreçleri Testi Öğrenme Puanı	Çizgi Yönü Belirleme Testi	Benton Yüz Tanıma Testi	Toplam NPE Skoru
TotalExpVar	-0,397	-0,547	-0,030	-0,640	0,642
TotalExpVar_A	-0,068	-0,186	0,510	0,613*	0,040
TotalExpVar_B	-0,571	-0,814**	0,474	-0,037	0,503
TotalExpVar_C	-0,265	-0,428	-0,263	-0,753**	0,450
TotalExpVar_D	-0,477	-0,454	0,323	0,038	0,500
TotalExpVar_E	0,448	0,705	-0,888***	-0,044	-0,058
TotalExpVar_F	0,209	0,374	0,306	0,464	-0,212
TotalExpVar_G	0,302	0,576	-0,067	0,752**	-0,533

Tablonun birinci sütununda EEG mikrodurum parametreleri yer almaktadır. Bu parametrelerin, çeşitli nöropsikolojik testlerle (Sözel Akıcılık Testleri, Öktem-Sözel Bellek Süreçleri Testi, Çizgi Yönü Belirleme Testi, Benton Yüz Tanıma Testi ve Toplam NPE Skoru) olan korelasyon katsayıları gösterilmektedir. Negatif ve pozitif ilişkiler katsayılarla belirtilmiş, istatistiksel olarak anlamlı bulunan ilişkiler yıldızlarla işaretlenmiştir.

SS-322 AJİTASYON VE GEZİNME SENDROMUNUN DEMANS HASTALARINDA DÜŞME RİSKİ ÜZERİNE ETKİSİ

SEVKİ SAHİN, OZLEM TOTUK, HASAN KAPLAN

PROF. DR. İLHAN VARANK SUAM, SAĞLIK BİLİMLERİ ÜNİVERSİTESİ, HAMİDİYE TIP FAKÜLTESİ, NÖROLOJİ ANABİLİM DALI, SANCAKTEPE

Amaç:
Demans hastalarında düşmeler, mortalite ve morbiditeyi artıran ve bakım yükünü yükselten önemli bir klinik sorundur. Ajitasyon ve gezinme sendromu yalnızca yaşam kalitesini ve bakım sürecini olumsuz etkilemekle kalmaz, aynı zamanda düşme gibi ciddi komplikasyonlara da neden olabilir. Bu çalışmada, ajitasyon ve gezinme sendromunun ayrı ayrı ve birlikte bulunmasının düşme riski üzerine etkisinin değerlendirilmesi amaçlandı.

Yöntem:
Demans polikliniğinde takip edilen 412 Alzheimer hastasında ajitasyon ve gezinme sendromu varlığı bakım veren sorgulamaları ile var veya yok olarak belirlendi. Düşme riski, Morse Düşme Ölçeği (MDÖ) ile değerlendirildi. Hastalar dört gruba ayrıldı: Ajitasyon(-)/ Gezinme(-), Ajitasyon(-)/Gezinme(+), Ajitasyon(+)/Gezinme(-) ve Ajitasyon(+)/ Gezinme(+). Gruplar arası farklar ANOVA testi ile analiz edildi ($p<0.05$ anlamlı kabul edildi).

Bulgular:
Çalışmada dört grup için ortalama MDÖ skorları sırasıyla 31,2; 39,7; 38,4 ve 46,0 olarak bulundu. Referans grup olan Ajitasyon(-)/Gezinme(-) ile karşılaştırıldığında yalnızca gezinme sendromu olan hastalarda düşme riski yaklaşık %27 artış gösterdi ($p<0,05$), yalnızca ajitasyonu olan hastalarda ise %23 artış izlendi ($p<0,05$). Her iki semptomun birlikte bulunduğu grupta düşme riski en yüksek olup referans gruba göre %47 artış gösterdi ($p<0,001$). Ayrıca bu grup, tek semptom bulunan gruplara göre de anlamlı şekilde daha yüksek risk ile ilişkiliydi ($p<0,01$).

Sonuç:
Ajitasyon ve gezinme sendromu, hem tek başına hem de birlikte bulunduklarında demans hastalarında düşme riskini belirgin düzeyde artırmaktadır. Bu bulgular, nöropsikiyatrik belirtilerin yönetiminin yalnızca yaşam kalitesini korumak açısından değil, düşmeleri önlemek için de kritik olduğunu göstermektedir. Klinik pratikte bu semptomların erken tanısı ve yönetimi, hedeflenmiş önleme stratejilerinin geliştirilmesine katkı sağlayacaktır.

Anahtar Kelimeler: Demans, ajitasyon, gezinme sendromu, düşme riski, Morse ölçeği

SS-323 İNMELİ HASTALARDA KAS TONUSU ARTIŞI DOKU PERFÜZYONUNU ETKİLER Mİ?

GÜLBİN ERGİN[1], MELİKE TAŞ[1], MELİH ZEREN[1], GÖZDE KAYA UÇAR[1], İREM TEPE BARK[2], ELİF UMAY ALTAŞ[3], FİLİZ MERYEM SERTPOYRAZ[3]

[1]İZMİR BAKIRÇAY ÜNİVERSİTESİ, SAĞLIK BİLİMLERİ FAKÜLTESİ, FİZYOTERAPİ VE REHABİLİTASYON BÖLÜMÜ, İZMİR
[2]İZMİR BAKIRÇAY ÜNİVERSİTESİ, LİSANSÜSTÜ EĞİTİM ENSTİTÜSÜ, İZMİR
[3]İZMİR BAKIRÇAY ÜNİVERSİTESİ, TIP FAKÜLTESİ, FİZİK TEDAVİ ANABİLİM DALI, İZMİR

Amaç:
İnme, dünya genelinde işlev kaybına neden olan en yaygın üçüncü nörolojik hastalıktır ve sıklıkla motor fonksiyon kaybı ve spastisiteyle seyretmektedir. Kas doku perfüzyonunun değerlendirilmesi, iyileşme süreci ve spastisite ile ilişkili fizyopatolojik değişimlerin anlaşılmasına katkı sağlayabilir. Bu çalışmanın amacı, inmeli bireylerde kas tonusu artışının doku perfüzyonu üzerindeki etkisini incelemektir.

Yöntem:
Çalışmaya katılan 21 inmeli bireyin demografik bilgileri ve Brunnstrom evrelemelerine (alt ekstremite, üst ekstremite ve el) ilişkin veriler kaydedildi. Spastisite düzeyi Modifiye Ashworth Skalası (MAS) ile belirlendi. Bilateral olarak Biceps Brachii (BB), el bileği fleksörleri (EBF), Quadriceps Femoris (QF) ve Gastrocnemius (G) kaslarının perfüzyon düzeyleri, fonksiyonel yakın kızılötesi spektroskopi (f-NIRS) yöntemiyle ölçüldü. Anlamlılık düzeyi $p<0.05$ olarak kabul edildi.

Bulgular:
Katılımcıların yaş ortalaması 60,80±21,80 idi; %42,9'u MAS skoruna göre 1, %23,8'i ise 1+ düzeyindeydi. Sağlam taraf perfüzyon değeri BB için 64,18±3,80, EBF için 66,70±4,59, QF için 70,34±4,96 ve G için 63,89±5,09 olarak saptandı. Etkilenmiş taraf perfüzyon değeri ise BB için 64,25±3,17, EBF için 65,38±3,80, QF için 20,93±4,60 ve G için 65,74±6,07 idi. Bu veriler ışığında, etkilenen ve etkilenmeyen taraflar arasında perfüzyon açısından istatistiksel olarak anlamlı bir fark gözlenmedi ($p>0.05$).

Sonuç:
Spastisitenin doku perfüzyonuna anlamlı bir etkisi bulunmamıştır. Ancak, Gastrocnemius kasında etkilenen tarafta gözlenen perfüzyon artışı dikkat çekicidir. Ayrıca QF kasında belirgin bir düşüş mevcuttur. MAS skorlarının düşük seviyelerde yoğunlaşması, anlamlı farkın ortaya çıkmasını engellemiş olabilir. Farklı spastisite düzeylerine sahip daha geniş örneklemlerle yapılacak ileri çalışmalar, bu ilişkinin daha net anlaşılmasına katkı sağlayacaktır.

Anahtar Kelimeler: İnme, kas doku perfüzyonu, spastisite

SS-331 AKUT İNME TEDAVİSİNDE UYGULANAN TROMBEKTOMİ İLE ELDE EDİLEN TROMBÜS İÇERİĞİNİN KLİNİK SONUÇ:LARLA İLİŞKİSİ

MERVE GÜRSOY, AYŞENNUR DELİBAŞ KATI

ANTALYA EĞİTİM VE ARAŞTIRMA HASTANESİ, NÖROLOJİ ANA BİLİM DALI, ANTALYA

Giriş:
Büyük damar inmelerinde mekanik trombektomi (MT), geleneksel tedavilere kıyasla daha iyi fonksiyonel sonuçlar elde edilmesini sağlamıştır. Ancak her zaman aynı düzeyde başarılı olunamamakta, bunun başlıca belirleyicilerinden birinin trombüsün histopatolojik yapısı olduğu bildirilmektedir. Eritrositzengin pıhtıların yumuşak yapılarıyla, daha az girişimle veya ilk geçişte reperfüzyon sağlanabilen, fibrin-zengin pıhtılarınsa sert yapıda, düşük deformasyon kabiliyetinde, zor çıkarılabilir olduğu ileri sürülmektedir. Bu çalışmada MT'de elde edilen trombüslerin eritrosit-fibrin oranlarının 90.gün mortalite oranlarıyla ilişkisini değerlendirilmiştir.

Gereç-Yöntem:
Bu prospektif vaka-kontrol çalışması hastanemizde Ekim 2024-Nisan 2025 tarihlerinde yürütülmüştür. mRS ≤2, semptom-ponksiyon süresi<24 saat, girişimsel nöroloji hekimince uygulanan MT'de TICI ≥2b rekanalizasyon sağlanan hastalar dahil edilmiştir. Trombüsler histopatolojik analizle incelenmiştir. Fibrin-eritrosit yüzdesine göre gruplar istatistiksel olarak karşılaştırılmıştır.

Bulgular:
n=37 olup 90.gün mortalite %59,5'tir. Fibrin-zengin grupta 90.gün mRS değerleri daha yüksek (%77,8,p=0.012), 90.gün mortalite oranı daha fazlaydı (%55,6 vs. % 21,1,p=0.031). Fibrin-zengin grupta enfeksiyon oranı (%52,9, p=0.024), D-dimer düzeyi (p=0.041) daha yüksekti. Mortalite gelişen grupta fibrin zengin-pıhtı oranı anlamlı derecede yüksekti (%71,4 vs. %34,8, p=0.031).ROC analizinde fibrin yüzdesi, 90. gün mortalitesini öngörmede anlamlı bulunmuş (AUC: 0.731, p=0.023), %50 eşik değeri üstü fibrin içeriği yüksek mortalite riskiyle ilişkilendirilmiştir. Çok değişkenli lojistik regresyon analizine göre; fibrin baskın trombüs varlığı (OR: 394, p=0.022), başvurudaki NIHSS (OR: 1.895, p=0.015) mortaliteyle bağımsız olarak ilişkili saptanmıştır.

Sonuç:
Bu çalışma, fibrin baskın pıhtıların daha kötü klinik sonlanım, yüksek mortalite ve işlem esnasında daha fazla girişim gereksinimi ile ilişkili olduğunu ortaya koymuştur. Fibrin zenginliğinin bağımsız bir mortalite belirleyicisi olarak saptanması, trombüs bileşiminin klinik karar süreçlerinde dikkate alınması gerektiğini, pıhtı kompozisyonunun yalnızca bir patolojik özellik değil, aynı zamanda tedavi başarısı ve hasta prognozu üzerinde belirleyici bir faktör olduğunu göstermektedir.

Anahtar Kelimeler: Eritrosit Zengin Pıhtı, Fibrin Zengin Pıhtı, Mekanik Trombektomi, Mortalite, Pıhtı Kompozisyonu, Prognoz

Grupların Girişim Özellikleri ve Klinik Sonuçları

BULGULAR:

Eritrosit ve fibrin zengin **grupların girişim özellikleri ve klinik sonuçları**

	Fibrin zengin grup (n=18)	Eritrosit zengin grup (n=19)	p
İşlem süresi-dk	53 (15-180)	60 (11-120)	0.845[a]
Pass sayısı	2 (1-5)	2 (1-4)	0.964[a]
TICI 2b	4 (%22.2)	4 (%21.1)	
2c	6 (%33.3)	6 (%31.6)	0.984[b]
3	8 (%44.4)	9 (%47.4)	
NIHSS, işlem sonrası 90. gün	6 (3-14)	4 (0-22)	0.188[a]
mRS, 90 gün	6 (1-6)	2 (0-6)	0.002[a]
mRS, 90 gün			
İyi klinik sonlanım (0,1,2)	4 (%22.2)	12 (%63.2)	0.012[b]
Kötü klinik sonlanım (3,4,5,6)	14 (%77.8)	7 (%36.8)	
Mortalite 90 günlük			
Evet	10 (%55.6)	4 (%21.1)	0.031[b]
Hayır	8 (%44.4)	15 (%78.9)	
Semptomatik kanama yok	15 (%83.3)	14 (%73.7)	0.754[b]
Semptomatik kanama var	3 (%16.7)	5 (%26.3)	
Maligн ödem yok	13 (%72.2)	16 (%84.2)	0.627[b]
Maligн ödem var	5 (%27.8)	3 (%15.8)	
D-dimer	5320 (1150-35200)	1920 (500-34620)	0.041[a]
Enfeksiyon Evet	9 (%52.9)	3 (%16.7)	
Hayır	8 (%47.1)	15 (%83.3)	0.024[b]

Mortaliteye Etki Eden Bağımsız Risk Faktörleri

BULGULAR: **Mortaliteye etki eden bağımsız risk faktörleri**

Logistic Regresyon	Univariate			Multivariate		
	GA %95	RR	p	GA %95	RR	p
Pıhtı içeriği						
Fibrin zengin	1.108-19.834 referans	4.687	0.036	2.385-65281.63	394.612	0.022
Eritrosit zengin						
NIHSS, başvurada	1.072-1.535	1.283	0.007	1.131-3.176	1.895	0.015
Kanama yok	Referans					
Kanama var	2.293-211.109	22.00	0.007			
Ödem yok	Referans					
Ödem var	2.293-211.109	22.00	0.007			
Lenfosit yüzdesi	0.712-0.991	0.840	0.039	0.574-0.996	0.756	0.047

SS-340 TRİGEMİNAL NEVRALJİDE SEMPTOMATİK VE ASEMPTOMATİK EVRE-1 NÖROVASKÜLER BASIYI RADYOMİK VE DERİN ÖĞRENME YÖNTEMLERİYLE AYIRT ETME

FERHAT CÜCE[1], GÖKALP TULUM[2], ÖMER KARADAŞ[1], MUHAMMET İKBAL IŞİK[3], MERVE DUR İNCE[1], SAJJAD NEMATZADEH[2], MARZİYE JALİLİ[4], NİRAY ÖZCAN[1], BERZA ÖZCAN[1], ONUR OSMAN[2]

[1]SAĞLIK BİLİMLERİ ÜNİVERSİTESİ, İSTANBUL, TÜRKİYE
[2]TOPKAPI ÜNİVERSİTESİ, İSTANBUL, TÜRKİYE
[3]AĞRI EĞİTİM VE ARAŞTIRMA HASTANESİ, AĞRI, TÜRKİYE
[4]ÜSKÜDAR ÜNİVERSİTESİ, SKUTARİ, TÜRKİYE

Amaç:
Hafif dereceli nörovasküler bası (NVB) ile trigeminal nevralji arasındaki ilişki hala net olarak ortaya konulamamıştır, yüz ağrısı görülmeyen asemptomatik bir popülasyonda sıklıkla hafif NVB görülmesi ilişkinin saptanmasını özellikle güçleştirmektedir. Amacımız idiyopatik trigeminal nevralji (iTN) ile rastlantısal evre-1 NVB olan asemptomatik kontrol grubundaki semptomatik ve asemptomatik sinirleri, trigeminal sinir yapısını mikroyapısal olarak yapay zeka kullanarak analiz ederek karşılaştırmaktır.

Materyal-Metod:
Çalışmaya 78 evre-1 nörovasküler basısı olup semptomatik trigeminal siniri olan idiyopatik trigeminal nevralji hastası ve yüz ağrısı olmayan Bell paralizisi hastalarından oluşan asemptomatik kontrol grubu (91 evre-1 NVB ve 91 evre-0 NVB) dahil edilmiştir. Orjinal MR görüntülerinden 378 radyomik özellik Laplacian-of-Gaussian filtreleri kullanılarak çıkarılmıştır. Veri setinin %80'i alıştırma/doğrulama, %20'si test etmek amacıyla ikiye bölünmüştür. Alıştırma/doğrulama setine özellik seçimi ve model optimizasyonu yapmak amacıyla iç içe çapraz doğrulama yöntemi uygulanmıştır. Ayrıca, aynı analiz yöntemi kullanılarak özelleştirilmiş derin öğrenme modelleri olan Dense Atrous Pyramid Pooling (ASPP) -201 ve MobileASPPV2, ASPP blokları dahil edilerek sınıflandırılmıştır.

Bulgular:
Performanslar radyomik tabanlı modeller için 10, derin öğrenme temelli modeller için 5 uygulama sonrasında değerlendirilmiştir. Subspace Discriminant Ensemble Learning (SDEL) %78.8±%9.2 başarıya ulaştı, Support Vector Machines (SVM) %74.8±%9.2'ye ulaştı ve K-nearest neighbors (KNN) %79±%6.55'e ulaştı. Aynı zamanda DenseASPP-201 %82±%8.4 başarıya ve MobileASPPV2 %73.2±%5.59 başarıya ulaştı.

Sonuç:
Yapay zeka, evre 1 NVB olan semptomatik ve asemptomatik sinirleri etkili bir şekilde ayırt etti. İdiyopatik trigeminal nevralji'ye neden olan vasküler ve vasküler olmayan etyolojileri tamamen aydınlatmak için daha fazla çalışmaya gerek duyulmaktadır.

Anahtar Kelimeler: Derin öğrenme, Evre 1 nörovasküler bası, Makine öğrenmesi, Radyomikler, Trigeminal nevralji

SS-358 ALZHEİMER HASTALIĞINDA GENETİK MODİFİKATÖRLER: APOE4 VARLIĞINDA DAHİ KL-VS'NİN KORUYUCU ROLÜ

NUR GÜLCE İŞKAN[1], SANEM SULTAN YÖRÜK ÖNER[1], EBRU ERZURUMLUOĞLU GÖKALP[2], ERDİ ŞAHİN[1], ŞİRİN ZELAL ŞAHİN TIRNOVA[3], EDİS HACILAR[1], ŞÜKRAN DURMAZOĞLU, GÜLİSTAN BAHAT ÖZTÜRK[3], MEHMET AKİF KARAN[3], HAŞMET HANAĞASI[1], SEVİLHAN ARTAN[2], BEDİA SAMANCI[1], BAŞAR BİLGİÇ[1]

[1]İSTANBUL ÜNİVERSİTESİ, İSTANBUL TIP FAKÜLTESİ, NÖROLOJİ ANABİLİM DALI, DAVRANIŞ NÖROLOJİSİ VE HAREKET BOZUKLUKLARI BİLİM DALI, İSTANBUL
[2]ESKİŞEHİR OSMANGAZİ ÜNİVERSİTESİ, ESKİŞEHİR OSMANGAZİ ÜNİVERSİTESİ TIP FAKÜLTESİ, TIBBİ GENETİK ANABİLİM DALI, ESKİŞEHİR
[3]İSTANBUL ÜNİVERSİTESİ, İSTANBUL TIP FAKÜLTESİ, İÇ HASTALIKLARI ANABİLİM DALI, GERİATRİ BİLİM DALI, İSTANBUL

Alzheimer hastalığında (AH) genetik ve çevresel risk faktörleri, hastalığın, başlangıç yaşını, klinik seyrini ve fenotipik özelliklerini etkilemektedir. Apolipoprotein E (ApoE) ε4 aleli en güçlü risk faktörlerinden biri olup hastalık riskini artırmaktadır. Klotho geninin fonksiyonel varyantının (KL-VS), bilişsel performans ile ilişkili olduğu ve nörodejenerasyona karşı koruyucu etkiler sunduğu bildirilmiştir. Bu bağlamda, genetik modifikatörlerin AH fenotipi üzerindeki etkisi önem kazanmaktadır. Bu çalışmada, KL-VS taşıyıcılığının erken evre AH'de kognitif profil üzerinde etkisini ve APOE4 varlığında bu etkinin devam edip etmediğini araştırdık.

2024-2025 yılları arasında beyin omurilik sıvısı (BOS) biyobelirteçleri ile tanı almış, günlük yaşamda bağımsız (CDR ≤0,5) AH ile sağlıklı kontrollerden (SK) oluşan 84 katılımcının; yaş, cinsiyet, eğitim düzeyi, KL-VS taşıyıcılığı, Klotho protein seviyeleri, ApoE genotipi, nöropsikolojik değerlendirmeleri; AH grubunda ayrıca hastalık başlangıç yaşı, süresi, BOS biyobelirteçleri değerlendirilmiştir.

KL-VS taşıyıcılığı ve Klotho protein seviyeleri yönünden AH ve SK gruplarında anlamlı bir fark saptanmadı. KL-VS taşıyıcılığının, hastalık başlangıç yaşı üzerine etkisi saptanmadı. AH grubunda KL-VS taşıyıcıları, yürütücü işlevler, dil ve bellek testlerinde daha iyi performans gösterdi. ApoE4 taşıyan AH grubunda, KL-VS taşıyıcıları, taşıyıcı olmayanlara göre yürütücü işlevler ve dil testlerinde anlamlı derecede üstün bir performans gösterdi. BOS biyobelirteçleri ile Klotho protein seviyeleri ve KL-VS taşıyıcılığı arasında anlamlı ilişki saptanmadı.

Bulgularımız, KL-VS taşıyıcılığının, erken evre ve bağımsız AH'lerde, ApoE4'ün olumsuz etkilerine rağmen daha iyi kognitif profille ilişkili olduğunu göstermesi yönünden önemlidir. KL-VS, BOS biyobelirteçlerinden bağımsız olarak kognitif fenotipi şekillendiren önemli bir genetik modifikatör ve bireyselleştirilmiş yaklaşımlar için potansiyel biyobelirteç olabilir. Bu çalışma Türkiye'de KL-VS taşıyıcılığının AH'da koruyucu rolünü gösteren ilk çalışma olması yönüyle önemlidir.

Anahtar Kelimeler: Alzheimer hastalığı, biyobelirteç, genetik, Klotho, protein

SS-359 AKUT ORTA SEREBRAL ARTER İNMELERİNDE SERUM VEGF DÜZEYİ İLE ENFARKT HACMİ, KLİNİK ÖZELLİKLER VE AKUT İNME TEDAVİSİ SONRASI ERKEN DÖNEM PROGNOZ İLİŞKİSİ

BURAK GEÇER[1], OĞUZHAN KURŞUN[1], MEHMET FATİH ALPDEMİR[2], GÖKTUĞ OKYAR[2]

[1]*ANKARA BİLKENT ŞEHİR HASTANESİ, NÖROLOJİ, ANKARA*
[2]*ANKARA BİLKENT ŞEHİR HASTANESİ, TIBBİ BİYOKİMYA, ANKARA*

Amaç:
İskemi sonrası iyileşmenin düzenleyicilerinden "Vasküler Endotelyal Büyüme Faktörleri" (VEGF), hangi dönemde görev aldıklarına bağlı dual etkiyle inmede kilit rol oynarlar. Araştırmamızda, inme tanısı açısından aday biyobelirteç VEGF-A serum düzeylerinin akut inme tanısında kullanılabilirliğini, enfarktüs hacmi ve inme şiddetiyle olan ilişkisini, hemorajik transformasyon gelişimiyle değişimini ve de prognostik değerini, uygulanan akut tedavi yöntemlerine göre ortaya koymayı amaçladık.

Materyal-Metod:
Şikayetlerinin üzerinden 12 saat geçmemiş 90 akut orta serebral arter inme hastası ve 40 sağlıklı alındı. Revaskülarizasyon sağlayıcı tedaviler uygulananlardan işlem sonrası 12.saatte ve 7.günde; revaskülarizasyona yönelik müdahalede bulunulmayanlardansa indeks olaydan sonra 12.saatte ve 7.günde VEGF-A için kan alındı. Hemorajik transformasyon ve enfarktüs hacim değişimleri için görüntülemeleri tekrarlandı. 7.günde NIHSS, 1.ve 3.ay Modifiye Rankin Skalası ve Barthell indeksiyle erken özürlülükleri değerlendirildi.

Bulgular:
Hastalardan 12.saatte alınan VEGF-A'yla sağlıklılardan alınan VEGF-A arasında anlamlı fark yokken; 7.gündeki VEGF-A, 12.saattekinden ($p<0.003$) ve sağlıklılardan alınan VEGF-A'dan yüksektir ($p<0.001$). Reperfüzyon tedavisi almayanlarda, başlangıçta büyük enfarktüs hacmi olanlar ve hemorajik transformasyon gelişenlerde VEGF-A'da daha fazla artış olmaktadır ve başlangıçtaki inme şiddeti yüksekliği 7.günde daha yüksek VEGF-A'yla ilişkilidir. Bu grupta daha fazla VEGF-A artışı ve 7.günde daha yüksek VEGF-A; erken dönem kötü klinikle ilişkilidir.

Sonuç:
İnmenin 12.saatinde VEGF-A'nın akut iskemik inme tanısında kullanılabilmesi mümkün görünmemektedir. Başvuruda yaşanan gecikmeler önlenerek, VEGF-A mRNA ekspresyonun arttığı arterin tıkanmasından 2-6 saat sonraki dönemdeki numunelerle yeni araştırmalar yapılmalıdır. Reperfüzyon tedavisi almayanlarda hemorajik transformasyonun ve 3 aylık takipteki kötü prognozun VEGF-A artışıyla ilişkisi, VEGF-A yolağının doğru yolla inhibisyonunun akut dönemde yararlı etki gösterebileceğini düşündürse de tedavi planı hastaya özgü belirlenmelidir.

Anahtar Kelimeler: VEGF-A, Akut iskemik inme, hemorajik transformasyon

SS-364 EDİNBURGH BİLİŞSEL VE DAVRANIŞSAL ALS TARAMASI'NIN TÜRKÇE VERSİYONU VALİDASYON PROTOKOLÜ VE NORMATİF VERİLERİN BELİRLENME ÇALIŞMASI

HATİCE DEĞİRMENCİ[1], TUBA KÜRNE[2], DİLŞAH GENÇASLAN[2], ABİR ALAAMEL[3], MERVE AYVALLI KARAGÖZ[4], HATİCE KURUCU KİNG[5], MELTEM KORUCUK[6], BERRAK YETİMLER[7], EVRİM GÜLBETEKİN[2], HAKAN GÜRVİT[8], HİLMİ UYSAL[3]

[1]AKDENİZ ÜNİVERSİTESİ, TIP FAKÜLTESİ NÖROLOJİ ANA BİLİM DALI DOKTORA SONRASI ARAŞTIRMACI, ANTALYA
[2]AKDENİZ ÜNİVERSİTESİ, EDEBİYAT FAKÜLTESİ PSİKOLOJİ BÖLÜMÜ, ANTALYA
[3]AKDENİZ ÜNİVERSİTESİ, TIP FAKÜLTESİ NÖROLOJİ ANA BİLİM DALI, ANTALYA
[4]AKDENİZ ÜNİVERSİTESİ, İSTATİSTİK DANIŞMANLIK MERKEZİ, ANTALYA
[5]UNİVERSİTY OF EDİNBURGH, CENTRE FOR CLİNİCAL BRAİN SCİENCES, UNİTED KİNGDOM
[6]ANTALYA EĞİTİM ARAŞTIRMA HASTANESİ, NÖROLOJİ ANA BİLİM DALI, ANTALYA
[7]ABDULLAH GÜL ÜNİVERSİTESİ, YAŞAM VE DOĞA BİLİMLERİ FAKÜLTESİ, MOLEKÜLER BİYOLOJİ VE GENETİK BÖLÜMÜ, KAYSERİ
[8]İSTANBUL ÜNİVERSİTESİ, İSTANBUL TIP FAKÜLTESİ NÖROLOJİ ANA BİLİM DALI, İSTANBUL

Edinburgh Bilişsel ve Davranışsal ALS Tarama Testi (ECAS); ALS hastalığına özgü bilişsel ve davranışsal etkilenmeyi değerlendirebilen, ilerleyici kas gücü kaybı ve konuşma bozukluğundan etkilenmeyen, nöropsikolojik tarama aracıdır.

Amaç:
1. ECAS'ın Türkçeye çevrilmesi, kültürel adaptasyonu, sözel akıcılık dönüşüm puanları ve ECAS-TR kesme değerlerinin oluşturulması, 2. ECAS-TR'nin ALS hastalarında bilişsel etkilenmeyi yordayabilme yetisinin ACE-R, SMMT ve M-ACE ile karşılaştırılması, 3. ECAS-TR uygulamasıyla ALS hastalığına özgü bilişsel etkilenmenin Alzheimer Hastalığından (AH) farkının irdelenmesi.

Materyal ve Metot:
ECAS uluslararası yönergeler ve ECAS kılavuzuna uygun olarak Türkçe'ye çevrildi, dil ve kültürel özelliklere göre uyarlandı. Yazılı (n=44) ve sözlü (n=44) olarak uygulanan sözel akıcılık dönüşüm puanları normlarını (n=88) ve anormal performans için kesme puanlarını sağlıklı kontrollerin (n=185) performansları belirledi. Abraham ve ark. tarafından önerilen prosedürlere göre ECAS-TR anormallik kesme değerleri sağlıklı kontrollerin ortalama puanlarının 2 SD altı olarak tanımlandı. Yaş ve eğitim gruplarındaki farklılıklar bağımsız örneklem t testleri, değişkenler arasındaki ilişkiler Pearson korelasyon analizi, etki büyüklüğü Cohen's d değerleri ile hesaplanmıştır.

Bulgular:
ECAS-TR'nin iç tutarlılığı güvenilir aralıktadır (α=0.871). Kesme değerleri; ALS'ye özgü puan 72, ALS'ye özgü olmayan puan 23 ve total puan 97 olarak saptandı. ALS'ye özgü puan ortalaması (85.24 ±6.57), ALS'ye özgü olmayan puan (29.16 ±2.78) ve ECAS total puan (114.40 ±8.59) olup yaş ve eğitim düzeylerine göre belirgin farklılıklar gösterdiğinden; 60 yaş ve 12 yıl eğitim eşik değerlerine göre kesme değerleri belirlendi. Çalışmamız TÜBİTAK 122N004 projesi ve JPND PremodiALS' tarafından desteklenmiştir.

Sonuç:
ECAS-TR'nin Türk toplumuna uyarlama çalışmasında ilk aşama olan yaş ve eğitim düzeylerine göre normatif veriler ve kesme değerleri elde edilmiştir. Bulgularımız ECAS çalışmalarındaki literatür verileriyle uyumludur.

Anahtar Kelimeler: ALS, ECAS-TR, Normatif Veriler, Validasyon Protokolü,

ECAS-TR Sözel Akıcılık Endeksi(SAE) Puan Dönüşüm Tablosu

SAE K SÖZLÜ (alt sınır-üst sınır)	SAE K YAZILI (alt sınır-üst sınır)	PUAN	SAE A SÖZLÜ (alt sınır-üst sınır)	SAE A YAZILI (alt sınır-üst sınır)
≥ 11.46	≥ 13.50	0	≥ 35.99	≥ 38.91
9.56 ile < 11.46	11.09 ile < 13.50	2	29.60 ile <35.99	32.04 ile <38.91
7.66 ile < 9.56	8.68 ile < 11.09	4	23.22 ile < 29.60	25.18 ile < 32.04
5.75 ile < 7.66	6.27 ile < 8.68	6	16.83 ile < 23.22	18.32 ile < 25.18
3.85 ile < 5.75	3.86 ile < 6.27	8	10.44 ile < 16.83	11.45 ile <18.32
1.94 ile < 3.85	1.45 ile < 3.86	10	4.05 ile <10.44	4.59 ile < 11.45
< 1.94	< 1.45	12	< 4.05	< 4.59

Sözel Akıcılık Endeksi (SAE) dönüşüm puanları yaş ve eğitim düzeyleri dengelenmiş, sözlü (n=44) ve yazılı (n=44) olarak uygulanan toplam 88 sağlıklı gönüllünün verilerinden elde edilmiştir.

ECAS-TR Alt Testleri için Yaş ve Eğitim Gruplarına Göre Kesme puanları

ECAS-TR PUANLAR	≤60 yaş & ≤12yıl (N =55)	≤60 yaş & >12 yıl (N =41)	>60 yaş & ≤12 yıl (N =42)	>60 yaş &>12 yıl (N =47)
DİL	25	26	23	24
SÖZEL AKICILIK	11	16	12	16
YÜRÜTÜCÜ	32	37	27	30
ALS'YE ÖZGÜ	72	83	68	74
HAFIZA	12	15	11	13
GÖRSEL UZAMSAL	9	11	9	10
ALS'YE ÖZGÜ OLMAYAN	23	27	21	25
TOPLAM	97	111	91	101

Eğitim yılı ile ECAS-TR toplam, ALS'ye Özgü ve ALS'ye Özgü olmayan Puan arasında pozitif ve anlamlı ilişki (p<.001); Yaş değişkeni ile ECAS-TR toplam((p<.001), ALS'ye Özgü (p=.001) ve ALS'ye Özgü olmayan Puan (p=.004) arasında negatif yönde anlamlı bir ilişki bulunmuştur.

SS-366 HAFİF BİLİŞSEL BOZUKLUK VE SUBJEKTİF BİLİŞSEL BOZUKLUĞU OLAN BİREYLERDE BEYİN BAĞLANTISALLIK DEĞİŞİMLERİ

AYŞE KARAKUŞ, ŞEYDA ÇANKAYA, BURAK YULUĞ

ALANYA ALAADDİN KEYKUBAT ÜNİVERSİTESİ, NÖROLOJİ ANABİLİM DALI, ALANYA, ANTALYA

Giriş:
Hafif bilişsel bozukluk (HBB), demans ile sağlıklı evre arasında yer alan bilişsel bozukluk evresidir. Subjektif bilişsel bozukluk (SBB), klinik değerlendirmelerde bilişsel bozukluk saptanmayan ancak subjektif unutkanlık şikayeti olan bireyleri kapsamaktadır. Subjektif bilişsel bozukluk, HBB ile sağlıklı evre arasında yer almaktadır. Bu çalışmada fonksiyonel manyetik rezonans görüntüleme (fMRG) aracılığıyla HBB, SBB ve sağlıklı bireyler arasındaki network bağlantısallıkları arasındaki farklılıkların tanımlanması amaçlandı.

Gereç-Yöntem:
Bu çalışmaya 50 katılımcı dahil edildi(18 kontrol, 16 HBB, 16 SBB). Katılımcıların demografik verileri, bilişsel test skorları ve fMRG görüntülemeleri toplandı. fMRG görüntüleri Conn toolbox aracılığı ile HBB ve SBB, kontrol (K) ve HBB, kontrol ve SBB grupları arasında beyin networklerine “seed” yerleştirilerek analiz edildi. Yaş, cinsiyet ve eğitim verileri düzeltilerek analizlerdeki etkileri nötralize edildi.

Bulgular:
Hafif bilişsel bozukluk (HBB) ve Subjektif Bilişsel Bozukluk (SBB) grupları arasındaki analizlerde, sol Dorsal Dikkat Network frontal göz alanı (DDN-FGA) bölgesine yerleştirilen seed, sağ presantral girus ile anlamlı değişiklik gösterdi. Bu bölgedeki sonuçlar SBB grubunda HBB grubuna göre sol DDN-FGA ve sağ presantral girus arasında daha yüksek bağlantısallık olduğunu ortaya koydu. Analiz HBB ve K; SBB ve K grup kıyaslamaları için de tekrarlandı ancak anlamlı değişiklik görülmedi.

Sonuç:
HBB ve SBB grubu bağlantısallık kıyaslamasında anlamlı fark bulunmasına rağmen bu farkın HBB ve K, SBB ve K grubu kıyaslamalarında gösterilememiş olması; sağlıklı evreden subjektif bilişsel evreye geçişte kompansatuar mekanizma aracılığıyla anlamlı olmayan ölçüde artan bir bağlantısallığı düşündürmektedir. Hafif bilişsel bozukluk evresine gelindiğinde ise bağlantısallıkta sağlıklı evreye göre anlamlı fark oluşturmayan azalma, SBB'deki kompansatuar artış ile kıyaslandığında aradaki fark anlamlı hale gelmektedir.

Anahtar Kelimeler: Bilişsel bozukluk, Beyin network analizi, Fonksiyonel nörogörüntüleme

Dorsal Dikkat Network, Frontal Gözalanı, Seed to voxel bölgeleri



Kırmızı bölgeler Dorsal Dikkat Network, Frontal Gözalanı ile olan bağlantısallık analizlerinde SBB grubunda HBB grubuna göre artmış bağlantısallığı olan bölgeleri temsil etmektedir. Dağınık yerleşimli olan ve beyin atlasında herhangi bir etikete denk gelmeyen bölgeler, tabloda ve bulgularda yer almamaktadır ancak figüre dahil edilmiştir.

Seed to voxel Analiz Sonuçları

Seed	Voxel	HBB ve SBB	HBB ve K	SBB ve K
Sol- Dorsal Dikkat Network Frontal Gözalanı	Sağ Presantral Girus (6 voxel) (+48 +08 +26)	p<0.05	-	-

Seed to voxel analizlerinde anlamlı bulunan seed, voxel bölgeleri ve MNI koordinatları

SS-376 EPİLEPSİ HASTALARINDA ENTELEKTÜEL YETİ KAYBI İLE ANTİ NÖBET İLAÇ SEÇİMLERİ ARASINDAKİ İLİŞKİ

HANDE ÖZKILIÇASLAN, SELEN ÜÇEM, FAHRETTİN SERTAÇ YAPAR, İREM ERKENT, CANDAN GÜRSES

KOÇ ÜNİVERSİTESİ, NÖROLOJİ ANA BİLİM DALI, İSTANBUL

Giriş:
Epilepsi tekrarlayan nöbetlere yol açma eğilimiyle bilişsel, psikiyatrik, sosyal işlevlerin bozulmasına neden olabilen karmaşık nörolojik bir hastalıktır. Hastaların yaklaşık dörtte birinde entelektüel yeti kaybı (EYK) görülmektedir. Literatürde EYK'nın epilepsi prognozunu olumsuz etkilediğine dair güçlü veriler bulunmasına rağmen, bu hastalarda kullanılan antinöbet ilaçların (ANİ) dağılımı ve tedavi yanıtlarına ilişkin veriler yetersizdir. Bu çalışmada EYK varlığının tedavi rejimleri üzerindeki etkisinin ortaya konulması amaçlanmıştır.

Yöntem:
2018–2024 yılları arasında Koç Üniversitesi Hastanesi Epilepsi Bölümü'nde takip edilen 80 epilepsi hastasının klinik, EEG, MRG ve tedavi verileri retrospektif olarak incelendi. EYK olan (n=42) ve olmayan (n=38) gruplarda kullanılan güncel ANİ'lerin dağılımı ve tedaviye yanıtları karşılaştırıldı.

Bulgular:
80 hastanın dahil edildiği kohortun medyan yaşı 29.0[22.0–39.0] olup %59,5'i(n=47) erkekti. Hastaların medyan ANİ sayısı 2[1–3] idi, eklenen ajanın ise en sık 3.[1–4] sırada olduğu görüldü. Tüm kohortta en sık kullanılan ANİ'ler levetirasetam (%37.5, n=30), lamotrijin (%31.2,n=25), klobazam (%25.0,n=20) ve lakozamid (%20.0,n=16) idi. EYK olan hastalarda en çok tercih edilen ajanlar levetirasetam (%35.5, n=15), klobazam (%28.7, n=12) ve lakozamid (%23.2, n=10) oldu. Bu grupta nöbetlerde azalma sağlayan ilaçlar arasında en sık levetirasetam (%15.7, n=7), lakozamid (%13.3, n=6) ve perampanel/kannabidiol (%6.7,n=3) öne çıktı. Buna karşın EYK olmayan grupta en sık iyileşme sağlayan ajan karbamazepin (%34.2, n=13), ardından lamotrijin (%13.1, n=5) ve levetirasetam (%7.9, n=3) idi. Lamotrijin EYK olmayanlarda anlamlı olarak daha fazla tercih edilmişti (χ^2=23.9, p=0.005). Nöbetsizlik oranı ve nöbetlerde %50'den fazla azalma EYK olmayan hastalarda belirgin olarak daha yüksekti (%34.2 vs. %9.5, p=0.008).

Tartışma:
EYK hastalarında ANİ seçimleri farklılık göstermekle birlikte tedavi yanıtı EYK olmayan gruptan daha düşüktür. EYK grubunda polifarmasi yaygın olup, levetirasetam ve lakozamid sınırlı düzeyde iyileşme sağlayabilmiştir. EYK olmayan hastalarda ise özellikle karbamazepin ve lamotrijin ile daha yüksek yanıt oranları gözlenmiştir. Bu bulgular, EYK'nın yalnızca nöbet özelliklerini değil, ilaç yanıtını da şekillendiren kritik bir değişken olduğunu göstermektedir. Bu nedenle EYK, epilepside dikkate alınması gereken temel bir faktör olarak değerlendirilmelidir.

Anahtar Kelimeler: Epilepsi, Entelektüel Yeti Kaybı, Anti Nöbet İlaç

SS-380 DONMA FENOMENİNİN SANAL GERÇEKLİK ORTAMINDA TAKLİT EDİLMESİ: PARKİNSON HASTALIĞINDA ELEKTROFİZYOLOJİK BİR YAKLAŞIM

RÜMEYSA UNKUN ALTUN[1], ALI GERIS[2], AYSEGUL GUNDUZ[1]

[1]İSTANBUL ÜNİVERSİTESİ-CERRAHPAŞA, CERRAHPAŞA TIP FAKÜLTESİ, NÖROLOJİ ANABİLİM DALI, İSTANBUL
[2]MANİSA CELÂL BAYAR ÜNİVERSİTESİ, EĞİTİM FAKÜLTESİ, BİLGİSAYAR VE ÖĞRETİM TEKNOLOJİLERİ EĞİTİMİ BÖLÜMÜ/BİLGİSAYAR VE ÖĞRETİM TEKNOLOJİLERİ EĞİTİMİ ANABİLİM DALI, MANİSA

Giriş:
Çalışmamızda donma fenomenini tetikleyen durumları taklit eden sanal gerçeklik (VR) ortamlarında, motor ve beyinsapı yolaklarındaki elektrofizyolojik değişikliklerin incelenmesi ve donma fenomeninin patofizyolojisinin daha iyi anlaşılması amaçlanmıştır.

Yöntem:
Mayıs 2024-Ağustos 2025 arasında yürütülen prospektif çalışmaya, 40-80 yaş arası FoG olan (PH-FoG), FoG olmayan Parkinson hastaları (PH) ve yaş-cinsiyet uyumlu sağlıklı bireyler dahil edilmiştir. PH tanısı MDS-2015, FoG değerlendirmesi literatürdeki kriterlere göre yapılmıştır. Katılımcılara birleşik PH değerlendirme ölçeği, 'timed up-go testi' (TUG), irkilme refleksi, istirahat motor eşiği (iME), motor uyarılmış potansiyel (MEP) ve H-refleksi değerlendirilmiştir. Klinik değerlendirmeler "off" döneminde, nörofizyolojik ölçümler ise hem "off" döneminde hem de VR ortamında gerçekleştirildi. VR ortamı, klinikte yapılan TUG testine benzer şekilde tasarlanmıştır.

Sonuçlar:
Çalışmaya 10 PH-FoG, 10 PH ve 10 sağlıklı birey katıldı, ancak PH-FoG grubundan 2 olgu çalışmayı tamamlayamadı. Yaş ortalamaları sırasıyla 63,6±8,6; 61,8±9,7; 60,4±4,2 idi. Klinik bulgular Tablo 1'de özetlenmiştir. Başlangıçta PH ve PH-FoG gruplarında iME eşiği daha düşüktü. VR ortamında MEP artışı PH-FoG grubunda en belirgindi. H/M% VR ortamında PH-FoG'da azalırken, PH'da arttı, sağlıklılarda değişmedi. İrkilme refleksi her üç grupta da baskılandı.

Yorum:
PH-FoG ve PH gruplarında kortikospinal ve spinal eksitabilite sağlıklılara göre artmıştır. VR ortamı FoG grubunda kortikospinal eksitabilitede fasilitasyon yaparken spinal eksitabiliteyi ve beyinsapı yolaklarını baskılamaktadır. PH grubunun farkı spinal eksitabilite artışıdır. PH-FoG'da intrakortikal fasilitasyon ve kısa latanslı inhibisyon kaybı saptanmış olup bunun adım uzunluğu ve yürüme hızı ile ilişkili olduğu görülmüştür.
Sonuç: olarak:
• VR ortamı donma fenomenini uygun şekilde taklit etmektedir.
• FoG olanlarda kortikospinal ve spinal sistem dezorganize çalışmaktadır.
• Bu durumun altında GABAerjik ve kolinerjik mekanizmalar yer alabilir.

Anahtar Kelimeler: Parkinson hastalığı, Donma fenomeni, MEP, H-refleksi, İrkilme refleksi

Tablo 1. Çalışma gruplarında demografik ve klinik bulgular

Parametreler	PH+FoG n=8	PH n=10	Sağlıklı bireyler n=10	p
Yaş, yıl	63,6±8,6	61,8±10,3	60,4±4,2	0,603
Cinsiyet, erkek n (%)	5 (%62,5)	5 (%50)	6 (%60)	0,846
PH başlangıç tarafı n (%)	4 (%50)	7 (%70)	-	0,630
LEDD, ort±SD	1122,0±254,4	660,5±327,2	-	0,009
Hoehn Yahr evresi	3,0±0,7	1,9±0,7	-	0,016
BPHDÖ I	11,5±7,8	4,1±4,9	-	0,021
BPHDÖ II	19,1±13,9	8,5±8,4	-	0,012
BPHDÖ III	44,5±23,9	22,3±11,0	-	0,006
FoG	14,9±5,2	-	-	-
SMMT	28,1±1,9	28,5±1,4	29,1±0,9	0,540
TUG	62,8±55,5	12,4±3,2	10,3±0,8	0,0025

SS-381 VESTİBÜLER YAKINMASI OLMAYAN MİGRENLİ HASTALARDA DENGE DEĞERLENDİRMESİ: SENSORY ORGANİZATİON TEST (SOT) BULGULARI

DENİZ ERCAN, AHMET ADIGÜZEL, HÜSEYİN NEZİH ÖZDEMİR, FİGEN GÖKÇAY, NESE CELEBİSOY

EGE ÜNİVERSİTESİ TIP FAKÜLTESİ, NÖROLOJİ ANA BİLİM DALI, İZMİR

Amaç:
Migren, farklı nörolojik mekanizmaları etkileyebilen kronik bir hastalıktır. Ancak denge üzerindeki etkileri tam olarak ortaya konmamıştır. Duyusal Organizasyon Testi (Sensory Organization Test, SOT), postüral kontrol sırasında somatosensoriyel, görsel ve vestibüler sistem katkısını değerlendiren bir yöntemdir. Bu çalışmada vestibüler yakınması olmayan migrenli hastalarda SOT bulgularının sağlıklı kontrollerle karşılaştırılması amaçlanmıştır.

Yöntem:
Çalışma, Ege Üniversitesi Tıp Fakültesi Hastanesi Nörosensöriyel laboratuvarında bulunan dinamik postrügrafi cihazı ile gerçekleştirildi. Çalışmaya 20 migren hastası ile yaş ve cinsiyet açısından benzer 20 sağlıklı kontrol olmak üzere toplam 40 katılımcı dahil edildi. Tüm katılımcılara Sensory Organization Test (SOT) uygulanarak altı test koşulu, kompozit skor ve duyusal organizasyon parametreleri (somatosensöriyel, görsel, vestibüler, görsel tercih) değerlendirildi. Migren grubunda ayrıca baş ağrısı şiddeti (VAS), sıklığı ve HIT-6 skorları kaydedildi.

Bulgular:
Gruplar arasında SOT koşul 1-3'te anlamlı fark bulunmadı ($p>0.8$). Ancak migrenli hastalarda koşul 4 ($p=0.009$), koşul 5 ($p=0.01$), koşul 6 ($p=0.02$) ve kompozit skor ($p=0.01$) kontrollerden istatistiksel olarak anlamlı derecede düşük bulundu. Duyusal analizde migren grubunda görsel ($p=0.006$) ve vestibüler skorlar ($p=0.007$) istatiksel olarak belirgin azalmıştı. Somatosensöriyel ve görsel tercih skorlarında fark bulunmadı ($p>0.9$). Baş ağrısı şiddeti, sıklığı ve HIT-6 skorları ile SOT parametreleri arasında anlamlı korelasyon saptanmadı.

Sonuç:
Migrenli hastalarda, vestibüler yakınma olmamasına rağmen SOT ile santral mekanizmalara bağlı denge bozukluğu saptanmıştır. Bulgular, migrenin denge üzerinde merkezi sinir sistemi aracılığıyla rol oynayabileceğini düşündürmektedir. Bu durum, migrenin yalnızca baş ağrısı değil, denge kontrolü üzerinde de dikkate değer etkiler yaratabileceğini göstermekte ve yakınma olmasa bile denge değerlendirilmesinin klinik açıdan önem taşıyabileceğini ortaya koymaktadır.

Anahtar Kelimeler: Denge, dinamik postürografi, migren, SOT

SS-383 GÖZ TAKİBİ VE SERBEST ENERJİ İLKESİ BAĞLAMINDA BİLİNÇ BOZUKLUKLARINDA EEG TABANLI BEYİN AĞ DİNAMİKLERİNİN ARAŞTIRILMASI

RÜMEYSA KÜTÜK, EREN TOPLUTAŞ, LÜTFÜ HANOĞLU

İSTANBUL MEDİPOL ÜNİVERSİTESİ TIP FAKÜLTESİ, NÖROLOJİ ANABİLİM DALI, İSTANBUL

Amaç:
Göz takibi, bilinç göstergesi olarak kabul edilen temel davranışlardan biridir ve minimal bilinçlilik durumuyla tepkisiz uyanıklık sendromu hastalarının ayırdında kullanılmaktadır. Karl Friston'un Serbest Enerji İlkesi, beynin beklenmedik sürprizleri en aza indirmek amacıyla çevresinden aktif biçimde bilgi topladığını öne sürer. Bu bağlamda göz takibi, beynin aktif örnekleme stratejisinin davranışsal bir çıktısı olarak düşünülebilir. Çalışmamızda, bilinç bozukluğu (DoC) olan hastalarda göz takibinin varlığına göre EEG tabanlı dinamik beyin ağ özellikleri araştırılmıştır.

Yöntem:
İstanbul Medipol Üniversite Hastanesi'nde takipli hemodinamisi stabil, göz açması olan, çevreyle fonksiyonel iletişimi olmayan, sedatif/hipnotik kullanmayan 27 DoC hastası çalışmaya alındı. Nörolojik muayenede (aynayla ve gerekirse elle göz açmayla) göz takibi varlığı kaydedildi. Tüm hastalardan dinlenim EEG kayıtları alındı. MATLAB-EEGLAB'de ön işleme sonrası EEG verileri mikrodurum analiziyle incelendi, her hastanın dinamik beyin ağ özellikleri elde edildi. Gruplar istatistiksel olarak karşılaştırıldı.

Bulgular:
İki hasta epileptiform aktivite nedeniyle dışlandı. Kalan 25 hastanın yaş ortalaması 45, 19'u erkek, 6'sı kadındı. Hastaların 17'sinde hipoksik, 4'ünde serebrovasküler, 2'sinde inflamatuvar, 2'sinde travmatik nedenler saptandı. 12 hastada göz takibi mevcut, 13 hastada ise göz takibi yoktu. Dinlenim durumu ağ özellikleri EEG mikrodurum analizi ile değerlendirildiğinde işitsel ağ ile ilişkili mikrodurum haritası göz takibi olan hastalarda daha fazla görüldü ($p=0.005$). Ayrıca göz takibi olanlarda olağan durum ağından işitsel ağa geçiş sıklığı anlamlı derecede yüksekti ($p=0.005$).

Sonuç:
Göz takibi mevcut hastalarda işitsel ağ ile ilişkili mikrodurum paternlerinin daha belirgin olması, bu hastaların çevresel uyaranlardan bilgi toplama kapasitesinin korunmuş olduğunu ve minimal bilinçliliğe işaret edebileceğini düşündürmektedir. EEG tabanlı dinamik ağ analizleri, DoC hastalarının ayırıcı tanısında anlamlı bir gösterge sunabilir.

Anahtar Kelimeler: Bilinç bozukluğu, göz takibi, eeg, beyin ağ dinamikleri, mikrodurum analizi

Göz Takibi ile İlişkili Mikrodurum Haritaları ve Ağ Geçişleri

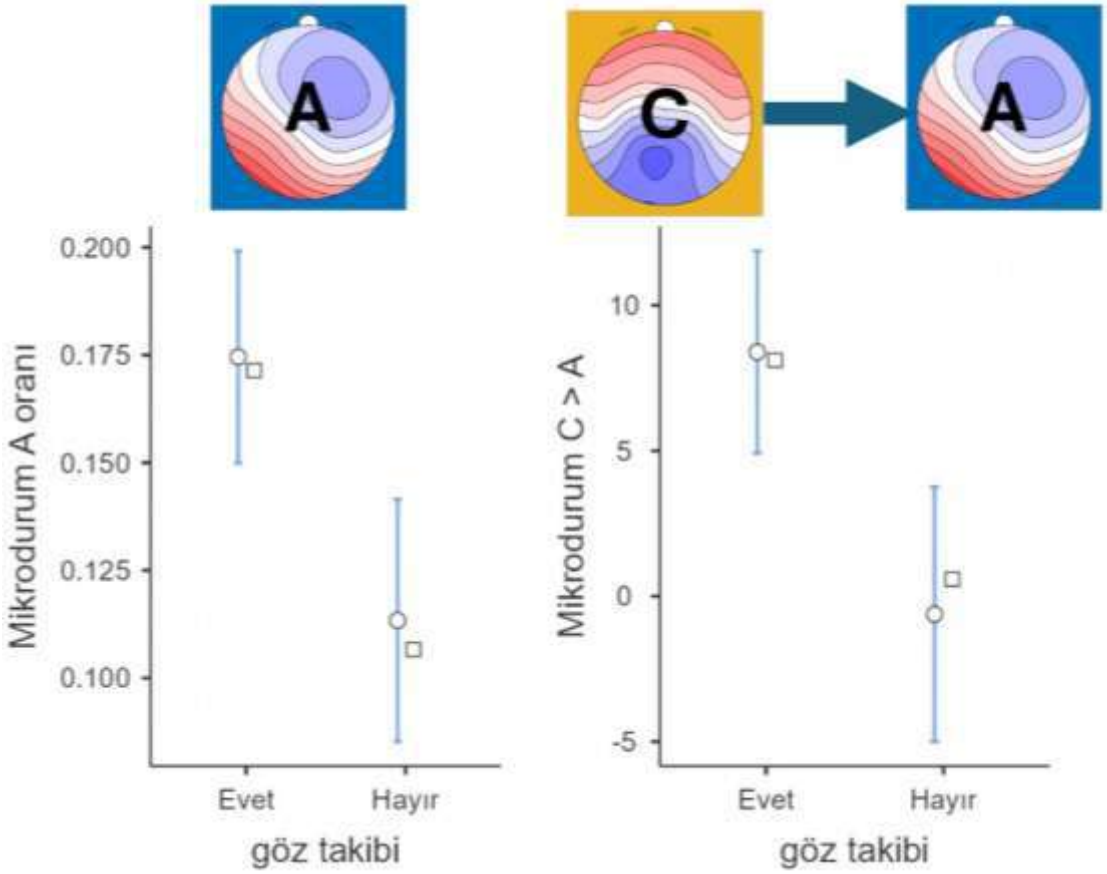

İşitsel ağ ile ilişkili mikrodurum haritalarının göz takibi olan hastalarda daha fazla oranda gözlendiği, ayrıca göz takibi olan hastalarda olağan durum ağından işitsel ağa geçiş sıklığı anlamlı derecede yüksek bulunmuştur (p=0.005).

SS-393 NÖROLOJİK HASTALIKLARDA TERAPÖTİK PLAZMAFEREZ: TEK MERKEZ DENEYİMİ VE KLİNİK SONUÇ:LAR

GİZEM AYDIN, İBRAHİM HALİL DAĞTEKİN, ÖZDEN KAMIŞLI

SBÜ BURSA TIP FAK. BURSA ŞEHİR SUAM NÖROLOJİ KLİNİĞİ

Amaç:
Bu çalışmada, merkezimizde Ocak 2023–Ağustos 2025 tarihleri arasında çeşitli nörolojik endikasyonlarla uygulanan terapötik plazmaferez (TPF) olgularının retrospektif olarak değerlendirilmesi yapıldı. Çalışmada hasta profili, işlem özellikleri, yan etkiler ve tedaviye başlama zamanının taburculuk fonksiyonel durumu (mRS) üzerine etkisi incelendi.

Gereç ve Yöntem:
Çalışmaya toplam 68 hasta dahil edildi. Hastaların demografik özellikleri, tanıları, seans sayıları, replasman sıvısı tercihleri, kateter tipleri, komplikasyonları ve taburculuk mRS skorları kaydedildi. Uygulama başlangıç süresine göre hastalar iki gruba ayrıldı: erken dönem (≤7 gün) ve geç dönem (>7 gün). Sürekli değişkenler ortalama±SS veya median, kategorik değişkenler ise yüzde ile özetlendi.

Bulgular:
Hastaların ortalama yaşı 50,6±17,7 olup, %51,5'i kadındı. En sık tanılar GBS (%38,2) ve Myastenia Gravis (%16,2) idi. Diğer hastalıklar arasında; NMO, MOGAD, optik nörit, otoimmun ensefalitler, Transvers Myelit ve paraneoplastik polinöropati yer almaktaydı. Ortalama seans sayısı 5,45±1,62 olarak bulundu. Replasman sıvısı olarak en sık taze donmuş plazma (%52,9) tercih edilirken, bunu TDP+albümin (%26,4) kombinasyonu izledi. Kateter yerleşimi hastaların %64,7'sinde femoral, %35,3'ünde juguler bölgeden yapıldı. En az bir komplikasyon %36,7 hastada görüldü. En sık gözlenen komplikasyonlar arasında tromboz veya tromboflebit, hipotansiyon, elektrolit dengesizlikleri, hematolojik yan etkiler, kateter enfeksiyonları ve alerjik reaksiyonlar yer aldı. Taburculuk mRS skorları erken grupta 2,57, geç grupta ise 2,71 hesaplandı. Erken dönemde tedavi başlanan olgularda daha düşük, yani daha iyi sonuçlarla taburcu edildi.

Sonuç:
Terapötik plazmaferez, merkezimizde heterojen nörolojik hasta grubunda güvenle uygulanmıştır. Tedavinin erken başlanması mRS skorlarını olumlu yönde etkilemiştir. Kateter seçiminin ve replasman sıvısının komplikasyon profili üzerinde belirgin etkilerinin olabileceği görülmüştür. Bu nedenle plazmaferez tedavisi, hasta özellikleri göz önünde bulundurularak bireyselleştirilmelidir.

Anahtar Kelimeler: Plazmaferez, GBS, MG, Nöroloji

Figür 1

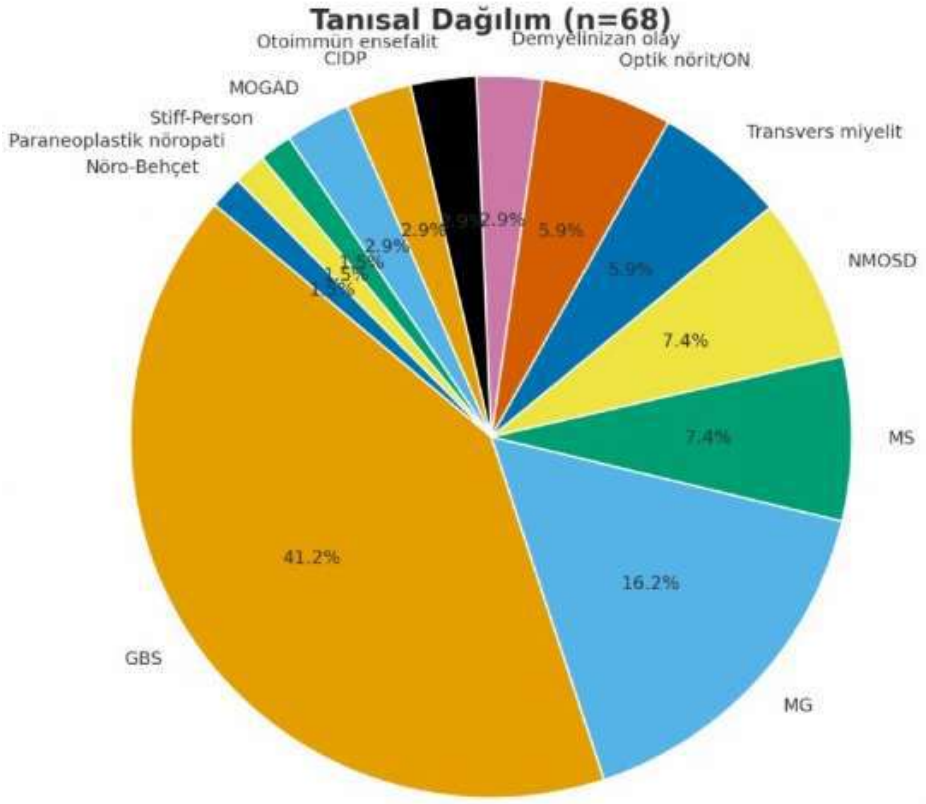

Plazmaferez endikasyonlarının dağılımı

Figür 2



TPE Replasman sıvısı dağılımı

SS-396 YENİ TANILI MULTİPL SKLEROZDA SERUM VİRAL ANTİKOR VE BOS VİRAL YÜKÜN OKB, KLİNİK VE LEZYON YERİ İLE İLİŞKİSİ

MERVE BAHAR ERCAN, BELGİN KOÇER, NEJAT ALPEREN KÖROĞLU, ELİF KARAHÜSEYİNOĞLU

GAZİ ÜNİVERSİTESİ TIP FAKÜLTESİ NÖROLOJİ ANABİLİM DALI

Amaç:
Çalışmamızda 2017 McDonald Kriterlerine göre yeni tanılı Multipl Sklerozda (MS) serumda viral antikor ve BOS viral yük ile OKB, klinik ve lezyon yeri arasındaki ilişkiyi incelemek amaçlandı.

Materyal-Metod:
132 olgunun BOS OKB/IgG indeks değerleri kaydedildi. Olguların tamamında serumda EBV (EBNA-VCA), HSV1 (n=101), HSV2 (n=119), CMV (n=50) ve VZV (n=111) IgM-IgG antikorları ve BOS'ta PCR varlığı incelendi. Serum viral antikorlar ile yaş, cinsiyet, BOS'ta OKB durumu, IgG indeksi, klinik ve MRG'de lezyon yeri arasındaki ilişki araştırıldı, serum ANA değerleri kaydedildi.

Bulgular:
132 olgunun %65.2'si kadın (ort.yaş:34.4±12.1) ve %34.8'i erkekti (ort.yaş:32.7±10.9). OKB %82.6 pozitif (%75.8 tip2 - %12.9 tip3) saptandı. Erkek cinsiyette OKB pozitif olma olasılığı daha yüksek bulundu (p=0.029). OKB pozitifliği ile yaş, ilk atak kliniği, MRG lezyon yeri ve ANA durumu arasında bir ilişki izlenmedi. Serumda EBV (EBNA-VCA), HSV1, HSV2, CMV ve VZV IgG antikorları sırayla %98.5, %82.2, %7,6, %98, %97.3 pozitif saptandı. Serumda viral IgM varlığı ve BOS PCR'ları hastaların tamamında negatifti. Serum EBV EBNA-VCA ve diğer viral antikorlarda IgG pozitifliği ile yaş, cinsiyet, OKB pozitifliği-paterni, IgG indeks yüksekliği, ANA pozitifliği, ilk atak kliniği ve MRG lezyon yeri arasında ilişki görülmedi (p>0,05). Serum HSV1 IgG pozitif olguların yaş ortalaması daha yüksek bulundu (p=0,002). OKB pozitiflerde en sık klinik prezentasyon (%90.3) ve lezyon yeri (%86.3) servikal spinal kord ilişkiliydi.

Sonuç:
MS'li bireylerde serumda viral antikor varlığı ile intratekal IgG ilişkisini değerlendiren çalışma oldukça sınırlıdır. Çalışmamız serum viral antikor pozitifliğinin intratekal immün yanıt ile doğrudan ilişkili olmayabileceğini, ancak HSV-1 seropozitifliğinin yaşla birlikte artabileceğini düşündürmektedir.

Anahtar Kelimeler: Multipl Skleroz, Epstein-Barr Virüs, Oligoklonal Bant, Antinükleer antikor

SS-402 PARANKİMAL VE NON-PARANKİMAL NÖRO-BEHÇET HASTALARINDA ARTERİYEL SERTLİK, KAROTİS İNTİMA MEDİA KALINLIĞI VE KLİNİK ÖZELLİKLERİN KORELASYONUNUN DEĞERLENDİRİLMESİ

DİLARA KAPLAN ÜSTBAŞ[1], ŞÜKRİYE BALCI[2], ERHAN BIYIKLI[2], İPEK MİDİ[1]

[1]*MARMARA ÜNİVERSİTESİ, NÖROLOJİ ANA BİLİM DALI, İSTANBUL*
[2]*MARMARA ÜNİVERSİTESİ, RADYOLOJİ ANA BİLİM DALI, İSTANBUL*

Amaç:
Nöro-Behçet (NB) hastaları, nörolojik tutulumu olmayan Behçet hastaları (BH) ve alt gruplarında arteriyel sertlik (nabız dalga hızı [NDH]) ve karotis intima-media kalınlığı (KİMK) parametrelerini değerlendirmek, bu değerleri sağlıklı kontrollerle karşılaştırmak; klinik fenotip, demografik değişkenler, hastalık süresi ve tedavi basamaklarıyla ilişkilerini incelemektir.

Gereç-Yöntem:
Aralık 2024 – Haziran 2025 tarihleri arasında Marmara Üniversitesi Pendik EAH Nöroloji Kliniği'nde yürütülen tek merkezli, gözlemsel çalışmaya 39 NB, 35 nörolojik tutulumu olmayan BH ve 34 yaş/cinsiyet uyumlu sağlıklı kontrol dahil edildi. NB hastaları parankimal ve non-parankimal; nörolojik tutulumu olmayan BH grubu ise sistemik ve mukokütanöz alt tiplere ayrıldı. Arteriyel sertlik parametreleri Mobil-O-Graph cihazı ile KİMK ölçümleri ise yüksek çözünürlüklü ultrasonografi ile değerlendirildi.

Bulgular:
Behçet hastalarında NDH, sağlıklı kontrollere göre anlamlı derecede yüksek bulundu, KİMK'de ise fark saptanmadı. NBH ve nörolojik tutulumu olmayan BH gruplarının her ikisinde de NDH, kontrollere kıyasla yüksekti; ancak iki grup arasında anlamlı fark yoktu. NBH grubunda üveit bulunmayan hastalarda NDH daha yüksek izlendi. Alt grup analizlerinde parankimal ve non-parankimal NB formları benzer NDH ve KİMK değerlerine sahipti; ancak non-parankimal formda NDH ile KİMK arasındaki korelasyon çok güçlüydü.

Sonuç:
Behçet hastalarında özellikle NBH alt grubunda yapısal ve fonksiyonel damar değişiklikleri klinik fenotip ve demografik faktörlerle ilişkili olabilir. NDH ve KİMK'nin birlikte değerlendirilmesi, subklinik vasküler değişikliklerin saptanmasında ve bireyselleştirilmiş tedavi stratejilerinin geliştirilmesinde önem taşımaktadır. Bulgularımız farklı BH alt tiplerinde vasküler riskin daha iyi anlaşılması için geniş örneklemli, prospektif çalışmalara ihtiyaç olduğunu göstermektedir.

Anahtar Kelimeler: Arteriyel sertlik, Behçet hastalığı, karotis intima media kalınlığı, nabız dalga hızı, Nöro-Behçet hastalığı

SS-410 RATLARDA PENİSİLİN İLE İNDÜKLENEN EPİLEPSİ MODELİNDE LEVETİRASETAM VE SİTİKOLİNİN AYRI AYRI VE KOMBİNE KULLANIMININ ANKSİYETE DÜZEYİ, LOKOMOTOR AKTİVİTE VE ÖĞRENME MODELİ ÜZERİNDEKİ ETKİLERİ

HASAN KUS[1], NESLİHAN ESKUT[1], FERDA HOSGORLER[2], BASAR KOC[2], IREM EYLUL KİRDİ[1], PİNAR ORTAN[1], ASLİ KOSKDERELİOGLU[1], ALİ RIZA ŞİŞMAN[3], ASUMAN ARGON[4], SÜMEYYE EKMEKÇİ[4]

[1]İZMİR ŞEHİR HASTANESİ, NÖROLOJİ ANABİLİM DALI, İZMİR
[2]DOKUZ EYLÜL ÜNİVERSİTESİ HASTANESİ, FİZYOLOJİ ANABİLİM DALI, İZMİR
[3]DOKUZ EYLÜL ÜNİVERSİTESİ HASTANESİ, BİYOKİMYA ANABİLİM DALI, İZMİR
[4]İZMİR ŞEHİR HASTANESİ, PATOLOJİ ANABİLİM DALI, İZMİR

Giriş:
Çalışmamızda, ratlarda intrakortikal penisilin ile indüklenen epilepsi modelinde intraperitoneal (İP) sitikolinin tek ve levetirasetamla kombine kullanıldığında anksiyete düzeyi, lokomotor aktivite, motor ve öğrenme modeli üzerindeki etkilerini incelemek hedeflenmiştir.

Yöntem:
5 rat grubu oluşturuldu. G power analizine göre gruplarda 8 rat yer aldı. Grup 1; epileptik model oluşturuldu, ilaç uygulanmadı. Grup 2; epileptik model oluşturulmadı, ilaç verilmedi. Grup 3; İP sitikolin uygulandı, epileptik model oluşturuldu. Grup 4; İP levetirasetam uygulandı, epileptik model oluşturuldu. Grup 5; İP sitikolin ve levetirasetam uygulandı, epileptik model oluşturuldu. Epileptik model intrakortikal yolla verilen penisilin ile oluşturuldu. Çalışmamızda ratlarda anksiyete düzeyi ve lokomotor aktiviteyi değerlendirmek için açık alan testi, öğrenme modeli değerlendirilmesinde ise yeni obje tanıma testi uygulandı. Thigmozone, açık alan testinde arenanın kenarlarına yakın alanlara verilen isimdir. Ratların thigmozone alanında geçirdiği süre, anksiyete düzeyinin göstergesi olarak kabul edilir.

Sonuçlar:
Yeni obje tanıma testinde ratların yeni objeyle ilgilenme süresinin, yeni ve eski objelerle toplam ilgilenme süresine oranı yüzdesi hesaplandı. Grupların test sonuçları sırasıyla: 33.14, 36.75, 50.62, 46.28, 55 saniye olarak sonuçlandı. İstatistiksel olarak analiz edildiğinde grup 1 ve grup 3, grup 1 ve grup 5, grup 2 ve grup 3, grup 2 ve grup 5 arasında anlamlı farklılık saptandı ($p<0.01$).

Açık alan testinde, gruplar arasında 'toplam katedilen mesafe' değerlerinin karşılaştırılması sonucunda gruplar arasında istatistiksel olarak anlamlı bir fark saptanmadı ($p>0.05$). Aynı testte, gruplar arasında 'orta alanda geçirilen süre' değerlerinin karşılaştırılması sonucunda grup 5 ile kontrol grup 1, grup 2 ve grup 3 arasında anlamlı farklılık saptandı ($p<0.05$). Diğer gruplar arasında anlamlı fark saptanmadı. Yine aynı testte, gruplar arasında 'thigmozone süreleri' değerlerinin karşılaştırılması sonucunda grup 1 ile grup 4 ve grup 5 arasında anlamlı farklılık saptandı ($p<0.01$). Diğer gruplar arasında anlamlı fark saptanmadı.

Sonuç:
Çalışmamızda, epilepsi modelinde sitikolin ve levetirasetamın özellikle kombine kullanımıyla anksiyete düzeyi ve öğrenme performansı üzerinde anlamlı iyileşme sağladığı gözlendi.

Anahtar Kelimeler: Deneysel epilepsi, sitikolin, rat, levetirasetam

SS-426 SANTRAL SİNİR SİSTEMİ ENFEKSİYONLARINDA BEYİN OMURİLİK SIVISI SİNYALİNİN DEĞERLENDİRİLMESİNE YÖNELİK YENİ BİR MRG TABANLI DERİN ÖĞRENME/ RADYOMİCS ÇERÇEVE

FERHAT CÜCE[1], GÖKALP TULUM[2], MUHAMMED İKBAL IŞIK[1], MARZİYE JALİLİ[3], GÜVEN GİRGİN[4], ÖMER KARADAŞ[1], NİRAY ÖZCAN[1], BERZA ÖZCAN[1], ÜMİT SAVAŞÇI[1], SENA ŞAKİR[1], AKÇAY ÖVÜNÇ KARADAŞ[5], EDA TEOMETE[6], ONUR OSMAN[2], JAWAD RASHEED[7]

[1]SAĞLIK BİLİMLERİ ÜNİVERSİTESİ, ANKARA
[2]TOPKAPI ÜNİVERSİTESİ, İSTANBUL
[3]ÜSKÜDAR ÜNİVERSİTESİ, İSTANBUL
[4]MUĞLA EĞİTİM VE ARAŞTIRMA HASTANESİ, MUĞLA
[5]ÖZEL KLİNİK, ANKARA
[6]UNİVERSİTY OF MİCHİGAN, ANN ARBOR
[7]İSTANBUL SABAHATTİM ZAİM ÜNİVERSİTESİ, İSTANBUL

Giriş:
Santral sinir sistemi enfeksiyonlarının zamanında tanısı kritik öneme sahiptir; ancak LP gibi yöntemler invazivdir, gecikmeye yatkındır. Bu çalışma, akut SSSE'li hastalarda MRG'de BOS değişikliklerini belirlemek amacıyla, el yapımı radyomics özellikler ile derin öğrenmeyi (DL) bütünleştiren yeni ve invaziv olmayan bir çerçeve önermektedir.

Yöntemler:
Hastaneye yatıştan 48 saat sonra LP ve beyin MRG yapılan, akut SSSE tanılı 52 hasta, 52 kontrol bireyle birlikte retrospektif incelendi. BOS ile ilişkili sinyaller, aksiyel T2-ağırlıklı görüntülerde yarı otomatik yöntemlerle ventrikül sistemi ve sublentiform nükleus parankimi üzerinden segmente edildi. Radyomics ve DL özelliklerini birleştiren iki hibrit model (DenseASPP-RadFusion ve MobileASPP-RadFusion) geliştirildi ve 5 katlı iç içe çapraz doğrulama kullanılarak temel DL mimarileri (DenseNet-201 ve MobileNet-V3Large) ile karşılaştırıldı. Radyomics özellikler, hem orijinal hem de Gauss Laplas yeni filtrelenmiş MRG verilerinden elde edildi.

Bulgular:
Sublentiform nükleus parankiminde, hibrit DenseASPP-RadFusion modeli üstün sınıflandırma performansı gösterdi (doğruluk: %78,57 ± %4,76; kesinlik: %84,09 ± %3,31; F1-skora: %76,12 ± %6,86) ve temel modellerden daha iyi sonuç verdi. Tüm modellerde ventrikül sistemi analizlerinde performans belirgin şekilde düşüktü. İnce ölçekli filtrelenmiş görüntülerden elde edilen radyomics özellikler en yüksek ayırt edici gücü sergiledi. Klinik açıdan motive edilmiş hasta-bazlı sınıflandırma stratejisi, enfekte BOS'u enfekte olmayan BOS'tan ayırmada en güvenilir anatomik bölgenin sublentiform nükleus olduğunu doğruladı.

Tartışma:
Bu çalışma, SSSE sınıflandırması için sağlam ve yorumlanabilir MRG tabanlı derin öğrenme–radyomics'i umut verici tanısal potansiyel olarak ortaya koymaktadır. Önerilen çerçeve, PVS'ye komşu parankimal bölgelerdeki BOS sinyal değişikliklerinden yararlanarak, seçilmiş vakalarda LP'ye invaziv olmayan bir alternatif sunabilir. Bu bulgular, gelecekte çok merkezli doğrulama çalışmaları ve klinik uygulamalara temel oluşturmaktadır.

Anahtar Kelimeler: Beyin omurilik sıvısı, derin öğrenme, lomber ponsiyon, perivasküler boşluklar, radyomics, santral sinir sistemi enfeksiyonu

SS-430 MİYELİN OLİGODENDROSİT GLİKOPROTEİN ANTİKORU İLE İLİŞKİLİ HASTALIK (MOGAD) OLGULARININ KLİNİK VE LABORATUVAR BULGULARININ İNCELENMESİ

CANSU SARAÇ, EYLÜL ÇEVİK AYTEKİN, İBRAHİM ACIR, VİLDAN YAYLA

BAKIRKÖY, DR. SADİ KONUK SAĞLIK UYGULAMALARI VE ARAŞTIRMA MERKEZİ, NÖROLOJİ KLİNİĞİ

Amaç:
Miyelin oligodendrosit glikoprotein antikoru ile ilişkili hastalık (MOGAD), merkezi sinir sisteminde immun aracılı gelişen, nadir görülen demiyelinizan inflamatuar bir hastalıktır. Optik nörit, transvers miyelit, akut dissemine ensefalomiyelit ve beyinsapı sendromları gibi farklı prezentasyonlarla seyreder. Bu çalışmada, MOGAD tanılı olgularımızın klinik, radyolojik ve laboratuar özellikleri değerlendirilerek, hastalık spektrumunun daha iyi tanımlanmasını amaçlanmıştır.

Gereç-Yöntem:
Demiyelinizan hastalıklar polikliniğimize 1 Ocak 2021-31 Ağustos 2025 tarihleri arasında başvurmuş ve takipte olan, MOGAD tanı kriterlerini karşılayan 9 hasta dahil edildi. Hastaların cinsiyeti, yaşı, sigara kullanımı, ilk atak tipi, BOS bulguları, kraniyal-spinal görüntülemeleri, tedavi seçimi, vitamin düzeyleri ve EDSS skorları değerlendirildi.

Bulgular:
Çalışmaya fikse antikor testinde anti-MOG pozitif saptanan yaş ortalaması 42,44±9,17 yıl olan toplam 9 MOGAD hastası (5 erkek, 4 kadın) dahil edildi. İki hastada polinöropati ve çölyak hastalığı, komorbid otoimmün hastalık olarak mevcuttu. En sık başlangıç semptomu optik nörit ve duysal semptomlar olup bunu motor bulgular izliyordu. MR'da en sık optik sinir tutulumu, sonra sırasıyla periventriküler, servikal ve torakal bölge tutulumu izlenmekteydi. Bir hasta hariç tüm hastalara İV metilprednizolon (İVMP) atak tedavisi 2 hafta içinde uygulandı. Optik nörit atağıyla gelen 1 hastaya İVMP ve plazmaferez uygulandı. Üç hastanın idame tedavisi oral prednol ve azatioprin, 5 hastanın azatioprin, 1 hastanın oral prednol olarak düzenlendi. Ortalama 1,64 yıl takip sonrasında tüm hastaların EDSS'lerinde belirgin iyileşme saptandı.

Sonuç:
MOGAD olgularımızın en sık optik nöritle başvurduğu, radyolojik olarak optik sinir ve medulla spinalis tutulumunun ön planda olduğu saptanmıştır. Erken dönemde başlanan atak ve idame tedavilerin, hastalık aktivitesini kontrol altına aldığı ve EDSS skorlarında belirgin iyileşme sağladığı gözlenmiştir.

Anahtar Kelimeler: Mogad, miyelin oligodendrosit glikoprotein, anti-mog

SS-437 İNTERNAL KAROTİS ARTER STENOZUNDA KAROTİS ANJİOPLASTİ VE STENTLEMENİN RETİNAL MİKROVASKÜLARİTE ÜZERİNE ETKİSİNİN OPTİK KOHERANS TOMOGRAFİ ANJİOGRAFİ İLE İNCELENMESİ

CANSU KOSTAKOĞLU DUMAN[1], SEBİLE ÇOMCALI[2], ÜMİT GÖRGÜLÜ[1], GÜRDAL ORHAN[1]

[1]SAĞLIK BİLİMLERİ ÜNİVERSİTESİ, ANKARA BİLKENT ŞEHİR HASTANESİ, NÖROLOJİ KLİNİĞİ, ANKARA
[2]SAĞLIK BİLİMLERİ ÜNİVERSİTESİ, ANKARA BİLKENT ŞEHİR HASTANESİ, GÖZ HASTALIKLARI KLİNİĞİ, ANKARA

Amaç:
Bu çalışmada, internal karotis arter(İKA) stenozunun retinal ve koroidal mikrovasküler yapılar üzerindeki etkilerini optik koherens tomografi anjiografi (OKTA) ile değerlendirerek stenozun şiddeti ve tarafı ile lişkilerin ve stentleme sonrasında oluşan değişikliklerin ortaya konulması amaçlandı.

Yöntem:
Çalışmaya İKA stenozlu 60 hastanın 117 gözü dahil edildi. DSA öncesinde tüm hastalarda OKTA ile radial peripapiller kapillerler (RPK), yüzeyel kapiller pleksus (YKP) ve derin kapiller pleksus (DKP) vasküler dansiteleri; santral makula kalınlığı (SMK), subfoveal koroid kalınlığı (KK) parametreleri değerlendirildi. Hastalar NASCET'e göre %≥50 stenoz (n=40) ve <%50 stenoz (n=20) şeklinde iki kola ayrılarak veriler karşılaştırıldı. Stentleme öncesi ve sonrası (n=25) değişiklikler değerlendirildi.

Bulgular:
İKA stenozu ile ipsilateral tarafta RPKP vasküler dansiteleri, stenozu olmayanlara göre anlamlı derecede düşüktü (sağ: p=0,001, sol: p=0,005). Stenozu <%50 olan hastalarda sağda RPKP (p=0,027), RPK temporal(p=0,014) ve KK(p=0,040); solda RPK nazal dansite daha yüksek (p=0,018), buna karşın DKP tüm kadran (p=0,017) dansiteleri anlamlı şekilde düşüktü. Stentleme sonrası sol gözde PRSLT (p=0,048) ve DKP (p=0,043) değerlerinde anlamlı azalma gözlenirken SMK (p=0,039) anlamlı artış gösterdi. Sol İKA'ya stent uygulananlarda RSLT (p=0,011), DKP'de (p=0,035) anlamlı azalma gözlenirken, sağ İKA'ya stent uygulananlarda sağ koryokapillaris akım alanı (p=0,009) anlamlı artış gösterdi. SMK ve subfoveal KK tüm hastalarda tedavi sonrası artış gösterdi; asemptomatik (p=0,032) ve sigara kullanmayan gruplarda bu artış anlamlı yüksek bulundu (p=0,022).

Sonuç:
İKA stenozu, retina ve koroid mikrovasküleritesi üzerinde anlamlı yapısal ve fonksiyonel etkiler oluşturmakta; bu etkiler OKTA ile kantitatif olarak değerlendirilebilmektedir. Özellikle RPK ve koroidal parametreler stenoz derecesine ve lokalizasyonuna duyarlı belirteçler olarak öne çıkmaktadır. KAS ile karotis revaskülarizasyonu sonrası DKP dansitelerindeki anlamlı azalma, SMK'da anlamlı artış reperfüzyon sonrası mikrovasküler adaptasyon süreçlerini düşündürmektedir. Koroidal mikrovaskülaritede ise iyileşme sağlanırken, bireysel faktörlerin bu yanıtları modüle edebildiği görülmüştür.

Anahtar Kelimeler: Karotis arter stenozu, karotis anjioplasti ve stentleme, optik koherens tomografi anjiografi, retinal mikrovaskülarite

SS-449 NÖROİMMUNOLOJİK HASTALIKLARIN DEĞERLENDİRİLMESİNDE MİNÖR TÜKÜRÜK BEZİ BİYOPSİSİNİN TANISAL DEĞERİ

TUĞBA ÖZÜM IRMAK[1], MUSTAFA EKİCİ[2], AYŞENUR BOLUKÇU[3], NACİYE GÜDÜK ŞİRVAN[4], FIRAT ŞİRVAN[4], MERYEM AY[4], NAZİRE PINAR ACAR ÖZEN[1], RAHŞAN GÖÇMEN[3], UMUT KALYONCU[2], MERYEM ASLI TUNCER[1]

[1]*HACETTEPE ÜNİVERSİTESİ, NÖROLOJİ ANABİLİM DALI, ANKARA*
[2]*HACETTEPE ÜNİVERSİTESİ, İÇ HASTALIKLARI ANABİLİM DALI, ROMATOLOJİ BİLİM DALI, ANKARA*
[3]*HACETTEPE ÜNİVERSİTESİ, RADYOLOJİ ANABİLİM DALI, ANKARA*
[4]*HACETTEPE ÜNİVERSİTESİ, İÇ HASTALIKLARI ANABİLİM DALI, ANKARA*

Amaç:
Nöroimmunolojik hastalıkların tanısında klinik ve laboratuvar incelemeler çoğu zaman yeterlidir ancak bazı olgularda tanıyı netleştirmek için ek yöntemlere ihtiyaç duyulur. Minör tükürük bezi biyopsisi (MTB) romatolojik hastalıkların tanısında sık kullanılan bir testtir; fakat nörolojik semptomlarla başvuran hastalardaki yeri tam olarak bilinmemektedir. Bu çalışmada nöroloji servisinde takip edilip romatoloji bölümü tarafından değerlendirilen hastalarda MTB'nin pozitiflik oranını, nörolojik belirleyicilerini ve ayırıcı tanıdaki katkısını incelemeyi amaçladık.

Materyal-Metod:
Bu retrospektif çalışmaya 2014–2024 yılları arasında Hacettepe Üniversitesi Nöroloji Kliniği'nde yatırılarak izlenen, romatoloji bölümü tarafından değerlendirilen ve minör tükürük bezi biyopsisi uygulanan hastalar dahil edildi. Demografik, klinik, laboratuvar ve görüntüleme verileri hastane bilgi sistemi kayıtlarından toplandı. Biyopsi pozitifliği fokus skoru ≥1 ve/veya Chisholm–Mason grade 3–4 kriterlerine göre tanımlandı.

Bulgular:
Toplam 323 hasta çalışmaya dahil edildi; yaş ortalaması 50,6±15,2 yıl olup %69,7'si kadındı. Biyopsi sonucunda 41 hastada (%12,7) pozitiflik saptandı. Pozitif grupta ağız kuruluğu, göz kuruluğu, lenfadenopati ve anti-La antikor pozitifliği anlamlı derecede daha sık görüldü. Nörolojik açıdan derin duyu kaybı, göz hareket kısıtlılığı, uzun segment spinal tutulum ve leptomeningeal tutulum MTB pozitifliği ile ilişkili bulundu. Multivaryant analizde ağız kuruluğu (OR 3,27), derin duyu kaybı (OR 4,29), anti-La pozitifliği (OR 9,72), uzun segment spinal tutulum (OR 2,40) ve leptomeningeal tutulum (OR 3,06) bağımsız prediktörler olarak belirlendi. Nörolojik ve romatolojik tanılar arasında anlamlı pozitif korelasyon saptandı (rho=0,552, p<0,001).

Sonuç:
Nörolojik semptomlarla başvuran hastalarda MTB, özellikle derin duyu kaybı ve uzun segment miyelit gibi bulgularla ilişkili olarak tanısal katkı sağlamaktadır. Bu sonuçlar, MTB'nin nöroimmunolojik hastalıkların ayırıcı tanısında değerli bir yöntem olduğunu ve multidisipliner yaklaşımın önemini göstermektedir.

Anahtar Kelimeler: Nöroimmunoloji, Minör tükürük bezi biyopsisi, Romatolojik hastalıklar, Sjögren sendromu, Uzun segment myelit

SS-461 SOSYOLOJİK VE KOGNİTİF SİNİR BİLİMSEL PERSPEKTİFTEN: 2000 SONRASI SİNEMA DİLİNDE DEMANSIN KLİNİK TEMSİLLERİ, BAKIM YÜKÜ VE KÜLTÜRLER ARASI DENEYİMLER

HACER BAHŞİ, ELİF SUMEYYE AKYUZ, YILDIZHAN ŞENGÜL

ÇANAKKALE ON SEKİZ MART ÜNİVERSİTESİ, NÖROLOJİ, ÇANAKKALE

Amaç:
Bu çalışma, 2000 sonrası çekilen 125 uzun metraj kurmaca filmin demans temsillerini niceliksel ve niteliksel yöntemlerle incelemeyi amaçlamaktadır. Çalışma, sosyolojik, sinema sanatı ve kognitif nöroloji perspektiflerini bütünleştirerek sinemada demansın kültürel, klinik ve toplumsal boyutlarını çok katmanlı biçimde ortaya koymaktadır.

Yöntem:
Nicel analizde filmler yıl, demans türü, coğrafi dağılım, sinemasal üslup, toplumsal mesaj, klinik özellikler ve bakım yükü boyutları açısından sınıflandırılmıştır. Bölgesel dağılımlar da psikolojik, sosyal, ekonomik yükler, cinsiyet rolleri, bakım tipleri ve hasta yakını ilişkileri üzerinden değerlendirilmiştir. Niteliksel analizde ise seçilen örnek filmlerdeki anlatı stratejileri, sembolik unsurlar ve karakterlerin dile getirdiği veciz replikler üzerinden temsillerin anlamları çözümlenmiştir.

Bulgular:
Nicel bulgular Alzheimer'ın (%88) açık farkla en sık temsil edilen demans türü olduğunu, filmlerin en çok 2020'de üretildiğini ve coğrafi olarak Amerika, Avrupa ve Asya'nın öne çıktığını göstermektedir. Klinik olarak bellek kaybı (%98,4) ve yönelim bozukluğu (%84) baskın biçimde resmedilmiş, dil bozuklukları (%29,6) daha az yer bulmuştur. Bakım yükü neredeyse evrensel düzeyde psikolojik (%97,6) ve sosyal (%96,8) boyutlarda işlenmiştir. Niteliksel analizler ise filmlerde sıklıkla kimlik kaybı, sevginin kalıcılığı ve unutma-hatırlama diyalektiğinin işlendiğini ortaya koymuştur. Still Alice'de "Ben acı çekmiyorum, mücadele ediyorum" gibi replikler, hem bireysel deneyimin hem de evrensel varoluşsal kaygıların altını çizmektedir.

Sonuç:
Sinemada demans anlatımının büyük ölçüde Alzheimer ve orta-ileri evre klinik belirtiler üzerine yoğunlaştığını; toplumsal düzeyde farkındalık ve umut/çaresizlik temalarının öne çıktığını göstermektedir. Filmler, bir yandan izleyicide empati ve bilinç oluştururken, diğer yandan bakımın ağırlığını dramatize ederek demansın toplumsal algısını şekillendirmektedir. Bu çalışma, sinema ve nörolojinin kesişiminde, demansın hem kültürel hem klinik temsillerine dair bütüncül bir okuma sunmaktadır.

Anahtar Kelimeler: Demans, alzheimer, film

2000 Sonrası Filmlerde Demansın Temsili

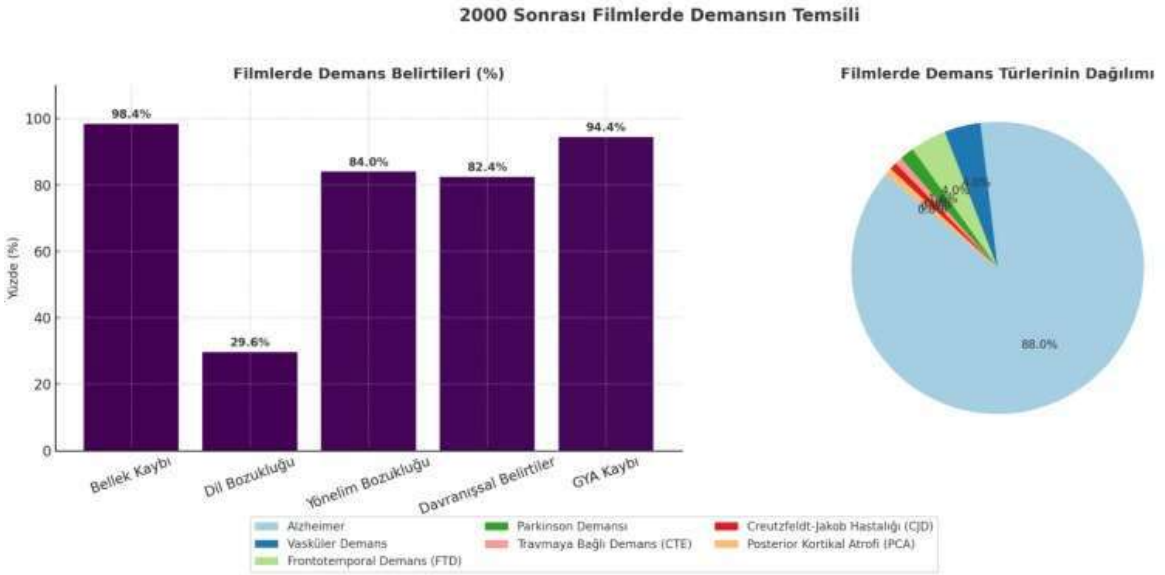

Demans Filmlerinde Bakım Yükü ve Aile Dinamikleri (Coğrafi Dağılım)

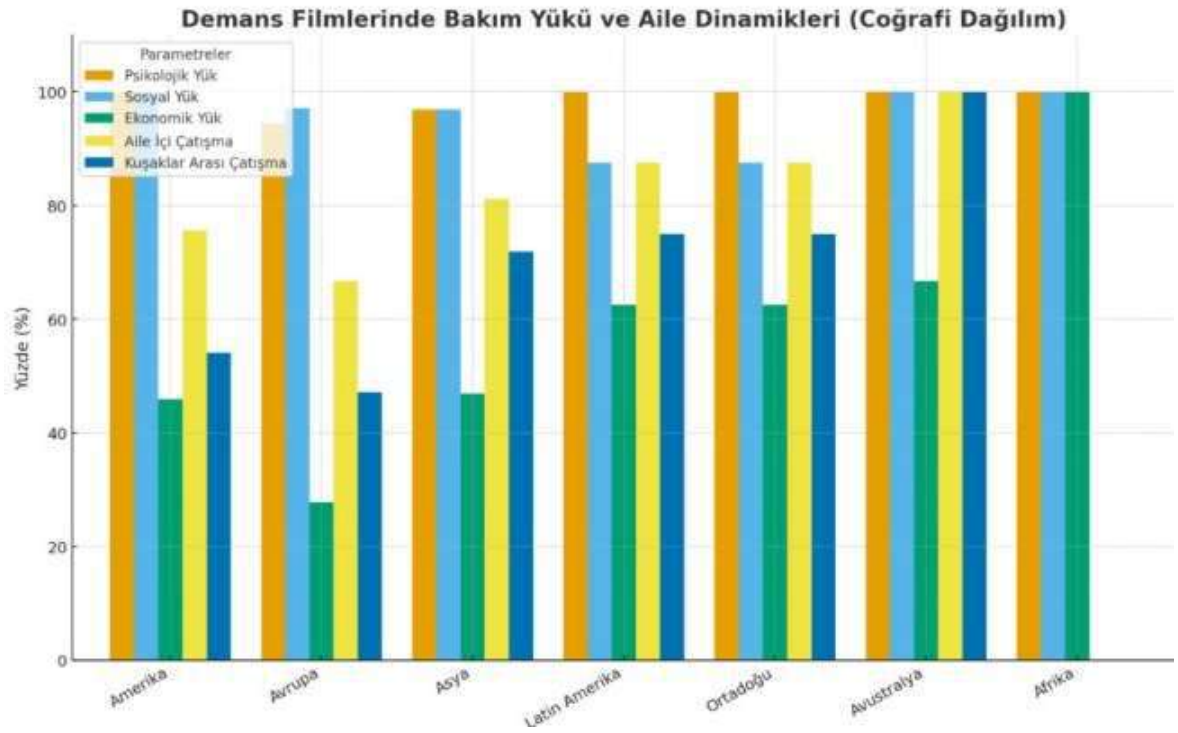

SS-471 OTOİMMÜN ENSEFALİTLERDE EEG DEĞİŞİKLİKLERİ VE PROGNOZ ÖNGÖRMEDEKİ ETKİNLİĞİ

ŞULE DALKILIÇ[1], MURAT ALEMDAR[2]

[1]S.B. SAKARYA ÜNİVERSİTESİ EĞİTİM VE ARAŞTIRMA HASTANESİ, NÖROLOJİ KLİNİĞİ
[2]SAKARYA ÜNİVERSİTESİ TIP FAKÜLTESİ, NÖROLOJİ ANABİLİM DALI

Amaç:
Otoimmün ensefalit (OE), zamanında tedavi edilmediğinde yüksek mortalite ile ilişkili nadir bir hastalıktır. Çalışmamızda OE'de EEG bulguları ile mortalite arasındaki ilişkiyi araştırmayı amaçladık.

Yöntem:
2021–2024 yılları arasında hastanemizde OE tanısı alan hastalar değerlendirildi. Hastaların klinik özellikleri, laboratuvar parametreleri, beyin MRG ve başvuru anındaki EEG bulguları kaydedildi. 1. 3. ve 6. aylarda yapılan takip EEG'leri analiz edildi. Kontrol grubunu ilk kez epileptik nöbet geçiren hastalar oluşturdu. Gruplar arasında demografik veriler, laboratuvar, EEG ve MRG bulguları karşılaştırıldı.

Bulgular:
OE grubunda 21, kontrol grubunda ise 33 hasta yer aldı. OE grubunda başvuru esnasındaki anormal MRG bulgusu oranı, EEG'de ağır zemin ritmi bozukluğu, zemin ritmi bozukluğu, epileptik aktivite varlığı ve son iki anormalliğin birlikte görülme oranları, kontrol grubuna kıyasla daha yüksekti. OE grubunda hayatını kaybeden 7 hastada, başvuru EEG'sinde ağır zemin ritmi bozukluğu ve 1.ay EEG'de ağır zemin ritmi bozukluğu, epileptik aktivite görülmesi, zemin ritmi bozukluğu ve epileptik aktivite birlikteliği saptanma sıklığı daha yüksekti. Bu hastalarda ortanca yaş, vücut kitle indeksi, başvuru anındaki CASE ve mRS skorları, üre, sodyum ve sedimentasyon düzeyleri daha yüksek; albümin düzeyleri ise daha düşüktü. Subakut evre sonrası tekrarlayan nöbetleri olan hastalarda, tekrarlayan nöbetleri olmayan hastalara göre, ilk başvuruda epileptik nöbet olması oranı ve CASE ile mRS skorları daha yüksekti.

Sonuç:
OE'de immünoterapinin erken başlanması daha iyi prognoz ile ilişkilidir. Bu çalışmada, EEG'de ileri düzeyde zemin ritmi bozukluğunun ve epileptiform aktivite varlığının, ölen hastalarda daha yüksek oranda olduğu gözlenmiştir. Bu tür EEG anormallikleri saptanan hastalarda yoğun immünoterapinin daha erken başlanmasının prognozu iyileştirip iyileştirmeyeceğini belirlemek için ileri çalışmalara ihtiyaç vardır.

Anahtar Kelimeler: Elektroensefalografi, otoimmün ensefalit, status epileptikus

Resim-1

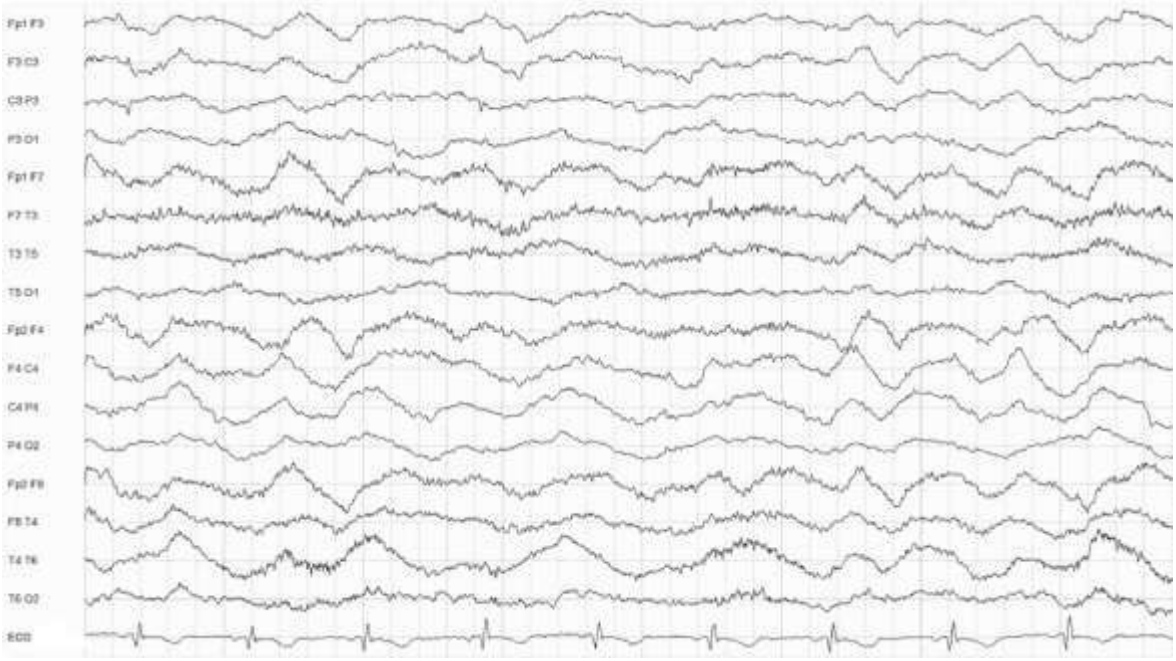

NMDAR antikor pozitif hastaya ait EEG'de delta brush aktivitesi, Double banane montaj

Resim-2

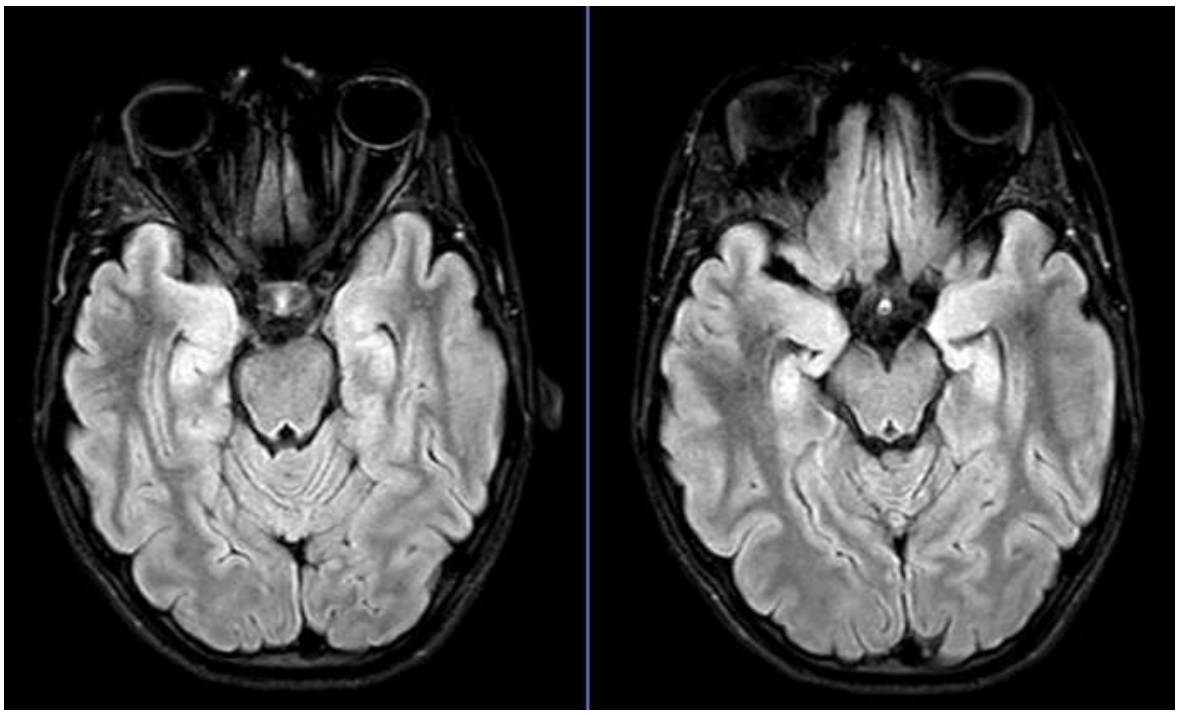

GAD65 antikor pozitif ensefalit olgusunun Kranıal MRG T2/FLAIR kesitte bilateral mezial temporal lobda hiperintens görünüm

SS-481 PARKİNSON HASTALIĞINDA CİNSİYET FARKLILIKLARININ ÇOK DEĞİŞKENLİ ANALİZİ: 652 HASTALIK KOHORT ÇALIŞMASI

SEVİM KAPUKAYA, SELİM SELÇUK ÇOMOĞLU, ZEHRA YAVUZ, TUBA KUZ TEKŞUT, NURSU ERDOĞAN, HALİL ÖNDER

ANKARA ETLİK ŞEHİR HASTANESİ NÖROLOJİ KLİNİĞİ

Amaç:
Parkinson hastalığında (PH) cinsiyete bağlı klinik farklılıklar giderek daha fazla ilgi çekmektedir. Literatürde kadınlarda daha sık tremor-dominant fenotip, anksiyete ve düşme korkusu; erkeklerde ise REM uykusu davranış bozukluğu (RBD), bilişsel gerileme ve bazı motor komplikasyonların öne çıktığı bildirilmiştir. Bu çalışmada, geniş bir PH kohortunda kadın ve erkek hastalar arasındaki klinik, motor ve non-motor özellikler karşılaştırılmış ve bağımsız belirleyiciler multivaryanslı analizle araştırılmıştır.

Yöntem:
Çalışmaya toplam 652 PH hastası (253 kadın, 392 erkek) dahil edildi. Demografik veriler, hastalık alt tipi, başlangıç tarafı, dominant el, RBD, anosmi ve konstipasyon varlığı kaydedildi. Motor belirtiler MDS-UPDRS ölçeği ve Hoehn-Yahr evresi ile; non-motor belirtiler NMSS, HAM-A, HDRS, PDQ-39, FES-I, FOGQ ve VHI ölçekleriyle değerlendirildi. Levodopa yanıt oranı (MDS-UPDRS III_off – MDS-UPDRS III_on / MDS-UPDRS III_off) hesaplandı. İstatistiksel analizde parametrik veya nonparametrik uygun testler kullanıldı ve anlamlı bulunan değişkenler ile literatürde önemli kabul edilen bazı parametreler çok değişkenli lojistik regresyon modeline dahil edildi.

Bulgular:
Univaryans analizlerde kadınlarda FES-I, HAM-A ve MDS-UPDRS I skorları; erkeklerde ise VHI, NMSS bellek/dikkat ve cinsel alan skorları anlamlı olarak daha yüksekti. Çok değişkenli analizde yalnızca FES-I (OR=0.52, %95 GA 0.32–0.84, p=0.008) kadın cinsiyetle; VHI (OR=1.83, %95 GA 1.22–2.76, p=0.004) erkek cinsiyetle bağımsız ilişkili bulundu.

Sonuç:
Bu çalışma, kadın PH hastalarında düşme korkusunun (FES-I) anksiyete temelinde bağımsız ve güçlü bir belirleyici olduğunu göstermektedir. Erkeklerde ise ses özürlülüğünü yansıtan VHI'nin yüksekliği, literatürde az çalışılmış ve özgün bir bulgu olarak öne çıkmaktadır.

Bulgular, PH'de cinsiyet temelli klinik yaklaşımların önemini vurgulamaktadır.

Anahtar Kelimeler: Cinsiyet Farklılığı, Düşme, Parkinson Hastalığı, Ses

SS-489 OBSTRÜKTİF UYKU APNE SENDROMUNDA "LONG LATANS REFLEKS" BULGULARI: SANTRAL SENSORİMOTOR ENTEGRASYONDA BOZULMANIN ELEKTROFİZYOLOJİK KANITI

NUR TURKMEN[1], ŞEYDA AKBAL ÇUFALI[2], ÖMER FARUK TAŞ[1], NURCAN YURTSEVER KUM[2]

[1]ANKARA BİLKENT ŞEHİR HASTANESİ, NÖROLOJİ KLİNİĞİ
[2]ANKARA BİLKENT ŞEHİR HASTANESİ, KULAK BURUN BOĞAZ

Amaç:
Obstrüktif Uyku Apne Sendromu (OSAS), tekrarlayan üst hava yolu tıkanıklıklarıyla seyreden, nörokognitif bozukluk ve serebrovasküler komorbiditelerle ilişkili kompleks bir hastalıktır. Long latans refleks (LLR), periferik sinir stimülasyonu ile ortaya çıkan ve transkortikal yollar aracılığıyla oluşan bir nörofizyolojik parametredir. Bu çalışmada amaç, OSAS hastalarında LLR parametrelerini inceleyerek olası santral sinir sistemi etkilenimini ortaya koymak, klinik ve polisomnografik (PSG) bulguları ile ilişkilerini değerlendirmektir.

Materyal ve Metot:
Çalışmaya 21 sağlıklı kontrol ve 39 OSAS hastası (9'u hafif, 30'u orta–ağır) dahil edildi. OSAS tanısı alan tüm olgulara polisomnografi (PSG) uygulandı. Kontrol grubunda uyku bozukluğu klinik olarak ve ölçeklerle dışlandı. Elektrofizyolojik inceleme sırasında median sinir stimülasyonu ile Abduktor Pollicis Brevis (APB) kasından H refleks ve LLR kayıtları elde edildi.

Bulgular:
OSAS grubunda LLR2 latansı anlamlı şekilde uzamış, H–LLR2 latans farkı belirgin artmıştı (p=0,014 ve p=0,029). LLR1 ve LLR3 değerlerinde anlamlı fark saptanmadı. PSG parametrelerinde AHI, REM-AHI, supin-AHI ve Epworth skorları açısından gruplar arasında anlamlı farklılıklar bulundu (tümü p<0,05). Ayrıca LLR2 latansı ile minimum oksijen satürasyonu (minSpO_2) arasında negatif yönde çok güçlü ve istatistiksel olarak anlamlı bir korelasyon saptandı (r = –0,845, p = 0,008).

Sonuç:
OSAS, LLR ölçümleri ile objektif olarak saptanabilir nörofizyolojik değişikliklerle ilişkilidir. OSAS hastalarında LLR2 latans uzaması ve H–LLR2 farkındaki artış, nörofizyolojik düzeyde santral sensorimotor entegrasyonun bozulduğunu düşündürmektedir. LLR2, OSAS'a bağlı subklinik nöral disfonksiyonun değerlendirilmesinde potansiyel bir biyobelirteç olarak kullanılabilir.

Anahtar Kelimeler: Obstrüktif uyku apnesi, long latans refleks, Transkortikal refleks, nörofizyoloji, bilişsel bozulma, sensorimotor entegrasyon

SS-492 EPİLEPSİDE SERUM ALFA-(1,6)-FUKOZİLTRANSFERAZ SEVİYESİNİN TANI VE KLİNİK ÖZELLİKLER İLE İLİŞKİSİ

DURAN ÖZKAN[1], FETTAH EREN[1], ŞEREFNUR ÖZTÜRK[1], FİKRET AKYÜREK[2], HALİL GÜVEN[2], KADİR KARAKAYA[3]

[1]SELÇUK ÜNİVERSİTESİ, NÖROLOJİ ANABİLİMDALI, KONYA
[2]SELÇUK ÜNİVERSİTESİ, BİYOKİMYA ANABİLİMDALI, KONYA
[3]SELÇUK ÜNİVERSİTESİ, İSTATİSTİK ANABİLİMDALI, KONYA

Çalışmamız, yetişkin epilepsi hastalarında serum alfa-(1,6) fukoziltransferaz (FUT8) enzim düzeylerinin tanı değeri ve klinik özelliklerle ilişkisini incelemeyi amaçlamaktadır. Daha önce çocukluk çağında epilepsi ve özellikle dirençli epilepsi grubunda FUT8 düzeyinin yüksek olduğu bildirilmişken, bu çalışmada erişkin bireylerdeki düzeyler ilk kez değerlendirilmiştir.

Çalışmamızda 96 erişkin epilepsi hastası ve 54 sağlıklı kontrol bireyi yer almıştır. Katılımcıların klinik, demografik, elektroensefalografik (EEG) ve radyolojik verileri kaydedilmiş; serum FUT8 düzeyleri ELISA yöntemi ile ölçülmüştür. Elde edilen veriler, epilepsi grubuyla kontrol grubu arasında karşılaştırılarak değerlendirilmiştir.

Çalışmada epilepsi grubunda FUT8 düzeyleri, kontrol grubuna kıyasla istatistiksel olarak anlamlı düzeyde düşük bulunmuştur. Ayrıca FUT8 düzeylerinin cinsiyet, yaş, vücut kitle indeksi, nöbet tipi, epilepsi süresi, nöbet sıklığı, EEG ve MRG bulguları ya da kullanılan antiepileptik ilaç türü gibi değişkenlerle anlamlı bir ilişkisi gösterilmemiştir. Korelasyon analizlerinde de FUT8 düzeyleri ile klinik değişkenler arasında anlamlı bir ilişki saptanmamıştır.

Bu bulgu, çocukluk çağı epilepsisinde bildirilen yüksek FUT8 düzeylerinin aksine, yaşla birlikte olası epigenetik mekanizmaların (örneğin DNA metilasyonu ve mikroRNA aracılı translasyonel baskı) FUT8 ekspresyonunu azaltabileceğini düşündürmektedir. Ayrıca, glikozilasyon bozukluklarının epileptogenezde rol oynayabileceği ve düşük FUT8 seviyelerinin nöronal yüzey proteinlerinin işlevini bozarak sinaptik dengesizlik yaratabileceği hipotezini desteklemektedir. Bu enzim, nöroinflamasyon ve mikroglia duyarlılığı üzerinden epileptik yatkınlığı etkileyebilecek potansiyel bir biyobelirteç olarak değerlendirilmektedir.

Sonuçlarımız, FUT8 enziminin epilepsi tanısında potansiyel bir biyobelirteç olarak değerlendirilebileceğini, ancak klinik değişkenlerle ilişkili olmadığını göstermektedir. Bu sonuçlar, epileptogenezde glikozilasyon ve yaşa bağlı epigenetik düzenleme mekanizmalarının daha ayrıntılı araştırılması gerektiğini ortaya koymaktadır. Literatürde FUT8'in erişkin epilepsi hastalarındaki düzeylerini değerlendiren ilk çalışma olması açısından, bu araştırmanın önemli bir katkı sunduğu düşünülmektedir.

Anahtar Kelimeler: Biyobelirteç, epigenetik, epilepsi, erişkin epilepsisi, FUT8, glikozilasyon

SS-498 BETA-PROPELLER PROTEİN İLİŞKİLİ NÖRODEJENERASYON HASTALARININ KLİNİK VE ELEKTROFİZYOLOJİK ÖZELLİKLERİ: ULUSLARARASI ÇAPTAKİ OLGU SERİSİNİN SUNUMU

ÖZGÜ KİZEK[1], SEDA SÜSGÜN[2], SİBEL AYLİN UĞUR İŞERİ[3], İBRAHİM KAMACI[4], AYŞE DENİZ ELMALI[1], PINAR İŞCEN[4], BERFİN GÜLKAYA GÜZEL[5], GÜL YALÇIN ÇAKMAKLI[6], BÜLENT ELİBOL[7], BERRİL DÖNMEZ[8], RAİF ÇAKMUR[8], PINAR TOPALOĞLU[9], NERSES BEBEK[1], MURAT EMRE[4], ZUHAL YAPICI[10]

[1]İSTANBUL ÜNİVERSİTESİ, İSTANBUL TIP FAKÜLTESİ, NÖROLOJİ ANABİLİM DALI, İSTANBUL; İSTANBUL ÜNİVERSİTESİ, İSTANBUL TIP FAKÜLTESİ, EPİLEPSİ MERKEZİ (EPİMER), İSTANBUL
[2]İSTANBUL ÜNİVERSİTESİ, AZİZ SANCAR DENEYSEL TIP ARAŞTIRMA ENSTİTÜSÜ, GENETİK ANABİLİM DALI, İSTANBUL; BEZMİALEM VAKIF ÜNİVERSİTESİ TIP FAKÜLTESİ, MEDİKAL BİYOLOJİ ANABİLİM DALI, İSTANBUL
[3]İSTANBUL ÜNİVERSİTESİ, AZİZ SANCAR DENEYSEL TIP ARAŞTIRMA ENSTİTÜSÜ; TÜRKİYE NBIA ÇALIŞMA GRUBU
[4]İSTANBUL ÜNİVERSİTESİ, İSTANBUL TIP FAKÜLTESİ, NÖROLOJİ ANABİLİM DALI, İSTANBUL; TÜRKİYE NBIA ÇALIŞMA GRUBU
[5]İSTANBUL ÜNİVERSİTESİ, İSTANBUL TIP FAKÜLTESİ, ÇOCUK VE ADOLESAN RUH SAĞLIĞI ANABİLİM DALI, İSTANBUL; TÜRKİYE NBIA ÇALIŞMA GRUBU
[6]HACETTEPE ÜNİVERSİTESİ TIP FAKÜLTESİ, NÖROLOJİ ANABİLİM DALI, ANKARA; TÜRKİYE NBIA ÇALIŞMA GRUBU
[7]HACETTEPE ÜNİVERSİTESİ TIP FAKÜLTESİ, NÖROLOJİK BİLİMLER VE PSİKİYATRİ ENSTİTÜSÜ, NÖROLOJİ ANABİLİM DALI, ANKARA; TÜRKİYE NBIA ÇALIŞMA GRUBU
[8]DOKUZ EYLÜL ÜNİVERSİTESİ TIP FAKÜLTESİ, NÖROLOJİ ANABİLİM DALI, IZMİR; TÜRKİYE NBIA ÇALIŞMA GRUBU
[9]İSTANBUL ÜNİVERSİTESİ, İSTANBUL TIP FAKÜLTESİ, NÖROLOJİ ANABİLİM DALI, İSTANBUL; İSTANBUL ÜNİVERSİTESİ, İSTANBUL TIP FAKÜLTESİ, NÖROLOJİ ANABİLİM DALI, ÇOCUK NÖROLOJİSİ BİLİM DALI, İSTANBUL
[10]İSTANBUL ÜNİVERSİTESİ, İSTANBUL TIP FAKÜLTESİ, NÖROLOJİ ANABİLİM DALI, İSTANBUL; İSTANBUL ÜNİVERSİTESİ, İSTANBUL TIP FAKÜLTESİ, NÖROLOJİ ANABİLİM DALI, ÇOCUK NÖROLOJİSİ BİLİM DALI, İSTANBUL; TÜRKİYE NBIA ÇALIŞMA GRUBU

Giriş:
Beyinde demir birikimiyle giden nörodejeneratif hastalıklar (NBIA), özellikle bazal gangliada demir birikimi ile karakterize, genetik ve klinik açıdan heterojen nadir bir nörolojik hastalık grubudur. Günümüze kadar NBIA ilişkili 15 gen tanımlanmıştır. Bunlar arasında WDR45 geniyle ilişkili beta-propeller protein ilişkili nörodejenerasyon (BPAN), NBIA'nın bilinen tek X'e bağlı dominant alt tipidir. Bu çalışmada, NBIA Araştırma Merkezi'mize uluslararası olarak refere edilen hastalardan oluşan bir vaka serisinin klinik ve elektrofizyolojik özelliklerinin sunulması amaçlanmaktadır.

Yöntem:
Çalışmaya BPAN tanılı 10 hasta dahil edildi. WDR45 varyantlarınna ilişkin veriler yeni nesil dizileme veya Sanger dizilemeden elde edilerek tespit edildi. Klinik ve video-elektroensefalografi (EEG) monitörizasyon ile elde edilen elektrofizyolojik özellikler değerlendirildi.

Bulgular:
Klinik bulguları heterojen olsa da tüm hastalarda bilişsel yetersizlik ortak özellikti. Genetik olarak, WDR45 ilişkili varyantlar fonksiyon kaybına yol açan mutasyonlar ile uyumluydu. On hastanın sekizinde çocukluk çağı ateşli nöbet de dahil olmak üzere nöbet öyküsü

mevcut iken; beş hasta ise epilepsi tanısı ile takip edildi. Elektroensefalografi incelemelerinde temel aktivitede yavaşlama ve hızlı ritimler saptandı. Çocukluk çağındaki hastaların EEG'lerinde temel aktivitede yavaşlama ve hızlı ritimler dışında fokal epileptiform anomali, çoklu diken dalga ve ritmik delta aktivitesi izlendi. Bir çocuk ve bir adölesan hasta tedaviye dirençli epilepsi seyri gösterirken; erişkin hastaların nöbetleri antinöbet tedavi ile kontrol altındaydı.

Sonuç:
Bu çalışma, BPAN'ın heterojen klinik spektrumuna ilişkin yeni bilgiler sunmaktadır. Literatürde yeterince büyük kohortların bulunmaması nedeniyle genotip-fenotip korelasyonu yapılamamaktadır. Bununla birlikte, bu küçük örneklemde dahi aynı genotipi taşıyan bireyler arasında gözlenen fenotipik farklılıklar, hastalığın biyolojik karmaşıklığını vurgulamaktadır. Elektrofizyolojik özellikler ise adölesan dönem sonrası epilepsi şiddetinin azalma eğiliminde olduğunu düşündürmektedir.

Anahtar Kelimeler: Beyinde demir birikimi ile ilişkili nörodejenerasyon, beta-propeller protein ilişkili nörodejenerasyon, epilepsi

SS-506 RRMS HASTALARINDA TANI ANINDA BAKILAN MOLEKÜLER BELİRTEÇLERİN PROGNOZ VE TAKİP SONU BEYİN HACİM ÖLÇÜMLERİ İLE İLİŞKİSİ

AYÇA SİMAY ERSÖZ[1], ALİ BAYRAM[4], ECE AKBAYIR[3], MURAT BAYKARA[2], RUZİYE EROL YILDIZ[1], ERDEM TÜZÜN[4], RECAİ TÜRKOĞLU[1]

[1]SAĞLIK BİLİMLERİ ÜNİVERSİTESİ, HAYDARPAŞA NUMUNE EĞİTİM VE ARAŞTIRMA HASTANESİ, NÖROLOJİ ANABİLİM DALI
[2]SAĞLIK BİLİMLERİ ÜNİVERSİTESİ, HAYDARPAŞA NUMUNE EĞİTİM VE ARAŞTIRMA HASTANESİ, RADYOLOJİ ANABİLİM DALI
[3]ATLAS ÜNİVERSİTESİ, NÖROBİLİM ANABİİLİM DALI
[4]İSTANBUL ÜNİVERSİTESİ, AZİZ SANCAR DENEYSEL TIP ARAŞTIRMA ENSTİTÜSÜ, NÖROBİLİM ANABİLİM DALI

Amaç:
Bu çalışmada, RRMS hastalarında tanı anında bakılan biyobelirteç düzeylerinin (nörofilaman hafif zincir(NfL), beyin kaynaklı nörotrofik faktör (BDNF), Runt-ilişkili trankripsiyon faktörü 1(RUNX1), nörogranin (NRGN)) hastalık aktivitesi, prognoz ve takip sonu beyin hacimleri ile ilişkisi araştırıldı.

Materyal-Metod:
Bu çalışmada 33 RRMS hastası değerlendirildi. Tanı anında alınmış olan BOS ve serum örneklerinde; NfL, BDNF, RUNX1 ve Nörogranin biyobelirteç düzeyleri ELISA testi ile ölçüldü. Takip sonu kranyal MRG'da ak madde ve korteks hacimleri FreeSurfer ile analiz edildi.

Bulgular:
RRMS hastalarında, NfL BOS düzeylerinin, biyobelirteç örneklemesi sonrası erken dönemdeki (ilk 2 yıl) atak sayısı ile anlamlı pozitif ilişki gösterdiği saptandı (p=0,018). Takipte klinik dizabilite progresyonu(CDP) gelişen grupta tanı anında bakılan BOS BDNF seviyeleri daha düşük saptanmış olup (p=0,001), kesme değeri 222,6 pg/mL olarak belirlendi. Tanı anında bakılan BDNF BOS düzeyi; biyobelirteç sonrası ilk 2 yıldaki atak sayısı, yıllık atak oranı (ARR) ve ilk 5 yıldaki atak sayısı ile anlamlı düzeyde negatif korelasyon gösterdi (p=0,048; p =0,012; p=0,018).
Tanı anındaki BOS NfL düzeyinin, takip sonu total ak madde hacmi üzerinde negatif yönlü bir etkisi bulundu (p = 0,006).RUNX1 düzeyinin ise takip sonu takip sonu total ak madde hacmi üzerinde pozitif yönlü bir etkisi gösterildi (B=26,993; p=0,018). 2. yılda NEDA-3 kriterlerini karşılamayan bireylerde, NEDA-3 kriterlerini karşılayan hastalara kıyasla takip sonu hem sol hem de sağ serebral ak madde hacimleri anlamlı derecede düşük bulundu (p=0,007; p=0,012).

Sonuç:
Bu çalışma, MS hastalarında tanı anında BOS'ta ölçülen NfL ve BDNF düzeylerinin yalnızca mevcut nöroaksonal hasarı değil, aynı zamanda hastalığın seyri ve takip sonu beyin hacimlerini öngörmede prognostik değer taşıdığını göstermiştir. Bulgularımız erken dönemde etkin hastalık kontrolü yani NEDA-3 sağlanmasının, hastalık sonundaki ak madde hacimleri üzerinde etkili olduğunu göstermektedir.

Anahtar Kelimeler: Multipl skleroz, beyin atrofisi, biyobelirteç

S-507 MİYELİN OLİGODENDROSİT GLİKOPROTEİN ANTİKOR İLİŞKİLİ HASTALIK (MOGAD) HASTALARIMIZDA KLİNİK ÖZELLİKLER VE AKUT TEDAVİ YANITLARI: BURSA ŞEHİR HASTANESİ DENEYİMİ

ECEM GÖKGÖZ, ÖZDEN KAMIŞLI, ABDULCEMAL ÖZCAN

BURSA TIP FAKÜLTESİ, BURSA ŞEHİR HASTANESİ NÖROLOJİ KLİNİĞİ

Miyelin Oligodendrosit Glikoprotein İlişkili Hastalık (MOGAD), MSS'yi etkileyen, immün aracılı, demiyelinizan bir hastalıktır. Klinik fenotipleri MS ve NMOSD ile benzerlik gösterebilse de kendine özgü seyir ve prognoza sahiptir. Bu çalışmada BŞH'de takipli MOGAD hastalarının atak özellikleri ve akut tedaviye yanıtları değerlendirilmiştir.

Materyal ve Metod:
Bu çalışma, 2022–2025 yılları arasında BŞH Nöroloji Kliniği'nde MOGAD tanısıyla izlenen 15 hastayı kapsamaktadır. Hastalar, MOG-IgG antikor pozitifliği ile tanı almış ve en az bir kez akut atak nedeniyle tedavi edilmiştir. Veriler, HBYS üzerinden hasta dosyaları incelenerek retrospektif olarak toplanmıştır.

Bulgular:
Hastalarımızın 9'unda ON (%60), 5'inde TM (%33.3) ve 1'inde ADEM (%6.7) ilk atak olarak görülmüştür. 9 hasta (%60) monofazik seyir gösterirken, 6 hasta (%40) relapsing seyir gösterdi.
Toplam 21 atağın 11'inde (%52.4) tam, 8'inde (%38.1) kısmi yanıt izlendi; 2'sinde (%9.5) yanıt alınamadı.
14 atakta pulse steroid uygulandı. 9'unda (%64.3) tam, 4'ünde (%28.6) kısmi yanıt gözlendi; 1'inde (%7.1) yanıt alınamadı.
3 atakta steroid ve plazmaferez tedavisi birlikte kullanıldı; 1'inde tam, 1'inde kısmi yanıt gözlendi; 1'inde yanıt alınamadı.
4 atakta plazmaferez tek başına uygulandı. Önceki ataklarında steroide yanıtsızlığı bilinen ve relapsing seyreden bu hastalardan 1'inde (%25) tam, 3'ünde (%75) kısmi yanıt elde edildi.

Sonuç:
Hastalarımızın bulguları literatürle uyumlu bulunmuştur. ON erişkin hastalarda en sık başlangıç semptomu olarak bulunmuştur. Tüm ataklarda steroid tedavisine yanıt oranı yüksektir. Monofazik seyir oranının beklenenden yüksek olması, sınırlı hasta sayısı ve kısa takip süresiyle ilişkili olabilir. Steroide dirençli olgularda plazmaferez etkili bir alternatif olarak öne çıkmaktadır. Hastalığın seyrini ve tedavi yanıtlarını daha iyi anlayabilmek için uzun süreli ve geniş ölçekli çalışmalara ihtiyaç vardır.

Anahtar Kelimeler: Mogad, atak tedavisi, steroid, plazmaferez, tedavi yanıtı

SS-533 MULTİPL SKLEROZ HASTALARINDA KOGNİSYONUN SANAL GERÇEKLİK VE TALAMUS HACMİ İLE DEĞERLENDİRİLMESİ

SANİYE KARABUDAK[1], AZİZE ESRA GÜRSOY[2], DENİZ YERLİKAYA[3], MELİHA BESTE BAYTİMUR[3], EDA ÖZBİLGEN[3], ERDİL ARSOY[3], GİZEM MERVE TÜZEL EMRE[3], EFHİLAY KARTAL[3], İREM ÖZGÜN[3], GİZEM POZAM[3], VİLDAN GÜZEL[1], ADİL DENİZ DURU[4], ZELİHA MATUR[1]

[1]BEZMİALEM VAKIF ÜNİVERSİTESİ TIP FAKÜLTESİ, NÖROLOJİ ANABİLİM DALI, İSTANBUL
[2]BAŞAKŞEHİR ÇAM VE SAKURA ŞEHİR HASTANESİ, NÖROLOJİ KLİNİĞİ, İSTANBUL
[3]NEO AUVRA® DİGİTAL HEALTH AND BİONİC TECHNOLOGİES AND SERVİCES INC., İSTANBUL
[4]MARMARA ÜNİVERSİTESİ, SPOR BİLİMLERİ FAKÜLTESİ, İSTANBUL

Giriş:
Multipl Skleroz (MS), merkezi sinir sistemini etkileyen kronik, enflamatuvar ve demiyelinizan bir hastalık olup, bilişsel işlevlerde erken dönemde başlayabilen bozulmalara neden olur. Bu kesitsel çalışmanın amacı, erken evre Relapsing-Remitting MS (RRMS) hastalarında bilişsel işlevleri sanal gerçeklik (SG) tabanlı bir yöntemle değerlendirmek ve bu performansın talamus hacmi ile olan ilişkisini incelemektir.

Gereç-Yöntem:
Çalışmaya, 2017 McDonald kriterlerine göre RRMS tanılı 32 hasta ve demografik olarak eşleştirilmiş 34 sağlıklı kontrol katılmıştır. Katılımcılara SG tabanlı bir bilişsel test bataryası uygulanarak dikkat, bilgi işleme hızı ve çalışma belleğini ölçen üç kompozit skor elde edilmiştir. Ayrıca Montreal Bilişsel Değerlendirme Ölçeğinin Türkçe versiyonu (MoCA-TR), Multipl Skleroz Fonksiyonel Kompozit Skoru (MSFC), Sembol Sayı Modaliteler Testi (SDMT) ve Aralıklı Sesli Seri Toplama Testi-3 (PASAT-3) gibi standart nöropsikolojik testler ve manyetik rezonans görüntüleme (MRG) ile talamus volumetrisi değerlendirilmiştir.

Bulgular:
Hasta grubunun tüm SG kompozit skorları kontrol grubuna kıyasla anlamlı derecede düşüktü ($p<0,001$). SG'den elde edilen toplam kognitif skor ile klasik testler (MoCA, MSFC, SDMT, PASAT-3) arasında anlamlı pozitif korelasyonlar saptandı. Daha da önemlisi, toplam kognitif skor ($r=0,444$; $p=0,011$) ve dikkat alt skoru ($r=0,437$; $p=0,013$) ile talamus hacmi arasında anlamlı pozitif korelasyonlar bulundu. Eğitim süresi istatistiksel olarak kontrol edildiğinde dahi gruplar arası farklar anlamlılığını korumuştur.

Sonuç:
Bu çalışma SG tabanlı değerlendirmelerin, MS'e bağlı bilişsel bozuklukları geleneksel testlerle uyumlu bir şekilde tespit edebildiğini ve bu bozuklukların talamus atrofisi gibi yapısal patolojilerle ilişkili olabileceğini göstermektedir. SG teknolojisi, bireyselleştirilmiş kognitif izlem ve değerlendirmede gelecek vaat eden bir potansiyele sahiptir.

Anahtar Kelimeler: Multipl Skleroz, Kognisyon, Sanal Gerçeklik, Talamus Hacmi, Bilişsel Değerlendirme

SS-542 İNMELİ BİREYLERDE ÜST EKSTREMİTE FONKSİYONLARININ TELE-DEĞERLENDİRMENİN GEÇERLİLİK VE GÜVENİRLİLİĞİN ARAŞTIRILMASI

LAMİA NUR HAMAŞOĞLU[1], ESRA DOGRU HUZMELİ[2], TUGBA CALIŞIR[3], TAŞKIN DUMAN[4], NİLÜFER ÇETİŞLİ KORKMAZ[5]

[1]KURUM 1; HATAY MUSTAFA KEMAL ÜNİVERSİTESİ, SAĞLIK BİLİMLERİ FAKÜLTESİ, HATAY, TÜRKİYE
[2]KURUM 2; İSTANBUL GEDİK ÜNİVERSİTESİ, SAĞLIK BİLİMLERİ FAKÜLTESİ, İSTANBUL, TÜRKİYE,
[3]KURUM3; HATAY MUSTAFA KEMAL ÜNİVERSİTESİ, TAYFUR ATA SÖKMEN TIP FAKÜLTESİ, NÖROLOJİ ANABİLİM DALI, HATAY, TÜRKİYE
[4]KURUM 4; HATAY MUSTAFA KEMAL ÜNİVERSİTESİ, TAYFUR ATA SÖKMEN TIP FAKÜLTESİ, NÖROLOJİ ANABİLİM DALI, HATAY, TÜRKİYE
[5]KURUM 5; PAMUKKALE ÜNİVERSİTESİ FİZYOTERAPİ VE REHABİLİTASYON FAKÜLTESİ, DENİZLİ, TÜRKİYE

Bu çalışma, inmeli bireylerde üst ekstremite fonksiyonlarının değerlendirilmesinde kullanılan testlerin tele-değerlendirme yöntemiyle geçerlilik ve güvenilirliğini araştırmak amacıyla yapılmıştır. Çalışmaya, yaş ortalaması 61,13 ± 12,56 yıl olan, nörolog tarafından inme tanısı konmuş, 18-75 yaş aralığındaki ve Brunnstrom evrelemesine göre üst ekstremite ve el düzeyi Evre 3 ve üzerinde olan 24 birey dahil edilmiştir. Katılımcıların demografik ve hastalık bilgileri alındıktan sonra, yüz yüze ve tele-değerlendirme yoluyla çeşitli testler uygulanmıştır. Üst ekstremitenin günlük yaşam aktivitelerindeki kullanımını değerlendirmek için Motor Aktivite Günlüğü-28 (MAG-28), el fonksiyonlarını değerlendirmek için Duruöz El İndeksi (DEİ) ve Abilhand İnme El Fonksiyonu Anketi (AİEFA), ince motor beceriyi değerlendirmek için Dokuz Delikli Peg Testi (9DPT) ve sensoriomotor etkilenimi değerlendirmek için Fugl-Meyer Üst Ekstremite Ölçeği (FM-ÜE) kullanılmıştır. Tele-değerlendirmeler kaydedilmiş ve üç hafta sonra aynı fizyoterapist tarafından tekrar değerlendirilmiştir. Bulgulara göre 9DPT (sağlam el) süresi tele-değerlendirmede daha uzun bulunmuştur ($p<0,001$). ICC analizlerinde DEİ-Giyim, 9DPT-Sağlam el ve FM-ÜE-Koordinasyon ile hız parametrelerinin iyi düzeyde (ICC=0,80-0,90), diğer tüm testlerin ise mükemmel düzeyde (ICC>0,90) uyum gösterdiği saptanmıştır. Tele-değerlendirme ile ikinci tele-değerlendirme arasındaki güvenilirlik de benzer şekilde yüksek bulunmuştur. Etkilenen tarafın (sağ/sol) tele-değerlendirme sonuçlarını etkilemediği belirlenmiştir ($p>0,05$). Sonuç olarak, MAG-28, DEİ, AİEFA, 9DPT ve FM-ÜE ölçeklerinin tele-değerlendirme yöntemiyle güvenilir şekilde kullanılabileceği; bu yöntemin özellikle sağlık hizmetine erişimde güçlük yaşayan hastalar için değerli bir alternatif olduğu sonucuna varılmıştır.

Anahtar Kelimeler: İnme, Üst Ekstremite Fonksiyonları, Tele-değerlendirme, Geçerlilik, Güvenilirlik

Duruöz El İndeksi tele-değerlendime uygulaması

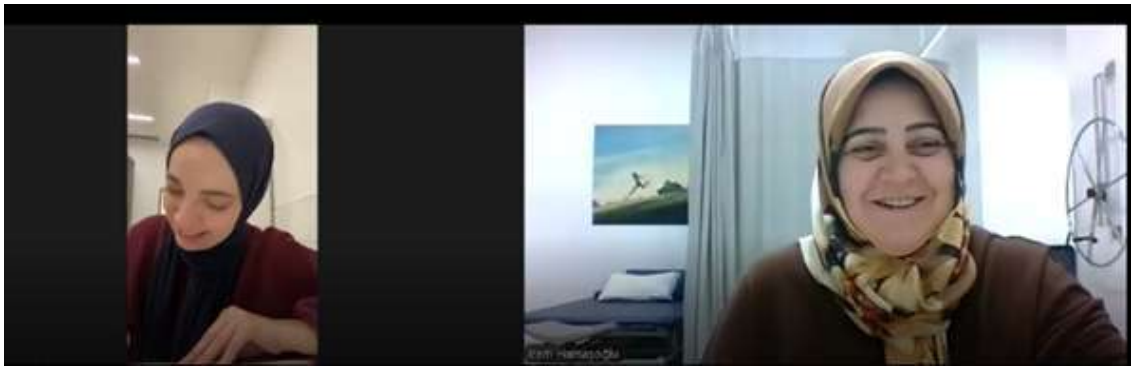

Duruöz El İndeksi (DEİ) tele-değerlendirme uygulaması. DEİ, el fonksiyonlarının günlük yaşam aktivitelerindeki kullanımını değerlendiren, toplam 18 maddeden oluşan özbildirim anketidir. Hastalar her bir maddeyi 0 (hiç zorluk yok) ile 5 (yapamıyor) arasında puanlamaktadır. Bu çalışmada DEİ, hem yüz yüze hem de tele-değerlendirme yöntemiyle uygulanmış ve sonuçların karşılaştırılabilirliği incelenmiştir.

Tele-değerlendirme ile Dokuz Delikli Peg Testi (NHPT)



Dokuz Delikli Peg Testi (Nine Hole Peg Testi-NHPT); ince motor beceriyi ve parmak fonksiyonlarını değerlendiren pratik ve standart bir testtir.

SS-543 GENETİK ATAKSİ HASTALARINDA VİDEO BAŞ ÇEVİRME SONUÇLARININ DEĞERLENDİRİLMESİ

PİNAR ÖZÇELİK[1], EMRE EMİRBAYER[1], KORAY KOÇOĞLU[2], GULDEN AKDAL[1]

[1]DOKUZ EYLÜL ÜNİVERSİTESİ TIP FAKÜLTESİ NÖROLOJİ AD, İZMİR
[2]DOKUZ EYLÜL ÜNİVERSİTESİ SAĞLIK BİLİMLERİ ENSTİTÜSÜ, SİNİRBİLİM AD, İZMİR

Amaç:
Çalışmamızın amacı genetik ataksi tanılı hastalarda video baş çevirme testi (vBÇT) ile vestibulo-oküler refleks (VOR) kazancı değerlerini değerlendirmek ve farklı tanılardaki sonuçlarını ortaya koymaktır.

Yöntem:
Çalışmamızda Ocak 2018 ile Ocak 2025 tarihleri arasında kliniğimizde genetik ataksi tanısı almış olan hastaların video baş çevirme testi ile elde edilen 6 semisirküler kanal (SSK)'da VOR kazancı değerlendirilmiş ve tanımlayıcı verileri sunulmuştur.

Sonuçlar:
VOR kazancı 3 ARSACS hastasında lateral SSK'larda 0.77±0.10, anterior SKK'larda 0.70±0.14, posterior SSK'larda 0.73±0.10; 2 SPG7 tanılı hastada lateral SSK'larda 0.69±0.32, anterior SSK'larda 0.80±0.18, posterior SSK'larda 0.71±0.14; 4 CANVAS hastasında lateral SSK'larda 0.31±0.44, anterior SSK'larda 0.37±0.48, posterior SSK'larda 0.19±0.15; SCA-2 tanılı 2 hastada lateral SSK'larda: 1.18±0.26, anterior SSK'larda 0.76±0.16, posterior SSK'larda 0.78±0.08 ve 22 sağlıklı kontrolde lateral SSK'larda: 0.97±0.07, anterior SSK'larda 0.92±0.06, posterior SSK'larda 0.85±0.007 saptandı.

Tartışma:
Genetik ataksi ayırıcı tanısı geniş bir yelpazeyi içermekte olup, uygun genetik testi seçebilmek için yol gösterici verilere ihtiyaç vardır. Çalışmamızda en düşük VOR kazanç değerleri CANVAS grubunda saptanmıştır. VBÇT ile VOR etkilenmesinin saptanması ayırıcı tanıda yol göstericidir.

Anahtar Kelimeler: CANVAS, ARSACS, Video Baş Çevirme Testi, Vestibulooküler refleks, Genetik ataksi

ARSACS tanılı hasta grubuna ait VOR kazançlarına örnek

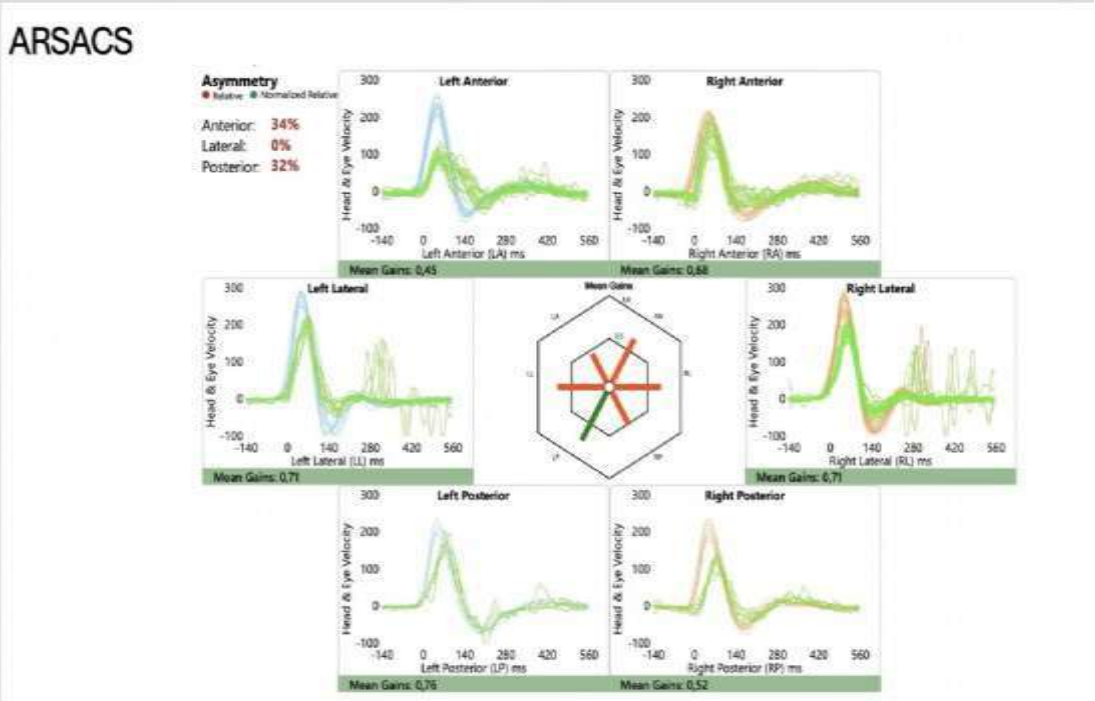

CANVAS tanılı hasta grubuna ait VOR kazançlarına örnek

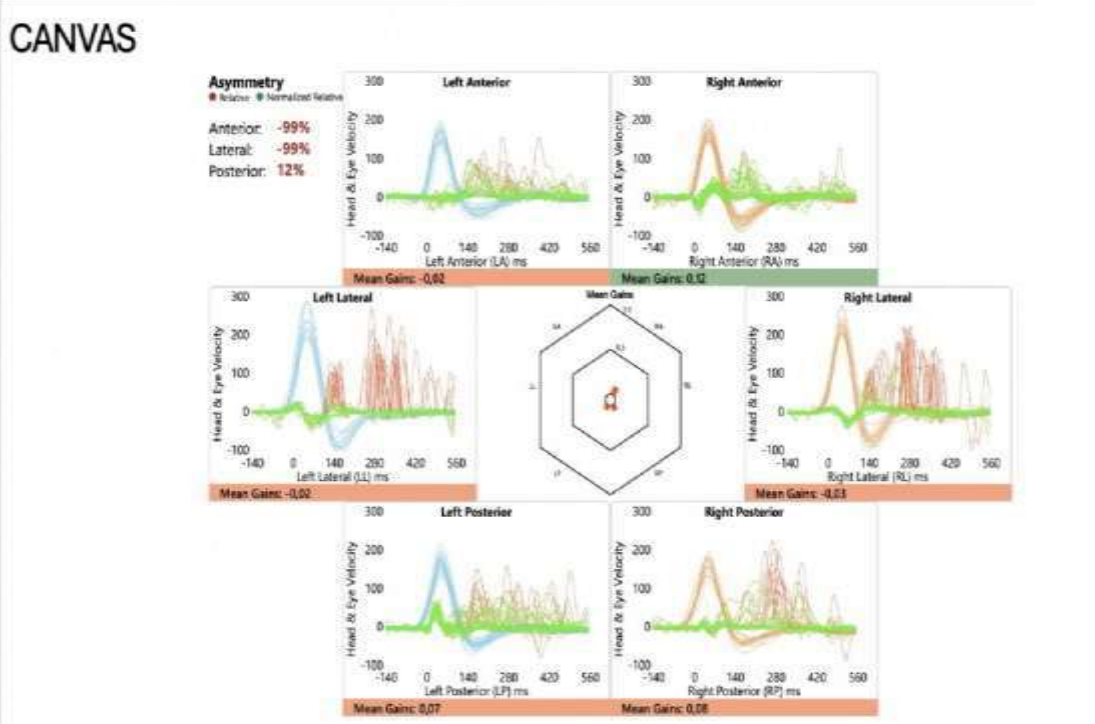

SS-551 OBSTRÜKTİF UYKU APNE SENDROMU HASTALARINDA TRİPTOFAN, KİNÜRENİN SEVİYELERİ VE BUNUN GÜNDÜZ AŞIRI UYKULULUK DURUMU İLE İLİŞKİSİ

MUHAMMET AKİF ÇEVİK[1], ŞEREFNUR OZTURK[1], FETTAH EREN[1], HAKAN EKMEKCİ[1], FİKRET AKYUREK[2], HALİL GÜVEN[2]

[1]SELÇUK ÜNİVERSİTESİ TIP FAKÜLTESİ, NÖROLOJİ ANA BİLİM DALI, KONYA
[2]SELÇUK ÜNİVERSİTESİ TIP FAKÜLTESİ, BİYOKİMYA ANA BİLİM DALI, KONYA

Bu çalışma, obstrüktif uyku apne sendromu (OSAS) hastalarında triptofan (TRP), kinürenin (KYN) ve diğer kinürenin yolağı düzeylerinin araştırılması, bu biyobelirteçler ile hastalık şiddeti, gündüz aşırı uykululuk ve polisomnografik parametreler arasındaki ilişkinin değerlendirilmesini amaçlamıştır.

Çalışmada polisomnografi tetkiki yapılan erişkin 77 OSAS hastası ve 70 OSAS saptanmayan sağlıklı kontrol bireyi yer almıştır. Katılımcıların klinik, demografik, polisomnografik verileri kaydedilmiştir. Katılımcılar apne-hipopne indeksi (AHI) değerlerine göre hafif, orta ve ağır OSAS olarak, Epworth Uykululuk Ölçeği (Epworth Sleepiness Scale, ESS) skorlarına göre normal, artmış ve şiddetli artmış olarak alt gruplara ayrılmıştır. Serum metabolit düzeyleri yüksek performanslı sıvı kromatografi (HPLC) yöntemiyle ölçülmüş, ayrıca KYN/TRP oranı hesaplanmıştır.

Elde edilen bulgulara göre, TRP düzeyleri gruplar arasında farklılık göstermemiştir. Buna karşın, KYN düzeyleri OSAS hastalarında kontrollere kıyasla daha yüksektir, özellikle hafif OSAS grubunda belirgin bir artış saptanmıştır. KYN/TRP oranı gruplar arasında anlamlı bir farklılık göstermemiştir. Kinürenik asit (KYNA) düzeyleri, ESS skoru şiddetli artmış grupta, artmış gruba göre daha yüksek bulunmuştur. Diğer metabolitlerin düzeyleri farklılık göstermemiştir. KYN ve KYNA düzeyleri ODI ile pozitif, minimum oksijen satürasyonu ve uyku ile uyanıklıktaki ortalama oksijen satürasyonu ile negatif korelasyon göstermiştir. Sonuç:lar, OSAS varlığı ile KYN düzeyleri arasında, hipoksemi parametreleri ile hem KYN hem KYNA düzeyleri arasında anlamlı ilişkiler göstermektedir. Bu bağlamda KYN ve KYNA, hastalık yükünü yansıtan biyobelirteçler olarak değerlendirilebilir ve OSAS'ın risk sınıflandırması ile tedavi takibinde değer taşıyabilir. Özellikle hafif OSAS grubunda saptanan yüksek KYN düzeyi, bu metabolitin erken tanı için bir fırsat sunabileceğine işaret etmektedir. Kinürenik asit ile ESS skorları arasındaki ilişkinin ise gündüz aşırı uykululuğun çok faktörlü yapısını yansıtabileceği öngörülmektedir.

Anahtar Kelimeler: Apne-hipopne indeksi, gündüz aşırı uykululuk, kinürenin, obstrüktif uyku apne sendromu, triptofan

Tablo 1. OSAS varlığına göre biyokimyasal bulguların karşılaştırılması

Özellikler	OSAS yok (n = 70)	OSAS var (n = 77)	p-değeri
3-HAA (ng/mL)	13,85 [5,77 – 28,50]	14,60 [5,20 – 29,20]	0,559
3-HK (ng/mL)	0,94 [0,33 – 1,57]	0,83 [0,40 – 1,68]	0,833
KYNA (ng/mL)	5,01 [2,60 – 6,89]	5,24 [3,11 – 8,47]	0,268
KYN (ng/mL)	424 [290,0 – 547,50]	502 [327,0 – 677,0]	0,008
TRP (ng/mL) (× 〖10〗 ^3)	12,02 ± 5,15	13,51 ± 4,87	0,059
KTR	0,032 [0,028 – 0,042]	0,037 [0,028 – 0,046]	0,107

Kısaltmalar: KTR: kinürenin/triptofan oranı, KYN: kinürenin, KYNA: kinürenik asit, OSAS: obstrüktif uyku apne sendromu, TRP: triptofan, 3-HAA: 3-hidroksiantranilik asit, 3-HK: 3-hidroksikinürenin Notlar: TRP düzeyleri için bağımsız örneklem t-testi, diğer biyokimyasal bulgular için Mann-Whitney U testi gerçekleştirildi. Veriler ortalama ± standart sapma, medyan [çeyreklikler] veya sıklık (n) olarak sunuldu.

Tablo 2. OSAS alt gruplarına göre biyokimyasal bulguların karşılaştırılması

Özellikler	**OSAS**				
	Yok (n = 70)	**Hafif (n = 37)**	**Orta (n = 15)**	**Ağır (n = 25)**	**p-değeri**
3-HAA (ng/mL)	13,85 [5,77 – 28,50]	19,50 [6,40 – 34,60]	13,20 [3,80 – 21,40]	12,50 [5,20 – 25,80]	0,480[4]
3-HK (ng/mL)	0,94 [0,33 – 1,57]	0,73 [0,36 – 1,69]	0,96 [0,51 – 3,32]	0,83 [0,38 – 1,44]	0,499[4]
KYNA (ng/mL)	5,01 [2,60 – 6,89]	4,70 [2,85 – 7,69]	5,02 [2,68 – 9,32]	6,90 [3,98-9,04]	0,381[4]
KYN (ng/mL)	424 [290 – 547][a]	546 [421 – 734][b]	450 [169,0 – 564,00]	474 [260 – 667]	**0,022[4] a-b:0,012**
TRP (ng/mL) ($\times 10^3$)	12,02 ± 5,15	13,70 ± 5,39	13,40 ± 7,13	14,06 ± 5,86	0,299[2]
KTR	0,032 [0,028 – 0,042]	0,040 [0,029 – 0,050]	0,035 [0,032 – 0,041]	0,03 [0,04 – 0,04]	0,182[4]

Kısaltmalar: KTR: kinürenin/triptofan oranı, KYN: kinürenin, KYNA: kinürenik asit, OSAS: obstrüktif uyku apne sendromu, TRP: triptofan, 3-HAA: 3-hidroksiantranilik asit, 3-HK: 3-hidroksikinürenin Notlar: 2 Tek Yönlü Varyans Analizi (post hoc: LSD test), 4Kruskal Wallis H testi (post hoc: Mann Whitney U test ve dunn bonferoni düzeltmesi uygulandı). İstatistiksel anlamlı farklılık bulunan sonuçlar koyu olarak belirtilmiştir. Veriler ortalama ± standart sapma, medyan [çeyreklikler] veya sıklık (n) olarak sunuldu.

Tablo 3. ESS gruplarına göre biyokimyasal bulguların karşılaştırılması

Özellikler	ESS Skoru			
	Normal (n = 43)	Artmış (n = 62)	Şiddetli artmış (n = 42)	p-değeri
3-HAA (ng/mL)	15,30 [8,60 – 29,80]	12,75 [4,27 – 30,15]	13,10 [6,02 – 27,10]	0,647[4]
3-HK (ng/mL)	0,65 [0,31 – 1,57]	0,98 [0,41 – 1,69]	0,83 [0,39 – 1,63]	0,541[4]
KYNA (ng/mL)	5,56 [4,04 – 7,78][a]	4,32 [2,09 – 6,53][b]	6,30 [3,89- 9,02][c]	**0,030[4] b-c:0,049**
KYN (ng/mL)	460 [328 – 566]	467 [276 – 593]	487 [296 – 630]	0,710[4]
TRP (ng/mL) ($\times 10^3$)	13,33 ± 5,64	11,84 ± 5,02	14,14 ± 6,07	0,100[2]
KTR	0,033 [0,028 – 0,045]	0,035 [0,028 – 0,047]	0,035 [0,025 – 0,043]	0,652[4]

Kısaltmalar: KTR: kinürenin/triptofan oranı, KYN: kinürenin, KYNA: kinürenik asit, TRP: triptofan, 3-HAA: 3-hidroksiantranilik asit, 3-HK: 3-hidroksikinürenin Notlar: 2 Tek Yönlü Varyans Analizi (post hoc: LSD test), 4Kruskal Wallis H testi (post hoc: Mann Whitney U test ve dunn bonferoni düzeltmesi uygulandı). İstatistiksel anlamlı farklılık bulunan sonuçlar koyu olarak belirtilmiştir. Veriler ortalama ± standart sapma, medyan [çeyreklikler] veya sıklık (n) olarak sunuldu.

Tablo 4. ESS skoru ve PSG parametrelerinin biyokimyasal parametrelerle korelasyonları

Parametre		AHI	ODI	Min. SpO_2	Uyku Ort. SpO_2	Uyanıklık Ort. SpO_2	ESS Skoru
3-HAA	p değeri	0,840	0,948	0,717	0,821	0,180	0,486
	r değeri	0,016	-0,005	-0,030	-0,018	-0,111	-0,057
3-HK	p değeri	0,796	0,795	0,630	0,973	0,736	0,527
	r değeri	-0,021	0,021	-0,039	-0,002	-0,028	0,052
KYNA	p değeri	0,387	0,003*	0,012*	0,021*	0,067	0,420
	r değeri	0,071	0,240	-0,204	-0,189	-0,151	0,066
KYN	p değeri	0,107	0,007*	0,015*	0,005*	0,012*	0,154
	r değeri	0,133	0,220	-0,200	-0,229	-0,205	0,117
TRP	p değeri	0,196	0,086	0,062	0,069	0,220	0,231
	r değeri	0,107	0,141	-0,106	-0,150	-0,101	0,099
KTR	p değeri	0,575	0,107	0,583	0,149	0,054*	0,560
	r değeri	0,046	0,133	-0,045	-0,119	-0,159	0,048

*Kısaltmalar: AHI: apne-hipopne indeksi, ESS: Epworth Uykululuk Ölçeği, KTR: kinürenin/triptofan oranı, KYN: kinürenin, KYNA: kinürenik asit, ODI: oksijen desatürasyon indeksi, Ort.: ortalama, SpO_2: oksijen satürasyonu, TRP: triptofan, 3-HAA: 3-hidroksiantranilik asit, 3-HK: 3-hidroksikinürenin Notlar: * İstatistiksel anlamlı farklılık bulunan sonuçlar belirtilmiştir. Tüm korelasyon analizleri Spearman korelasyon testi ile yapılmıştır.*

SS-565 HEREDİTER ATAKSİSİ OLAN 197 OLGUDA GENOTİP-FENOTİP ÖZELLİKLERİNİN İNCELENMESİ

İBRAHİM CAN DEMİR[1], MURAT GÜLTEKİN[1], RECEP BAYDEMİR[1], MUHAMMET KOÇ[1], ŞEYMA BENLİ[2], AYŞE NAZLI BAŞAK[3]

[1]ERCİYES ÜNİVERSİTESİ TIP FAKÜLTESİ, NÖROLOJİ ANA BİLİM DALI, KAYSERİ
[2]AFŞİN DEVLET HASTANESİ, KAHRAMANMARAŞ
[3]KOÇ ÜNİVERSİTESİ, TIBBİ GENETİK ANA BİLİM DALI, İSTANBUL

Bilimsel Zemin ve Amaç:
Herediter ataksiler, klinik ve genetik açıdan belirgin heterojenlik gösteren, etyolojide çok fazla sayıda hastalığın yer aldığı, ilerleyici nörodejeneratif hastalıklar grubudur. Bu çalışmada kliniğimizde izlenen olguların genetik alt tip dağılımları, hastalık grupları temelinde genotip-fenotip özellikleri yönünden incelenmiştir.

Materyal ve Metot:
2015–2024 yılları arasında Erciyes Üniversitesi Tıp Fakültesi Nöroloji Kliniği'nde herediter ataksi tanısıyla değerlendirilen ve genetik tanıları konan hastalar çalışmaya dahil edildi. Olgular, genetik tanıları doğrultusunda sınıflandırıldı. Literatürde daha önce tanımlanmamış CAPN1 ve TBC1D2B mutasyonları da yeni varyantlar olarak kaydedildi.

Bulgular:
En sık görülen herediter neden Friedreich ataksi olarak bulundu (n=44). SCA Tip 2 (n=12) ve diğer SCA alt tipleri ikinci sıklıkta sıklıkla izlendi. Spastik ataksi, AOA1/AOA2, mitokondriyal ve metabolik nedenli ataksiler (POLR3A, TK2, ETFDH, OPA3, L2HGDH) daha düşük oranda görüldü. Negatif genetik sonuçlu olgu sayısı 11 idi. CAPN1 ve TBC1D2B mutasyonları yeni varyantlar olarak belirlendi. Friedreich ataksi en sık olmasına rağmen tipik puberte başlangıç yaşı olan hastalara dışında atipik özellikleri olan vakalar (ileri yaş başlangıç, DTR normal, serebellar atrofi belirgin olmayan vs) da bulundu. Aynı gen mutasyonu gösteren SCA-2 hastalarda da trinükleotid gen artış sayısına bağlı olarak farklı düzeylerde ataksi kliniği (hafif ataksi veya tekerlekli sandalyeye bağımlı) saptandı.

Sonuç:
Herediter ataksilerde genotip-fenotip çeşitliliği çok geniş olup, klinik yük özellikle Friedreich ataksi ve SCA Tip 2'de belirgindir. Hastalık adlarına göre sınıflandırma, klinik izlem ve genetik danışmanlıkta hedefli yaklaşımları kolaylaştırmaktadır. Ayrıca saptanan yeni varyantlar, literatüre katkı sunmakta ve moleküler tanı spektrumunu genişletmektedir.

Anahtar Kelimeler: Herediter ataksi, Friedreich ataksi, SCA Tip 2

Ataksi Tiplerine Göre Hasta Dağılımı

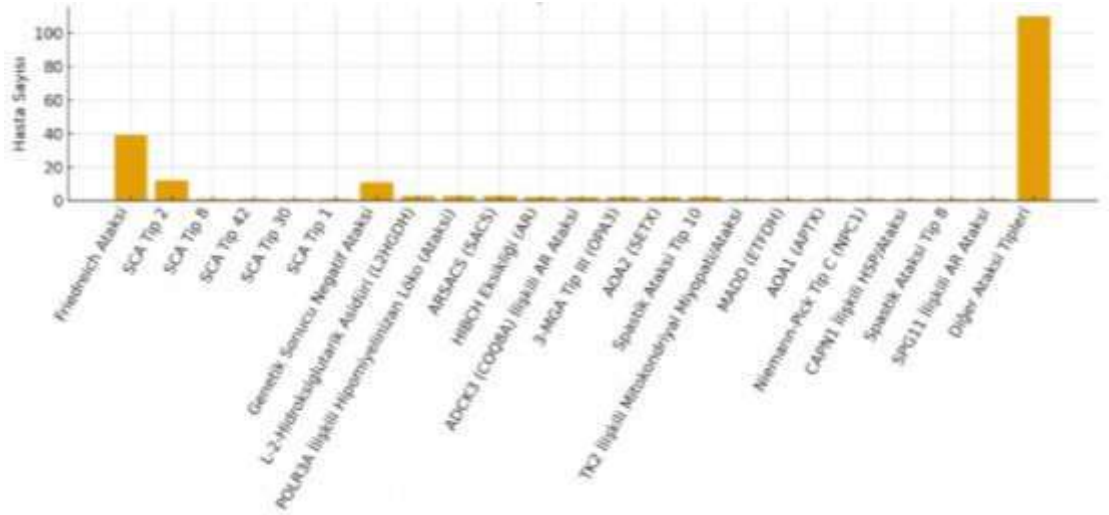

Grafikte hastalık adları doğrudan gösterilmiştir. SCA alt tipleri (SCA Tip 1/2/8/30/42), Friedreich ataksi ve diğer kalıtsal ataksi sendromları (AOA1/2, ARSACS, POLR3A, L2HGDH, OPA3, TK2, HIBCH, ETFDH vb.) tekil başlıklarla sunulmuştur.

Ataksi Tiplerine Göre Hasta Dağılımı

Ataksi Tipi	Hasta Sayısı
Friedreich Ataksi	44
SCA Tip 2	12
SCA Tip 8	1
SCA Tip 42	1
SCA Tip 45	1
SCA Tip 30	1
SCA Tip 1	1
L-2-Hidroksiglutarik Asidüri (L2HGDH)	3
POLR3A İlişkili Hipomiyelinizan Lökodistrofi (Ataksi)	3
ARSACS (SACS)	3
HIBCH Eksikliği (AR)	2
ADCK3 (COQ8A) İlişkili AR Ataksi	2
3-MGA Tip III (OPA3)	2
AOA2 (SETX)	2
Spastik Ataksi Tip 10	2
TK2 İlişkili Mitokondriyal Miyopati/Ataksi 1	1
MADD (ETFDH)	1
AOA1 (APTX)	1
Niemann-Pick Tip C (NPC1)	1
CAPN1 İlişkili HSP/Ataksi	1
Spastik Ataksi Tip 8	1
SPG11 İlişkili AR Ataksi	1
Diğer Ataksi Tipleri	110

SS-569 MULTİPL SKLEROZ HASTALARINDA SPİNAL REZERV VE ATROFİ HIZININ UZUN DÖNEM ÖZÜRLÜLÜK ÜZERİNE ETKİSİ

MURAT KÜRTÜNCÜ[1], TAHA BURAK AYAZ[1], AHMED SERKAN EMEKLİ[1], TUNCAY GÜNDÜZ[1], NEFATİ KIYLIOĞLU[2], MESRURE KÖSEOĞLU[3], MEHMET DEMİR[3], HALİL GÜLLÜOĞLU[4], ERKİNGÜL BİRDAY[5], ABDULKADİR ERMİŞ[5], NİLÜFER KALE İÇEN[6], SAMİ ÖMERHOCA[6], PINAR ACAR ÖZEN[7], TUĞBA ÖZÜM[7], BİLGİN ÖZTÜRK[8], BÜŞRA GİZEM KENDİRLİOĞLU[8], VEDAT ÇİLİNGİR[9], RABİA KOÇ[10], FURKAN SARIDAŞ[10], HAZAL CEREN MANAZOĞLU[11], CANSU KÖSEOĞLU TOKSOY[12], BELGİN PETEK BALCI[13], İREM KURU[13], ESRA TAŞKIRAN[14], SERKAN ÖZBEN[14], ONUR AKÇA[14], HAFİZE NALAN GÜNEŞ[15], MELİH ALTIKARDEŞ[15], GÖKÇEN GÖZÜBATIK ÇELİK[16], MESUDE TÜTÜNCÜ[16], YASEMİN EKMEKYAPAR FIRAT[17], AYŞE MÜNİFE NEYAL[17], DİLCAN KOTAN[18], AYSUN ÜNAL[19], BERAT GÖKSU ÇELENK[19], ONUR KOÇ[19], NERMİN TEPE[20], ALPKAĞAN KALE[20], KADRİYE AĞAN[21] GÜLİN SÜNTER[21], SONER DENİZ ERSOY[21], MERYEM TUBA SÖNMEZ[22], DUYGU ARSLAN MEHDİYEV[22], MİTHAT SELVİ[23], ÖMER YALÇIN[24], MUSAB YAKUT[24], ASLI TUNCER[7]

[1]NÖROLOJİ ANA BİLİM DALI, İSTANBUL ÜNİVERSİTESİ
[2]NÖROLOJİ ANA BİLİM DALI, AYDIN ADNAN MENDERES ÜNİVERSİTESİ
[3]NÖROLOJİ KLİNİĞİ, KANUNİ SULTAN SÜLEYMAN EĞİTİM VE ARAŞTIRMA HASTANESİ
[4]NÖROLOJİ ANA BİLİM DALI, MEDİCALPOİNT HASTANESİ, İZMİR EKONOMİ ÜNİVERSİTESİ
[5]NÖROLOJİ ANA BİLİM DALI, MEDİPOL ÜNİVERSİTESİ
[6]NÖROLOJİ KLİNİĞİ, BAĞCILAR EĞİTİM VE ARAŞTIRMA HASTANESİ
[7]NÖROLOJİ ANA BİLİM DALI, HACETTEPE ÜNİVERSİTESİ
[8]NÖROLOJİ ANA BİLİM DALI, GÜLHANE TIP FAKÜLTESİ, SAĞLIK BİLİMLERİ ÜNİVERSİTESİ
[9]NÖROLOJİ ANA BİLİM DALI, VAN YÜZÜNCÜ YIL ÜNİVERSİTESİ
[10]NÖROLOJİ ANA BİLİM DALI, ULUDAĞ ÜNİVERSİTESİ
[11]NÖROLOJİ KLİNİĞİ, ÜMRANİYE EĞİTİM VE ARAŞTIRMA HASTANESİ
[12]NÖROLOJİ KLİNİĞİ, ERENKÖY RUH VE SİNİR HASTALIKLARI EĞİTİM VE ARAŞTIRMA HASTANESİ
[13]NÖROLOJİ KLİNİĞİ, HASEKİ EĞİTİM VE ARAŞTIRMA HASTANESİ
[14]NÖROLOJİ KLİNİĞİ, ANTALYA EĞİTİM VE ARAŞTIRMA HASTANESİ
[15]NÖROLOJİ KLİNİĞİ, ANKARA EĞİTİM VE ARAŞTIRMA HASTANESİ
[16]NÖROLOJİ KLİNİĞİ, BAKIRKÖY PROF. DR. MAZHAR OSMAN RUH SAĞLIĞI VE SİNİR HASTALIKLARI EĞİTİM VE ARAŞTIRMA HASTANESİ
[17]NÖROLOJİ ANA BİLİM DALI, SANKO ÜNİVERSİTESİ
[18]NÖROLOJİ ANA BİLİM DALI, SAKARYA ÜNİVERSİTESİ
[19]NÖROLOJİ ANA BİLİM DALI, TEKİRDAĞ NAMIK KEMAL ÜNİVERSİTESİ
[20]NÖROLOJİ ANA BİLİM DALI, BALIKESİR ÜNİVERSİTESİ
[21]NÖROLOJİ ANA BİLİM DALI, MARMARA ÜNİVERSİTESİ
[22]NÖROLOJİ KLİNİĞİ, ANKARA ETLİK ŞEHİR HASTANESİ
[23]NOVARTİS, TÜRKİYE
[24]İNASOFT YAZILIM

Amaç:
Multipl sklerozda (MS) özürlülük progresyonunun erken öngörülmesi prognoz ve tedavi planlaması açısından kritik öneme sahiptir. Serebral volümetrik çalışmalar yaygın olmakla birlikte, spinal kord metrikleri konusunda kanıtlar sınırlıdır. Bu çok merkezli çalışmada servikal spinal kord kesitsel alanı (SSKA) ve atrofi hızının uzun dönem özürlülük progresyonundaki prognostik değeri araştırılmış, makine öğrenmesi tabanlı öngörü modelleri geliştirilmiştir.

Materyal ve Metot:
Çalışmaya 2017 McDonald MS tanı kriterlerini karşılayan ve en az beş yıl takip edilen 540 hasta dahil edildi. C2–3 ve C3–4 seviyelerinden elde edilen aksiyel T2-ağırlıklı MRG'ler,

derin öğrenme tabanlı U-Net algoritması ile segmentlenerek SSKA ölçüldü. Klinik ve radyolojik değişkenler Cox regresyon, Kaplan–Meier ve XGBoost makine öğrenmesi modelleriyle analiz edildi.

Bulgular:
Hastaların (387 kadın, 153 erkek) ortalama takip süresi 8,5±4,9 yıl idi. Kohortun %22'si progresif seyirliydi. Ortalama bazal SSKA 79,6±11,5 mm², yıllık atrofi hızı %0,1±6,4 idi. Takip süresince 131 hasta (%24,3) EDSS3, 34 hasta (%6,3) EDSS6 seviyesine ulaştı. Servikal atrofisi olan hastaların 5. yıl EDSS değerlerinin daha yüksek olduğu (2,4±1,8 vs. 1,8±1,6; p<0,001) ve daha yüksek oranda progresif seyir gösterdiği gözlendi (%27 vs. %16; p=0,006). Çok değişkenli Cox regresyon analizinde yüksek başlangıç yaşı (HR=1,06; p<0,001), düşük bazal SSKA (HR=0,97; p<0,001) ve servikal spinal atrofi varlığının (HR=2,01; p<0,001) EDSS3'e ulaşma süresi açısından bağımsız risk faktörleri olduğu saptandı. XGBoost regresyon modelinin EDSS3'e ulaşma süresi açısından güçlü performans gösterdiği izlendi (RMSE=0,48; R^2=0,91).

Sonuç:
Multipl skleroz hastalarında düşük bazal SSKA ve servikal atrofi gelişimi uzun dönem özürlülük progresyonunu belirlemektedir. Üst servikal spinal kord metrikleri, erken risk sınıflandırması ve tedavi kararlarında klinik değere sahip bir biyobelirteç olarak kullanılabilir.

Anahtar Kelimeler: Multipl skleroz, Servikal spinal kord rezervi, Spinal atrofi, Makine öğrenmesi, Prognoz

SS-581 TREMOR İLE BAŞVURAN HASTALARDA SPİRAL ÇİZME VE YAZI YAZMA İLE KLİNİK TANININ, CHATGPT DESTEKLİ TANISAL YORUM VE EMG BULGULARI İLE KARŞILAŞTIRILMASI

AYGÜL TANTİK PAK, ECE MERTOĞLU, HATİCE DENİZ HİNTOĞLU,
FATMA MÜNEVVER GÖKYİĞİT

SBÜ GAZİOSMANPAŞA EĞİTİM VE ARAŞTIRMA HASTANESİ

Giriş:
Tremor, nörolojik polikliniklere başvuruların en sık nedenlerinden biridir. Geleneksel tanısal yaklaşım, klinik muayene, spiral çizim ve yazı yazma testleri ile desteklenirken, EMG altın standart kabul edilmektedir. Son dönemde yapay zekâ tabanlı büyük dil modelleri, klinik verilerin yorumlanmasında yeni bir araç olarak öne çıkmaktadır. Bu çalışmada, spiral çizme ve yazı yazma testleri ile elde edilen klinik verilerin, ChatGPT tarafından yapılan tanısal yorumlar ve EMG bulguları ile karşılaştırılması amaçlanmıştır.

Yöntem:
Prospektif kesitsel tasarım ile planlanan hala devam etmekte olan çalışmamıza nöroloji polikliniğimize tremor şikâyeti ile başvuran toplam 22 hasta dahil edilmiştir. Her hastaya spiral çizme ve yazı yazma testleri uygulanmış, klinik muayene bulguları kaydedilmiştir. Test sonuçları, körlenmiş şekilde hem deneyimli bir nörolog hem de ChatGPT tarafından değerlendirilmiştir. Ayrıca, tüm hastalara tremorun tipini ayırt etmek amacıyla yüzeyel EMG uygulanmıştır. Bulgular, klinik tanı, ChatGPT tahminleri ve EMG sonuçları arasında duyarlılık, özgüllük ve uyum oranları açısından karşılaştırılmıştır.

Bulgular:
Hastaların yaş ortalaması 48,05±16,74 olup %63,6(n=14)'sı kadındı. Hastaların 7 si Parkinson tremor, 1 fizyolojik tremor, 1 psikojenik tremor olup13'ü esansiyel tremor tanısı aldı. Hastaların Spiral çizme ve yazı yazma testleri ile klinik muayeneye dayalı tanı doğruluk oranı %86,36 iken, ChatGPT destekli yorumlama %90,1 doğruluk sağlamıştır. ChatGPT değerlendirmeleri, özellikle esansiyel tremor ve parkinsonizm ayrımında yüksek uyum ($p<0.05$) göstermiştir.

Sonuç:
Spiral çizme ve yazı yazma testleri, tremorun klinik ayrımında halen değerli bir araçtır. ChatGPT, klinik verilerin yorumlanmasında yüksek doğruluk ve pratiklik sağlayarak özellikle esansiyel tremor ve parkinsonizm ayrımında destekleyici rol oynayabilir. Ancak, EMG halen tanıda altın standarttır ve yapay zekâ yöntemleri klinik karar destek süreçlerine yardımcı olabilecek ek bir araç olarak değerlendirilmelidir.

Anahtar Kelimeler: Tremor, Spiral Çizim, Yazı Yazma, EMG, ChatGPT, Yapay Zekâ

SS-583 KORPUS KALLOZUM SPLENİUM LEZYONLARININ KLİNİK VE RADYOLOJİK ÖZELLİKLERİ

ESRA NUR SANCAR, EFE AKBAŞ, DİDEM DARICI, ÖZDEM ERTÜRK ÇETİN, ŞEVKİ ŞAHİN, SERKAN DEMİR

SAĞLIK BİLİMLERİ ÜNİVERSİTESİ, HAMİDİYE TIP FAKÜLTESİ, ŞEHİT PROF. DR. İLHAN VARANK EĞİTİM VE ARAŞTIRMA HASTANESİ, NÖROLOJİ ANABİLİM DALI, SANCAKTEPE, İSTANBUL

Manyetik rezonans görüntülemede (MRG) saptanan korpus kallozum (KK) splenium lezyonları, çoğunlukla KK spleniumun orta hattında veya yakınında yuvarlak/oval lezyonlar olarak görülürler, T2 ağırlıklı ve FLAIR sekanslarda hiperintens olup difüzyon görüntülemede kısıtlılık yaparlar, kontrast tutulumu beklenmez, genellikle geri dönüşümlüdür. Etyolojisinde enfeksiyonlar, metabolik bozukluklar, ilaç ilişkili toksisite, maligniteler gibi birçok nedenle ilişkilendirilmiştir. Klinik olarak ensefalit/ensefalopati, baş ağrısı, baş dönmesi, senkop, nöbet, bulantı-kusma gibi heterojen semptomları olabilmektedir.

Bu çalışmada hastanemizde KK splenium lezyonu izlenen hastaların klinik ve radyolojik özelliklerini tanımlamayı amaçladık.

Ocak 2021-Ocak 2025 tarihleri arasında çeşitli nedenlerle hastanemize başvuran ve MRG'da izole KK splenium lezyonu saptanan 17 hastanın dosyası retrospektif olarak incelendi. Hastaların yaşları, cinsiyetleri, semptomları, MRG bulguları, etyolojileri, takip MRG'larında lezyonun gerileme durumu kaydedildi. Serebrovasküler hastalık ve demiyelinizan hastalık tanısı alan hastalar çalışmaya dahil edilmedi.

Hastaların 7'si erkek,10'u kadındı, yaş ortalaması 40,9'du (14-75). En sık başvuru nedeni solunum yolu enfeksiyonu (%23,5), miyalji/eklem ağrısı (%23,5) ve bilinç bulanıklığı (%%23,5) idi, bunları baş ağrısı (%11,7), baş dönmesi (%5,8), senkop (%5,8), bulantı-kusma (%5,8) takip ediyordu.

On dört hastaya enfeksiyon (%82,3) (3 tanesi COVID olmak üzere 9 solunum yolu enfeksiyonu (%52,9), 3 gastroenterit (%17,6), 1 infektif endokardit (%5,8), 1 menenjit (%5,8)), 1 hastaya elektrolit imbalansı (%5,8), 1 hastaya karaciğer yetmezliği (%5,8), 1 hastaya hemicrania continua (%5,8) tanısı konuldu.

On hastada takip MRG'da lezyonun 1 ay içerisinde gerilediği gözlenirken 7 tanesinde takip MRG bulunmadığından gerileme açısından değerlendirme yapılamadı.

KK splenium lezyonları nadir olmayarak nöroloji pratiğinde karşımıza çıkabilmekte ve heterojen bir etyolojisi olabilmektedir. COVID19 başta olmak üzere birçok sistemik hastalıkla ilişkilendirilmiştir. Literatürde en sık ilaç ve toksinlerle ilişkili olduğu bildirilmiş olmakla birlikte bizim çalışmamızda enfeksiyöz etyolojiyle daha sık ilişkili bulunmuştur. Lezyon gerileme süresinin literatürle benzer olarak 1 ay içerisinde olduğu görülmüştür. Son yıllarda bu lezyonların MR görüntüsü "cytotoxic lesions of the corpus callosum (CLOCC)" olarak tanımlanmıştır. Semptom ve lezyon şiddetinden bağımsız olarak hastaların etyolojiye yönelik detaylı değerlendirilmesi klinik açıdan önem taşımaktadır.

Anahtar Kelimeler: Korpus kallozum, splenium, sitotoksik

Figür 1

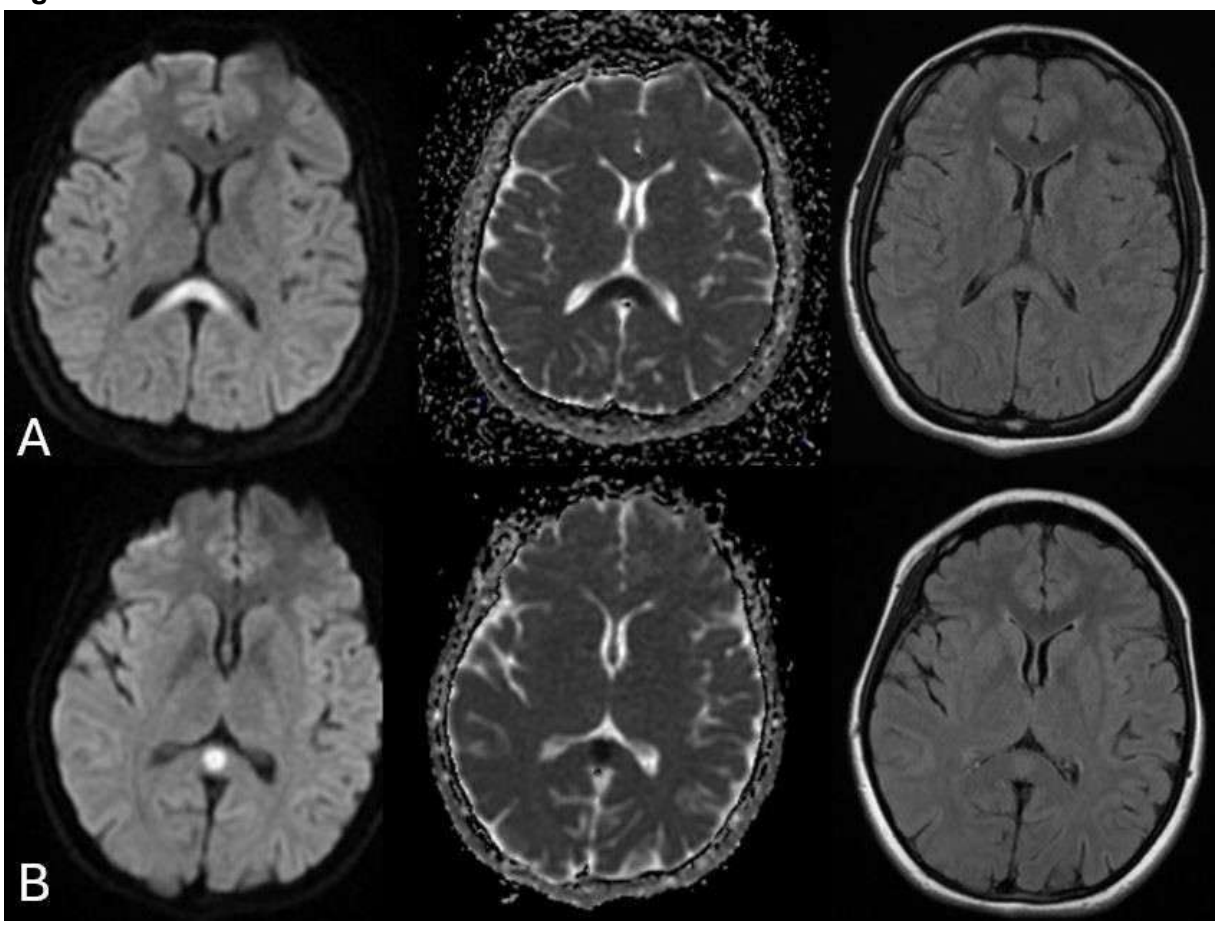

Diffüzyon ağırlıklı manyetik rezonans görüntülemede kısıtlılık, FLAIR sekansta hiperintensite izlenen oval (A) ve yuvarlak (B) korpus kallozum splenium lezyonları

SS-595 ÇOCUKLARDA SEROTONİN GERİ ALIM İNHİBİTÖRÜ KULLANIMININ HUZURSUZ BACAK SENDROMU ÜZERİNE ETKİSİ

DERYA YAVUZ DEMİRAY[1], SEDA AYBÜKE SARI[2], MEHMET ERDEM[3]

[1]*HATAY MUSTAFA KEMAL ÜNİVERSİTESİ NÖROLOJİ AD*
[2]*HATAY MUSTAFA KEMAL ÜNİVERSİTESİ ÇOCUK PSİKİYATRİ*
[3]*HATAY MUSTAFA KEMAL ÜNİVERSİTESİ HALK SAĞLIĞI*

Amaç:
Bu araştırma, depresyon ve/veya anksiyete bozukluğu tanısı almış pediatrik ve adolesan popülasyonlarda seçici serotonin geri alım inhibitörleri (SSRI'lar) ile Huzursuz Bacak Sendromu (HBS) prevalansı arasındaki ilişkiyi incelemeyi amaçlamaktadır.

Gereç-Yöntem:
Bu retrospektif çalışma, 10–17 yaş arasındaki ve aşağıdaki seçici serotonin geri alım inhibitörlerinden biri ile tedavi edilmiş hastaları incelemiştir: fluoksetin, sertralin veya essitalopram. Dışlama kriterleri arasında demir eksikliği anemisi, diabetes mellitus, böbrek bozuklukları, omurilik hastalıkları, antihistaminik veya antipsikotik ilaç kullananlar ve diğer psikiyatrik veya nörolojik bozukluğu olan bireyler yer almıştır. Çalışmada demografik bilgiler, tıbbi geçmiş, ferritin seviyeleri, B12 vitamini seviyeleri ve huzursuz bacak sendromu aile öyküsü kaydedilmiştir. Hastalara huzursuz bacak sendromuna yönelik 4 soru soruldu (bacakları hareket ettirme isteği var mı, nahoş hisler veya hareket ettirme isteği hareketsizlikle kötüleşiyor mu, şikayetler aktiviteyle iyileşiyor mu, nahoş hisler geceleri artıyor mu?). Hepsine evet yanıtı verenler HBS olarak tanımlandı. HBS tanısı alan çocuklara mevcut şikayetlerin derecesi, semptomların sıklığı, şiddeti, yorgunluk, uykusuzluk derecesi, günlük yaşam aktivitelerini etkileme derecesi 4 puan (0:yok,4:çok şiddetli) üzerinden değerlendirilerek aile öyküsü sorgulandı.

Bulgular:
Analiz edilen 40 çocuk arasında %10'u HBS geliştirmiştir. Sonuç:lar, SSRI kullanımının HBS semptomlarının ortaya çıkışı ile potansiyel bir ilişki gösterebileceğini işaret etmektedir. Hemoglobin, ferritin veya B12 vitamini seviyeleri ile HBS arasında anlamlı bir ilişki bulunmamıştır. HBS hastalarının yarısında aile öyküsü mevcuttur.

Sonuç:
Sonuç:lar, pediatrik ve adolesan popülasyonlarda SSRI kullanımının HBS ortaya çıkışı ile olası bir ilişkisinin olduğunu göstermektedir. Daha geniş örneklem büyüklüğü ile ek çalışmalar yapılması önerilmektedir.

Anahtar Kelimeler: Huzursuz Bacak Sendromu, Çocuklar, Serotonin Geri Alım İnhibitörleri, Depresyon, Anksiyete Bozuklukları

SS-596 6 ŞUBAT DEPREMİ SONRASI BEYİN YAPISAL DEĞİŞİKLİKLERİNİN VOLUMETRİK MRI İLE DEĞERLENDİRİLMESİ

DERYA YAVUZ DEMİRAY[1], UFUK CÜZDAN[1], FATMA ÖZ[2], OZAN HARBALİ[3], HANEFİ BAYAROĞULLARI[3]

[1]HATAY MUSTAFA KEMAL ÜNİVERSİTESİ NÖROLOJİ AD
[2]HATAY MUSTAFA KEMAL ÜNİVERSİTESİ ANATOMİ AD
[3]HATAY MUSTAFA KEMAL ÜNİVERSİTESİ RADYOLOJİ AD

Amaç:
Bu çalışma, 6 Şubat depremi sonrası beyin yapılarında, özellikle duygu durum merkezlerinde, MRI volumetrik analiz ile meydana gelen değişiklikleri araştırmayı amaçlamaktadır.

Gereç-Yöntem:
Bu retrospektif çalışmaya, deprem öncesi ve sonrası (2022–2023) beyin MRI'sı çekilen 20 nöroloji kliniği hastası dahil edildi. Depremden 1 yıl önce ve 1 yıl sonra yapılan MRI görüntüleri incelendi. Hasta verileri; yaş, cinsiyet, MRI endikasyonları ve tıbbi öyküyü içermekteydi. Sadece baş ağrısı şikâyeti olan, nörodejeneratif hastalığı veya kafa travması bulunmayan hastalar seçildi. 3T MRI T1 sekansları kullanılarak volBrain yöntemi ile total beyin, beyaz ve gri madde, beyin omurilik sıvısı, limbik sistem, prefrontal korteks, serebellum ve talamus değerlendirildi. Tüm katılımcılar birinci derece yakın kaybı yaşamış veya ev yıkımı deneyimlemişti.

Bulgular:
Katılımcıların %65'i kadın, %35'i erkek olup, yaş ortalaması 42,15 ± 8,41 idi. Beyaz madde hacmi azaldı (p=0.011), beyin omurilik sıvısı hacmi arttı (p=0.017) ve total beyin hacmi azaldı (p=0.025). Serebellum hacimlerinde, total (p=0.023), sağ (p=0.021) ve sol (p=0.029) anlamlı azalmalar görüldü. Talamus da total (p=0.008), sağ (p=0.009) ve sol (p=0.010) bölgelerde hacim kaybı gösterdi. Posterior singulat girus (PCgG) ise anlamlı hacim artışları sergiledi (total p=0.007; sağ p=0.023; sol p=0.012). Limbik sistem, amigdala, prefrontal korteks ve insular korteks gibi diğer bölgelerde anlamlı hacim değişikliği saptanmadı.

Sonuç:
Bulgular, beyaz madde, talamus, serebellum ve PCgG gibi beyin bölgelerinde anlamlı volumetrik değişiklikler olduğunu göstermektedir. Bu değişiklikler, akut stres veya travmanın etkilerini yansıtıyor olabilir. Bu bulguları daha kapsamlı olarak incelemek ve nörolojik hasarı azaltmaya ve iyileşmeye yönelik müdahaleler geliştirmek için ileri çalışmalara ihtiyaç vardır.

Anahtar Kelimeler: Limbik sistem, MRI volumetrik analiz, deprem, afet, nörogörüntüleme

SS-605 İDİYOPATİK İNTRAKRANİYAL HİPERTANSİYON HASTALARINDA YAPAY ZEKA DESTEKLİ BEYİN MRG VOLÜMETRİ: POTANSİYEL BİYOBELİRTEÇLERİN KEŞİFSEL ANALİZİ

ERAY ERGÜL, OĞUZHAN TAŞ, MİNE HAYRİYE SORGUN, CANAN TOGAY IŞIKAY

ANKARA ÜNİVERSİTESİ TIP FAKÜLTESİ, NÖROLOJİ ANA BİLİM DALI, ANKARA

Amaç:
İdiyopatik intrakraniyal hipertansiyon (IIH) tanısında, invaziv olmayan biyobelirteç ihtiyacını karşılamak üzere, yapay zeka destekli Beyin MRG volümetrik analiz yöntemiyle IIH hastaları ile gerilim tipi baş ağrılı (GTBA) kontroller arasındaki hacimsel farklılıkları karşılaştırmak ve bu parametreleri klinik ve radyolojik özelliklerle ilişkilendirmektir.

Materyal ve Metot:
Tek merkezli, retrospektif vaka-kontrol çalışmasına Revize Friedman Kriterleri'ne göre kesin IIH tanılı 22 hasta ve demografik olarak eşleştirilmiş 22 GTBA hastası dahil edildi. Katılımcılardan tanı amaçlı, lomber ponksiyon ve tedavi öncesi çekilmiş Beyin MRG T1 sekansları, yapay zeka destekli OPENMAP-T1 yazılımı ile analiz edilerek Toplam İntrakraniyal Hacim (TİH), Toplam Beyin Hacmi (TBH) ve Ventriküler/Sulkal Beyin Omurilik Sıvısı Hacimleri ölçüldü. Volümetrik veriler IIH ve GTBA grupları arasında ve IIH altgrupları arasında karşılaştırıldı.

Bulgular:
IIH ve GTBA grupları arasında anlamlı hacimsel fark saptanmazken, IIH altgruplarında önemli ilişkiler gözlemlendi: Optik sinir tortuyozitesi ve perioptik kılıf genişlemesi birlikteliği anlamlı pozitif korelasyon gösterdi (OR:18, %95 GA:2-161). Tinnitusu olan IIH hastalarında 3. Ventrikül Hacmi (V3H) ve V3H/TİH oranı anlamlı derecede düşük bulundu (p=0,012; Etki Büyüklüğü: 0,626). Frisen derecesi ile 4. Ventrikül Hacmi(V4H) ve V4H/TİH oranı arasında güçlü negatif korelasyon tespit edildi(Spearman rho:-0,683; p=0,0001; Şekil-1, 2).

Sonuç:
Bu çalışma, IIH'nin heterojen bir hastalık spektrumu olabileceğini göstermektedir. Üçüncü ve dördüncü ventrikül hacimlerindeki değişikliklerin, klinik bulgularla gösterdiği güçlü korelasyonlar, yapay zeka destekli volümetrik analizin IIH'nin farklı klinik fenotiplerinin ayrımında potansiyel bir biyobelirteç ortaya koyabileceğini göstermektedir. Bulgularımız klasik "slit ventrikül" paradigmasının ötesine geçerek, ventriküler sistemdeki hacimsel değişikliklerin, hastalığın alt tiplerini yansıtabileceği hipotezini desteklemektedir. Bu özgün bulguların doğrulanması ve potansiyel tanısal değerinin belirlenmesi için daha geniş ölçekli, çok merkezli çalışmalara ihtiyaç bulunmaktadır.

Anahtar Kelimeler: Beyin Manyetik Rezonans Volümetri, Beyin Omurilik Sıvısı Hacmi, İdiyopatik İntrakraniyal Hipertansiyon, Ventriküler Sistem, Yapay Zeka Destekli Parselasyon

IIH Alt Grup Analizinde Papilödem Şiddeti (Frisen Derecesi) ile 4. Ventrikül Hacmindeki Değişimin Demonstrasyonu

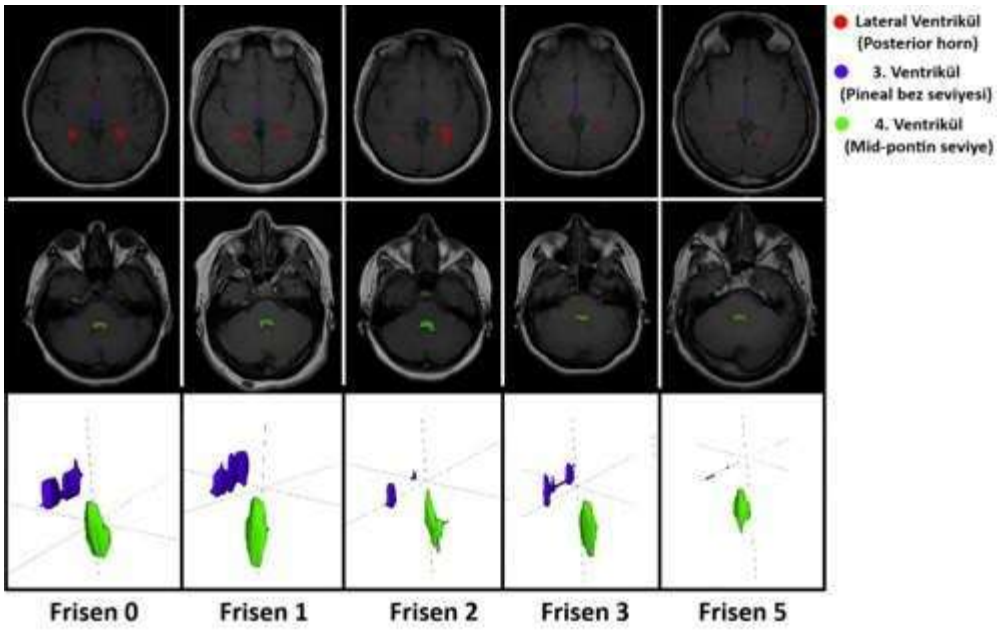

Frisen derecesine göre sınıflandırılan hastalar arasından, medyan değeri temsil eden olgular seçilmiş ve ITK-SNAP kullanılarak görselleştirilmiştir.

IIH Alt Grup Analizinde Papilödem Şiddeti (Frisen Derecesi) ve 4. Ventrikül Hacmi Korelasyonu

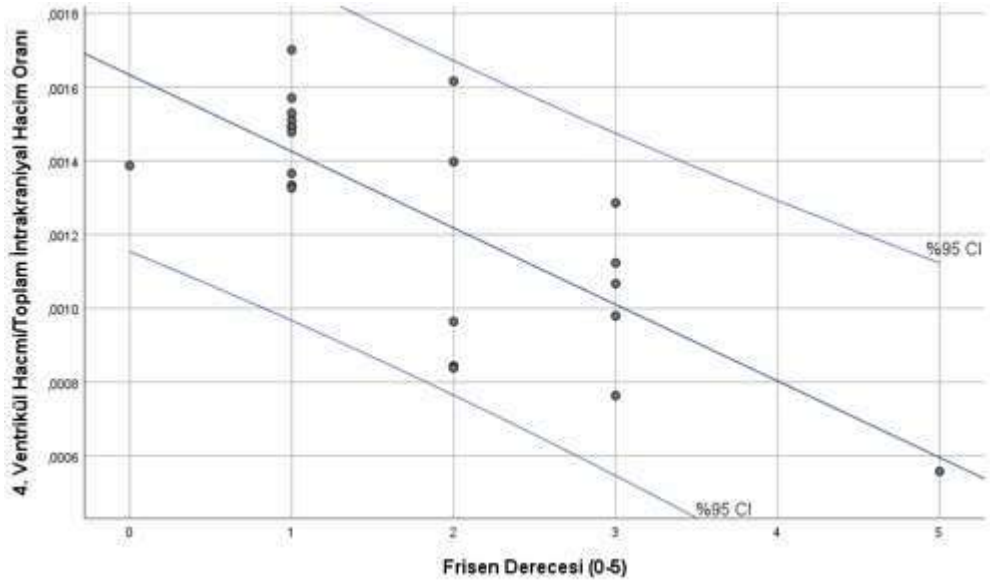

Frisen derecesi ile 4. Ventrikül Hacmi / Toplam İntrakraniyal Hacim Oranı arasındaki güçlü negatif korelasyonu gösteren dağılım grafiği, Spearman rho:-0,683; p=0,0001.

SS-617 İDİYOPATİK JENERALİZE EPİLEPSİ: PROGNOSTİK BELİRTEÇLER NELER OLABİLİR?

ZİYA BERKE SOYLU, MERVE MELODİ ÇAKAR, NEŞE DERİCİOĞLU

HACETTEPE ÜNİVERSİTESİ TIP FAKÜLTESİ, NÖROLOJİ ANABİLİM DALI, ANKARA

Giriş:
İdiyopatik jeneralize epilepsiler (İJE), genetik jeneralize epilepsilerin (GJE) bir alt grubudur ve tüm epilepsilerin %15-20'sini oluşturur. Nöbet başlangıç yaşı, tipleri ve EEG bulguları ile ayırt edilirler. Uygun tedaviyle hastaların %80'inde nöbet kontrolü sağlanabilse de dirençli olgular mevcuttur. Bu çalışmada İJE tanılı hastaların klinik ve laboratuvar verileri incelenerek tedavi direnciyle ilişkili faktörler araştırıldı.

Metod:
Hacettepe Üniversitesi Nöroloji Anabilim Dalı EEG Laboratuvarında 2000-2025 yılları arasında İJE tanısıyla izlenen ≥18 yaş hastaların verileri retrospektif incelendi. Hastalar JME, JAE, CAE ve jeneralize tonik-klonik epilepsi (JTKE) olarak sınıflandırıldı. Son bir yılda nöbet geçirmeyenler (Grup 1) ve geçirenler (Grup 2) olarak ikiye ayrıldı. Klinik ve EEG verileri ile prognoz arasındaki ilişki değerlendirildi.

Bulgular:
Çalışmaya 92 hasta (54 kadın; %58.7) alındı: 43 (%46.7) JME, 40 (%43.5) JTKE, 5 (%5.4) JAE, 4 (%4.3) CAE. Hastaların 72'si (%78.3) Grup 1, 20'si (%21.7) Grup 2'deydi. İlk ilaç olarak Valproat(VPA) ile %71.2 (n=37), Levetirasetam(LEV) ile %59.3 (n=16) nöbetsizlik sağlandı. Klinik takipler süresince hastaların 47'sinde (%51,1) en iyi tedavi yanıtı VPA, 37'sinde (%40,2) LEV ile sağlandı. Son izlemde 30 hasta VPA, 32 hasta LEV monoterapisindeydi; 14 hasta (%15.2) politerapiyle izlenmekteydi. Son 3 yılda EEG'de epileptiform aktivite görülmesi ile son 1 yılda nöbet geçirme arasında anlamlı ilişki vardı (p=0.002). Uyku deprivasyonlu EEG'de aktivite izlenenlerin %60'ında, izlenmeyenlerin ise sadece %13'ünde son 1 senede nöbet gelişti (p=0.003).

Sonuç:
İJE hastalarında EEG bulguları, özellikle uyku deprivasyonlu kayıtlar, nöbet prognozuyla anlamlı ilişkili bulunmuştur. Bu sonuç hasta yönetiminde tedavi stratejilerini yönlendirebilir.

Anahtar Kelimeler: EEG, idiyopatik jeneralize epilepsi, juvenil miyoklonik epilepsi, levetirasetam, valproat

SS-624 DÜŞÜK NIHSS SKORLU HASTALARDA MEKANİK TROMBEKTOMİ: TEK MERKEZ DENEYİMİ

SONGÜL ŞENADIM, SENA AKSOY, ARSİDA BAJRAMİ, SERDAR GEYİK

İSTANBUL AYDIN ÜNİVERSİTESİ FLORYA MEDİCALPARK HASTANESİ, İNME MERKEZİ, İSTANBUL

Amaç:
Akut iskemik inmede ciddi nörolojik defisiti olan hastalarda mekanik trombektominin etkinliği kanıtlanmıştır. Düşük NIHSS skoru (<5) olan ve büyük damar oklüzyonu saptanan hastalarda klinik progresyon olabileceği bilinmektedir. Yapılan çalışmalar bu alt grupta endovasküler tedavinin uygulanabilirliğini araştırmış olsa da hasta seçimi ve güvenliğine ilişkin güçlü kanıtlar sınırlıdır. Bu çalışma, merkezimizde mekanik trombektomi uygulanan düşük NIHSS skorlu hastaların klinik sonuçlarını değerlendirmeyi amaçlamaktadır.

Materyal-Metod:
Semptom başlangıcından itibaren 24 saat içinde başvuran, NIHSS skoru 0 ile 5 arasında olan ve büyük-orta damar oklüzyonu saptanan hastalar çalışmaya dahil edildi. Hastaların klinik özellikleri, görüntüleme bulguları, oklüzyon yeri ve mekanik trombektomi ile ilişkili veriler kaydedildi. Tedavi yanıtları, 24.saat NIHSS skoru, 3.ay mRS skoru ve intraserebral kanama varlığı kullanılarak değerlendirildi.

Bulgular:
Toplam 163 hasta çalışmaya dahil edildi. Hastaların 73'ü (%44.8) kadındı ve ortalama yaş 62.2 ± 14.3 idi. Oklüzyon yerleri; 8 hastada (%4.9) ICA, 69 hastada (%42.3) M1, 62 hastada (%38) M2, 8 hastada (%4.9) M3, 7 hastada (%4.3) ACA, 6 hastada (%3.7) baziler arter ve 3 hastada (%1.8) PCA olarak bulundu. Başvuru sırasındaki ortalama NIHSS skoru 3.1±1.4 iken, 24. saatte 2.9±4.1 idi. 155 hastada (%95.1) başarılı rekanalizasyon sağlandı. 33 hastada (%20.2) intraserebral kanama görüldü. 90. günde fonksiyonel bağımsızlığa ulaşan (mRS 0-2) hasta sayısı 137 (%84) olarak bulundu.

Sonuç:
Sonuç:larımız, düşük NIHSS skoru ve büyük-orta damar oklüzyonu olan seçilmiş akut iskemik inme hastalarının mekanik trombektomiden fayda görebileceğini ve 3. ayda yüksek oranda fonksiyonel bağımsızlık sağlanabileceğini göstermektedir. Bununla birlikte, fayda-risk dengesini ve tedavi kararlarını netleştirebilmek için daha geniş ölçekli çalışmalara ihtiyaç vardır.

Anahtar Kelimeler: Düşük NIHSS skoru, mekanik trombektomi, iskemik inme

SS-626 GUİLLAİN-BARRÉ SENDROMUNDA MEKANİK VENTİLASYONUN SESSİZ BELİRTİLERİ: MRC SKORU, BULBER TUTULUM VE EGRIS SKORUNUN ROLÜ

ÖZGÜL OCAK, ZİYACAN TOYAR

ÇANAKKALE ON SEKİZ MART ÜNİVERSİTESİ HASTANESİ NÖROLOJİ ANABİLİM DALI

Amaç:
Guillain-Barré sendromu (GBS) hastalarında mekanik ventilasyon (MV) gereksinimini öngören klinik ve demografik faktörleri değerlendirmek ve MRC kas gücü, bulber tutulum, fasiyal tutulum ve EGRIS skorunun prognostik değerini ortaya koymak.

Yöntem:
Ocak 2020 – Haziran 2025 arasında merkezimizde izlenen 74 GBS hastasının verileri retrospektif olarak analiz edildi. Yaş, cinsiyet, GBS alt tipleri, bulber ve fasiyal tutulum, EGRIS skoru, laboratuvar parametreleri ve giriş MRC skoru kaydedildi. Hastalar MV (+) (n=10) ve MV (–) (n=64) olarak iki gruba ayrıldı. Gruplar arası farklar Mann-Whitney U ve ki-kare testi ile değerlendirildi; lojistik regresyon ile bağımsız risk faktörleri belirlendi.

Bulgular:
Ortalama yaş 66,0±16,2 yıl olup hastaların %71,6'sı erkekti. MV (+) grubunda MRC giriş skoru anlamlı derecede daha düşüktü (p=0,023) ve lojistik regresyonda bağımsız prediktör olarak bulundu (OR=0,86). MRC skorundaki her bir puanlık artış MV riskinde %14 azalma ile ilişkiliydi. Bulber tutulum MV (+) hastaların %100'ünde görülürken, MV (–) grupta yalnızca %11 oranındaydı (p<0,001). Fasiyal tutulum MV (+) hastalarda %50 olup anlamlı şekilde daha yüksekti (p=0,020). EGRIS skoru MV (+) grupta daha yüksek olmakla birlikte fark istatistiksel olarak anlamlı değildi (p=0,097).

Sonuç:
Düşük MRC skoru, bulber ve fasiyal tutulum GBS hastalarında MV gereksiniminin en güçlü belirleyicileridir. EGRIS skorunun yüksek olması klinik olarak önemli bir uyarıcı olsa da bu çalışmada istatistiksel anlamlılığa ulaşmamıştır. Bu parametrelerin birlikte değerlendirilmesi, yoğun bakım planlamasında proaktif yaklaşım için yol göstericidir.

Anahtar Kelimeler: Guillain-Barré Sendromu, Mekanik Ventilasyon, MRC Skoru, Bulber Tutulum, EGRIS Skoru

SS-627 EPİLEPSİ HASTALARINDA LEVETİRASETAM VE KARBAMAZEPİNİN SERUM LİPİD PROFİLİNE ETKİSİ

YASEMİN ESERLİ, SİBEL ÜSTÜN ÖZEK

PROF DR CEMİL TAŞÇIOĞLU ŞEHİR HASTANESİ, NÖROLOJİ ANA BİLİM DALI, İSTANBUL

Giriş:
Nöbet önleyici ilaçlar(NÖİ) birinci, ikinci, üçüncü nesil olmak üzere üçe ayrılmaktadır. Birinci nesil ilaçlar hakkında, çalışma imkanının fazlalığı nedeniyle yan etki ve etki açısından diğerlerine göre daha fazla bilgi mevcuttur. NÖİ'ın sık bilinen yan etkilerinden biri serum lipit düzeylerine etkisidir. Çalışmamızda birinci nesil ilaçlardan karbamazepin (KBZ), ikinci nesil ilaçlardan levetirasetam (LEV) ve her ikisini kullanan hastalardan oluşan gruplar kendi arasında ve sağlıklı grupla serum lipit düzeyleri açısından karşılaştırıldı.

Gereç ve Yöntemler:
Çalışmamıza en az 2 yıldır epilepsi tanısı olup NÖİ olarak sadece LEV kullanan 20 hasta (grup1), sadece KBZ kullanan 20 hasta (grup 2), ikisini birlikte kullanan 20 hastayla (grup 3) NÖİ kullanmayan 20 sağlıklı (kontrol) kişi dahil edildi. Hastaların yaşları, cinsiyetleri, epilepsi ve mevcut tedavi süreleri kaydedildi. Sonrasında hasta ve sağlıklı grubun son 6 aylık serum lipit düzeylerine bakıldı. Veriler Independent T Test'le analiz edildi.

Bulgular:
Çalışmamızdaki vaka gruplarının 29'u (%48.3) erkek, 31'i (%51.7) kadındır. Kontrol grubunun 7'si (%35) erkek, 13'i (%65) kadındır. Monoterapide LEV kullananların yaş ortalaması 41.4, KBZ kullananların 39.6, ikili NÖİ kullananların 41, kontrol grubunun 38.3'tür. NÖİ olarak sadece LEV, sadece KBZ, her ikisini kullanan hastaların ve sağlıklı grubun lipit değerleri karşılaştırıldı. Sadece KBZ kullanan ve ikili NÖİ kullanan grubun total kolesterol değeri yüksek bulundu (p=0,002, p=0,027). Bu iki grup, aralarında karşılaştırıldığında anlamlı fark saptanmadı (p=0,54). LDL değerleri karşılaştırıldığında KBZ monoterapisi kullanan grubun ortalama LDL değeri yüksek saptandı (p=0,025). Diğer grupların LDL ortalamaları normaldi. Trigliserit ve HDL değerlerinde anlamlı değişiklik saptanmadı.

Tartışma
Hiperlipidemi NÖİ'ların yan etkilerinden biri olup kalp-damar hastalık riski açısından dikkat edilmesi gerekir. Çalışmamızın sonucunda KBZ kullananlarda total kolesterol ve LDL değeri yüksek saptandı. LEV ve KBZ birlikte kullananlarda total kolesterol değerinin yüksek saptanıp sadece LEV kullananlarda normal saptanması total kolesterol değeri üzerinde KBZ'in tek başına önemli bir etken olduğunu göstermektedir. Bu nedenle ateroskleroz riski olan hastalarda tedavi takibinde dikkatli olunmalıdır.

Anahtar Kelimeler: Epilepsi, karbamazepin, kolesterol, LDL, levetirasetam

SS-628 POSTERİOR DOLAŞIM İNMELERİNDE VESTİBÜLER TESTLER: VHIT VE VEMP DENEYİMİ

SERAY İBİŞ GÖKSAL, HÜSEYİN NEZİH ÖZDEMİR, AYŞE GÜLER, FİGEN GÖKÇAY, NEŞE ÇELEBİSOY

EGE ÜNİVERSİTESİ TIP FAKÜLTESİ, NÖROLOJİ ANA BİLİM DALI, İZMİR

Giriş:
Arka sistem inmeleri, vertigo ve dengesizlik gibi vestibüler bulgularla karşımıza çıkar. Bu bulguların objektif değerlendirilmesi zordur. Video Baş İtme Testi (vHIT) vestibülo-oküler refleksi, Vestibüler Uyarılmış Myojenik Potansiyeller (VEMP) ise sakkül, utrikül ve vestibülospinal yolların işlevini değerlendirerek tanıya katkı sağlayabilir.

Amaç:
Arka sistem inmeli hastalarda vestibüler fonksiyonları vHIT ve cVEMP testleriyle değerlendirmek ve bulguları klinik ile ilişkilendirmek.

Yöntem:
Çalışmaya posterior dolaşım inmeli 20 hasta ile benzer yaş ve cinsiyette 17 sağlıklı kontrol dahil edildi. Vestibülo-oküler refleksler vHIT ile incelendi. Servikal VEMP testleriyle sakkül kökenli yanıtlar, vestibülospinal yol işlevi değerlendirildi. Tüm kayıtlar Ege Üniversitesi Tıp Fakültesi Nöroloji Anabilim Dalı Nörosensöriyel Birimi'nde yapıldı.

Bulgular:
Çalışmaya posterior dolaşım inmeli 20 hasta ve 17 sağlıklı kontrol dahil edildi. Gruplar arasında yaş açısından anlamlı fark yoktu (kontrol: 52,41 ± 11,06 yıl; inme: 58,55 ± 15,59 yıl; p=0,18). Cinsiyet dağılımı da benzerdi (erkek oranı kontrol: 7/17, inme: 12/20; p=0,25). vHIT ile sadece lateral ipsilezyonel VOR kazancı inme grubunda kontrol grubuna göre daha düşük bulundu ve sınırda anlamlıydı (0,85 ± 0,25; kontrol: 0,97 ± 0,08; p=0,05). Diğer kazanç değerleri, asimetri oranlarında anlamlı fark saptanmadı (p>0,1). Genel eğilim, inme grubunda tüm kanallarda VOR kazanç düşüklüğü yönündeydi. cVEMP testinde median asimetri oranı inme grubunda %17 (IQR=39), kontrol grubunda %9 (IQR=10) olup fark istatistiksel olarak anlamlıydı (p=0,03).

Sonuç:
Arka sistem inmeli olgularda özellikle ipsilezyonel lateral kanal vHIT kazanç değerlerinde düşüklük, cVEMP yanıtlarında asimetri artışı izlendi. Bu bulgular, posterior dolaşım inmelerinde vestibüler fonksiyonların hem vestibülo-oküler hem de vestibülospinal düzeyde etkilendiğini göstermektedir. Hasta sayısının artırılmasıyla lezyon lokalizasyonuna özgü paternlerin daha net ortaya konabileceği düşünülmektedir.

Anahtar Kelimeler: vHIT, VEMP, Vestibüler

SS-630 MYASTENİA GRAVİS HASTALARINDA ECULİZUMAB TEDAVİSİNİN RETROSPEKTİF İNCELENMESİ

MUSTAFA ÖNCEL, DEMET İLHAN ALGIN

ESKİŞEHİR OSMANGAZİ ÜNİVERSİTESİ, NÖROLOJİ ANA BİLİM DALI, ESKİŞEHİR

Çalışmamızda eculizumab tedavisinin myastenia gravis hastalarının yaşam aktiviteleri üzerindeki etkisini araştırmayı amaçladık. Hastanemizde 2022 yılı ve sonrasında eculizumab tedavisi başlanan 11 myastenia gravis hastası retrospektif olarak incelendi. Hastaların yedisi kadın hastaydı. Ortalama yaşları 54,7 yıl; eculizumab öncesi tedavi süresi ortalaması 152 ay, eculizumab kullanım süresi ortalama 14,5 aydı. Hastaların ek tedavileri incelendiğinde pridostigmin (n=11), prednizolon (n=8), azatiyoprin (n=10), IVIG (n=11), plazmaferez (n=5) ve rituksimab (n=2) tedavileri aldıkları görüldü. Eculizumab kullanım öncesi MG-ADL skor ortalamasının 7,9 olduğu, eculizumab kullanımı sonrası MG-ADL skor ortalamasının 3,6 olduğu görüldü (p=0,006). Ayrıca eculizumab kullanımı öncesinde ve sonrasında hastaların MGFA sınıflamaları yapıldı. Buna göre MGFA sınıf 1-2a hafif klinik durum ve sınıf 3a-3b-4a orta-ağır klinik durum olarak sınıflandırıldı. MGFA sınıflamasında eculizumab kullanımı sonrası anlamlı iyileşme olduğu görüldü (p = 0.07). Toplam dört hastanın eculizumab tedavisi sırasında atak geçirdiği görüldü. Bu hastaların demografik özellikleri (yaş ve cinsiyet) atak geçirmeyen hastalarla benzerdi. Atak gelişenlerde düzelme (ΔMG-ADL) ortalama 1.5 iken atak gelişmeyenlerde düzelme (ΔMG-ADL) ortalama 5.9 olarak saptandı (p=0,045). Altı hastada eculizumab tedavisi sonrası ek tedavilerde azaltma yapıldığı tespit edildi. Bu hastaların MG-ADL skorlaması ve MGFA sınıflamaları ile klinik durumları incelendiğinde belirgin iyileşme sağlandığı görüldü. Bu grupta başlangıçta MGFA sınıflaması orta-ağır olup hepsinin tedavi altında MGFA sınıf 1 olarak değerlendirildiği ve MG-ADL skor ortalamasının 6,3 azaldığı görüldü. Toplam üç hastada yan etki gelişmesi nedeniyle eculizumab tedavisinin kesildiği bir hastanın klinik yanıt alınmasına rağmen ek komorbiditeler nedeniyle ex olduğu görüldü. Eculizumab tedavisiyle hastaların myastenia gravis semptomlarının azaldığı, günlük yaşam aktiviteleriyle ilgili fonksiyonel aktivitelerinde iyileşme olduğu gözlendi.

Anahtar Kelimeler: Eculizumab, MG-ADL skoru, MGFA sınıflaması, myastenia gravis

SS-640 TİP 1 NARKOLEPSİDE MONOSİT ALT TİPLERİ VE KEMOKİN RESEPTÖRLERİNİN AKIŞ SİTOMETRİK DEĞERLENDİRMESİ

BEYZANUR ALTIKULAÇ İLİKHAN[1], ŞERİFE ERDEM[4], PERİHAN KADER KENDİRLİ[2], AHMET EKEN[2], HÜSEYİN PER[3], SEVDA ISMAİLOGULLARİ[1]

[1]ERCİYES ÜNİVERSİTESİ, NÖROLOJİ ANA BİLİM DALI, KAYSERİ
[2]ERCİYES ÜNİVERSİTESİ, İMMÜNOLOJİ ANA BİLİM DALI, KAYSERİ
[3]ERCİYES ÜNİVERSİTESİ, ÇOCUK HASTALIKLARI ANA BİLİM DALI, KAYSERİ
[4]ERCİYES ÜNİVERSİTESİ, İMMÜNOLOJİ ANA BİLİM DALI, KAYSERİ; KIRŞEHİR AHİEVRAN ÜNİVERSİTESİ, İMMÜNOLOJİ ANABİLİM DALI, KIRŞEHİR

Amaç:
Narkolepsi Tip 1 (NT1), oreksin içeren nöronların kaybıyla karakterize edilen ve otoimmün süreçlerin rol oynadığı düşünülen nörolojik bir hastalıktır. Bu çalışmada, hastalığın patofizyolojik mekanizmalarını derinlemesine anlamak amacıyla monosit alt tipleri ve kemokin reseptörlerinin ekspresyon profilleri incelenmiştir.

Materyal-Metod:
34 NT1 hastası ve 35 sağlıklı kontrolün periferik kan örneklerinden PBMC izolasyonu yapıldı. Akış sitometri ile klasik (CD14++CD16−), klasik olmayan (CD14+dimCD16+) ve ara monositler (CD14++CD16+) değerlendirildi. CCR2, CCR5, CXCR1, CD62L ve CD11c kemokin reseptörlerinin yüzdesi ve ortalama floresan intensitesi (MFI) ölçüldü.

Bulgular:
Gruplar arasında yaş ve cinsiyet açısından fark yoktu ($p>0.05$). VKI hasta grubunda daha yüksekti ($p<0.05$). NT1 hastalarında ara monosit yüzdesi yüksek izlendi ($p<0.05$). CCR5 ekspresyonu klasik ve ara monositlerde düşük bulundu ($p<0.01$). Klasik olmayan monositlerde CCR2 pozitif hücre oranı, klasik monositlerde ise CCR2 MFI yüksek bulundu ($p<0.01$, $p<0.001$). CXCR1 pozitif hücre oranı ve MFI ara monositlerde yüksekti ($p<0.01$). CD62L yüzdesi düşük, MFI'si ise yüksekti. CD11c pozitif hücre oranı ara monositlerde düşüktü ($p<0.01$).

Sonuç:
Bu çalışma, NT1 patogenezinde monosit alt tipleri ve kemokin reseptör ekspresyonlarındaki değişiklikleri ortaya koyan ilk kapsamlı analizdir. Ara monositlerin artışı ve CCR2 ile CXCR1 ekspresyonundaki yükselme, inflamatuar hücre göçü ve merkezi sinir sistemi infiltrasyonunda monositlerin kritik rol oynadığını göstermektedir. CCR5 ekspresyonundaki azalma ise hastalığın immün yanıtındaki düzenleyici mekanizmaların değişimine işaret etmektedir. Bu moleküler farklılıklar, NT1'de monositlerin otoimmün patogenezin bileşenlerinden biri olduğunu desteklemektedir. Elde edilen veriler, patofizyolojinin daha iyi anlaşılması ve kemokin reseptörlerine yönelik modülasyon stratejilerinin NT1 tedavisinde yenilikçi hedefler oluşturması açısından önem taşımaktadır.

Anahtar Kelimeler: Akış sitometrisi, İmmün hücre profili, Kemokin reseptörleri, Monosit alt tipleri, Narkolepsi Tip 1, Otoimmün patogenez

Figüre 1

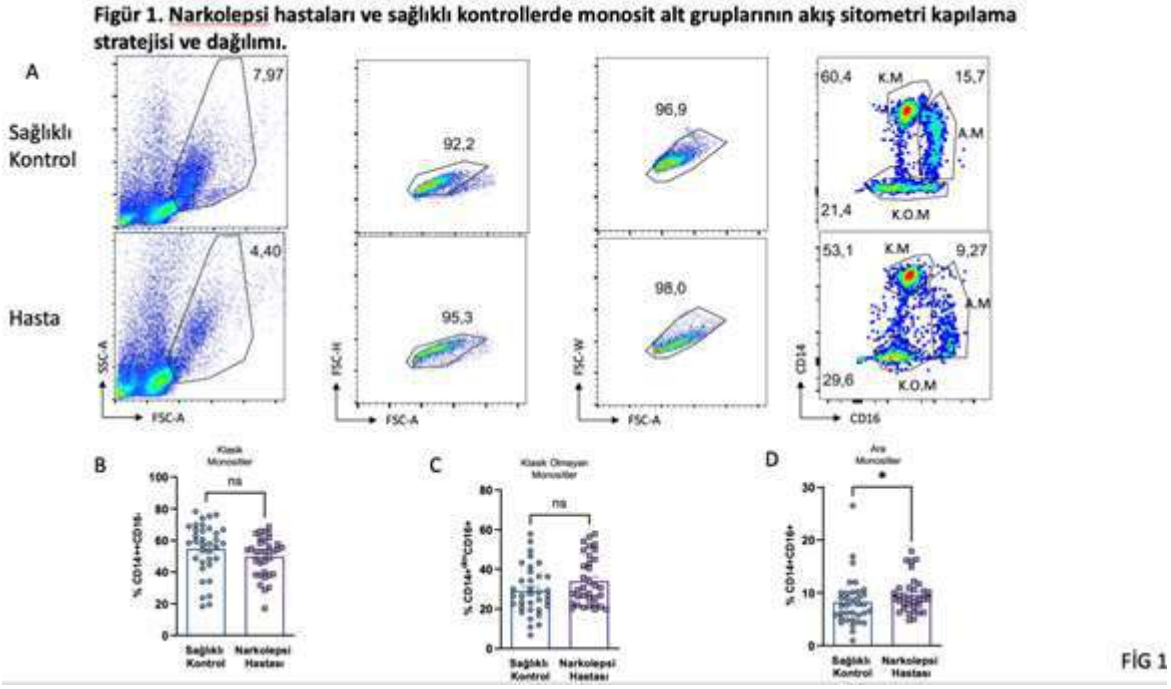

Sağlıklı kontrol ve narkolepsi hastasına ait temsili akış sitometrinde Monosit alt popülasyonları CD14 ve CD16 ekspresyonuna göre klasik (K.M.), klasik olmayan (K.O.M.) ve ara monositler (A.M.) olarak tanımlandı. Sağlıklı kontroller ve narkolepsi hastalarında monosit alt gruplarının yüzdesel dağılımı incelendiğinde Narkolepsi hastalarında klasik ve klasik olmayan monosit oranları kontrol grubu ile benzerken, ara monositlerin yüzdesi anlamlı olarak artmış bulundu (p < 0.05).

Figüre 2

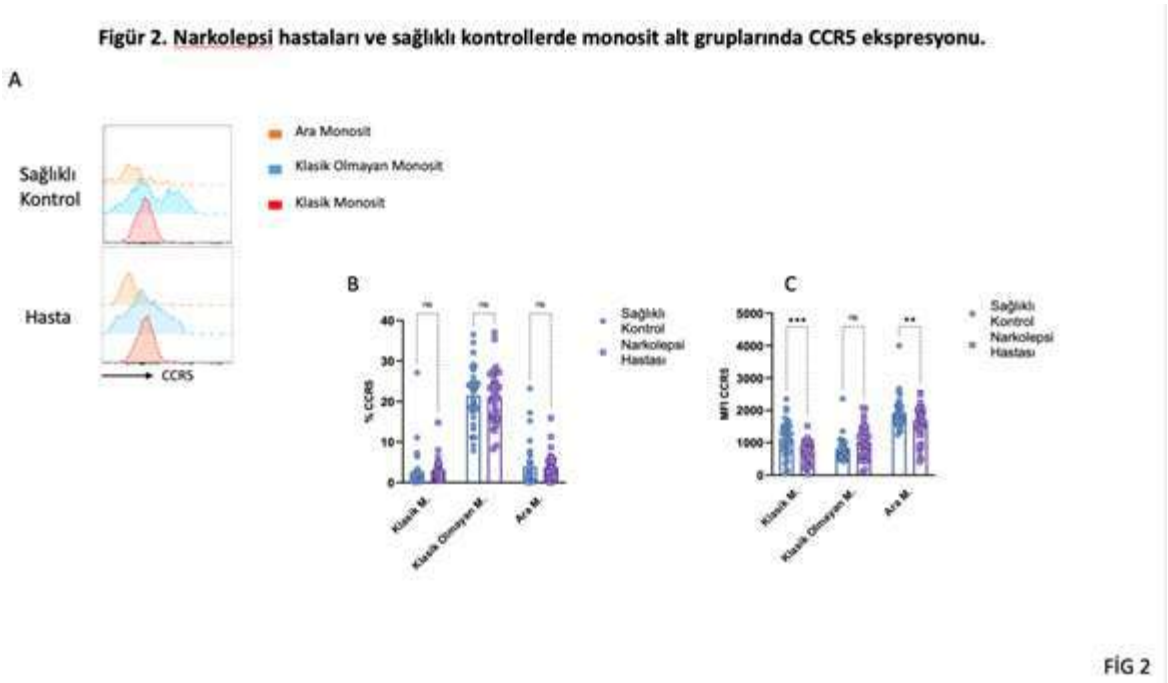

*Çalışmada klasik, klasik olmayan ve ara monositlerde CCR5 ekspresyonu CCR5 pozitif hücre yüzdesi, CCR5 ortalama floresan yoğunluğu (MFI) şeklinde iki ayrı durumda değerlendirildiğinde Narkolepsi hastalarında CCR5 pozitif hücre yüzdesi gruplar arasında farklılık göstermedi. Ancak MFI analizinde klasik ve ara monositlerde CCR5 ekspresyonunun hastalarda anlamlı olarak azaldığı gözlendi (**p < 0.01, ***p < 0.001).*

SS-644 YOĞUN BAKIM HASTALARINA AİT RUTİN EEG SONUÇLARININ PROGNOSTİK DEĞERİ

BÜŞRA YAĞMUR YILDIRIM[1], SAFİYE GÜL KENAR[2], BÜLENT OĞUZ GENÇ[1]

[1]NECMETTİN ERBAKAN ÜNİVERSİTESİ TIP FAKÜLTESİ, NÖROLOJİ ANA BİLİM DALI, KONYA
[2]RECEP TAYYİP ERDOĞAN ÜNİVERSİTESİ RİZE EĞİTİM ARAŞTIRMA HASTANESİ, KLİNİK NÖROFİZYOLOJİ LABORATUARI, RİZE

Amaç:
EEG, yoğun bakım ünitelerinde epileptik nöbet, travmatik beyin hasarı, metabolik dengesizliklere bağlı gelişen ya da metabolik incelemeler ve kraniyal görüntüleme ile açıklanamayan bilinç bozukluğu varlığında önemli bilgiler sunar. Çalışmamızda, yoğun bakım ünitesinde rutin EEG çekimi yapılan hastalarda EEG bulgularının erken dönem (1 ay) mortalite üzerindeki etkisi araştırılmıştır.

Yöntem:
Ocak 2022 - Mayıs 2024 tarihleri arasında NEÜ Tıp Fakültesi Hastanesi yoğun bakım ünitelerinde takip edilen ve rutin EEG'leri çekilen 203 hastaya ait veriler dahil edildi. Güncel terminoloji kullanılarak ham EEG kayıtları geçmiş raporlara kör olarak yeniden değerlendirildi. Hastalara ait klinik veriler, laboratuvar sonuçları ve görüntüleme bulguları da değerlendirmeye dahil edildi.

Bulgular:
Hastaların 91'i (%44,83) kadın, 112'si (%55,17) erkekti. En sık EEG istem nedeni nöbet (87 hasta, %42,86) ve konfüzyon varlığıydı (61 hasta, %30,05). EEG'yi takip eden ilk ay içinde 134 hastada mortalite gelişmişti (%66,01). 182 hastada (%89,65) anormal EEG bulguları saptandı. Anormal EEG varlığı, trifazik dalga paterni, diffüz serebral disfonksiyon (DSD) ile erken mortalite arasında anlamlı ilişki saptandı (sırasıyla p=0,009, 0,037 ve <0,001). Cox regresyon analizinde, yatış sırasındaki nöbet varlığının, hemoglobin, kan şekeri, kalsiyum düzeyleri ile nötrofil-lenfosit oranındaki artışların sağ kalımı olumsuz etkilediği görüldü (sırasıyla p=0,043, 0,031, 0,010, 0,035 ve <0,001). Buna karşın, lateralize periyodik deşarjların (LPD) sağ kalım üzerinde anlamlı koruyucu etkisi olduğu gözlendi (p=0,019).

Sonuç:
Yoğun bakım hastalarında mortaliteyi etkileyen süreçler multifaktöriyeldir. Literatürle uyumlu olarak, anormal EEG, DSD ve trifazik dalga varlığı mortalite riskini arttırmaktadır. Buna karşılık, LPD sağ kalım üzerinde olumlu etki göstermiş olup, epileptojenik reaktiviteyi sürdürecek düzeyde korunmuş beyin fonksiyonelliğinin bu etki ile ilişkili olabileceği görüşündeyiz.

Anahtar Kelimeler: EEG, LPD, Mortalite, Sağ kalım, Yoğun bakım ünitesi

EEG çekimi yapılan hastalarda sağkalım süreleri ile mortalite üzerine etkili risk faktörleri (tam tablo)

Yoğun bakımda yatan ve EEG çekimi yapılan hastalarda sağkalım süreleri ile mortalite üzerine etkili risk faktörleri

	Univariate		Multiple (Enter)		Multiple (Wald)	
	HR (%95 CI)	p	HR (%95 CI)	P	HR (%95 CI)	p
Yaş	1.008 (0.996 - 1.021)	0.205	1.009 (0.986 - 1.033)	0.427		
GKS	1.010 (0.961 - 1.061)	0.690	0.891 (0.774 - 1.027)	0.112		
EEG anormalliği	1.046 (0,418 - 2.622)	0.923				
GPDs	1.190 (0.598 - 2.370)	0.620	2.347 (0.668 - 8.248)	0.183		
LPDs	0.547 (0.263 - 0.136)	0.106	0.117 (0.025 - 0.552)	**0.007**	0.367 (0.159 - 0.848)	**0.019**
DSD						
Yok	Referans Kategori		Referans Kategori			
Hafif	0.886 (0.48 - 1.635)	0.700	0.463 (0.162 - 1.324)	0.151		
Orta	1.054 (0.616 - 1.803)	0.848	0.908 (0.327 - 2.523)	0.853		
Ağır	1.008 (0.566 - 1.797)	0.978	0.802 (0.306 - 2.103)	0.654		
Hipertansiyon	1.049 (0.705 - 1.561)	0.814	0.494 (0.228 - 1.071)	0.074		
Diyabet	1.283 (0.859 - 1.915)	0.223	2.027 (0.719 - 5.712)	0.182		
Hiperlipidemi	1.280 (0.402 - 4.077)	0.676	1.170 (0.173 - 7.911)	0.872		
Astım, koah	1.317 (0.698 - 2.483)	0.395	0.514 (0.173 - 1.525)	0.230		
Malignite	1.202 (0.789 - 1.830)	0.392	1.698 (0.755 - 3.821)	0.200		
Alzheimer	1.027 (0.448 - 2.358)	0.949	2.054 (0.510 - 8.271)	0.311		
Epilepsi	1.087 (0.342 - 3.454)	0.887	3.026 (0.119 - 77.035)	0.503		
İskemik SVO	0.887 (0.518 - 1.519)	0.663	1.206 (0.438 - 3.318)	0.717		
Hemoarjik SVO	1.675 (0.675 - 4.155)	0.266	0.763 (0.082 - 7.065)	0.811		
Böbrek yetmezliği	1.454 (0.864 - 2.446)	0.159	1.229 (0.443 - 3.404)	0.692		
Kardiyak yetmezlik	1.306 (0.836 - 2.040)	0.242	1.148 (0.492 - 2.679)	0.749		
Antinöbet ilaç	1.122 (0.580 - 2.168)	0.733	16.800 (1.941 - 145.399)	**0.010**		
Antibiyotik	1.082 (0.684 - 1.711)	0.737	1.697 (0.722 - 3.988)	0.225		
Nöbet öyküsü	0.985 (0.456 - 2.132)	0.970	0.085 (0.007 - 0.998)	**0.050**		
YBÜ takibinde nöbet	0.970 (0.640 - 1.471)	0.887	1.918 (0.847 - 4.343)	0.118	1.658 (1.016 - 2.707)	**0.043**
Solunum yetmezliği/tedavi						
Yok	Referans kategori		Referans kategori			
Var; Noninvaziv	0.423 (0.130 - 1.374)	0.152	0.345 (0.075 - 1.577)	0.170		
Var; İnvaziv	0.793 (0.526 - 1.195)	0.268	0.308 (0.101 - 0.937)	**0.038**		
BK	1.053 (1.016 - 1.091)	**0.004**	1.048 (0.942 - 1.167)	0.387		
HGB	1.066 (0.968 - 1.173)	0.195	1.230 (1.038 - 1.456)	**0.017**	1.115 (1.01 - 1.231)	**0.031**

EEG çekiminden sonra erken dönemde ölüm varlığının EEG anormallikleri ile ilişkisi

	Yaşıyor	Eksitus	Toplam	T test	p
EEG					
Normal	13 (61,9)	8 (38,1)	21 (10,3)	6,806	0,009 x
Anormal	56 (30,8)	126 (69,2)	182 (89,7)		
DSD					
Yok	40 (53,3)	35 (46.7)	75 (37)	22,958	< 0,001 y
Hafif DSD	13 (32,5)	27 (67,5)	40 (19,7)		
Orta DSD	7 (14,6)	41 (85,4)	48 (23,7)		
Ağır DSD	9 (22,5)	31 (77,5)	40 (19,7)		
Trifazik Natür					
Yok	68 (36)	121 (64)	189 (93,1)	—	0,037 z
Var	1 (7,1)	13 (92,9)	14 (6,9)		

x Pearson's Chi Squared Test With Yates' Continuity Correction; y Pearson's Chi Squared Test; z Fisher's Exact Test; n(%) DSD: Diffüz serebral disfonksiyon

EEG çekimi yapılan yoğun bakım hastalarında sağkalım süreleri ile mortalite üzerine etkili risk faktörlerinin Cox regresyon analizi ile incelemesi (Wald metodu ile anlamlı çıkan parametrelerin özet tablosu)

	Univariate		Multiple (Enter)		Multiple (Wald)	
	HR (%95 CI)	P	HR (%95 CI)	P	HR (%95 CI)	P
LPDs*	0.547 (0.263 – 0.136)	0,106	0.117 (0.025 - 0.552)	0,007	0.367 (0.159 - 0.848)	0,019
YBÜ' de nöbet**	0.970 (0.640 – 1.471)	0,887	1.918 (0.847 - 4.343)	0,118	1.658 (1.016 - 2.707)	0,043
HGB	1.066 (0.968 – 1.173)	0,195	1.230 (1.038 - 1.456)	0,017	1.115 (1.010 - 1.231)	0,031
Kan şekeri	1.006 (1.002 - 1.009)	0,001	1.004 (0.999 - 1.010)	0,137	1.005 (1.001 - 1.009)	0,010
Kalsiyum	1.314 (0,963 - 1.792)	0,085	1.293 (0.886 - 1.887)	0,183	1.412 (1.024 - 1.947)	0,035
NLO	1.021 (1.009 - 1.034)	<0,001	1.066 (1.028 - 1.104)	0,001	1.047 (1.025 - 1.068)	<0,001

*HR (%95 CI): Hazard ratio (%95 confidence interval), * İlgili satırda 'var olmama' durumu referans kategori olarak alınmıştır. LPDs: Lateralize periyodik deşarjlar, YBÜ yoğun bakım ünitesi, HGB: Hemoglobin, NLO: nötrofil lenfosit oranı*

SS-661 PARKİNSONYEN KONUŞMA VE SES BOZUKLUKLARININ DEĞERLENDİRİLMESİ İLE TRANSKRANİYAL MANYETİK STİMÜLASYON TEDAVİSİ

ASİLE SEVAL ASLAN, LÜTFÜ HANOĞLU

İSTANBUL MEDİPOL ÜNİVERSİTESİ NÖROLOJİ ANA BİLİM DALI, İSTANBUL

Parkinson Hastalığı (PH) motor ve non-motor semptomlarla seyreden, konuşma sistemini de erken evrelerden itibaren etkileyebilen progresif bir nörodejeneratif bozukluktur.

Bu tez çalışması Parkinson hastalarında görülen hipokinetik dizartri (HD) tedavisinde sağ superior temporal girusa (STG) uygulanan intermittan theta burst stimülasyon (iTBS) protokolünün potansiyel etkilerini değerlendirmeyi amaçlamaktadır.

Sekiz Parkinson hastasına iTBS tedavisi uygulanmış ve müdahale öncesi ve sonrası olmak üzere; (1) akustik ses analizi (temel frekans – F0, birinci ve ikinci formant – F1 ve F2, fonasyon süresi, ses yoğunluğu, jitter, shimmer, harmonik-gürültü oranı – HNR), (2) elektroensefalografi (EEG) ile kortikal aktivite analizi ve (3) Kurabiye Hırsızı uyaran kartı (CTP) ile dilsel performans değerlendirmesi gerçekleştirilmiştir. Ayrıca MDS-UPDRS Bölüm III konuşma alt başlığı ve MoCA testleri hastaların konuşma ve bilişsel profillerini tanımlamak amacıyla kullanılmıştır.

Akustik analiz sonuçları F0, F2, süre, yoğunluk ve HNR'de artış; F1, jitter ve shimmer değerlerinde ise azalma yönünde değişiklikler göstermiştir. Bu bulgular İtbs uygulamasının ses üretimi parametrelerinde olumlu yönde etkili olabileceğini düşündürmektedir. CTP testinde yalnızca aksiyon fiili kullanımında istatistiksel olarak anlamlı bir artış gözlenmiş, diğer dilsel ölçütlerde (toplam kelime sayısı, içerik birimi, konuşma hızı, sözcük çeşitliliği) artış eğilimleri olmakla birlikte istatistiksel anlamlılığa ulaşmamıştır. EEG analizlerinde sağ STG'ye karşılık gelen bölgelerde (özellikle T8 kanalında) teta bant aktivitesinde artış gözlenmiş, bu durum iTBS'nin konuşma ile ilişkili bilişsel ve işitsel-motor süreçler üzerinde etkili olabileceğini düşündürmektedir.

Sonuç olarak bu çalışma, iTBS'nin hipokinetik dizartriye yönelik ses üretimi ve dilsel-motor süreçlerde potansiyel faydalarını ortaya koymakta; multidisipliner değerlendirme yöntemlerinin Parkinsoniyen konuşma bozukluklarında nesnel ve bütüncül bir çerçeve sunduğunu göstermektedir.

Anahtar Kelimeler: Parkinson Hastalığı, Hipokinetik Dizartri, İntermittan Teta Burst Stimülasyon, Transkraniyal Manyeti Stimulasyon, EEG analizi, Akustik analiz

SS-665 MULTİPLE SKLEROZ YAŞAM KALİTESİ ÖLÇEĞİ (MS-QLQ27)'NİN TÜRKÇE VERSİYONUNUN GEÇERLİLİK VE GÜVENİLİRLİĞİ

FARUK ÖMER ODABAŞ[1], CİHAT ÖZGÜNCÜ[2]

[1]SAĞLIK BİLİMLERİ ÜNİVERSİTESİ KONYA ŞEHİR HASTANESİ NÖROLOJİ KLİNİĞİ, KONYA
[2]SELÇUK ÜNİVERSİTESİ TIP FAKÜLTESİ NÖROLOJİ ANA BİLİM DALI, KONYA

Bu çalışmada MS-QLQ27 (27 Maddelik Multiple Skleroz Yaşam Kalitesi Ölçeği) anketinin Türkçe versiyonunun (MS-QLQ20-TR) Türk Multiple Sklerozlu (MS) bireylerde geçerliliğinin ve güvenilirliğinin değerlendirilmesi amaçlanmıştır.

Çalışma, Temmuz-Eylül 2025 tarihleri arasında Konya Şehir Hastanesinde hastalarla yüz yüze görüşülerek yürütüldü. MS-QLQ27'nin kültürlerarası adaptasyonu için literatürde belirlenen basamaklar takip edildi. Pilot grupla denendi. Ardından 2017 McDonald kriterlerine göre MS tanısı alan hastalar dahil edildi. Hastaların demografik verileri kaydedildi. Hastalık şiddetini sınıflandırmak için EDSS (Genişletilmiş Özürlülük Durum Ölçeği)'leri hesaplandı. Geçerliliği kanıtlanmış SF-36 ve alt gruplarının skorları hesaplandı. Yapı geçerliliği ve madde analizi için açımlayıcı ve doğrulayıcı faktör analizi, güvenilirlik için iç tutarlılık analizi yapıldı.

Çalışmaya yaş ortalaması 42,45±12,63 yıl olan 116 kişi (81 kadın, 35 erkek) katıldı. Güvenlik analizi yapıldı. Düzeltilmiş madde ölçek korelasyonunda düşük skora sahip maddeler çıkarıldı. Faktör analizinde özdeğeri 1'in üzerinde tek faktörlü bir yapı oluşturuldu. Faktör yükü 0.5'in altında olan ve bileşik olan maddeler ölçekten çıkarıldı. İstatistik sonucunda 3, 4, 8, 18, 22, 23, 25 maddeler ölçeğin geçerliliğini ve güvenilirliğini artırmak amacıyla çıkarıldı. İç tutarlılık analizinde Cronbach's $\alpha = 0.977$ ve bileşik güvenirlik değeri (CR) = 0.976 olarak hesaplandı. Açımlayıcı analizde, ölçeğin toplam varyans oranı %68.77 olarak bulundu. Bartlett küresellik testi anlamlıydı ($\chi^2 = 2824.492$, $p<.001$). MS-QLQ20-TR'nin bilinen gruplarla geçerliliği de sorgulandı; EDSS, SF-36 ve alt parametreleriyle yüksek düzeyde korele olduğu görüldü.

MS-QLQ20-TR ölçeği MS'li hastalarda yaşam kalitesini değerlendirmek için kullanılabilecek geçerli ve güvenilir bir araçtır.

Anahtar Kelimeler: Geçerlilik, ölçek, multiple skleroz, yaşam kalitesi

SS-671 PARKİNSONLU HASTALARDA DÜŞMELER İLE FARKLI DENGE DEĞERLENDİRMELERİNİN İLİŞKİSİ

SENANUR DÜZENLİ[1], AYÇA ARSLANTÜRK YILDIRIM[1], MERVE SEVİNÇ GÜNDÜZ[1], SEMİRAMİS ÖZYILMAZ[1], İPEK YELDAN[2], MÜRÜVVET POYRAZ[3], YÜKSEL ERDAL[3]

[1]BEZMİALEM VAKIF ÜNİVERSİTESİ, SAĞLIK BİLİMLERİ FAKÜLTESİ, FİZYOTERAPİ VE REHABİLİTASYON BÖLÜMÜ, İSTANBUL
[2]İSTANBUL ÜNİVERSİTESİ-CERRAHPAŞA, SAĞLIK BİLİMLERİ FAKÜLTESİ, FİZYOTERAPİ VE REHABİLİTASYON BÖLÜMÜ, İSTANBUL
[3]BEZMİALEM VAKIF ÜNİVERSİTESİ, TIP FAKÜLTESİ, NÖROLOJİ ANA BİLİM DALI, İSTANBUL

Amaç:
Parkinson hastalarında (PH) düşmeler yaygındır ve hastaların yıllık olarak %90'ına kadarını etkileyebilmekte, bu bireylerin yarısından fazlası tekrarlayan düşme yaşamaktadır. Bu nedenle, hem pratik hem de düşme riskini öngörmede etkili denge değerlendirme araçlarının belirlenmesi büyük önem taşımaktadır. Bu çalışmanın amacı, düşme sıklığı ile üç farklı denge değerlendirme aracı arasındaki ilişkiyi incelemektir: Biodex Denge Sistemi (objektif), Düşme Etkililik Ölçeği-Uluslararası (Falls Efficacy Scale-International, FES-I) (öz-bildirim) ve Mini-Denge Değerlendirme Sistemleri Testi (Mini-BESTest) (fonksiyonel).

Materyal-Metod:
Çalışmaya Modifiye Hoehn ve Yahr evreleri 1–3 arasında olan toplam 40 PH birey (24 erkek) dahil edilmiştir. Düşme verileri düşme günlüğü ile toplanmış; objektif denge Biodex Denge Sistemi ile, fonksiyonel performans Mini-BESTest ile ve öz-bildirim temelli denge güveni FES-I ile değerlendirilmiştir.

Bulgular:
Düşme günlüğü sonuçları, Biodex Denge Değerlendirmesi-Genel Stabilite İndeksi ($r = 0.338$, $p = 0.033$) ve Mini-BESTest'in dinamik yürüme alanı ($r = 0.331$, $p = 0.037$) ile zayıf bir korelasyon, FES-I ile ise orta düzeyde bir korelasyon ($r = 0.572$, $p < 0.001$) göstermiştir. Grup karşılaştırmalarında, düşenlerde (n=22) hastalık şiddeti ($p = 0.047$) ve FES-I skorları ($p = 0.007$) düşmeyenlere (n=18) kıyasla daha yüksek bulunmuştur.

Sonuç:
Düşme sıklığı; objektif, fonksiyonel ve öz-bildirim temelli değerlendirmeler ile anlamlı düzeyde ilişkili bulunmuş, en güçlü ilişki ise öz bildirime dayalı değerlendirme ile gözlenmiştir. Bu bulgular, Parkinson hastalarında düşme riski değerlendirilirken laboratuvar temelli ve fonksiyonel değerlendirmelerin yanı sıra, aktivite, katılım ve çevresel faktörleri ele alan öz-bildirim temelli ölçümlerinin öncelikli olarak dikkate alınması gerektiğini göstermektedir.

Anahtar Kelimeler: Denge değerlendirmesi, Düşme riski, Fonksiyonel test, Parkinson hastalığı, Postüral stabilite

SS-678 KARPAL TÜNEL SENDROMUNDA ULTRASONOGRAFİNİN ELEKTROMİYOGRAFİ VERİLERİ İLE KORELASYONU

ABİR ALAAMEL, IŞIL PEKER

EDİRNE SULTAN 1. MURAT DEVLET HASTANESİ

Amaç:
Karpal tünel sendromu (KTS) tanısında temel yöntem sinir ileti çalışmaları olmakla birlikte son yıllarda ultrasonografik (USG) ölçümlerle tanı konabileceği gösterilmiştir. Çalışmamızda EMG'ye göre daha pratik ve hızla ulaşılabilen bir inceleme yöntemi olan USG'nin orta ve ağır düzey KTS vakalarını ayırmada yeri olup olmadığını iğne EMG verilerini de dikkate alarak incelemeyi amaçladık.

Gereç-Yöntem:
Çalışmamıza nöroloji polikliniğine başvurup incelemeler sonrası Bland kriterlerine göre orta ve ağır düzeyde KTS tanısı alan 22 sayıda olgu (E:2 K:20) alındı. Bilinen kronik hastalığı olmayan 13 olgu (E:3 K:10) kontrol grubu olarak dahil edildi. KTS tanısı alan olgularda iğne EMG yapılarak abdüktör pollicis brevis(APB) kasında denervasyon ve nörojenik MUAP'lerin varlığı araştırıldı. Tüm olguların el bileklerine ultrasonografik inceleme yapılarak pisiform kemik üzerinden median sinir kesit alanı ölçüldü.

Bulgular:
KTS ve kontrol grubu arasında yaş ve cinsiyet açısından anlamlı farklılık saptanmadı (sırasıyla p=0.115, p=0.253). KTS grubu orta (n=14) ve ağır(n=8) olarak ikiye ayrıldı. Median sinir alan ölçümlerinde orta derecede KTS grubunda ortalama 0.15±0.03 ölçülmüşken bu değer ağır KTS'lerde 0.19±0.04, kontrollerdeyse 0.08±0.01 idi. İstatiksel olarak kontrol grubu ile KTS grupları arasında anlamlı farklılık mevcuttu. Orta ve ağır düzeyde KTS grupları arasında farklılık saptanmadı (p=0.109). Alan ölçümü ile Tinel, Phalen varlığı, median sinir distal motor latans ve iğne EMG'de nörojenik MUAP'lerin varlığı pozitif yönde koreleydi.

Sonuç:
Çalışmamızda ultrasonografik median sinir kesit alanı ölçümünün orta/ağır derecede KTS tanısı koymada en az sinir ileti çalışmaları kadar başarılı olduğu izlenmiştir. Alan ölçümleriyle klinik ve iğne EMG bulguları arasında korelasyon varlığı USG'nin KTS prognoz tayininde önemli bilgiler verebilecek bir tetkik olduğunu düşündürtmektedir.

Anahtar Kelimeler: Ultrasonografi, tinel, phalen, median nöropati, elektromiyografi

SS-679 'İDİYOPATİK İNTRAKRANİYAL HİPERTANSİYON TANILI HASTALARDA VİZÜEL SEMPTOM VE ŞİKAYETLERİN ANKSİYETE VE DEPRESYON İLE İLİŞKİSİ, GÖZDEN KAÇAN BİR KOMORBİDİTE'

SELİN SOYLU, BENGİSU NERMİN YEDİEVLİ, ESMA HİLAL ALPER PEKSÖZ, ŞULE KURT, EBRU MERİÇ, NURHAN KAYA, NİLÜFER KALE

SBÜ BAĞCILAR EĞİTİM VE ARAŞTIRMA HASTANESİ, NÖROLOJİ BİLİM DALI, İSTANBUL

Giriş:
İdiyopatik intrakraniyal hipertansiyon (İİH), özellikle obez kadınlarda sık görülen baş ağrısı, tinnitus ve vizüel semptomlar ile karakterize bir sendromdur.

Amaç:
Bu çalışmada İİH tanısı almış hastalarda vizüel, baş ağrısı ve tinnitus semptom ve şikayetlerin anksiyete ve depresyonla ilişkisini değerlendirmek amaçlandı.

Yöntem:
Kesitsel tipte planlanan çalışmaya Bağcılar Eğitim ve Araştırma Hastanesi Nöroloji polikliniğinde, 18 yaş üzerinde olan İİH tanısı almış katılımcıların demografik özellikleri, vücut kitle indeksleri (VKİ) kaydedildi. Hastalarınşikayetleri (vizüel semptom, baş ağrısı, tinnitus) kaydedildi. Baş ağrısı semptom şiddetinin gündelik yaşama etkileri VAS Skalası (Visual Analogue Scale, Görsel Analog Skala) ile değerlendirildi. İİH ile ilişkili semptomların ve VKİ ile anksiyete ve depresyon ilişkisi Beck anksiyete ve depresyon ölçekleri ile değerlendirildi.

Bulgular:
Çalışmaya 50 hasta katıldı. Hastaların 47'si (%94)kadın hastadan oluşmaktadır. Hastaların yaş ortalaması 42 olarak hesaplanmıştır. VKİ dağılımına göre; 18,5–24,9kg/m² aralığında 6 (%12), 25–29,9 kg/m² aralığında 22 (%44) ve ≥30 kg/m² aralığında 22 (%44) hasta bulunmuştur. VKİ > 25 kg/m²olup vizüel şikayet ve semptom saptanan ve anksiyete ve/veya depresyonun eşlik ettiği hasta sayısı 17(%34'ü) olarak hesaplanmıştır. Çalışmamızda vizüel şikayetlere baş ağrısı ve/veya tinnitusun eşlik ettiği hastalarda günlük yaşamın olumsuz etkilendiği, buna paralel olarak hastalıkla ilişkili kaygının arttığı ve anksiyete ve/veya depresyon puanlarının yüksek seyrettiği saptanmıştır. Buna karşılık; vizüel şikayet, tinnitus ve baş ağrısı şikayeti bulunmayan 6 hastada ise depresyon ve anksiyete puanları düşük bulunmuştur.

Sonuç:
Çalışmamızdaki hastalarda anksiyete ve/veya depresyon yüksek oranda saptandığı için psikiyatrik görüş alınmasının hastaların günlük yaşam kalitesini arttırabileceği öngörülmektedir. Çalışmamız devam etmektedir.

Anahtar Kelimeler: Vizüel, vki, idiyopatik intrakraniyal hipertansiyon

SS-681 HEREDİTER BASINCA DUYARLILIK NÖROPATİSİNDE DUYU SİNİR AKSİYON POTANSİYELLERİNİN SÜRESİ

CANSU AYVACIOĞLU ÇAĞAN[1], FATMA GÖKÇEM YILDIZ[1], CAN EBRU BEKİRCAN KURT[2], SEVİM ERDEM ÖZDAMAR[2], ÇAĞRI MESUT TEMUÇİN[1]

[1]HACETTEPE ÜNİVERSİTESİ TIP FAKÜLTESİ NÖROLOJİ ANABİLİM DALI, EMG-TMS ÜNİTESİ, ANKARA
[2]HACETTEPE ÜNİVERSİTESİ, TIP FAKÜLTESİ NÖROLOJİ ANABİLİM DALI, NÖROMUSKÜLER HASTALIKLAR LABORATUVARI, ANKARA

Amaç:
Herediter basınca duyarlılık nöropatisi (HNPP), PMP22 delesyonuna bağlı otozomal dominant bir nöropatidir. Elektrofizyolojik olarak motor çalışmalarda distal latans uzaması, tuzak bölgelerde ileti yavaşlaması, iletim bloğu ve F-latans uzaması; duyu çalışmalarda ise yaygın duyu iletim hızı yavaşlaması ile tanınır. Bu bulgular iyi tanımlanmış olsa da, duyu sinir aksiyon potansiyeli (DSAP) süresi ile ilgili yeterli bilgi bulunmamaktadır. Amacımız, HNPP'de DSAP sürelerini aksonal polinöropatili olgular ve sağlıklı kontroller ile karşılaştırmak, amplitüd–süre ilişkisini değerlendirmektir.

Materyal-Metod:
2017–2025 yılları arasında Hacettepe Üniversitesi ENMG-TMS Laboratuvarı'nda polinöropati protokolüyle yapılan ENMG incelemeleri retrospektif olarak incelendi. Sonucu HNPP ile uyumlu olup, genetik veya sinir biyopsisi ile kanıtlanan 13 HNPP olgusu saptandı. Kontrol grupları (aksonal polinöropati ve normal gruplar) yaş ve cinsiyet açısından propensity matching yöntemiyle seçildi. Sural, ulnar, median DSAP süreleri ve HNPP grubunda amplitüd–süre ilişkisi luygun isttistiksel yöntemlerle değerlendirildi.

Bulgular:
HNPP grubunda DSAP süresi tüm sinirlerde, tüm kontrol gruplarına göre anlamlı derecede uzun bulundu. Sural sinir DSAP süresi HNPP grubunda 2,47±0,47 ms iken, normal grupta 1,52±0,19 ms (p=0,0007) ve aksonal grupta 1,54±0,17 idi (p=0,0007). Ulnar sinir HNPP grubunda 1,68±0,28 ms iken normal grupta 1,24±0,23 ms (p=0,012), aksonal grupta 1,33±0,16ms (p=0,0459); median sinir HNPP grubunda 1,83 ± 0,29ms iken normal grupta 1,20±0,23 (p=0,0006), aksonal grupta 1,39±0,13ms (p=0,0101) olarak bulunmuştur. Normal ve aksonal gruplar arasında ise fark saptanmamıştır (tüm p>0,5). HNPP grubunda amplitüd–süre ilişkisi bulunmamıştır (p>0,5).

Sonuç:
DSAP süresinin HNPP'de tuzak bölgeleri haricinde de bulunan sural sinir dahil tüm incelenen sinirlerde uzaması, miyelin bozukluğuna bağlı temporal dispersiyonun aksonal kayıptan bağımsız temel bir elektrofizyolojik özellik olduğunu göstermektedir. SNAP süresinin rutin duyu ileti incelemeleri değerlendirmesine eklenmesi, HNPP'nin ayırıcı tanısında tanısal duyarlılığı artırabilir.

Anahtar Kelimeler: Herediter Basınca Duyarlılık Polinöropatisi, Demiyelinizan Polinöropati, Elektronöromiyografi

SS-688 MULTİPL SKLEROZDA NÖROFİLAMENT HAFİF ZİNCİR (NFL) İMMÜNİTESİNİN HASTALIK PROGRESYONU ÜZERİNE ETKİSİ

ELİF DİLSİZ[1], AHMED SERKAN EMEKLİ[2], TUNCAY GÜNDÜZ[2], CANAN AYSEL ULUSOY[1], VUSLAT YILMAZ[1], ERDEM TÜZÜN[1], MURAT KÜRTÜNCÜ[2]

[1]İSTANBUL ÜNİVERSİTESİ, AZİZ SANCAR DENEYSEL TIP ARAŞTIRMA ENSTİTÜSÜ, SİNİRBİLİM ANA BİLİM DALI, İSTANBUL
[2]İSTANBUL ÜNİVERSİTESİ, İSTANBUL TIP FAKÜLTESİ, NÖROLOJİ ANA BİLİM DALI, İSTANBUL

Amaç:
Nörofilament hafif zincir (NfL), multipl skleroz (MS) hastalarında prognostik öneme sahip serolojik belirteçlerden en önemlisidir. Bu çalışmada, MS hastalarında NfL proteinine karşı humoral immünitenin varlığı ve varsa bu yanıtın prognostik öneminin araştırılması amaçlanmıştır.

Materyal ve Metod:
Çalışmaya 2017 MS tanı kriterlerini dolduran, en az 3 yıl takipli hastalar alınmıştır. Hastaların bazal BOS NfL, son vizit serum NfL, anti-NfL antikor, IL-10, IL-27, IL-35, CXCL13, TGF-β düzeyleri ölçüldü. Antikor ve sitokin düzeyleri ve özürlülük birikimi arasındaki ilişki analiz edildi.

Bulgular:
Çalışmaya 47 ataklı yineleyici MS, dokuz primer progresif MS (PPMS) ve 20 sağlıklı kontrol dahil edildi. MS hastalarının ortanca yaş değeri 33 yıl (IQR: 26-48), ortanca hastalık süresi 5,4 yıl (IQR: 4,4-8,7) idi. BOS anti-NfL antikorları ile EDSS'nin 3'e ulaşma süresi (p=0,95) ya da ikinci atağa kadar geçen süre arasında ilişki olmadığı görüldü (p=0,6). PPMS grubunda serum CXCL13, sağlıklı bireylere kıyasla anlamlı düzeyde daha düşük olduğu bulundu (65 vs. 91, p=0,03). Serum NfL ile serum anti-NfL antikorları arasında (r=0,05; p=0,7) ve BOS NfL ile BOS anti-NfL antikorları arasında korelasyon izlenmedi (r=−0,12; p=0,5). Serum NfL, MS alt gruplarını ayrıştırmada BOS NfL'den daha ayırt ediciydi. BOS örnekleri atak sırasında alınan MS hastalarında IL-27 düzeylerinin atak dışı dönemde alınanlara göre daha düşük olduğu görüldü (170 vs. 191, p=0,02).

Sonuç:
Çalışmamızda, anti-NfL antikor varlığının MS hastalarında prognostik öneminin olmadığı ortaya konmuştur. Ayrıca, anti-NfL antikor düzeyi ile incelenen sitokinler arasında da korelasyon olmadığı izlenmiştir. Son olarak, serum NfL düzeylerinin MS gruplarını ayırt etmede BOS NfL'den daha duyarlı olduğu gözlenmiştir.

Anahtar Kelimeler: İnflamasyon, Multipl skleroz, nörofilament, otoimmünite, progresyon

SS-699 VERTEBROBAZİLLER GEOMETRİ, BEYİN SAPI İSKEMİK İNMELERİNDE LEZYON PATERNLERİ VE SEREBRAL KÜÇÜK DAMAR HASTALIĞI İLE İLİŞKİSİ

TAYLAN ALTIPARMAK[1], HALE ZEYNEP BATUR ÇAĞLAYAN[1], HAZAL ÇETİN[1], EREN SABA SİNANOĞLU[1], MURAT UÇAR[2], BİJEN NAZLIEL[1]

[1]GAZİ ÜNİVERSİTESİ TIP FAKÜLTESİ NÖROLOJİ ANABİLİM DALI, ANKARA
[2]GAZİ ÜNİVERSİTESİ TIP FAKÜLTESİ RADYOLOJİ ANABİLİM DALI, ANKARA

Amaç:
Beyin sapı iskemilerinde vertebrobaziller geometrinin, lezyon paternleri ve serebral küçük damar hastalığı (CSVD) ilişkisini değerlendirmek amacıyla baziller bükülme uzunluğu (BBL) ve vertebrobaziler kavşak açısının (VBJA) etkileri değerlendirildi.

Yöntem:
Beyin sapı iskemili, 72 hastanın, manyetik rezonans ve bilgisayarlı tomografi anjiografilenden BBL-VBJA ölçümleri yapıldı. Klinik skorlar, lezyon yerleşimi (ventrolateral, ventromedial, posterior; unilateral/bilateral), CSVD varlığı açısından Fazekas skoru ve mikrohemorajik odak varlığı incelendi.

Bulgular:
Hastaların ortalama yaşı 60.3±15.8 olup %65.8'i erkekti. BBL erkeklerde daha uzun ($p<0.001$, rho=0.467), VBJA ise kadınlarda daha geniş bulundu ($p<0.001$, rho=0.401). BBL ve VBJA artışı beyin sapında özellikle dorsal ve ventromedial yüzeylerdeki iskemiyle anlamlı ilişki gösterdi ($p=0.015$; $p=0.034$). Ayrıca BBL yüksekliği Fazekas>2 ($p<0.001$, rho=0.461) ve supratentorial ≥5 mikrohemorajik odak varlığı ($p=0.046$) ile koreleydi.

Sonuç:
Beyin sapı iskemilerinde, BBL ve VBJA hem lezyon yerleşimi (dorsal/ventromedial) hem de CSVD yüküyle (Fazekas, mikrohemorajiler) ilişkili bulunmuştur. Yapılan çalışmalarda BBL stenozdan bağımsız olarak posterior dolaşım iskemisini artırdığı, VBJA genişliğinin riskli plak özellikleriyle ilişkili olduğu gösterilmiş olup, çalışmamızda bu özelliklerin yanısıra cinsiyet ve CSVD ilişkisi, vasküler geometri konusuna yönelen çalışmaların gerekliliğini düşündürmektedir.

Anahtar Kelimeler: Beyin sapı inme, serebral küçük damar hastalığı, vertebrobaziller

SS-700 NÖROLOJİK HASTALIKLARDA PLAZMA DEĞİŞİM TEDAVİSİ; TEK MERKEZ DENEYİMİ

ECE AYGÜN, SEDAT ŞEN, MURAT TERZİ

ONDOKUZ MAYIS ÜNİVERSİTESİ TIP FAKÜLTESİ NÖROLOJİ ANA BİLİM DALI, SAMSUN

Giriş:
Plazma Değişimi (Plazma Exchange-PLEX) steroid tedavisine yanıt vermeyen otoimmün nörolojik hastalarda kullanılan yöntemlerden biridir. Multipl skleroz (MS), Nöromiyelitis optika spektrum bozuklukları (NMOSD), polinöropati (PNP), miyastenia gravis (MG) ve diğer otoimmün nörolojik hastalıklarda uygulanmaktadır.

Amaç-Yöntem:
Çalışmanın amacı PLEX tedavisinin nöroimmünolojik hastalarda etkinlik ve güvenilirlik bulgularının saptanmasıdır. Çalışma Ondokuz Mayıs Üniversitesi Tıp Fakültesi Nöroloji Anabilim Dalı'nda yapıldı. Veriler Ocak 2020-Aralık 2024 arasında PLEX uygulanan hastaların retrospektif taranması ile oluşturuldu. Yaş, cinsiyet, hastalık süresi, tipi, PLEX uygulama zamanı ve yöntemi, steroid ve intravenöz immünglobulin (İVİG) ilişkileri, PLEX dönemindeki yan etkileri incelendi. Veriler ortalama±standart sapma, minimum ve maksimum olarak verildi. Analizlerde ki-kare testi ve pearson korelasyon testleri uygulandı. İstatistiksel anlamlılık düzeyi $p<0.05$ olarak değerlendirildi.

Bulgular:
Çalışmaya 51 hasta dahil edildi. Yaş dağılımı 17.63-78.58 arasında olup, ortalama yaş 43.38±15.27 bulundu. Hastaların 25'i kadın 26'sı erkekti. 18 MS, 10 optik nörit, 10 PNP, 7 NMOSD, 3 izole transvers miyelit ve 1'er hastada SSS vasküliti, PML ve Lupustu. 10'u direkt PLEX uygulanan, 10'u PLEX öncesi IVIG uygulanan, 31'i ise PLEX öncesi steroid kullanan hastalardı. Uygulama günaşırı şekilde yapıldı. Uygulama sayısı 1-10 arasında olup ortalama 5.7'ydi. Uygulama zamanı ilk semptom başlangıcından 5 ile 94 gün arasında yapılmış olup ortalama süre 26.8±20.2 gündü. 31 hastada günaşırı uygulamaya pulse steroid de eklenmişti. Hastaların 24'ünde tam, tama yakın; 17'sinde kısmi yanıt varken, 10'u yanıtsızdı. 36 hastada yan etki izlenmedi. Yan etki olan 15 hastada en sık hipotansiyon görüldü. 7 hasta tedavi esnasında, sonrasında exitus oldu. Tedavi yanıtına etki eden faktörleri değerlendirmek için univariate, multivariate korelasyon analizleri yapıldı. Erken dönemde, genç hastalarda, optik nörit ve MG semptomları ile başvuranlarda daha iyi yanıtlar görüldü.

Sonuç:
Nöroimmünolojik hastalıkların diğer tedavilere yanıtsız olduğu durumlarda PLEX uygulamaları kullanılır. PLEX iyi tolere edilen, erken dönemde uygulandığında tedavi yanıtları açısından başarılı sonuçları olan yöntemdir.

Anahtar Kelimeler: Multıpl Skleroz, PLEX, Pulse Steroid

SS-703 NÖRON-SPESİFİK ENOLAZ VE S100B: SEREBRAL KÜÇÜK DAMAR HASTALIĞINA BAĞLI İNME VE BEYAZ CEVHER GLİOTİK SÜRECİNE ETKİSİ

TAYLAN ALTIPARMAK[1], HALE ZEYNEP BATUR ÇAĞLAYAN[1], MUHAMMET ŞAMİL ÖZKAN[1], MURAT UÇAR[3], ÖZLEM GÜLBAHAR[2], BİJEN NAZLIEL[1]

[1]GAZİ ÜNİVERSİTESİ TIP FAKÜLTESİ HASTANESİ, NÖROLOJİ ANA BİLİM DALI, ANKARA
[2]GAZİ ÜNİVERSİTESİ TIP FAKÜLTESİ HASTANESİ, BİYOKİMYA ANA BİLİM DALI, ANKARA
[3]GAZİ ÜNİVERSİTESİ TIP FAKÜLTESİ HASTANESİ, RADYOLOJİ ANA BİLİM DALI, ANKARA

Amaç:
Serebral küçük damar hastalığı (CSVD), iskemik inmenin, mikroanjiyopati ve dejenerasyonla seyreden bir etyolojisidir. Nöron-spesifik enolaz (NSE) ve S100B, sırasıyla nöronal ve glial hasarın (gliotik sürecin) göstergelerindendir. Bu çalışmada, NSE ve S100B düzeylerinin CSVD'ye bağlı inme ve kronik gliotik lezyonlarla ilişkisini araştırmayı amaçladık.

Yöntem:
Etyolojide ek karıştırıcı faktörler dışlanarak 272 hastalık bir kohortta, 43 hasta çalışmaya dahil edildi. NSE ve S100B düzeyleri inme geçirmiş 29 hastada akut dönemde, diğer hastalarda ilk poliklinik başvurusunda ölçüldü. Fazekas skoru kullanılarak beyaz cevher hiperintensiteleri derecelendirildi. Ayrıca hastaların HbA1c, lipid profilleri, böbrek fonksiyon testleri ve sol atrial kardiyopati değerlendirilmesi açısından sol atrium boyutları dahil edildi.

Bulgular:
NSE düzeyleri, inme geçiren CSVD hastalarında anlamlı derecede yüksekti (ortalama 21.6 vs 11.2 ng/ml; p=0.003, t=3.054). Ayrıca artmış NSE, inme geçirme durumuyla anlamlı korelasyon gösterdi (r=0.397, p=0.008). Aynı durum inme ve S100B arasında yoktu. İnme geçiren hastalarda S100B düzeyleri Fazekas skoru ile pozitif korelasyon gösterdi (r=0.430, p=0.019). Çok değişkenli analizlerde NSE akut inmede nöronal hasarın bağımsız göstergesi iken (p=0.028, OR=1.26, %95 CI 0.342-6.015), S100B Fazekas skoru 2 olanları 1 olanlardan bağımsız olarak ayırabildiği görüldü (p=0.031, OR=0.012, %95 CI 0.01-0.022).

Sonuç:
NSE, küçük damar hastalığına bağlı inmede de, akut nöronal hasarı daha iyi; S100B ise gliotik süreci daha anlamlı yansıtıyor olabilir. Bu sonuç, genel inme popülasyonunda yapılmış çalışmalarda da benzer şekilde izlenmiştir. Örneklemin sayıca az olmasına rağmen hastalarda diğer etyolojik faktörlerin bulunmaması sonuçların CSVD etkilenimini daha net yansıtıyor olabileceğini düşündürmektedir. Bu biyobelirteçleri, CSVD'de akut nöronal hasar düzeyinin ve kronik nörovasküler etkilenimin takibi açısından, büyük serilerde tekrarlayan ölçümlerle değerlendirmeyi hedeflemekteyiz.

Anahtar Kelimeler: İnme, küçük damar, NSE, S100B

SS-710 JUVENİL MYOKLONİK EPİLEPSİ TANILI BİREYLERDE MOTOR ÜNİTE SAYIMININ (MUNE) CMAP SCAN VE MUNIX YÖNTEMLERİ İLE DEĞERLENDİRİLMESİ

İLKER DEMİRBAŞ, ABDULLAH ARI, BURHANEDDİN ULUDAĞ

EGE ÜNİVERSİTESİ, NÖROLOJİ ANA BİLİM DALI, İZMİR

Giriş:
Juvenil Myoklonik Epilepsi (JME), genetik temelli yaygın bir epilepsi tipidir. Temelde kortikal disfonksiyonla ilişkili kabul edilse de, bazı çalışmalarda spinal düzeyde de etkilenim olabileceği gösterilmiştir.

Amaç:
Bu çalışmada, JME tanılı bireylerde tahmini motor ünite sayısının (MUNE), CMAPScan ve MUNIX yöntemleriyle değerlendirilmesi ve sağlıklı kontrollerle karşılaştırılması amaçlanmıştır.

Yöntem:
Çalışmaya, JME tanısı almış 21 birey ile yaş ve cinsiyet açısından eşleştirilmiş 21 sağlıklı kontrol dahil edilmiştir. Tüm katılımcıların demografik verileri ve JME grubunda epilepsi hastalık süresi, nöbet sıklığı ve kullanılan antinöbet ilaçlar kaydedildi. Tahmini motor ünite sayısı değerlendirmesi için CMAPScan ve MUNIX yöntemleri kullanıldı. CMAPScan yöntemi ile Mscan Tepe Amplitüd, Mscan Ortalama Ünite Amplitüdü (mV), MUNE, N50, A50 (% ve mV), En Büyük Amplitüdlü Motor Ünite (mV ve %) değerleri elde edildi. Hata payı değeri %10 üstündeki bireyler çalışmaya alınmadı. MUNIX yöntemiyle ise MUNIX parametresi elde edildi.

Bulgular:
Çalışmaya katılan 21 JME hastasının ortalama yaşı 32 olup, katılımcıların %76'sı kadındı. CMAPScan yöntemiyle elde edilen MUNE ortalama değeri 87.05 ± 30.05, MUNIX yöntemiyle yapılan değerlendirmede, MUNIX ortalama değeri 199.5 ± 55.15 idi. İstatistiksel analizlerde JME olguları ve kontrol grubu arasında tahmini motor ünite sayısı açısından anlamlı farklılık saptanmadı ($p > 0.05$). CMAPScan yöntemiyle bakılan diğer parametrelerde de JME olguları ve kontrol grubu arasında istatistiksel anlamlı farklılık saptanmadı.

Sonuç:
JME tanılı bireylerde CMAPScan ve MUNIX yöntemleriyle ölçülen tahmini motor ünite sayılarının sağlıklı bireylerle benzer bulunması, spinal motor sistemin JME'de etkilenmemiş olabileceğini düşündürmektedir. Her iki yöntem de motor ünite sayımı açısından güvenilir ve birbirini tamamlayıcı niteliktedir. Bu çalışmadaki sonuç konu hakkındaki önceki çalışmalardan farklı sonuçlanmıştır.

Anahtar Kelimeler: CMAP Scan, Juvenil Myoklonik Epilepsi, Motor Ünite Sayımı, MUNE, MUNIX

SS-711 BAZİLER ARTER TIKANIKLIĞINDA ENDOVASKÜLER TEDAVİ SONUÇLARI: TEK MERKEZLİ 5 YILLIK RETROSPEKTİF ANALİZ

MUHAMMED ALİ AKIN[1], SUAT KAMIŞLI[1], NURSEDA CİN[1], LÜTFİYE GÜLÇİN KOÇ YAMANYAR[1], FATİH HAKAN TUFANOĞLU[2], KAYA SARAÇ[2], CEMİLE HAKİ[1]

[1]SAĞLIK BİLİMLERİ ÜNİVERSİTESİ, BURSA TIP FAKÜLTESİ, NÖROLOJİ ANA BİLİM DALI, BURSA
[2]SAĞLIK BİLİMLERİ ÜNİVERSİTESİ, BURSA TIP FAKÜLTESİ, RADYOLOJİ ANA BİLİM DALI, BURSA

Amaç:
Baziler arter tıkanıklığı akut iskemik inmelerin ağır klinik tablolarından biridir. Bu çalışmada, merkezimizde EVT veya TPA+EVT tedavisi uygulanan hastaların demografik özellikleri, eşlik eden risk faktörleri, klinik seyirleri ve tedavi sonuçlarının değerlendirilmesi amaçlanmıştır.

Giriş:
Posterior sirkülasyon inmeleri yüksek mortalite ve morbiditeye yol açmaktadır. Endovasküler tedavi ve uygun olgularda trombolitik eklenmesi fonksiyonel iyileşme şansını artırabilmektedir. Bu nedenle baziler arter tıkanıklığı olan hastaların özelliklerinin ortaya konması klinik yaklaşımı desteklemektedir.

Gereç ve Yöntem:
Şubat 2020–Temmuz 2025 tarihleri arasında Bursa Şehir Hastanesi'nde baziler arter tıkanıklığı nedeniyle EVT veya TPA+EVT uygulanan 63 hasta retrospektif olarak incelendi. Demografik özellikler, komorbiditeler, NIHSS skorları, işlem süreleri, reperfüzyon oranları ve 3.ay fonksiyonel sonlanımları değerlendirildi.

Bulgular:
Çalışmaya 63 hasta dahil edildi, Hastaların %65'i erkek, %35'i kadındı, yaş ortalaması 69.1±12.3 (range 29-93) idi. Hipertansiyon %71, diyabet %41, atriyal fibrilasyon %33 oranında saptandı. Giriş: NIHSS ortalaması 14.9, <8 olan 11(%17,46), 8-15: 26(%41,27), ≥16: 26(%41,27)idi. mTICI (2b–3) başarı oranı 54 hasta (%85) olarak bulundu. Üçüncü ayda 24 hastada (%38) iyi fonksiyonel sonlanım(mRS=0-2) sağlandı. Semptom–kasık süresi ortalama 302dk idi, 360 dk üzerindeki olgularda iyi sonlanım %33'ünde görüldü.

Sonuç:
Çalışmamız, baziler arter tıkanıklığında dünya ortalamalarına göre yüksek reperfüzyon başarısı ve iyi klinik sonlanım göstermektedir. Son yıllarda trombektomi tekniklerindeki gelişmeler, anterior dolaşım inmelerinde olduğu kadar posterior dolaşım için de umut vaat eden sonuçlar ortaya koymuştur. Ancak, başarı oranları ve sonuçlar hala merkezden merkeze değişkenlik göstermektedir. Bu bağlamda, kurum bazında elde edilen klinik verilerin paylaşılması, literatürdeki boşlukların doldurulmasına katkı sağlamaktadır.

Anahtar Kelimeler: Arka sistem inmesi, baziler arter trombozu, endovasküler, mekanik trombektomi

SS-712 MULTİPL SKLEROZDA SUBKORTİKAL GRİ CEVHER ATROFİSİ: RRMS VE PMS ALT TİPLERİNİN KARŞILAŞTIRILMASI

BERAT GOKSU CELENK[1], FUAD ALLAHVERDİ[1], ONUR KOÇ[1], BARAN SERDAR SUNAL[2], AYSUN UNAL[1]

[1]TEKİRDAĞ NAMIK KEMAL ÜNİVERSİTESİ, NÖROLOJİ ANA BİLİM DALI, TEKİRDAĞ
[2]TEKİRDAĞ NAMIK KEMAL ÜNİVERSİTESİ, RADYOLOJİ ANA BİLİM DALI, TEKİRDAĞ

Amaç:
Multipl sklerozda (MS) derin subkortikal gri cevher (GC) atrofisinin örüntülerini ve işlevsel yansımalarını, relapsing-remitting (RRMS) ve progresif (PMS) alt tipler arasında karşılaştırmak.

Yöntem:
Ocak 2021–Temmuz 2025 arasında izlenen 123 MS hastası (82 RRMS, 41 PMS) retrospektif olarak değerlendirildi. Tüm olgulara 1,5T MRG çekildi ve FSL-FIRST ile talamus, hipokampus, amigdala, globus pallidus, kaudat, putamen ve nükleus accumbens otomatik segmentlendi. Özürlülük EDSS, biliş SDMT, genel işlev MSFC ile değerlendirildi. Gruplar arası karşılaştırmalar ve korelasyonlar uygun parametrik/parametrik olmayan testlerle yapıldı.

Bulgular:
PMS, RRMS'ye göre anlamlı olarak daha yüksek EDSS ve daha düşük SDMT/MSFC skorlarına sahipti (tümü $p<0,05$). PMS'de yaygın bilateral GC atrofisi saptandı; tüm bölgelerde hacimler daha küçüktü, yalnızca sağ putamen farklı değildi ($p\geq0,05$). Cinsiyete göre analizlerde erkeklerin mutlak hacimleri genel olarak daha yüksekken, PMS-RRMS farkı kadınlarda belirgindi. Erkeklerde yalnızca sol talamus PMS'de küçüktü. Daha uzun hastalık süresi, daha küçük GC hacimleriyle ilişkiliydi (Spearman $\rho\approx-0,30$; $p<0,01$). Daha yüksek SDMT skorları, talamus, putamen ve kaudat hacimlerinin büyük olmasıyla ilişkiliydi ($\rho\approx0,20–0,30$); bu biliş-hacim ilişkileri PMS'de daha yaygındı. MSFC, tüm kohortta talamus ve putamen ile pozitif koreleydi; alt gruplarda anlamlı değildi.

Sonuç:
PMS, RRMS'ye göre daha yaygın GC atrofisi ve belirgin bilişsel/işlevsel bozulma ile seyreder. Talamus ve bazal gangliyon hacimleri, hastalık progresyonunun izlenmesinde potansiyel görüntüleme biyobelirteçleri ve prognostik göstergeler sunabilir.

Anahtar Kelimeler: Atrofi, bilişsel bozukluk, görüntüleme biyobelirteçleri, multipl skleroz, subkortikal gri cevher, talamus

SS-718 EPİLEPSİ HASTALARINDA NÖBET DENEYİMİNE İLİŞKİN AMNEZİ İLE BİLİŞSEL PERFORMANS, İÇGÖRÜ, YAŞAM KALİTESİ VE DUYGUDURUM İLİŞKİSİ

YILDIZHAN ŞENGÜL, MERVE AYDIN, İLKNUR GÜÇLÜ ALTUN, YİĞİT CAN GÜLDİKEN

ÇANAKKALE ONSEKİZ MART ÜNİVERSİTESİ NÖROLOJİ ANABİLİM DALI

Literatürde postiktal amnezi, bilişsel işlevler, içgörü, yaşam kalitesi ve duygudurum ayrı ayrı araştırılmış olsa da, bu kavramların birbirleriyle ilişkilerini bütüncül biçimde inceleyen bir çalışma bulunmamaktadır.

Çalışmaya 45 epilepsi hastası dahil edildi; MoCA<21 olan 11 kişi dışlandı ve analizler 34 hasta üzerinden yürütüldü. Katılımcılara Amnezi Sorgulama Formu, MoCA, İçgörü Değerlendirme Ölçeği, QOLIE-10 ve HADS uygulandı. Amnezi toplam skorları formdaki tüm maddelerin puanlarının toplanmasıyla hesaplandı. Ayrıca formun ilk iki sorusuna (“Nöbet sonrası bilinç durumunu hatırlıyor musunuz?” ve “Nöbet sırasında olanları hatırlıyor musunuz?”) “Hayır, hiç hatırlamıyorum” yanıtı verenler ayrı grup olarak incelendi. İstatistiksel analizlerde tanımlayıcı istatistikler, grup karşılaştırmaları, korelasyonlar ve parsiyel korelasyonlar (kovaryantlar: hastalık süresi, nöbet tipi) kullanıldı.

Katılımcıların yaş ortalaması 41,4±21,4 yıl olup %65,9’u kadındı. Ortalama skorlar: Amnezi 17,3±4,8; MoCA 25,7±2,4; İçgörü 14,8±3,5. Nöbet tipine göre amnezi skorları anlamlı farklılık gösterdi (H=9,94, p=0,019): JTK grubunda yüksek, absans ve fokalde düşük bulundu. İlk iki soruya “hiç hatırlamıyorum” diyenlerin MoCA puanları daha düşüktü (25,1±2,5 vs 26,6±2,1; p=0,051). Parsiyel korelasyon analizinde amnezi ile MoCA arasında anlamlı negatif ilişki saptandı (r=-0,368, p=0,038). Buna karşın amnezi ile içgörü (r=0,221, p=0,225), amnezi ile HADS (r=-0,086, p=0,640) ve amnezi ile QOLIE-10 (r=0,219, p=0,228) arasında anlamlı ilişki görülmedi.

Bulgular, özellikle amnezi ile bilişsel performans arasındaki negatif ilişkinin, nöbet deneyimlerini hatırlayamamanın bilişsel kapasite ile doğrudan bağlantılı olabileceğini göstermektedir. İçgörü, yaşam kalitesi ve duygudurum ile ilişkilerin anlamlı bulunmaması, bu değişkenlerin daha karmaşık ve farklı mekanizmalarla şekillendiğini düşündürmektedir. Amnezi Sorgulama Formu, epilepsi hastalarında bilişsel zayıflığı öngörmede pratik bir araç olarak değerlendirilebilir.

Anahtar Kelimeler: Epilepsi, Amnezi, Bilişsel Performans, İçgörü, Duygudurum

SS-722 NÖRO-BEHÇET HASTALIĞINDA ÇOKLU NÖROLOJİK TUTULUM PATERNLERİ: KLİNİK ÖZELLİKLER VE HASTALIK SEYRİ

DERENCAN ATEŞ[1], AHMED SERKAN EMEKLİ[1], TUNCAY GÜNDÜZ[1], GÜLŞEN AKMAN[2], MURAT KÜRTÜNCÜ[1]

[1]İSTANBUL ÜNİVERSİTESİ, İSTANBUL TIP FAKÜLTESİ, NÖROLOJİ ANA BİLİM DALI, İSTANBUL
[2]EMEKLİ ÖĞRETİM ÜYESİ, İSTANBUL ÜNİVERSİTESİ, İSTANBUL TIP FAKÜLTESİ, NÖROLOJİ ANA BİLİM DALI, İSTANBUL

Amaç:
Nöro-Behçet hastalığı (NBH), Behçet hastalığının santral sinir sistemini etkileyen, yüksek morbiditeye sahip nadir bir formudur ve farklı tutulum paternleri ile seyreder. Bu çalışmada, NBH'de birden fazla nörolojik tutulum paterninin aynı hastada görülme sıklığının, bu hastaların demografik, klinik ve laboratuvar özelliklerini ve bunun hastalık prognozu üzerindeki olası etkilerinin araştırılması amaçlanmıştır.

Metot:
Nöro-romatoloji polikliniğinde takipli, 477 kesin, 106 olası NBH tanılı hastanın verileri taranmıştır. Çalışmaya, takip süresince birden fazla nörolojik tutulum paterni gösteren hastalar dahil edilmiştir. Hastaların demografik, klinik, laboratuvar ve radyolojik özellikleri kaydedilmiştir.

Bulgular:
Çalışmaya dahil edilen dokuz hasta (dört kadın), kesin NBH tanılı hastaların %1,9'unu oluşturmaktaydı. Nörolojik tutulum başlangıç yaşı ortancası 28 (IQR:13,5) ve ortanca izlem süresi yedi yıldı (IQR:8,5). İlk NBH atağının, dört hastada (%44,5) serebral venöz sinüs trombozu (SVT), iki hastada (%22,2) parenkimal tutulum, birer hastada (%11,1) da aseptik menenjit, psödotümör serebri ve arteriyel tutulum olduğu görüldü. İzlemdeki tekrarlayan ataklarla birlikte beş hastada (%55,6) parenkimal tutulum ve SVT, iki hastada (%22,2) parenkimal tutulum ve psödotümör serebri birlikteliği görüldü. Parenkimal tutulumu olan hastalardan biri progresif seyirliydi. Hastaların ilk NBH atağındaki modifiye Rankin skoru (mRS) ortancası 2 (IQR:1), Nöro-Behçet özürlülük skoru (NBÖS) ortancası 2 (IQR:2) idi. Son değerlendirmede ise mRS ortancası 2 (IQR:2), NBÖS ortancası 2 (IQR:4,7) olarak bulunmuştur.

Sonuç:
Çalışmamız, NBH'de birden fazla nörolojik tutulum paterninin aynı hastada görülmesinin nadir bir durum olduğunu ortaya koymuştur. Bu grupta en sık, parenkimal tutulum ve SVT birlikteliği (%55,6) izlenmiştir. Bu bulgular ışığında, NBH takibinde çoklu tutulumun nadir de olsa görülebileceği ve klinisyenin farklı tutulum paternlerinin gelişimi açısından dikkatli olması gerektiği unutulmamalıdır.

Anahtar Kelimeler: Nöro-Behçet Hastalığı, çoklu tutulum, parenkimal, SVT, psödotümör serebri

SS-723 NÖROLOJİK SEMPTOMLAR İLE BAŞVURAN SJÖGREN SENDROMU HASTALARININ DEĞERLENDİRİLMESİ: TEK MERKEZ DENEYİMİ

NAZLI BEGÜM ÇULA[1], LEVENT ÖCEK[1], METE KARA[2], BAHAR SAY[1], NESLİHAN EŞKUT[1], ASLI KÖŞKDERELİOĞLU[1], PINAR ORTAN[1]

[1]İZMİR ŞEHİR HASTANESİ, NÖROLOJİ KLİNİĞİ, İZMİR
[2]İZMİR ŞEHİR HASTANESİ, ROMATOLOJİ KLİNİĞİ, İZMİR

Giriş:
Sjögren sendromu (SS), başta göz ve ağız kuruluğu olmak üzere farklı sistemleri etkileyebilen, otoimmün özellikte kronik bir hastalıktır. Hastalarda nörolojik tutulum sık görülen ve prognozu etkileyebilen önemli bir klinik durumdur. Bu çalışmada, nörolojik semptomlar ile başvuran ve SS tanısı alan hastaların klinik, laboratuvar ve radyolojik özelliklerinin değerlendirilmesi amaçlanmıştır.

Yöntem:
Kasım 2023-Eylül 2025 tarihleri arasında nörolojik semptomlar nedeniyle kliniğimizde tetkik edilen ve izleminde SS tanısı konulan hastalar çalışmaya dahil edildi. SS tanısı; klinik, otoantikor testleri (OA), Schirmer ve BUT testi, minör tükürük bezi biyopsisi bulgularına göre konuldu. Hastaların demografik özellikleri, Genişletilmiş Engellilik Durum Ölçeği (EDSS), EULAR SS Hastalık Aktivite İndeksi (ESSDAI) ve radyolojik görüntülemeleri analiz edildi.

Bulgular:
Çalışmaya toplam 22 SS hastası dahil edildi. Hastaların 16'sı(%72,7) kadın olup, ortalama yaş 52,5±12,2 yıl idi. Nörolojik bulgular arasında en sık duysal semptomlar (%72,7) saptandı. Hastaların dokuzu (%40,9) güçsüzlükle, üçü (%13,6) periferik sinir sistem tutulumu, biri (%4,54) fasial dipleji ile başvurdu. ESSDAI ile EDSS arasında pozitif korelasyon bulundu (r=0,671,p=0,001). Görüntülemelerde; sekiz hastada (%36,4) kranial, dört hastada (%18,8) spinal kord lezyonu izlendi. Schirmer testi sekiz hastada (%36,4) pozitif iken, dört hastada (%18,2) minör tükrük bezi biyopsisinde üçten fazla odakta lenfosit infiltrasyonu tespit edildi. OKB pozitifliği dört (%18,8), ANA pozitifliği on dört (%63,6), SSA ve anti-Ro pozitifliği altı (%27,2) hastada saptandı. OA pozitif ve negatif hastalar karşılaştırıldığında cinsiyet, yaş, nörolojik bulgular, serebral/spinal lezyon lokalizasyonu ve prognoz açısından istatistiksel olarak anlamlı fark saptanmadı (p>0,05).

Sonuç:
SS hastalarında nörolojik tutulum heterojen bir klinik yelpazede seyretmektedir. Görüntüleme ve laboratuvar bulguları ile tanı desteklenmekte, ancak OA pozitifliğinin klinik gidiş veya prognoz üzerinde anlamlı bir etkisi bulunmamaktadır. Bu bulgular, SS'nin nörolojik açıdan dikkatli değerlendirilmesi gerektiğini ortaya koymaktadır.

Anahtar Kelimeler: EULAR SS Hastalık Aktivite İndeksi, Nörolojik bulgular, Otoantikorlar, Sjögren sendromu

SS-726 İZOLE İNTERDİJİTAL SİNİR UYARIMI İLE MORTON NÖROMAYA ELEKTROFİZYOLOJİK YAKLAŞIM

İLAYDA SARE ÇETİNDAMAR, EREN TOPLUTAŞ, FİKRET AYSAL

İSTANBUL MEDİPOL ÜNİVERSİTESİ, NÖROLOJİ ANABİLİM DALI, İSTANBUL

Amaç:
Morton nöroma (MN), metatarsal bölgede interdijital perinöral fibrozis ve sinir dejenerasyonuna neden olan bir lezyondur. MN'nin en sık görülen klinik semptomu ön ayakta lokalize ağrıdır. Tanı koymada klinik muayene ve manyetik rezonans görüntüleme (MRG) önemlidir, ancak duyusal sinir ileti çalışmaları (DSİÇ) da önemli katkı sağlar. Bu çalışmada MN tanısında DSİÇ'nda izole interdijital sinir (İDS) uyarımının tanısal katkısının araştırılması amaçlanmıştır.

Metod:
2017–2024 yılları arasında İstanbul Medipol Üniversitesi Nöroloji Anabilim Dalı EMG laboratuvarında EMG inceleme sonucu MN olarak raporlanan 25 olgu retrospektif olarak incelendi. Duysal ileti çalışmalarında ayaktan II–III ve III–IV İDS'ler, parmaklar arasına yerleştirilen (bir parmağın lateral ve diğerinin medial yüzüne denk gelen) yüzey elektrotlarla uyarıldı ve kayıt iç malleolden alındı. Muayene, MRG bulguları ve DSİÇ karşılaştırılarak değerlendirildi.

Bulgular:
25 olgunun, 9'u erkek, 16'sı kadın, ortalama yaşları 41 idi (min 25, max 60). Hastaların şikayetlerinin 16'sı sağ ayak, 9'u sol ayaktandı. Lezyonlar 20 hastada III–IV, 4 hastada II–III, bir hastada II–III ve III–IV İDS'deydi. Duyusal aksiyon potansiyeli (DAP) 4 hastada şikayet olan tarafta elde edilmedi, diğer hastalarda ise karşı tarafa göre düşük amplitüd bulundu (ortalama fark %63). Hastaların hepsinde muayene bulguları ve ulaşılabilen 19 hastanın MRG bulguları, EMG bulgularımızla uyumluydu ($p<0.001$).

Sonuç:
İzole İDS uyarımı, basittir ve MN tanısında oldukça faydalıdır. Muayene ve MRG bulgularına önemli katkı sağlar.

Anahtar Kelimeler: Morton Nöroma, izole interdijital sinir uyarımı, elektronörofizyoloji

Tablo 1. Hastaların demografik özellikleri, elektrofizyolojik sonuçları ve tedavileri

NO	BAŞVURU YAŞI	CİNSİYET	EMG-LOKASYON	ŞİKAYET	MR-LOKASYON	CERRAHİ	AMPLİTÜD FARKI
1	53	K	III-IV	SOL			42
2	51	K	III-IV	SAĞ	III-IV		79
3	57	E	III-IV	SOL			DAP YOK
4	34	K	III-IV	SAĞ	III-IV		64
5	32	E	III-IV	SOL	III-IV		78
6	36	E	III-IV	SOL			65
7	33	K	III-IV	SAĞ		EVET	85
8	39	K	II-III, III-IV	SAĞ	II-III, III-IV	EVET	DAP YOK
9	49	E	II-III	SAĞ	II-III		58
10	25	K	III-IV	SAĞ			52
11	31	K	II-III	SOL	II-III		65
12	39	K	III-IV	SAĞ	III-IV	EVET	DAP YOK
13	39	E	III-IV	SAĞ	III-IV	EVET	46
14	48	K	III-IV	SAĞ	III-IV		48
15	28	E	III-IV	SOL	III-IV	EVET	62
16	30	K	III-IV	SAĞ	NORMAL		55
17	38	K	III-IV	SAĞ	III-IV	EVET	56
18	39	E	III-IV	SAĞ	III-IV		64
19	60	K	II-III	SAĞ	II-III	EVET	63
20	41	E	III-IV	SAĞ	III-IV		81
21	55	K	II-III	SOL	II-III		66
22	37	K	III-IV	SOL	III-IV		67
23	58	K	III-IV	SAĞ	III-IV		DAP YOK
24	25	E	III-IV	SAĞ	III-IV	EVET	44
25	37	K	III-IV	SOL	III-IV		75

SS-741 ORTA SEREBRAL ARTER OKLÜZYONU NEDENİYLE MEKANİK TROMBEKTOMİ YAPILAN HASTALARDA PROGNOSTİK SKORLAMA SİSTEMİ: DANGER BELLS

FATİH ÇEKİM, HASAN DOĞAN, ÇETİN KÜRŞAD AKPINAR

SAMSUN ÜNİVERSİTESİ, SAMSUN EĞİTİM VE ARAŞTIRMA HASTANESİ, NÖROLOJİ ANA BİLİM DALI

Giriş-Amaç:
Orta serebral arter oklüzyonu nedeniyle mekanik trombektomi uygulanan hastaların verilerini (demografik faktörler, risk faktörleri ve laboratuvar değerleri) kullanarak prognozu öngörebilecek bir skorlama sistemi geliştirmeyi amaçladık.

Gereç-Yöntem:
2023-2025 yılları arasında izole MCA oklüzyonu nedeniyle mekanik trombektomi uygulanan hastalar prospektif olarak çalışmaya dahil edilmiştir. Başlangıç inme şiddeti, BT-ASPECT skoru, demografik özellikler, risk faktörleri ve laboratuvar parametreleri kaydedilmiştir. Veriler tek değişkenli ve çok değişkenli lojistik regresyon analizleri ile incelenmiş ve istatistiksel olarak anlamlılık düzeyine ulaşan parametreler; regresyon katsayılarına göre bir puanlama sistemi oluşturulmuştur. Oluşturulan puanlama sisteminin internal ve eksternal validasyonu yaptırılarak güvenilirliği test edilecektir.

Bulgular:
Veri eksiği olan hastalar çıkarıldıktan sonra çalışmamıza toplam 306 hasta dahil edilmiştir. Çok değişkenli analizde dokuz bağımsız risk faktörü (diyabet, yaş, NIHSS, glikoz yüksekliği, hemoglobin düşüklüğü, ilk deneme rekanalizasyon olmaması, ASPECT düşüklüğü, lökosit yüksekliği, sigara) saptanmıştır. Sayısal değişkenler için cut-off noktaları belirlenmiş; regresyon katsayılarına dayalı puanlama sistemi oluşturulmuştur. Bu sistemde lökosit yüksekliği 2 puan, diğer değişkenler 1 puan değerinde puanlanmıştır. Bu değişkenlerin ingilizce baş harfleri kullanılarak oluşturulan prognostik skorlama sistemimize DANGER BeLLS skoru (toplamda 10 puan) ismini verilmiştir. Derivasyon grubunda 306, internal validasyon grubunda 107, eksternal validasyon grubunda (Elazığ Üniversitesi) 82 hasta vardı. Derivasyon grubunda ROC değeri 0,87, duyarlılık %75,9 ve özgüllük %85,1 olarak bulunmuştur. Internal validasyonda grubunda ROC: 0,844, duyarlılık %72, özgüllük %80; eksternal validasyonda ROC: 0,890, duyarlılık %76, özgüllük %91 olarak saptanmıştır.

Sonuç:
DANGER BeLLS skoru, iskemik inmede prognoz öngörmede yüksek doğruluk sağlamaktadır. Hem internal hem de eksternal validasyon sonuçları, bu skorun klinik kullanım için güçlü bir potansiyele sahip olduğunu göstermektedir.

Anahtar Kelimeler: Mekanik trombektomi, İskemik inme prognozu, İnme risk faktörleri, DANGER BeLLS skoru

DANGER BeLLS Skorlamasının ROC Eğrisi

Grafik 2. DANGER BeLLS Skorlamasının ROC Eğrisi.

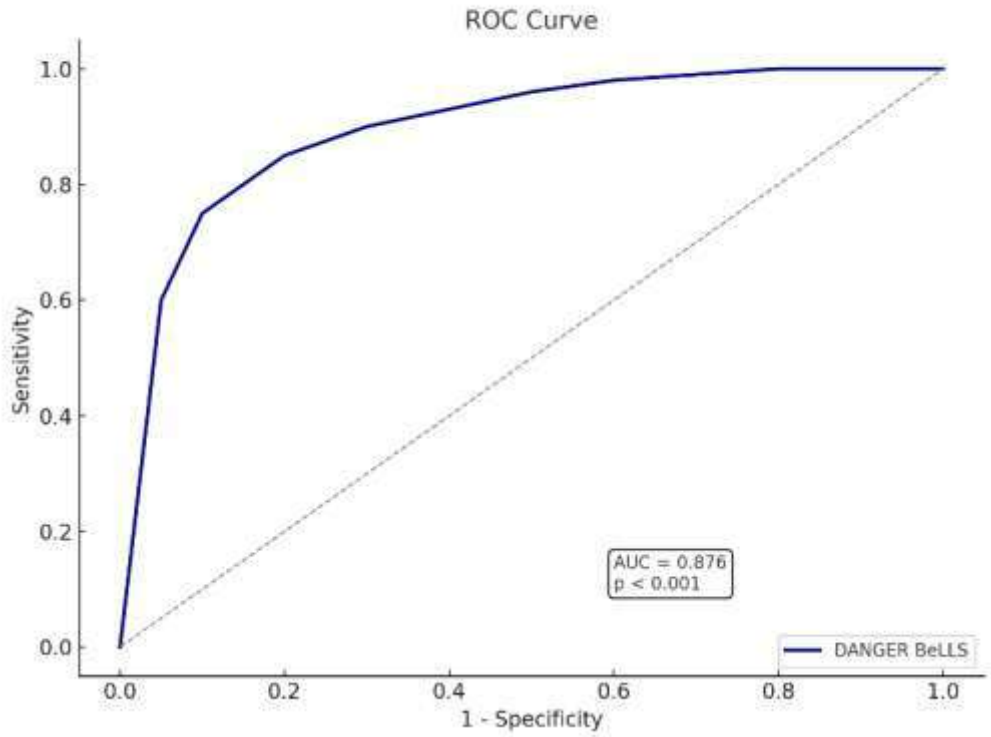

DANGER BeLLS Skorlama Sistemi

Harf	Değişken	Açıklama/Kriter	Puan
D	Diabetes Mellitus	Diyabet varlığı	1
A	Age	Yaş ≥ 72	1
N	NIHSS	NIHSS ≥ 14	1
G	Glucose	Glikoz ≥ 140 mg/dL	1
E	Erythrocyte (Hemoglobin)	Hemoglobin ≤ 11 g/dL	1
R	Reperfusion failure (First Pass Başarısızlığı)	İlk geçişte başarılı rekanalizasyon sağlanamaması	1
B	BT-ASPECT	ASPECT skoru ≤ 7	1
LL(L2)	Lökosit	WBC ≥ 12.500	2
S	Smoking	Aktif sigara kullanımı	1
	Toplam Puan		10

Skorlamanın Bileşenlerini İçermekte

SS-749 BOTULİZM OLGULARINDA KLİNİK ŞİDDET, ETİYOLOJİ VE ZAMANLA DEĞİŞEN ELEKTROFİZYOLOJİK BULGULARIN DEĞERLENDİRİLMESİ

FİLİZ AZMAN İSTE[1], AZİZE ESRA GÜRSOY[2]

[1]BAŞAKŞEHİR ÇAM VE SAKURA ŞEHİR HASTANESİ, NÖROLOJİ KLİNİĞİ, KLİNİK NÖROFİZYOLOJİ BİRİMİ, İSTANBUL
[2]BAŞAKŞEHİR ÇAM VE SAKURA ŞEHİR HASTANESİ, NÖROLOJİ KLİNİĞİ, İSTANBUL

Giriş:
Geçmişte daha çok gıda, yara ve infantil formlarıyla görülen botulizm, son yıllarda kozmetik-medikal amaçlı botulinum toksin (BoNT) uygulamalarının artmasıyla yeni bir epidemiyolojik profil kazanmıştır. Bu çalışmada, ENMG laboratuvarında değerlendirilen botulizm olgularının etiyoloji, klinik şiddet ve zamansal evrelere göre elektrofizyolojik bulgularının değerlendirilmesi amaçlanmıştır.

Metot:
Ağustos 2023–Eylül 2025 tarihleri arasında değerlendirilen 14 hastanın klinik-elektrofizyolojik verileri retrospektif incelendi. Olgular, etiyolojiye göre (besin-kaynaklı veya BoNT uygulaması), klinik şiddete göre (jeneralize veya oküler-izole pitoz-), ENMG incelemeleri de <1 ay, 1–6 ay, >6 ay olacak şeklinde gruplandırıldı.

Bulgular:
Hastaların13'ü kadındı, yaş ortalaması 44,5±11,4'tü (24-70 aralığında). İki hasta besin-kaynaklı, 12 hasta BoNT uygulanmasına bağlı botulizm tanısı almıştı (Tablo 1). Jeneralize gruptaki (n:8) erken dönem (<6 ay) ENMG incelemesi yapılmış hastaların %83'ünde (n:5/6) BKAP genlik düşüklüğü, düşük frekanslı ardışık sinir uyarımında (DF-ASU) dekrement, iğne EMG'de denervasyon potansiyelleri, küçük MUAP'lar izlenirken, yalnızca 1'inde erken dönemde (14.gün) yüksek frekanslı ASU'da inkrement izlendi. Bu gruptaki 3 olgunun 1.yıl değerlendirmesinde; BKAP genlikleri, iğne EMG bulguları normaldi.

Oküler grubun (n:6) geç dönem ENMG incelemelerinin %50'sinde (n:3/6) DF-ASU'da dekrement izlenmiş, iğne EMG'de peri-okuler kaslarda hastaların hepsinde (%100) küçük MUAP'ların devam ettiği izlenmiştir.

Sonuç:
Çalışmamızda, daha ağır klinikteki olguların erken dönemdeki elektrofizyolojik bulguların geç dönemde düzeldiği gözlenmiştir. Yüksek frekanslı ASU'da inkremental yanıtın yalnızca erken dönemdeki bir hastada izlenmesi, bu bulgunun diğer presinaptik hastalıklara göre daha seyrek izlendiğini desteklemektedir. Perioküler BoNT enjeksiyonuna bağlı daha hafif oküler grupta, perioküler kaslardaki iğne EMG bulgularının 2 yıla kadar devam edebileceği gözlenmiştir. Çalışmamız, botulizmdeki elektrofizyolojik bulguların etiyolojiye, klinik şiddete, toksin tipine, maruz kalınan doz ve sürece bağlı olarak değişkenlik gösterdiğini desteklemektedir.

Anahtar Kelimeler: Botulizm, BonT uygulaması, gıda-kaynaklı botulizm

Botulizm Olgularında Etiyoloji ve Zamana Göre Elektrofizyolojik Bulguları

	<1 Ay							1- 6 ay							>6 ay						
	Düşük BKAP	3 Hz ASU İstirahat	3 Hz ASU Yorma	PEF	50 Hz ASU	İğne EMG Den.	İğne EMG Küçük MUAP	Düşük BKAP	3 Hz ASU İstirahat	3 Hz ASU Yorma	PEF	50Hz ASU	İğne EMG Den.	İğne EMG Küçük MUAP	Düşük BKAP	3 Hz ASU İstirahat	3 Hz ASU Yorma	PEF	50 Hz ASU	İğne EMG Den.	İğne EMG Küçük MUAP
Gıda kaynaklı (generalize)																					
1	+	+	+	-	-	+	+	+	+	+	-	-	+	+	-	-	+(7 ay) -(5 Yıl)		-	-	+ (7 ay) ↓(5. Yıl)
2	+	+		-	-	+	+	+	-	+	-		+	+	-	+ (7 ay) + (1 yıl)		-	-	-	+ (7 ay) ↓(1 yıl)
Bot.toksin uygulanması																					
3 (KA)	+	+	+	+	-	+	+	+	+	+	+	-	+	+	-	-	-	-		-	-
4 (KA)	+	+	+	+	-	+	+	+	-	+		-	+	+							
5 (mide)	-	-			+	+	+														
6 (K.A +F.O)	+	-	+	-	-	+	-														
7 (K.A +F.O)								+	-	+	+	-	+	+							
8 (K.A +F.O)								-	-	-		-	+	+							
*9 (F.O)															-	-	-	-		-	+ (F)
*10 (F.O)															-	-	+	-		+	+ (F)
*11(F.O)															-	-	-	-		-	+ (F)
*12 (F.O)															-	-	+			+	+ (F)
*13 (F.O)															-	-	+	-		+	+ (F)
*14 (F.O)															-	-	-	-		+	+ (F)

*(yalnızca okular bulgular ile seyredenler), ASU: artığa sinir uyarımı, BKAP: bileşik kas aksiyon potansiyeli den.: dener.vasyon,↓: frontal kas, KA: kolluk alb, MUAP: motor ünite aksiyon potansiyeli, F.O: perioküler bilgi, PEF: post egzersiz fasilitasyon

SS-750 FLAIR MR ASPECT: MEKANİK TROMBEKTOMİ UYGULANAN HASTALARDA PROGNOZ ÖNGÖRÜCÜSÜ OLABİLİR Mİ?

ALİ İHSAN YARDIM, HASAN DOĞAN, ÇETİN KÜRŞAD AKPINAR

SAMSUN ÜNİVERSİTESİ TIP FAKÜLTESİ, NÖROLOJİ ANABİLİM DALI, SAMSUN

Giriş-Amaç:
MCA M1 oklüzyonu nedeniyle mekanik trombektomi uygulanan hastaların FLAIR MR ASPECT skoruna bakarak, 90. gündeki klinik sonlanımı diğer ASPECT skorlarına göre daha iyi öngörüp öngörmediğini değerlendirmeyi amaçladık.

Gereç-Yöntem:
İlk 6 saat içerisinde MCA M1 oklüzyonu nedeniyle mekanik trombektomi uygulanan 153 izole MCA M1 oklüzyonlu hastaların verileri prospektif olarak kaydedilmiştir. Hastaların demografik ve anjiografik verilerine ilave olarak BT ASPECT, BT anjiografi ASPECT, FLAIR MR ASPECT ve DWI MR ASPECT skorları kaydedilmiştir. ASPECT skorları alanında deneyimli iki farklı girişimsel nöroloji uzmanı tarafından hesaplanmıştır ve 90. gün klinik sonlanımı öngörebilme kabiliyetleri karşılaştırılmıştır. FLAIR MR ASPECT hesaplanırken yarı-kantitatif ROI tabanlı yöntem tercih edilmiştir.

Bulgular:
FLAIR MR ASPECT, 90. gün klinik sonlanımı öngörmede diğer tüm ASPECT skorlamalarından daha iyi performans göstermiştir (AUC: 0,897). İyi klinik sonlanım için en uygun eşik değer FLAIR-ASPECT ≥7 olarak saptanmıştır (duyarlılık %95,9, özgüllük %79,7). Özellikle de düşük BT-ASPECTS (3–5) grubunda FLAIR MR ASPECT'in klinik sonlanımı öngörme gücü belirgin olarak artmıştır (AUC: 0,950). Her 1 puan artış, iyi klinik sonlanım olasılığını 2,51 kat artırmıştır.

Sonuç:
FLAIR MR-ASPECT, MCA-M1 oklüzyonunda 90. gün klinik sonlanımı öngörmede diğer ASPECT skorlamalarına göre daha iyi performans göstermiştir. Özellikle de düşük ASPECT grubunda bu performans belirginleştiği için; BT-ASPECTS 0-2 hasta grubunda tedaviden fayda görme ihtimali olabilecek hastaların gözden kaçmaması için kullanılabilecek bir belirteç olabilir.

Anahtar Kelimeler: ASPECT, FLAIR, mekanik trombektomi, MCA M1 oklüzyonu, prognoz

Görüntüleme modalitelerine göre ASPECT skorları

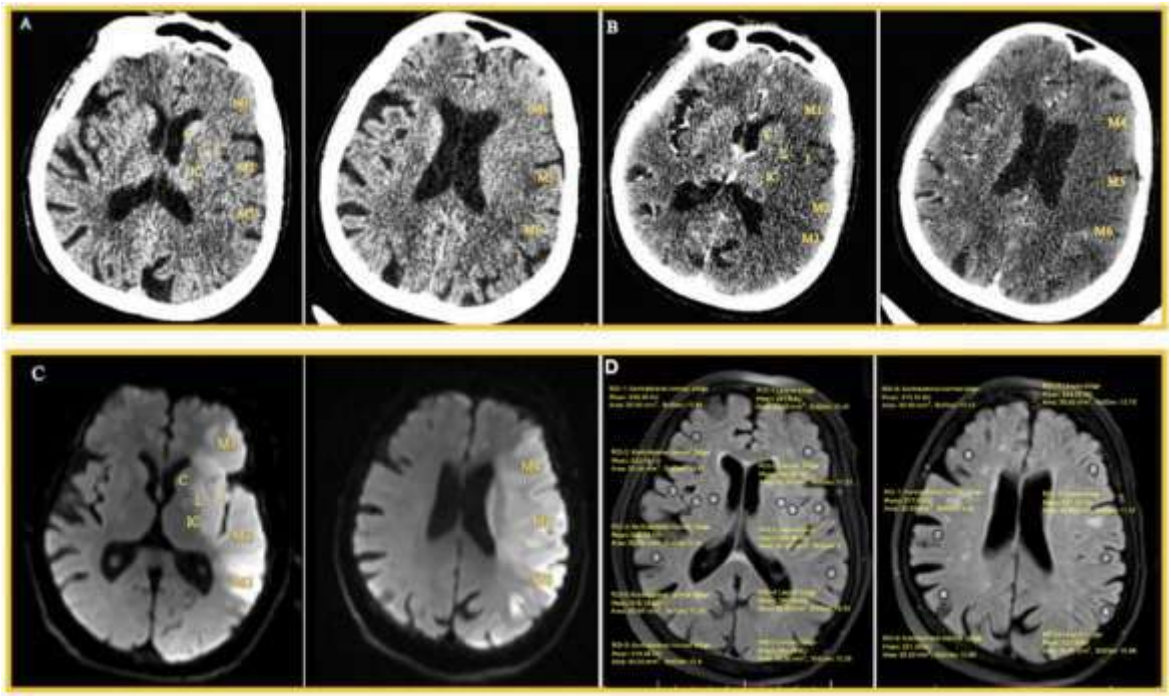

78 yaşındaki kadın hasta, sol MCA M1 oklüzyonuna bağlı sağ hemipleji ve bilinç kaybı ile başvurdu. Multimodal görüntüleme bulguları şöyleydi: A-BT: İnsula ve M1–M5 kortikal bölgelerde giral silinme ve gri-beyaz madde ayrımı kaybı, lentiform nükleus tutulumu; ASPECTS 3. B-BTA-SI: İnsula, M1–M6 ve lentiform nükleusta hipokontrast; ASPECTS 2. C-DWI: Lentiform çekirdek, insula ve M1–M6'da yaygın difüzyon kısıtlanması; ASPECTS 2. D-FLAIR: ROI analizi ile yalnızca lentiform çekirdek ve insulada anlamlı sinyal artışı gösterdi. Diğer bölgeler korunmuştu. FLAIR ASPECTS 8 olarak belirlendi. Düşük BT, BTA-SI ve DWI ASPECT skorlarına rağmen yüksek FLAIR ASPECT skoru üzerine endovasküler tedavi uygulanana hastanın 90. günde modifiye Rankin skoru 1 olarak izlendi. Bu vaka, FLAIR ASPECTS'in yalnızca prognostik değil, aynı zamanda düşük BT veya DWI ASPECT skorlarına sahip hastalarda tedavi seçimini yönlendiren kritik bir parametre olabileceğini göstermektedir.

ASPECT Skorlarının Klinik Sonlanımı Öngörmedeki ROC Performansları

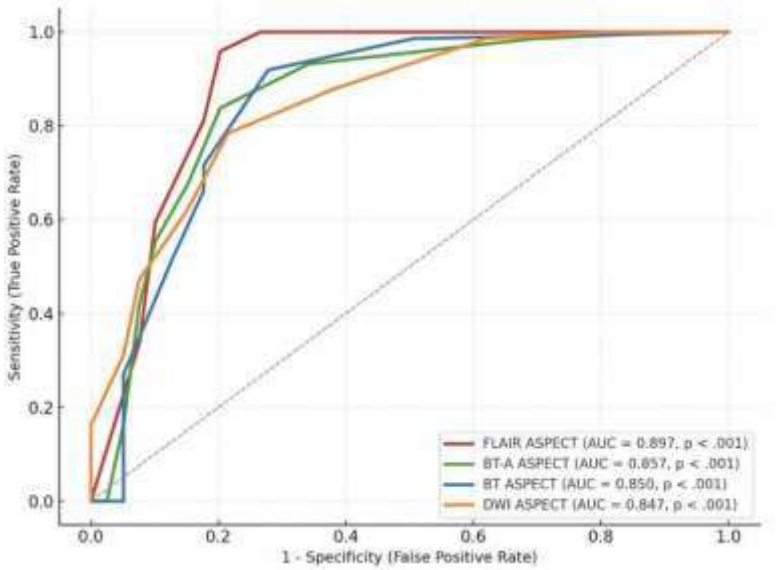

ASPECT Skorlarının Klinik Sonlanımı Öngörme Gücüne İlişkin ROC Analizi Bulguları

Skor	AUC (%95 G.A Alt sınır-Üst sınır)	Cut-off (Youden)	Sensitivite (%)	Spesifite (%)
FLAIR ASPECT	0.897 (0.842–0.951)	7	95,9	79,7
BT-A ASPECT	0.857 (0.794–0.920)	5	83,8	79,7
BT ASPECT	0.850 (0.785–0.914)	5	91,9	72,2
Difüzyon ASPECT	0.847 (0.787–0.907)	4	78,4	78,5

BT ASPECT Skoru 3-5 Olan Hastalarda BT ASPECT ve FLAIR ASPECT Skorlarının Tanısal Gücü

Skor	AUC (%95 G.A Alt sınır-Üst sınır)	Cut-off (Youden)	Sensitivite (%)	Spesifite (%)
BT ASPECT	0,86 (0,772–0,948)	5	71,4	87,7
FLAIR ASPECT	0,95 (0,900–0,996)	6	100,0	89,2

SS-771 JUVENİL MİYOKLONİK EPİLEPSİ HASTALARINDA KORTİKAL YAPISAL PARAMETRELER İLE BİLİŞSEL PERFORMANS ARASINDAKİ İLİŞKİ: YÜZEY TABANLI MORFOMETRİ ÇALIŞMASI

RABİA ÖZÜN KARGIN[1], OSMAN AYKAN KARGIN[2], AYTEN CEYHAN DİRİCAN[1], HAYRUNNİSA DİLEK ATAKLI[1]

[1]PROF. DR. MAZHAR OSMAN RUH SAĞLIĞI VE SİNİR HASTALIKLARI EĞİTİM VE ARAŞTIRMA HASTANESİ, NÖROLOJİ KLİNİĞİ, İSTANBUL
[2]İSTANBUL FİZİK TEDAVİ VE REHABİLİTASYON EĞİTİM VE ARAŞTIRMA HASTANESİ, RADYOLOJİ KLİNİĞİ, İSTANBUL

Amaç:
Juvenil miyoklonik epilepsi (JME), genellikle ergenlik döneminde başlayan ve en sık görülen jeneralize epilepsi sendromlarından biridir. JME'de nöbetlerin yanısıra bellek, yürütücü işlevler ve dikkat gibi bilişsel alanlarda da bozulmalar rapor edilmektedir. Bu çalışmanın amacı, JME hastalarında kortikal kalınlık, sulkal derinlik, gyrifikasyon ve fraktal boyut gibi yapısal parametreleri yüzey tabanlı morfometri ile değerlendirerek bilişsel işlevlerle ilişkilerini ortaya koymak ve olası yapısal biyobelirteç adaylarını belirlemektir.

Materyal&Metod:
Çalışmaya JME tanılı 43 hasta ile yaş, cinsiyet ve eğitim düzeyi açısından eşleştirilmiş 58 sağlıklı kontrol dahil edilmiştir. Tüm katılımcılara yüksek çözünürlüklü 3D-T1-ağırlıklı beyin MR görüntülemesi yapılmış ve CAT12/SPM yazılımı kullanılarak kortikal kalınlık, sulkal derinlik, gyrifikasyon indeksi ve fraktal boyut parametreleri elde edilmiştir. Bilişsel değerlendirme için bellek, sözel akıcılık, dikkat, yürütücü işlevler ve psikomotor hız gibi farklı bilişsel alanları kapsayan nöropsikolojik testler uygulanmıştır. Vertex-düzeyinde yapılan istatistiksel analizlerde TFCE yöntemi kullanılmış; korelasyon analizlerinde yaş, depresyon düzeyi ve Euler katsayısı kovaryant olarak eklenmiştir.

Bulgular:
JME grubunda, sağlıklı kontrollerle karşılaştırıldığında perirolandik ve medial prefrontal bölgede en belirgin olmak üzere ($pFWE<0.001$) frontal, parietal ve oksipital bölgelerde kortikal kalınlıkta azalma ve gyrifikasyon indeksinde artış izlendi. İkincil analizlerde global ortalama kortikal kalınlık kovaryant olarak modele eklendiğinde de bu farklılıkların anlamlılığını koruduğu görüldü. Bilişsel skorlarla yapılan korelasyon analizlerinde bellek, sözel akıcılık ve yürütücü işlevler testlerinin frontal ağırlıklı çeşitli bölgelerdeki kortikal kalınlık ile orta düzeyde korelasyon gösterdiği bulundu ($pFWE<0.05$, $r\leq0.576$).

Sonuç:
Bu çalışma, JME hastalarında kortikal kalınlık ve kıvrım parametrelerinde bölge-spesifik yapısal değişiklikler olduğunu göstermektedir. Frontal ağırlıklı bölgelerdeki bozulmaların bilişsel performans ile korelasyonu, yapısal MRI parametrelerinin JME'de bilişsel etkilenmenin potansiyel biyobelirteci olabileceğini desteklemektedir.

Anahtar Kelimeler: Juvenil miyoklonik epilepsi, Manyetik rezonans görüntüleme, Kortikal morfometri, Bilişsel etkilenim

Şekil 1

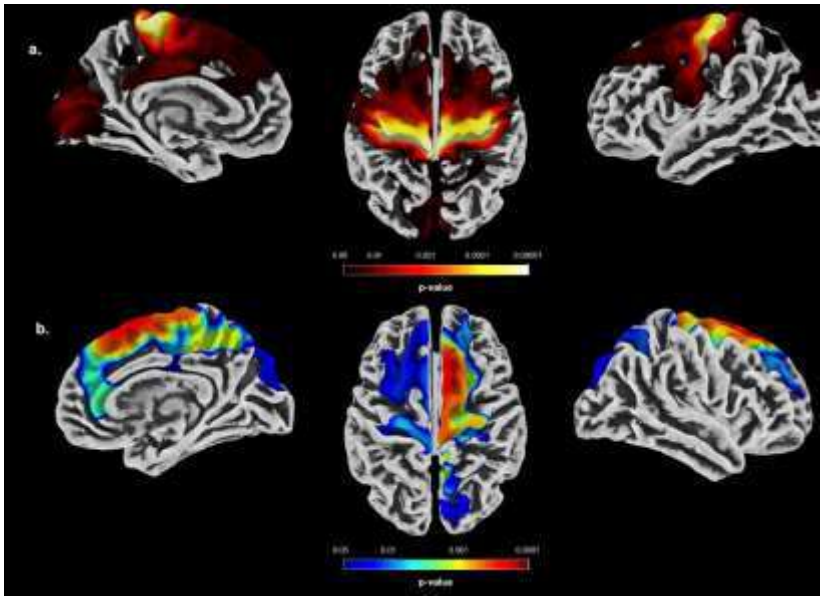

JME hastaları ile sağlıklı kontroller arasındaki yüzey tabanlı morfometri karşılaştırmaları, (a) kortikal kalınlık, (b) gyrifikasyon indeksi. pFWE<0.05 düzeyinde istatistiksel olarak anlamlı bölgeler gösterilmektedir.

Şekil 2

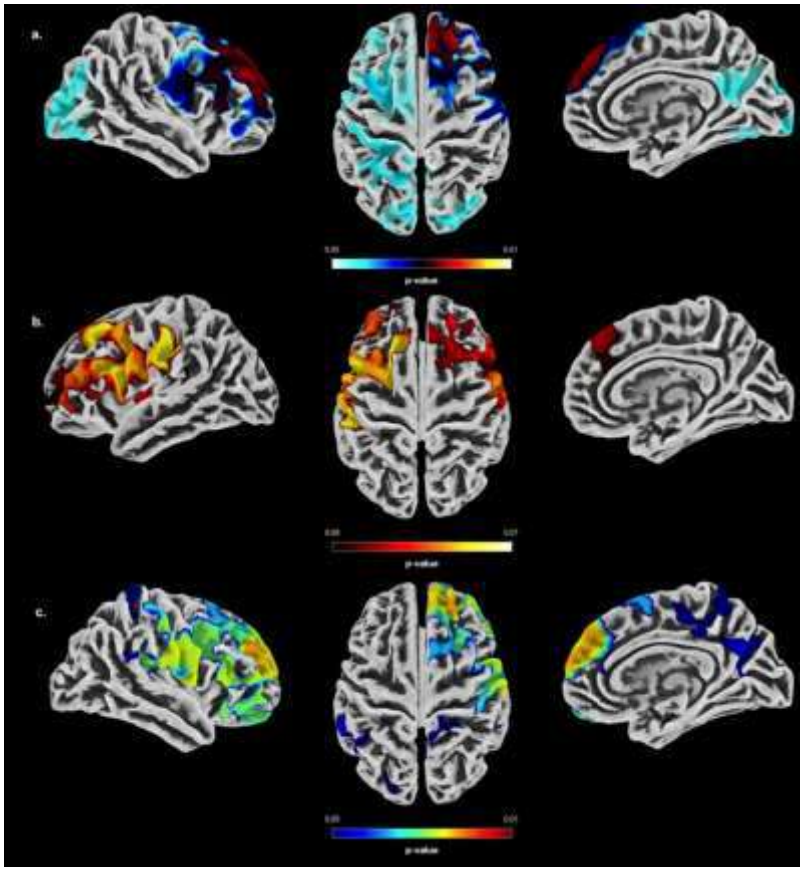

JME grubunda kortikal kalınlık ile bilişsel test skorları arasında vertex düzeyinde pozitif korelasyon gösteren bölgeler. (a) MoCA, (b) RAVLT (Rey Sözel İşitsel Öğrenme Testi), (c) Sözel Akıcılık Testi. İstatistiksel olarak anlamlı bölgeler pFWE<0.05 düzeyinde gösterilmektedir.

SS-772 KRONİK MİGREN VE İLAÇ AŞIRI KULLANIM BAŞ AĞRISI BİRLİKTELİĞİNDE REZİLYANS, BİLİŞSEL ESNEKLİK VE YÜRÜTÜCÜ İŞLEV İLİŞKİLERİ

YILDIZHAN ŞENGÜL, FATMA BÜŞRA ÜLKER, EDA GÜLHAN, YİĞİT CAN GÜLDİKEN, İLKNUR GÜÇLÜ ALTUN, DENİZ EREN BAYRAKTAR

ÇANAKKALE ON SEKİZ MART ÜNİVERSİTESİ, NÖROLOJİ, ÇANAKKALE

Amaç:
Kronik migren (KM) ile ilaç aşırı kullanım baş ağrısının (KM+İAKBA) birlikteliği, ağrı yükünün ötesinde yürütücü işlevler ve psikososyal dayanıklılığı etkileyebilecek bir fenotiptir. Literatürde Dorsolateral prefrontal korteks (DLPFK), anterior singulat korteks (ACC) ve striato-prefrontal devrelerdeki yapısal/işlevsel değişiklikler, migrenin bilişsel esneklik ve rezilyansla ilişkili olabileceğini düşündürmektedir. Bu çalışmada klinik parametreler ile Bilişsel Esneklik Envanteri (BEE), Connor–Davidson Dayanıklılık Ölçeği (CD-RISC) ve nöropsikolojik test performansı (Stroop, Sayı Menzili Testi [SMT]) arasındaki ilişkiler incelendi.

Yöntem:
KM (n=22), KM+İAKBA (n=24) ve kontrol (n=21) grupları dahil edilmiştir. Klinik özellikler (VAS, MIDAS, atak süresi, baş ağrısı sıklığı), Stroop testi (S1–S3 süre/hata), Sayı Menzili Testi (SMT) ve özbildirim ölçekleri (BEE, CD-RISC) uygulanmıştır. Analizler Kruskal–Wallis, Mann–Whitney U, çoklu regresyon ve Spearman korelasyonu ile yapılmıştır.

Bulgular:
KM+İAKBA'da VAS (8,75±0,85) ve baş ağrısı sıklığı (58,0±21,5) anlamlı yüksekti. Stroop süreleri (S1S ve S2S) uzamış (p=0,0003; p=0,0029) ve hata artışı eğilimindeydi. SMT geri yön performansı belirgin düşüktü (p<0,001). Regresyonda atak süresi, hem BEE hem CD-RISC için güçlü pozitif prediktör; KM grubunda VAS ve tanı süresi BEE'yi bağımsız olarak olumsuz etkiliyordu. KM+İAKBA'da, SMT-geri yön performansı BEE/CD-RISC ile pozitif, Stroop süre ve hata artışı ile negatif koreleydi.

Sonuç:
KM, özellikle KM+İAKBA'da, yürütücü işlev bozukluklarının bilişsel esneklik ve rezilyans ile yakından bağlantılı olduğunu düşündürmektedir. DLPFK'nin set-shifting, ACC'nin hata izleme ve striatal ağların çalışma belleğindeki rolleri elde edilen korelasyonlarda işlevsel kırılganlığı işaret etmektedir. Ağrı şiddeti ve sıklığının esnekliği baskılarken, atak süresinin paradoksal biçimde adaptif mekanizmaları tetikleyerek esneklik ve rezilyansı desteklemesi, migrenin yalnızca ağrı değil, bilişsel kontrol ve psikolojik dayanıklılıkla örülü kompleks bir beyin ağı hastalığı olarak değerlendirilmesi gerektiğini göstermektedir.

Anahtar Kelimeler: Kronik migren, ilaç aşırı kullanım baş ağrısı, bilişsel esneklik, rezilyans, dorsolateral prefrontal korteks, anterior singulat korteks

KM, KM+İAKBA, KONTROL GRUPLARINDA; KLİNİK DEĞİŞKENLERİN, BEE, CD-RISC ÖLÇEKLERİNDE SONUÇLARI

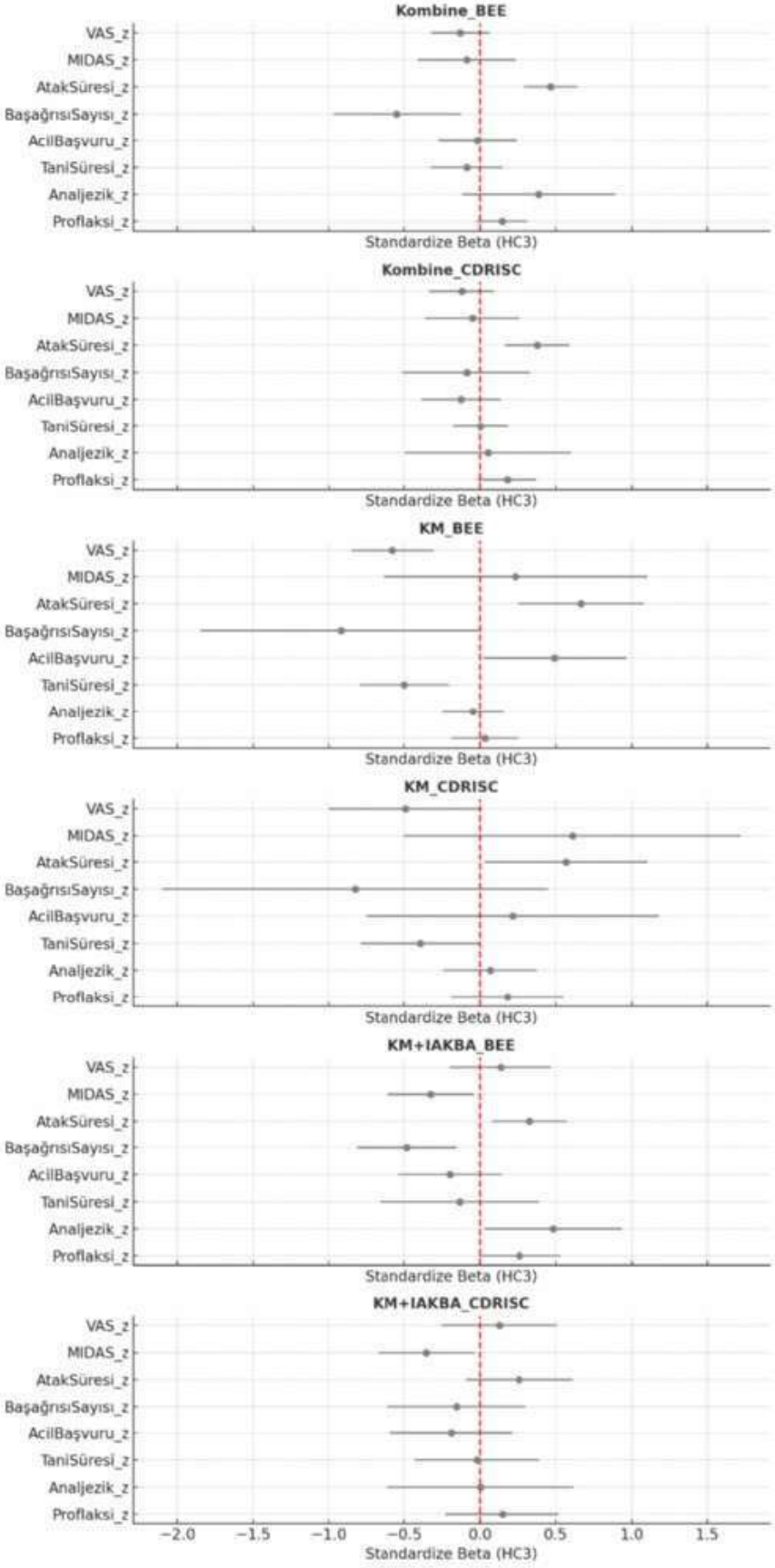

KM, KM+İAKBA, KONTROL GRUPLARINDA; STROOP, SMT, BEE, CD-RISC ÖLÇEKLERİ

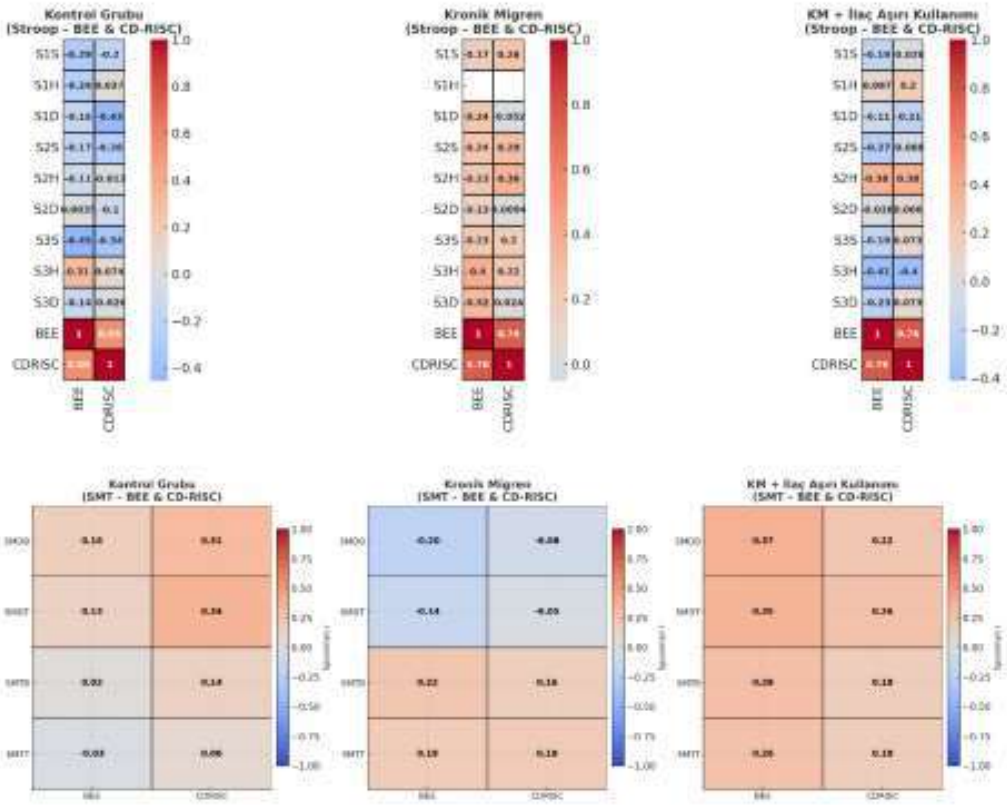

SS-775 NON-ARTERİTİK ANTERİOR İSKEMİK OPTİK NÖROPATİDE UZUN DÖNEM GÖRSEL PROGNOZUN BELİRLEYİCİLERİ

BORA KÖSE, MERVE YAVUZ, HÜSEYİN NEZİH ÖZDEMİR, NESE CELEBİSOY, FİGEN GÖKÇAY

EGE ÜNİVERSİTESİ, NÖROLOJİ ANA BİLİM DALI, İZMİR

Giriş:
Non-arteritik anterior iskemik optik nöropati (NAİON), orta-ileri yaş grubunda ani ve genellikle ağrısız görme kaybına yol açan en sık iskemik optik nöropatidir. Son yıllarda sistemik inflamatuvar belirteçler [nötrofil-lenfosit-oranı(NLR), monosit-lenfosit-oranı (MLR), trombosit-lenfosit-oranı (PLR), sistemik-immün-inflamatuvar-indeks (SII) ve sistemik-inflamatuvar-yanıt-indeksi (SIRI)] birçok vasküler ve nörolojik hastalıkta prognoz belirteci olarak araştırılmaktadır. Ancak NAİON'daki uzun dönem görsel prognozdaki rolleri net değildir.

Amaç:
Bu çalışmanın amacı, NAİON olgularında klinik, laboratuvar parametrelerinin uzun dönem görsel prognozu öngörmedeki potansiyel değerini araştırmaktır.

Yöntem:
2016–2025 yılları arasında Ege Üniversitesi Tıp Fakültesi Nöroloji Anabilim Dalı'nda NAİON tanısı almış 63 hasta retrospektif incelendi. Demografik özellikler, vasküler risk faktörleri, klinik bulgular (başlangıç ve 1. yıl görme keskinliği, başvuru zamanı, relatif afferent pupil defekti [RAPD], optik disk ödemi, ağrı varlığı, bilateralite), laboratuvar parametreleri ve inflamatuvar oranlar kaydedildi. 1. yıl görme keskinliği bağımlı değişken olarak alınarak tek değişkenli lineer regresyon yapıldı; $p<0,10$ bulunan değişkenler çok değişkenli modele dahil edildi. İstatistiksel anlamlılık düzeyi $p<0,05$ olarak kabul edildi.

Bulgular:
Çalışmaya dahil edilen 63 hastanın yaş ortalaması 58,7±9,3 yıl olup %58,1'i erkekti. Hipertansiyon %52,4, diyabetes mellitus %39,7, hiperlipidemi %33,3 ve koroner arter hastalığı %14,3 oranında izlendi. Başlangıç görme keskinliği medyanı 0,3 logMAR (IQR 0,2–0,6), 1. yıl görme keskinliği medyanı ise 0,15 logMAR (IQR 0,1–0,3) olarak saptandı.

Tek değişkenli lineer regresyon analizinde başlangıç görme keskinliği, lökosit, nötrofil ve lenfosit ile 1. yıl görme keskinliği arasında anlamlı ilişki bulundu. Çok değişkenli analizde ise yalnızca başlangıç görme keskinliği bağımsız öngördürücü kaldı ($B=0,454$; $p=0,003$).

Sonuç:
Çalışmamızda prognozu öngörmede en güçlü bağımsız parametre başlangıç görme keskinliği bulunmuş, laboratuvar ve inflamatuvar oranların ek katkısı gösterilememiştir. Bununla birlikte, bu parametrelerin olası prognostik değeri ileride yapılacak daha geniş ve prospektif çalışmalarla netleştirilebilir.

Anahtar Kelimeler: NAION, SII, SIRI

SS-780 İDİOPATİK JENERALİZE EPİLEPSİLİ BİREYLERDE SOSYAL KOGNİSYONUN DEĞERLENDİRİLMESİ

HAZAL ÇETİN[1], ESRA ERKOÇ ATAOĞLU[2], ASLI AKYOL GÜRSES[3], ÇİSEM UTKU[4], İREM YILDIRIM[3]

[1]GAZİ ÜNİVERSİTESİ TIP FAKÜLTESİ NÖROLOJİ ANABİLİM DALI
[2]GAZİ ÜNİVERSİTESİ NÖROPSİKİYATRİ ARAŞTIRMA, EĞİTİM VE UYGULAMA MERKEZİ
[3]NÖROBİLİM VE NÖROTEKNOLOJİ MÜKEMMELİYET ORTAK UYGULAMA VE ARAŞTIRMA MERKEZİ
[4]GAZİ ÜNİVERSİTESİ TIP FAKÜLTESİ PSİKİYATRİ ANABİLİM DALI

Amaç:
Bu çalışmada İdiopatik Jeneralize Epilepsi (İJE) hastalarında sosyal kognisyon becerilerinden zihin kuramı (ZK) ve empati yeteneklerinin değerlendirilmesi ve sağlıklı bireylere göre farklılıklarının ortaya konulması amaçlanmıştır.

Method:
İJE'li 60 hasta ve yaş, cinsiyet ve eğitim durumu açısından eşleştirilmiş 60 sağlıklı gönüllü dahil edilmiştir. Zihin Kuramını değerlendirmek amacıyla Gözlerden Zihin Okuma Testi (GZOT), empatiyi değerlendirmek amacıyla Temel Empati Ölçeği (TEÖ), genel kognitif değerlendirme için Montreal Bilişsel Değerlendirme (MoCA) ile İz Sürme Testleri (İST-A, İST-B), anksiyete ve depresyonu değerlendirmek için Beck Depresyon ve Anksiyete Envanterleri (BDE, BAE) uygulanmıştır. İJE'li gruba ek olarak Epilepside Yaşam Kalitesi Ölçeği-31 (EYKÖ-31) uygulanmıştır.

Bulgular:
Çalışmamızda İJE'li bireyler, sağlıklı bireylere göre GZOT ($p<0,01$) ile PKTT toplam puanı ($p<0,01$), uygunsuzluğu anlama ($p<0,001$), niyeti anlama ($p<0,001$) ve empati ($p<0,05$) alt ölçeklerinde anlamlı olarak daha düşük puan elde etmiştir. Ancak afektif ($p=0,34$) ve kognitif ($p=0,31$) empati puanları sağlıklı bireylerle benzer bulunmuştur. Ayrıca İJE'li bireyler, MoCA dikkat ($p<0,01$) ve dil ($p<0,05$) alt ölçeklerinde, toplam puanda ($p<0,01$) ve İST-B'de ($p<0,01$) sağlıklı bireylere göre daha düşük performans göstermiştir. GZOT ile İST-A arasında negatif ($r=-0,300$, $p<0,05$); kognitif empati ile İST-A ($r=-0,256$, $p<0,05$) ve İST-B arasında negatif ($r=-0,290$, $p<0,05$); toplam MoCA puanı ile pozitif yönde ($r=0,276$, $p<0,05$) korelasyon saptanmıştır.

Sonuç:
Bulgularımız, İJE'li bireylerde ZK becerisinde sağlıklı bireylere göre bozulma gözlenirken, empati becerisinin sağlıklı bireylerle benzer olduğunu göstermektedir. Ayrıca, İJE'li bireylerde sosyal kognitif becerilerin bazı genel kognitif becerilerle pozitif yönde ilişkili olduğu, buna karşın epilepsinin klinik özellikleri ile anlamlı bir ilişki göstermediği saptanmıştır. Sonuç:larımız İJE'li bireylerde sosyal kognitif değerlendirmenin rutin nöropsikolojik test bataryası kapsamına alınmasının önemini vurgulamaktadır.

Anahtar Kelimeler: İdiopatik Jeneralize Epilepsi, Sosyal Kognisyon, Zihin Kuramı, Yaşam Kalitesi

SS-788 SENKOPTA NÖROLOJİK NEDENLERİN İZİNDE; DİAGNOSTİK ÇALIŞMALAR VE SONUÇLARI

EMİNE BAŞAK KUTLUAY ÖZER, ARDA BAKAN, BAHAR SAY, PINAR ORTAN

İZMİR ŞEHİR HASTANESİ, NÖROLOJİ KLİNİĞİ, İZMİR

Amaç:
Bu çalışmada senkop hastalarında EEG ve nöroradyolojik tetkiklerin oranları ve diagnostik katkılarının araştırılması amaçlanmıştır. Literatürde senkopta nörolojik tetkiklerin birlikte değerlendirildiği çalışma sayısı oldukça sınırlıdır.

Gereç-Yöntem:
Ekim 2023-Haziran 2025 tarihleri arasında İzmir Şehir Hastanesi Nöroloji polikliniklerinde, ICD-10 R55, senkop tanı kodu olan dosyası tam hastalar çalışmaya alındı. Tekrarlayan başvurular ve yanlış tanılar dahil edilmedi. Demografik veriler, EEG ile nöroradyolojik tetkiklerin (beyin BT, MRG ile karotis/vertebral Doppler USG) oranları ve sonuçları retrospektif değerlendirildi.

Bulgular:
Nöroloji polikliniğimize 20 ayda başvuran hasta sayısı 128.759'du. Başvuruların 1708'i (%1,3) senkoptu ancak kriterlere göre 601 (%0,46) hasta çalışmaya alındı. Hastaların yaş ortalaması 43,91±18,70 (18-93) idi. Kadın hasta 375 (%62,3) erkek 226(%37,7) idi. Kadınlarda yaş ortalaması 41,77±18,36, erkeklerde 47,47±18,77 olup anlamlı fark vardı ($p<0,05$).

Çalışmadaki hastaların 576'sına (%95,8) EEG istenirken 25 hastaya (%4) istenmemişti. EEG'lerin %8,9'u(n=54, 39 Kadın, 15 Erkek) anormal olup 27 hastada epileptiform aktivite ve 27 hastada yavaşlama mevcuttu. EEG normal ve anormal, hastaların yaş ortalaması ve cinsiyet dağılımında anlamlı fark yoktu ($p=0,09$, $p=0,14$). Hastaların %8,36'sına (n=48) EEG tekrarlanmıştı. Tekrar EEG'lerin 39'u (%6,7) uyku derivasyonlu EEG'idi. Görüntülemelerden, MRG 443 hastadan (%73,7) istenmişti ve anormal bulgu oranı %5,65 (n=25) bulundu. BT 199 hastadan (%33,1) istenmiş, %1,5 (n=3) oranında anormaldi. Doppler USG 171 hastadan (%28,4) istenmiş ve %8,1'i (n=14) anormaldi. Tetkik istenen hastaların %78,8'i (n=455) sonuçlar için tekrar gelmişti.

Sonuç:
Yüksek hasta sayısına sahip bu çalışmada senkopta görüntüleme ve EEG'de anormal bulgu literatürle uyumlu düşük bulunmuştur. Senkopta EEG ve nöroradyolojik tetkikler öykü temelli planlanırsa pratikte zaman ve maliyet yönetimi açısından daha rasyonel olabilir.

Anahtar Kelimeler: Senkop, EEG, Beyin MRG, Beyin BT, Doppler ultrasonografi

SS-794 KRONİK MİGREN HASTALARINDA SOMATOSENSORYAL KORTEKS AŞIRI UYARILABİLİRLİĞİ

ECE YANIK[1], DOĞA VURALLI[1], BÜLENT CENGİZ[2], HAYRUNNİSA BOLAY[1]

[1]GAZİ ÜNİVERSİTESİ TIP FAKÜLTESİ, NÖROLOJİ ANABİLİM DALI, ALGOLOJİ BİLİM DALI, NÖROPSİKİYATRİ MERKEZİ, NÖROBİLİM VE NÖROTEKNOLOJİ MÜKEMMELİYET MERKEZİ (NÖROM), ANKARA, TÜRKİYE
[2]GAZİ ÜNİVERSİTESİ TIP FAKÜLTESİ, NÖROLOJİ ANABİLİM DALI, KLİNİK NÖROFİZYOLOJİ BİLİM DALI, NÖROBİLİM VE NÖROTEKNOLOJİ MÜKEMMELİYET MERKEZİ (NÖROM), ANKARA, TÜRKİYE

Amaç:
Kronik migrenin, artmış somatosensoryal eksitabilite ve santral sensitizasyonla ilişkili olduğu bilinmektedir. Duyusal alışkanlıktaki eksiklik(azalmış habituasyon) migrende sık görülen nörofizyolojik anormalliktir. Çalışmamız, epizodik (EM) ve kronik (KM) migren hastalarında somatosensoriyel sistemin uyarılabilirliğini kontrol grubu ile karşılaştırarak migren hastalığında duyusal kortikal uyarılabilirlik değişikliklerini araştırmaktadır.

Materyal-Metod:
Çalışmamıza yaş ve cinsiyet olarak benzer 22 EM(interiktal dönem), 16 KM ve 14 sağlıklı gönüllü dahil edildi. Median sinir konvansiyonel yöntemle bilek düzeyinden uyarılarak SEP kayıtları elde edildikten sonra median sinirin 15ms ve 30 ms interstimulus intervallerle (ISI) ile ikili elektriksel uyarım kullanılarak ikili SEP kayıtları elde edildi. İkili SEP'teki ikinci SEP N20-P25 amplitüdünün bazal SEP N20-P25 amplitüd oranı (S2/S1),somatosensoriyel korteks uyarılabilirlik parametresi olarak kabul edildi ve gruplar arası karşılaştırma yapıldı. Klinik ölçüm olarak Migren Engellilik Ölçeği (MIDAS), Migren Atağı ilişkili Subjektif Bilişsel Yakınmalar Ölçeği (Migscog), Baş Ağrısı Etki ölçeği (HİT-6), santral sensizitizasyon ölçeği (SSÖ), Hastane Anksiyete ve Depresyon Ölçeği (HAD) kullanıldı.

Bulgular:
KM'de kontrollerle kıyaslandığında S2/S1 oranı sağ ve sol hemisferlerde 15 ms ISI'da ($p<0,001$, $p=0,007$) ve 30 ms ISI'da ($p=0,006$, $p=0,025$) anlamlı olarak daha yüksekti. Buna karşın EM'deki bulgular, kontrol grubu ile benzerdi. KM'de daha belirgin olarak her iki migren grubunda SSÖ kontrollere göre istatistiksel olarak daha anlamlı bulundu ($p<0,001$).MIDAS ve HIT-6 skorları KM'de EM'ye göre daha yüksek saptandı ($p=0,002$, $p=0,04$). HAD-A ölçeği KM'de kontrollere göre daha yüksekti($p=0,008$).

Sonuç:
Çalışmanın bulguları, literatürde ilk defa ikili SEP paradigmasıyla KM hastalarında kontrol grubuna göre her iki hemisferde somatosensoriyel korteks hipereksitabilitesini göstermiştir. EM hastalarında interiktal dönemde ise normal duyusal kortikal uyarılabilirliği düşündüren bulgular elde edilmiştir. Bulgular ikili SEP paradigmasının kronik migren için nörofizyolojik bir belirteç olabileceğini düşündürmektedir.

Anahtar Kelimeler: Kronik migren, epizodik migren, ikili somatosensoriyel uyarılmış potansiyeller, disinhibisyon, kortikal eksitabilite, santral sensitizasyon

SS-807 HUZURSUZ BACAKLAR SENDROMUNDA İNFLAMATUAR RİSK FAKTÖRLERİNİN LOJİSTİK REGRESYON ANALİZİ VE MAKİNE ÖĞRENMESİ ALGORİTMALARI İLE İNCELENMESİ

ÖZLEM AKDOĞAN[1], MURAT KİRİŞCİ[2], İSMAİL GÖKHAN KALAYCI[3], MUSTAFA TARIK ALAY[4], ZÜLEYHA AYDIN[2]

[1]SAĞLIK BİLİMLERİ ÜNİVERSİTESİ, İSTANBUL EĞİTİM VE ARAŞTIRMA HASTANESİ, NÖROLOJİ KLİNİĞİ, İSTANBUL
[2]İSTANBUL ÜNİVERSİTESİ-CERRAHPAŞA, BİYOİSTATİSTİK VE TIP BİLİŞİMİ ANABİLİM DALI, İSTANBUL
[3]SAĞLIK BİLİMLERİ ÜNİVERSİTESİ, İSTANBUL EĞİTİM VE ARAŞTIRMA HASTANESİ, AİLE HEKİMLİĞİ KLİNİĞİ, İSTANBUL
[4]SAĞLIK BİLİMLERİ ÜNİVERSİTESİ, ANKARA ETLİK ŞEHİR HASTANESİ, TIBBİ GENETİK KLİNİĞİ, ANKARA

Giriş:
Son yıllarda teknolojinin hızla ilerlemesi, büyük ve karmaşık veri setlerinin çoğalmasıyla birlikte yapay zeka istatistik alanında da ilgi çekici hale gelmiştir. Özellikle sağlık ile ilgili çalışmalarda lojistik regresyon analizi ve makine öğrenmesi yöntemlerinin karşılaştırılmasına yönelik ilgi artmıştır. Çalışmamızda uyku bozukluğu hastalığı olan huzursuz bacaklar sendromu (HBS)'na sahip hastalarda sistemik inflamatuar belirteçlerin patogenezdeki olası rolünü lojistik regresyon analizi ve makine öğrenme yöntemlerini kullanarak araştırmayı amaçladık.

Metod:
Çalışmaya HBS tanısı almış 230 hasta ve 230 sağlıklı kontrol dahil edildi. Tüm katılımcıların demografik ve hemogram verileri retrospektif olarak kaydedildi. Nötrofil/lenfosit oranı (NLR), monosit/lenfosit oranı (MLR), trombosit/lenfosit oranı (PLR) ve sistemik inflamatuar indeks (SII) inflamatuar belirteçler olarak belirlendi. Hastalık öngörüsündeki olası rolleri araştırılan bu belirteçler lojistik regresyon (LR), destek vektör makineleri (SVM) ve en yakın komşuluk (KNN) algoritmaları kullanılarak analiz edildi. Daha sonra bu üç algoritmanın performansı karşılaştırıldı.

Bulgular:
PLR ve SII, HBS için bağımsız olarak anlamlı belirteçler olarak belirlendi (sırasıyla p = 0,015 ve p = 0,003). Hastalık öngörüsünde kullanılan üç algoritmanın metrik ölçütler açısından karşılaştırılmasında, KNN algoritmasının diğer iki modele göre daha iyi performans gösterdiği saptandı (doğruluk: KNN %65,21; SVM %51,44; LR %50,0).

Sonuç:
Çalışmamızda, PLR ve SII'nin HBS için bağımsız anlamlı belirteçler olduğu saptadık. Bu çalışma, HBS varlığını öngörmede inflamatuar belirteçleri kullanarak lojistik regresyon ile makine öğrenmesi yöntemlerini karşılaştıran ilk çalışmadır. Sonuç:ları belirlemede KNN algoritmasının LR ve SVM algoritmalarından daha üstün olduğunu gözlemledik. Makine öğrenmesi algoritmalarının geliştirilmesinin, sağlık alanında da gelişmelere katkı sağlayacağına inanmaktayız.

Anahtar Kelimeler: Huzursuz Bacak Sendromu (HBS), Lojistik Regresyon, Makine Öğrenme Algoritmaları, İnflamatuar Belirteçler

1

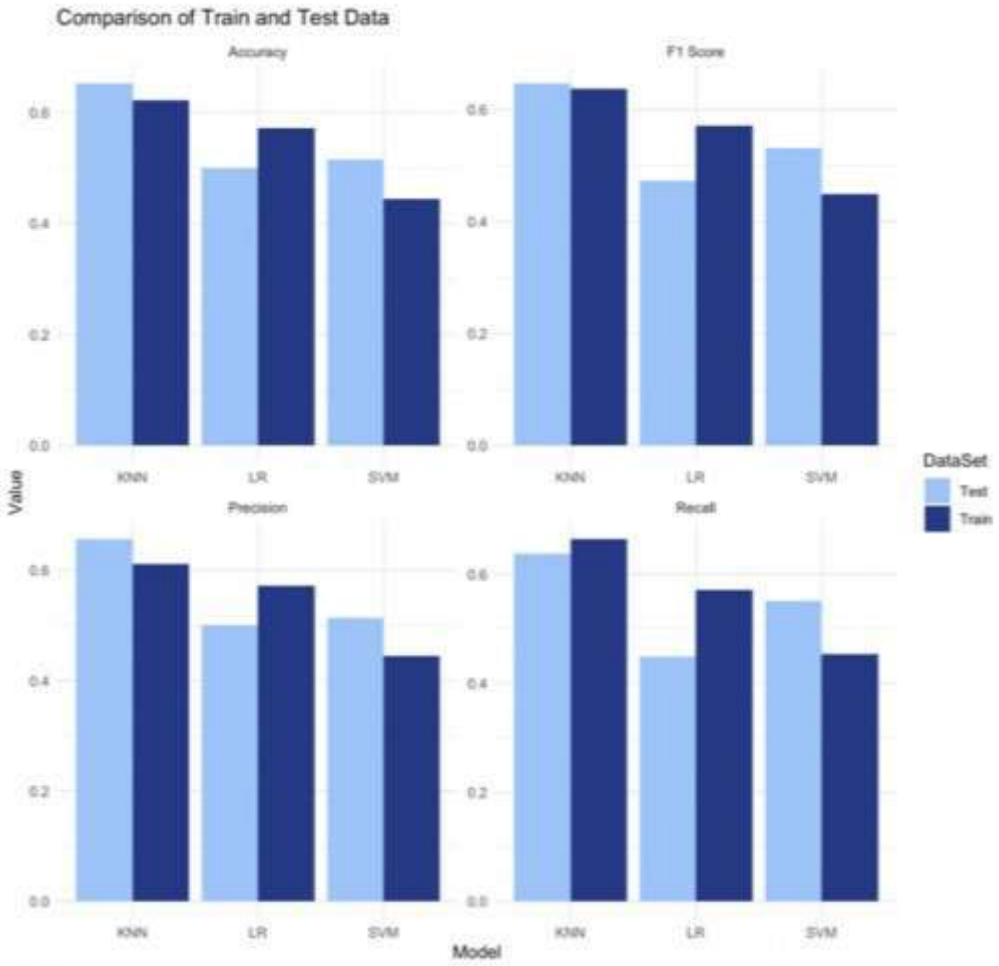

LR, SVM ve KNN modelleri için eğitim ve test veri setlerinde performans ölçütlerinin (doğruluk, kesinlik, duyarlılık ve F1 skoru) karşılaştırılması.

2

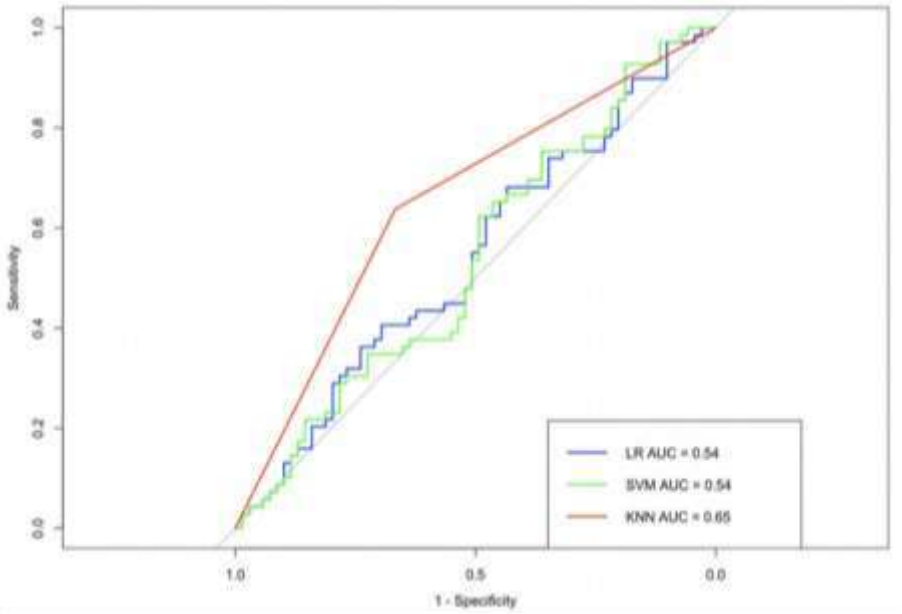

LR, SVM ve KNN modellerinin ROC eğrilerinin test verisi karşılaştırılması.

SS-813 POST-İNME EPİLEPSİ RİSKİNDE NÖTROFİL-LENFOSİT VE TROMBOSİT-LENFOSİT ORANLARININ PROGNOSTİK ROLÜ

YAREN SEVGİ EPİKLER UZUNDEDE, YASEMİN ESERLİ, CEMİLE ÖZGE IŞIKLAR AKAN, ŞEYMA BİLDİRİCİ, SİBEL ÜSTÜN ÖZEK

PROF. DR. CEMİL TAŞCIOĞLU ŞEHİR HASTANESİ, NÖROLOJİ ANA BİLİM DALI, İSTANBUL

Giriş:
İnme, ileri yaşta ikincil epilepsinin en sık nedeni olup tüm yaş gruplarında önemli bir etiyolojik faktördür. İnme sonrası epilepsi gelişimini açıklayan mekanizmalar tam olarak aydınlatılamamıştır. Ancak mevcut kanıtlar; iyon kanal bozuklukları, nörotransmitter dengesizlikleri, glial hücre proliferasyonu, genetik yatkınlık ve biyolojik süreçlerin post-inme epilepsinin (PSE) ortaya çıkışı ve ilerlemesinde rol oynayabileceğini düşündürmektedir. Bu çalışmada, sistemik inflamasyonun kolay erişilebilir biyobelirteçleri olan nötrofil/lenfosit oranı (NLR) ve trombosit/lenfosit oranı (PLR) üzerinden, PSE gelişiminde inflamasyonun katkısı ve takiplerde epilepsi gelişiminin öngörülebilirliği tartışılmaktadır.

Metod:
Bu tek merkezli retrospektif gözlemsel çalışmaya, 1 Haziran 2024 – 1 Haziran 2025 arasında kliniğimizde PSE nedeniyle izlenen 41 hasta dahil edildi. İnme öncesinde epilepsi öyküsü veya nöbet önleyici ilaç kullanımı olanlar dışlandı. Hastalar; cinsiyet, yaş, inme ile nöbet arasındaki süre, inme tipi, patofizyolojisi ve risk faktörleri açısından değerlendirildi. Başvuru anındaki hemogram sonuçlarından nötrofil, lenfosit ve trombosit değerleri kaydedilerek NLR ve PLR hesaplandı; dağılımları ve korelasyonları incelendi.

Sonuç:
Hastaların ortalama yaşı 53,11 yıl olup 23'ü erkek (%56,1), 18'i kadındı (%43,9). Olguların 24'ü hemorajik (%58,5), 17'si iskemik (%41,5) inme sonrası epilepsi geliştirdi. Görüntüleme verilerine ulaşılan 23 hastada, 14'ü (%60,9) embolik, 9'u (%39,1) non-embolik inme olarak sınıflandırıldı. Nöbetlerin en sık ilk 1 ayda geliştiği belirlendi (%80). Bu dönemde nöbet geçirenlerde NLR ve PLR değerlerinin belirgin yüksek olduğu, farklılığın istatistiksel olarak anlamlı olduğu saptandı (p=0,005 ve p=0,029).

Tartışma:
İnme sonrası takiplerde özellikle ilk bir ayda yüksek NLR ve PLR değerlerinin saptanması, PSE riskinin arttığını gösterebilir. Bu nedenle, inme hastalarının ilk 30 günde yakın izlenmesi ve NLR ile PLR düzeylerinin değerlendirilmesi, erken risk sınıflandırması ve yönetimi açısından değerli olabilir.

Anahtar Kelimeler: İnflamasyon, NLR, PLR, post- inme epilepsi

SS-817 ALZHEİMER HASTALIĞI PRE-DEMANS EVRELERİNDE ENTORHİNAL KORTEKSİN YAPISAL KOVARYANS İLİŞKİLERİ

GOZDE KİZİLATES-EVİN[1], ELİF KURT[2], CİGDEM ULASOGLU-YİLDİZ[2], TAMER DEMİRALP[3], HAKAN GÜRVİT[4]

[1]İSTANBUL ÜNİVERSİTESİ, HULUSİ BEHÇET YAŞAM BİLİMLERİ ARAŞTIRMA LABORATUVARI, NÖROGÖRÜNTÜLEME BİRİMİ, İSTANBUL
[2]İSTANBUL ÜNİVERSİTESİ, AZİZ SANCAR DENEYSEL TIP ARAŞTIRMA ENSTİTÜSÜ, SİNİRBİLİM ANABİLİM DALI, İSTANBUL
[3]İSTANBUL ÜNİVERSİTESİ, İSTANBUL TIP FAKÜLTESİ, FİZYOLOJİ ANABİLİM DALI, İSTANBUL
[4]İSTANBUL ÜNİVERSİTESİ, İSTANBUL TIP FAKÜLTESİ, NÖROLOJİ ANABİLİM DALI, DAVRANIŞ NÖROLOJİSİ VE HAREKET BOZUKLUKLARI BİLİM DALI, İSTANBUL

Amaç:
Amnestik hafif kognitif bozukluk (aHKB) ve subjektif kognitif bozukluk (SKB), Alzheimer hastalığının (AH) demans öncesi, preklinik ve prodromal evrelerini temsil eden klinik sendromlardır. Bu çalışmada, pre-demans evresinde ilk dejenerasyona uğrayan entorhinal korteksin kortikal bölgelerle yapısal kovaryans ilişkileri incelenmiştir.

Materyal-Metod:
Çalışmaya, İstanbul Üniversitesi İstanbul Tıp Fakültesi Nöroloji Anabilim Dalında takip edilen 34 aHKB ve 33 SKB katılımcı dahil edilmiştir. T1-ağırlıklı yapısal manyetik rezonans görüntüleme (MRG) verileri İÜ Hulusi Behçet Yaşam Bilimleri Araştırma Laboratuvarı'nda bulunan 3T-MRG cihazı ile kaydedilmiştir. MRG verileri CAT12 yazılımıyla analiz edilerek kortikal kalınlık değerleri hesaplanmıştır. Her bir katılımcıya ait sağ ve sol entorhinal korteksin ortalama kalınlık değeri referans alınarak verteks-temelli regresyon analizi ile yapısal kovaryans ilişkisi değerlendirilmiştir. Analizde küme oluşturma anlamlılık eşiği düzeltilmemiş $p<0,001$, küme seviyesindeki anlamlılık eşiği ise FWE-düzeltilmiş $p<0,05$ olarak belirlenmiştir.

Bulgular:
Gruplar arasında yaş ve eğitim açısından istatistiksel olarak anlamlı bir fark bulunmazken, cinsiyet dağılımında fark saptanmıştır. Kovaryans analizinde gruplar arasında anlamlı bir fark gözlenmemiştir. Bununla birlikte, tüm katılımcılarda entorhinal korteks ile temporal, parahippokampal ve fusiform bölgeleri arasında pozitif bir kovaryans ilişkisi bulunmuştur. SKB grubunda bu ilişki daha çok temporal bölgelerle sınırlıyken, aHKB grubunda frontal ve parietal alanlara doğru daha geniş bir yayılım göstermiştir.

Sonuç:
Bulgular, entorhinal korteksin kortikal ağlarla yapısal ilişkilerindeki değişikliklerin SKB evresinde başladığını göstermektedir. Bu ilişkilerin aHKB grubunda daha geniş alanlara yayılması, AH'nin preklinikten prodromal evreye ilerleyişini yansıtan kademeli bir yapısal bozulma sürecini desteklemektedir. Bu kovaryans örüntüsünün SKB grubunda Braak ve Braak nörofibriler yumak yayılım evrelerinin ilk ikisini (Evre I-II), aHKB'de orta iki evreyi (Evre III-IV) yansıttığı ileri sürülebilir.

Anahtar Kelimeler: Alzheimer hastalığı, hafif kognitif bozukluk, subjektif kognitif bozukluk, entorhinal korteks, yapısal kovaryans

SS-823 X'E BAĞLI ADRENOLÖKODİSTROFİ OLGULARININ RETROSPEKTİF ANALİZİ: TERSİYER MERKEZ DENEYİMLERİ

DERENCAN ATEŞ[1], ZUHAL YAPICI[2], PINAR TOPALOĞLU[2]

[1]İSTANBUL ÜNİVERSİTESİ, İSTANBUL TIP FAKÜLTESİ, NÖROLOJİ ANA BİLİM DALI, İSTANBUL
[2]İSTANBUL ÜNİVERSİTESİ, İSTANBUL TIP FAKÜLTESİ, NÖROLOJİ ANA BİLİM DALI, İSTANBUL; İSTANBUL ÜNİVERSİTESİ, İSTANBUL TIP FAKÜLTESİ, NÖROLOJİ ANA BİLİM DALI, ÇOCUK NÖROLOJİSİ BİLİM DALI, İSTANBUL

Amaç:
X'e bağlı Adrenolökodistrofi (X-ALD), X kromozomu üzerindeki ABCD1 genindeki mutasyon nedeniyle oluşan ve çok uzun zincirli yağ asidi birikimi bulguları veren genetik bir hastalıktır. Çocukluk çağı serebral ALD, adrenomiyelonöropati, Addison hastalığı gibi alt tipleri mevcuttur. Nadir bir hastalık olan X-ALD'ye ilişkin klinik deneyimlerin paylaşılması amaçlanmıştır.

Materyal-Metod:
Çalışmaya İstanbul Tıp Fakültesi, Nöroloji Ana Bilim Dalı, Çocuk Nörolojisi Bilim Dalı polikliniğinden takipli, 1996-2025 yılları arasında takipli, X-ALD tanılı hastalar dahil edilmiştir. Hastaların demografik verileri, klinik özellikleri, endokrinolojik verileri, nöro-görüntüleme bulguları ve prognoz özellikleri analiz edilmiştir. Motor skorlama için kaba motor fonksiyon sınıflandırma sistemi (GMCSF) kullanıldı.

Bulgular:
Çalışmaya 35 hasta dahil edilmiştir. Nörolojik tutulum başlangıç yaşı ortalaması 13,3±10,2 ve izlem süresi ortalaması 2,6±4,2 yıldı. ALD tiplerine bakıldığında, hastaların 29'u (%82,9) çocukluk çağı serebral ALD (CCALD), 4'ü (%11,4) adrenomiyelonöropati (AMN), 2'si (%5,7) Addison hastalığı tanılıydı. Hastaların 13'ü (%37,1) exitus olmuştu, exitus olan hastaların tümü CCALD idi, 19'u (%54,3) sağdı, 3 (%8,6) kişinin son durumuna ulaşılamadı. 9 (%25,7) hastaya kemik iliği transplantasyonu (KİT) yapılmıştı, bu hastaların da ikisi exitus olmuştu. KİT yapılan hastalardan bir tanesi AMN, diğerleri CCALD tanılıydı. Exitus olan 12 hastanın ölüm yaş ortalaması 12,7 idi. Yaşayan hastaların GMCSF ortalaması 3'tü.

Sonuç:
KİT yapılan hastaların, yapılmayan hastalara göre, daha mobil oldukları ve yaşam sürelerinin daha uzun oldukları gözlenmiştir. KİT, özellikle erken dönemde uygulandığında, X-ALD hastalarının gündeme gelecek yeni tedavilere erişebilmeleri için, hastalığın seyrini yavaşlatmada önemli bir tedavi seçeneğidir. Halen bu ağır seyirli hastalıkta genetik tedaviler başta olmak üzere çok merkezli çalışmalara ihtiyaç vardır.

Anahtar Kelimeler: X'e bağlı Adrenolökodistrofi, Adrenomiyelonöropati, Addison Hastalığı, kemik iliği transplantasyonu

SS-824 EPİLEPTİFORM K KOMPLEKSLERİ: MİT Mİ? GERÇEK Mİ?

EBRU ALTINDAĞ[1], ÖZLEM GÜNGÖR TUNCER[2], MUSTAFA ERTAŞ[3], BETÜL BAYKAN[4]

[1]İSTANBUL FLORENCE NİGHTİNGALE HASTANESİ, NÖROLOJİ BÖLÜMÜ
[2]ŞİŞLİ MEMORİAL HASTANESİ, NÖROLOJİ BÖLÜMÜ
[3]İSTANBUL ÜNİVERSİTESİ, İSTANBUL TIP FAKÜLTESİ, NÖROLOJİ ANABİLİM DALI, EMEKLİ ÖĞRETİM ÜYESİ
[4]MAÇKA EMAR TIP MERKEZİ, NÖROLOJİ BÖLÜMÜ

Amaç:
Epileptiform K kompleksi (EKK), K kompleksi üzerine eklenen epileptiform deşarj ile karakterize tartışmalı bir elektrofizyolojik bulgudur. K kompleksleri ile şekillenen "mikroarousalların" nöbet aktivitesini potansiyelize ettiği ve epileptiform deşarjı oluşturduğu ileri sürülmüştür. Objektif bir tanımının olmaması, K kompleksinin değişken görünümleri nedeniyle kolayca gözden kaçıp fizyolojik olarak değerlendirilebileceği gibi patolojik ve tanısal rolü de tartışmalıdır.

Materyal ve Metod:
EEG Laboratuvarında son 2 yıl içinde hem uyku hem de uyanıklık sırasında kaydedilmiş EEG incelemeleri tekrar değerlendirilerek EKK saptanan hastaların klinik, elektrofizyolojik ve nöroradyolojik incelemeleri gözden geçirilmiştir. EEG kayıtları biri, kliniğe kör, aynı eğitimi almış, 2 klinik nörofizyoloji uzmanı tarafından değerlendirilmiş, EKK tanısı için uyumsuzluk durumunda tekrar ele alınarak konsensusa varılmış, uyumsuzluk nedenleri not edilmiştir.

Bulgular:
Yaş ortalaması 33,7±13 olan 72'si erkek 167 hasta dahil edildi. Kaydedilen EEG süresi 104,04±29,9 dakikaydı. Hastaların 88'inde (%52,7) EKK saptandı. Araştırmacılar arası tanı uyumu kappa:0,52 olup, uyum sorunlarına, EKK'ya eşlik eden fokal interiktal epileptiform deşarjların (IED), artefaktların, uykunun posterior yerleşimli geçici keskin dalga aktivitesinin ve dar tabanlı verteks keskinlerinin neden olduğu izlendi. EKK saptanan 88 hastanın 77'si (%87,5) epilepsili tanılıydı. Bu grubun %38,9'unda jeneralize, %47,2'sinde fokal epilepsi mevcuttu. Yirmibir hastada sadece EKK mevcutken, 5 hastada psikojen nonepileptik nöbet, senkop, migren ve narkolepsi tanılarının olduğu görüldü.

Sonuç:
Çalışmamızın sonuçları aynı eğitimi almış uzman araştırmacılar arasında bile tanı uyumu sorunu olmakla birlikte, EKK'nin jeneralize ve fokal epilepsilerde görülebileceğini göstermektedir. Eşlik eden IED olmayan hastalarda epilepsi tanısı desteklemek içi EKK bulgusunun rezervle değerlendirilmesi gerektiğini de ortaya koymuştur.

Anahtar Kelimeler: Epilepsi, EEG, K kompleksi, uyku

SS-826 İSKEMİK VE HEMORAJİK İNME KLİNİK PARAMETRELERİNİN İKLİME BAĞLI FAKTÖRLERLE VE HAVA KALİTESİ İLE İLİŞKİSİ

HİLAL ÇAĞLAR

İSKEMİK VE HEMORAJİK İNME KLİNİK PARAMETRELERİNİN İKLİME BAĞLI FAKTÖRLERLE HAVA KALİTESİ İLE İLİŞKİSİ

İnme, dünya çapında özellikle endüstriyel toplumlarda en sık karşılaşılan ve önlenebilir nörolojik hastalık ve nörolojik acil durumlardan biridir. Küresel olarak inme, ölüm oranları bakımından ikinci sırada yer almakta ve engelliliğe yol açan hastalıklar arasında üçüncü sırada bulunmaktadır. Bu durum, inmenin önemli bir halk sağlığı sorunu olmasına neden olmaktadır (1). Dünya Sağlık Örgütü (DSÖ) inme tanımını, serebral vasküler sebepler dışında başka bir belirgin patolojiden kaynaklanmaksızın, beyin fonksiyonlarını etkileyen ve 24 saat ve daha uzun devam edebilen bir durum olarak yapmaktadır. Bu durum, ölüm ve engellilikle sonuçlanabilir. İnme, genellikle iskemik inme ve hemorajik inme olmak üzere iki ana kategoriye ayrılır (2, 3).

İklim değişikliği, insanlığın 21. yüzyılda karşılaştığı en önemli küresel sorundur. İklim değişikliği endişe verici oranda ilerlemektedir ve çoğunlukla insan müdahalesinin sonucudur (4). İklim değişikliğinin en önemli sonuçlarından biri küresel ısınmadır (5). İklim değişikliğinin diğer bir olumsuz sonucu artık küresel bir hastalık olarak kabul edilen hava kirliliğidir. 2015 yılında Küresel Hastalık Yükü Projesi, hava kirliğinin dünya çapında 4,2 milyon ölüme neden olduğunu tahmin etmiştir (6).Çalışmamız 1 Ocak 2022 – 31 Aralık 2023 tarihleri arasında Selçuk Üniversitesi Tıp fakültesi Nöroloji kliniği servis ve yoğun bakımda iskemik ve hemorajik inme tanılarıyla izlenen hastaların klinik, görüntüleme ve laboratuvar parametrelerinin retrospektif olarak hava kalitesi parametreleri ile ilişkisinin değerlendirilmesi planlandı.

Anahtar Kelimeler: İklim değişikliği, iskemik inme, hemorajik inme, hava kalitesi

İskemik inme hastalarında NIHSS ile SO2 düzeyi arasındaki pozitif korelasyon grafiği

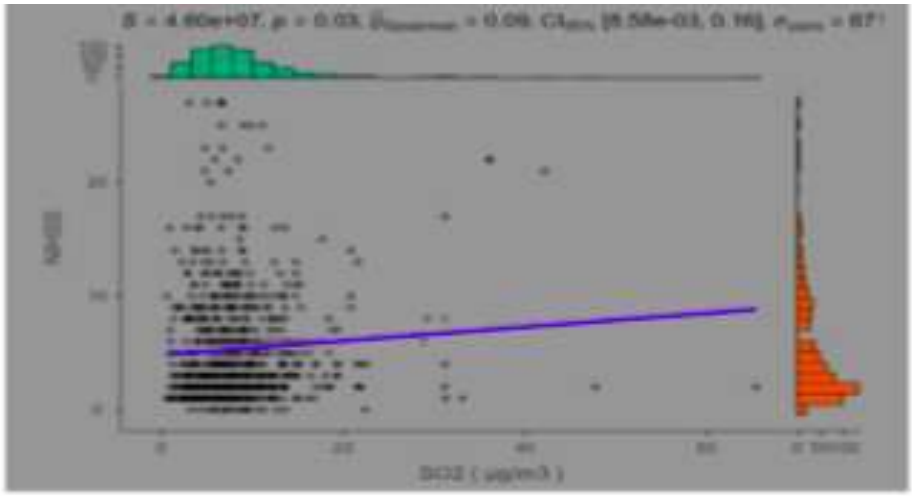

İskemik inme vakaları için SO2 düzeyi ile NIHSS arasında istatiksel olarak anlamlı bir pozitif ilişki vardı (Spearman rho=0.086, p=.025).

Hava kalitesi partikülleri ile iskemik ve hemorajik inme klinik parametreleri arasındaki ilişkiler

	PM10 (µg/m3)		PM2.5 (µg/m3)		SO2 (µg/m3)		NO2 (µg/m3)		O3 (µg/m3)	
	rho	p-değeri	rho	p-değeri	rho	p-değeri	rho	p-değeri	rho	p-değeri
NIHS skoru										
Hemorajik	0.137	.306	0.070	.603	–0.008	.951	0.130	.332	–0.143	.284
İskemik	–0.015	.699	–0.008	.830						
RANKIN skoru										
Hemorajik	0.117	.382	0.07	.566	0.020	.881	0.150	.259	–0.107	.424
İskemik	–0.050	.200	–0.029	.454	0.044	.251	–0.001	.988	–0.05	.191

İskemik inme ile hastaneye gelen vakalar için SO2 düzeyi ile NIHSS arasında istatiksel olarak anlamlı bir pozitif ilişki vardı (Spearman rho=0.086, p=.025). İskemik inme vakalarında O3 düzeyi ile sistolik kan basıncı arasında istatiksel olarak anlamlı ve negatif ilişki belirlendi (Spearman rho=-0.085, p=.027). İskemik inme vakalarında SO2 düzeyi ile trigliserit düzeyi arasında istatiksel olarak anlamlı ve negatif bir ilişki vardı (Spearman rho=-0.120, p=.024). Hemorajik inme ile hastaneye gelen vakalar için PM10 düzeyi ile hemoglobin değeri arasında istatistiksel olarak anlamlı ve negatif bir ilişki vardı (Spearman rho=–0.259, p=.049).

SS-829 EPİLEPSİ TANILI HASTALARIN BESLENME TUTUMLARI VE EŞLİK EDEN YEME BOZUKLUKLARI SIKLIĞI: PROSPEKTİF VAKA-KONTROL ÇALIŞMASI

SEÇİL DİRKEÇ, SİBEL ÜSTÜN ÖZEK

SAĞLIK BİLİMLERİ ÜNİVERSİTESİ PROF. DR. CEMİL TAŞCIOĞLU ŞEHİR HASTANESİ, NÖROLOJİ ANA BİLİM DALI, İSTANBUL

Amaç:
Epilepsi kronik, multifaktöriyel bir hastalık olup çeşitli psikiyatrik bozukluklarla birlikte görülebilir. Bu çalışmada polikliniğimizde takipli epilepsi hastalarında anksiyete, depresyon ve yeme bozukluklarının prevalansını saptamayı amaçladık.

Materyal-Metod:
Epilepsi tanılı 56 katılımcının epilepsi grubu olarak, epilepsi tanısı olmayan 112 katılımcının kontrol grubu olarak alındığı bu prospektif vaka-kontrol çalışmasında katılımcılara Yeme Tutumları Testi (EAT-26), Beck Anksiyete-Depresyon Ölçeği uygulandı. Katılımcıların yaş, cinsiyet, medeni hal, boy, kilo, eğitim, çalışma, fiziksel aktivite durumu, sigara/alkol kullanımı, epilepsi grubunun nöbet sıklığı, ilaç kullanımı, takip/tedavi uyumu, nöbetlerini tetiklediğini düşündükleri yiyecek/içecekler kaydedildi. Veriler karşılaştırıldı.

Bulgular:
Yaş ortalaması epilepsi grubunda 36,13; kontrol grubunda 52,62 yıldı. Epilepsi grubunda 31 kadın, 25 erkek; kontrol grubunda 64 kadın, 48 erkek bulunmaktaydı. Vücut kitle indeksi ortalaması epilepsi grubunda 25,39; kontrol grubunda 25,02 idi. Epilepsi hastalarının 13'ü nöbetlerini tetikleyen belirli bir yiyecek/içecek bulunduğunu belirtmekteydi. Beck Anksiyete Ölçeğinde epilepsi grubunun %28,6'sı düşük, %17,9'u orta, %23,2'si yüksek; kontrol grubunun ise %30,4'ü düşük, %13,4'ü orta anksiyete düzeyine sahipti. Epilepsi hastalarında anksiyete oranı kontrol grubundan anlamlı yüksek bulundu ($p<0.05$). Beck Depresyon Ölçeğinde epilepsi grubunda %48,2 minimal, %28,6 hafif, %17,9 orta, %5,4 şiddetli; kontrol grubunda %64,3 minimal, %25,9 hafif, %8,9 orta, %0,9 şiddetli depresyon saptandı. Depresyon skoru dağılımlarında anlamlı fark saptanmadı ($p=0.061$). Yeme Tutumları Testi B kısmı her iki grupta %10,7 yeme bozukluğuyla uyumluyken, C kısmı epilepsi grubunda %51,8, kontrol grubunda %53,6 bozuktu, istatistiksel anlamlı fark saptanmadı ($p=0.956$).

Sonuç:
Anksiyete bozukluğu çalışmaya dahil edilen epilepsi hastalarında daha sık, depresyon ve yeme bozuklukları kontrol grubuyla benzer oranlarda bulunmuştur. Epilepsi hastalarının beslenme tutumları ve eşlik eden yeme bozuklukları açısından ileri araştırmalar gereklidir.

Anahtar Kelimeler: Epilepsi, yeme bozuklukları, beslenme tutumu

EAT-26 Kısım B ve C Sonuçları

Grup	Toplam (n)	Kısım B Anormal n (%)	Kısım C Anormal n (%)
Epilepsi	56	6 (10,7%)	29 (51,8%)
Kontrol	112	12 (10,7%)	60 (53,6%)
p değeri	–	1,000	0,956

Epilepsi ve Kontrol Gruplarının Vücut Kitle İndeksi Kategorileri

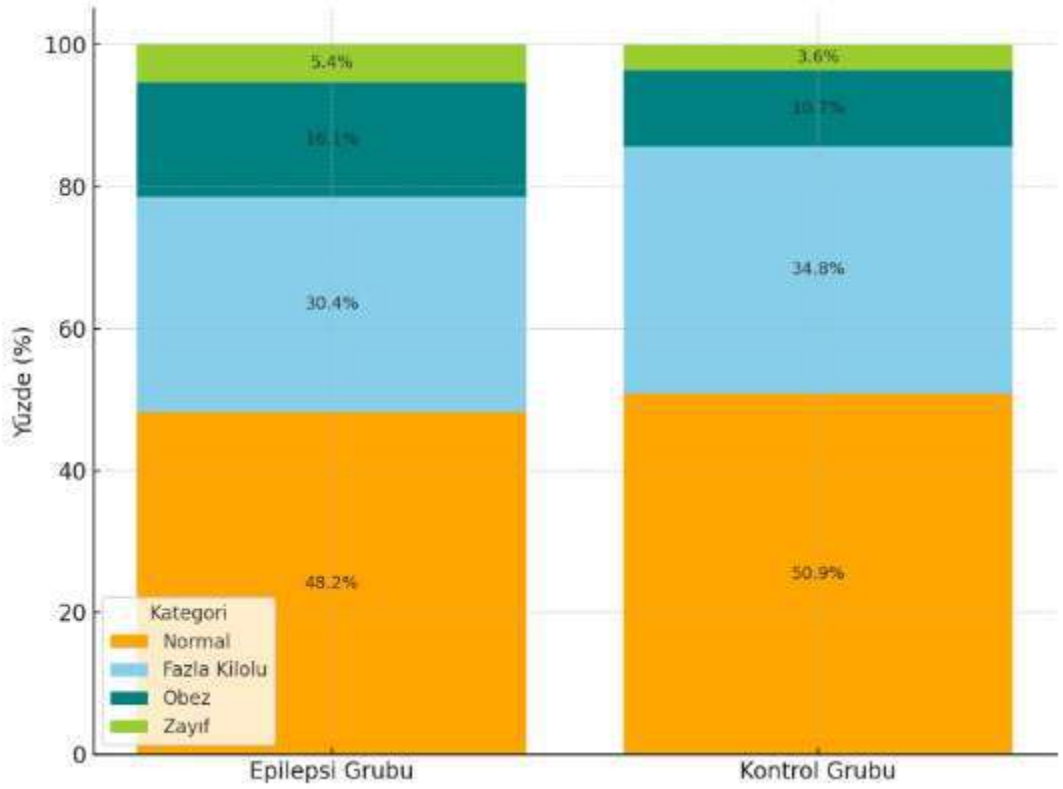

SS-830 AMİYOTROFİK LATERAL SKLEROZDA TANISAL BİYOBELİRTEÇLER: TRANSKRANİYAL MANYETİK STİMULASYON, RADYOMİK MANYETİK REZONANS GÖRÜNTÜLEME VE POZİTRON EMİSYON TOMOGRAFİ BULGULARININ MULTİMODAL DEĞERLENDİRİLMESİ

RÜMEYSA TOLAY[1], BERKAY DİK[2], ÖMER KAYA[2], AYŞE FİLİZ KOÇ[1], HİLMİ UYSAL[3]

[1]*ÇUKUROVA ÜNİVERSİTESİ, NÖROLOJİ ANA BİLİM DALI, ADANA*
[2]*ÇUKUROVA ÜNİVERSİTESİ, RADYOLOJİ ANA BİLİM DALI, ADANA*
[3]*EMEKLİ ÖĞRETİM ÜYESİ*

Amaç:
Amiyotrofik lateral skleroz (ALS) tanısında üst motor nöron tutulumunun erken dönemde belirgin olmaması ve mevcut kriterlerin sınırlılıkları tanıda gecikmeye yol açmaktadır. Bu çalışmada, ALS tanısında transkranial manyetik stimulasyon (TMS), radyomik manyetik rezonans görüntüleme (MRG) ve pozitron emisyon tomografisi (PET) yöntemlerinin katkısı ve multimodal biyobelirteç entegrasyonu araştırılmıştır.

Gereç-Yöntem:
Mayıs 2024 – Haziran 2025 arasında prospektif çalışmaya, El Escorial ve Awaji kriterlerine göre ALS tanısı konmuş 74 hasta ve 38 sağlıklı kontrol dahil. ALS hastaları ALSFRS-R skorlarına göre hafif ve orta-ileri evre olarak sınıflandırıldı. Bilateral abductor pollicis brevis (APB) ve first dorsal interosseous (FDI) kaslarına TMS uygulanmış; istirahat motor eşiği (RMT), kortikal, radiküler latans, santral motor ileti zamanı (SMIZ), kısa aralıklı intrakortikal inhibisyon (SICI) kaydedilmiştir. MRG'den perirolandik korteks, capsula interna ve bulbus bölgelerinden 555 radyomik özellik çıkarılmış, değişkenler Boruta algoritmasıyla seçilmiştir. Veriler LASSO ve Random Forest algoritmalarıyla analiz edilmiştir.

Bulgular:
ALS grubunda SICI, RMT ve SMIZ gibi TMS parametrelerinde anlamlı farklılıklar saptandı. Bu parametreler içinde SICI 3 ms (interstimulus interval, ISI) en yüksek tanısal doğruluğa ulaştı (AUC: 0.846). Radyomik analizlerde entropi artışı ve homojenlik azalması saptandı. LASSO analizi SICI, perirolandik entropi ve capsula interna homojenliğini seçerken; Random Forest analizi bu parametrelerin en yüksek önem skorlarına sahip olduğunu gösterdi. TMS ve MRG verilerinin birlikte değerlendirildiği multimodal model, hafif evre ALS'yi sağlıklılardan ayırmada doğruluk gösterdi (AUC: 0.984).

Sonuç:
TMS ve radyomik MRG parametreleri ALS'de erken tanı için umut verici biyobelirteçlerdir. Kortikal hipereksitabilite bulguları ile birlikte makine öğrenmesi entegrasyonu, multimodal biyobelirteç keşfi için güçlü bir yaklaşım sunmaktadır.

Anahtar Kelimeler: Amiyotrofik Lateral Skleroz, Transkranial Manyetik Stimülasyon, Radyomik MRG, Biyobelirteç, ALSFRS-R

SS-831 KARDİYOEMBOLİK İNMENİN ERKEN TANISINDA YAPAY ZEKA KULLANIMI; TEK MERKEZ, İLK DENEYİM

ALİHAN ABDULLAH AKBAŞ[1], SEMİH ÖZENÇ[2], SÜLEYMAN UZUN[2], BİLGEHAN ATİLGAN ACAR[3], YEŞİM GÜZEY ARAS[3], HALİL ALPER ERYİLMAZ[3], TÜRKAN ACAR EĞİLMEZ[3]

[1]SAKARYA EĞİTİM VE ARAŞTIRMA HASTANESİ, NÖROLOJİ KLİNİĞİ
[2]SAKARYA UYGULAMALI BİLİMLER ÜNİVERSİTESİ, TEKNOLOJİ FAKÜLTESİ, BİLGİSAYAR MÜHENDİSLİĞİ
[3]SAKARYA EĞİTİM VE ARAŞTIRMA HASTANESİ, NÖROLOJİ ANA BİLİM DALI

Hemorajik ve iskemik inmeler, dünya genelinde ölüm nedenleri arasında ikinci sırada yer almaktadır. İskemik inmeler beynin yüksek metabolik ihtiyacına bağlı olarak dakikalar içinde geri dönüşümsüz nöronal kayıplara yol açabilmektedir. İskemik inmelerin etiyolojisinde büyük arter aterosklerozu, kardiyoembolizm, küçük damar hastalığı ve kriptojenik nedenler yer almaktadır. Kardiyoembolizm tüm iskemik inmelerin yaklaşık %25'ini oluşturmaktadır. Atriyal fibrilasyon (AF), kardiyoembolik inmelerin en sık nedenidir. Yaptığımız çalışmanın amacı ritim holter vb ek tetkiklere ihtiyaç duymadan sadece görüntüleme üzerinden iskemik alanın yada alanlarının tipine bakarak (ön-arka sistemde birlikte iskeminin olması, sağ ve sol hemisferde iskemi odaklarının birlikte bulunması, dağınık parçalı mm iskemik odakların birlikte bulunması…) AF kaynaklı mı değil mi sorusuna cevap aramaktır.

Bu çalışmada AF'ye bağlı kardiyoembolik inmelerin erken dönemde tanınmasını sağlamak için yapay zeka aracılığı ile birlikte difüzyon manyetik rezonans görüntüleri kullanılmıştır. Sakarya Üniversitesi Eğitim ve Araştırma Hastanesi'nden elde edilen 289 örnek uzman hekimlerce etiketlenerek özgün bir veri seti oluşturulmuştur. YOLOv11-Seg mimarisiyle farklı model boyutları eğitilmiş ve doğruluk, kesinlik, duyarlılık, F1-skoru ve mAP gibi metriklerle performans değerlendirilmiştir. YOLOv11s-Seg ve YOLOv11l-Seg modelleri hız ve doğruluk dengesi açısından daha başarılı bulunmuştur.

Sonuç olarak, YOLOv11-Seg kardiyoembolik inmelerin otomatik tespiti için umut verici bir yöntemdir. Veri setinin sınırlı olması genellenebilirliği kısıtlasa da, çok merkezli ve geniş ölçekli veri tabanlarıyla yapılacak çalışmalar klinik güvenilirliği artıracaktır. Böyle bir yaklaşım, AF' ye bağlı iskemik inmelerin önümüzdeki yıllarda yapay zekaya öğretilen verilerin sayısının artması ile birlikte sadece difüzyon MRG ile tanı konularak ileri tetkik ihtiyacı olmaksızın antikoagülan tedaviye erken başlanmasına ve inme sonrası nöronal kaybın azaltılmasına katkı sağlayabilir.

Anahtar Kelimeler: Difüzyon mrg, iskemik inme, kardiyoembolik inme, yapay zeka

SS-832 ERKEN DÖNEM DAVRANIŞ BOZUKLUĞU İLE BAŞVURAN DEMANS OLGULARINDA FDG-PET İLE TANI YAKLAŞIMI

SELEN YILMAZ İBİŞ[1], ÖZLEM BİZPINAR MUNİS[1], EBRU TATCI[2], ÖZLEM ÖZMEN[2]

[1]*ANKARA ETLİK ŞEHİR HASTANESİ, NÖROLOJİ KLİNİĞİ*
[2]*ANKARA ETLİK ŞEHİR HASTANESİ, NÜKLEER TIP KLİNİĞİ*

Amaç:
Davranış bozuklukları, demans polikliniklerine başvuran hastaların önemli bir kısmını oluşturmaktadır Özellikle ilk baskın yakınma olduğunda ayırıcı tanıda güçlükler doğurmaktadır. Frontotemporal demans davranışsal varyant (dvFTD), özellikle frontal ve anterior temporal lobların tutulumu ile karakterize olup erken dönemde kişilik değişiklikleri, disinhibisyon ve yürütücü işlev bozuklukları ile seyreder. Frontal varyant Alzheimer hastalığı(fvAH) ise tipik Alzheimer paternine ek olarak frontal lob ve anterior singulat tutulumu ile ayırt edilir ve klinikte epizodik bellek bozukluğunun yanında FTD'yi taklit eden bulgular da ön plandadır. Bu çalışmada, davranışsal semptomlarla başvuran olgularda FDG-PET sonuçlarının, özellikle dvFTD ile fvAH'nin ayırımındaki katkısı değerlendirilmiştir.

Yöntem:
Merkezimizin demans polikliniğine son 2 yıl içerisinde davranış bozukluğu bulguları ile başvuran 29 hastanın FDG-PET sonuçları retrospektif olarak incelendi. Görüntüleme bulguları klinik veriler ile birlikte yorumlanarak olgular demans alt tiplerine göre sınıflandırıldı.

Bulgular:
FDG-PET değerlendirmesi sonucunda 29 hastanın; 7'sinde frontotemporal demans (FTD), 9'unda frontal varyant Alzheimer hastalığı, 3'ünde tipik Alzheimer hastalığı, 3'ünde erken evre Alzheimer hastalığı, 4'ünde erken evre FTD ve 3'ünde normal metabolik bulgular saptandı.

Sonuç:
FDG-PET, davranışsal semptomlarla başvuran olguların ayrıcı tanısında önemli katkı sağlamaktadır. Özellikle fvAH ile dvFTD'nin ayrımında metabolik paternlerin incelenmesi, klinik değerlendirmeye desteklemektedir. Literatürde de vurgulandığı üzere, FDG-PET ile saptanan frontal ve anterior temporal hipometabolizma dvFTD lehine, parietotemporal ve posterior singulat/prekuneus hipometabolizması ise Alzheimer hastalığı lehine güçlü ayırıcı kriterlerdir. Çeşitli çalışmalarda FDG-PET'in FTD ile Alzheimer ayırımında %80-90 duyarlılık ve özgüllüğe sahip olduğu bildirilmiştir. Ayrıca erken evre olgularda yapısal görüntülemenin sınırlı kaldığı durumlarda FDG-PET, nöropsikolojik testlerle birlikte kullanıldığında tanı değerini artırmaktadır. Bulgularımız, FDG-PET'in sadece ileri evrede değil, erken dönemde de demans alt tiplerini ayırt etmede güvenilir bir biyobelirteç olduğunu göstermektedir.

Anahtar Kelimeler: Davranış bozukluğu, FDG-PET, Frontotemporal demans, Frontal varyant Alzheimer

SS-836 FTD TANILI HASTALARDA ANTERİOR SİNGULAT KORTEKS HACMİNİN VE MİNİ MENTAL TEST SKORUYLA İLİŞKİSİNİN SAĞLIKLI KONTROLLERLE KIYASLANMASI

TURAY MUTLU[1], TAMER GEZİCİ[2], ISMET MELEK[1], AYCAN CEMİL ÜLKER[1]

[1]*ANKARA ETLİK ŞEHİR HASTANESİ, NÖROLOJİ KLİNİĞİ*
[2]*ANKARA BİLKENT ÜNİVERSİTESİ, AYSEL SABUNCU BEYİN ARAŞTIRMALARI MERKEZİ*

Amaç:
Antrerior singulat korteks (anterior cingulate cortex; ACC), dikkat, otonom fonksiyon ve emosyonel stabilite üzerine etkisi olan, emosyonel ve kognitif işlemeyle ilgili bir limbik sistem parçası olup "süper yaşlanma" ile ilişkilendirilmektedir. Bu doğrultuda, frontotemporal demans (FTD) tanılı hastaların ACC volümlerini ve Mini Mental Test (MMT) skorlarıyla ilişkisini sağlıklı kontrollere kıyaslamayı amaçladık.

Materyal-Metod:
Çalışmaya, son 1,5 yıl içinde çekilmiş beyin MRG'si mevcut olan 24 FTD tanılı hasta ile 24 sağlıklı kontrol alındı. Tüm katılımcıların aksiyal plan T1 ağırlıklı görüntüleri, voksel bazlı morfometri (VBM) metoduyla volümetrik ölçüme tabi tutulmak üzere PACS üzerinden elde edildi. T1 ağırlıklı yapısal görüntüler, SPM12 ve CAT12 araç kutusu (toolbox) ile işlendi. Total intrakranial volüm (TIV) doğrudan CAT12'nin denek başına kalite güvence raporundan (XML) elde edildi. Bölgesel gri cevher (gray matter; GM) hacimleri hesaplanarak ilgi bölgesi (region of interest; ROI) başına mililitre (mL) bazında elde edildi. Tüm katılımcılar MMT ile değerlendirildi. İstatistiksel analizlerde parametrik ve non-parametrik testler ile korelasyon ve regresyon modelleri kullanıldı.

Bulgular:
İki grup arasında, MMSE skorları açısından kontrol grubu lehine fark bulunmuştur ($p<0,001$). Ayrıca total GM volüm, sol ACC (left ACC; LACC) volüm, LACC yüzde (LACC%; total GM'ye oran), sağ ACC (right ACC; RACC) yüzde (RACC%) değerleri arasında anlamlı fark tespit edilmiştir ($p<0,05$). Hasta grubundaki bireylerin MMT skorları ile volüm değerleri arasında istatistiksel olarak anlamlı ilişki saptanmamıştır ($p>0,05$). Kontrol grubundaki bireylerin MMT skoru ile LACC% değeri arasında orta düzeyde, negatif yönlü ilişki tespit edilmiştir ($r=-0,430$; $p=0,036$).

Sonuç:
Beklentinin aksine, ACC volümü FTD tanılı hastalarda daha yüksek bulunmuş ve MMT ile pozitif yönlü ilişki saptanamamıştır.

Anahtar Kelimeler: Frontotemporal Demans, Limbik Sistem, Manyetik Rezonans Görüntüleme, Serebral Korteks, Yaşlanma.

SS-837 RADYOLOJİK İZOLE SENDROMUNUN LC-MS (SIVI KROMATOGRAFİSİ–KÜTLE SPEKTROMETRİSİ) TABANLI METABOLOMİK ANALİZİ

GÜLLÜ TARHAN[1], SAİME FÜSUN DOMAÇ[2], BURÇE AKBAĞRA KAYA[2], ŞAHABETTİN SELEK[3], AYŞE ZEHRA GÜL[4], SERKAN DEMİR[5]

[1]BİTLİS DEVLET HASTANESİ, NÖROLOJİ ANA BİLİM DALI, BİTLİS
[2]ERENKÖY RUH VE SİNİR HASTALIKLARI HASTANESİ, NÖROLOJİANA BİLİM DALI, İSTANBUL
[3]BEZMİALEM VAKIF ÜNİVERSİTESİ TIP FAKÜLTESİ HASTANESİ, BİYOKİMYA ANA BİLİM DALI, İSTANBUL
[4]KARAMÜRSEL DEVLET HASTANESİ, BİYOKİMYA ANA BİLİM DALI, KOCAELİ
[5]SANCAKTEPE PROF. DR. İLHAN VARANK EĞİTİM VE ARAŞTIRMA HASTANESİ, NÖROLOJİ ANA BİLİM DALI, İSTANBUL

Amaç:
Bu çalışmada Radyolojik İzole Sendrom (RIS) ve Multiple Skleroz (MS) hastalarının vücut sıvılarının LC-MS tabanlı metabolomik profilleri incelenerek, MS'in erken tanısına katkı sağlanması amaçlanmıştır.

Materyal ve Metot:
Toplam 63 hasta (30 RIS, 33 MS) ile 29 sağlıklı kontrolden elde edilen BOS, serum ve idrar örnekleri analiz edilmiştir. Sıvı Kromatografisi–Kütle Spektrometrisi (LC-MS) verileri MetaboAnalyst yazılımı kullanılarak işlenmiş; gruplar arasında metabolit farklılıkları, metabolik yolak değişiklikleri ve hastalık zenginleştirme analizleri değerlendirilmiştir.

Bulgular:
BOS metabolomik profillemesinde veri seti ile uyumlu 14 metabolit saptandı. Kontrol grubu bulunmadığından değerlendirme yalnızca RIS ve MS hastaları arasında yapıldı ve anlamlı fark gözlenmedi ($p>0.05$). PLS-DA ve OPLS-DA analizlerinde gruplar kısmen örtüşmekle birlikte, MS grubunun daha homojen, RIS grubunun ise daha heterojen bir dağılım sergilediği görüldü. Serum metabolomik profilleme ise yüksek düzeyde gürültü nedeniyle değerlendirilemedi.

İdrar metabolomik profillemesi çok değişkenli yöntemlerle incelendiğinde, One-way ANOVA ve post-hoc analiz sonuçlarına göre Daidzein, L-Threonine, Thiamine, L-allo-Isoleucine, N-Methylcoclaurine, 6-Mercaptopurine, bilinmeyen bir metabolit, L-Methionine sulfoxide ve Methoxyluteolin gruplar arasında anlamlı derecede yüksek bulundu ($FDR<0.05$) (Tablo 1). PLS-DA, sPLS-DA ve OPLS-DA skor grafiklerinde kontrol grubu diğerlerinden belirgin şekilde ayrılırken, MS ve RIS grupları kısmen örtüşmekle birlikte farklılaşma göstermiştir. VIP skor analizinde özellikle Daidzein, L-allo-Isoleucine, L-Threonine ve L-Methionine sulfoxide grup ayrımına en fazla katkı sağlayan metabolitler olarak belirlenmiştir (Şekil 1).

Sonuç:
LC-MS ile yapılan idrar metabolomik profillemesi, non-invaziv yapısı ve güçlü ayırıcı gücü sayesinde RIS'in erken tanısında umut verici bir biyobelirteç yaklaşımı olarak öne çıkmaktadır. Ayrıca MS ve RIS hastalarının BOS profillerinin örtüşmesi, bu iki hastalığın temelde aynı spektrum içinde değerlendirilebileceğini düşündürmektedir.

Anahtar Kelimeler: Radyolojik İzole Sendrom, LC-MS (Sıvı Kromatografisi–Kütle Spektrometrisi), Metabolomik Analiz

Şekil 1

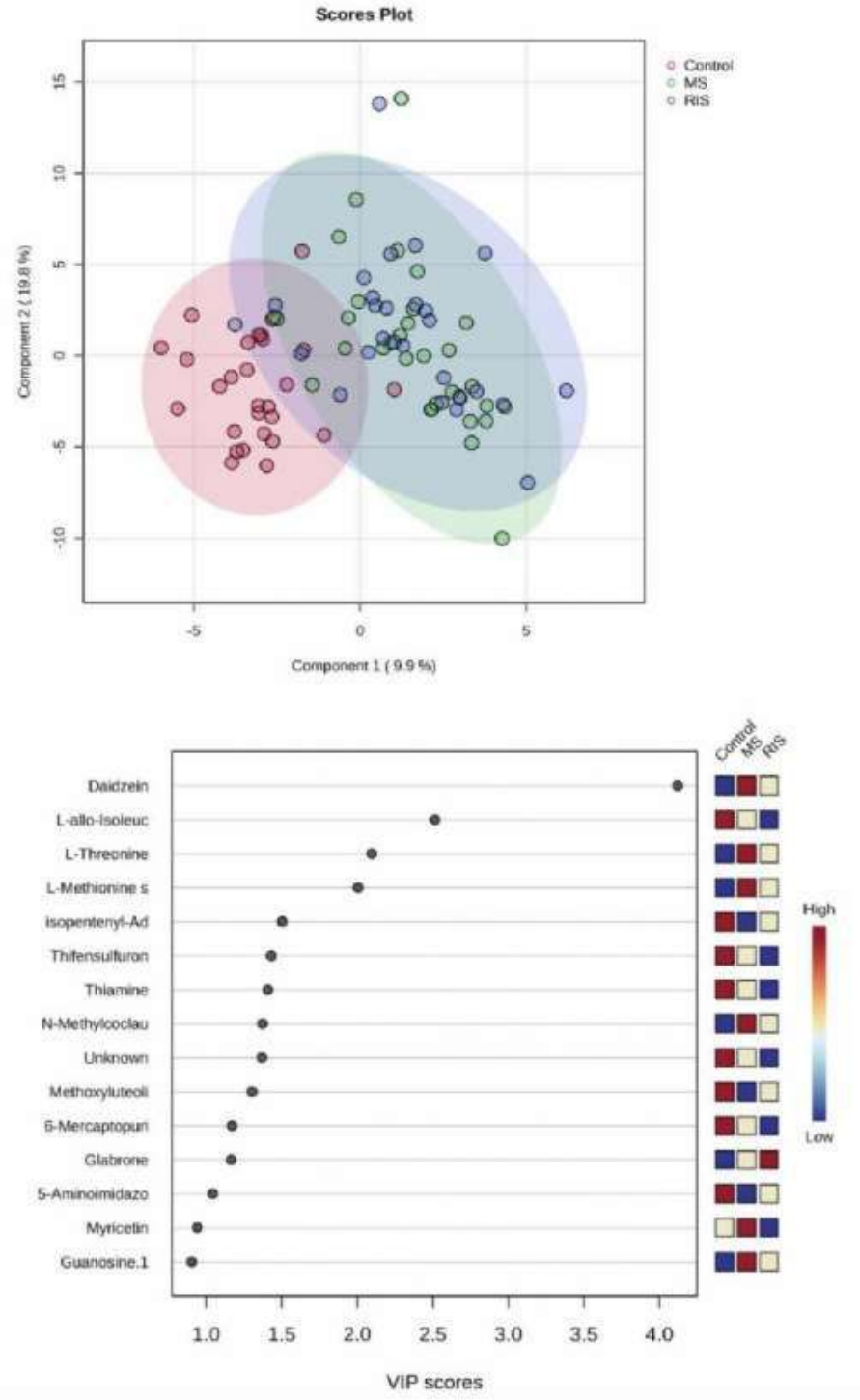

PLS-DA skor grafiği kontrol, MS ve RIS gruplarının idrar metabolomik profilleri arasında ayrımı göstermektedir. Kontrol grubu diğer gruplardan daha belirgin ayrışırken, MS ve RIS grupları kısmi örtüşme ile birlikte farklılaşmaktadır. VIP skor grafiğinde ise Daidzein, L-allo-Isoleucine, L-Threonine ve L-Methionine sulfoxide başta olmak üzere VIP >1 değerine sahip metabolitler grup ayrımına en fazla katkı sağlayan bileşenler olarak belirlenmiştir.

SS-839 GON BLOKAJI PLANLANAN MİGREN HASTALARINDA MİRNA EKSPRESYON DÜZEYLERİNDE DEĞİŞİMLERİN TEDAVİ YANITINA ETKİSİ VE BİYOBELİRTEÇ OLARAK KULLANIMI

AYŞE POLAT ZAFER[1], ALİHAN ABDULLAH AKBAŞ[1], TÜRKAN ACAR[2]

[1]*SAĞLIK BAKANLIĞI SAKARYA EĞİTİM VE ARAŞTIRMA HASTANESİ, NÖROLOJİ KLİNİĞİ*
[2]*SAKARYA ÜNİVERSİTESİ TIP FAKÜLTESİ, NÖROLOJİ ANABİLİM DALI*

Amaç:
Migren, sık görülen, ataklarla seyreden, nörolojik, otonomik, gastrointestinal semptomların bir arada görülebildiği primer başağrısı bozukluğudur. Çalışmamızda epizodik (EM) ve kronik migren (KM) hastalarında GON blokajı öncesi ve sonrası miRNA düzeylerinin karşılaştırılması; miRNA değişimlerinin hastalık şiddeti ve GON blokajına yanıtıyla ilişkisini belirlemeyi amaçladık.

Materyal ve Metot:
2024-2025 yılları arasında Başağrısı polikliniğimize başvuran hastalarda gerçekleştirdiğimiz çalışmaya en az iki yıldır aurasız migren başağrısı yaşayan, 18-45 yaş arası her iki cinsiyetten kişiler alındı. EM, KM ve kontrol grubu oluşturuldu. Kan alınmasının ardından hastalara GON blokajı yapıldı. Tedavinin 2. ayının bitiminde tekrar kan alındı; miRNA düzeylerindeki değişiklikler belirlendi.

Bulgular:
KM hastalarında tedavi öncesi miR-375 düzeyi kontrole göre 2.17 kat yüksek bulundu ($p<0.05$). Tedavi sonrası miR-375 düzeyi artsa da tedavi öncesine göre anlamlı fark izlenmedi ($p>0.05$). EM hastalarında tedavi öncesi miR-375 düzeyi kontrole göre yüksek olup tedavi sonrasında düşüş olsa da hala kontrole göre yüksek izlendi ($p<0.05$). KM hastalarında miR-382 düzeyi tedavi öncesinde kontrole göre yüksek olup tedavi sonrasında artmaya devam etmiştir ($p<0.05$). EM grubunda tedavi öncesi miR-382 düzeyi kontrole kıyasla yüksek olup tedavi sonrasında düşüş izlendi ($p<0.05$). MiR-34a düzeyleri KM, EM gruplarında kontrole göre düşük izlendi ($p<0.05$). Ekspresyon düzeyindeki düşüş tedavi sonrasında devam etti ($p<0.05$).

Sonuç:
miR-34a, miR-382 başta olmak üzere miRNA çalışmaları, migren patofizyolojisi, tedaviye yanıt gibi sorulara ışık tutma potansiyeline sahiptir. Çalışmamız migrenlilerde GON blokajına bağlı miRNA düzeylerindeki değişimleri irdeleyen literatürdeki ilk çalışma olup mevcut sonuçları doğrulamak için daha fazla hasta sayısı içeren çalışmalar ve GON blokajının etkinliğini predikte edebilecek farklı miRNA'ların araştırılmasına yönelik ileri çalışmalara ihtiyaç vardır.

Anahtar Kelimeler: Gen Ekspresyonu Profil Oluşturma, Migren, Mikrorna

SS-852 ANTİ-TNF İLİŞKİLİ DEMİYELİNİZAN HASTALIKTA EDSS DEĞİŞİMİ VE DMT BAŞLAMA KARARI: ÇOK MERKEZLİ KESİTSEL ÇALIŞMA

ŞEYMA BENLİ[1], ELİF ÖZGE BİÇER[2], İZZET ÖKÇESİZ[3], AYLİN AKÇALI[4], CANER FEYZİ DEMİR[5], NURAY BİLGE[6], ERSİN KASIM ULUSOY[7], MEHMET TECELLİOĞLU[8], SEZGİN KEHAYA[9], ÖZGÜL EKMEKÇİ[10], İPEK GÜNGÖR DOĞAN[11], SERKAN DEMİR[11], MEHMET FATİH YETKİN[12]

[1]KAHRAMANMARAŞ AFŞİN DEVLET HASTANESİ, NÖROLOJİ KLİNİĞİ
[2]KAYSERİ DEVLET HASTANESİ, NÖROLOJİ KLİNİĞİ
[3]ERCİYES ÜNİVERSİTESİ TIP FAKÜLTESİ RADYOLOJİ ANABİLİM DALI
[4]GAZİANTEP ÜNİVERSİTESİ TIP FAKÜLTESİ NÖROLOJİ ANABİLİM DALI
[5]FIRAT ÜNİVERSİTESİ TIP FAKÜLTESİ NÖROLOJİ ANABİLİM DALI
[6]ATATÜRK ÜNİVERSİTESİ TIP FAKÜLTESİ NÖROLOJİ ANABİLİM DALI
[7]BİLKENT ŞEHİR HASTANESİ NÖROLOJİ ANABİLİM DALI
[8]İNÖNÜ ÜNİVERSİTESİ TIP FAKÜLTESİ NÖROLOJİ ANABİLİM DALI
[9]TRAKYA ÜNİVERSİTESİ TIP FAKÜLTESİ NÖROLOJİ ANABİLİM DALI
[10]EGE ÜNİVERSİTESİ TIP FAKÜLTESİ NÖROLOJİ ANABİLİM DALI
[11]SANCAKTEPE ŞEHİT PROF. DR. İLHAN VARANK EĞİTİM VE ARAŞTIRMA HASTANESİ NÖROLOJİ ANABİLİM DALI
[12]ERCİYES ÜNİVERSİTESİ TIP FAKÜLTESİ NÖROLOJİ ANABİLİM DALI

Giriş:
Anti-TNF tedavisi sırasında santral sinir sistemi demiyelinizan hastalıkları gelişebilmektedir; bu olgularda disabilite seyrini ve immünmodülatör tedavi (DMT) başlama dinamiklerini tanımlayan kanıtlar sınırlı kalmıştır. Bu çalışma, anti-TNF ilişkili olgularda EDSS değişimini ve DMT başlama durumunu değerlendirmeyi amaçlamıştır.

Metod:
Çok merkezli, retrospektif kesitsel bir tasarım benimsenmiştir. Demografik veriler, anti-TNF başlangıcından nörolojik başlangıca geçen süre, nörolojik başlangıçtan DMT'ye geçen süre ve EDSS ölçümleri (başlangıç, 6., 12. ay ve son takip) derlenmiştir. Sonuç:lar medyan değerler ve yüzdelerle raporlanmış; EDSS değişimi ile klinik belirleyiciler arasındaki ilişkiler kesitsel olarak incelenmiştir.

Sonuçlar:
Hastaların medyan yaşı 44 olarak saptanmıştır ve en sık kullanılan anti-TNF ajanının adalimumab olduğu belirlenmiştir. Anti-TNF başlangıcı ile nörolojik başlangıç arasında medyan 6 ay geçtiği gösterilmiştir. Başlangıçta EDSS medyanı 3.25 bulunmuştur. EDSS'in 6. ayda medyan 0.5 puan, 12. ayda 1.5 puan azaldığı ve uzun dönem izlemde bu iyileşmenin genel olarak korunduğu gözlenmiştir. Olguların %64'ünde DMT başlandığı, %36'sının ilaçsız izlendiği saptanmıştır. İlk sıra DMT olarak en sık ocrelizumab ve teriflunomidin tercih edildiği; dimetil fumarat, glatiramer asetat ve interferonun daha sınırlı kullanıldığı belirlenmiştir. Nörolojik başlangıçtan DMT'ye geçişe kadar medyan 1.4 ay geçtiği saptanmıştır. Yaş arttıkça EDSS iyileşmesinde azalma eğilimi gözlenmiş; cinsiyet ve sigara ile belirgin ilişki saptanmamıştır.

Tartışma:
Anti-TNF ilişkili demiyelinizan olgularda EDSS'in erken dönemde anlamlı biçimde düzeldiği ve bu kazanımın çoğunlukla korunduğu gösterilmiştir. Olguların önemli bir kısmında kısa sürede DMT başlandığı belirlenmiştir. Yaşın iyileşmeyi sınırlayabilecek olası bir belirleyici olarak öne çıktığı görülmüş; bulgular yapılandırılmış nörolojik izlemin ve zamanında DMT kararının klinik sonuçlar açısından önemini desteklemiştir.
Anahtar Kelimeler: Anti-TNF, Demiyelinizan Hastalık, EDSS

SS-856 EPİLEPSİ CERRAHİSİ SONRASI ANTİEPİLEPTİK İLAÇ KESİMİ: NÖBET NÜKSÜNE TEK MERKEZLİ BAKIŞ

ASLIHAN BASKIN, AYLİN BİCAN DEMİR, FURKAN SARIDAŞ, İBRAHİM HAKKI BORA

ULUDAĞ ÜNİVERSİTESİ TIP FAKÜLTESİ, NÖROLOJİ ANABİLİM DALI, BURSA

Amaç:
Epilepsi cerrahisi sonrası antiepileptik ilaç (AEİ) kesimi, uzun dönem takipte nöbet kontrolü ve tedavi stratejilerinin planlanması açısından kritik önemdedir. Bu çalışmada, kliniğimizde AEİ bırakımı başlatılan hastalarda nöbet nüks oranlarının ve ilişkili klinik-demografik belirteçlerin değerlendirilmesi amaçlandı.

Materyal-Metod:
2013–2025 yılları arasında kliniğimizde takip edilen, epilepsi cerrahisine uygun görülen ve cerrahi geçiren 107 olgu retrospektif olarak incelendi. Çalışmanın ana analiz popülasyonu, cerrahi sonrası AEİ kesimi başlatılan alt grup (n=23) idi. Demografik ve klinik veriler dosya kayıtlarından elde edildi. Ana değişken nöbet nüksü olarak tanımlandı.

Bulgular:
AEİ kesimi başlatılan 23 hastanın ortanca takip süresi 10 yıl (7–11) idi. Bu grubun 20'sinde (%87,0) nöbetsizlik korundu, yalnızca 3 hastada (%13,0) nöbet nüksü izlendi. Nüks edenlerde hastalık süresi daha kısaydı [4 yıl (2–8)] ve nöbetsiz kalanlarda daha uzundu [17 yıl (10–24), p=0,032]. Kısa ve orta dönem bireysel risk skorları da nüks edenlerde anlamlı olarak daha yüksek bulundu (p=0,007 ve p=0,004). Yaş [39 (31–47)], cinsiyet, AEİ kesimi öncesi nöbetsiz süre [4 yıl (3–6)], EEG ve MRG bulguları ile gelişimsel gerilik nöbet nüksü ile ilişkili değildi.

Sonuç:
Uygun hasta seçimi yapıldığında, cerrahi sonrası AEİ kesimi başlatılan olguların büyük kısmında nöbetsizlik korunmaktadır. Saptanan nüks oranı (%13), literatürde bildirilen %20–40 aralığının altında olup, merkezimizdeki sonuçların uzun dönem izlemde olumlu seyir gösterdiğini düşündürmektedir. Ayrıca kısa ve orta dönem bireysel risk skorlarının nüks edenlerde daha yüksek bulunması, bu araçların cerrahi sonrası hasta izleminde destekleyici rol oynayabileceğine işaret etmektedir.

Anahtar Kelimeler: Nöbet Nüksü, Antiepileptik İlaç Kesimi, Epilepsi Cerrahisi

SS-862 ERİŞKİN EPİLEPSİ POLİKLİNİĞİNDE ÇOCUKLUK ÇAĞI BAŞLANGIÇLI EPİLEPSİLERİN YÜKÜ: BAŞLANGIÇ YAŞI DAĞILIMI VE İLAÇ DİRENCİ

ZEYNEP ALTUNTAŞ, NUR DİLEK BAŞPINAR, BUSE ÇATAR SUNAY, KEMAL TUTKAVUL

SBÜ HAYDARPAŞA NUMUNE EĞİTİM VE ARAŞTIRMA HASTANESİ, NÖROLOJİ ANA BİLİM DALI, İSTANBUL

Amaç:
Epilepsi yaşamın her evresinde görülebilen, bireylerin bilişsel, sosyal ve klinik işlevlerini etkileyen kronik bir hastalıktır. Çocuklukta başlayan olguların büyük bölümü erişkin döneme uzanır ve erişkin nöroloji polikliniklerinin hasta profilinde önemli yer tutar. Bu çalışma, erişkin epilepsi polikliniğine başvuran hastalarda başlangıç yaşının dağılımını ve erken başlangıçla ilişkili ilaç direncini araştırmayı amaçladı.

Yöntem:
2017-2025 döneminde üçüncü basamak merkezde izlenen hasta dosyaları retrospektif incelendi. Non-epileptik fenomenler dışlandı; 291 epilepsi hastası değerlendirildi. Başlangıç yaşları 0-2, 2-18, 18-60 ve ≥60 yıl olarak sınıflandırıldı. Cinsiyet, EEG sonuçları, mental retardasyon (MR), nöbet tipi, sendrom, beyin MRG bulguları, aile öyküsü ve kullanılan antiepileptik ilaç(AEİ) sayısı kaydedildi; ilaç direnci ILAE ölçütleriyle tanımlandı.

Bulgular:
Hastaların %55,7'si kadın, %44,3'ü erkekti. Başlangıç yaş dağılımı sırasıyla %9,6, %56,0, %29,4 ve %3,4 olarak bulundu. Genel ilaç direnci %44,0 olup bebeklik başlangıçlı grupta %64,3'e yükseldi($p<0,05$).EEG anormalliği %56,0; zemin aktivite bozukluğu bulunan olgularda direnç %68,2 idi. MR pozitifliği %24,2 ve direnç riskini artırdı. JME/JAE oranı %28, febril konvülziyon öyküsü %19,8 idi. Çocuk-adölesan başlangıçlı hastaların %65,9'u erişkin izlemi çocuk nörolojisinden devralındı.

Sonuç:
Erişkin polikliniğinde izlenen epilepsi olgularının üçte ikisi çocukluk başlangıçlıdır ve erken başlangıç, EEG patolojisi ile MR varlığı yüksek ilaç direnciyle yakından ilişkilidir. Bulgular, kesintisiz geçiş izlemi, multidisipliner ekip koordinasyonu ve bebeklik başlangıçlı olgularda erken dönemde etkin tedavi stratejilerinin önemini vurgulamaktadır. Bu veriler, ulusal sağlık politikalarında erken tanı programlarının geliştirilmesi, hasta ve aile eğitiminin artırılması ve erişkin-çocuk nöroloji iş birliği ile standart protokollerin güncellenmesi için ek güçlü kanıt sunar.

Anahtar Kelimeler: Çocukluk-başlangıçlı epilepsi, ilaç direnci, erişkin nöroloji

Hasta dağılımı

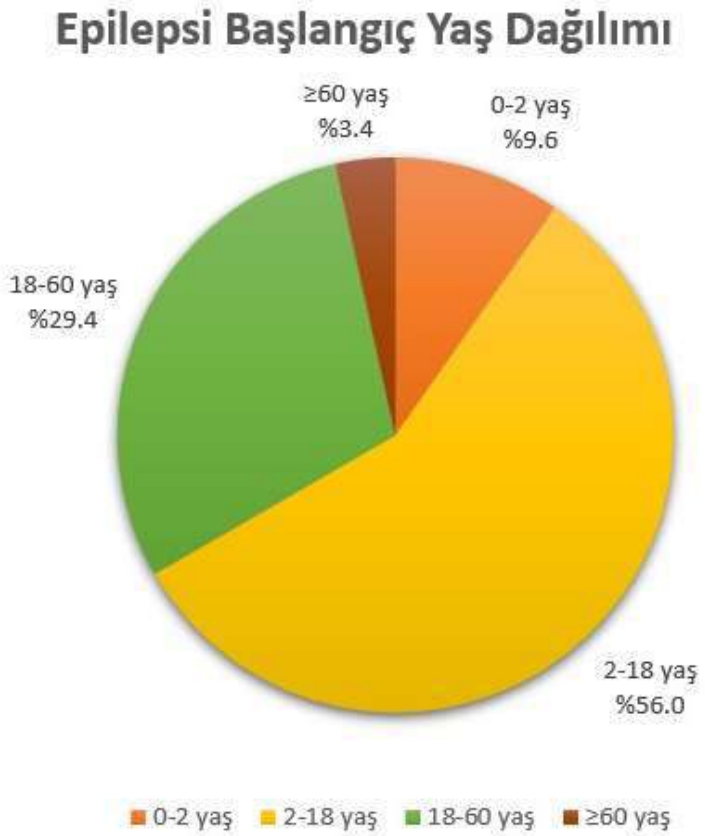

SS-869 EPİLEPSİLİ BİREYLERDE MYOKARD STRAİN PERFORMANSININ DEĞERLENDİRİLMESİ

HİKMET SAÇMACI[1], LEVENT ÖZDEMİR[2], GÜNEŞ SEDA ALBAYRAK[1]

[1]YOZGAT BOZOK ÜNİVERSİTESİ TIP FAKÜLTESİ NÖROLOJİ ABD
[2]YOZGAT BOZOK ÜNİVERSİTESİ TIP FAKÜLTESİ KARDİYOLOJİ ABD

Giriş:
Epilepsili bireylerde ani ölüm riskinin iktal aktivite veya non-iktal dönemde artmış olduğunu biliyoruz. Beyin, kardiyovasküler ve solunum yolağı ilişkisi, katekolamin ve hipoksemik deşarlarla disregüle olmakta ve sonuçta elektriksel ve mekaniksel işlev bozukluğu ortaya çıkmaktadır.

Amaç:
Bu çalışmada epilepsili bireylerde sağlıklı kontrollere göre kardiyak eko değerlendirilmesi ile myokardial deformation strain denilen ölçümlerin değerlendirilmesi amaçlanmıştır. Strain denilen bu ölçüm ile kalbin sistolik ve diyastolik kasılma fonksiyonu geleneksel ölçümlere nazaran daha duyarlı etkilenebilmekte ve bozulmayı erken evrede hızlı bir şekilde gösterebilmektedir.

Yöntem:
Ek hastalığı olmayan epilepsisi olan bireylerde, myokardial straini uzunlamasına ve çevresel gerilimi değerlendirmek için konvansiyonel ölçümler ve özel ölçüm ekokardiyografik değerlendirme yapıldı. Hastaların nöbet geçmişi ve medikasyonları, elektroensefalik ve elektrokardiyografik değerlendirilmeleri yapıldı. Kontrollerden yaş ve cinsiyete göre eşleştirilmiş normal ekokardiyogramlar, hem veritabanımızdan sağlandı hem de uygun kontrol grubu oluşturabilmek için yeni vaka değerlendirilmeleri yapıldı. Hasta ve kontrollerin elektronik kayıtlarımızdan biyokimyasal ve hemogram ölçümleri kayıt edildi.

Bulgular:
Çalışmamızda mevcut durum ile 49 hasta (30 K, 19 E) 57 (32 K, 25 E) kontrol mevcuttur. 21 hastada EKG anomalitesi saptanmakla birlikte ekokardiyografik değerlendirmede 27 hastanın verileri anlamlı derecede bozulmuştu. Epilepsili bireylerde sol ventrikül ejeksiyon fraksiyonu ($p = 0,000$), deformation strain alt parametreleri (sol ventrikül uzunlamasına gerilimi, sağ ventrikül gerilimi, sol atriyal kontraktil gerilimi gibi)anlamlı derecede azalmıştı ($p< 0,05$ hepsi).

Sonuç:
Bu araştırmamızda karşımıza çıkan en önemli bulgularımız en az 1 aylık nöbetsizlik hali olan hastaların, myokard direnç ölçümlerinin anlamlı derecede bozulmuş olduğu ve bu durumun SUDEP riski açısından anlamlı ve uyarıcı bir nitelikte olabileceğini göstermektedir.

Anahtar Kelimeler: Epilepsi, deformation strain, myokard, SUDEP

SS-876 İDİYOPATİK PARKİNSON HASTALIĞINDA İNFLAMATUAR SÜREÇLERİN HASTALIK GELİŞİMİNE, ŞİDDETİNE VE NON MOTOR SEMPTOMLAR ÜZERİNE OLAN ETKİSİ

UMUT YAPICI[1], NAZAN KARAGOZ SAKALLI[1], HACER EROĞLU İÇLİ[1], KASİM MULHAN[1], EVRİM YILMAZ[2], TAMAY SEDA TAŞÇI[2], HAYRUNİSA DİLEK ATAKLİ[1]

[1]BAKIRKÖY PROF. DR. MAZHAR OSMAN RUH SAĞLIĞI VE SİNİR HASTALIKLARI E. A. HASTANESİ
[2]SBÜ BAKIRKÖY DR. SADİ KONUK EĞİTİM ARAŞTIRMA HASTANESİ

İdiyopatik Parkinson hastalığında (İPH) patogenezde kronik, düşük dereceli nöroinflamasyonun rol oynadığına dair artan kanıtlar bulunmaktadır. Çalışma, İPH tanılı hastalar ile sağlıklı kontroller arasında periferik sitokin profillerinin karşılaştırılması yoluyla, serum pro-inflamatuar (IL-1β, IL-2, IL-6, IL-17, hs-CRP, TNF-α, IFN-γ) ve anti-inflamatuar (IL-4, IL-10) düzeylerinin hastalık şiddeti ve non-motor bulgularla ilişkisini değerlendirmeyi hedeflemektedir. Bu çalışma, kesitsel gözlemsel bir vaka–kontrol çalışması olarak tasarlandı. Hoehn–Yahr evresi 1–2'de yer alan erken dönem İPH tanılı 55 hasta ile 21 sağlıklı gönüllü dâhil edildi. Hoehn-Yahr evresi, MDS-UPDRS-III ve Non-Motor Semptomlar Ölçeği kullanıldı. Serum sitokin düzeyleri ELISA yöntemiyle ölçüldü. Çalışmaya yaşları 46–69 yıl arasında değişen toplam 76 birey (22 kadın, %28,9; 54 erkek, %71,1) dâhil edildi. Parkinson grubunda (n=55) ortalama yaş 58,35±6,49 yıl, kontrol grubunda (n=21) 57,95 ± 6,14 yıl olup yaş ve cinsiyet dağılımında anlamlı fark saptanmadı (p>0,05). Sitokinlerden IL-1β (p=0,003), IL-6 (p=0,036) ve IFN-γ (p=0,003) Parkinson hastalarında sağlıklı kontrollere göre anlamlı derecede yüksek bulundu. Diğer sitokinlerde istatistiksel olarak anlamlı farklılık saptanmadı. MDS-UPDRS-III skorları ile IL-10 düzeyleri arasında orta derecede negatif korelasyon saptandı (p=0,011). Non-motor semptom skorları, cinsiyet, hastalık süresi ve aile öyküsü ile sitokin düzeyleri arasında anlamlı ilişki görülmedi. MAO-B inhibitörü kullanan hastalarda IL-17 ve IL-4 düzeyleri kullanmayanlara göre daha düşük bulundu (p=0,013 ve p=0,028). Bu bulgular ışığında erken dönem İPH'de periferik inflamatuar yanıtın artışı, literatürle uyumlu olarak özellikle IL-1β, IL-6 ve IFN-γ düzeylerinde belirgindir. Anti-inflamatuar IL-10'un motor bulgularla ters ilişkisi, periferik inflamasyonun hastalık şiddetinde rol oynayabileceğini düşündürmektedir. MAO-B kullanımının anti-inflamatuar etkisini düşündürmektedir. Serum sitokin profilleri, hastalık progresyonunun öngörülmesi ve immün-modülatör yaklaşımların hedeflenmesinde potansiyel biyobelirteçler olarak değerlendirilebilir ve elde edilen bulguların doğrulanması için gelecekteki daha geniş prospektif kohortlarda ek çalışmalarla desteklenmesi gerekmektedir.

Anahtar Kelimeler: Biyobelirteçler, İdiyopatik Parkinson hastalığı, MAO-B inhibitörleri, Motor ve non-motor semptomlar, Nöroinflamasyon, Periferik sitokinler

İPH ve sağlıklı grup IL-1β sitokin düzeyleri karşılaştırması (p < 0,05)

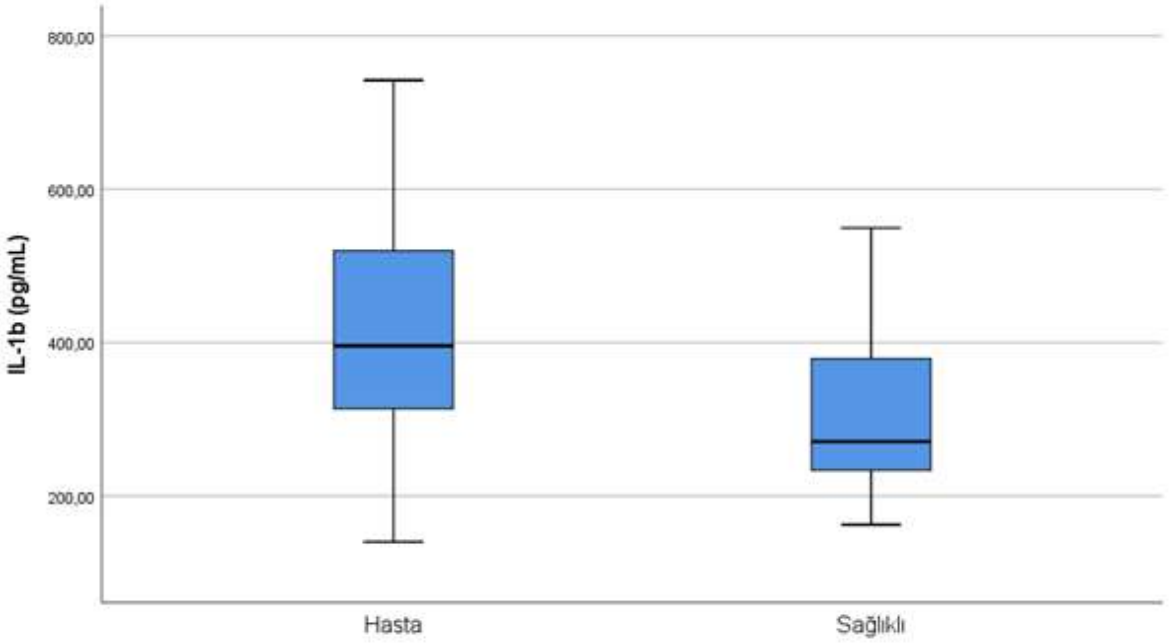

Parkinson hastaları ile sağlıklı kontroller arasında istatistiksel olarak anlamlı fark saptanan sitokin olan IL-1β düzeyinin dağılımları

MDS-UPDRS III skorları ile serum IL-10 düzeyleri arasındaki korelasyon

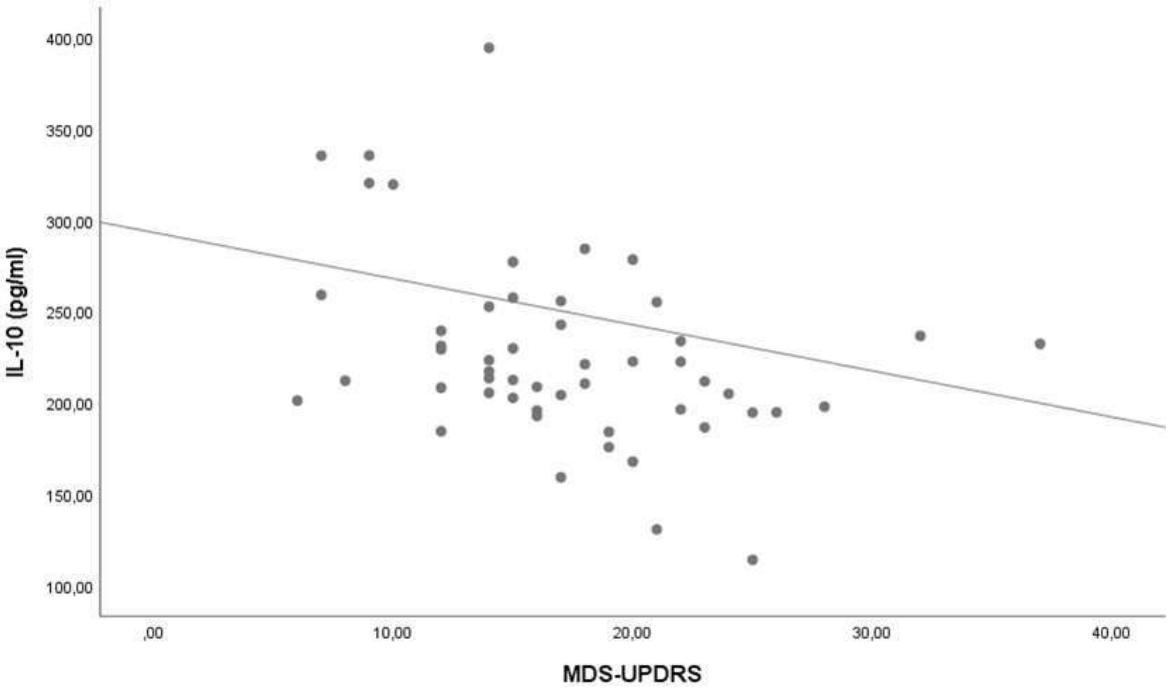

MDS-UPDRS III motor skorları (x-ekseni) ile serum IL-10 düzeyleri (pg/ml) (y-ekseni) arasındaki korelasyon Şekil 4.4.'te gösterilmektedir. Negatif eğilim, anti-inflamatuar sitokin IL-10 seviyelerinin azalmasının, motor semptom şiddetinde (MDS-UPDRS III skoru) artış ile ilişkili olabileceğini düşündürmektedir.

Serum Sitokin Düzeyleri: Parkinson Hastaları ile Sağlıklı Kontrollerin Karşılaştırmalı Bulguları

	Hasta(n=55) Medyan (Min-Max)	Sağlıklı(n=21) Medyan (Min-Max)	p
IL-1b (pg/mL)	395,76 (140,07-1963,84)	270,81 (162,63-1216,08)	0,003
IL-2 (ng/L)	119,64 (78,54-2739,83)	108,25 (71,78-600,87)	0,216
IL-6 (ng/L)	34,37 (12,47-465,33)	25,21 (6,61-205,12)	0,036
IL-17 (ng/L)	89,3 (39,58-646,55)	82,68 (49,93-337,21)	0,188
TNF-a (ng/L)	90,43 (57,4-594,14)	85,93 (44,4-314,27)	0,243
IFN-gamma (ng/ml)	36,68 (7,19-605,59)	16,61 (8,84-135,18)	0,003
hsCRP (ng/ml)	7,24 (3,42-33,58)	6,49 (4,47-25,03)	0,265
IL-4 (ng/L)	185,09 (89,93-972,19)	185,05 (128,02-665,06)	0,857
IL-10 (pg/ml)	221,16 (114,13-723,07)	225,87 (109,29-494,37)	0,622

Parkinson hastaları ile sağlıklı kontroller karşılaştırıldığında, pro-inflamatuar sitokinlerden IL-1β, IL-6 ve IFN-γ düzeylerinde anlamlı yükseklik saptandı. IL-1β düzeyleri Parkinson grubunda 472,19 ± 282,19 pg/mL iken sağlıklı grupta 369,11 ± 259,63 pg/mL bulundu (p = 0,003). Benzer şekilde IL-6 düzeyleri 57,75 ± 78,78 ng/L vs. 51,77 ± 54,78 ng/L (p = 0,036) ve IFN-γ düzeyleri 59,91 ± 104,49 vs. 34,13 ± 38,07 (p = 0,003) idi. Buna karşın IL-2, IL-17, TNF-α, hs-CRP, IL-4 ve IL-10 değerlerinde iki grup arasında istatistiksel olarak anlamlı fark bulunmadı (p > 0,05).

MAO-B inhibitörü kullanımının inflamatuar biyobelirteçler üzerindeki etkisi

Hasta(n=55)	MAO-B inhibitörü Yok (n=14) Medyan (Min-Max)	MAO-B inhibitörü Var (n=41) Medyan (Min-Max)	p
IL-1b (pg/mL)	475,81 (284,57-1007,92)	377,88 (140,07-1963,84)	0,122
IL-2 (ng/L)	123,39 (103,29-2739,83)	118,4 (78,54-2640,24)	0,182
IL-6 (ng/L)	36,05 (24,83-177,48)	32,83 (12,47-465,33)	0,153
IL-17 (ng/L)	101,04 (75,74-314,54)	88,76 (39,58-646,55)	0,013
TNF-a (ng/L)	103,97 (67,29-311,3)	88,36 (57,4-594,14)	0,075
IFN- γ (ng/ml)	44,97 (13,73-156,47)	36,65 (7,19-605,59)	0,324
hsCRP (ng/ml)	7,66 (5,63-22,63)	6,96 (3,42-33,58)	0,056
IL-4 (ng/L)	197,68 (177,42-571,96)	182,02 (89,93-972,19)	0,028
IL-10 (pg/ml)	231,74 (194,71-530,69)	212,15 (114,13-723,07)	0,056

MAO-B inhibitörü kullanan hastalarda (n=41) IL-17 düzeyleri 111,84 ± 106,98 ng/L ve IL-4 düzeyleri 217,49 ± 170,18 ng/L iken, kullanmayan hastalarda (n=14) IL-17 düzeyleri 133,65 ± 79,41 ng/L ve IL-4 düzeyleri 259,87 ± 134,7 ng/L olarak saptanmış; bu fark istatistiksel olarak anlamlı bulunmuştur (IL-17: p=0,013; IL-4: p=0,028).

SS-883 İNMELİ BİREYLERDE WEB TABANLI TELE-REHABİLİTASYON UYGULAMASININ FİZİKSEL PARAMETRELER ÜZERİNE ETKİSİNİN İNCELENMESİ

RECEP ÖRMEN[1], YONCA ZENGİNLER YAZGAN[2], PELİN VURAL[3], ELA TARAKCI[2], BURCU ERSOZ HUSEYINSINOGLU[4], EDA ÇOBAN[5]

[1]İSTANBUL FİZİK TEDAVİ VE REHABİLİTASYON EĞİTİM VE ARAŞTIRMA HASTANESİ, NÖROLOJİK REHABİLİTASYON ÜNİTESİ
[2]İSTANBUL ÜNİVERSİTESİ-CERRAHPAŞA, SAĞLIK BİLİMLERİ FAKÜLTESİ, FİZYOTERAPİ VE REHABİLİTASYON BÖLÜMÜ
[3]İSTANBUL MEDİPOL ÜNİVERSİTESİ, SAĞLIK BİLİMLERİ FAKÜLTESİ, FİZYOTERAPİ VE REHABİLİTASYON BÖLÜMÜ
[4]MARMARA ÜNİVERSİTESİ, SAĞLIK BİLİMLERİ FAKÜLTESİ, FİZYOTERAPİ VE REHABİLİTASYON BÖLÜMÜ
[5]İSTANBUL BAĞCILAR EĞİTİM VE ARAŞTIRMA HASTANESİ, NÖROLOJİ ANABİLİM DALI

Amaç:
İnmeli bireyler, günlük yaşam aktivitelerindeki bağımsızlıklarını ve katılımlarını artırabilmek amacıyla düzenli olarak fizyoterapi ve rehabilitasyon hizmetlerine ihtiyaç duymaktadır. Rehabilitasyon hizmetlerine kişisel, çevresel veya toplumsal kısıtlamalar nedeniyle erişemeyen bireylere yönelik telerehabilitasyon uygulamalarının kullanımı son yıllarda artış göstermektedir. Bu çalışmanın amacı inmeli bireylerde web tabanlı telerehabilitasyon uygulamasının fiziksel parametreler üzerine etkisini incelemektir.

Materyal-Metod:
Çalışmaya ortalama yaşı 50,81±7,91 yıl, inme süresi 37,68±15,86 ay olan 16 inmeli birey (7 kadın, 9 erkek) dahil edildi. Bireylerin denge ve fonksiyonellikleri "5 Kez Otur Kalk Testi", "Tek Ayak Üstünde Durma Testi", "Romberg Testi" ve "Tinetti Denge ve Yürüme Değerlendirmesinin Denge Bölümü", düşme etkinlikleri ise "Modifiye Düşme Etkinliği Ölçeği" ile değerlendirildi. Bireylerden, fizyoterapist tarafından planlanan, denge, kuvvetlendirme, yürüme, esneklik ve fonksiyonel egzersiz videolarından oluşan bireyselleştirilmiş rehabilitasyon programlarını 8 hafta boyunca haftada 3 gün uygulamaları istendi. Bir seans yaklaşık 30-45 dakika sürecek şekilde planlanırken, egzersizler arasına yeterli dinlenme molaları eklendi ve program iki haftada bir progrese edildi. Değerlendirmeler ve tedavi programlarının uygulanması "www.telenororehab.com" sitesi üzerinden gerçekleştirildi.

Bulgular:
Program sonunda yapılan değerlendirmelerde 5 Kez Otur Kalk Testinde (p=0,004), Romberg Testinde (p=0,009) ve etkilenen tarafın Tek Ayak Üzerinde Durma Testinde (p=0,003) anlamlı fark bulunurken, Tinetti Denge ve Yürüme Testinin denge bölümünde (p=0,25) ve Modifiye Düşme Etkinliği Ölçeğinde (p=0,059) anlamlı fark bulunamadı.

Sonuç:
İnmeli bireylerde web tabanlı telerehabilitasyon yöntemi kullanılarak denge ve fonksiyonellikte olumlu değişimler elde edilmiştir. Web tabanlı telerehabilitasyon uygulamalarının kişisel ve çevresel sebeplerle fizyoterapi ve rehabilitasyon hizmetlerine katılım zorluğu yaşayan inmeli bireylerde alternatif olarak kullanılabileceğini düşünmekteyiz. Bu çalışma, Türkiye Bilimsel ve Teknolojik Araştırma Kurumu (TÜBİTAK) tarafından desteklenmiştir. Proje numarası: 120S843.
Anahtar Kelimeler: İnme, Egzersiz, Telerehabilitasyon

SS-885 HIZLI SALINIMLI İLE YAVAŞ SALINIMLI LEVETİRASETAM FORMLARINDA PSİKİYATRİK YAN ETKİLERİN (AGRESYON, ANKSİYETE VE DEPRESYON) KARŞILAŞTIRILMASI - ÇOK MERKEZLİ RETROSPEKTİF/PROSPEKTİF ÇALIŞMA

MEMET ŞAKİR DELİL[1], BENGİ GÜL TÜRK[1], EGE GÜR[1], ABDULLAH ARCAN[1], KAĞAN GÖKDENİZ KARADENİZ[1], DİLARA ZENGİNCE[2], ALİ TARIK ALTUNÇ[2], ŞENOL TURAN[2], MURAT MERT ATMACA[3], AYLİN REYHANİ[3], AYGÜL TANTİK PAK[4], MECBURE NALBANTOĞLU[5], ÖZDEM ERTÜRK ÇETİN[6], SİBEL ÜSTÜN ÖZEK[7], ÇAĞLA ŞİŞMAN[8], ÇİĞDEM ÖZKARA[1], SEHER NAZ YENİ[1]

[1]İSTANBUL ÜNİVERSİTESİ-CERRAHPAŞA, CERRAHPAŞA TIP FAKÜLTESİ, NÖROLOJİ ANA BİLİM DALI, İSTANBUL
[2]İSTANBUL ÜNİVERSİTESİ-CERRAHPAŞA, CERRAHPAŞA TIP FAKÜLTESİ, RUH SAĞLIĞI VE HASTALIKLARI ANA BİLİM DALI, İSTANBUL
[3]SULTAN 2. ABDÜLHAMİD HAN EĞİTİM VE ARAŞTIRMA HASTANESİ, NÖROLOJİ KLİNİĞİ, İSTANBUL
[4]GAZİOSMANPAŞA EĞİTİM VE ARAŞTIRMA HASTANESİ, NÖROLOJİ KLİNİĞİ, İSTANBUL
[5]BEZMİALEM VAKIF ÜNİVERSİTESİ TIP FAKÜLTESİ, NÖROLOJİ ANA BİLİM DALI, İSTANBUL
[6]SANCAKTEPE ŞEHİT PROF. DR. İLHAN VARANK EĞİTİM VE ARAŞTIRMA HASTANESİ, NÖROLOJİ KLİNİĞİ, İSTANBUL
[7]PROF. DR. CEMİL TAŞÇIOĞLU ŞEHİR HASTANESİ, NÖROLOJİ KLİNİĞİ, İSTANBUL
[8]İSTANBUL EĞİTİM ARAŞTIRMA HASTANESİ, NÖROLOJİ KLİNİĞİ, İSTANBUL

Amaç:
Epilepsi hastalarında psikiyatrik ve davranışsal değişiklikler normal popülasyona göre daha sıktır. Bu yan etkiler özellikle Levetirasetam (LEV) tedavisinde diğer nöbet önleyici ilaçlara göre daha yüksek oranda görülmektedir. Literatürde LEV'ın hızlı salınımlı (IR) formunun, yavaş salınımlı (XR) formuna göre daha fazla psikiyatrik yan etkiyle ilişkili olduğu belirtilmektedir. Bu çalışma, LEV-IR monoterapisi altındaki hastalarda psikiyatrik ve davranışsal yan etkilerin sıklığını Beck Anksiyete Ölçeği(BAÖ), Beck Depresyon Ölçeği(BDÖ) ve Buss-Perry Agresyon Ölçeği(BPAÖ) ile değerlendirmeyi; LEV-XR formuna geçiş sonrası skor değişimlerinin yönünü ve derecesini saptamayı amaçlamaktadır.

Gereç-Yöntem:
İstanbul'daki 7 farklı üçüncü basamak epilepsi polikliniğinde takip edilen, dahil edilme kriterlerini karşılayan 156 LEV monoterapisi altındaki hasta bu çok merkezli, açık etiketli çalışmaya alınmıştır. Hastalar demografik ve klinik özelliklerine göre sınıflandırılmış; LEV-IR kullanan tüm hastalar BAÖ, BDÖ ve BPAÖ test bataryaları ile değerlendirilmiştir. Anksiyete, depresyon veya agresyon saptanan hastalarda XR formuna geçişten en az iki ay sonra testler tekrarlanmıştır.

Bulgular:
156 hastanın 85'i kadın, 71'i erkek olup, ortalama yaş 33,3 ± 14,1, nöbet başlangıç yaşı 25,9 ± 16,1'dir. Ortalama BDÖ skoru 12,3 ± 8,7, BAÖ skoru 14,7 ± 12,1 ve BPAÖ skoru 74,4 ± 19,9 bulunmuştur. LEV-XR'a geçen 82 hastada BDÖ ve BAÖ skorlarında anlamlı değişiklik izlenmezken ($p = 0,069$ ve $p = 0,100$), BPAÖ skorlarında anlamlı azalma saptanmıştır ($p = 0,024$).

Sonuç:
Bu çalışma, LEV-IR'dan LEV-XR'a geçişin psikiyatrik yan etkilere etkisini sistematik olarak inceleyen ilk çalışmadır. LEV kullanımının depresyon, anksiyete ve özellikle agresyonla ilişkili olduğu; XR formuna geçişin agresyon skorlarında anlamlı düşüş sağladığı gösterilmiştir. Bu çalışma, XR formunun davranışsal tolerabilite açısından daha avantajlı olabileceğini düşündürmektedir.

Anahtar Kelimeler: Agresyon, Anksiyete, Depresyon, Levetirasetam

SS-893 HAC VE NÖROLOJİ

AYSUN ÖZŞAHİN

KONYA ŞEHİR HASTANESİ, NÖROLOJLİ KLİNİĞİ, KONYA

Amaç:
Her yıl tekrarlanan yaklaşık altı haftalık bir süre için bir araya gelen müslüman hacı adaylarının 2025 yılı hac döneminde, Türkiye Diyanet Hastanesi Nöroloji Polikliniği'ne başvuran Türk hastaların epidemiyolojik verilerinin sunulması amaçlanmıştır.

Gereç-Yöntem:
Çalışmaya Türkiye Diyanet Hastanesi Nöroloji Polikliniği'ne başvuran hastalar dahil edilmiştir. Mevcut hac döneminde polikliniğimize başvuran hastaların demografik verileri retrospektif olarak incelenmiştir.

Sonuç:
Çalışmada sıvı alımın azalması, günlük atılan adım sayısının artışına bağlı yorgunluk, uykusuzluk, enfeksiyon durumu ve ısı artışının ve ilaçlarını yeteri kadar yanında getirmeme veya ilaçları kullanmama halinin çeşitli klinik durumları ortaya çıkardığı tespit edilmiştir. Bundan dolayı Hacca gelecek olan Türk hacı adaylarının yeterli düzeyde bilgilendirilmesi gerekir.

Anahtar Kelimeler: Hac, nöroloji, Mekke

Hastaların Cinsiyet, Muayene ve Hastalık Özellikleri

	n	%
Cinsiyet		
Erkek	264	54,9
Kadın	217	45,1
Nörolojik Muayene		
Doğal	385	80,0
Anormal	96	20,0
Ek hastalık		
Yok	76	15,8
Var	405	84,2
Tedavi		
Öneri	128	26,6
Reçete	353	73,4
Tedaviyi bırakma		
Evet	18	3,7
Hayır	463	96,3
Ateşli hastalık		
Yok	235	48,9
Var	246	51,1
Toplam	481	100

Hastaların Şikâyet Özellikleri

Şikayet	n	%
Baş dönmesi/Dizzines	156	32,4
Baş ve Boyun ağrısı	90	18,7
Maraljia parestetica	43	8,9
Reçete talebi	29	6,0
Parestezi	27	5,6
Kas-eklem ağrısı	20	4,2
Senkop	10	2,1
Diğer	96	20,0

SS-901 HSV VE OTOİMMÜN/PARANEOPLASTİK ENSEFALİTLERİN KLİNİK, LABORATUVAR VE GÖRÜNTÜLEME ÖZELLİKLERİNİN KARŞILAŞTIRILMASI: AYIRICI TANIYA KATKILAR

NAZRİN GULUZADE[1], KONUL SADİKHOVA[1], SEYDA ERDOĞAN[1], MİNE HAYRİYE SORGUN[1], ÖMER ERAY YALAP[1], RIFAT SERAV İLHAN[2], CANAN TOGAY IŞIKAY[1], CANAN YÜCESAN[1]

[1]ANKARA ÜNİVERSİTESİ TIP FAKÜLTESİ, NÖROLOJİ ANA BİLİM DALI, ANKARA
[2]ANKARA ÜNİVERİSTESİ TIP FAKÜLTESİ PSİKİATRİ ANA BİLİM DALI, ANKARA

Giriş:
Herpes simpleks virüs (HSV) ensefaliti, yüksek mortalite ve morbiditeye yol açabilen en sık viral ensefalit nedenidir. Otoimmün ensefalit (OE) ve paraneoplastik ensefalitler ise özellikle limbik sistem tutulumu ve klinik olarak HSV'ye benzer özellikler sergileyebilir, erken tanı ve tedavide güçlükler yaratmaktadır. Bu çalışmada, HSV ve OE/paraneoplastik ensefalitlerin klinik, laboratuvar ve görüntüleme bulguları karşılaştırılarak ayırıcı tanıda yol gösterici parametreler belirlenmiştir.

Yöntem:
2009–2025 yılları arasında kliniğimizde takip edilen 35 hasta bu çalışmaya dahil edilmiştir. Hastaların 13'ü HSV ensefaliti, 11'i antikor pozitif OE, 7'si antikor negatif (seronegatif) OE ve 5'i paraneoplastik ensefalit tanısı almıştır; bu hastalardan biri HSV ensefaliti sonrası seronegatif OE olarak değerlendirilmiştir. Tüm hastalarda yaş, cinsiyet, tanıya kadar geçen süre, klinik bulgular, laboratuvar verileri, EEG ve MR özellikleri ile taburculuk mRS skorları karşılaştırılmış ve gruplar arası farklılıklar belirlenmiştir.

Bulgular:
Toplam 35 hastanın analizinde, seropozitif OE grubunun daha genç yaşta olduğu görüldü (43+16, HSV ensefaliti: 57,7+14 p=0,027). Tanıya kadar geçen süre HSV ensefalitinde daha kısa (ortalama 3 gün) iken,OE ve paraneoplastik ensefalit gruplarında (ortalama 90 gün) anlamlı derecede daha uzun bulunmuştur (p<0,001). OE grubunda unutkanlık yakınmasında HSV grubuna göre daha sık ifade edilmiştir (OE: %81,8; HSV ensefaliti: %30.8) (p=0,004). BOS incelemesinde HSV grubunda belirgin pleositoz saptanırken (median, 95 hücre/mm3, OE: 2 hücre/mm3) (p<0,001), seropozitif OE'lerde IgG indeksi anlamlı olarak daha yüksek bulunmuştur (median: 0,74; HSV ensefaliti 0,49 (p=0,001). Görüntüleme bulgularında T2/FLAIR sekansında hipokampüse sınırlı tutulum seropozitif ve paraneoplastik ensefalitlerde %35.3 iken HSV ensefalitli tüm hastalarda lezyon hipokampüs sınırlarını aşmıştır (p=0,024); HSV ensefalit hastaları olasılıkla akut dönemde geldikleri için diffüzyon kısıtlayan lezyon daha sık saptanmış tır (%91,7; OE: %27,3 (p=0,001).

Sonuç:
HSV olgularında kısa sürede gelişen klinik tablo, yüksek BOS pleositozu ve difüzyon kısıtlaması ön planda iken; OE/paraneoplastik olgularda daha genç yaş, tanıya kadar uzayan süre, belirgin bellek bozukluğu ve hipokampüse sınırlı tutulumun daha sık olduğu saptanmıştır. BOS IgG indeksinde yükselme de OE olgular için ayırıcı değerde bulunmuştur. Bulgularımız, özellikle tanıya kadar geçen süre, BOS parametreleri ve MRG paternleri üzerinden ayırıcı tanıya katkı sağlayacak özgün veriler sunmaktadır.

Anahtar Kelimeler: HSV ensefaliti, Otoimmün ensefalit, Paraneoplastik ensefalit, Beyin omurilik sıvısı, Manyetik rezonans görüntüleme, EEG

SS-911 MİGREN VE ATAK SIKLIĞI İLE BAĞIRSAK MİKROBİYOTASI ARASINDAKİ İLİŞKİ

ZEYNEP DOLU[1], SEZGİN GÜNEŞ[1], AHU GÜLCE BAY[2], LEVENT GÜNGÖR[2]

[1]*ONDOKUZ MAYIS ÜNİVERSİTESİ TIP FAKÜLTESİ TIBBİ BİYOLOJİ A.D.*
[2]*ONDOKUZ MAYIS ÜNİVERSİTESİ TIP FAKÜLTESİ NÖROLOJİ A.D.*

Amaç:
Migren ile bağırsak mikrobiyotası arasında ilişki olduğuna dair bazı tıbbi kanıtlar mevcuttur. Barsak-beyin aksı üzerinden etkili olan inflamatuar aktivasyon, nöropeptitler ve serotoninerjik uyarım bu ilişkideki başlıca mekanizmalardır. Bu çalışmada migrenli hastaların kontrol grubuyla ve migren hastalarında sık ve seyrek atak geçiren hastaların barsak mikrobiyotasında farklılık olup olmadığı araştırılmaktadır.

Hastalar ve Yöntem:
Migren tanısı alan 20-40 yaş arası 22 ve demografik olarak eşleşen 7 kontrol hastası çalışmaya dahil edildi. Son altı ayda herhangi bir antibiyotik veya migren proflaksisi almamış hastalardan gaita örneği alındı. Ayda 4 ve üzeri ağrı atağı geçiren hastalar sık atak, bundan daha az ağrısı olan hastalar seyrek arak grubuna dahil edildi Gaita örneklerinden 16S rRNA geninin V3-V4 bölgeleri yeni nesil dizileme yöntemi ile analiz edildi ve sınıf, takım, aile ve cins analizleri ile mikrobiyota kompozisyonu belirlendi. İstatistiksel analizler için Mann Whitney U, Student T, Shapiro Wilk testleri kullanıldı.

Bulgular:
Tüm gruplarda mikrobiyomun baskın filumlarının Bacillota ve Bacteroidota olduğu, Actinomycetota ve Pseudomonadota gibi diğer filumların ise daha düşük oranlarda bulunduğu görüldü. Coriobacteriia sınıfı, Erysipelotrichales ve Veillonellales takımı, Veillonellaceae ve Coprobacillaceae familyaları migrenlilerde daha sık, Peptostreptococcaceae kontrol grubunda daha sık bulundu ($p<0.05$). Blautia luti ve Coprococcus_Eutactus türü sık atak geçirenlerde daha fazla, Actinomycetota, Eubacteriales ve Oscillospiraceae daha az saptandı ($p<0.05$).

Sonuç:
Bölgemizdeki hasta populasyonunda,bağırsak mikrobiyotasını oluşturan bazı bakteri cinslerinin migren hastalarında ve sık atak geçiren olgularda daha sık olduğu görüldü. Bunların bazıları mevcut literatürle bildirilen bakteri suşları ile benzerlik göstermektedir. Migren ortaya çıkış mekanizması ve atak sıklığı ile bağırsak mikrobiyotası arasında bir ilişki olabilir.

Anahtar Kelimeler: Migren, mikrobiyota, beyin-bağırsak aksı

SS-918 MULTİPL SKLEROZ AİLELERİNDE TANIMLANAN LAMA5 GENİNDEKİ VARYANTLARIN HASTALIK PATOFİZYOLOJİSİNDEKİ ROLLERİNİN ARAŞTIRILMASI

UMUT VOYVODA[1], KEREM ÇOTUK[2], HANBİKE EFE[1], SEVİM NAZ KARIŞIK[1], MEZİYET DİLARA REDA[1], PAMİR CAN KAYA[2], ZEYNEP MELİS KAYĞUN[6], ABDULLAH ALPER BÜLBÜL[7], BETÜL ÇAKICI[1], ELİF ÇELİK[6], UMUT INCİ ONAT[4], AHMET CAN TİMUCİN[4], MELİH TÜTÜNCÜ[3], UGUR UYGUNOGLU[3], AKSEL SİVA[3], EDA TAHİR TURANLİ[5]

[1]MOLEKÜLER BİYOLOJİ VE GENETİK ANABİLİM DALI, FEN VE MÜHENDİSLİK BİLİMLERİ ENSTİTÜSÜ, ACIBADEM ÜNİVERSİTESİ, İSTANBUL, TÜRKİYE
[2]MOLEKÜLER BİYOLOJİ VE GENETİK BÖLÜMÜ, MÜHENDİSLİK VE DOĞA BİLİMLERİ FAKÜLTESİ, ACIBADEM ÜNİVERSİTESİ, İSTANBUL, TÜRKİYE
[3]NÖROLOJİ ANABİLİM DALI, İSTANBUL ÜNİVERSİTESİ CERRAHPAŞA TIP FAKÜLTESİ, İSTANBUL, TÜRKİYE
[4]MOLEKÜLER BİYOLOJİ VE GENETİK ANABİLİM DALI, FEN VE MÜHENDİSLİK BİLİMLERİ ENSTİTÜSÜ, ACIBADEM ÜNİVERSİTESİ, İSTANBUL, TÜRKİYE; MOLEKÜLER BİYOLOJİ VE GENETİK BÖLÜMÜ, MÜHENDİSLİK VE DOĞA BİLİMLERİ FAKÜLTESİ, ACIBADEM ÜNİVERSİTESİ, İSTANBUL, TÜRKİYE
[5]MOLEKÜLER BİYOLOJİ VE GENETİK BÖLÜMÜ, MÜHENDİSLİK VE DOĞA BİLİMLERİ FAKÜLTESİ, ACIBADEM ÜNİVERSİTESİ, İSTANBUL, TÜRKİYE; FEN VE MÜHENDİSLİK BİLİMLERİ ENSTİTÜSÜ, ACIBADEM ÜNİVERSİTESİ, İSTANBUL, TÜRKİYE
[6]ACIBADEM MEHMET ALİ AYDINLAR ÜNİVERSİTESİ, SAĞLIK BİLİMLERİ ENSTİTÜSÜ, TRANSLASYONEL TIP ANABİLİM DALI, İSTANBUL, TÜRKİYE
[7]BİYOİSTATİSTİK VE BİYOİNFORMATİK ANABİLİM DALI, SAĞLIK BİLİMLERİ ENSTİTÜSÜ, ACIBADEM ÜNİVERSİTESİ, İSTANBUL, TÜRKİYE

MS patogenezinde kan-beyin bariyeri (KBB) bütünlüğünün bozulması, periferik bağışıklık hücrelerinin bariyeri aşarak merkezi sinir sistemine (MSS) girmesine olanak tanır ve böylece beyin ile omurilikte nöroenflamasyon ve nörodejenerasyonu başlatır. Bu çalışmanın birincil amacı, MS ailelerinde tanımlanan LAMA5 gen varyantlarının KBB üzerinden bağışıklık hücresi infiltrasyonunu nasıl etkilediğini incelemektir. MS ailelerinde görülen LAMA5 p.Thr3126Ile missense mutasyonu, sitozin baz düzenleme yöntemi kullanılarak insan göbek kordonu endotelyal hücre hattına (HUVEC) aktarılmıştır. Yabanıl tip (wild-type) ve mutant HUVEC hücreleri daha sonra bir Transwell eş-kültür sisteminde periferik kan mononükleer hücreleri (PBMC) ile birlikte kültüre edilmiştir ve PBMC geçişi, hücrelerin TNF-α ve IFN-γ ile uyarılması yoluyla optimize edilmiştir. Ayrıca, LAMA5 ile etkileşimleri üzerinden lenfositlerin KBB'yi geçişinde rol oynadığı bilinen ICAM1, VCAM1, CLDN5, ITGB1 ve ITGAL genlerinin ifadesi, yabanıl tip ve mutant HUVEC hücrelerinde kantitatif PCR (qPCR) ile değerlendirilmiştir. Sonuç:lar, mutant HUVEC hücreleriyle kurulan eş-kültür koşullarında PBMC göçünün yabanıl tipe kıyasla %25 daha yüksek olduğunu ortaya koymuştur. Ayrıca, yabanıl tipe göre mutant HUVEC hücrelerinde ICAM1, VCAM1 ve CLDN5'in ekspresyonu anlamlı ölçüde azalırken, ITGB1 ve ITGAL'in ekspresyonu anlamlı düzeyde artmıştır. Bu bulgular, LAMA5 varyantının 2D KBB eş-kültür sisteminde lenfosit infiltrasyonunu artırdığını göstermektedir. İlerleyen çalışmalarda, MS ailelerinde tanımlanan diğer varyantlar prime editing teknolojisi kullanılarak HUVEC hücrelerine aktarılacaktır. Bağışıklık hücresi infiltrasyonunu daha ayrıntılı incelemek amacıyla, PBMC'ler akım sitometrisi ile analiz edilerek farklı alt tipler tanımlanacaktır. Ayrıca, gen ekspresyon düzeyleri protein düzeyinde Western blot analiziyle değerlendirilecektir. Bu yaklaşım, LAMA5 varyantlarının MS patogenezine katkısına ilişkin değerli içgörüler sağlayacaktır.

Anahtar Kelimeler: Multipl Skleroz, LAMA5, Kan Beyin Bariyeri, Gen Editleme

SS-925 RADYOLOJİK İZOLE SENDROMLU HASTALARDA PARAMANYETİK RİM LEZYONLARININ MS 'E DÖNÜŞÜM RİSKİ ÜZERİNE ETKİSİ

CANSU ÇAPITLI[1], BİNNUR EMRE[2], ALİ MURAT KOC[2], CİHAT UZUNKÖPRÜ[1], YESİM BECKMANN[1]

[1]İZMİR KATİP ÇELEBİ ÜNİVERSİTESİ ATATÜRK EĞİTİM VE ARAŞTIRMA HASTANESİ NÖROLOJİ ANABİLİM DALI, İZMİR
[2]İZMİR KATİP ÇELEBİ ÜNİVERSİTESİ ATATÜRK EĞİTİM VE ARAŞTIRMA HASTANESİ RADYOLOJİ ANABİLİM DALI, İZMİR

Giriş:
Paramanyetik rim lezyonları (PRL), kronik aktif inflamasyonun MRI biyobelirteci olarak tanımlanmaktadır. Bu çalışmada PRL'nin varlığı ve sayısının multipl skleroz (MS) dönüşümü ve klinik şiddet üzerine etkisi araştırıldı.

Materyal-Metod:
Tek merkezli kohortta 46 hasta retrospektif olarak incelendi. Demografik özellikler, atak tipleri, MRI'da PRL varlığı ve sayısı, tedavi öyküsü ve son EDSS skorları değerlendirildi. MS'e dönüşüm bağımlı değişken olarak ele alındı. Lojistik regresyon analizleri PRL varlığı ve sayısının dönüşüme etkisini; Spearman korelasyonu ise atak tipleri ile EDSS ilişkisini değerlendirdi.

Bulgular:
Hastaların yaş ortalaması 37.1±11.1 yıl olup %73.9'u kadındı. İzlemde 46 hastanın 21'i (%45.7) MS'e dönüştü, 25'i (%54.3) RIS olarak kaldı. PRL varlığı, MS'e dönüşüm riskini anlamlı şekilde artırdı (OR=4.25, %95 GA: 1.23–14.64). PRL sayısındaki artış dönüşüm riskinde doz-yanıt ilişkisi ile anlamlı artışa yol açtı (OR=1.96, %95 GA: 1.12–3.43). Atak tiplerinden motor (ρ=0.65, $p<0.001$), spinal (ρ=0.43, p=0.003) ve duysal ataklar (ρ=0.35, p=0.017) EDSS ile pozitif korelasyon gösterdi. Optik nevrit, serebellar ve beyin sapı atakları EDSS ile anlamlı ilişki göstermedi ($p>0.05$).

Tartışma:
Bulgular PRL'nin yalnızca görüntüleme bulgusu değil, MS'e dönüşüm ve uzun dönem klinik yük için güçlü bir risk belirteci olduğunu göstermektedir. Özellikle motor ve spinal atak tiplerinin EDSS ile olan ilişkisi klinik gidişat açısından önemli bulunmuştur.

Sonuç:
PRL varlığı ve sayısındaki artış MS'e dönüşüm riskini artırmakta, bazı atak tipleri ise EDSS kötüleşmesi ile ilişkili bulunmaktadır. PRL'nin rutin raporlanması, risk sınıflaması ve tedavi stratejilerinin kişiselleştirilmesine katkı sağlayabilir.

Anahtar Kelimeler: Multipl Skleroz, Radyolojik İzole Sendrom, Paramanyetik Rim Lezyonu

SS-926 MİYASTENİA GRAVİSTE ARDIŞIK SİNİR UYARIMI TESTİNDE DİSTAL VE PROKSİMAL KASLARDA DEKREMENT PATERNLERİNİN İNCELENMESİ

ZELİHA GÜNEŞ, ZELİHA MATUR

BEZMİALEM VAKIF ÜNİVERSİTESİ TIP FAKÜLTESİ, NÖROLOJİ ANABİLİM DALI, İSTANBUL

Giriş:
Ardışık sinir uyarımı (ASU) testi, miyastenia gravis (MG) tanısı için sık kullanılır ancak duyarlılığı jeneralize MG'lerde bile %65-70 dolayındadır. Farklı kaslarının seçimiyle tanısal duyarlılığı arttırmak mümkün olabilir. Bu çalışmada, digastrikus anterior ve ekstensör indisis proprius (EİP) kaslarının tanıya katkısı araştırılmıştır.

Gereç-Yöntem:
MG ön tanısıyla EMG laboratuvarına yönlendirilen hastalardan, MG tanısı alan ve ASU testi yapılan 37 kişi incelendi. Klinik tutulum bölgeleri (okülomotor, bulber, gövde-ekstremite), antikor (anti-AchR, anti-MuSK) ve timus görüntülemesi sonuçları kaydedildi. Amerika Miyastenia Gravis Vakfı (MGFA) klinik sınıflandırmasına göre hastalar sınıflandı. Miyastenia Gravis Bileşik Değerlendirme Ölçeği (MGCS) puanları hesaplandı. ASU testi orbikülaris oküli (OOC), nasalis, digastrikus anterior, trapezius, EİP, abduktör digiti minimi (ADM) ve abduktör pollisis brevis (APB) kaslarında uygulandı.

Bulgular:
Hastaların (20'si erkek) yaş ortalaması 56,5±16 yıldı. Tümünde okülomotor tutulum vardı. 6'sında okülomotor+bulber, 6'sında okülomotor+bulber+gövde-ekstremite tutulumu mevcuttu. 15'inde anti-AchR, 3'ünde anti-MuSK Ak pozitifti. Hiçbirinde timoma saptanmadı. MGCS puanı ortalaması 8,4 ±6,8 bulundu. 26 hastada, ASU testinde, en az 1 kasta ≥%10 dekrement görüldü. ASU testinde en yüksek pozitiflik OOC (23/32) kasında izlendi, bunu digastrikus anterior (11/20) ve nasalis (14/31) kasları izledi. Distal kaslar arasında en belirgin dekrement EİP'de (9/19) bulundu (APB 5/17; ADM 4/19). ASU pozitif grubunun MGCS puanları (medyan 7), ASU negatif grubunun (medyan 3) değerlerinden anlamlı şekilde daha yüksekti ($p<0,001$).

Sonuç:
ASU testinde en duyarlı kas OOC bulunmuştur. Bunun hastaların tümünde okülomotor tutulum olmasıyla ilişkili olduğu düşünülmüştür. Digastrikus anterior kası, izole bulber tutulumu olan hastalarda, EİP kası ekstremite tutulumu olanlarda öncelikle tercih edilebilir. ASU pozitifliği ile klinik şiddet arasında korelasyon mevcuttur.

Anahtar Kelimeler: Ardışık sinir uyarımı, dekrement, digastrikus anterior, ekstensör indicis proprius, miyastenia gravis

SS-937 MAJÖR DEPRESYONDA SUBJEKTİF BİLİŞSEL BOZUKLUK: TEMPORAL VE İNSULAR BÖLGE ENTROPİ VE BAĞLANTISALLIK DEĞİŞİKLİKLERİ

BURAK YULUĞ[1], ALİ YALÇINKAYA[2], SHAİR SHAH SAFA[1], DİLA SAYMAN[1], SEYDA ÇANKAYA[1], AYŞE KARAKUŞ[1], CEYHUN SAYMAN[1], ABDULLAH BURAK UYGUR[4], EMİR IZZET BİRCAN[1], AYDOGAN DOGUKAN UCAK[1], HALİL AZİZ VELİOGLU[5], LUTFU HANOGLU[3], ADİL MARDİNOGLU[6]

[1]ALANYA ALAADDİN KEYKUBAT ÜNİVERSİTESİ, NÖROLOJİ VE NÖROBİLİM ANABİLİM DALI
[2]İSTANBUL MEDİPOL ÜNİVERSİTESİ, FONKSİYONEL GÖRÜNTÜLEME VE BİLİŞSEL-DUYGUSAL NÖROBİLİM LABORATUVARI (FINCAN), SAĞLIK BİLİMLERİ VE TEKNOLOJİ ARAŞTIRMA ENSTİTÜSÜ (SABITA)
[3]İSTANBUL MEDİPOL ÜNİVERSİTESİ, NÖROLOJİ ANABİLİM DALI
[4]ALANYA ALAADDİN KEYKUBAT ÜNİVERSİTESİ, PSİKİYATRİ ANABİLİM DALI
[5]CENTER FOR PSYCHİATRİC NEUROSCİENCE, FEİNSTEİN INSTİTUTE FOR MEDİCAL RESEARCH, MANHASSET, NY, USA
[6]SCİENCE FOR LİFE LABORATORY, KTH - ROYAL INSTİTUTE OF TECHNOLOGY, STOCKHOLM, SWEDEN

Amaç:
Majör depresyonda (MDB) bilişsel bozukluk sık görülmekte, ancak subjektif bilişsel yakınmaları olan (amnestik) ve olmayan (non-amnestik) olguların ayrımı güç olmaktadır. Bu çalışmada, temporal ve insular bölgelerdeki entropi ve fonksiyonel bağlantısallık değişikliklerinin subjektif bilişsel bozukluk ile ilişkisi araştırıldı.

Yöntem:
Çalışmaya 31 MDB hastası (15 amnestik, 16 non-amnestik) ve 28 sağlıklı kontrol alındı. Tüm katılımcılara MoCA, MMSE ve ADAS-Cog testleri uygulandı. Yapısal ve istirahat halinde fMRI verileri elde edildi. Beyin sinyallerindeki karmaşıklık dispersion entropy yöntemi ile bağlantısallık ise CONN toolbox kullanılarak analiz edildi.

Bulgular:
Amnestik depresyon grubunda sağ superior temporal girus ve sol insular kortekste anlamlı entropi azalması saptandı ($p<0.05$). Ayrıca bu grupta sol posterior superior temporal girus–anterior singulat korteks bağlantısında azalma izlendi. Non-amnestik depresyon grubunda ise sağ insula ile serebellum ve oksipital bölgeler arasında artmış bağlantısallık dikkat çekti. Entropi ve bağlantısallık değişiklikleri, MoCA alt testlerinden digit span ($r=0.457$, $p=0.017$) ve cümle tekrarı ($r=0.397$, $p=0.04$) skorları ile pozitif korelasyon gösterdi.

Sonuç:
Subjektif bilişsel yakınmaları olan depresyon hastalarında temporal ve insular bölgelerdeki entropi ve bağlantısallık değişiklikleri, yürütücü işlev bozukluğu ile ilişkili bulunmuştur. Bulgular, bu bölgelerin MDB'de subjektif bilişsel bozuklukların erken biyobelirteçleri olabileceğini düşündürmektedir.

Anahtar Kelimeler: Majör depresif bozukluk, subjektif bilişsel bozukluk, entropi, fonksiyonel bağlantısallık, Fmrı

Sol posterior superior temporal girus ve sağ insular korteksin seed-based connectivity analiz sonuçları

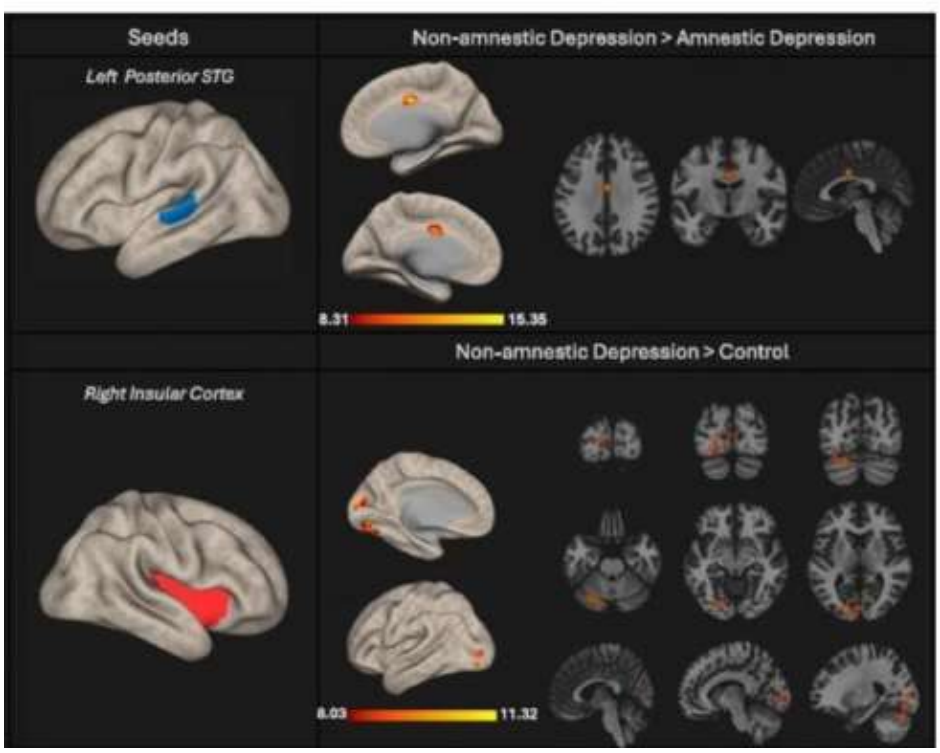

Amnestik olmayan depresyon grubunda sol posterior STG, amnestik depresyon grubuna kıyasla anterior singulat ile daha yüksek bağlantısallık göstermiştir. Sağ insular korteks ise amnestik olmayan depresyon grubunda, kontrol grubuna kıyasla sol serebellum ve bilateral oksipital bölgelerle daha yüksek bağlantısallık sergilemiştir. Kırmızı yamalar fonksiyonel bağlantısallık artışını göstermektedir. Renk çubukları F-istatistiklerini sunmaktadır. Kısaltma: STG, superior temporal girus

Demografik Özellikler

	Depresyon (n = 31) Median (IQR)	Kontrol (n = 28) Median (IQR)	p değeri	P Ancova
YAŞ	40 (12.46)	33 (11.57)	0.065	
EĞİTİM SÜRESİ	12 (4.43)	14 (3.76)	0.002*	
MOCA	24 (4.13)	27 (2.64)	0.002*	0.128
MMSE	28 (1.93)	29 (1.23)	0.008*	0.239
HDRS	10 (5.29)	2.5 (2.52)	<0.001*	<0.001*
SAYI SAYMA	1 (0.7)	2 (0.51)	0.017*	0.321
CÜMLE TEKRAR	1 (0.921)	2 (0.74)	0.022*	0.486
CİNSİYET (fKADIN n, (%))	24 (%77)	13 (%46)	0.015*	

*Yaş, eğitim yılı ve cinsiyet açısından Mann-Whitney U Testi'nde anlamlı bir fark bulunmadı. MOCA'nın bir alt puanı olan Sayı Dizisi (Digit Span), Depresyon ve kontrol grupları arasında farklılık gösterdi *İstatistiksel olarak anlamlı p-değerini göstermektedir.*

Sol posteriotemporal girus, amnestik depresyon grubunda, amnestik olmayan depresyon grubuna kıyasla azalmış bağlantısallık gösterdi

Seeds	Cluster Location	MNI coordinates	size	F	p-FWE
Left Posterior Superior Temporal Gyrus	Anterior Cingulate	+04 −06 + 32	106	17.89	0.0033
Right Insular Cortex	Left Cerebellum Crus1	−18 −86 + 06	488	2.53	0.0000
	Left Occipital Fusiform Gyrus				
	Left Cerebellum 6				
	Left Intracalcarine Cortex				
	Left Occipital Pole				
	Right Intracalcarine Cortex				

Sağ insular korteks, kontrol grubuna kıyasla amnestik olmayan depresyon grubunda artmış bağlantısallık gösterdi. P değeri, üç grup arasındaki farkı tek yönlü kovaryans analizleri (ANCOVA) kullanılarak değerlendirmektedir.

SS-940 RELAPSING REMITTING MULTIPL SKLEROZ'LU HASTALARDA MALNÜTRİSYON SIKLIĞI VE DİZABİLİTE İLE İLİŞKİSİ

OZAN ARSLAN, SERKAN OZBEN

ANTALYA EĞİTİM VE ARAŞTIRMA HASTANESİ, NÖROLOJİ ANA BİLİM DALI, ANTALYA

Giriş:
Relapsing-Remitting Multipl Skleroz (RRMS)'da malnütrisyonun sıklığı ve dizabiliteyle (Genişletilmiş Dizabilite Durumu Ölçeği-EDSS) ilişkisi tam aydınlatılamamıştır. Hastaların nütrisyonel durumu yalnızca Vücut Kitle İndeksi (VKİ) değil, vücut kompozisyonu ve psikososyal durumla da ilişkili olabilir. Bu çalışmada RRMS hastalarında malnütrisyon sıklığını ve EDSS, antropometri, depresyon ve öfke ile ilişkisini değerlendirdik.

Metod:
106 RRMS ve 40 sağlıklı kontrol dahil edildi. Malnütrisyon Mini-Nütrisyonel Değerlendirme-Kısa Form (MNA-SF) ile, vücut kompozisyonu TANITA-BIA (Biyoelektrik Empedans Analizörü) ile ölçüldü; antropometrik veriler kaydedildi, Beck Depresyon Envanteri ve Sürekli Öfke-Öfke Tarzı Ölçeği (SÖÖTÖ) uygulandı. EDSS birincil değişken olarak alındı. Uygun olduğunda Mann–Whitney U, Ki-kare ve Spearman korelasyonları kullanıldı.

Bulgular:
EDSS, yaş ($\rho=0.31$, $p=0.001$), hastalık süresi ($\rho=0.45$, $p<0.001$) ve atak sayısıyla ($\rho=0.39$, $p<0.001$) pozitif koreleydi. BDE, EDSS ile pozitif ($\rho=0.31$, $p=0.001$) ve MNA-SF ile negatif ($\rho=-0.23$, $p=0.016$) ilişkiliydi. Sürekli öfke ($\rho=-0.32$, $p=0.001$) ve içte tutulan öfke ($\rho=-0.24$, $p=0.016$) MNA-SF ile negatif korelasyon gösterdi. Antropometrik verilerden BMI ($\rho=0.29$, $p=0.003$), WHtR ($\rho=0.27$, $p=0.004$), PMM ($\rho=0.30$, $p=0.002$) ve TBW ($\rho=0.28$, $p=0.003$) MNA-SF ile anlamlı pozitif ilişkiliydi. Grup karşılaştırmalarında RRMS hastalarında malnütrisyon/malnütrisyon riski kontrol grubuna göre daha yüksekti ($\chi^2=8.45$, $p=0.014$).

Tartışma:
Bulgularımız, RRMS'te malnütrisyonun yalnızca kilo temelli değil, kompozisyonel (BIA) ve psikososyal boyutlarıyla da ele alınması gerektiğini göstermektedir. Güncel literatürde de BIA'nın MS'te nütrisyonel durumunu belirlemede etkinliği, diyet kalitesinin EDSS ile ilişkisi ve beslenme müdahalelerinin klinik prognoza katkısı vurgulanmaktadır.

Sonuç:
RRMS hastalarında malnütrisyon sıklığı yüksektir ve EDSS ile ilişkili bulunmuştur. Depresyon ve öfke gibi psikososyal etmenler bu ilişkiyi güçlendirmektedir. Rutin izlemlerde MNA-SF + BIA temelli nütrisyonel tarama ve multidisipliner yaklaşım önerilir.

Anahtar Kelimeler: Antropometri, EDSS, Malnütrisyon, MNA-SF, RRMS

Demografik Veriler

Değişken	Hasta Grubu (n=106)	Kontrol Grubu (n=40)	İstatistiksel Test/p
Yaş (ort+-ss)	38.6+-9.2	37.9+-8.6	Mann–Whitney U, p>0.05
Kadın (%)	68.9	65.0	Ki-kare, p>0.05
Eğitim Durumu	En sık lise (%34)	Benzer dağılım	Ki-kare, p>0.05
Ekonomik Durum	En sık orta gelir (%40)	Benzer dağılım	Ki-kare, p>0.05
Komorbidite Varlığı (%)	28.3	22.5	Ki-kare, p>0.05
En sık komorbidite	Hipertansiyon (%9.4)	Diabetes mellitus	-
İnkontinans (%)	yüksek (p=0.019)	düşük	Ki-kare, p=0.019

Hasta-Kontrol Grubunun Demografik Verileri

SS-952 KRİPTOJENİK FRONTAL LOB EPİLEPSİLİ HASTALARDA ALEKSİTİMİ VE ZİHİN KURAMI (THEORY OF MIND) İLİŞKİSİ

RUKEN ŞİMŞEKOĞLU[1], EMRE AKBAŞ[1], HASAN DEMİRCİ[2], SERRA İÇELLİOĞLU ŞENDOR[3], TEMEL TOMBUL[1]

[1]GÖZTEPE PROF. DR. SÜLEYMAN YALÇIN ŞEHİR HASTANESİ NÖROLOJİ KLİNİĞİ
[2]SAĞLIK BİLİMLERİ ÜNİVERSİTESİ, PSİKOLOJİ ANABİLİM DALI
[3]İSTANBUL MEDENİYET ÜNİVERSİTESİ, PSİKOLOJİ ANABİLİM DALI

Amaç:
Bu çalışma, yapısal beyin lezyonu saptanmayan kriptojenik frontal lob epilepsili (FLE) hastalarda sosyal bilişsel işlevleri, özellikle zihin kuramı (ToM) ve aleksitimi düzeylerini incelemeyi ve bu parametrelerin klinik ve demografik özelliklerle ilişkilerini değerlendirmeyi amaçlamaktadır.

Yöntemler:
Toplamda 14 kriptojenik FLE hastası ve yaş, cinsiyet ve eğitim düzeyi açısından eşleştirilmiş 30 sağlıklı kontrol çalışmaya dahil edilmiştir. ToM, Gözlerden Zihin Okuma Testi (Reading the Mind in the Eyes Test, RMET) ile; aleksitimi ise Toronto Aleksitimi Ölçeği-20 (Toronto Alexithymia Scale-20, TAS-20) ile değerlendirilmiştir. Depresyon düzeyi, Beck Depression Inventory (BDI) ile kontrol edilmiştir. Grup karşılaştırmaları ve korelasyon analizleri SPSS 26.0 kullanılarak yapılmış ve anlamlılık düzeyi $p < 0,05$ olarak belirlenmiştir.

Bulgular:
Kriptojenik FLE hastaları, sağlıklı kontrollere kıyasla RMET puanlarında anlamlı düşüklük ve TAS-20 toplam ile alt ölçek puanlarında anlamlı yükseklik göstermiştir ($p < 0,05$). Bu farklar depresyon düzeyi kontrol edildikten sonra da anlamlılığını korumuştur. ToM veya aleksitimi puanları ile yaş, epilepsi süresi veya nöbet sıklığı gibi klinik parametreler arasında anlamlı ilişki bulunmamıştır. FLE grubunda, erkek hastalar sosyal bilişsel performans açısından kadınlara göre düşük performans gösterme eğilimi sergilemiş, ancak bu fark istatistiksel olarak anlamlı bulunmamıştır.

Sonuç:
Kriptojenik FLE, depresyon ve klinik epilepsi değişkenlerinden bağımsız olarak ToM bozukluğu ve artmış aleksitimi ile ilişkili bulunmuştur. Bu bulgular, yapısal beyin lezyonu bulunmasa bile sosyal bilişsel işlev bozukluklarının ortaya çıkabileceğini göstermekte ve frontal lob ağlarının duygusal farkındalık ile duygusal zihin okuma süreçlerindeki rolünü vurgulamaktadır.

Anahtar Kelimeler: Frontal lob epilepsisi, kriptojenik epilepsi, zihin kuramı, aleksitimi, sosyal biliş

FLE ve Kontrol Grupları Arasında Cinsiyetlere Göre ToM ve Aleksitimi Puanlarındaki Farklılıklar

A.

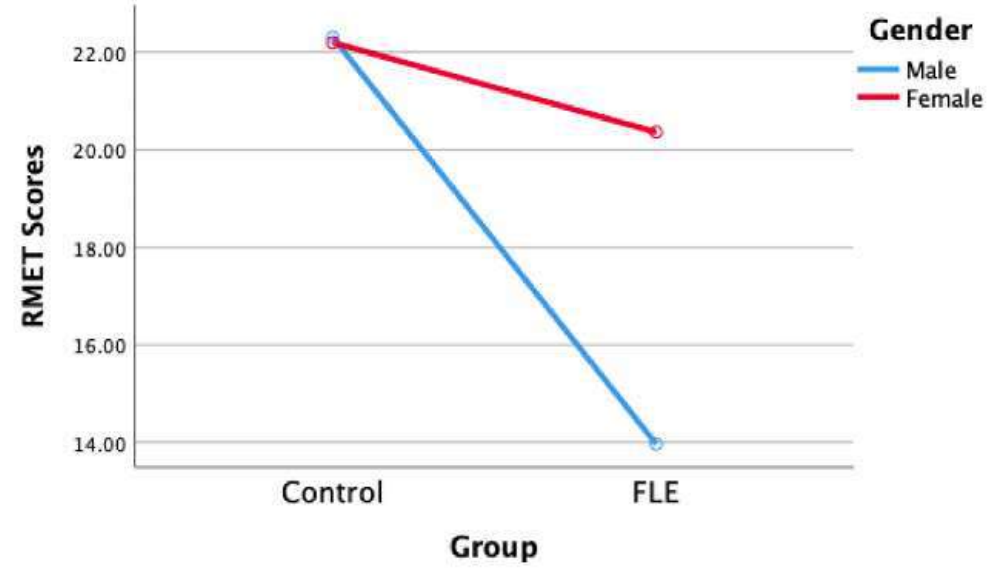

Covariates appearing in the model are evaluated at the following values: beckdepression = 10.7045

B.

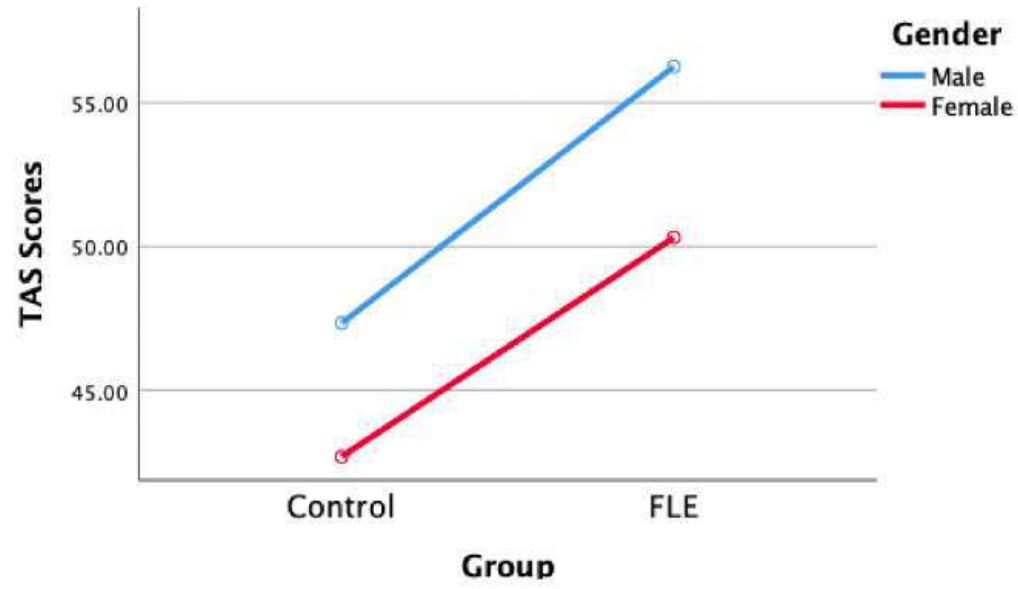

A. FLE grubunda erkekler, zihin kuramı ölçeğinde kadınlardan daha düşük puan alırken, kontrol grubunda böyle bir fark gözlenmedi. B. Her iki grupta da erkekler, aleksitimi ölçeğinde kadınlardan daha yüksek puan aldı.

Tablo 1 ve Tablo 2

	N	Range	Minimum	Maximum	Mean	Std. Deviation
Age of onset	14	27.00	1.00	28.00	13.28	8.87
Duration of İllness	14	42.00	8.00	50.00	26.85	13.97
Antiepileptic Drug	14	2	1	3	1.78	0.89
BDI-Scores	14	38.00	4	42	18.21	
Number of Seizures (<1 per month)	1	-	-	-	-	-
Number of Seizures (>1 pr month)	9	-	-	-	-	-
Seizure Free	4	-	-	-	-	-
Lateralization (L/R)	4/10	-	-	-	-	-
Monotherapy/polytherapy	7/7	-	-	-	-	-

Tablo 1. FLE Grubunun Klinik Özellikleri

		r	p	r^2	95% CI (Lower – Upper)
Age of onset	Duration of Illnes	–.355	.213	.13	[–.73, .20]
Age of onset	Antiepilepsy drug	–.507	.065	.26	[–.81, .05]
Age of onset	BDI-Scores	.112	.702	.01	[–.47, .62]
Age of onset	TAS-Scores	.100	.735	.01	[–.48, .61]
Age of onset	ToM	.146	.618	.02	[–.45, .64]
Duration of Illnes	Antiepilepsy drug	.108	.712	.01	[–.48, .61]
Duration of Illnes	BDI-Scores	.029	.921	.00	[–.52, .56]
Duration of Illnes	TAS-Scores	.039	.894	.00	[–.51, .57]
Duration of Illnes	ToM	–.060	.838	.00	[–.58, .49]
Antiepilepsy drug	BDI-Scores	–.362	.203	.13	[–.73, .19]
Antiepilepsy drug	TAS-Scores	–.476	.085	.23	[–.78, .09]
Antiepilepsy drug	ToM	–.190	.516	.04	[–.63, .35]
BDI-Scores	TAS-Scores	.580*	.030	.34	[.07, .85]
BDI-Scores	ToM	.093	.751	.01	[–.47, .61]
TAS-Scores	ToM	.110	.709	.01	[–.48, .61]

Tablo 2. FLE Grubunda Klinik Özellikler ile Depresyon, Aleksitimi ve ToM Puanları Arasındaki Korelasyonlar

SS-954 AMİYOTROFİK LATERAL SKLEROZ HASTALARINDA SEÇİCİ KAS TUTULUMUNUN KLİNİK VE ELEKTROFİZYOLOJİK DEĞERLENDİRİLMESİ

GULSHAN ALİYEVA[1], NERMİN GORKEM SİRİN[1], ESEN KIYAN[2], ELİF KOCASOY ORHAN[1], MEHMET BARİS BASLO[1]

[1]İSTANBUL ÜNİVERSİTESİ İSTANBUL TIP FAKÜLTESİ, NÖROLOJİ ANA BİLİM DALI, KLİNİK NÖROFİZYOLOJİ BİLİM DALI
[2]İSTANBUL ÜNİVERSİTESİ, İSTANBUL TIP FAKÜLTESİ, GÖĞÜS HASTALIKLARI ANABİLİM DALI

Giriş-Amaç:
Çalışmamızda, ALS'nin erken ve geç evrelerinde seçici kas tutulumunun incelenmesi, "ayrık" fenotiplerin özelliklerinin belirlenmesi ve bulguların solunum fonksiyon testleri (SFT) ile ilişkisi araştırılmıştır.

Yöntem:
2024-2025 yılları arasında İstanbul Tıp Fakültesi, Nöroloji Anabilim Dalı, Klinik Nörofizyoloji Bilim Dalı, Elektromiyografi laboratuvarına ALS ön tanısıyla gönderilen hastalar ve sağlıklı gönüllüler katılmıştır. Hastalara iletilerle iğne elektromiyografisi (EMG), fonksiyonel değerlendirme skalası, oturur ve yatar pozisyonda SFT uygulandı. İncelemeler en az 3 ay sonrasında tekrarlandı ve sonuçları karşılaştırıldı. Ayrık El (AEI) indisi hesaplandı ve yeni bir indis olarak I1-2-5 tanımlandı.

Bulgular:
Çalışmaya 26 hasta (16 erkek, yaş 53,2±10,2 yıl, hastalık süresi 14,8±9,6 ay) ve 12 sağlıklı gönüllü (yaş 49,4±11,7 yıl) alındı. ALSFRS-R ortalaması ilk bakıda 40,0±6,07, ikinci değerlendirmede 35,1±6,7 bulundu. Ortalama AEI, ilk değerlendirmede 5,56 ± 4,05 ve ikinci değerlendirmede 3,82 ± 3,19 idi. Ortalama I1-2-5, ilk değerlendirmede 5,20 ± 4,12 ve ikinci değerlendirmede 4,83 ± 4,89 idi. Sağlıklı kontrol grubunda, AEI ve I1-2-5 için ortalama değerler sırasıyla 11,10 ± 2,48 ve 8,45 ± 2,20 bulundu. Hastalarda AEI ve I 1-2-3 ortalama değerleri sağlıklılardan düşük saptanmış, tekrarlayan ölçümlerde fark belirginleşmiştir. AEI <6,99 ve I1-2-5 indisi <7,54 kesme değerleri yüksek duyarlık (%75-100) ve özgüllük (%75-80) göstermiştir. Takipte altı hastada SFT bozukluğu, birinde diyafram tutulumu görülmüş, ikinci değerlendirmede AEI değerleri düşük olan hastaların %71,4'ünde patolojik SFT bulguları saptanmıştır (p=0,017).

Sonuç:
AEI ve I1-2-5 indisleri kesin tanı alamayan hastalarda erken dönemde bilgi verici bulunmuştur. AEI'deki düşme, SFT'deki kötüleşme ile ilişkili olup, prognostik değer taşımaktadır.

Anahtar Kelimeler: Amiyotrofik lateral skleroz, ayrık el indisi, seçici kas tutulumu, solunum fonksiyon testi

SS-955 FOKAL NÖBETLERDE FARKINDALIK VE BİLİNÇ: ILAE 2017 İLE 2025 SINIFLAMALARININ KARŞILAŞTIRMALI ANALİZİ

MELTEM INCİ, ÖZGÜ KİZEK, AYŞE DENİZ ELMALI, FERDA USLU, NERSES BEBEK

İSTANBUL ÜNİVERSİTESİ, İSTANBUL TIP FAKÜLTESİ, NÖROLOJİ ANABİLİM DALI, KLİNİK NÖROFİZYOLOJİ BİLİM DALI

Giriş ve Amaç:
Bilinç nörolojinin değerlendirmesi en karmaşık ve en önemli bulgularındandır. ILAE epilepsi nöbetlerinin sınıflanmasında 2017 yılında çıkardığı "bilinç" durumunun 2025 yılında fokal ve başlangıcı bilinmeyen nöbetlerin sınıflanmasında "farkındalık" yerine tekrar kullanılmasını ve bilincin farkındalık ve yanıt verebilirlik ile değerlendirilmesini önermiştir. Çalışmamızda, iki sınıflamanın uyumunun değerlendirilmesi amaçlanmıştır.

Yöntem:
Hastanemiz Klinik Nörofizyoloji Bilim Dalı'nda 2023-2025 yılları arasında yapılan video-EEG incelemelerinde fokal nöbeti olan ve inceleme kayıtlarına ulaşılabilen 62 hastanın 183 nöbeti değerlendirildi, farkındalık ve bilinç muayeneleri eksiksiz tamamlanabilen 43 hastanın 62 nöbeti retrospektif olarak incelendi. Nöbetler ILAE-2017 ve ILAE-2025 sınıflamalarına göre sınıflandırılarak; beklenen uyum, gözlenen uyum ve Cohen's kappa değeri hesaplandı. İstatistiksel analizler IBM SPSS 25 ile yapıldı.

Bulgular:
Hastaların 29'u (%67,9) erkek ve yaş ortalamaları 37,2±17,5 (18-81)'di. ILAE-2017 sınıflamasına göre nöbetlerin 44'ünde (%71) hastanın farkındalığı etkilenmişken ILAE-2025 sınıflamasına göre ise nöbetlerin 49'unda (%79) bilinç etkilenmişti. Ayrıca ILAE-2017 sınıflamasında "farkındalığı korunmuş" olarak değerlendirilen 18 nöbetin 5'i ILAE-2025 sınıflamasına göre "bilinci etkilenmiş" olarak sınıflandırıldı. Farkındalık ve bilinç değerlendirmeleri için iki sınıflama arasında beklenen uyum %62,2 iken gözlenen uyum %91,9 saptandı. Cohen's kappa değeri 0.787 ($p<0.001$) olarak hesaplandı ve iki sınıflama arasında "çok iyi düzeyde uyum" olarak değerlendirildi.

Sonuç ve Yorum:
Çalışmamızda, ILAE-2017 ve ILAE-2025 epilepsi nöbet sınıflamalarında "farkındalık" ve "bilinç" kavramlarının yüksek düzeyde uyum gösterdiği saptanmıştır. Bununla birlikte, bazı nöbetlerin ILAE-2017'de "farkındalığı korunmuş" olarak değerlendirilmesine karşın ILAE-2025'te "bilinci etkilenmiş" olarak sınıflandırılması, 2025 sınıflamasının daha kapsamlı ve duyarlı bir yaklaşım sunduğunu düşündürmektedir. Daha geniş örneklemlerle yapılacak prospektif çalışmalar, ILAE-2025 sınıflamasının kullanımına dair daha güçlü kanıtlar sağlayacaktır.

Anahtar Kelimeler: Bilinç, epilepsi, farkındalık, nöbet, sınıflama

SS-957 BENİGN VE MALİGN PARKİNSON HASTALARINDA REM UYKU DAVRANIŞ BOZUKLUĞUNUN KARŞILAŞTIRILMASI: KLİNİK BULGULAR VE ANKET SONUÇ:LARI

NİLAY PADİR, ASYA KÖSEREİSOĞLU, TÜLİN AKTÜRK, BANU ÖZEN BARUT

KARTAL DOKTOR LÜTFİ KIRDAR ŞEHİR HASTANESİ

Amaç:
Parkinson hastalığı, heterojen seyirli nörodejeneratif hastalıktır, farklı alt tipleri bulunmaktadır. Bazı hastalarda ilerleme daha yavaştır, daha az komplikasyon gelişmektedir. Literatürde benign-malign parkinson ayırımı yapılan az çalışma bulunmaktadır. Bu ayrım hastaların prognozunu belirlemek, tedavi planı açısından önemlidir. Bu çalışmada düzenli takip edilen parkinson hastaları, literatürde belirlenen malign-benign sınıflamasına göre gruplandırılmış, klinik-demografik özelliklerinin karşılaştırılması amaçlanmıştır. Özellikle gut onset-body onset PH ayrımında önemli bir faktör olması nedeniyle, iki grup arasında RDB detaylı olarak karşılaştırılmıştır.

Yöntem:
Merkezimizde takipli 1200 parkinson hastasının dosyaları retrospektif tarandı. Takipleri düzenli olan 620 hasta çalışmaya alındı. Benign fenotip (bPD); Hoehn&Yahr ≤3, Schwab & England ≥70, MMT ≥24 veya MoCA ≥26 ve takip süresi 60 yaş altı için ≥20 yıl, 60 yaş ve üzeri için ≥10 yıl olanlar olarak tanımlandı. Malign fenotip (mPD) ise Hoehn&Yahr>3, Schwab&England<70 ve semptom başlangıcından sonraki ilk 10 yılda MMT<24 veya MoCA<26 gelişmesi olarak tanımlandı. Bu kriterlere göre benign (n=37), malign (n=36) olmak üzere 73 hasta çalışmaya alındı. Kriterleri doldurmayan, atipik parkinsonizmi olan, antidopaminerjik ilaç maruziyeti olan hastalar çalışmaya alınmadı. RBD varlığı önce dosya taramasıyla değerlendirildi, ardından IRBD-9 testi uygulandı (cut-off ≥0.28). Tüm hastaların levodopa eşdeğer dozları (LEDD) hesaplandı. Gruplar arasındaki farklar ki-kare, Fisher ve t-testleriyle analiz edildi.

Bulgular:
bPD yaş ortalaması 69.3±7.6,mPD'de ise78.2±6.3 çıkmıştır, fark istatistiksel olarak anlamlıdır (p<0.01). bPD grubu ortalama 13.4±5.3 yıl, mPD grubu ortalama 7.1±3.3 yıl takip süresine sahiptir. LEDD, bPD grubunda 962±458 mg, mPD grubunda ise 717±372 mg'dır, fark istatistiksel olarak anlamlıdır (p=0.015). RBD prevalansı, mPD'de %64, bPD'de %38 görülmüştür, fark istatiksel olarak anlamlıdır (p=0.02). IRBD-9 anket sonuçlarında gruplar arasında fark saptanmamıştır (p=0.68).

Sonuç:
mPD, daha ileri yaş, şiddetli motor tutulum, kognitif etkilenim, düşük günlük yaşam aktivitesiyle karakterizedir. mPD'de RBD prevalansının yüksek çıkması, malign fenotipi öngörmede potansiyel belirteç olabileceğini düşündürmektedir. IRBD-9 anketinde anlamlı bir fark saptanamamış olup, bu durum sınırlı örneklemle açıklanabilir. Daha geniş hasta gruplarıyla yapılacak çalışmalara ihtiyaç duyulmaktadır.

Anahtar Kelimeler: Benign parkinson, malign parkinson, rbd, IRBD-9

SS-959 TÜRKÇE İÇİN MÜNİH PARASOMNİ TARAMA ARACININ ÇEVİRİ VE DİLBİLİMSEL DOĞRULAMA ÇALIŞMASI

İLKNUR GÜÇLÜ ALTUN[1], KADRİYE AGAN[2]

[1]ÇANAKKALE ONSEKİZ MART ÜNİVERSİTESİ TIP FAKÜLTESİ, NÖROLOJİ ANABİLİM DALI, ÇANAKKALE
[2]MARMARA ÜNİVERSİTESİ TIP FAKÜLTESİ, NÖROLOJİ ANABİLİM DALI, İSTANBUL

Amaç:
Parasomniler, sıklıkla fark edilmeyen ve bireyin uyku kalitesi ve günlük işlevselliği üzerinde önemli bir etkiye sahip olabilen yaygın uyku bozukluklarıdır. Bu çalışmanın amacı, Münih Parasomni Tarama Ölçeği'ni (MUPS) Türkçeye çevirmek ve kültürel olarak uyarlamak ve MUPS-TR'nin psikometrik özelliklerini değerlendirmektir.

Yöntem:
Bu çalışma, Türkçe konuşan 311 yetişkin bireyden oluşan bir örneklemle yürütülmüştür. MUPS ölçeği, ileri-geri çeviri yöntemi kullanılarak Türkçeye uyarlanmış ve içerik geçerliliği uzman görüşleri alınarak sağlanmıştır. Nihai metin, pilot uygulama sonrasında elde edilmiştir. 40 iki dilli katılımcıyla test-tekrar test analizi yapılmış ve iç tutarlılık Cronbach alfa katsayısı kullanılarak değerlendirilmiştir. Ayrıca, zamana bağlı tutarlılık Spearman korelasyonu kullanılarak değerlendirilmiştir. Semptomların sıklığı da analiz edilmiştir. Çalışmaya katılmadan önce tüm katılımcılardan yazılı onam alınmıştır.

Bulgular:
Toplam ölçek için iç tutarlılık katsayısı Cronbach α = 0,87 olarak hesaplanmıştır. Test-tekrar test korelasyonları Spearman r = 0,76 ile 0,88 arasında değişmiştir. İki dilli katılımcılarda diller arası madde korelasyonları 0,79 ile 0,88 arasında değişmiştir. En yaygın semptomlar hipnik seğirme (%85), kabuslar (%46,3) ve ritmik bacak hareketleri (%60,2) olarak belirlenmiştir.

Sonuç:
MUPS-TR aracı, Türkçe konuşan yetişkinlerde parasomni semptomlarının hızlı taranması için geçerli ve güvenilir bir araçtır. Klinik uygulamada, özellikle ilk değerlendirme ve sevk süreçlerinde etkinliği belirgindir.

Anahtar Kelimeler: Parasomni, MUPS-TR, Dilsel doğrulama, Kültürel adaptasyon, Türk popülasyonu

SS-962 DEMANS FARKINDALIĞINA SAĞLIK KURULU PENCERESİNDEN BAKIŞ: ÜÇÜNCÜ BASAMAK ŞEHİR HASTANESİ DENEYİMİ

DAMLA ERİMHAN ÇEVİK, NURSU ERDOĞAN, ÖZLEM BİZPINAR MUNİS

ANKARA ETLİK ŞEHİR HASTANESİ

Giriş:
Demans bireyin daha önce sahip olduğu bilişsel işlevlerin bozulmasıyla karakterize klinik bir sendromdur. İlerleyici nörodejeneratif bir süreçtir. Yalnızca hastanın bilişsel fonksiyonlarını değil işlevselliğini de etkileyerek bakım veren yükünü arttırmaktadır. Dolayısıyla hasta yakınları engelli raporu alma, vasi tayini gibi pek çok nedenle sağlık kurullarına başvurmaktadır. Bu çalışmanın amacı, Ankara Etlik Şehir Hastanesi nöroloji sağlık kurulu polikliğine demans tanısı veya şüphesiyle başvuran hastaların demografik ve klinik özelliklerini değerlendirmek, tanısız hasta oranını belirlemek ve bu süreçte karşılaşılan sorunları ortaya koymaktır.

Materyal-Metod:
Son bir yıl içinde demans tanısı ile değerlendirilen 651 hasta retrospektif olarak incelendi. Hastaların demografik verileri, başvuru nedenleri, bilinen demans tanısı durumu, ek hastalık varlığı, hastalık süresi, demans alt tipi, görüntüleme bulguları, Mini Mental Test (MMT) ve Klinik Demans Skoru (KDS) değerleri analiz edildi.

Bulgular:
Hastaların demografik verileri Tablo-1'de verilmiştir. Başvuru nedenlerine göre bilinen demans tanısı olan/olmayan hastalar Grafik-1'de gösterilmiştir. Hastaların başvuru çeşitlerine göre hastalık süreleri, kullandıkları tedaviler, minimental test skorları, görüntüleme bulguları, klinik demans skorları ve demans alt tipleri Tablo-2'de özetlenmiştir.

Sonuç ve Tartışma:
Bu çalışma, şifa arayışı olmaksızın idari amaçlarla sağlık kurulu polikliniğine başvuran hastaların demografik ve klinik özelliklerini ortaya koyarak, ülkemizdeki demans farkındalığı ve kurul değerlendirme süreçlerine ışık tutmayı amaçlamıştır. Hasta grubunun çoğunlukla orta-ağır demans olmasına rağmen kısa hastalık süresi olması ve çoğunluğu merkez ikametli olmasına rağmen nöroloji uzmanına erişimin görece kolay olduğu bu bölgede bile hastaların yaklaşık üçte birinin daha önce demans tanısı almamış olması dikkat çekicidir. Bu durum toplumsal farkındalığın arttırılmasının önemini ve ulusal düzeyde toplum temelli demans tarama programlarının gerekliliğini vurgulamaktadır.

Anahtar Kelimeler: Demans, engelli raporu, klinik demans skoru, sağlık kurulu, vasi tayini

Grafik 1. Sağlık kurulu başvurularının dağılımı

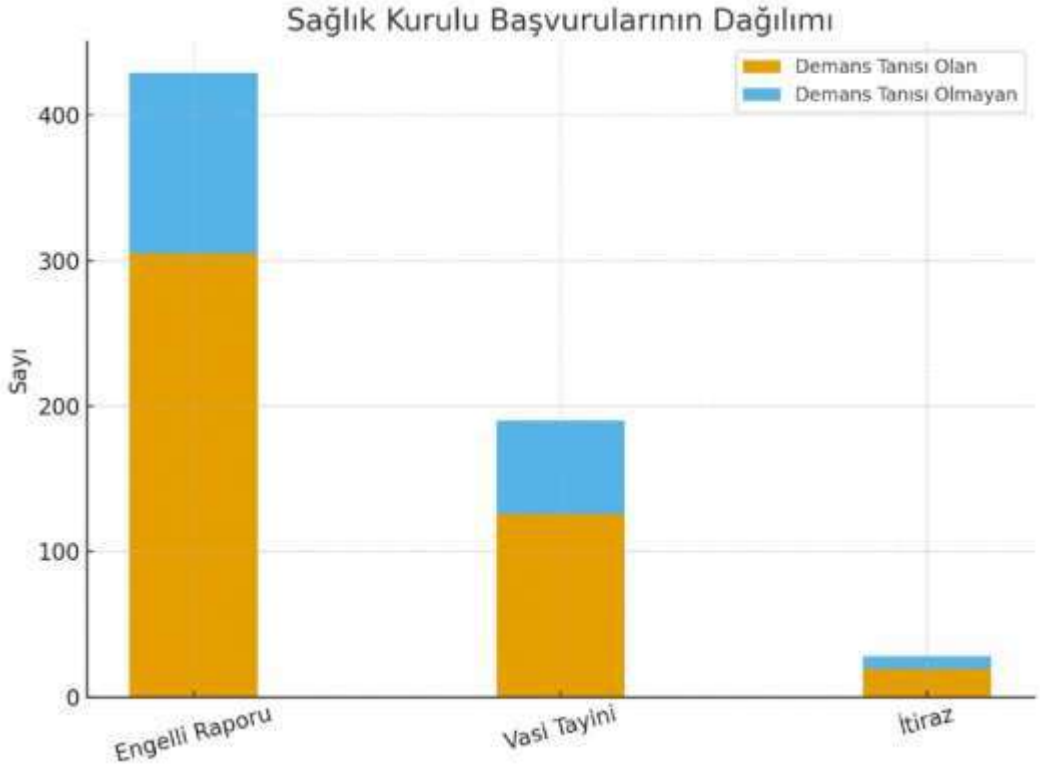

Sağlık kurulunda demans tanısıyla değerlendirilen hastaların başvuru nedenleri dağılımı ve bu gruplar içerisinde bilinen demans tanısı olan/olmayan hastaların oranı

Tablo 1. Demografik Veriler

Özellik	Değer
Toplam hasta sayısı	651
Cinsiyet, n (%)	Kadın: 410 (63,0) Erkek: 241 (37,0)
Yaş (yıl)	Ortalama: 78,8 Ortanca: 80 Min–Maks: 42–101
Başvuru yeri, n (%)	Ankara: 553 (85,0) İç Anadolu (Ankara dışı): 44 (6,7) Diğer iller: 54 (8,2)
Ankara içi dağılım, n (%)	Merkez ilçeler: 508 (92,0)

Sağlık kuruluna başvuran ve demans tanısıyla değerlendirilen hastaların demografik verileri

Tablo 2. Başvuru Gruplarına Göre Demografik ve Klinik Özellikler

Özellik	1. Grup: Engelli raporu (n=429)	2. Grup: Vasi tayini (n=190)
Yaş (yıl)	Ortalama: 78,1 Ortanca: 79 Min–Maks: 42–100	Ortalama: 80,6 Ortanca: 81 Min–Maks: 59–101
Cinsiyet, n (%)	Kadın: 267 (62,2) Erkek: 162 (37,8)	Kadın: 125 (65,8) Erkek: 65 (34,2)
Bilinen demans tanısı, n (%)	Yok: 124 (28,9) Var: 305 (71,1)	Yok: 64 (33,6) Var: 126 (66,4)
Demans alt tipleri	Alzheimer: 178 Vasküler: 33 Parkinson ilişkili: 28 Lewy cisimcikli: 5 Fronto-temporal: 10 Normal basınçlı hidrosefali: 4 Multisistem atrofi: 3 Huntington: 2 CADASIL: 1 Primer progresif afazi: 2 Kortikobazal dejenerasyon: 1 Progresif supranükleer palsi: 1 Ensefalopatiye bağlı: 2 Alt tipi bilinmeyen: 33	Alzheimer: 86 Vasküler: 11 Parkinson ilişkili: 10 Lewy cisimcikli: 4 Primer progresif afazi: 1 Multisistem atrofi: 1 Prion hastalığına bağlı: 1 Alt tipi bilinmeyen: 14
Hastalık süresi (yıl)	Ortalama: 4 Ortanca: 3 Min–Maks: 0–20	Ortalama: 4 Min–Maks: 0–15
Tedaviler, n	Donepezil+Memantin: 151 Donepezil: 77 Memantin: 34 Rivastigmin: 9 Kombinasyon (Donepezil/Memantin+Rivastigmin): 5 Gingko biloba ekstresi: 31 Antipsikotik: 109 Antidepresan: 47	Donepezil+Memantin: 59 Donepezil: 41 Memantin: 5 Rivastigmin: 1 Kombinasyon: 1 Gingko biloba ekstresi: 8 Antipsikotik: 47 Antidepresan: 28
Mini Mental Test (MMT)	Uygulanan: 297 Uygulanamayan: 132 Ortalama skor: 16/30 (Min:2 Maks:29)	Uygulanan: 119 Uygulanamayan: 71 Ortalama skor: 15/30 (Min:3 Maks:23)
Eşlik eden nörolojik hastalıklar, n	Yok: 279 Serebrovasküler hastalık: 85 Parkinson: 49 Şizofreni: 3 Multipl skleroz: 1 Hepatik ensefalopati: 1 Travmatik beyin hasarı: 3 Hipoksik beyin hasarı: 1	Yok: 141 Serebrovasküler hastalık: 25 Parkinson: 18 Normal basınçlı hidrosefali: 4 Ensefalopati: 2 Prion hastalığı: 1 Travmatik beyin hasarı: 1
Görüntüleme bulguları, n	Atrofi/Gliozis: 346 Ensefalomalazi: 68 Normal: 12 NBH bulgusu: 3	Atrofi/Gliozis: 165 Ensefalomalazi: 21 Normal: 1 Prion hastalığı (kortikal parlamalar): 1 Fahr: 1
Klinik Demans Skoru (KDS)	Ortalama: 2,4 Ortanca: 2 KDS 1: 99 KDS 2: 116 KDS 3: 134 KDS 4: 80	Ortalama: 2,6 Ortanca: 3 KDS 1: 17 KDS 2: 55 KDS 3: 90 KDS 4: 28
Hukuki karar		Vasi tayini: 181 (95,3) Yasal danışman: 4 (2,1) Gerek görülmeyen: 5 (2,6)

Demans Tanısıyla Engelli Raporu Ve Vasi Tayini İçin Değerlendirilmek Üzere Başvuran Hastaların Demografik Ve Klinik Özellikleri

SS-972 YAPISAL ETİYOLOJİLİ İLACA DİRENÇLİ EKSTRATEMPORAL LOB EPİLEPSİLERİNDE CERRAHİ TEDAVİ SONUÇLARI VE PROGNOSTİK FAKTÖRLER: ÜÇÜNCÜ BASAMAK REFERANS TEK MERKEZ DENEYİMİ

İLKER ARSLAN[1], BURÇAK BİLGİNER[2], H. KADER KARLİ OĞUZ[3], FİGEN SÖYLEMEZOĞLU[4], F. İRSEL TEZER[1], SERAP SAYGİ[1]

[1]*HACETTEPE ÜNİVERSİTESİ TIP FAKÜLTESİ, NÖROLOJİ ANABİLİM DALI, ANKARA*
[2]*HACETTEPE ÜNİVERSİTESİ TIP FAKÜLTESİ, BEYİN VE SİNİR CERRAHİSİ ANABİLİM DALI, ANKARA*
[3]*HACETTEPE ÜNİVERSİTESİ TIP FAKÜLTESİ, RADYOLOJİ ANABİLİM DALI, ANKARA*
[4]*HACETTEPE ÜNİVERSİTESİ TIP FAKÜLTESİ, PATOLOJİ ANABİLİM DALI, ANKARA*

Giriş:
Temporal lob epilepsisine kıyasla ekstratemporal lob epilepsisinde (ETLE) cerrahi başarı daha düşüktür. Geri dönüşümsüz ve riskli bir girişim olan cerrahiye karar verirken uygun aday seçimi kritik önemdedir. Bu çalışmada üçüncü basamak bir referans merkezde yapısal etiyolojili ETLE nedeniyle opere edilen hastaların sonuçları ve prognostik faktörleri incelenmiştir.

Metod:
2010-2024 yılları arasında yapısal etiyolojili dirençli ETLE tanısıyla epilepsi cerrahisi (lezyonektomi, vagus sinir stimülasyonu, hemisferetomi) geçirmiş ve en az 1 yıl izlenmiş hastalar retrospektif olarak değerlendirilmiştir. Demografik, klinik, EEG, nörogörüntüleme ve cerrahi veriler toplanmış, nöbet sonuçları Engel sınıflamasına göre analiz edilmiştir. Prognostik faktörler tek/çok değişkenli analizlerle araştırılmıştır.

Bulgular:
Çalışmaya 76 hasta dahil edildi; yaş ortalaması 35, %43'ü kadındı. Lezyonektomi grubunun %50'si, tüm hastaların %29'u nöbetsizdi. Tek değişkenli analizlerde lezyonektomi hastalarında akut postoperatif nöbet (APOS) varlığı (p=0,02) nöbet devamı, lezyonun tümör patolojisinde olması nöbetsizlikle; tüm hastalarda >10 yıl epilepsi öyküsü (p=0,03), mental retardasyon (p=0,04), MRG'de bilateral lezyon (p=0,004), akut postoperatif nöbet (APOS) (p<0,001) ve postoperatif EEG'de epileptiform aktivite (p=0,018) nöbet devamı ile ilişkiliydi. MRG-interiktal+iktal skalp EEG konkordansı olmayanlarda Engel 4 oranı yüksekti (p=0,006). Çok değişkenli analizde >10 yıl epilepsi öyküsü (OR:3,92, %95 CI 1,12-13,68) bağımsız risk faktörü olarak bulundu.

Sonuç:
Yapısal etiyolojili ETLE hastalarında prognostik faktörlerin bilinmesi, cerrahiye en uygun adayların seçilmesi sırasında yardımcı olabilir. Preoperatif incelemelerde uzun süreli epilepsi, mental retardasyon, MRG'de bilateral lezyon varlığı; postoperatif takipte APOS ve EEG'de epileptiform deşarj varlığı nöbetlerin devamı açısından risk faktörleridir.

Anahtar Kelimeler: Ekstratemporal lob epilepsisi (ETLE), Epilepsi cerrahisi, Lezyonektomi, Vagus Sinir Stimülasyonu (VNS), Prognostik faktör, Nöbet sonuçları

SS-973 ALZHEİMER HASTALIĞINDA BOS NÖROFİLAMENT HAFİF ZİNCİR VE TOTAL TAU ARASINDAKİ UYUMSUZLUK: KLİNİK ALT TİPLER İLE İLİŞKİSİ

GÜLCE COŞKU YILMAZ ÇAKAN[1], ERDİ ŞAHİN[1], BEDİA SAMANCI[1], MERVE ALAYLIOĞLU[2], DUYGU GEZEN AK[2], ERDİNÇ DURSUN[2], HAŞMET HANAĞASI[1], HAKAN GÜRVİT[1], BAŞAR BİLGİÇ[1]

[1]İSTANBUL ÜNİVERSİTESİ, İSTANBUL TIP FAKÜLTESİ, DAVRANIŞ NÖROLOJİSİ VE HAREKET BOZUKLUKLARI BİLİM DALI, İSTANBUL, TÜRKİYE
[2]İSTANBUL ÜNİVERSİTESİ, CERRAHPAŞA NÖROLOJİK BİLİMLER ENSTİTÜSÜ SİNİRBİLİMİ ANABİLİM DALI, BEYİN VE NÖRODEJENERATİF HASTALIKLAR ARAŞTIRMA LABORATUVARI, İSTANBUL, TÜRKİYE

Giriş ve Amaç:
Alzheimer hastalığında (AH) biyobelirteçlerin klinik alttipler ile ilişkisi giderek önem kazanmaktadır. Nöronal hasar göstergesi olan nörofilament hafif zincir (NfL) AH ve diğer nörodejeneratif süreçlerde nörodejenerasyonun (N) bir belirtecidir ve yenilenen biyolojik tanı kriterlerinde N biyobelirteci olarak total Tau (tTau)'nun yerini almıştır. Ancak bu iki biyobelirtecinin her zaman birlikte pozitiflik göstermediği dikkat çekmektedir. Çalışmamızda, BOS amiloid (A), fosforileTau (pTau) (T) ve tTau (N)'nun üçünün pozitifliği ile AH tanısı almış hastalarda NfL(+) ve (-)'ler arasındaki farklar araştırılmıştır.

Materyal ve Metot:
İstanbul Üniversitesi, İstanbul Tıp Fakültesi, Davranış Nörolojisi ve Hareket Bozuklukları Bilim Dalında BOS biyobelirteçleri ile ATN+ demans ve hafif kognitif bozukluk (HKB) tanısı almış 168 hastanın yaşa göre belirlenen NfL durumunun klinik ve demografik özelliklerle ilişkisi incelendi.

Bulgular:
Hastaların %60'ı kadın, %44'ü NfL(+), %57,7'si erken başlangıçlı AH(EBAH), %67'si amnestik AH(aAH)'ydi. aAH'lerin sayısı hem NfL(+) hem (-) grupta non-amnestik AH'ye (naAH) göre fazlaydı (Tablo 1). naAH'lerde NfL (+)'liği NfL (-)'liğine göre fazlayken (p=0,009), aAH'lerde NfL(-)'liği fazlaydı (p=0,009). Tüm NfL (+)'lerin %67,6'sı EBAH idi (p=0,022). EBAH grubunda NfL (+)'lerin %60'ı naAH, NfL (-)'lerin %66'sı aAH idi (p=0,011). naAH alttipleri arasında NfL durumları açısından anlamlı fark yoktu (p=0,973). naAH alt tiplerinde başlangıç yaşı ve NfL durumu arasında anlamlı ilişki yoktu (p=0,587). On ikinci ayda Mini Mental Durum Değerlendirmesi Skorlarındaki (MMSE) düşüş NfL (+)'lerde daha belirgindi (p=0,033).

Sonuç:
Bulgularımız, BOS NfL düzeylerinin AH'nin klinik alttipleri ve progresyon ile ilişkili olduğunu göstermektedir. naAH ve erken başlangıçlı formlarda NfL pozitifliğinin öne çıkması ve NfL pozitiflerin daha hızlı kötüleşmesi; bu biyobelirtecin klinik heterojeniteyi anlamada, alttip ayrımında ve progresyon tayininde potansiyel bir gösterge olabileceğini düşündürmektedir. Özetle tTau ve NfL arasındaki uyumsuzluk, nörodejeneratif süreçlerin farklı boyutlarını yansıtıyor olabilir, birlikte değerlendirilmeleri klinik açıdan değerli olabilir.

Anahtar Kelimeler: Alzheimer hastalığı, biyobelirteç, demans, nörofilament hafif zincir, total Tau

Tablo 1.

		NfL durumu		
		Pozitif	Negatif	p
Tüm hastalar	AmnestikAH	39 (%52.7)	68 (%72.3)	0.009
	Non-amnestikAH	35 (%47.3)	26 (%27.7)	
Tüm hastalar	EBAH	50 (%67.6)	47 (%50)	0.022
	GBAH	24 (%32.4)	47 (%50)	
EBAH	AmnestikAH	20 (%40)	31 (%66)	0.011
	Non-amnestikAH	30 (%60)	16 (%34)	
0-12. ay ΔMMSE Mean (Median)		-2,88 (-4)	-0,56 (0)	0.033

AH: Alzheimer Hastalığı, EBAH: Erken başlangıçlı Alzheimer Hastalığı, GBAH: Geç başlangıçlı Alzheimer Hastalığı

SS-978 DERİN BEYİN STİMÜLASYONU (DBS) UYGULANAN PARKİNSON HASTALARIN TALAMİK MEDİODORSAL ÇEKİRDEKLERİN HACİMSEL DEĞİŞİKLİĞİ UPDRS SKORU İLE DEĞERLENDİRİLMESİ

EMİR RUŞEN[1], KAAN NEDER[2], NİZAMEDDİN FATİH KARAMUS[2], ELİF SENA ÖZCAN[2], HÜLYA ERBAĞCI[2], SAİT OZTURK[3], ALI TOPRAK[4]

[1]ALTINBAŞ ÜNİVERSİTESİ, NÖROLOJİ ANA BİLİM DALI, ISTANBUL
[2]ALTINBAŞ ÜNİVERSİTESİ, ANATOMİ ANABİLİM DALI, İSTANBUL
[3]ALTINBAŞ ÜNİVERSİTESİ, NÖROŞİRURJİ ANA BİLİM DALI, İSTANBUL
[4]BEZMİALEM VAKIF ÜNİVERSİTESİ, İSTATİSTİK ANA BİLİM DALI, İSTANBUL

Talamik çekirdeklerden biri olan mediodorsal (MD) çekirdekteki değişikliklerin Parkinson hastalığında (PH) motor ve nonmotor semptomlarla ilişkili olduğu gösterilmiştir. Bu çalışmada derin beyin stimülasyonunda (DBS) hedeflenebilen MD çekirdeği hacimlerini değerlendirmeyi amaçladık. Bu çalışmanın PH patofizyolojisinde MD çekirdeği tutulumunun anlaşılmasına katkı sağlayacağına inanıyoruz.

Çalışmaya 62 Parkinson hastası ve 55 sağlıklı kontrol olmak üzere toplam 117 katılımcı dahil edildi. Çalışma Medical Park Bahçelievler hastanesi, hasta verilerinin retrospektif analizi olarak gerçekleştirildi. Parkinson semptomlarının klinik şiddeti, birleşik Parkinson Hastalığı Derecelendirme Ölçeği (UPDRS) ve Hoehn ve Yahr Evreleme (HY) kullanılarak değerlendirildi. T1 ağırlıklı MRI görüntüleri VolBrain ve Feesurfer denilen hacim hesaplama programına işlenerek iki yöntem arasında karşılaştırma yapıldı.

VolBrain'de UPDRS I skoru sol MD (rs = -0,286; p = 0,024), UPDRS II skoru sol MD (rs= -320; p= 0,011) ve sağ MD (rs = -0,286; p = 0,024), UPDRS III skoru sol MD (rs = -0,315; p = 0,006) ve sağ MD (rs = -0,304; p =0,016), total UPDRS skoru sol MD (rs = -0,362; p = 0,004) ve sağ MD (rs = -0,315; p = 0,013) çekirdek hacimlerinde negatif yönde istatistiksel olarak anlamlı ilişkiler gösterdi.

PH'de Hastalığın şiddeti arttıkça MD nucleus hacminin azalması bazal ganglionlar, MD çekirdek ve motor korteks alanları arasındaki ilişkinin bozulduğunu gösterebilir. Bu döngünün lezyonu hastalarda konuşma bozukluğuna yol açabilir. Konuşma bozuklukları UPDRS II ve III skorlarında temsil edilmektedir. VolBrain'de sağ ve sol MD çekirdek hacimlerinin UPDRS skoru ile negatif korelasyonu MD çekirdeğinin PH ile ilişkili konuşma bozukluklarındaki rolünü ortaya çıkarmakta ve dolayısıyla UPDRS II ve III skorlarına yansıyabilmektedir.

Anahtar Kelimeler: DBS, MD: Mediodorsal nükleus, Parkinson Hastalığı, UPDRS

Subtalamik nucleus DBS implantasyonu

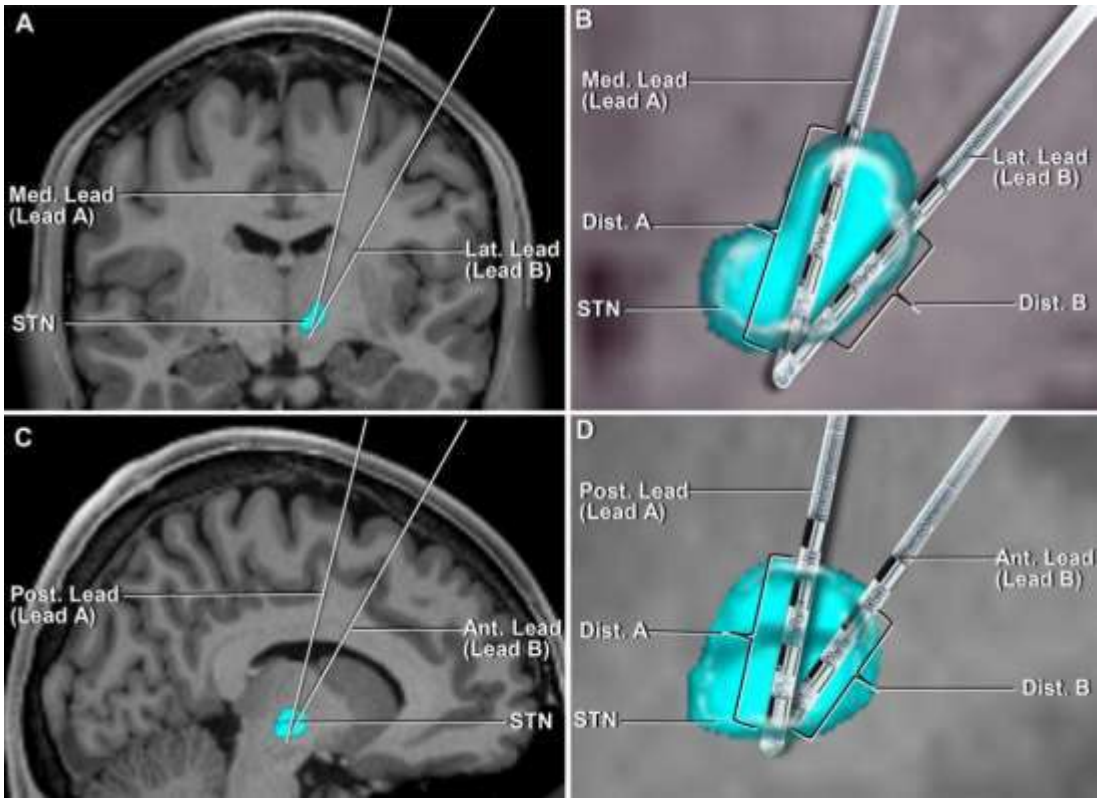

UPDRS skorları

PD	Mean ± std
UPDRS I	2,95 ± 1,60
UPDRS II	12,53 ± 5,52
UPDRS III	16,17 ± 5,73
TOTAL UPDRS	37,91 ± 13,53
Sage (H&Y)	2,33 ± 0,63

Volbrain ve Freesurfer ölçümlerinde UPDRS skoru ve MD çekirdeklerin hacimsel ilişkisi haci

	UPDRS I Vol Brain	UPDRRS II Freesurfer	UPDRS II Vol Brain	UPDRSII Freesurfer	UPDRS III Vol Brain	UPDRS III Freesurfer	Total UPDRS Vol Brain	Total UPDRS Freesurfer
Tablo 4	p r	p r	p r	p r	p r	p r	p r	p r
Sol MD	0,024 - 0,286	0,134 - 0,192	0,011 - 0,320	0,654 - 0,058	0,006 - 0,342	0,523 - 0,083	0,004 - 0,362	0,457 - 0,096
Sağ MD	0,068 - 0,233	0,312 - 0,131	0,024 - 0,286	0,353 0,120	0,016 - 0,304	0,437 0,100	0,013 - 0,315	0,431 0,102

VolBrain'de UPDRS I skoru sol MD (rs = -0,286; p = 0,024), UPDRS II skoru sol MD (rs= -320; p= 0,011) ve sağ MD (rs = -0,286; p = 0,024), UPDRS III skoru sol MD (rs = -0,315; p = 0,006) ve sağ MD (rs = -0,304; p =0,016), total UPDRS skoru sol MD (rs = -0,362; p = 0,004) ve sağ MD (rs = -0,315; p = 0,013) çekirdek hacimlerinde negatif yönde istatistiksel olarak anlamlı ilişkiler gösterdi. Freesurfer ölçümlerinde MD nucleus ile hacimler arasında; hastalığın evresi (H&Y) hem Freesurfer hem de VolBrain'de anlamlı bir ilişki göstermedi.

SS-982 PARKİNSON VE NORMAL BASINÇLI HİDROSEFALİ HASTALARINDA YÜRÜME PATERNLERİNİN MAKİNE ÖĞRENMESİ İLE SINIFLANDIRILMASI

KÜBRA ASLAN KOCA, MURAT TERZİ

ONDOKUZ MAYIS ÜNİVERSİTESİ

Amaç:
Bu çalışmada, Parkinson hastalığı ve Normal Basınçlı Hidrosefali (NBH) olgularında yürüme paternlerindeki nöromotor farklılıkların, iskeletsel poz çıkarımıyla elde edilen kinematik veriler üzerinden analiz edilmesi amaçlanmıştır. MediaPipe tabanlı eklem koordinatlarından türetilen adım uzunluğu ve varyasyon değerleri, makine öğrenmesi ile sınıflandırılarak dopaminerjik sistem disfonksiyonu ve frontosubkortikal devre bozukluklarını yansıtan potansiyel dijital biyobelirteçlerin belirlenmesi hedeflenmiştir.

Gereç ve Yöntem:
Çalışmada Parkinson (n=59) ve NBH (n=19) gruplarına ait toplam 78 video kullanılmıştır. Her video MediaPipe Pose modeli kullanılarak her kareden 33 eklem noktası (x, y, z) koordinatları çıkarılmıştır. Bu koordinatlar üzerinden sol ve sağ ayak bileği arasındaki mesafe hesaplanarak adım uzunluğu parametreleri elde edilmiştir. Her video için ortalama, standart sapma, maksimum ve minimum adım uzunluğu değerleriyle birlikte toplam kare sayısı hesaplanmıştır. Elde edilen bu metrikler, %75 eğitim ve %25 test olarak ayrılmış ve Random Forest modeline girdi olarak verilmiştir.

Bulgular:
MediaPipe ile elde edilen yürüme metriklerinde Parkinson grubunun ortalama adım uzunluğu NBH grubuna göre belirgin şekilde daha düşüktür (0.052 ± 0.014 vs. 0.081 ± 0.018). Random Forest modeliyle yapılan sınıflandırmada genel doğruluk %82.6 olup, Parkinson grubu %94 duyarlılıkla, NBH grubu ise %40 duyarlılıkla tanımlanmıştır. F1 skorları sırasıyla 0.89 ve 0.50 olarak bulunmuştur.

Sonuç:
Bu çalışma, makine öğrenmesi yöntemlerinin yürüme bozukluğu ile seyreden parkinson, normal basınçlı hidrosefali gibi nörolojik hastalıklarındijital analizi için etkili bir yaklaşım olabileceğini göstermektedir. Veri sayısının artırılması ile gelecekte daha yüksek doğruluk oranlarına ulaşılması öngörülmektedir. Bu yaklaşım, klinik ortamda temassız yürüme analizi yapılmasına olanak tanıyan bir dijital biyobelirteç geliştirme potansiyeline sahiptir.

Anahtar Kelimeler: Parkinson, Normal Basınçlı Hidrosefali, Makine Öğrenmesi

Karışıklık Matrisi

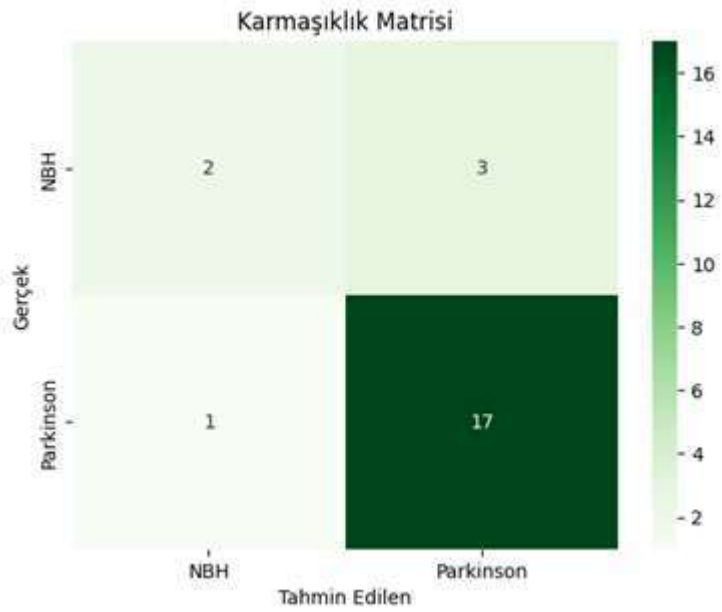

Performans Metrikleri

	precision	recall	f1-score
NBH	0.67	0.40	0.50
Parkinson	0.85	0.94	0.89

SS-985 STATUS EPİLEPTİKUS HASTALARINDA REFRAKTERLİĞİ ÖNGÖRMEDE MORTALİTE SKORLARININ KULLANILABİLİRLİĞİ

SEMA NUR ERDEM[1], KADRİYE AĞAN[2], İPEK MİDİ[2]

[1]*MENGÜCEK GAZİ EĞİTİM VE ARAŞTIRMA HASTANESİ, ERZİNCAN*
[2]*MARMARA ÜNİVERSİTESİ TIP FAKÜLTESİ, NÖROLOJİ ANABİLİM DALI, İSTANBUL*

Giriş:
Status epileptikus (SE), acil müdahale gerektiren, yüksek morbidite ve mortaliteyle ilişkili bir nörolojik durumdur. Klinik yönetimde en büyük zorluk, tedaviye direnç riskini öngörebilmektir.

Amaç:
Literatürde mortalite öngörüsü için geliştirilmiş çeşitli klinik skorların, refrakterlik riskini öngörme potansiyeli yeterince araştırılmamıştır. Bu çalışmada, SE hastalarında bu skorların refrakter SE'yi öngörmedeki etkinliğini değerlendirmeyi amaçladık.

Materyal:
Bu çalışmada; hastanemizde 2020-2023 yılları arasında SE saptanan hastalar retrospektif tarandı. SE'ye özgü olan STESS (Status Epileptikus Şiddeti Skoru), EMSE (Status Epileptikus'ta Epidemiyoloji Tabanlı Ölüm Puanı), sistemik şiddet skorları olan APACHE-2 (Fizyoloji ve Kronik Sağlık Değerlendirmesi), SAPS-2 (Basitleştirilmiş Akut Fizyoloji Skoru-2), SOFA (Sıralı Organ Yetmezliği Değerlendirmesi) ve INCNS (Enflamasyon, Beslenme, Bilinç, Nörolojik fonksiyon ve Sistemik durum), bilinç durumu için GKS, komorbidite için yaşa göre ayarlanmış Charlson komorbidite indeksi (ACCI) ve morbidite için SE öncesi mRS'in refrakterlik üzerine sensitivite, spesifite ve eğri altında kalan alan hesaplanarak karşılaştırıldı.

Bulgular:
Çalışmaya 188 hasta ve 200 SE atağı dahil edildi. Yaş ortalaması 56,9 olup, hastaların %53,7'si erkekti. Olguların %72,5'ine üçüncü basamak tedavi verildi; %52,5'i RSE, %20'si SRSE olarak izlendi. Non-RSE grubunda STESS, EMSE skoru, APACHE-2, SAPS-2, SOFA, INCNS ve GKS ortalamalarında istatistiksel olarak anlamlı derecede RSE ve SRSE gruplarıyla farklılık saptandı ($P<0,001$). Refrakterlik riskini öngörme açısından incelendiğinde en iyi INCNS ve GKS olduğu bulundu. Lojistik regresyon analizinde, EMSE ve GKS birlikte kullanıldığında refrakterliği saptamada daha yüksek sensitivite gösterdi.

Tartışma:
Başvuru anındaki GKS %90, EMSE ile birlikte %93 sensitivite göstermektedir. Ancak bu testler refrakter olguların yalnızca %53'ünü açıklayabilmekte, hiç biri tek başına veya birlikte yeterli öngörü sağlayamamaktadır. Bu nedenle, refrakterliğe özel skorlara ihtiyaç vardır.

Anahtar Kelimeler: APACHE, SAPS-2, SOFA, EMSE, STESS, INCNS

SS-986 MİGRENDE SEREBELLUM VE VERMİS HACİMLERİ

KAAN YÜCEL[1], ARZU ALDEMİR[2], BURCU KAMAŞAK ARPAÇAY[3], HAYAT GÜVEN[4], NİYAZİ ACER[5]

[1]İZMİR DEMOKRASİ ÜNİVERSİTESİ TIP FAKÜLTESİ, ANATOMİ ANABİLİM DALI, İZMİR
[2]BİLECİK ŞEYH EDEBALİ ÜNİVERSİTESİ TIP FAKÜLTESİ, NÖROLOJİ ANABİLİM DALI, BİLECİK
[3]KIRŞEHİR AHİ EVRAN ÜNİVERSİTESİ TIP FAKÜLTESİ, ANATOMİ ANABİLİM DALI, KIRŞEHİR
[4]SAĞLIK BİLİMLERİ ÜNİVERSİTESİ, ETLİK ŞEHİR HASTANESİ, NÖROLOJİ ANABİLİM DALI, ANKARA
[5]SANKO ÜNİVERSİTESİ TIP FAKÜLTESİ, ANATOMİ ANABİLİM DALI, GAZİANTEP

Amaç:
Bu çalışmada, migrenli hastalar ile sağlıklı kontroller arasında vermis ve vermis lobüllerinin hacimleri karşılaştırılarak eşlik eden huzursuz bacak sendromunun varlığının vermis lobülleri üzerindeki etkisi araştırıldı.

Yöntem:
Sağ elli migrenli 35 kadın hasta ile 17 sağlıklı kadın gönüllü arasında total serebellum, total vermis ve serebellum ile vermis lobüllerinin hacimleri karşılaştırıldı. İstatistiksel Parametrik Haritalama kullanan Bireysel Beyin Atlaslarını kullanarak vermian lobüler segmentasyon gerçekleştirildi.

Bulgular:
Migrenlilerin total vermis, vermian lobül I & II, III ve IX hacimleri kontrollere kıyasla daha küçük bulundu ($p<0.05$). Hastalık süresi total vermis, anterior ve posterior vermis ve vermian lobül III, VI ve IX hacimleri arasında negatif korelasyon saptandı. HBS ile birlikte migreni olan hastalarda kontrol grubuna kıyasla vermian lobül III hacmi daha küçük izlendi ($p<0.05$).

Sonuç:
Vermis, ağrılı uyarılarla duygusal, motor ve otonom yanıtların bütünleştirilmesinde rol oynar; ayrıca migrene eşlik eden bilişsel bozukluklara katkıda bulunabilir. Lingula ve uvula hacmindeki azalmalar vestibüler ve otonom disfonksiyonlarla, declive hacmindeki azalma ise trigeminal ağrı işleme ve bilişsel süreçlerle ilişkili olabilir. Tedavi geçmişi ve bilişsel performans verilerinin eksikliği, bu değişikliklerin yorumunu sınırlamaktadır. Bulgular, vermisin migren patofizyolojisindeki rolüne dikkat çekerken, semptom çeşitliliğinin hacimsel çalışmalardaki tutarsızlıklara katkı sağlayabileceğini düşündürmektedir. Daha büyük ve semptom temelli alt gruplarla yapılacak çalışmalar, serebellar yapılarla migren ilişkisini daha net ortaya koyabilir.

Anahtar Kelimeler: Migren, serebellum, vermis, vılometrik MR, huzursuz bacak sendromu

SS-987 MULTİPL SKLEROZ HASTALARINDA OPTİK KOHERANS TOMOGRAFİ, MANYETİK REZONANS VOLÜMETRİK VE KALINLIK ÖLÇÜMLERİ İLE KOGNİSYONUN YAPAY ZEKA TABANLI DEĞERLENDİRİLMESİ

GÜVEN GİRGİN[1], İLKİN İYİGÜNDOĞDU[2], İBRAHİM TOKLUOĞLU[3], YAREN ÇELİK[4], BÜŞRA KÜBRA KARACA AYDEMİR[5], ALMİLA SARIGÜL SEZENÖZ[6], SELDA GÜNEY[7], TÜLİN YILDIRIM[8], SİREL GÜR GÜNGÖR[6], BERNA DENGİZ[4], EDA DERLE[2]

[1]MUĞLA EĞİTİM VE ARAŞTIRMA HASTANESİ, NÖROLOJİ ANABİLLİM DALI, MUĞLA
[2]BAŞKENT ÜNİVERSİTESİ TIP FAKÜLTESİ, NÖROLOJİ ANABİLİM DALI, ANKARA
[3]BAŞKENT ÜNİVERSİTESİ TIP FAKÜLTESİ, ANATOMİ ANABİLİM DALI, ANKARA
[4]BAŞKENT ÜNİVERSİTESİ MÜHENDİSLİK FAKÜLTESİ, ENDÜSTRİ MÜHENDİSLİĞİ PROGRAMI, ANKARA
[5]BAŞKENT ÜNİVERSİTESİ MÜHENDİSLİK FAKÜLTESİ, BİYOMEDİKAL MÜHENDİSLİĞİ PROGRAMI, ANKARA
[6]BAŞKENT ÜNİVERSİTESİ TIP FAKÜLTESİ, GÖZ ANABİLİM DALI, ANKARA
[7]BAŞKENT ÜNİVERSİTESİ MÜHENDİSLİK FAKÜLTESİ, ELEKTRİK ELEKTRONİK MÜHENDİSLİĞİ PROGRAMI, ANKARA
[8]BAŞKENT ÜNİVERSİTESİ TIP FAKÜLTESİ, RADYOLOJİ ANABİLİM DALI, ANKARA

Multipl skleroz (MS) hastalarında bilişsel problemler %40-70 oranında görülmektedir. Radyolojik izole sendrom döneminde bile %20-25 oranında kognitif etkilenme gösterilmiştir. MS seyrinin erken dönemlerinde yapılacak ölçümlerle hastaların bilişsel fonksiyonları arasında korelasyon gösterebilmek takip ve tedavi stratejileri belirlememizde yardımcı olabilir.

Bu çalışmada MS tanılı hastaların kognitif durumunun retinal sinir lifi tabakası (RSLT), makula hacmi, total retina kalınlığı, yüzeyel ve derin damar dansiteleri ile beyin manyetik rezonans görüntülerinde (MRG) izlenen volümetrik ölçümler ile arasında ilişki olup olmadığının değerlendirilmesi ve MS hastalarında saptanan nörodejenerasyonun sağlıklı bireylerle karşılaştırılması amaçlanmıştır.

Başkent Üniversitesi Tıp Fakültesi Nöroloji Anabilim Dalı'nda takipli 60 MS hastası ve kognitif olarak normal 35 kontrol bireyi çalışmaya alınmıştır. Tüm katılımcılara ayrıntılı kognitif testler, optik koherans tomografi (OKT), OKT-A ve volümetrik beyin MRG ölçümleri yapılmıştır. Sonuç:lar yapay zeka tabanlı analizlerle değerlendirilmiştir.

MS hastalarında optik nörit (ON) öyküsünden bağımsız olarak OKT ve OKT-anjiyografi parametrelerinde düşüş gözlenmiş, bu düşüş ON geçirenlerde daha belirgin saptanmıştır. Sembol sayı modalite testi (SDMT), tempolu işitsel seri ekleme testi (PASAT) ve çizgi yönü belirleme testi (ÇYBT) genel kognitif tabloyu göstermede daha başarılı olmuştur. Yüzeyel ve derin tabaka damar dansiteleri kontrol grubuna göre düşük saptanmış olup özellikle derin damar dansitesi ölçümlerinde düşüş belirgindir.

EDSS dizabilite skoru yüksek vakalarda OKT, OKT-Anjiyografi ve kognisyon ile ilişkili beyin bölge atrofi ölçümleri daha düşük saptanmıştır. Yapay zeka tabanlı makine öğrenmesi modellerinde doğruluk oranları %60-73 arasında saptanmıştır. Sonuç olarak MS hastalarının kognitif durumları rutin takipte kullanılan OKT, OKT-A ve MR ölçümleri ile yapay zeka kullanılarak tanımlanmaya çalışılmıştır. Klinik kullanım için makine öğrenmesi modellerinde kesinlik ve duyarlılık oranları artırılmalıdır.

Anahtar Kelimeler: Multipl skleroz, kognisyon, optik koherans tomografi, optik koherans tomografik anjiyografi, beyin manyetik rezonans görüntüleme, makine öğrenmesi

SS-1009 DÜŞÜK AYAK OLGULARINDA ETYOLOJİK VE ELEKTROFİZYOLOJİK DAĞILIM: RETROSPEKTİF ANALİZ

NUR TURKMEN[1], ÖMER FARUK TAŞ[2]

[1]ANKARA BİLKENT ŞEHİR HASTANESİ, NÖROLOJİ VE KLİNİK NÖROFİZYOLOJİ KLİNİĞİ, ANKARA, TÜRKİYE
[2]SAĞLIK BİLİMLERİ ÜNİVERSİTESİ, ANKARA BİLKENT ŞEHİR HASTANESİ, NÖROLOJİ ANABİLİM DALI, ANKARA, TÜRKİYE

Amaç:
Düşük ayak, tek bir periferik sinir lezyonundan yaygın nöromüsküler hastalıklara kadar uzanan geniş bir etyolojik spektrumda görülebilen bir klinik tablodur. Bu çalışmada, düşük ayak ön tanısıyla elektromiyografi (EMG) laboratuvarına yönlendirilen olguların etyolojik ve elektrofizyolojik özelliklerinin değerlendirilmesi amaçlanmıştır.

Gereç-Yöntem:
Ocak 2024 – Eylül 2025 tarihleri arasında düşük ayak ön tanısıyla EMG laboratuvarına başvuran 81 hasta retrospektif olarak incelendi. Olgular, klinik ve EMG bulgularına göre radikulopati, polinöropati, peroneal nöropati, siyatik nöropati, lumbosakral pleksopati, miyopati, motor nöron hastalığı ve normal inceleme olarak sınıflandırıldı. Elde edilen bulgular, etyolojik dağılım, bilateral tutulum oranı, tetkiki isteyen klinik branş ve MRG uyumu açısından analiz edildi.

Bulgular:
Hastaların 49'u erkek (%60,5), 32'si kadındı; yaş ortalaması 52,7 ± 14,2 yıl idi. Olguların %24'ünde radikulopati, %22'sinde polinöropati, %19'unda peroneal nöropati, %9'unda siyatik nöropati, %8'inde motor nöron hastalığı, %4'ünde lumbosakral pleksopati, %3'ünde miyopati saptanırken, %11'inde patolojik bulgu izlenmedi. Radikulopati olgularının tamamında L5 kök tutulumu mevcuttu; %52'sinde spontan denervasyon bulguları izlendi ve MRG'si mevcut olan 15 hastanın 14'ünde EMG bulguları ile MRG uyumluydu. Peroneal nöropatili olguların %37,5'inde travma veya cerrahi öyküsü mevcuttu. Siyatik nöropatili olguların çoğu travmatik (%62,5), geri kalanı ise iyatrojenik veya gelişimsel nedenlere bağlıydı. Tetkiklerin %80'i nöroloji kliniklerince istenmişti.

Sonuç:
Düşük ayak olgularında en sık etyoloji L5 kök tutulumuna bağlı radikulopati olup, polinöropati ve peroneal nöropati bunu izlemektedir. Benzer klinik tablo, santral, ön boynuz veya pleksus düzeyindeki patolojilerde de görülebilir. Bu sonuçlar, düşük ayak olgularında etyolojik ayrımın yalnızca dikkatli klinik inceleme ve elektrodiagnostik verilerin entegrasyonu ile kesinleştirilebileceğini vurgulamaktadır.

Anahtar Kelimeler: Düşük Ayak, Peroneal Nöropati, Radikulopati, Elektromiyografi, Polinöropati

Tablo 1. Düşük Ayak Olgularının Temel Demografik ve Etyolojik Özellikleri

Değişken	n	%
Toplam hasta sayısı	81	(100)
Yaş (ortalama ± SS)	52,7 ± 14,2	
Cinsiyet (E/K)	49 / 32	(60,5 / 39,5)
Lezyon Tarafı	Sağ: 38 — Sol: 37 — Bilateral: 6	(46,9),(45,7),(7,4)
Radikulopati (L5)	19	(23,5)
Polinöropati	18	(22,2)
• Herediter • Edinsel (DM, alkolizm, KBH vb.)	4 14	(22,2) (77,8)
Peroneal nöropati	16	(19,8)
Diğer nedenler*	28	(34,5)
Tetkiki isteyen klinik	Nöroloji: 65 Diğer: 16	Nöroloji: (80,2) Diğer: (19,8)

**Diğer nedenler: Siyatik nöropati, motor nöron hastalığı, lumbosakral pleksopati, miyopati ve normal EMG.*

SS-1018 EPİLEPSİ HASTALARINDA ÖLÜM NEDENLERİ VE EPİLEPSİDE ANİ BEKLENMEYEN ÖLÜMÜN (SUDEP) BELİRLEYİCİLERİ: TEK MERKEZLİ RETROSPEKTİF ANALİZ

SELDA KESKİN GÜLER, MELİH ALTIKARDEŞ, BÜNYAMİN TOSUNOĞLU

SAĞLIK BİLİMLERİ ÜNİVERSİTESİ ANKARA EĞİTİM VE ARAŞTIRMA HASTANESİ NÖROLOJİ KLİNİĞİ

Amaç:
Epilepside ani beklenmeyen ölüm (SUDEP); epilepsi hastasının tıbbi bir rahatsızlık sonucu olmayan, ani ve beklenmedik ölümüdür. Bu çalışmanın amacı epilepsi hastalarında ölüm nedenlerini tanımlamak; SUDEP ile diğer nedenleri karşılaştırmak, ilişkili faktörleri belirlemektir.

Gereç-Yöntem:
Çalışma için 18 yaşından büyük, son 10 yıl içinde epilepsi tanısı ile muayene olan hastalardan (n=3747), son 2 yıl içinde vefat edenler retrospektif olarak (n=121) incelendi. Hastalara ait demografik veriler, öykü ve muayene bulguları, nöbet sıklığı, nöbet etyolojileri, tipleri, kullanılan antinöbetilaçlar (ANİ), görüntüleme bulguları araştırıldı. Ölüme dair bilgilere ulaşılanlar çalışmaya dahil edildi (n=52). Ölüm sebebi olası SUDEP kabul edilenler ile ölümle ilişkili olacak başka hastalığa sahip olanlar karşılaştırıldı.

Bulgular:
Hastaların yaş ortalaması 64,31±2.41 ve %40,4'ü kadındı. Median 12 aydır epilepsi tanısı almışlardı. Epilepsi başlama yaşı ortanca 62 yaştı. Ölümle ilişkili olacak bir hastalığı olanlar (n=28) ile olası SUDEP olanlar (n=24) arasında yaş (sırası ile 70.07±13,39 ve 57,59±19,23) (OR:1.059) ve ölümün nerede gerçekleştiği (ev/hastane(n) 9/19ve21/3) (OR:20.236) arasında istatiksel fark saptandı. Cinsiyet, epilepsi süresi, epilepsi başlama yaşı, nöbet tipi, epilepsi etyolojisi, nörolojik defisit olup olmaması, status epileptikus (SE) öyküsü, son nöbet zamanı, çoklu ANİ ilaç kullanımı, ilaç uyumu, EEG ve MR bulguları açısından fark saptanmadı.

Sonuç:
Epilepsi hastalarında vefat, boğulma, yanma, aspirasyon gibi nöbet komplikasyonlarından; nöbete sebep olan hastalığın progresyonundan; SE'den veya SUDEP'ten olabilir. Olası SUDEP grubunun diğer nedenlere göre daha genç ve evde vefatın daha fazla olduğu görüldü.

Anahtar Kelimeler: Epilepsi, epilepside ani beklenmeyen ölüm (SUDEP), mortalite

SS-1024 PLEKSOPATİ OLGULARINDA ELEKTROFİZYOLOJİK, ETİYOLOJİK VE GÖRÜNTÜLEME BULGULARININ DEĞERLENDİRİLMESİ

NURANE ÖZARSLAN, NUR TÜRKMEN

ANKARA BİLKENT ŞEHİR HASTANESİ, NÖROLOJİ KLİNİĞİ, ANKARA, TÜRKİYE

Amaç:
Pleksopatiler, etiyolojik spektrumun genişliği ve anatomik varyasyonları nedeniyle tanısal zorluk oluşturur. Bu çalışmada, üçüncü basamak bir EMG laboratuvarında pleksus düzeyinde tutulum saptanan olguların demografik, etiyolojik, elektrofizyolojik ve görüntüleme özellikleri, anatomik düzey (supraklaviküler, infraklaviküler, kombine veya panpleksopatik tutuluş) dikkate alınarak değerlendirildi.

Yöntem:
Eylül 2023–Ağustos 2025 tarihleri arasında elektromyografi (EMG) laboratuvarında pleksopati ön tanısıyla değerlendirilen 181 hasta arasından, pleksopati tanısı elektrofizyolojik olarak doğrulanan 35 hasta (32 brakiyal, 3 lumbosakral) retrospektif olarak incelendi. Brakiyal pleksus olguları supraklaviküler (trunkus düzeyi), infraklaviküler (kord düzeyi) ve kombine/panpleksopati alt gruplarına ayrıldı. Demografik veriler, etiyolojik nedenler, EMG bulguları, rekürren EMG ve görüntüleme sonuçları analiz edildi. Bulgular tanımlayıcı istatistikler ile değerlendirildi. İstatistiksel anlamlılık düzeyi $p<0,05$ olarak kabul edildi.

Bulgular
Toplam 35 hasta (ortalama yaş 43,1 ± 15,8 yıl; E/K = 26/9) çalışmaya alındı. Etiyolojik olarak travma (%51,4) ve iyatrojenik nedenler (%34,3) olguların çoğunu kapsıyordu. Etiyolojik olarak travmatik (%51,4) ve iyatrojenik (%34,3) nedenler olguların büyük çoğunluğunu oluşturuyordu. En sık tutulum düzeyi üst trunkus (%53,1)idi. Pleksus MR incelemesi yapılan olgularda radyolojik bulgular EMG ile uyumluydu. Birden fazla EMG incelemesi yapılan olgularda (%17,1) travmatik veya iyatrojenik etiyoloji baskındı.

Sonuç:
Supraklaviküler lezyonlar daha genç yaşta ve travmatik kökenli seyrederken, infraklaviküler lezyonlar çoğunlukla cerrahiye bağlı iyatrojenik nedenlerle ilişkilidir; ancak bu fark istatistiksel olarak anlamlı değildir ($p = 0.11$). Elektrofizyolojik inceleme, pleksopati olgularında hem tanısal doğruluğu artırmakta hem de prognozun öngörülmesinde belirleyici rol oynamaktadır.

Anahtar Kelimeler: Pleksopati, Elektrofizyoloji, etiyoloji, panpleksopati, trunkus, kord tutulumu

SS-1040 GUİLLAİN–BARRÉ SENDROMUNDA KLİNİK ŞİDDET, ELEKTROFİZYOLOJİK ALT TİPLER VE İNFLAMATUVAR BİYOBELİRTEÇLER ARASINDAKİ İLİŞKİ

NUR TÜRKMEN[1], YİGİT EMRE DAGDELEN[1], HESNA BEKTAŞ[2]

[1]*ANKARA BİLKENT ŞEHİR HASTANESİ, NÖROLOJİ KLİNİĞİ, ANKARA*
[2]*ANKARA YILDIRIM BEYAZIT ÜNİVERSİTESİ, NÖROLOJİ ANABİLİM DALI, ANKARA*

Amaç:
Guillain–Barré sendromu (GBS), klinik, elektrofizyolojik ve etiyolojik açıdan heterojen seyirli, akut başlangıçlı bir nöropatidir. Bu çalışma, Guillain–Barré sendromu olgularında klinik şiddeti belirleyen göstergeleri ortaya koymak, klinik ölçekler ile nötrofil/lenfosit oranı (NLR), monosit/lenfosit oranı (MLR) ve trombosit/lenfosit oranı (PLR) arasındaki ilişkiyi değerlendirmek amacıyla planlanmıştır.

Gereç-Yöntem:
2023–2025 yılları arasında Ankara Bilkent Şehir Hastanesi Nöroloji Kliniği'nde izlenen 50 Guillain–Barré sendromu olgusunun verileri retrospektif olarak incelendi. Elektrofizyolojik olarak akut inflamatuvar demiyelinizan polinöropati (AIDP), akut motor aksonal nöropati (AMAN) ve akut motor-sensör aksonal nöropati (AMSAN) alt tipleri belirlendi; Miller Fisher sendromu ve diğer nadir varyantlar çalışma dışı bırakıldı. Klinik değişkenler (Guillain–Barré Yetersizlik Skoru, Erasmus Guillain–Barré Şiddet Skoru, tedavi türü, yatış yeri ve süresi, bulbar/fasiyal tutulum, başvuru zamanı ve sonlanım) hematolojik oranlarla karşılaştırıldı.

Bulgular:
Hastaların yarısı servis, yarısı yoğun bakımda izlenmiş olup ortalama yaş 56,1 ± 16,4 yıl idi. İnflamatuvar belirteçler elektrofizyolojik alt tiplere göre anlamlı farklılık gösterdi: NLR ($p=0,022$), MLR ($p=0,003$) ve PLR değeri ($p=0,038$) en yüksek AMSAN alt tipinde saptandı. Kombine tedavi (intravenöz immünglobulin + plazmaferez) uygulanan hastalarda giriş ve çıkış GBS-DS daha yüksek olup, yatış süresi uzundu. Kraniyal tutulum ve klinik sonlanım açısından hematolojik belirteçlerde anlamlı fark saptanmadı ($p>0,3$).

Sonuç:
AMSAN alt tipinde belirginleşen inflamatuvar parametrelerdeki artış, elektrofizyolojik olarak ayrımlanan Guillain–Barré sendromu alt tiplerinde sistemik inflamasyon yükünün farklı olduğunu göstermektedir. Bu inflamatuvar göstergeler klinik sonlanımı doğrudan öngörmemekle birlikte, GBS hastalık şiddetinin değerlendirilmesinde basit, ucuz ve erişilebilir biyobelirteçler olarak yararlı olabilir. Çalışma, daha geniş örneklemli ve prospektif tasarımlı araştırmalar için öncü niteliktedir.

Anahtar Kelimeler: Erasmus Guillain–Barré Şiddet Skoru (EGRIS), Guillain–Barré Yetersizlik Skoru (GBS-DS), nötrofil/lenfosit oranı

Tablo 1. GBS Alt Tiplerine Göre Klinik Değişkenlerin Karşılaştırılması

	EMG			p
	AIDP	AMAN	AMSAN	
NLR	3,5 (0,65 - 7,42) [ab]	2,34 (0,65 - 6,01) [a]	5,96 (2,8 - 28,2) [b]	**0,022**[x]
MLR	0,27 (0,06 - 0,57) [ab]	0,22 (0,1 - 0,34) [a]	0,45 (0,24 - 2,74) [b]	**0,003**[x]
PLR	149 (44,5 - 501) [ab]	136 (76,8 - 232) [a]	211 (150 - 382) [b]	**0,038**[x]
Servis yatış süresi	7,88 ± 4,34	9 ± 3	7,5 ± 2,73	0,555[y]
Yoğun bakım yatış süresi	12 (2 - 53)	57 (20 - 94)		0,086[z]
Servis + yoğun bakım yatış süresi	12 (1 - 66)	9 (6 - 94)	7 (5 - 34)	0,370[x]

[x]Kruskal Wallis H Testi; [y]Tek Yönlü Varyans Analizi; [z]Mann Whitney U Test; [a-b] aynı harfe sahip gruplar arasında bir fark yoktur.

Ortalama ± standart sapma; Ortanca (minimum – maksimum), NLR (Nötrofil/Lenfosit Oranı, MLR (Monosit/Lenfosit Oranı), PLR (Trombosit/Lenfosit Oranı)

GBS Alt Tiplerine Göre Klinik Değişkenlerin Karşılaştırılması

SS-1044 MİYASTENİA GRAVİS SEROTİPLERİ İLE TİROİD OTOİMMÜNİTESİ ARASINDAKİ İLİŞKİ: 135 OLGULUK TEK MERKEZ ANALİZİ

NUR BANU OKUR[1], ELİF SİMİN ISSI[2], DEMET İLHAN ALGIN[3], OĞUZ OSMAN ERDİNÇ[4]

[1]NUR BANU OKUR, ESKİŞEHİR OSMANGAZİ ÜNİVERSİTESİ, NÖROLOJİ ANA BİLİM DALI, ESKİŞEHİR
[2]ELİF SİMİN ISSI, AFYONKARAHİSAR SAĞLIK BİLİMLERİ ÜNİVERSİTESİ, NÖROLOJİ ANA BİLİM DALI, AFYONKARAHİSAR
[3]DEMET İLHAN ALGIN, ESKİŞEHİR OSMANGAZİ ÜNİVERSİTESİ, NÖROLOJİ ANA BİLİM DALI, ESKİŞEHİR
[4]OĞUZ OSMAN ERDİNÇ, ESKİŞEHİR OSMANGAZİ ÜNİVERSİTESİ, NÖROLOJİ ANA BİLİM DALI, ESKİŞEHİR

Amaç:
Otoimmün bir hastalık olan Myastenia Gravis (MG) ile fizyopatolojisinde otoimmünitenin yaygın eşlik ettiği tiroid hastalıklarının birlikteliğini değerlendirmek, tiroid bozukluğu klinik alt tipleriyle Myastenia Gravis serolojik alt tipleri arasında ilişki olup olmadığını değerlendirmektir.

Metod:
Eskişehir Osmangazi Üniversitesi Tıp Fakültesi Klinik Nörofizyoloji Ana Bilim Dalı'nda 2016 ile 2025 yılları arasında Nöromuskuler Hastalıklar polikliniğinde izlenilen 135 MG hastasının dosyaları incelendi. Hastaların Anti TPO, AntiTiroglobulin, TSH, T4, T3 değerleri çalışıldı. 135 Hastanın asetilkolin, antimusk,LRP4 reseptör pozitifliği ve seronegatifliği de dökümante edildi.

Bulgular:
Örneklemin %11'inde TSH, %13'ünde T4, %10'unda T3, %47'sinde Anti-Tiroglobulin, %45'inde Anti-TPO değerleri normal değer aralığı dışında patolojik saptandı. Hipo/hipertiroidi %3 hasta grubunda saptandı. 135 hastanın 65 'inde (%48) Asetilkolin antikor reseptörü pozitif (AChr +), 10'unda (%7.5) Anti-Musk reseptörü pozitif saptandı.AChr + MG hastalarında Anti-TPO yüksekliği %26 saptandı. Anti-MuSK+ hastalarda, T3 bozukluğu ve hipertiroidi oranı öne çıktı. (%11,8 T3 anormal, %5,9 hipertiroidi). Her iki antikor pozitif hastalarda, Anti-TPO yüksekliği yine belirgin izlendi. (%28,6).

Sonuç:
Merkezimizde MG hastalarında otoimmün tiroid belirteçlerinin anlamlı bir kısmı pozitiftir. Tanımlayıcı sonuçlar, otoimmün spektrumu geniş bir hastalık olan MG ile tiroid otoimmünitesinin birlikte görülebildiğini desteklemektedir. Klinik pratikte MG hastalarında tiroid taraması akılda tutulmalıdır. Nörolojik komorbiditiler açısından alert olunmalıdır. Erken döneminde saptanabilmesi için düzenli TSH, serbest T4/T3 ve antikor kontrollerinin önemli olduğunu ortaya koymaktadır.

Miyastenia Gravis (MG) hastalarında tiroid otoimmünitesi ile ilişkili antikor grupları karşılaştırıldığında Asetilkolin reseptör antikoru (AChR) pozitif grubun tiroid antikor pozitifliği açısından belirgin şekilde daha riskli olduğu görülmektedir.

Serotipler arası ayrıntılı farkları göstermek için daha geniş ve ileri istatistikli çalışmalara ihtiyaç vardır.

Anahtar Kelimeler: Miyastenia gravis, serolojik tip, tiroid otoimmünitesi

Miyastenia Gravis Hastalarında Serolojik Alt Tipleriyle Tiroid Disfonskiyonu Görülmesi Arasındaki İlişki

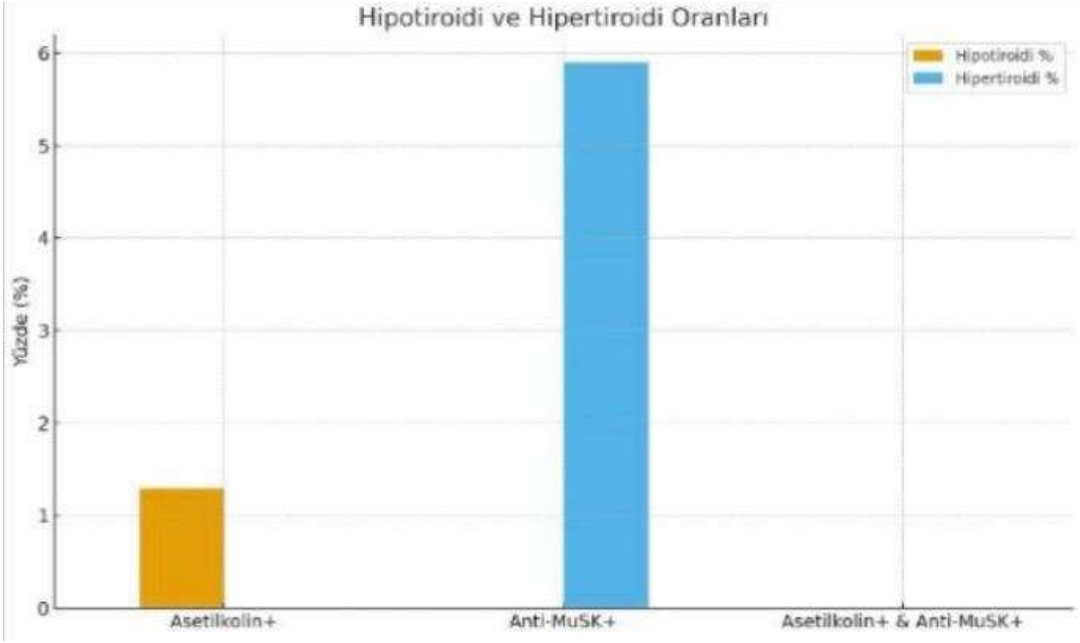

Miyastenia Gravis Hastalarında Tiroid Parametrelerinde Patolojik Değer Saptanma Olasılığı

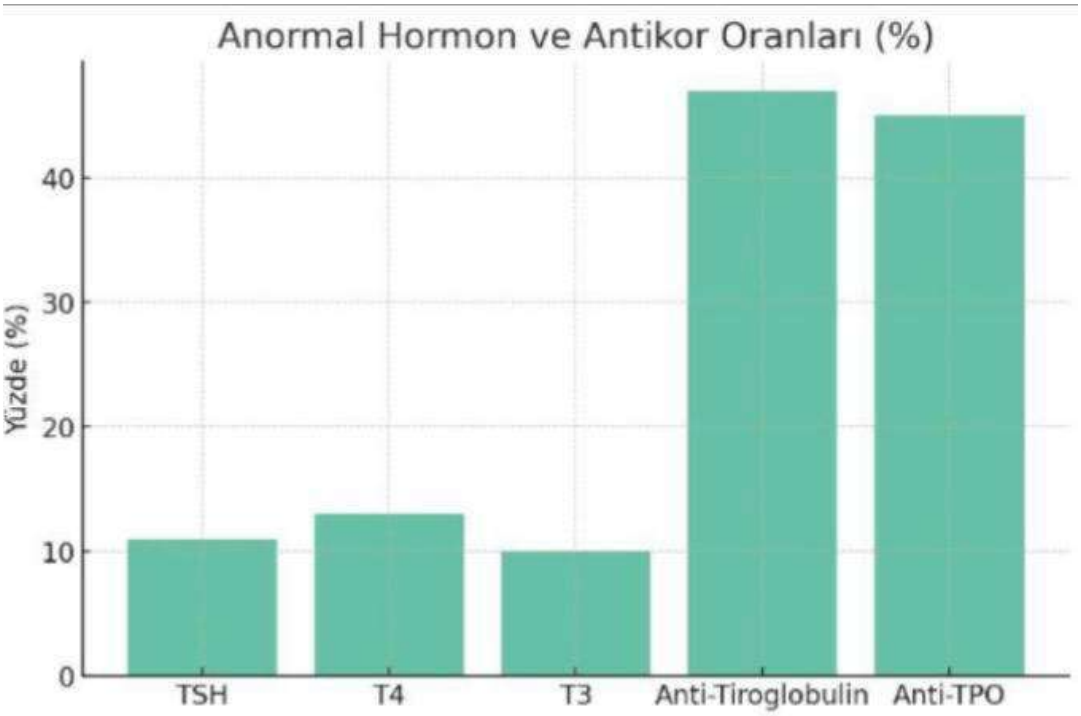

SS-1047 PROGRESİF MİYOKLONİK EPİLEPSİLİ HASTALARDA KLİNİK, MOLEKÜLER VE RADYOLOJİK BİYOBELİRTEÇLERİN TESPİTİ

ATAKAN AYDOĞAN[1], DENİZ YOZLU[2], ÖMER FARUK DÜZENLİ[2], SUDE DANIŞMAN[2], SEDA SUSGUN[3], NUR DAMLA KORKMAZ[3], BİLGE NUR BİLGE[4], EMRAH YÜCESAN[2], NERSES BEBEK[1]

[1]İSTANBUL ÜNİVERSİTESİ, İSTANBUL TIP FAKÜLTESİ, NÖROLOJİ ANABİLİM DALI, İSTANBUL
[2]İSTANBUL ÜNİVERSİTESİ-CERRAHPAŞA, NÖROLOJİK BİLİMLER ENSTİTÜSÜ, NÖROGENETİK ANABİLİM DALI, İSTANBUL
[3]BEZMİALEM VAKIF ÜNİVERSİTESİ, TIP FAKÜLTESİ, TIBBİ BİYOLOJİ ANABİLİM DALI, İSTANBUL
[4]İSTANBUL ÜNİVERSİTESİ-CERRAHPAŞA, NÖROLOJİK BİLİMLER ENSTİTÜSÜ, NÖROBİLİM ANABİLİM DALI, İSTANBUL

Amaç:
Progresif miyoklonik epilepsiler (PME), hastalığın sinsi başlangıçları ve biyobelirteçlerin olmayışı nedeniyle sıklıkla geç teşhis edilmekte, bu durum hastalığın ilerlemesini hızlandırmaktadır. Bu çalışmanın amacı, PME hastalarının klinik, moleküler ve radyolojik bulgularının değerlendirilmesi ve olası biyobelirteçleri tanımlanmasıdır.

Materyal-Metod:
18 yaş üstü, bilgilendirilmiş onam alınmış 17 PME hastası çalışmaya dahil edildi. Klinik bulgular, beyin-omurilik sıvısı (BOS), nörofilament hafif zincir (nFL) düzeyleri ve retrospektif kranyal MRG bulguları incelendi. Lafora hastalığı (LH) patogenezinde kritik rol oynayan *NHLRC1* ve *EPM2A* genleri ile ilişkili miRNA'ların (*NHLRC1* için miR-326, *EPM2A* için miR-383-5p) ekspresyon düzeyleri değerlendirildi. Elde edilen veriler uygun istatistiksel yöntemlerle analiz edildi.

Bulgular:
İncelenen hastaların dokuzu (%52,9) kadın olup, ortalama yaş 34,8±15,2 yıl idi. En sık saptanan genetik varyant *NHLRC1* oldu. Hastalık süresi ortalama 22,2±13,0 yıl olup, diğer nörolojik semptomlar başlangıçtan ortalama 5,7±3,8 yıl sonra ortaya çıktı. On iki hasta (%70,5) yürümede bağımsızdı. Nöropsikolojik profilde frontal disfonksiyon (%82,3) baskındı. BOS nFL düzeyleri, hastalar ve yaşa göre referans değerlerden farklı değildi. Ancak, miR-326 ve miR-383-5p ekspresyon düzeyleri, hastalarda kontrol grubuna kıyasla anlamlı derecede düşüktü.

Sonuç:
NHLRC1 varyantındaki p.Asp146Asn mutasyonu, daha iyi klinik seyir ile ilişkilendirilmiştir. Hastalık başlangıcından ortalama 5,7 yıl sonra ortaya çıkan disabilite nedeni semptomlar, uygun biyobelirteçlerle erken tanının önemini vurgulamaktadır. Normal BOS nFL düzeyleri, farklı mekanizmalar üzerinden işleyen yavaş bir nörodejeneratif sürece işaret etmektedir. Lafora hastası olmayan PME olgularında miR-326 ve miR-383-5p ekspresyonundaki belirgin azalma, PMElere özgü ortak patofizyolojik süreçlere işaret etmektedir. Çıkar Çatışması: Bu çalışma, İstanbul Üniversitesi Bilimsel Araştırma Projeleri Koordinasyon Birimi tarafından desteklenmiştir. Proje No: 40136

Anahtar Kelimeler: Epilepsi, Lafora hastalığı, miRNA

SS-1055 PARKİNSON HASTALARINDA STİGMATİZASYON ÖLÇEĞİ

DEMET YILDIZ, NİLÜFER BÜYÜKKOYUNCU PEKEL, TAHSİN ÇALAN, ERSİN BUDAK

SAĞLIK BİLİMLERİ ÜNİVERSİTESİ BURSA YÜKSEK İHTİSAS EĞİTİM VE ARAŞTIRMA HASTANESİ, NÖROLOJİ ANA BİLİM DALI, BURSA

Giriş:
Parkinson hastalığı, motor belirtilerin yanı sıra sosyal, duygusal ve psikolojik etkileri de içeren kronik bir nörodejeneratif hastalıktır. Literatürde Parkinson hastalarına özgü damgalamayı ölçen yeterli sayıda geçerli ve güvenilir ölçüm aracı bulunmamaktadır. Bu nedenle, bu çalışmada Parkinson hastalarında damgalanma deneyimini değerlendirmeye yönelik Parkinson Hastalarında Damgalanma Ölçeği (PHDÖ) geliştirilmiş ve psikometrik özellikleri ön çalışma düzeyinde incelenmiştir.

Yöntem:
Bu metodolojik araştırmaya yaşları 37–80 arasında değişen (68,54±9,21) toplam 184 Parkinson hastası dahil edilmiştir. Katılımcıların %56'sı (n=103) erkek olduğu görülmüştür. Ölçek geliştirme sürecinde, literatür taraması ve hasta görüşmeleri sonucunda 34 madde oluşturulmuştur. Ölçek maddeleri beşli Likert tipi olarak düzenlenmiştir. Normal dağılım göstermeyen ve faktör yükleri arasında 0,10'dan az fark bulunan maddeler analizden çıkarılmıştır. Veriler Açımlayıcı Faktör Analizi (AFA) ile değerlendirilmiştir. Faktör analizi ön koşulları KMO=0,89 ve Bartlett's Testi X^2=1048,21, p<0,001 değerleriyle uygun bulunmuştur.

Bulgular:
AFA sonucunda ölçeğin üç faktörlü bir yapı gösterdiği belirlenmiştir. Faktörler toplam varyansın %58,01'ini açıklamıştır. Faktör 1, "İçsel Damgalanma ve Öz-Değer Kaybı" (α=0,79); Faktör 2, "Kendilik Algısı ve Psikolojik Etkilenme" (α=0,84); Faktör 3 ise "Toplumsal Damgalanma ve Dışlanma" (α=0,79) olarak adlandırılmıştır. Ölçeğin genel güvenirliği Cronbach's α=0,89 olarak bulunmuştur. Maddelerin madde-toplam korelasyonları 0,42–0,68 aralığında değişmiştir. AFA sonucunda 15 maddeden oluşan geçerli ve güvenilir bir ölçüm aracı elde edilmiştir.

Sonuç:
Bu ön çalışma, Parkinson hastalarında damgalanmayı değerlendirmek üzere geliştirilen PHDÖ'nün psikometrik açıdan umut verici özelliklere sahip olduğunu göstermektedir. Ölçeğin üç boyutlu yapısı, hastaların içsel, sosyal ve toplumsal damgalanma deneyimlerini kapsamlı biçimde değerlendirmektedir. Daha geniş örneklemlerle yapılacak doğrulayıcı faktör analizi çalışmaları, ölçeğin geçerlik ve güvenirliğini güçlendirecek ve klinik uygulamalarda kullanılabilirliğini artıracaktır.

Anahtar Kelimeler: Parkinson, stigmatizasyon, ölçek

SS-1076 NÖROLOJİ YOĞUN BAKIMDAN TABURCU OLAN HASTALARDA VE BAKIM VERENLERDE YAŞAM KALİTESİNİN DEĞERLENDİRİLMESİ: ÇOK MERKEZLİ ÇALIŞMA

EMİNE KILIÇPARLAR CENGİZ[1], MURAT MERT ATMACA[2], YASEMİN EKMEKYAPAR FIRAT[3], SİBEL KARŞIDAĞ[2], MELTEM KARACAN GÖLEN[4], DİDEM DARICI[5], FETTAH EREN[6], SİBEL ÜSTÜN ÖZEK[7], TUBA EKMEKYAPAR[8], ZELİHA TÜLEK[9], YAKUP KRESPİ[10], HİLALNUR KÜÇÜKAKGÜN[11], HATİCE YELDA YILDIZ[10], ŞENNUR DELİBAŞ KATI[12], AYŞE FİLİZ KOÇ[13], BURCU SAADET ZEYBEK[13], PINAR BULUT[2], AHSEN NUR AKKAYA[2], ABDURRAHMAN NEYAL[1], AYŞE MÜNİFE NEYAL[3]

[1]GAZİANTEP İSLAM BİLİM VE TEKNOLOJİ ÜNİVERSİTESİ, NÖROLOJİ ANABİLİM DALI& GAZİANTEP ŞEHİR HASTANESİ, NÖROLOJİ KLİNİĞİ, GAZİANTEP
[2]SAĞLIK BİLİMLERİ ÜNİVERSİTESİ SULTAN ABDÜLHAMİD HAN EĞİTİM VE ARAŞTIRMA HASTANESİ, NÖROLOJİ KLİNİĞİ, İSTANBUL
[3]SANKO ÜNİVERSİTESİ TIP FAKÜLTESİ, NÖROLOJİ ANABİLİM DALI, İSTANBUL
[4]BAŞKENT ÜNİVERSİTESİ KONYA UYGULAMA VE ARAŞTIRMA HASTANESİ, NÖROLOJİ ANABİLİM DALI, KONYA
[5]ŞEHİT PROF. DR. İLHAN VARANK SANCAKTEPE EĞİTİM VE ARAŞTIRMA HASTANESİ, NÖROLOJİ KLİNİĞİ, İSTANBUL
[6]SELÇUK ÜNİVERSİTESİ TIP FAKÜLTESİ HASTANESİ, NÖROLOJİ ANABİLİM DALI, KONYA
[7]PROF.DR.CEMİL TAŞÇIOĞLU ŞEHİR HASTANESİ, NÖROLOJİ KLİNİĞİ, İSTANBUL
[8]ELAZIĞ FETHİ SEKİN ŞEHİR HASTANESİ, NÖROLOJİ KLİNİĞİ, ELAZIĞ
[9]İSTANBUL ÜNİVERSİTESİ - CERRAHPAŞA FLORENCE NİGHTİNGALE HEMŞİRELİK FAKÜLTESİ, İSTANBUL
[10]İSTİNYE ÜNİVERSİTESİ TIP FAKÜLTESİ, NÖROLOJİ ANABİLİM DALI &İSTİNYE ÜNİVERSİTESİ LİV HOSPİTAL BAHÇEŞEHİR İNME MERKEZİ, İSTANBUL
[11]İSTANBUL ÜNİVERSİTESİ-CERRAHPAŞA LİSANSÜSTÜ EĞİTİM ENSTİTÜSÜ, İSTANBUL&ÇANAKKALE ONSEKİZ MART ÜNİVERSİTESİ SAĞLIK BİLİMLERİ FAKÜLTESİ, ÇANAKKALE
[12]ANTALYA EĞİTİM VE ARAŞTIRMA HASTANESİ, NÖROLOJİ KLİNİĞİ, ANTALYA
[13]ÇUKUROVA ÜNİVERSİTESİ TIP FAKÜLTESİ, NÖROLOJİ ANABİLİM DALI, ADANA

Amaç:
Yoğun bakım ünitesinde yatış sonrası birçok hastada, yatış nedeni ve yoğun bakımda yatış süresine de bağlı olarak fiziksel, psikiyatrik ve yaşam kalitesi açısından bozulma görülmektedir. Yoğun bakıma yatış nedeni nörolojik hastalıklara bağlı ise bu durum taburculukta bakım verenin de yükünü arttırarak hastanın ve yakınının yaşam kalitesini olumsuz etkilemektedir. Nöroloji yoğun bakım ünitesinde yatmış olan, yoğun bakımdan nöroloji servisine veya palyatif bakım servisine çıkan, taburcu olan hastaların ve bakım verenlerin yaşam kalitesinin değerlendirilmesi amaçlanmıştır.

Materyal-Metod:
Çalışmaya 13 merkezden 160 hasta ve bakımveren dâhil edilmiştir. Nöroloji yoğun bakım sonrası hastalar ve bakımverenleri serviste ve taburcululuk sonrası 1–3 aylık dönemde iki kez değerlendirilerek fonksiyonel durum, yaşam kalitesi, anksiyete ve depresyon düzeyleri incelenecek; bakım verenlerde ayrıca bakım yükü değerlendirilecektir.

Bulgular:
Hastalarda taburculuk sonrası anksiyete ve depresyon düzeylerinde anlamlı azalma ($p<0.0001$), Barthel indeksi, EQ-5D ve VAS skorlarında ise anlamlı artış saptanmıştır ($p<0.0001$). Bakımverenlerde de anksiyete ($p=0.003$), depresyon ($p=0.001$) ve bakım

yükü (p=0.001) değerleri azalmış, ancak yaşam kalitesinde anlamlı değişim gözlenmemiştir (p=0.66). Korelasyon analizinde bakım yükü; hem hasta hem de bakımverenlerin anksiyete ve depresyon düzeyleriyle pozitif, yaşam kalitesiyle negatif yönde ilişkili bulunmuştur. Regresyon analizine göre taburculuk döneminde bakımveren yaşam kalitesini belirleyen en güçlü değişken bakım yükü olmuştur (β=-0.493, p<0.001).

Sonuç:
Yoğun bakım süreci sonrasında hastalarda ve bakımverenlerde anksiyete ve depresyon düzeylerinde düzelme gözlense de, bakım yükü hem hastanın hem de bakımverenin yaşam kalitesini belirleyen en önemli faktördür. Nörolojik hastalıklarda bakımveren yükü daha da arttığı için bakım sürecinde hem hasta hem de yakınlarının yaşam kalitesini artırmak için önlemler ve bütüncül yaklaşımlar gerekebilir.

Anahtar Kelimeler: Bakımveren, Yaşam Kalitesi, Yoğun Bakım.

SS-1085 OBSTRUKTİF UYKU APNE HASTALARINDA PREKLİNİK KOGNİTİF ETKİLENMENİN SEREBROSPİNAL SIVI VE SERUMDAKİ BİYOBELİRTEÇLER İLE İNCELENMESİ

GİZEM ÖZTÜRK YILMAZ[1], HATİCE SABİHA TÜRE[2], TÜLAY KURT İNCESU[2], GALİP AKHAN[2], BURCU AZAK PAZARLAR[3], CANSU BİLİSTER EĞİLMEZ[3]

[1]İZMİR ŞEHİR HASTANESİ, NÖROLOJİ KLİNİĞİ, İZMİR
[2]İZMİR KATİP ÇELEBİ ÜNİVERSİTESİ, ATATÜRK EĞİTİM VE ARAŞTIRMA HASTANESİ, NÖROLOJİ KLİNİĞİ, İZMİR
[3]İZMİR KATİP ÇELEBİ ÜNİVERSİTESİ, FİZYOLOJİ ANA BİLİM DALI, İZMİR

Amaç:
Çalışmalar obstrüktif uyku apne sendromu (OSAS)'nun demans için bir risk faktörü olduğu fikrini giderek daha fazla desteklemektedir. Bu nedenle OSAS'a bağlı bilişsel gerileme yaşayan hastaların erken dönemde belirlenmesi hastalığı önleme ve tedavi süreçlerini önemli ölçüde etkileyebilir. BOS ve serumdan elde edilen biyobelirteçler nörodejenerasyonu tahmin etme ve patofizyolojiyi derinlemesine anlamamızı sağlayabilir. Bu çalışmada, ağır OSAS hastalarında nörodejenerasyon biyobelirteçlerinden Aβ42, Aβ42/40 oranı, tau, laktat, clusterin, NfL ve SV2A düzeylerini serum ve BOS'ta ölçerek erken dönemde demans gelişim riskini öngörebilmek amaçlanmıştır.

Gereç-Yöntem:
Prospektif, kontrollü bu çalışmaya İzmir Kâtip Çelebi Üniversitesi Nöroloji Kliniği Uyku Laboratuvarı'nda 30-65 yaş arası ağır OSAS (AHİ:30/sa) tanılı, tedavi başlanmamış 28 hasta dahil edildi. Lateral dekübit pozisyonunda lomber ponksiyon yapıldı ve eş zamanlı venöz kan örnekleri alındı. Kontrol grubunu ortopedik cerrahi sırasında spinal anestezi uygulanan ve pseudotümör ön tanısıyla BOS bakısı yapılan 26 gönüllü birey oluşturdu. Biyobelirteçler ELISA yöntemiyle analiz edildi.

Bulgular:
OSAS grubunun yaş ortalaması 50,40±10,24, %70'i erkek idi. BOS'ta Aβ40, Aβ42 düzeyleri ve Aβ42/40 oranı OSAS hastalarında kontrol grubuna göre düşük bulundu ($p<0,05$). Serumda ise OSAS grubunda Aβ40, Aβ42 düzeyleri ve Aβ42/40 oranı yüksek bulundu ($p<0,05$). Hem BOS hem serum tau, laktat, clusterin seviyeleri hasta grubunda anlamlı düzeyde yüksek bulundu ($p<0,001$). BOS NfL düzeyiOSAS grubunda kontrol grubuna göre %50 daha yüksek düzeyde tespit edildi ($p=0,027$) ancak serumda ölçülemedi. SV2A ile ilgili anlamlı bir fark bulunamadı ($p=0,163$).

Sonuç:
OSAS hastalarında preklinik dönemde, serumda ya da BOS'ta Aβ42/40 oranı, Aβ42, laktat, clusterin, tau düzeyleri nörodejenerasyon gelişimini tahmin etmede kullanılabilir.

Anahtar Kelimeler: Biyobelirteç, Amiloid beta peptidleri, Kognitif bozuklular, Uyku Apne

SS-1089 GUİLLAİN-BARRÉ SENDROMU İLE UYUMLU ELEKTROFİZYOLOJİK BULGULARI OLAN PEDİATRİK HASTALARDA KOMPLEMAN CD59 EKSİKLİĞİ

TUĞBA ÖZÜM IRMAK[1], CANSU AYVACIOĞLU ÇAĞAN[1], GÖKÇEM YILDIZ SARIKAYA[1], GÖKNUR HALİLOĞLU[2], ÇAĞRI MESUT TEMUÇİN[1]

[1]HACETTEPE ÜNİVERSİTESİ TIP FAKÜLTESİ, NÖROLOJİ ANABİLİM DALI, EMG-TMS LABORATUVARI
[2]HACETTEPE ÜNİVERSİTESİ TIP FAKÜLTESİ, ÇOCUK SAĞLIĞI VE HASTALIKLARI ANABİLİM DALI, PEDİATRİK NÖROLOJİ BİLİM DALI

Amaç:
CD59 eksikliği, kompleman sistemin inhibe edilememesine bağlı otozomal resesif geçişli nadir bir klinik tablodur. Tekrarlayan hemolitik krizler, güçsüzlük atakları ve serebrovasküler olaylarla (SVO) karakterizedir. Çalışmamızda, elektrofizyolojik olarak Guillain-Barré sendromu (GBS) ile uyumlu pediatrik olgular içinde CD59 eksikliği saptananların klinik ve elektrofizyolojik özellikleri incelenmiştir.

Materyal-Metod:
2000–2025 yılları arasında Hacettepe Üniversitesi ENMG-TMS Laboratuvarı'nda değerlendirilen pediatrik olgular retrospektif olarak incelendi. Elektrofizyolojik olarak GBS alt tipleri ile uyumlu bulunan hastaların demografik, klinik, elektronöromiyografi (ENMG) ve görüntüleme bulguları analiz edildi.

Bulgular:
GBS ile izlenen toplam 56 pediatrik hastanın %35'i AIDP, %64'ü AMAN alt tipindeydi. Bu grup içinde 6 bebekte (%10,7) CD59 eksikliği saptandı. CD59 eksikliği olan olgularda semptom başlangıç yaşı <1 yıl (27gün-6.5ay) iken, diğer GBS hastalarında ortanca yaş 7 (2-17yıl) idi (p=0.00007). Nörolojik muayenede CD59 eksikliği olan bebeklerin tümünde distalde belirgin kuvvetsizlik ve hipo/arefleksi izlendi. ENMG'de 3 hastada AMAN, 3 hastada ise aksonal ve demiyelinizan özellikler saptandı. IVIG ve/veya plazmaferez sonrasında kısmi yanıt alınmakla birlikte 4 hastada (%66) alevlenmeler gözlendi. Diğer GBS hastalarında ise sadece 1 hastada atak izlendi (p=0.0001). MRG'de 3 hastada kauda equina liflerinde kontrastlanma, 2 hastada SVO mevcuttu. 5 hastada ebeveynler arası akrabalık, 4 hastada ailede GBS ve 2 hastanın kardeşinde benzer tabloya bağlı exitus öyküsü vardı. Tüm hastalara eculizumab tedavisi uygulandı ve remisyon sağlandı.

Sonuç:
CD59 eksikliği hematolojik krizler, Guillain Barré benzeri ataklar ve SVO riski nedeniyle morbiditesi yüksek bir tablodur. GBS fenotipi ile başvuran çocuklarda atak, hematolojik kriz eşliği ve karakteristik görüntüleme/ENMG bulguları varlığında akılda tutulmalıdır. Erken tanı, ve uygun tedavi ile hastalıkta remisyon beklenmektedir.

Anahtar Kelimeler: CD59 eksikliği, Guillain-Barré sendromu, elektrofizyoloji, eculizumab

SS-1090 MULTİPLE SKLEROZ'DA OKSİDATİF STRES BİYOBELİRTEÇLERİNİN HASTALIK EVRELERİ VE KOGNİSYON İLE İLİŞKİSİ

MUHAMMED YİLDİRİM, SEMRA ÖZTÜRK MUNGAN

ANKARA BİLKENT ŞEHİR HASTANESİ

Giriş:
Bu çalışma, MS'in farklı evrelerinde (atak, remisyon, progresif) oksidatif stres düzeylerini belirlemek, bu parametrelerin kognitif işlev ve depresyon düzeyleri ile ilişkisini ortaya koymak ve oksidatif biyobelirteçlerin progresif MS dönemini öngörmedeki ayırt edici gücünü değerlendirmek amacıyla planlanmıştır.

Yöntem:
Çalışmaya 45 RRMS, 30 SPMS ve 25 sağlıklı kontrol olmak üzere toplam 100 birey dahil edilmiştir. Hasta grubunun 24'ü atak, 26'sı remisyon, 25'i ise progresif evrededir. Katılımcıların kognitif performansları Brief International Cognitive Assessment of MS test bataryası ile; depresyon düzeyleri Beck Depresyon Ölçeği ile değerlendirilmiştir. Serum örneklerinde Total Antioksidan Seviye (TAS), Total Oksidan Seviye (TOS), Oksidatif Stres İndeksi (OSİ) ve Paraoksonaz-1 (PON-1) düzeyleri ölçülmüştür.

Bulgular:
SPMS grubunda TAS ($p<0,001$) ve PON-1 ($p=0,014$) düzeyleri istatistiksel açıdan anlamlı düşük, OSİ ($p<0,001$) düzeyleri anlamlı olarak yüksek bulunmuştur. TOS düzeyleri SPMS de RRMS grubuna göre istatistiksel açıdan anlamlı derecede düşük bulunmuştur. ($p=0,001$). Progresif dönemdeki hastalar, atak ve remisyon dönemine kıyasla daha düşük TAS, TOS ve PON-1; daha yüksek OSİ değerlerine sahipti ($p<0,001$). BICAMS skorları tüm hasta gruplarında kontrol grubuna kıyasla düşüktü; en düşük skorlar SPMS grubunda gözlendi. (Toplam BICAMS: SPMS 70,7±23,9; RRMS 101,5±25,4; Kontrol 131,9±16,9; $p<0,001$). ROC analizinde, progresif dönemi öngörmede en yüksek ayırt edicilik TAS (cut-off ≤0,69; AUC=0,896; %98 spesifite) ve OSİ (cut-off >75,98; AUC=0,872; %100 spesifite) ile elde edildi.

Sonuç:
Oksidatif stres, MS'in özellikle progresif evresinde belirgin şekilde artmakta ve kognitif performansla ilişkili görünmektedir. TAS ve OSİ gibi biyobelirteçlerin, hastalığın evresini belirlemede ve bilişsel bozulmayı öngörmede potansiyel olarak kullanılabilir niteliktedir. Bulgular OSİ'nin yalnızca bir tanı aracı değil, progresyonun biyokimyasal bir göstergesi olarak kullanılabileceğini göstermektedir.

Anahtar Kelimeler: Multiple Skleroz, Oksidatif Stres, Kognitif Bozulma, Progresif MS, Paraoksonaz

Oksidatif stresle ilgili biyokimyasal parametrelerin progresif dönemi belirlemedeki spesifite ve sensitiviteleri

	Alan	p	%95 güven aralığı		Sensitivite	Spesifite	PPD	NPD
			Alt sınır	Üst sınır				
TAS≤0,69	0,896	**<0,001**	0,803	0,954	72	98	94,7	87,5
TOS≤5,01	0,832	**<0,001**	0,728	0,908	64	96	88,9	84,2
PON-1≤114,7	0,692	**0,006**	0,575	0,794	44	98	91,7	77,8
OSİ>75,98	0,872	**<0,001**	0,775	0,938	68	100	100	86,2

Şekil 1. Progresif dönem için Oksidatif stresle ilgili biyokimyasal değerlerin ROC Eğrisi

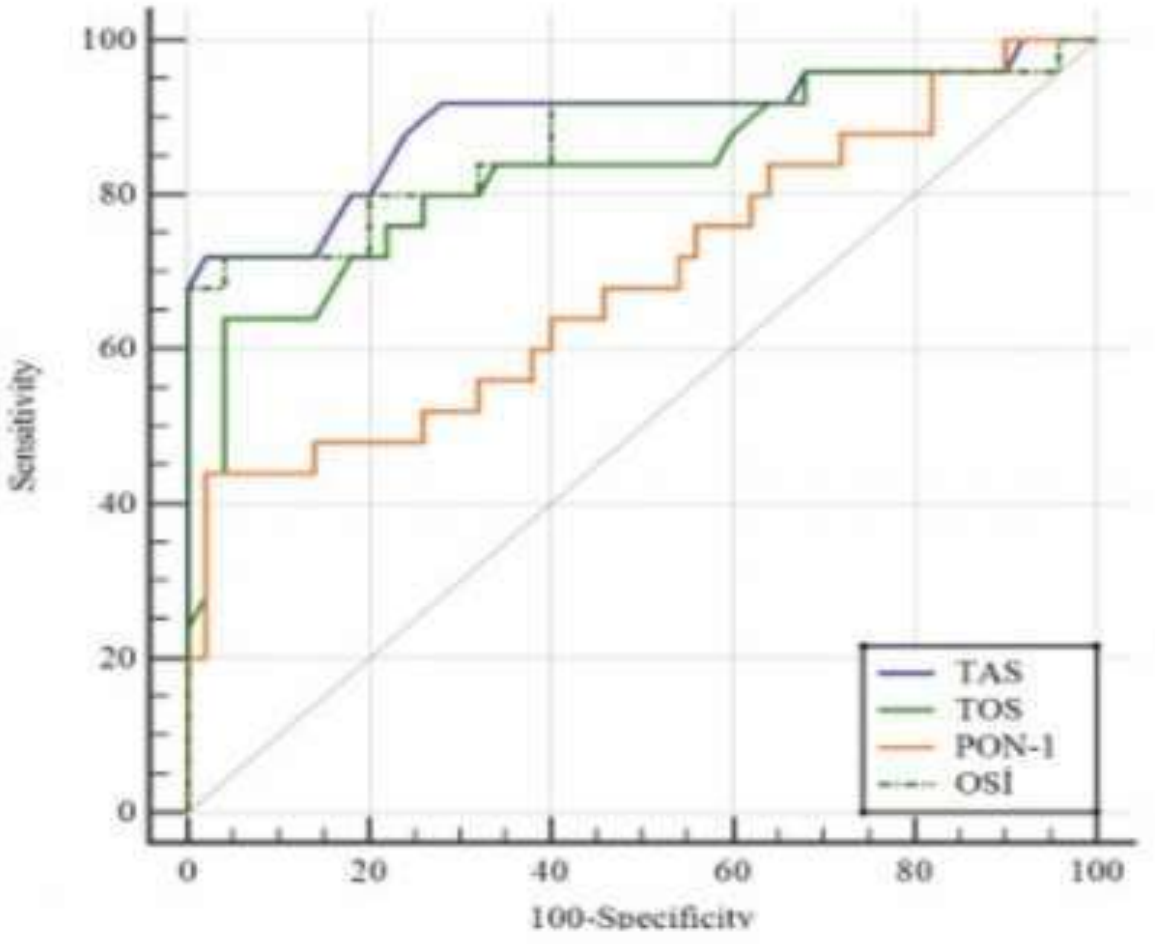

SS-1096 PRİMER PROGRESİF AFAZİSİ OLAN BİREYLERDE YUTMA FONKSİYONLARININ İNCELENMESİ

MÜMÜNE MERVE PARLAK[1], ÖZLEM BİZPINAR MUNİS[2], GİZEM BÜYÜKÖNDER[3], YAĞMUR SARAY[2]

[1]ANKARA YILDIRIM BEYAZIT ÜNİVERSİTESİ, DİL VE KONUŞMA TERAPİSİ BÖLÜMÜ, ANKARA
[2]ANKARA ETLİK ŞEHİR HASTANESİ, NÖROLOJİ BÖLÜMÜ, ANKARA
[3]ANKARA ETLİK ŞEHİR HASTANESİ, DİL VE KONUŞMA TERAPİSİ BÖLÜMÜ, ANKARA

Amaç:
Primer Progresif Afazi (PPA), dil işlevlerinde ilerleyici bozulmaya yol açan nörodejeneratif bir hastalık grubudur. Ancak son yıllarda PPA'da yalnızca dil değil, yutma fonksiyonlarının da etkilenebildiğine ilişkin bulgular artmaktadır. Bu çalışmanın amacı, PPA tanısı olan bireylerde yutma fonksiyonlarının çok yönlü olarak değerlendirilmesidir.

Materyal-Metod:
Çalışmaya ortalama yaşı 65,49±9,28 yıl olan 17 (7 kadın ve 10 erkek) agramatik tip PPA'lı birey dâhil edilmiştir. Değerlendirme sürecinde klinik yutma değerlendirmesi, oral motor değerlendirme, Saturasyon cihazı ile 3 oz Su Testi (Sa3oz), Türkçe Addenbrooke Kognitif Değerlendirmesi-III (ACE-III-TR), Yeme Değerlendirme Aracı-10 (EAT-10), Türkçe Mann Yutma Yeteneği (MASA), Edinburgh Demansta Beslenmeyi Değerlendirme (EdFED) Ölçeği ve Disfaji Handikap İndeksi (DHI) kullanılmıştır. Klinik yutma değerlendirmesinde Uluslararası Disfaji Diyeti Standardizasyon Giriş:imi (IDDSI)'ne göre 0, 4 ve 7 kıvamları uygulanmıştır.

Bulgular:
Ortalama skorlar; EAT-10: 6,71±10,6; T-MASA: 86,2±13,4; EdFED: 17,3±6,12; DHI: 17,3±20,0; ACE-III toplam: 33,5±27,9 olarak bulunmuştur. Oral motor değerlendirmede palatal gag refleksi %52,9'unda (n=9) bilateral olarak alınamamış, %5,9'unda (n=1) azalmış, %5,9'unda (n=1) unilateral elde edilmiştir. Katılımcıların %29,4'ünde (n=5) oral motor kaslarda etkilenim gözlenmiştir. Sa3oz testine göre %29,4'ünde (n=5) ayrıntılı enstrümantal değerlendirme gereksinimi belirlenmiştir. EAT-10 sonuçlarına göre katılımcıların %35,3'ünde (n=6) disfaji riski saptanmıştır. Klinik yutma değerlendirmesinde yutma refleksinde %23,5'inde (n=4) ve larengeal elevasyonda %29,4'ünde (n=5) azalma gözlenmiştir. IDDSI kıvam 7'de %70,6'sında (n=12), kıvam 4'te %58,8'inde (n=10) oral rezidü tespit edilmiştir.

Sonuç:
PPA'lı bireylerin büyük çoğunluğunda oral rezidü varlığı saptanmış olup, bu durum penetrasyon ve aspirasyon açısından potansiyel risk oluşturmaktadır. Bulgular, PPA'lı bireylerde erken dönemde disfaji taramasının ve ayrıntılı değerlendirmelerin önemini ortaya koymaktadır. Disfaji şüphesi bulunan bireylerin klinik değerlendirmelerle belirlenmesi mümkün olmakla birlikte, kesin tanı ve uygun tedavi planlaması için enstrümantal yöntemlerle desteklenmesi gereklidir. Erken dönemde yapılacak çok yönlü değerlendirmeler, bireye özgü uygun disfaji müdahale stratejilerinin belirlenmesine ve olası komplikasyonların önlenmesine katkı sağlayabilir.

Anahtar Kelimeler: Demans, disfaji, primer progresif afazi, yutma

SS-1121 EDİNBURGH BİLİŞSEL VE DAVRANIŞSAL ALS TARAMA TESTİ TÜRKÇE VERSİYONU (ECAS-TR) GEÇERLİK VE GÜVENİRLİK ÇALIŞMASI

HATİCE DEĞİRMENCİ[1], TUBA KÜRNE[2], DİLŞAH GENÇASLAN[2], ABİR ALAAMEL[3], MERVE AYVALLI KARAGÖZ[4], HATİCE KURUCU KİNG[5], MELTEM KORUCUK[6], BERRAK YETİMLER[7], EVRİM GÜLBETEKİN[2], HAKAN GÜRVİT[8], HİLMİ UYSAL[3]

[1]AKDENİZ ÜNİVERSİTESİ, TIP FAKÜLTESİ NÖROLOJİ ABD TÜBİTAK PROJESİ DOKTORA SONRASI ARAŞTIRMACI, ANTALYA
[2]AKDENİZ ÜNİVERSİTESİ, EDEBİYAT FAKÜLTESİ PSİKOLOJİ BÖLÜMÜ, ANTALYA
[3]AKDENİZ ÜNİVERSİTESİ, TIP FAKÜLTESİ NÖROLOJİ ABD ANTALYA
[4]AKDENİZ ÜNVERSİTESİ, İSTATİSTİK DANIŞMANLIK UYGULAMA VE ARAŞTIRMA MERKEZİ, ANTALYA
[5]UNİVERSİTY OF EDİNBURGH, CENTRE FOR CLİNİCAL BRAİN SCİENCES, UNİTED KİNGDOM
[6]ANTALYA EĞİTİM ARAŞTIRMA HASTANESİ, NÖROLOJİ ABD, ANTALYA
[7]ABDULLAH GÜL ÜNİVERSİTESİ, YAŞAM VE DOĞA BİLİMLERİ FAKÜLTESİ, MOLEKÜLER BİYOLOJİ VE GENETİK BÖLÜMÜ, KAYSERİ
[8]İSTANBUL ÜNİVERSİTESİ, İSTANBUL TIP FAKÜLTESİ NÖROLOJİ ABD, İSTANBUL

Amaç:
Edinburgh Bilişsel ve Davranışsal ALS Tarama Testi (ECAS), ALS hastalarında motor belirtilere eşlik eden bilişsel ve davranışsal etkilenimleri taramak için geliştirilmiştir. Bu çalışmanın amacı ECAS'ın Türkçe versiyonunun geçerlik ve güvenirliğini değerlendirmektir.

Materyal ve Metot:
ECAS-TR sağlıklı kontrol (n=185), ALS/MNH(n=58/6) ve Alzheimer Hastalarından (AH, n=17) oluşan 240 kişiye uygulanmıştır. Anormal performans için kesme değerleri sağlıklı kontrollerin performanslarından ECAS kılavuzuna göre belirlenmiştir. ECAS-TR yapı ve ölçüt-bağıntılı geçerlik kanıtları için ACE-R, M-ACE, MMSE ve FBI ile Spearman korelasyonları ve güvenirliği test amacıyla Cronbach alfa değerleri elde edilmiştir.

Bulgular:
ECAS-TR sağlıklı kontrollerde ve ALS/MNH'da yüksek iç tutarlılık göstermiştir (α=0.86; α=0.87). ECAS toplam puan ortalaması ALS/MNH hastalarında (100.48±14.47). AH'da (65.78±19.12) ve kontrollerde (114.40±8.59) bulunmuştur. ALS/MNH hastalarının ECAS-TR toplam, ALS'ye özgü puanı ile alt puanları, kontrollerden belirgin düşük saptanırken; ALS'ye özgü olmayan görsel uzamsal puanında farklılık izlenmemiştir. ALS/MNH ile AH'larının tüm puanları anlamlı farklılık göstermiştir (p <.001). ALS/MNH hastalarının %31,3'ünün ECAS-TR toplam puanı eğitim ve yaşa göre belirlenmiş kesme değerlerinin altındayken; %17.7'si de davranışsal belirti göstermiştir. ECAS davranış puanı ile FBI puanları arasında yüksek düzeyde (r =.952;p <.001); ECAS-TR toplam puanı ise ACE-R (r=.814) ile yüksek, M-ACE (r=.671) ve MMSE (r=.577) ile orta ve yüksek düzeyde anlamlı ilişkili bulunmuştur(p<.01). Bulgularımız ECAS-TR'nin hastalar ile kontroller arasında iyi ayrım yaptığını göstermiştir. ALS hastalarının tümüne ECAS-TR uygulanabilirken; %6,5'i(n=4) diğer testleri tamamlayamamışlardır. Çalışmamız TÜBİTAK 122N004 projesi ve PremodiALS' tarafından desteklenmiştir.

Sonuç:
ECAS-TR, ALS hastalarında gözlenen bilişsel ve davranışsal etkilenimleri, ilerleyici kas gücü kaybı ve konuşma bozukluğundan etkilenmeden hızlı ve duyarlı biçimde taramak için klinisyenlerin kullanımına uygun bir araçtır.

Anahtar Kelimeler: ALS, ECAS, Geçerlik, Güvenirlik

ALS/MNH ile Sağlıklı Kontrol ECAS alt testlerin ortalama puanlarının karşılaştırılması

ECAS PUAN	ALS7MND (n 64) Ort (SS)	Kontrol (n 185) Ort (SS)	P	Cohen's d
ECAS Dil	25.73 (2.53)	27.21 (1.26	<.001	0.88
Sözel Akıcılık	16.25 (4.28)	19.57 (3.09)	<.001	0.97
Yürütücü	32.17 (6.63)	38.47 (3.92)	<.001	1.32
ALS Özgü	74.16 (12.06)	85.24 (6.57)	<.001	1.33
Hafıza	15.44 (2.27)	17.51 (2.48)	<.001	0.85
Görsel-Uzamsal	11.61 (1.59)	11.68 (0.73)	.729	0.07
ALS Özgü Olmayan	26.89 (2.80)	29.16 (2.78)	<.001	0.81
ECAS Toplam	101.06 (13.85)	114.40 (8.59)	<.001	1.31

ALS/MNH, Alzheimer Hastaları ve Sağlıklı Kontrollerin Ortalama ve Standart Sapma Değerleri

ECAS TESTLER	ALS/MNH(n=64) Ortalama(SS)	Alzheimer H.(n=18) Ortalama(SS)	S. Kontrol(n=185) Ortalama(SS)
ECAS Dil Puanı	25.73 (2.53)	19.78 (6.86)	27.21 (1.26)
ECAS Sözel Akıcılık	15.69 (4.98)	12.33 (5.75)	19.57 (3.09)
ECAS Yürütücü Puanı	32.17 (6.63)	21.72 (8.09)	38.47 (3.92)
ECAS ALS Özgü Puan	73.59 (12.63)	53.83 (16.65)	85.24 (6.57)
ECAS Hafıza	15.44 (2.27)	3.06 (2.75)	17.51 (2.48)
ECAS Görsel-Uzamsal	11.61 (1.59)	8.89 (2.62)	11.68 (0.73)
ECAS ALS Özgü Olmayan	26.89 (2.80)	11.94 (3.84)	29.16 (2.78)
ECAS Toplam Puan	100.48 (14.47)	65.78 (19.12)	114.40 (8.59)

SS-1122 PRİMER PROGRESİF AFAZİDE LİSAN PROFİLLERİNİN YAPISAL VE FONKSİYONEL GÖRÜNTÜLEME İLE KORELASYONU

MİNE TOPCUOĞLU KARAKOÇ, ERENCAN KARAKOÇ, DİLEK EVYAPAN AKKUŞ, EMRE KUMRAL, CENK ERASLAN

EGE ÜNİVERSİTESİ TIP FAKÜLTESİ

Amaç:
Primer progresif afazi (PPA) olgularında lisan özelliklerin FDG-PET paternlerinin ve yapısal MR bulgularının uyumunun değerlendirilmesi.

Yöntem:
2017–2025 yılları arasında kliniğimize PPA ön tanısıyla yönlendirilen, nöropsikometrik testleri (NPT) ve Ege Afazi testleri uygulanmış 49 olgu retrospektif olarak incelendi. Olguların NPT, afazi testleri ve görüntüleme özelliklerinin ilişkisi çalışmanın primer sonlanımı olarak belirlendi. Mesulam ve ark. (2014) temel PPA tanı ölçütlerini tam karşılayan ve hem MRG hem FDG-PET verisi bulunan 16 olgu, Gorno-Tempini ve ark. (2011) ölçütlerine göre nonfluent/agramatik (nfvPPA), semantik (svPPA) ve logopenik (lvPPA) olarak sınıflandırıldı. Beyin MRG ve FDG-PET bulguları, yaş, cinsiyet ve tanıya kör bir nöroradyolog tarafından değerlendirildi. MRG'de Modifiye Görsel Manyetik Rezonans Derecelendirme Skalası (MGMRDS) ve atrofi paterni, PET'te ise hipometabolizma dağılımı ve lateralizasyonu incelendi. Veriler SPSS-26 ile analiz edilerek, $p<0.05$ değeri istatistiksel anlamlılık sınırı olarak kabul edildi.

Bulgular:
Olguların demografik özellikleri Tablo1 deki gibidir. Olguların Ege Üniversitesi Nöropsikolojik Test Envanteri, MRG ve serebral FDG PET analizleri tamamlandıktan sonra uygun istatistiksel yöntemle değerlendirildi. Bulgular Tablo 2 de özetlenmiştir. (Yalnızca $p<0.05$ düzeyinde anlamlı bulunan korelasyonlar aşağıda özetlenmiştir.)

Çalışmamızda nöropsikolojik testler ile MRG ve PET bulguları arasında anlamlı korelasyonlar saptandı; nfvPPA'da frontoinsular, svPPA'da anterior temporal, lvPPA'da temporoparietal tutuluma bağlı özgün paternler izlendi.

Sonuç:
Bu çalışmada nöropsikolojik testlerle MRG ve PET bulgularının korelasyonu, PPA alt tiplerinin ayırımında yapısal ve fonksiyonel görüntülemenin klinik katkısını göstermiştir. Özellikle FDG-PET paternlerinin dil profilleriyle anlamlı uyum göstermesi, bu incelemelerin tanıda non-invaziv biyobelirteçler olarak önemini vurgular. Daha geniş örneklemlerde yapılacak multimodal çalışmalar, erken tanı ve izlemde klinik öngörüyü güçlendirecektir.

Anahtar Kelimeler: Afazi, logopeni, agramatizm

Tablo 1

Tablo 1: Olguların demografik özellikleri

Özellik	Değer	n (%) veya Ortalama ± SS
Toplam olgu sayısı	16	100%
Cinsiyet	Erkek	11 (%68,75)
	Kadın	5 (%31,25)
Yaş (yıl)	Ortalama ± SS	66,56 ± —
Eğitim süresi (yıl)	Ortalama ± SS	9,43 ± 5,84
Semptom başlangıcından tanıya kadar geçen süre (yıl)	Ortalama ± SS	3,56 ± 1,36

Tablo 2

Tablo 2: PPA alt tiplerinin (nfvPPA, lvPPA, svPPA) nöropsikolojik test, lisan testleri, MR, PET bulgularına göre değerlendirilmesi

Test Alanı	PPA tipleri arası bulguların dağılımı	MRI bulguları	PET
Oryantasyon	p>0.05	p>0.05	p>0.05
Dikkat	p>0.05	p=0.018 (WMH)	p>0.05
Sözel bellek süreçleri testleri	p>0.05	p=0.014 (MTA)	p>0.05
Konuşma akıcılığı	p= 0.005 (nfvPPA)	p=0.021 (Sol frontal atrofi)	p = 0.024 (Sol frontoinsular hipometabolizma)
Artikülasyon	p = 0.043 (nfvPPA)	p>0.05	p>0.05
Perseverasyon	p>0.05	p = 0.032 (Sol Frontal Atrofi)	p = 0.039 (Sol frontoinsular hipometabolizma)
Basit emirleri anlama	p = 0.031 (svPPA)	p= 0.033 (Sol anterior temporal atrofi)	p= 0.026 (Sol anterior temporal hipometabolizma)
Kompleks emirleri anlama	p>0.05	p= 0.029 (Sol Frontal Atrofi)	p= 0.022 (Sol frontal hipometabolizma)
Okuma akıcılığı	p = 0.028 (lvPPA)	p>0.05	p=0.034 (Sol temporo-parietal hipometabolizma)
Okuduğunu anlama	p= 0.029 (svPPA)	p>0.05	p>0.05
Tekrarlama	p=0.022 (lvPPA)	p= 0.034 (Sol temporoparietal atrofi)	p= 0.022 (Sol temporo-parietal hipometabolizma)
Görerek isimlendirme	p>0.05	p>0.05	p>0.05
Cevaplayarak isimlendirme	p=0.019 (svPPA)	p=0.019 (Sol anterior temporal Atrofi)	p=0.023 (Sol anterior temporal hipometabolizma)
Spontan yazma	p>0.05	p>0.05	p>0.05
Dikte ile yazma	p = 0.012 (lvPPA)	p= 0.030 (Sol temporoparietal atrofi)	p=0.037 (Sol parietal hipometabolizma)
Kopyalama ile yazma	p>0.05	p>0.05	p>0.05
Basit aritmetik işlemler	p = 0.034 (lvPPA)	p>0.05	p>0.05
Kompleks aritmetik işlemler	p>0.05	p>0.05	p>0.05
Yürütücü işlevler	p= 0.042 (nfvPPA)	p = 0.020 (Sol frontoinsular atrofi)	p = 0.018 (frontoinsular hipometabolizma)
Görsel mekansal işlevler	p>0.05	p=0.032 (Sol Koedam)	p>0.05

Olgular, nöropsikolojik ve lisan testlerine göre nfvPPA, svPPA ve lvPPA alt tiplerine ayrılmıştır. Gruplar arasında anlamlı farklılıklar özellikle konuşma akıcılığı, artikülasyon, anlama, isimlendirme, okuma, yazma, aritmetik ve yürütücü işlevler alanlarında saptandı. nfvPPA grubunda konuşma akıcılığı (p=0.005) ve artikülasyon (p=0.043) belirgin olarak düşük bulundu. Bu bulgular sol frontal atrofi (p=0.021) ve frontoinsular hipometabolizma (p=0.024) ile ilişkiliydi. Perseverasyon (p>0.05) davranışsal olarak yalnızca bu grupta anlamlı olup sol frontal atrofi (p=0.032) ve frontoinsular hipometabolizma (p=0.039) ile koreleydi. Ayrıca yürütücü işlevlerdeki bozulma (p=0.042) aynı bölgesel patolojiyle uyumlu bulundu (MR: p=0.020; PET: p=0.018). svPPA grubunda basit emirleri anlama (p=0.031) ve cevaplayarak isimlendirme (p=0.019) testleri belirgin bozulma göstermekteydi. Bu performans düşüklüğü sol anterior temporal atrofi (p=0.019–0.033) ve anterior temporal hipometabolizma (p=0.023–0.026) ile anlamlı korelasyon gösterdi. Bulgular, svPPA'da beklenen semantik kaybı ve tek-sözcük anlam bozukluğunu yansıtmaktadır. lvPPA grubunda ise okuma akıcılığı (p=0.028), tekrarlama (p=0.022), dikteyle yazma (p=0.012) ve basit aritmetik işlemler (p=0.034) anlamlı olarak düşüktü. Bu testler sol temporoparietal atrofi (p=0.030–0.034) ve temporoparietal hipometabolizma (p=0.022–0.034) ile ilişkilendirildi. Bulgular lvPPA'nın tipik fonolojik döngü ve sözel bellek zayıflığına işaret etti. MRG'de MTA (p=0.014) ve WMH (p=0.018) gibi eşlik eden bulgular bazı olgularda izlenmiş olmakla birlikte, temel belirleyici değişiklikler bölgesel atrofi paternleri ile örtüştü.

SS-1123 CHARCOT–MARİE–TOOTH HASTALARINDA KLİNİK, ELEKTROFİZYOLOJİK VE GENETİK ÖZELLİKLERİN DEĞERLENDİRİLMESİ: 46 OLGULUK SERİ

ÖYKÜM AKINCI[1], ÖZGE GÜNGÖR[2], RASİM TUNCEL[1], ŞEYMA AYKAC[1], AYÇA AYKUT[2], ASUDE DURMAZ[2], AYŞE NUR YÜCEYAR[1]

[1]EGE ÜNİVERSİTESİ HASTANESİ NÖROLOJİ ANA BİLİM DALI; İZMİR
[2]EGE ÜNİVERSİTESİ HASTANESİ TIBBİ GENETİK ANA BİLİM DALI; İZMİR

Amaç:
Charcot–Marie–Tooth (CMT) hastalığı, kalıtsal periferik nöropatiler içinde en sık görülen gruptur ve klinik ile genetik açıdan oldukça heterojendir. Bu çalışmada kliniğimizde tanı alan CMT olgularının klinik, elektrofizyolojik ve genetik özelliklerinin değerlendirilmesi amaçlandı.

Yöntem:
Ege Üniversitesi Nöroloji Kliniği'nde CMT tanısı almış 46 olgu retrospektif olarak incelendi. Demografik veriler, aile ve akrabalık öyküsü, genetik sonuçlar, elektrofizyolojik sınıflama (aksonal, demiyelinizan, miks), klinik bulgular (motor, duyusal, atrofi, deformite, refleks, ataksi) değerlendirildi. Korelasyon analizleri Pearson yöntemiyle yapıldı, $p<0.05$ anlamlı kabul edildi.

Bulgular:
Olguların %52'si erkek, %48 kadındı. Tüm olguların %61 ünde aile öyküsü, %48 inde akraba evliliği mevcuttu. Elektrofizyolojik incelemelerde demyelinizan (%45,7) ve aksonal (%34,8) tipte tutuluş benzer sıklıktaydı. Akraba evliliği olanlarda aksonal tipte tutuluş daha sık izlendi. Olguların %35 inde genetik mutasyon saptandı. En sık PMP22 (%28) mutasyonu saptanırken (özellikle demyelinizan tutulumda) diğer saptanan mutasyonlar MPZ ve LRSAM1di. Klinik olarak motor bulgular (%87), refleks kaybı (%89) sık izlenen bulgular olup olguların %61'inde deformite mevcuttu.

Duyusal semptomlar %63 oranında bildirilirken duyusal bulgular %32,6 oranında saptandı. Motor etkilenim aksonal tipte daha sık izlenmekle birlikte, deformiteyle aksonal tutuluş arasında anlamlı ilişki saptandı ($p<0.05$). Başlangıç yaşıyla duyusal bulgu arasında pozitif korelasyon mevcuttu ($p = 0.006$, $r=0.402$).

Sonuç:
Bu çalışma, CMT'nin ülkemizde genetik ve fenotipik açıdan heterojen dağılım gösterdiğini ortaya koymaktadır. PMP22 gen mutasyonu özellikle demyelinizan etkilenimde en sık saptanan mutasyondur. Motor defisitin ağırlığı, deformiteler özellikle aksonal tutuluşla ilişkilidir ve aksonal tutuluş akraba evliliği öyküsü olan olgularda sıktır. Bu bulgular, tanı ve takipte elektrofizyolojik incelemelerle genetik testlerin birlikte kullanılmasının klinik öngörü ve aile danışmanlığı açısından değerini desteklemektedir.

Anahtar Kelimeler: Aksonal nöropati, Charcot–Marie–Tooth hastalığı, Demiyelinizan nöropati, Elektrofizyoloji, Genetik heterojenite, PMP22 mutasyonu

SS-1125 POSTHERPETİK NEVRALJİDE DERMOGRAFİK ÖZELLİKLER VE TEDAVİ SEÇİMLERİ

ZEYNEP PEKGÖZ, BÜŞRA YARSAN, YASEMİN EREN

ANKARA ETLİK ŞEHİR HASTANESİ

Amaç:
Herpes zoster; varicella zoster virüsünün neden olduğu genellikle tek taraflı dermatomal ağrı ile başlayıp kısa süre içinde tipik dermatomal döküntülerle seyreden bir enfeksiyondur. Döküntüler 2-4 haftada iyileşirken ağrı daha uzun süre devam edebilir. Döküntülerin başlangıcından itibaren üç ay veya daha uzun süren, genellikle tek taraflı ve yanıcı karakterdeki bu ağrı postherpetik nevralji (PHN) olarak tanımlanır. Amacımız polikliniğimizde postherpetik nevralji tanısı almış hastaların demografik ve klinik özelliklerini ve tedavi yaklaşımlarını belirlemekti.

Materyal ve Metot
Bu çalışmada, 2025 yılı Ocak–Eylül ayları arasında polikliniğimize başvuran, herpes zoster enfeksiyonu geçiren veya enfeksiyon sonrası lezyon bölgesinde ağrısı devam eden 65 hasta retrospektif olarak değerlendirildi. Hastaların demografik verileri, lezyon lokalizasyonları, ağrı karakterileri, antiviral tedavi öyküleri ve risk faktörleri sorgulandı ve tedavi yaklaşımlarının dağılımı analiz edildi.

Bulgular:
Hastaların yaşı 63,77±15,35 yıl olup %57'si kadın(37), %43'si (28) erkekti. En sık tutulum torakal dermatomlarda(%51) görüldü. Antiviral tedavi öyküsü 62 hastada(%95.4) mevcuttu. Ağrı profilaksisinde en sık pregabalin kullanımı saptandı(%54.9), bunu duloksetin(%19.6), gabapentin(%11.7), karbamezapin (%5.8), tramadol(%3.9) ve amitriptilin(%3.9) izledi. Toplam 14 hasta(%21.5) herhangi bir profilaktik tedavi almazken, 2 hastaya dirençli ağrı nedeniyle sinir blokajı uygulandı. Eşlik eden durumlar arasında emosyonel stres (%56.9) ve diyabet(%27.6) ön plandaydı.

Sonuç:
Postherpetik nevralji ileri yaş grupta daha sık görülmektedir. Postherpetik nevraljide tedavi seçiminde hastanın yaşı, eşlik eden hastalıklar, ağrının karakteri belirleyicidir. Farmakolojik ajanlardan fayda görmeyen dirençli olgularda sinir blokajları uygulanabilir. Bununla birlikte, 14 hastaya ağrı profilaksisi için tedavi başlanmamış olması dikkat çekici olup sebebi yan etki profilleri ve reçete edilme konusundaki çekinceler olabilir.

SS-1128 OKRELİZUMAB ALAN MULTİPL SKLEROZ HASTALARINDA İMMÜN DİNAMİKLERİN GERÇEK YAŞAM ANALİZİ: HUMORAL YANIT, RİSK PROFİLİ VE KLİNİK YANSIMALARI

KEVSER ÖZDEMİR, SELMA TEKİN, LEVENT SİNAN BİR

PAMUKKALE ÜNİVERSİTESİ TIP FAKÜLTESİ, NÖROLOJİ ANABİLİM DALI, DENİZLİ

Giriş-Amaç:
Okrelizumab, RMS ve PPMS'te yüksek etkinlikliğiyle ataklardan koruma, özürlülüğü yavaşlatma potansiyelindedir. CD20+ B hücrelerinin dolaşımdan uzaklaştırılmasıyla antikor üretimi, sunumu, sitokin regülasyonuna etkileriyle hipogammaglobulinemiye, sık enfeksiyonlara, latent enfeksiyonların reaktivasyonuna sebep olabilir. Merkezimizde okrelizumab alan hastaların demografik verileri, klinik özellikleri, immünoglobulin dinamikleri, enfeksiyon profilleriyle tedavi güvenilirliği sonuçlarını sunmayı amaçladık.

Materyal-Metod:
Kliniğimizde okrelizumab alan 121 MS hastasının verileri retrospektif incelendi. Demografik verileri, hastalık süresi, tedavi süresi ve geçmişleri, EDSS değişimleri, immunglobulin düzeyleri, tedavi sonrası enfeksiyon, malignite gelişimleri araştırıldı.

Bulgular:
83 (%68,6)'ü kadın, ortalama 46.7±11.4 yaşındaki hastaların 83 (%68,6)'ü RMS, 38 (%31,4)'i PPMS'di. Başlangıç EDSS ortalamaları 3.97±1.69'di. Tedavi geçmişleri Tablo1'de belirtildi. %13,2 (n=16)'si profilaktik izoniazid, 12 (%9,9)'si profilaktik antiviral kullanmıştı. İzlenme süresi ortalama 38.1±27.5 ay olan hastaların ortalama atak sayısı 0,19±0,44'du, 99'unda atak gelişmemişti. Başlangıç IgG düzeyleri ortalaması 9.89±2.6g/L, ortalama 38.1±27.5 ay sonraki son IgG düzeyleri 9.37±2.62g/L olup anlamlı şekilde azalmıştı ($p<0.001$). IgG düşüşüyle okrelizumab süresi ($p=0.046$) ve tedavi geçmişi arasındaki ilişki anlamlıydı ($p=0.005$). Ortalama IgG, Teriflunamid ve GA'dan geçilenlerde yüksekken Fingolimod'dan geçilenlerde daha düşüktü ($p<0,05$). Enfeksiyon, kadınlarda daha fazlaydı ($p=0.044$). Bildirilen enfeksiyonlar Tablo 2'de belirtildi. Herpes-zoster ve gastroenterit geçirenlerde IgG daha düşük görünse de istatistiksel olarak desteklenmedi ($p>0.05$). Tedavisi sonlandırılanların 4'ünde ağır enfeksiyon, 2'sinde invaziv duktal karsinom gelişmişti.

Tartışma-Sonuç:
Çalışmamızdaki stabil hastalık seyri, düşük atak sayısı okrelizumab'ın gerçek yaşam koşullarında hastalık aktivitesini etkin biçimde baskıladığını desteklemektedir. IgG düzeylerindeki anlamlı azalma literatürdeki humoral immün baskılanma verileriyle uyumludur. Bu düşüşün tedavi süresi ve öyküsüyle ilişkisi, birikimli immünolojik etkiyi vurgulamaktadır.

Okrelizumab kullanan MS hastalarımızın takiplerinde yüksek etkinlik, kabul edilebilir güvenlilik profili görüldü. IgG düzeylerindeki azalma, özellikle kadınlarda artmış enfeksiyon riski gibi bulgular düzenli izlemin gerekliliğini göstermektedir.

Anahtar Kelimeler: Humoral Yanıt, İmmünite, Multipl Skleroz, Okrelizumab

Tablo 1

OCRELİZUMAB ÖNCESİNDE KULLANILMIŞ OLAN DMT	n	%
Glatiramer asetat	24	19.8
Fingolimod	21	17.4
İnterferon-beta (1a / 1b)	15	12.4
Dimetilfumarat	9	7.4
Teriflunamid	6	5.0
Natalizumab	3	2.5
Rituksimab	2	1.7
Kladribin	1	0.8
Mitoksantron	1	0.8
Metotreksat	1	0.8
Toplam (Önceden DMT alan)	**83**	**68.6**
Tanı sonrası İlk Tedavi Ocrelizumab	**38**	**31.4**
Toplam	**121**	**100**

Hastaların ocrelizumab öncesinde kullandığı tedavi geçmişi

Tablo 2

BİLDİRİLEN ENFEKSİYONLAR	n	% (Enf. Bildirilen, n=44)	% (Toplam, n=121)
Üst Solunum Yolu Enfeksiyonu (ÜSYE)	19	43.2	15.7
İdrar Yolu Enfeksiyonu (İYE)	14	31.8	11.6
Ciddi Enfeksiyonlar (Pnömoni, Sepsis...)	5	11.4	4.1
COVID-19	3	6.8	2.5
Herpes-Zoster	2	4.5	1.7
Gastroenterit	1	2.3	0.8
Toplam	**44**	**100.0**	**36.4**

Ocrelizumab tedavisi süresince bildirilen enfeksiyonlar

SS-1130 ARTERİYEL NÖRO-BEHÇET HASTALIĞINDA SEREBROVASKÜLER OLAYLARIN KLİNİK VE RADYOLOJİK ÖZELLİKLERİ

HAZAL CEREN MANAZOĞLU[1], AHMED SERKAN EMEKLİ[2], TUNCAY GÜNDÜZ[2], GÜLŞEN AKMAN[3], MURAT KÜRTÜNCÜ[2]

[1]NÖROLOJİ KLİNİĞİ, ÜMRANİYE EĞİTİM VE ARAŞTIRMA HASTANESİ, SAĞLIK BİLİMLERİ ÜNİVERSİTESİ, İSTANBUL
[2]NÖROLOJİ ANABİLİM DALI, İSTANBUL TIP FAKÜLTESİ, İSTANBUL ÜNİVERSİTESİ, İSTANBUL
[3]EMEKLİ PROFESÖR, NÖROLOJİ ANABİLİM DALI, İSTANBUL TIP FAKÜLTESİ, İSTANBUL ÜNİVERSİTESİ, İSTANBUL

Amaç:
Bu çalışmada iskemik veya hemorajik serebrovasküler olaylarla başvuran arteriyel nöro-Behçet hastalarının (NBH) klinik, radyolojik ve laboratuvar özelliklerinin değerlendirilmesi amaçlanmıştır.

Gereç ve Yöntem:
İstanbul Tıp Fakültesi Nöro-Romatoloji Polikliniğinde takip edilen arteriyel NBH hastalarının kayıtları geriye dönük incelendi. Demografik, klinik, nörogörüntüleme ve laboratuvar bulguları değerlendirildi.

Bulgular:
Toplam 439 NBH hastasının 15'inde (%3,4) arteriyel tutulum saptandı. Olguların 11'i (%73,3) erkek, 4'ü (%26,7) kadındı. İnme sırasında yaş ortancası 40 yıl (IQR: 13,0), Behçet hastalığı süresi ortancası 15 yıl (IQR: 17,0), inmeyi takiben takip süresi ortancası ise 20 ay (IQR: 52) idi. On üç hasta (%86,6) orta serebral, internal karotid, vertebral veya posterior serebral arterleri içeren iskemik serebrovasküler olay geçirmişti; sekizinde ek olarak laküner enfarkt alanları mevcuttu. Bir hasta vertebral arter diseksiyonu, radikülomedüller arter anevrizması ve subaraknoid kanama ile; bir diğeri ise anterior kommunikan arter anevrizmasına bağlı subaraknoid kanama gözlendi. İki hastada ise eş zamanlı aort veya pulmoner arter tutulumu da saptandı. Tüm hastaların trombofili ve vaskülit panelleri negatifti. Son değerlendirmede Genişletilmiş Özürlülük Durum Ölçeği ortancası 2,0 (IQR: 3,5), modifiye Rankin Skalası ortancası 1,0 (IQR: 2,0) ve Nöro-Behçet Özürlülük Skoru ortancası ise 2,0 (IQR: 2,0) idi. Kaplan-Meier analizinde ikinci atağa kadar geçen süre ortancası 14 yıl (IQR: 23,0) olarak saptandı.

Sonuç:
Arteriyel NBH'ye bağlı serebrovasküler olaylar genellikle hastalığın geç döneminde gelişmekte ve geleneksel vasküler risk faktörlerinden bağımsız seyretmektedir. Bulgular, Behçet hastalığındaki inmenin aterosklerotik bir süreçten ziyade hastalığa özgü bir vaskülitik mekanizmayı yansıttığını göstermektedir. Bu durum, erken tanı ve hedefe yönelik immünsüpresif tedavi gerekliliğini vurgulamaktadır.

Anahtar Kelimeler: Behçet hastalığı, vaskülit, inme, anevrizma, arteriyel tutulum, nörolojik tutulum

SS-1136 PARKİNSON HASTALARINDA DÜRTÜ KONTROL BOZUKLUKLARI İLE MOTOR VE NON-MOTOR BULGULARIN İLİŞKİSİ

ESER BULUŞ[1], FAHRETTİN SERTAÇ YAPAR[1], İBRAHİM ACIR[2], YASEMİN KADANDIR[3], FAHRİYE FERİHA ÖZER[1]

[1]KOÇ ÜNİVERSİTESİ TIP FAKÜLTESİ, NÖROLOJİ ANABİLİM DALI, İSTANBUL
[2]SAĞLIK BİLİMLERİ ÜNİVERSİTESİ, İSTANBUL SADİ KONUK SAĞLIK UYGULAMA VE ARAŞTIRMA MERKEZİ, NÖROLOJİ ANABİLİM DALI, İSTANBUL
[3]KOÇ ÜNİVERSİTESİ TIP FAKÜLTESİ, İSTANBUL

Giriş:
Parkinson hastalığı (PH), motor ve non-motor bulguların birlikte görüldüğü ilerleyici bir nörodejeneratif hastalıktır. Bradikinezi, rijidite, tremor gibi motor semptomlar ile postüral instabilitenin yanı sıra depresyon, anksiyete, uyku bozuklukları ve kognitif etkilenim gibi non-motor semptomlar da hastalık seyrinde sıkça gözlenmektedir. Bu semptomlar, hastaların yaşam kalitesini olumsuz etkilemektedir. Parkinson hastalarında sıkça ortaya çıkabilen dürtü kontrol bozuklukları (ICD), patolojik kumar oynama, aşırı alışveriş, kompulsif yeme, hiperseksüalite gibi davranışlarla karakterizedir. Dürtüsel-Kompulsif Bozukluklar Anketi'nin (QUIP-RS), PH'nda ICD tanı ve semptom şiddetinin değerlendirilmesinde etkin ve güvenilir olduğu bilinmektedir. Motor ve non-motor bulgularla ICD arasındaki ilişkiyi değerlendiren çalışma sayısı oldukça sınırlıdır. Çalışmamızda, Parkinson hastalarında ICD varlığıyla motor ve non-motor bulgular arasındaki ilişkinin araştırılması amaçlanmıştır.

Yöntem:
Kesitsel, gözlemsel kohort çalışmamıza 2022-2023 yılları arasında Koç Üniversitesi Hastanesi Nöroloji Polikliniğinde değerlendirilen 78 Parkinson hastası dahil edildi. QUIP-RS anketiyle ICD varlığı ayrıca motor ve non-motor bulguları incelendi.

Sonuç:
Çalışmamıza 38'i erkek 78 hasta dahil edildi. Hastaların %61,5'inde (n=48) ICD saptandı. Boyun rijiditesi ICD olmayanlarda daha sık (p=0.026) saptanırken, postüral instabilite ICD olanlarda daha sık (p=0.039) saptandı. Diğer motor parametrelerde anlamlı fark saptanmadı. ICD olan ve olmayanların SMMT (Standardize Mini-Mental Test) skorlarında anlamlı fark izlenmedi (p=0.791). Davranışsal ölçeklerden; dürtüsellik (p<0.001), depresyon (p<0.001) ve anksiyete (p=0.01) skorları, ICD olanlarda daha yüksek bulundu.

Tartışma:
Bulgularımız; ICD varlığının motor bulgulardan boyun rijiditesiyle, ICD yokluğunun ise postüral instabiliteyle ilişkili olduğunu, bilişsel testlerle anlamlı bir ilişki göstermediğini ortaya koymuştur. Davranışsal alanda ise dürtüsellik, depresyon ve anksiyete skorları ICD olanlarda anlamlı derecede yüksek bulunmuştur. Mevcut bulgular, ICD'nin yalnızca motor semptomlardan bağımsız bir davranışsal bozukluk olmadığını, daha geniş bir nöropsikiyatrik spektrum içinde değerlendirilmesi gerektiğini göstermektedir. ICD'nin erken dönemde fark edilmesi hem psikiyatrik komorbiditelerin önlenmesi hem de motor komplikasyonların yönetimi açısından önem taşımaktadır.

Anahtar Kelimeler: Dürtü kontrol, Motor, Non-motor, Parkinson

SS-1138 FİLAMİN-A İNHİBİTÖRLERİNİN MULTİPL SKLEROZ FARE MODELİNDE KORUYUCU VE TEDAVİ EDİCİ ETKİSİNİN İNCELENMESİ

CANSU ERTÜRK, MEHMET FATİH YETKİN

ERCİYES ÜNİVERSİTESİ TIP FAKÜLTESİ NÖROLOJİ ANA BİLİM DALI, KAYSERİ

Amaç:
Bu çalışmada, Filamin-A (FLNA) inhibitörü Simuflam (PTI-125)'ın deneysel otoimmün ensefalomiyelit (EAE) modeli üzerindeki koruyucu ve tedavi edici etkilerinin araştırılması amaçlanmıştır. FLNA, hücre iskeleti organizasyonu ve sinyal iletiminde görev alan, immün hücre migrasyonu ve kan-beyin bariyerinin geçirgenliğiyle ilişkili bir proteindir. FLNA'nın patolojik konformasyonunun Simuflam ile stabilize edilmesinin, nöroinflamasyonu azaltabileceği öngörülmüştür.

Yöntem:
Çalışmada C57BL/6 erkek farelerde MOG35–55 peptidi ile EAE indüklenmiştir. Deney dört grupta yürütülmüştür: Naif kontrol, Naif-Simuflam, EAE kontrol ve EAE-Simuflam. Simuflam, 10 mg/kg dozda intraperitoneal olarak uygulanmıştır. Klinik skorlar günlük olarak izlenmiş; deney sonunda dalak, beyin ve omurilik dokularından elde edilen hücre süspansiyonları akım sitometrisi ile analiz edilmiştir. $CD3^+$, $CD4^+$, $CD8^+$, $CD19^+$ ve $FOXP3^+$ alt popülasyonlar ile IL-17A, IL-22, IFN-γ, GM-CSF ve TNF-α gibi hücre içi sitokinler incelenmiştir.

Bulgular:
Simuflam uygulaması EAE grubunda klinik skor artışını kısmen sınırlamış, kilo kaybını azaltmış ve $FOXP3^+$ düzenleyici T hücre oranlarında artış eğilimi göstermiştir. IL-17A ve IL-22 düzeylerinde azalma gözlenmiştir.

Sonuç:
Elde edilen bulgular, Filamin-A inhibitörlerinin MS patogenezinde inflamatuvar süreci modüle edebileceğini ve Simuflam'ın hem koruyucu hem de tedavi edici potansiyel taşıyabileceğini göstermektedir.

Anahtar Kelimeler: Filamin-A, FLNA,multiple skleroz, PTI-125, simuflam

Kilo grafiği

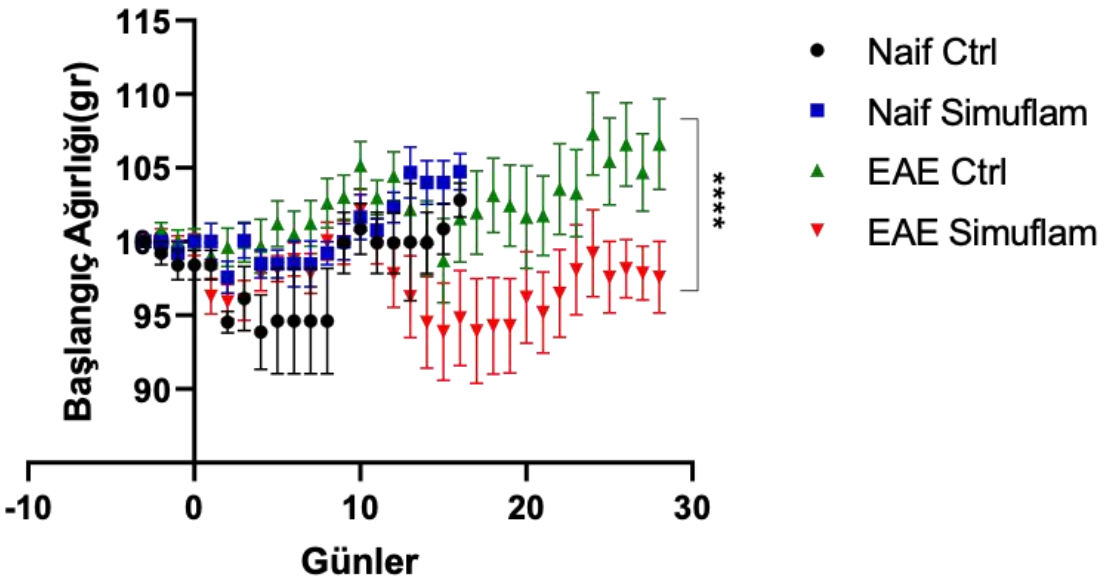

Fare gruplarına ait günlük kilo kaybı. DOE PTI-125E verilen grupta kilo kaybı DOE Ctrl grubuna göre anlamlı olarak düşük saptandı (p<0.0001). Naif PTI-125E grubunda kontrole göre yüksek kilo değeri saptandı (p:0.0052).

Skor grafiği

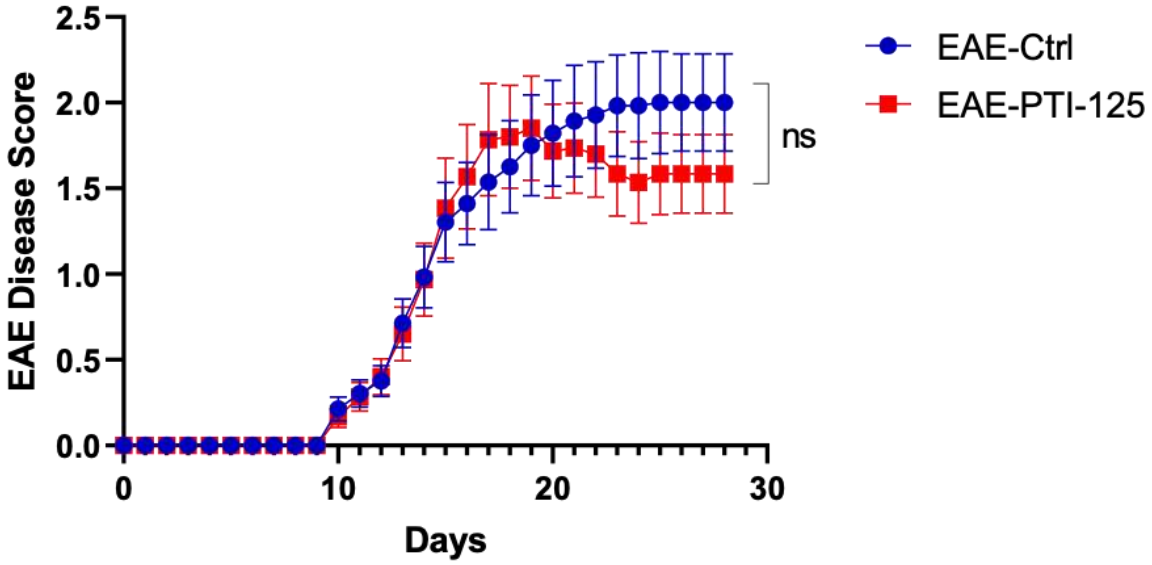

DOE modeli oluşturulan farelerde hastalık skorları. PTI-125 uygulaması terapötik grupta skorları azaltsada anlamlı bir farklılık saptanmamıştır (p: 0.7087)

SS-1149 DİYABETİK HASTALARDA OTONOM TUTULUMUN SEMPATİK DERİ YANITI İLE ERKEN DÖNEMDE SAPTANMASI

ANIL YAKUT[1], ABDULLAH ARI[2], ŞEYMA AYKAÇ[1], FİKRET BADEMKIRAN[1]

[1]EGE ÜNİVERSİTESİ TIP FAKÜLTESİ, NÖROLOJİ ANA BİLİM DALI, İZMİR
[2]İZMİR DEMOKRASİ ÜNİVERSİTESİ BUCA SEYFİ DEMİRSOY EĞİTİM VE ARAŞTIRMA HASTANESİ NÖROLOJİ ANABİLİM DALI

Amaç:
Bu çalışmanın amacı, otonom EMG testlerinde kullanılan sempatik deri yanıtı (SDY) ölçümleri için normal sınırların belirlenmesi ve bu sınırların kullanımıyla diyabetik olgularda erken otonom tutulumun saptanmasıdır. Ayrıca SDY bulgularının periferik sinir iletim çalışmaları (PNP EMG), HbA1c düzeyleri ve otonom semptomlarla ilişkisi değerlendirilmiştir.

Yöntem:
Ege Üniversitesi Nöroloji ABD EMG Laboratuvarı'nda 93 diyabetik hasta ile önceki çalışmamızdan elde edilen 60 sağlıklı kontrol birey karşılaştırıldı. Kontrol grubunun yaş median 44.5 yıl (min:21–max:72), 37'si erkek, 23'ü kadındı. Kontrollerde el amplitüdü median 5.0 µV (min:0.5–max:21.0), ayak amplitüdü 2.5 µV (min:0.5–max:13.0) olup ROC analiziyle normal alt sınır belirlendi, bunlar el için 1.18 µV, ayak için 1.0 µV hesaplandı. Diyabetik hastalarda yaş medianı 54 yıl median (min:21–max:78), diyabet süresi 8 yıl median (min:1–max:22) ve HbA1c düzeyi median %8.1 (min:6.1–max:11.4) idi. Hastalar; kardiyak (aritmi, çarpıntı), gastrointestinal (bulantı, kusma, erken doyma, ishal, kabızlık), üriner, cinsel ve terleme bozuklukları gibi otonom semptomlara göre sınıflandırıldı.

Bulgular:
ROC analizi sonucunda semptom varlığını öngören en uygun SDY alt sınırlar ve semptomlar göz önüne alınarak otonom tutuluşlar belirlendi. Bu değerlere göre 20 hastada hiç bir tutulum izlenmezken, 41 hastada yalnız otonom tutulum, 32 hastada hem otonom hem PNP tutuluşu saptandı. Otonom tutulumun, PNP bulgularından istatistiksel olarak anlamlı biçimde daha erken ortaya çıktığı ($p<0.01$) görüldü. HbA1c ≥7 olanlarda SDY amplitüdleri anlamlı derecede düşüktü ($p<0.001$).

Sonuç:
Çalışmamız, diyabetik nöropatinin sıklıkla otonom sinir sistemi tutulumu ile başladığını ve bu dönemde sinir iletim çalışmalarının henüz normal olabileceğini göstermiştir. SDY ölçümlerinin ROC analiziyle belirlenen eşik değerler üzerinden değerlendirilmesi, diyabetik nöropatinin preklinik evresinin tanısında yüksek duyarlılığa sahiptir.

Anahtar Kelimeler: Diyabetik nöropati, Otonom tutulum, Otonom EMG

SS-1151 DERİN FENOTİPLEME VE EKZOM DİZİLEMENİN NADİR GENETİK EPİLEPSİLERDE ENTEGRASYONU: GÜNEY KAZAKİSTAN DENEYİMİ

NİGARA YERKHOJAYEVA[1], GULZİRA BAİMAKHANOVA[1], GULNAZ NUSKABAYEVA[1], KARLYGASH SADYKOVA[1], NAZİRA ZHARKİNBEKOVA[2], NURSULTAN NURDİNOV[1]

[1]HOCA AHMET YESEVİ ULUSLARARASI TÜRK-KAZAK ÜNİVERSİTESİ, TIP FAKÜLTESİ, TÜRKİSTAN
[2]SOUTH KAZAKHSTAN MEDİCAL ACADEMY, NÖROLOJİ, PSİKİYATRİ, REHABİLİTASYON VE NÖROŞİRÜRJİ BÖLÜMÜ, ŞIMKENT

Giriş:
Nadir genetik epilepsiler, sıklıkla erken başlangıçlı farmakorezistan nöbetler, bilişsel gerilik ve motor bozukluklarla seyreden heterojen bir grup hastalığı temsil eder. Gelişmekte olan ülkelerde fenotiplerin örtüşmesi ve genomik testlerin sınırlı kullanılabilirliği, doğru tanıyı geciktirmektedir. Derin fenotipleme ile ekzom dizilemenin entegrasyonu, tanısal verimi artırabilir ve klinik sınıflandırmayı iyileştirebilir. Bu çalışmanın amacı, Güney Kazakistan'daki farmakorezistan epilepsili hastalarda klinik ve moleküler spektrumu değerlendirmektir.

Yöntemler:
Toplam 78 hasta (18–65 yaş; ort. 34,6 ± 11,8 yıl) çalışmaya dahil edilmiştir. Derin fenotipleme, nöbet tipi, başlangıç yaşı, bilişsel ve motor durum gibi özellikleri içeren Human Phenotype Ontology (HPO) terimleriyle yapılmıştır. Ekzom dizileme, 3billion Inc. (Seul, Kore Cumhuriyeti) iş birliğiyle gerçekleştirilmiş, varyantlar ACMG kılavuzlarına göre patojenik, olası patojenik veya anlamı belirsiz (VUS) olarak sınıflandırılmıştır.

Bulgular:
Katılımcıların %51'i erkek, %49'u kadındır. En sık nöbet tipleri jeneralize tonik-klonik (%62,8), fokal bilinç bozukluğu (%47,4) ve miyoklonik (%19,2) nöbetlerdir. Bilişsel bozukluk %80,8 oranında, motor defisit, koordinasyon bozukluğu ve bazı olgularda yüz dismorfizmi saptanmıştır. Ekzom dizilemede 29 hastada (%37,2) klinik olarak anlamlı varyantlar belirlenmiştir. Bu varyantlar çoğunlukla gelişimsel epileptik ensefalopatilerle ilişkili LAMC3, PCDH19, GABRG2, GRIA2, SIK1 ve PHACTR1 genlerinde bulunmuştur.

Sonuç:
Ekzom dizileme ile derin fenotiplemenin entegrasyonu, nadir genetik epilepsilerde tanısal başarıyı artırmış, genotip-fenotip korelasyonlarını güçlendirmiştir. Bu deneyim, kaynak kısıtlı bölgelerde fenotip yönlendirmeli genomik tanı yaklaşımlarının uygulanabilirliğini göstermekte ve Orta Asya'da hassas nörolojinin gelişimi için sürdürülebilir bir model sunmaktadır.

Destek: Kazakistan Cumhuriyeti Bilim ve Yükseköğretim Bakanlığı Bilim Komitesi (Proje No. AP23489425).

Anahtar Kelimeler: Nadir genetik epilepsiler, derin fenotipleme, ekzom dizileme, patojenik varyantlar, olası patojenik varyantlar

SS-1158 ERKEN DÖNEM MULTİPL SKLEROZDA ATAKTAN BAĞIMSIZ PROGRESYONUN ANALİZİ

TAHA BURAK AYAZ, AHMED SERKAN EMEKLİ, TUNCAY GÜNDÜZ, MURAT KÜRTÜNCÜ

İSTANBUL ÜNİVERSİTESİ, NÖROLOJİ ANA BİLİM DALI, İSTANBUL

Amaç:
Ataktan bağımsız progresyon (PIRA) ve atak ilişkili kötüleşme (RAW), multipl sklerozda (MS) geri dönüşümsüz engelliliğin temel sebepleridir. Literatürde PIRA için farklı tanımlar kullanılması, sonuçların kıyaslanabilirliğini güçleştirmektedir. Bu çalışmada 18 farklı PIRA tanımı analiz edilerek klinik pratiğe en uygun tanımın belirlenmesi amaçlanmıştır.

Yöntem:
Çalışmaya, 2017 McDonald kriterlerini karşılayan ve hastalık başlangıcından sonraki bir yıl içinde kliniğimizde muayene edilen, en az iki yıl takipli 392 ataklı-yineleyici MS hastası dahil edildi. Hastaların EDSS verilerini kullanarak 90 gün aralıklarla uygun EDSS değerlerini hesaplayan bir algoritma geliştirildi. Bu veriler ile, üç parametre karşılaştırılarak PIRA modelleri oluşturuldu: konfirmasyon süresi (6 ay, 12 ay veya takip sonuna kadar), konfirmasyon tipi (eşik kötüleşmenin üstü ya da mutlak kötüleşme) ve ataksızlık süresi (kötüleşme öncesi 90 gün, başlangıçtan kötüleşmeye kadar ataksızlık, başlangıçtan doğrulamaya kadar ataksızlık). Yıllık PIRA oranları (APR), hasta-yıl başına düşen PIRA sayısı olarak hesaplandı.

Bulgular:
Hastaların (257 kadın, 135 erkek) medyan takip süresi 6,4 (Çeyrekler aralığı; IQR: 7,0) yıl, medyan hastalık başlangıç yaşı 26,4 (IQR: 11,3) idi. Farklı kriterlere ait PIRA oranının ilk 5 yıla kadar takipte (1592,5 hasta-yıl) %2,0-9,9 olduğu ve APR'nin 0,0057-0,0270 PIRA/hasta-yıl olduğu izlendi. PIRA açısından en iyi kriterin 12 ay konfirmasyon süresi, eşik üstü konfirmasyon tipi ve başlangıçtan kötüleşmeye kadar ataksızlık olduğu görüldü. Bu modelde PIRA ve RAW oranları sırasıyla %4,3 ve %7,7 iken APR'nin 0,0126 olduğu saptandı.

Sonuç:
Çalışmamızda erken evre MS'de PIRA tanımı için klinik pratikte uygulanabilirliği en yüksek olan modelin; 12 aylık konfirmasyon süresi, eşik üstü konfirmasyon tipi ve başlangıçtan kötüleşmeye kadar ataksız dönem kriterlerini içeren tanım olduğu belirlenmiştir.

Anahtar Kelimeler: Ataktan bağımsız progresyon, atakla ilişkili kötüleşme, erken dönem multipl skleroz

SS-1167 HUZURSUZ BACAK SENDROMUNDA CORTİCOSPİNAL TRAKTUS MİKROYAPISININ DTI İLE İNCELENMESİ VE CORTİCOSPİNAL TRAKTUS METRİKLERİNİN HASTALIK KLİNİK DEĞİŞKENLERİ İLE İLİŞKİSİ

MEHMET YALMAN, FATMA MÜNEVVER GÖKYİĞİT, AYGÜL TANTİK PAK, HATİCE DENİZ ATSOY

SAĞLIK BİLİMLERİ ÜNİVERSİTESİ GAZİOSMANPAŞA EĞİTİM VE ARAŞTIRMA HASTANESİ, NÖROLOJİ KLİNİĞİ

Giriş ve Amaç:
Huzursuz Bacak Sendromu (HBS)'nun ana semptomu, bacaklarda huzursuzluk ve istemsiz hareket etme isteğidir. Bu klinik tablo, yalnızca dopaminerjik sistemle değil, aynı zamanda motor yolaklar ile de ilişkilidir. Corticospinal Traktus (CST), korteksten başlayıp omurilik ön boynuzuna kadar uzanan en önemli inen motor yoldur. İstemli hareketlerin hassas kontrolünde özellikle bacak kaslarının hareket düzenlemesinde kritik öneme sahiptir. Özellikle periyodik bacak hareketleri uykuda sık görülür ve bu da CST'nin işleviyle doğrudan bağlantılı olabilir. Bu çalışmanın amacı, CST boyunca difüzyon tensör görüntüleme (DTI) ile elde edilen FA ve ADC değerlerini kullanarak mikroyapısal değişimleri değerlendirmek ve bu değişimlerin klinik şiddet ve hastalık süresi ile ilişkisini sorgulamaktır.

Yöntem:
Prospektif, gözlemsel, vaka kontrol olarak planlanan ve devam etmekte olan çalışmamıza tanı kriterlerine uyan 17 HBS tanılı hasta ve herhangi bir hastalığı olmayan 51 kontrol grubu dahil edilmiştir. Her birey için MRI çekilmiş ve DTI kesitlerinde ROI ile mikroyapı analizleri yapılmıştır. Veri analizinde grup karşılaştırmaları için Welch t-testi, korelasyon analizleri için Spearman testi kullanılmıştır.

Bulgular:
HBS grubunda yaş ortalaması 37,2± 7,4 olup hastaların 14'ü kadındı. Kontrol grubu yaş ve cinsiyet olarak HBS grubu ile benzerdi. CST FA değerleri belirgin fark göstermemiştir; ancak ADC değerlerinde RLS ve kontrol grupları arasında anlamlı fark tespit edilmiştir. Hastalık süresi ile ADC arasında pozitif korelasyon gözlenmiştir. FA ile korelasyon zayıf saptanmıştır.

Sonuç:
Çalışmamız, HBS'de CST mikroyapısının değişebileceğini; özellikle ADC düzeyinde ölçülebilir farklılıklar olabileceğini ortaya koymaktadır. Bu, HBS patofizyolojisinde motor yolakların rolünü vurgulamaktadır.

Anahtar Kelimeler: Difüzyon Tensor Görüntüleme Manyetik Rezonans, Huzursuz Bak Sendromu, Kotrikospinal Traktus

Tablo 1

Metric	RLS Mean±SD	Control Mean±SD	p-value
R CST FA	0.52 ± 0.04	0.51 ± 0.03	0.837
L CST FA	0.51 ± 0.03	0.51 ± 0.03	0.935
R CST ADC	8.63 ± 0.47	8.35 ± 0.66	0.059
L CST ADC	8.52 ± 0.38	8.25 ± 0.53	0.028

Corticospinal Traktus metriklerinin kontrol grubuyla karşılaştırılması

SS-1171 EPİLEPSİ HASTALARINDA BİLİŞSEL KONTROL–EMPATİ DENGESİNİN BOZULMASI: NÖROPSİKOLOJİK AĞ BÜTÜNLÜĞÜNDE BİR KIRILMA

FEHİME BAŞTÜRK, YILDIZHAN ŞENGÜL, İLKNUR GÜÇLÜ ALTUN

ÇANAKKALE ONSEKİZ MART ÜNİVERSİTESİ, NÖROLOJİ ABD, ÇANAKKALE

Amaç:
Önceki çalışmamızda epilepsi hastalarının sağlıklı kontrollere kıyasla Theory of Mind (ToM), empati ve yürütücü işlevler alanlarında farklılıklar gösterdiği belirlenmişti. Bu çalışmada, yürütücü işlevler ile empati bileşenleri arasındaki nörobiyolojik ilişkiyi derinlemesine inceleyerek, yürütücü kontrol ve sosyal-bilişsel ağlar arasındaki entegrasyonun epilepside nasıl değiştiğini araştırmayı amaçladık.

Yöntem:
Epilepsi tanılı 50 birey ve 50 sağlıklı kontrol; Stroop Testi, İz Sürme Testi (TMT), Empatik Eğilim Ölçeği, Toronto Empati Ölçeği (TECog, TEAff, TETotal), ToM testleri ile değerlendirildi. Gruplar arası farklar parametrik ve nonparametrik testlerle analiz edildi; Yürütücü performans (ExecZ) ile empati alt bileşenleri arasındaki korelasyonlar Spearman ve Fisher-z analizleriyle karşılaştırıldı.

Bulgular:
Epilepsi grubunda Stroop ve İz Sürme süreleri uzamış($p<0.01$), Empatik Eğilim ve Bilişsel Empati (TECog) skorları artmıştır ($p<0.001$). En belirgin fark, yürütücü performans ile empati bileşenleri (TEAff, TETotal) arasındaki korelasyonun epilepsi grubunda kontroller kıyasla zayıflamasıdır ($z>4.0$, $q<0.01$).

Sonuç:
Sağlıklı bireylerde yürütücü kontrol ağları (DLPFK, ACC) ile empati ağları (insula, amigdala, vmPFK, TPJ) arasında koherent bir ilişki bulunurken, çalışmamız epilepside bu bağlantı prefrontal–limbik disfonksiyon nedeniyle zayıflamış olabileceğini göstermiştir. Bu durum; Stroop testinde inhibisyon eksikliği, empati testlerinde duygusal yoğunluk artışı ama bilişsel empati zayıflığı olarak yansımıştır. Klinik düzeyde yüksek duygusal reaktivite, düşük sosyal yargı isabeti ve empatik yorgunluk ile karakterize olmuştur.

Epilepsi, yalnızca nöbetlerle sınırlı değil; bilişsel, sosyal ve duygusal ağ bütünlüğünü bozan nöropsikiyatrik bir sendrom olarak değerlendirilmelidir. Bulguların nörogörüntüleme yöntemleriyle desteklenmesi planlanmaktadır.

Anahtar Kelimeler: Epilepsi, Zihin Kuramı, Yürütücü Kontrol, Sosyal Bilişsel Ağlar

Analiz

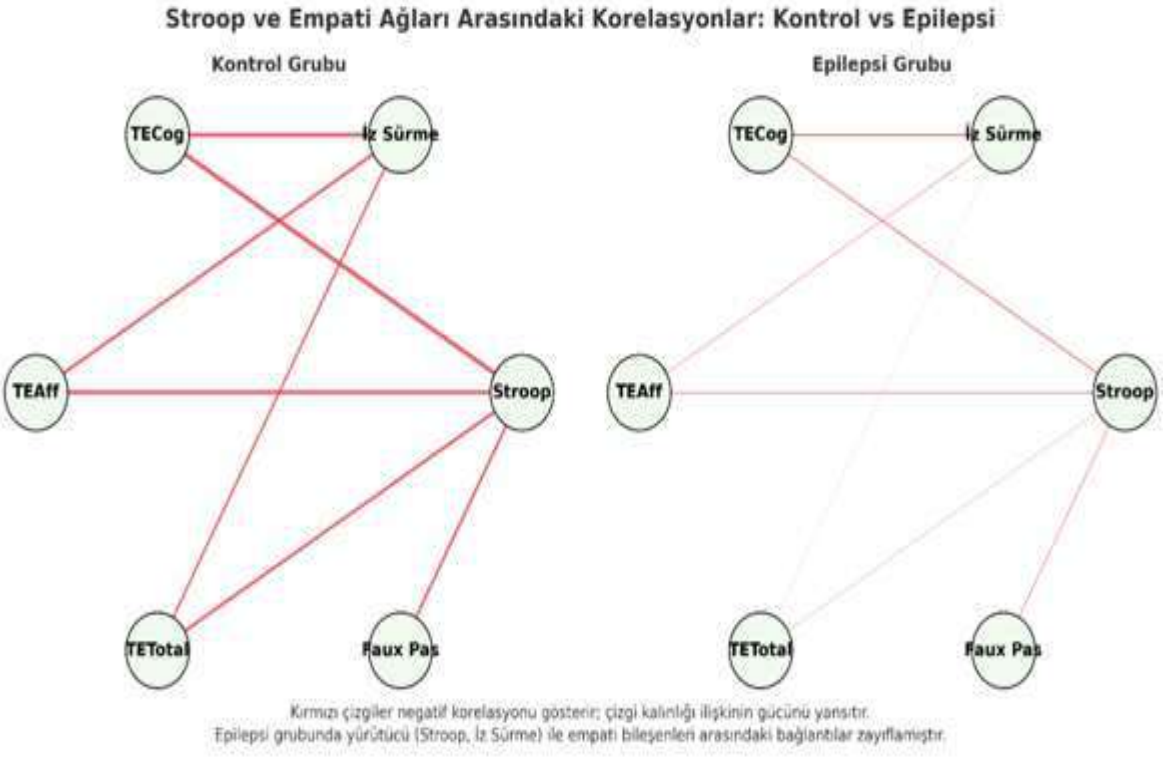
Stroop ve Empati Ağları Arasındaki Korelasyonlar: Kontrol vs Epilepsi
Kontrol Grubu
Epilepsi Grubu
TECog
İz Sürme
TEAff
Stroop
TETotal
Faux Pas
TECog
İz Sürme
TEAff
Stroop
TETotal
Faux Pas
Kırmızı çizgiler negatif korelasyonu gösterir; çizgi kalınlığı ilişkinin gücünü yansıtır.
Epilepsi grubunda yürütücü (Stroop, İz Sürme) ile empati bileşenleri arasındaki bağlantılar zayıflamıştır.

SS-1173 PROGRESİF SUPRANÜKLEER PALSİ HASTALARINDA OKÜLER MOTOR BULGULARIN VİDEO OKÜLOGRAFİ İLE DEĞERLENDİRİLMESİ

PINAR ÖZÇELİK[1], ŞÜKRAN İDİL KÖSTEM YAYICI[1], KORAY KOÇOĞLU[2], BERRİL DÖNMEZ ÇOLAKOĞLU[1], RAİF ÇAKMUR[1], GULDEN AKDAL[1]

[1]DOKUZ EYLÜL ÜNİVERSİTESİ NÖROLOJİ ANABİLİM DALI, İZMİR/TÜRKİYE
[2]DOKUZ EYLÜL ÜNİVERSİTESİ, SAĞLIK BİLİMLERİ ENSTİTÜSÜ, TEMEL SİNİRBİLİMLER, İZMİR/TÜRKİYE

Amaç:
Çalışmanın amacı progresif supranükleer palsi (PSP) hastalarının sakkadik ve yavaş takip göz hareketlerinin ve optokinetik reflekslerinin (OKN) sağlıklı kontrollerle karşılaştırılmasıdır.

Yöntem:
Çalışmamıza yaş ve cinsiyet açısından eşleşmiş olan 8 PSP hastası ve 16 sağlıklı kontrol (SK) dahil edilmiştir. Çalışmamızdaki katılımcıların horizontal ve vertikal sakkadlarının hız, doğruluk ve latansları video okulografi cihazı ile değerlendirilmiştir. Ayrıca horizontal ve vertikal yavaş takip ve OKN kazançları değerlendirilerek karşılaştırılmıştır.

Sonuç:
Sağlıklı kontrollerin yaş ortalaması 64.9 ± 6.9, PSP hastalarının yaş ortalaması 66.0 ± 8.3 olarak saptanmıştır. PSP grubunda SK'lara göre yukarı vertikal (yukarı ve aşağı yönlü) ve horizontal sakkadların hızı ve doğruluğu daha düşüktür. Her iki grup arasında horizontal ve vertikal sakkad latansları farklılık göstermemiştir. PSP grubunda vertikal sakkad hızlarının, horizontal sakkad hızlarından daha yavaş olduğu saptanmıştır. PSP grubunda aşağı ve yukarı doğru sakkadların hız, doğruluk ve latansları arasında farklılık yoktur. İki grup arasında horizontal yavaş takip kazançları arasında farklılık yok iken, vertikal yavaş takip kazançları PSP grubunda SK'lara göre daha düşük bulunmuştur. PSP grubunda OKN kazancı sağlıklı kontrollerden daha düşüktür.

Tartışma:
Her ne kadar PSP grubunun supranükleer göz hareketlerinin kontrolündeki bozukluklar tanımlanmış olsa da, bu konuda ülkemizde yapılmış çalışma sayısı azdır. Bizim çalışmamız PSP grubunda sakkadik latansların korunduğunu, hız ve doğruluklarının etkilendiğini ve bunun özellikle vertikal sakkadlarda belirgin olduğunu, vertikal yavaş takibin etkilendiğini göstermiştir.

Anahtar Kelimeler: Progesif supranükleer palsi, videookülografi, pursuit, sakkad

SS-1174 NÖROLOJİK YOĞUN BAKIM HASTALARINDA MORTALİTE VE FONKSİYONEL SONUÇLARI BELİRLEYEN FAKTÖRLERİN DEĞERLENDİRİLMESİ

NİHAN KAHVECİ ERDEMİR, ASUDE ÇOLAKOĞLU, İLKER YILDIRIM, ASLI AKSOY GÜNDOĞDU

TEKİRDAĞ NAMIK KEMAL ÜNİVERSİTESİ, NÖROLOJİ ANA BİLİM DALI, TEKİRDAĞ

Amaç:
Çalışmamızın amacı, nörolojik hastalık tanısıyla bir üniversite hastanesinin yoğun bakım ünitesinde takip edilen hastalarda; klinik, laboratuvar ve bakım süreçlerine ait faktörlerin, mortalite ve taburculuk sonrası fonksiyonel sonuçlar üzerindeki etkilerinin istatistiksel olarak incelenmesi; ayrıca farklı nörolojik hastalık gruplarında prognoz farklarını değerlendirmektir. Bu kapsamda kötü prognozla ilişkili belirteçlerin tanımlanması, erken dönemde risk sınıflandırması yapılmasına ve klinik yönetimin optimize edilmesine katkı sağlanması amaçlanmaktadır.

Gereç-Yöntem:
Çalışmaya Tekirdağ Namık Kemal Üniversitesi Tıp Fakültesi Nöroloji Yoğun Bakım Ünitesine nörolojik hastalık tanısıyla kabul edilen 205 hasta dahil edilmiştir. Hastaların demografik verileri, yatış süreleri, komorbiditeleri, hastaneye giriş ve çıkıştaki Glaskow Koma Skoru(GKS) ve Modifiye Rankin Skoru(mRS), laboratuvar parametreleri, enfeksiyon durumları ve antibiyotik kullanımı, beslenme rejimleri, kateterizasyon çeşitleri değerlendirildi. Her bir nörolojik hastalık alt grubundaki hastaların, yatış süresi, enfeksiyon gelişimi, antibiyotik kullanımı, albümin ve CRP değerleri ve beslenme yönteminin prognoz ve mortaliteyle ilişkisi incelendi. İstatistiksel analizde Mann–Whitney U, Ki-kare ve çok değişkenli binary lojistik regresyon testleri kullanıldı; $p<0.05$ anlamlı kabul edildi.

Bulgular:
Çalışmaya alınan 205 hastanın yaş ortalaması 67,2±16,5 yıldı. Mortalite oranı %27,3, kötü fonksiyonel sonuç oranı(mRS>3) %61,5 idi. Yatış süresince enfeksiyon gelişimi %43,9 oranında izlendi. Mortal seyreden hastalarda CRP yüksek, albümin düzeyi düşük bulundu ($p<0.01$). Enfeksiyon varlığı ve uzun yatış süresi mortaliteyle anlamlı ilişkiliydi ($p<0.05$). Çok değişkenli binary lojistik regresyon analizinde, düşük albümin(OR=0.71, p=0.004) ve enfeksiyon varlığı(OR=2.45, p=0.01) mortalite için bağımsız risk faktörleri olarak saptandı.

Sonuç:
Nörolojik yoğun bakım hastalarında enfeksiyon ve hipoalbüminemi mortalite riskini artıran en güçlü belirleyicilerdir. Yoğun bakım sürecinde beslenme desteğinin optimizasyonu ve enfeksiyon kontrol önlemlerinin güçlendirilmesi, klinik sonuçların iyileştirilmesinde kritik öneme sahiptir.

Anahtar Kelimeler: Fonksiyonel sonuç, Mortalite, Yoğun Bakım, Enfeksiyon

SS-1175 ÖRTÜK ÖĞRENMENİN İNANIŞLARDAKİ BİREYSEL FARKLILAŞMA VE GEN POLİMORFİZMLERİ İLE İLİŞKİSİ

EMEL GENÇER[1], ÇİĞDEM ULAŞOĞLU YILDIZ[2], FATİH TEPGEÇ[3], ZERRİN YILDIRIM[4], İBRAHİM HAKAN GÜRVİT[5]

[1]İSTANBUL ÜNİVERSİTESİ, AZİZ SANCAR DENEYSEL TIP ARAŞTIRMA ENSTİTÜSÜ, SİNİRBİLİM ANABİLİM DALI, İSTANBUL; SÜLEYMAN DEMİREL ÜNİVERSİTESİ, MÜHENDİSLİK VE DOĞA BİLİMLERİ FAKÜLTESİ, BİLGİSAYAR MÜHENDİSLİĞİ, ISPARTA
[2]İSTANBUL ÜNİVERSİTESİ, AZİZ SANCAR DENEYSEL TIP ARAŞTIRMA ENSTİTÜSÜ, SİNİRBİLİM ANABİLİM DALI, İSTANBUL
[3]ALTINBAŞ ÜNİVERSİTESİ, SAĞLIK HİZMETLERİ MESLEK YÜKSEK OKULU, İSTANBUL
[4]İSTANBUL ÜNİVERSİTESİ, AZİZ SANCAR DENEYSEL TIP ARAŞTIRMA ENSTİTÜSÜ, SİNİRBİLİM ANABİLİM DALI, İSTANBUL; BAĞCILAR EĞİTİM VE ARAŞTIRMA HASTANESİ, NÖROLOJİ ANABİLİM DALI, İSTANBUL
[5]İSTANBUL ÜNİVERSİTESİ, İSTANBUL TIP FAKÜLTESİ, NÖROLOJİ ANABİLİM DALI, İSTANBUL

Sağlıklı bireylerin doğaüstü bir gücün müdahaleciğine inanç düzeyi ile örtük bağlamsal (ÖBÖ) ve örtük motor sekans öğrenme (ÖMSÖ) becerileri arasındaki ilişkilerin ve eşlik eden genetik çeşitliliğin incelenmesi amaçlanmıştır.

Çalışma, İstanbul'da yaşayan 18-45 yaş arası, en az lise mezunu sağlıklı bireyleri kapsamaktadır. İlk aşamada ulaşılan 430 gönüllü, hastalık tanıları ve ilaç kullanımlarına göre incelenmiş; stres, anksiyete, depresyon açısından değerlendirilmişlerdir. Katılım kriterlerine uyan 266 katılımcının, uygulanan inanç ölçeğinde nihai skorları hesaplanarak büyüklüklerine göre sıralanmış ve %25 kesme değerine göre iki uçta kalan katılımcılar ikinci aşamaya çağırılmışlardır. İnanma skoru düşük uçtan 37, yüksek uçtan 35 gönüllü ikinci aşamaya katılmıştır. İkinci aşamada katılımcılar örtük öğrenme testlerini tamamlamış ve dikkat, yürütücü işlevler, görsel – mekânsal işlevler, sözel ve görsel bellek açısından nöropsikolojik değerlendirmeye tabi tutulmuşlardır. Her katılımcıdan alınan 5ml kan veya ağız içi mukoza örneğinde DNA izolasyonu ve dizileme işlemleri gerçekleştirilerek, yedi gende toplamda onbir SNP incelenmiştir.

Ön analizlerde ÖBÖ ve ÖMSÖ becerileri için inanma eğilimi düşük grup ile yüksek grup arasında anlamlı bir fark bulunamamıştır. Ancak, ÖBÖ ve prosedurel öğrenme etkisi birlikte bakıldığında grup ve cinsiyet arasındaki etkileşim anlamlı bulunmuştur ($F(1,67)=4.101$; $p=0,023$). Erkeklerde inanç skoru düşük grup, yüksek olana göre daha iyi öğrenme gösterirken; kadınlarda ise inanç skoru yüksek grup, düşük olana göre daha iyi öğrenme göstermiştir. Genetik analizlerde, gruplardan bağımsız olarak ÖMSÖ ile OXTR geni arasında anlamlı bir ilişki bulunmuştur ($F(2,67)=6,174$; $p=0,003$). Ayrıca ÖMSÖ ve prosedurel öğrenme birlikte değerlendirildiğinde DAT1(SLC6A3) geni ile arasında bir ilişki bulunmuştur ($F(2,67)=3,174$; $p=0,048$). Çalışmanın detaylı incelemeleri henüz tamamlanmamıştır; analizler devam etmektedir.

Çalışma İÜ-BAP tarafından desteklenmiştir. Proje No: 40116.

Anahtar Kelimeler: Örtük Öğrenme/Bellek, İnanma Eğilimi, Genetik Çeşitlilik

SS-1177 MS'TE ERİTROSİT MORFOLOJİSİ VE OKSİDATİF YÜK: KANTİTATİF FAZ GÖRÜNTÜLEME (QPI) TABANLI KARŞILAŞTIRMALI ANALİZ

ASLI GÜNDÜZ[1], AYSUN UNAL[1], ÖZLEM KOCAHAN YILMAZ[2], SUZAN YILDIRIMÇAKAR SIYLI[3], AHSEN YILMAZ[4], ALİYE ÇELİKKOL[4]

[1]TEKİRDAĞ NAMIK KEMAL ÜNİVERSİTESİ, TIP FAKÜLTESİ, NÖROLOJİ ANABİLİM DALI
[2]TEKİRDAĞ NAMIK KEMAL ÜNİVERSİTESİ, FEN EDEBİYAT FAKÜLTESİ, FİZİK BÖLÜMÜ
[3]TEKİRDAĞ NAMIK KEMAL ÜNİVERSİTESİ, SOSYAL BİLİMLER ENSTİTÜSÜ, KADIN VE AİLE ÇALIŞMALARI YÜKSEK LİSANS PROGRAMI
[4]TEKİRDAĞ NAMIK KEMAL ÜNİVERSİTESİ, TIP FAKÜLTESİ, TIBBİ BİYOKİMYA ANABİLİM DALI

Giriş-Amaç:
Multipl sklerozda (MS) yalnızca immün süreçler değil, periferik oksidatif yük ve eritrosit morfolojisindeki bozulmalar da hastalığın seyrini etkileyebilir. Çalışmamız, kantitatif faz görüntülemeyle (QPI) ölçülen eritrosit morfoloji parametreleriyle serumdaki oksidatif stres göstergelerini birlikte değerlendirerek MS alt tipleriyle ilişkilerini tanımlamayı amaçlamaktadır.

Yöntem:
Kesitsel tasarımla RRMS (n=48), PMS:SPMS+PPMS (n=18) ve kontrol (n=20) incelendi. Görüntülemelerden sürekli dalgacık dönüşümü yöntemiyle faz hesaplanarak, hücrenin üç boyutlu yüzey profili oluşturulmuş; profiller morfolojiyle ilişkili parametreler hesaplanmış, eş-zamanlı serumda total oksidan-antioksidan kapasite (TOS-TAS) ticari kitlerle ölçülmüştür.

Bulgular:
Toplam yüzey alanı hacim oranı (SAV) kontrol > RRMS > PMS ve tüm ikili karşılaştırmalar anlamlıydı. Küresellik PMS'de hem RRMS'e hem kontrole göre daha yüksekti; Hücre çapı kontrolde RRMS ve PMS'den yüksekti. TAS, PMS'de kontrole göre daha düşüktü. OSI'de üç grup arasında, ayrıca RRMS ile PMS arasında anlamlı fark görülmedi. SAV, MSFC ($r=0.42$, $p<0.01$) ve SDMT ($r=0.39$, $p<0.05$) ile pozitif, 9-HPT ve 25-adım süreleriyle negatif korelasyon gösterdi. Lineer regresyon analizinde; SAV, yaş ve hastalık süresi MSFC'nin bağımsız yordayıcısı olarak bulundu. ($\beta=0.36$,$p=0.017$).

Tartışma-Sonuç:
Bulgular, eritrosit deformabilitesini yansıtan SAV ve küreselliğin MS fenotipleriyle ilişkili güçlü aday biyobelirteçler olduğunu göstermektedir: PMS'de düşük SAV ve artmış küresellik, periferik düzeyde daha rijit/az deformabl eritrosit profiline işaret ederken, OSI'nin alt tip ayrımında tek başına belirleyici olmaması oksidatif yük ile morfolojik değişiklikler arasındaki ilişkinin dolaylı olduğunu düşündürmektedir. QPI temelli ölçümlerin, özellikle SAV ve küreselliğin, klinik sınıflamayı destekleme, izlem kararlarına katkı potansiyeli vardır. Bulgular geniş kohortlarla doğrulandığında, periferik kan tabanlı morfoloji ölçümlerinin MS yönetiminde tamamlayıcı haline gelebileceğini göstermektedir.
Bu çalışma TÜBİTAK tarafından ARDEB-1001-122E201 ve ARDEB-1002-124S161 numaralı projeler kapsamında desteklenmiştir.

Anahtar Kelimeler: Eritrosit morfolojisi, Kantitatif faz görüntüleme, Küresellik, Multipl skleroz, Oksidatif stres, Yüzey alanı–hacim oranı

SS-1178 OTOİMMUN NÖROMÜSKÜLER BOZUKLUKLARIN TEDAVİSİNDE SUBKUTAN İMMÜNOGLOBULİN KULLANIMI: TEK MERKEZ DENEYİMİ

MEHMET ORÇUN SOLAK, DEMET İLHAN ALGIN, OĞUZ OSMAN ERDİNÇ

ESKİŞEHİR OSMANGAZİ ÜNİVERSİTESİ HASTANESİ

Amaç:
İntravenöz immünoglobulin (IVIg) uygulaması, otoimmün nöromüsküler bozuklukların tedavisinde uzun süredir kullanılmaktadır. İmmünoglobulinler intramüsküler, intravenöz veya subkutan yolla uygulanabilir. Subkutan Ig (SCIg) otoimmün nöromüsküler bozukluklarda IVIg tedavisine bir alternatif olabilir.

Metod:
Subkutan Ig (SCIg) ile tedavi edilen, otoimmün nöromüsküler bozuklukları olan ve 8 hastanın uzun dönem klinik takibini değerlendirmeyi amaçladık. 8 hastanın 5 tanesi miyastenia gravis (MG), 2 tanesi kronik enflamatuar demiyelinizan polinöropati (CIDP), bir tanesi akut başlangıçlı kronik enflamatuar demiyelinizan polinöropati (A-CIDP) tanısı ile takip edilmekteydi. Ortalama 2 yıl boyunca SCIg kullanan sekiz hastanın uzun dönem klinik takibi ayrıntılı olarak değerlendirildi.

Bulgular:
Otoimmun nöromuskuler bozukluk tanısı ile takipli 8 hastanın 5'i kadın, 3'ü erkekti ve yaş ortalaması 66,5 (44-89) olarak değerlendirildi. 5 MG hastası intravenöz immünoglobulin ile eş değer haftalık subkutan immünoglobulin dozu aldı. Bir CIDP hastası, dozun %40 azaltılmasıyla, bir A-CIDP hastası ise dozun %25 azaltılmasıyla tedavilerini aldılar. 8 hasta ortalama 2 yıl boyunca mevcut dozlarda SCIg alarak stabil bir klinik seyir izledi. Yan etkilerle ilgili olarak, çalışmamızda 2 hasta enjeksiyon bölgesinde kızarıklık, cilt reaksiyonu ve şişlik gibi geçici ve hafif yoğunlukta hafif yan etkilerden şikayetçi olmuştur. Dikkat çekici bir şekilde, hastalarımızda sistemik Ig yan etkileri (örn.baş ağrısı, ateş, hipertansiyon, tromboembolik olaylar) gözlenmemiştir.

Sonuç:
Sonuç: olarak, SCIg MG, CIDP, A-CIDP gibi çeşitli otoimmün nöromüsküler bozukluklarda IVIg tedavisine iyi bir alternatif olabilir. SCIg'nin etkinliği, nadir görülen sistemik yan etkileri, hastalar tarafından uyumu ve hatta hastalar tarafından IVIg'ye tercih edilmesi, bu tedavinin uygulanabilir, pratik ve güvenli olduğunu göstermektedir.

Anahtar Kelimeler: Subkutan Immunglobulin, Myastenia Gravis, Kronik Enflamatuar Demiyelinizan Polinöropati

SS-1189 İDİOPATİK İNTRAKRANİYAL HİPERTANSİYONDA PAPİL ÖDEM ŞİDDETİNİ BELİRLEYEN ANAHTAR BULGULAR: OPTİK SİNİR VE VENÖZ YAPILARIN GÖRÜNTÜLEME PARAMETRELERİ

HATİCE DENİZ ATASOY, MEHMET YALMAN, AYGÜL TANTİK PAK,
FATMA MÜNEVVER GÖKYİĞİT, İREM ELİF GÜLTEKİN

SAĞLIK BİLİMLERİ ÜNİVERSİTESİ İSTANBUL GAZİOSMANPAŞA EĞİTİM VE ARAŞTIRMA HASTANESİ NÖROLOJİ KLİNİĞİ

Amaç:
İdiopatik intrakraniyal hipertansiyon (İİH), intrakraniyal basıncın artması ve buna eşlik eden görsel semptomlarla karakterize, genç kadınlarda sık görülen bir sendromdur. Bu çalışmada İİH olgularında manyetik rezonans görüntüleme (MRG) bulgularının BOS basıncı ve papil ödem şiddeti ile ilişkisi araştırılmıştır.

Metod:
Modifiye Dandy kriterlerine göre tanı alan, 18–60 yaş aralığında 30 hasta retrospektif olarak incelendi. Tüm hastalarda BOS açılış basıncı ölçümü, göz dibi muayenesi, Frisén skalası ile papil ödem derecelendirmesi ve MRG/MRV bulguları değerlendirildi. Ölçümlerde pitüiter yükseklik / sella yüksekliği oranı, optik sinir kılıf çapı (ONSD), posterior skleral düzleşme, optik sinir tortuozitesi, transvers sinüs darlığı ve Evans indeksi analiz edildi.

Bulgular:
Hastaların yaş ortalaması 30,4±9,9 olup 28'i kadındı. BOS basıncı ≥25 cmH_2O olanlarda ONSD, posterior skleral düzleşme ve transvers sinüs darlığı anlamlı olarak yüksek bulundu (tümü $p<0.05$), Evans indeksi ise anlamlı fark göstermedi. Papil ödemi olan hastalarda BOS basıncı ($p<0.05$, $r\approx0.40$) ve ONSD ($p=0.04$, $r\approx0.35$) anlamlı derecede yüksek olup, posterior skleral düzleşme skorları da belirgin artmıştı ($p<0.01$, $r\approx0.45$). Frisén derecesi bazlı trend analizinde BOS ($\rho=0.42$, $p=0.02$, $\varepsilon^2\approx0.15$), ONSD ($\rho=0.39$, $p=0.03$, $\varepsilon^2\approx0.12$) ve posterior skleral düzleşme ($\rho=0.36$, $p=0.04$) ile anlamlı pozitif korelasyon bulundu.

Sonuç:
Bulgularımız, BOS basıncındaki artışın Frisén skalasına yansıdığını ve özellikle ONSD ile posterior skleral düzleşmenin papil ödem derecesini yansıtan duyarlı parametreler olduğunu göstermektedir. Bu ölçümler, İİH'nin tanı ve takibinde değerli biyobelirteçler olarak kullanılabilir.

Anahtar Kelimeler: İdiopatik intrakranial hipertansiyon, Optik sinir, Papil ödem

SS-1193 OPTİK NÖRİT ATAĞI İLE BAŞVURAN HASTALARIN TANISINDA VİZÜEL UYANDIRILMIŞ POTANSİYEL (VEP) ELEKTROFİZYOLOJİK İNCELEMESİ VE OPTİK KOHERENS TOMOGRAFİ (OCT) KARŞILAŞTIRMASI

CEYDA NUR BENLİ, BERİL TAŞDELEN, MERVE UYSAL, ÜMİT ZANAPALIOĞLU, BAHAR ÇALIŞKAN, İPEK GÜNGÖR DOĞAN, DAMLA ÇETİNKAYA TEZER, SERKAN DEMİR, PINAR BEKDİK

SANCAKTEPE ŞEHİT PROF. DR. İLHAN VARANK EĞİTİM VE ARAŞTIRMA HASTANESİ, NÖROLOJİ KLİNİĞİ, İSTANBUL

Optik nörit (ON), optik sinirin inflamasyonu ile karakterize bir durumdur. Sporadik olabildiği gibi, Multipl Skleroz (MS), Nöromiyelitis Optika Spektrum Bozukluğu (NMOSD) ve Miyelin Oligodendrosit Glikoprotein Antikoru ile İlişkili Hastalık (MOGAD) gibi santral sinir sistemi inflamatuar hastalıklarıyla da ilişkili olabilir. ON'in hızlı ve doğru tanısı, görme kaybının ve kalıcı hasarın önlenmesi açısından önem taşır.

Bu çalışmada ON geçiren hastalarda atak döneminde ve 3. aydan sonraki kontrollerde yapılan vizüel uyandırılmış potansiyel (VEP) ve optik koherens tomografi (OCT) incelemeleri karşılaştırılarak görme yollarındaki hasarın ve klinik seyrin değerlendirilmesi amaçlandı.

ON tanısı alan 19 hasta (12 kadın, 7 erkek; ortalama yaş 34,6±12,4 yıl) çalışmaya dahil edildi. VEP ve OCT incelemeleri başlangıçta ve 3.ay sonrasında tekrarlandı. Olgular izole ON (n=8), MS (n=8) ve MOGAD (n=3) olmak üzere üç alt grupta değerlendirildi. Çalışmamız, hastanemiz etik kurulundan onay almıştır.

OCT'deki daha ince retina sinir lifi tabakası (RNLF) değeri, VEP'te daha uzun p100 latansıyla ilişkili bulunmuştur. Yaş arttıkça hem ON geçiren gözdeki hem de geçirmeyen gözdeki amplitüd belirgin olarak azalmaktadır. ON geçiren ve geçirmeyen gözdeki p100 latansları ve amplitüdleri arasında pozitif ilişki saptanmış olup bu bize etkilenimin tüm gruplarda bilateral olabileceğini düşündürtmüştür. ON geçiren gözlerdeki p100 latanslarının ortalamasının genel doğası değerlendirildiğinde uzama yönünde olduğu görülmüştür ve bu subklinik progresyon ile ilişkili olabilir. Ancak zaman ve tanı faktörleriyle modelleme yapıldığında iyileşme olasılığının en fazla MOGAD, sonra MS en son ise izole ON grubunda olduğu görülmüştür.

ON hastalarında VEP ve OCT birlikte kullanıldığında hem tanısal süreçte hem de takipte tamamlayıcı bilgiler sağlamaktadır. MOGAD grubunda gözlenen daha belirgin düzelme aksonal kaybın olmadığını düşündürebilir. Hasta sayısının az olması çalışmanın bir kısıtlılığı olmakla birlikte devam eden takipler ile daha kapsamlı sonuçlara ulaşılması hedeflenmektedir.

Anahtar Kelimeler: Optik koherens tomografi, optik nörit, vizüel uyandırılmış potansiyel

SS-1196 COVID19 HASTALARINDA İNFLAMASYON VE İNSOMNİA ARASINDAKİ İLİŞKİ: KLİNİK BİR ÇALIŞMA

FERDA İLGEN USLU[1], İKBAL UZUN[2], GÜLAY OKAY[3], FATMA DURMAZ[4], ERAY METİN GÜLER[4]

[1]İ.Ü. İSTANBUL TIP FAKÜLTESİ, NÖROLOJİ ABD, KLİNİK NÖROFİZYOLOJİ BİLİMDALI
[2]BEZMİALEM VAKIF ÜNİVERSİTESİ, TIP FAKÜLTESİ
[3]BEZMİALEM VAKIF ÜNİVERSİTESİ, TIP FAKÜLTESİ, ENFEKSİYON HASTALIKLARI ABD
[4]SAĞLIK BİLİMLERİ ÜNİVERSİTESİ, HAMİDİYE SAĞLIK BİLİMLERİ ENSTİTÜSÜ, BİYOKİMYA ABD

Giriş:
COVID-19, antiviral bağışıklık sisteminin enflamatuar yollarını aktive eder ve bunun sonucunda proenflamatuar sitokinler üretilir. COVID19 hastaları (COVID19-H) akut ve kronik dönemde uyku bozukluğundan yakınmaktadır. Bu çalışmanın amacı COVID19-H'nda uykusuzluğun immünopatolojik mekanizmalarını, sitokin düzeyleri ve uyku kalitesi ile ilişkisini analiz ederek araştırmaktır.

Yöntem:
Çalışmaya 96 katılımcı alındı. Katılımcılar insomnisi olan ve olmayan COVID19-H ve sağlıklı kontroller (SK) olarak üç gruba ayrıldı. Sosyodemografik veriler, Epworth Uykululuk Ölçeği (ESS), Pittsburgh Uyku Kalitesi İndeksi (PSQI), Beck Depresyon (BDI) ve Anksiyete Envanteri (BAI) ve Uykusuzluk Şiddeti İndeksi (ISI) anketleri dolduruldu. Serum BDNF, IL-6, TNF-α, IL-1β, IL-10 ve MMP-9 düzeyleri analiz edildi ve bulgular istatistiksel olarak karşılaştırıldı.

Bulgular:
İnsomni grubunda PSQI, ESS, BDI, BAI, ISI puanları diğer iki gruba kıyasla anlamlı derecede yüksekti (her biri için sırasıyla $p<0.001$). İnsomnisi olan COVID19-H'nda olmayanlara ve SK'e kıyasla serum IL-6, TNF-α, IL-1β ve IL-10 düzeyleri anlamlı derece yüksek, BDNF anlamlı derece düşük saptandı (her biri sırasıyla $p<0.001$). Serum MMP-9 insomni olan ve olmayan COVID19-H'nda benzerken, tüm COVİD19-H, SK'den anlamlı derecede farklılık gösterdi ($p<0,001$).

Tartışma:
COVID19 hastalarında artmış IL-6, TNF-α ve IL-1β ve azalmış BDNF seviyeleri, bozulmuş uyku kalitesi ve daha yüksek uykusuzluk şiddeti skorları ile ilişkilidir. Sitokin kaynaklı nöroinflamasyon ve stresle ilişkili disregülasyonun kombinasyonu, uykusuzluğu şiddetlendiren bir geri bildirim döngüsü oluşturabilir. Burada COVID19-H'nda insomninin artmış stres ve artmış inflamatuar sitokin yanıtıyla güçlü bir şekilde ilişkili olduğunu saptanmıştır. Bu bulgular, COVID-19 geçirmiş hastalarda uyku bozukluklarının sebebi ve tedavisi için inflamatuar mekanizmalar ve anti-enflamatuar tedaviler için daha fazla araştırma yapılması gerektiğini düşündürmektedir.

Anahtar Kelimeler: COVID19, insomni, sitokinler, BDNF, MMP9

SS-1200 MANYETİK REZONANS GÖRÜNTÜLEME TEMELLİ BEYİN SAPI ÖLÇÜMLERİ ILE PROGRESİF SUPRANÜKLEER PALSİ ALT TİPLERİNİN AYRIMI

SELEN ÜÇEM[1], HANDE ÖZKILIÇASLAN[1], FAHRETTİN YAPAR[1], YUNUS EMRE ŞENTÜRK[2], SİBEL ERTAN[1]

[1]KOÇ ÜNİVERSİTESİ, KOÇ ÜNİVERSİTESİ HASTANESİ, NÖROLOJİ ANABİLİM DALI, İSTANBUL
[2]KOÇ ÜNİVERSİTESİ, KOÇ ÜNİVERSİTESİ HASTANESİ, RADYOLOJİ ANABİLİM DALI, İSTANBUL

Amaç:
Çalışmamızı amacı beyin sapı temelli MR ölçütlerinin (MRPI, MRPI 2.0, MCP/SCP, midbrain/pons) PSP alt tiplerini ayırmadaki tanısal performansını değerlendirmek ve pratik bir görüntüleme algoritması önermek.

Yöntem:
Tek merkezli, retrospektif kesitsel bir çalışmaya 36 hasta (32 PSP, 4 MSA) dâhil edildi. Mezensefalon (Mb), pons alanları, orta (MCP) ile süperior serebellar pedinkül (SCP) genişlikleri, mezensefalon/pons, orta/süperior pedinkül oranları, manyetik rezonans parkinsonizm indeksi (MRPI) klasik ve 2.0 versiyonları arasındaki farklılıkları karşılaştırmaları için Kruskal–Wallis, Dunn ikili karşılaştırmaları kullanıldı. Tanısal ayırt ediciliği ROC eğrisi ve eğri altındaki alan (AUC) ile değerlendirildi.

Bulgular:
PSP–MSA ayrımında mezensefalon alanı ve SCP MSA'da daha yüksek, MCP ve MRPI 2.0 PSP'de daha yüksekti. MRPI 2.0, PSP ile MSA'yı kusursuz ayırdı (AUC=1,00; en iyi eşik=2,45; Se %100, Sp %100). PSP içinde Richardson sendromu (RS, n=13) ile varyant PSP (vPSP, n=15) ayrımında MRPI 2.0 çok yüksekti (AUC=0,944; %95 GA 0,855–1,000; eşik 7,60; Se %93,3; Sp %92,3). Varyant fenotiplerin kortikal ve subkortikal vPSP ayrımında SCP genişliği öne çıktı (AUC=0,91; p=0,0079; eşik 3,65 mm; Se %83,3; Sp %90,0). Çok gruplu analizlerde MRPI 2.0, MCP/SCP ve midbrain/pons oranları anlamlıydı; Dunn ikililerinde MRPI 2.0, PSP-RS'yi PSP-P/PSP-CBS'den ayırdı.

Sonuç:
MRPI 2.0, hem PSP–MSA ayrımında hem RS–vPSP sınıflamasında en güçlü belirteçtir. Klinik uygulama açısından üç basamaklı bir yaklaşım öneriyoruz: (i) MRPI 2.0 ile PSP–MSA ayrımı, (ii) PSP olgularında MRPI 2.0 ile RS–vPSP sınıflaması, (iii) vPSP alt tiplerinde SCP (± midbrain/pons) kullanılarak olası kortikal–subkortikal ayrımı. Bu sayede klinik olarak RS'de erken denge–düşme ve yutma-konuşma; kortikal vPSP'de nöropsikoloji ve dil terapisi; subkortikal vPSP'de yürüme-yardım stratejileri açısından prognostik değere sahip MR biyobelirteçleri kullanılabilecektir.

Anahtar Kelimeler: Manyetik rezonans parkinsonizm indeksi, Multi-sistem atrofi, Progresif supranükleer felç, Richardson sendromu

SS-1206 NÖROMİYELİTİS OPTİKA SPEKTRUM BOZUKLUĞUNUN GENETİK PERSPEKTİFTEN İNCELENMESİ: PİLOT ÇALIŞMA

BİLGE PİRİ CİNAR[1], SENA DESTAN BUNUL[2], ÖZLEM SEZER[3], ÖZLEM ETHEMOĞLU[4], SEDAT ŞEN[5], ADEM KESKİN[6], OSMAN İYİLİKCİ[7], BERRA ÖZBERK PAMUK[1], MURAT TERZİ[5], HÜSNÜ EFENDİ[2]

[1]SAMSUN ÜNİVERSİTESİ TIP FAKÜLTESİ, NÖROLOJİ BİLİM DALI, SAMSUN
[2]KOCAELİ ÜNİVERSİTESİ TIP FAKÜLTESİ, NÖROLOJİ BİLİM DALI, KOCAELİ
[3]SAMSUN ÜNİVERSİTESİ TIP FAKÜLTESİ, TIBBİ GENETİK BİLİM DALI, SAMSUN
[4]HARRAN ÜNİVERSİTESİ TIP FAKÜLTESİ, NÖROLOJİ BİLİM DALI, ŞANLIURFA
[5]ONDOKUZ MAYIS ÜNİVERSİTESİ TIP FAKÜLTESİ, NÖROLOJİ BİLİM DALI, SAMSUN
[6]AYDIN ADNAN MENDERES ÜNİVERSİTESİ, TIP FAKÜLTESİ, TIBBİ BİYOKİMYA ANABİLİM DALI, AYDIN
[7]MANİSA CELAL BAYAR ÜNİVERSİTESİ, FEN-EDEBİYAT FAKÜLTESİ, PSİKOLOJİ BÖLÜMÜ, MANİSA

Giriş:
Nöromiyelitis optika spektrum bozukluğu (NMOSH), genel popülasyonda nadir görülen bir hastalık olarak kabul edilebilir, yaygınlığı multipl skleroza kıyasla önemli ölçüde daha düşüktür. Birkaç çalışma, NMOSH'nin genetik özelliklerini immünolojik olarak araştırmıştır.

Yöntem:
NMOSH grubunun demografik, radyolojik ve klinik özellikleri kaydedildi. HLA-A, HLA-B, HLA-C, HLA-DQB1, HLA-DRB1 ve HLA-DPB1 gen lokuslarının alt tipleri incelendi, hasta ve kontrol gruplarında karşılaştırıldı.

Sonuçlar:
Çalışmaya ortalama yaşı 45,95±12,95 yıl olan NMOSH tanısı almış 22 hasta dahil edildi. Hasta grubu başlangıç özelliklerine göre değerlendirildiğinde; %36 ON, %36 TM, %9 area postrema, %19 polisemptomatik başlangıçlıydı, ortalama başlangıç EDSS 3,61±2,2 idi. 31 sağlıklı birey kontrol grubuna dahil edildi. HLA-A gen lokusunun alt tiplerinin dağılımında, NMOSH grubunda A*24:02:01:01 A*02:01:01:01 alt tipleri anlamlı derecede daha yüksek oranda saptandı ($p<0,001$, $p=0,025$). HLA-BB1 alel bölgesinde iki grup arasında en yüksek oransal fark B*08 alelinde saptandı (%15 vs %0; $p<0,001$). Hasta grubunda HLA-B gen lokusunda B*08:01:01:01 alt tipi anlamlı düzeyde daha yüksek oranda saptandı ($p<0,001$). Hasta grubunda HLA-C gen lokusunda ise C*04:01:01:01 alt tipi daha yüksek oranda saptandı (%13 vs %3; $p=0,009$). HLA-DQB1 gen lokusunun değerlendirilmesinde; Hasta grubunda HLA-DQB1 gen lokusunda DQB1*02:01:01:01 alt tipi yüksek oranda saptandı (%32 vs %9; $p=0,001$). DRB1*03:01:01:01 ve DPB1*04:01:01:01 gen lokus alt tiplerinin varlığı NMOSH grubunda anlamlı derecede daha yüksek oranda tespit edildi ($p<0,001$, $p<0,001$).

Tartışma:
Çalışmamızda HLA-A*24:02:01:01, -A*02:01:01:01, -B*08:01:01:01, -C*04:01:01:01,-DQB1*02:01:01:01, -DRB1*03:01:01:01 ve DPB1*04:01:01:01 gen lokus alt tipleri NMOSH grubunda anlamlı derecede yüksek oranda tespit edilmiştir. NMOSH'de belirli gen lokuslarının tespiti, NMOSH'nin altta yatan patogenezini anlamak açısından büyük önem taşımaktadır. Bu çalışma, Türkiye'de gen ve NMOSD üzerine yapılan ilk çalışmadır.

Anahtar Kelimeler: Nöromiyelitis optika spektrum bozukluğu (NMOSH), HLA genotiplemesi, Genetik, Otoimmün astrositopati, İmmünogenetik

SS-1210 HATAY İLİNDEKİ HEMODİYALİZ HASTALARINDAKİ BAŞ AĞRISI SIKLIĞI VE TİPLERİNİN ARAŞTIRILMASI

ÜNAL BALIKEL

NİĞDE EĞİTİM ARAŞTIRMA HASTANESİ, NÖROLOJİ

Amaç:
Bu çalışmanın amacı, hemodiyaliz tedavisi alan hastaların ve kontrol grubunu oluşturan gönüllü bireylerin baş ağrısı sıklığı ve tiplerini belirlemektir.

Gereç-Yöntem:
Bu çalışmaya, Hatay ilindeki diyaliz merkezlerinde en az 6 aydır tedavi alan 100 hasta ve 100 sağlıklı birey dahil edilmiştir. Hastaların demografik ve klinik özellikleri (hastalık süresi, hemodiyaliz süresi, hemodiyaliz sıklığı, böbrek nakli ve ek hastalık öyküsü) kaydedildi. Hasta ve kontrol grubu, baş ağrısı varlığı açısından sorgulandı ve daha sonra baş ağrısı tipi ve özellikleri yönünden karşılaştırıldı. Baş ağrısı olan hasta grubunda ise hemodiyalize bağlı baş ağrısı sıklığı ve özellikleri değerlendirildi.

Bulgular:
Hastaların 51 (%51,0)'i kadın, 49 (%49,0)'u erkekti, ortalama yaş 67,21±9,79 idi. Kronik böbrek yetmezliği hastalığı süresi 7 (1-30), hemodiyaliz süresi 5 (1-21) yıldı. Baş ağrısı oranı hasta grubunda %84,0, kontrol grubunda %62,0 idi ve baş ağrısı sıklığı açısından anlamlı fark saptandı ($p<0,001$). Baş ağrısı olan hastaların %53,6'sında gerilim tipi baş ağrısı, %34,5'inde hemodiyalize bağlı baş ağrısı, %8,3'ünde migren, %2,4'ünde auralı migren, %1,2'sinde arteriyel hipertansiyon ilişkili baş ağrısı vardı. Hemodiyalize bağlı baş ağrısı olan hastaların ağrı süresi ortanca değeri 4 saat idi. Hemodiyalize bağlı baş ağrısı olan hastaların çoğunluğunun baş ağrıları hafif şiddette (%48,3) ve iki taraflıdır (%89,7) ve ağrılarının karakterini zonklayıcı tipte (%79,3) tanımlamışlardır. Baş ağrılarının yerleşimini ise çoğunlukla bifrontal (%48,3) olarak bildirmişlerdir.

Sonuç:
Çalışmamızda hemodiyaliz hastalarında baş ağrısı sıklığı, kontrol grubundan daha yüksek bulunmuştur. Baş ağrısı olan hastaların %34,5'inde hemodiyalize bağlı baş ağrısı saptanmıştır. Hemodiyaliz baş ağrısı üzerine, daha geniş hasta kohortunda, prospektif araştırmalar yapılmasının altta yatan mekanizmanın aydınlatılması adına yararlı olacağını düşünmekteyiz.

Anahtar Kelimeler: Baş ağrısı, hemodiyaliz, hemodiyalize bağlı baş ağrısı

Hemodiyaliz hastalarının baş ağrısı özellikleri

Kategorik Değişkenler		n (%)
Baş ağrısı tipi	Gerilim tipi baş ağrısı	45 (53,6)
	Hemodiyaliz baş ağrısı	29 (34,5)
	Migren	7 (8,3)
	Auralı migren	2 (2,4)
	Arteriyel HT ilişkili baş ağrısı	1 (1,2)
Baş ağrısının başlangıç zamanı	Sabah	5 (6,0)
	Gün içinde	45 (53,6)
	Akşam	3 (3,6)
	Gece	2 (2,4)
	Hemodiyaliz sırasında	29 (34,5)
Baş ağrısının şiddeti	Hafif	50 (59,5)
	Orta	30 (35,7)
	Şiddetli	4 (4,8)
Baş ağrısı tarafı	Tek taraflı	14 (16,7)
	Çift taraflı	70 (83,3)
Ağrının başlangıç yeri	Jeneralize	26 (31,0)
	Frontotemporal	17 (20,2)
	Bifrontal	14 (16,7)
	Temporal	11 (13,1)
	Oksipital	5 (6,0)
	Bitemporal	4 (4,8)
	Verteks	4 (4,8)
	Temporal orbital	2 (2,4)
	Frontoorbital	1 (1,2)
Baş ağrısının karakteri	Sıkıştırıcı	51 (60,7)
	Zonklayıcı	33 (39,3)
Aura semptomu varlığı	Yok	83 (98,8)
	Görsel aura	1 (1,2)
Baş ağrısına eşlik eden belirtiler	Yok	42 (50,0)
	Bulantı	19 (22,6)
	Kusma	2 (2,3)
	Fotofobi	11 (13,0)
	Fonofobi	29 (34,5)
Baş ağrısını tetikleyici faktörler	Yok	11 (13,0)
	Stres	12 (14,2)
	Uykusuzluk	13 (15,4)
	Açlık	6 (7,1)
	Hemodiyaliz	8 (9,5)
	Yüksek tansiyon	2 (2,3)
Baş ağrısını hafifleten faktörler	Yok	55 (65,4)
	Uyku	25 (29,7)
	Sessiz/karanlık ortam	11 (13,0)

Hemodiyaliz hastalarının baş ağrısı özellikleri

Kategorik Değişkenler		**Hasta (n=29)** n (%)
Baş ağrısının şiddeti	Hafif	14 (48,3)
	Orta	12 (41,4)
	Şiddetli	3 (10,3)
Baş ağrısı tarafı	Tek taraflı	3 (10,3)
	Çift taraflı	26 (89,7)
Ağrının başlangıç yeri	Jeneralize	5 (17,2)
	Bifrontal	14 (48,3)
	Bitemporal	4 (13,8)
	Oksipital	2 (6,9)
	Temporal	1 (3,4)
	Verteks	2 (6,9)
	Temporal orbital	1 (3,4)
Baş ağrısının karakteri	Sıkıştırıcı	6 (20,7)
	Zonklayıcı	23 (79,3)
Aura semptomu varlığı	Yok	29 (100,0)
	Görsel aura	0 (0,0)
Baş ağrısına eşlik eden belirtiler	Yok	8 (27,6)
	Bulantı	12 (41,3)
	Kusma	1 (3,4)
	Fotofobi	5 (17,2)
	Fonofobi	7 (24,1)
Baş ağrısını tetikleyici faktörler	Stres	7 (24,1)
	Uykusuzluk	11 (38,0)
	Açlık	3 (10,3)
	Hemodiyaliz	29 (100,0)
Baş ağrısını hafifleten faktörler	Yok	18 (62,0)
	Uyku	11 (38,0)
	Sessiz/karanlık ortam	5 (17,2)
Sürekli Değişkenler		**Ortanca (min-max)**
Ne kadar zamandır baş ağrınız var? (yıl)		5 (1-15)
Baş ağrısı sıklığı (adet/ay)		8 (2-12)
Baş ağrısı süresi (saat)		4 (1-48)

n:Sayı

SS-1219 MULTİPL SKLEROZ'DA VE NÖROMYELİTİS OPTİKA SPEKTRUM HASTALIĞI'NDA KOMPLEMAN SİSTEMİ

BİLGE PİRİ CİNAR[1], SENA DESTAN BÜNÜL[2], VUSLAT YILMAZ[3], ERDEM TÜZÜN[3], ULVİ SAMADZADE[4], SERKAN DEMİR[5], ÖZLEM ETHEMOĞLU[6], MESUDE TÜTÜNCÜ[7], EBRU KAYA[5], BEYZA CANİK[2], ADALET GÖÇMEN[6], ALİ İHSAN YARDIM[1], SERKAN ÖZAKBAŞ[4]

[1]SAMSUN ÜNİVERSİTESİ TIP FAKÜLTESİ, NÖROLOJİ ANABİLİM DALI, SAMSUN
[2]KOCAELİ ÜNİVERSİTESİ TIP FAKÜLTESİ, NÖROLOJİ ANABİLİM DALI, KOCAELİ
[3]İSTANBUL ÜNİVERSİTESİ, AZİZ SANCAR DENEYSEL TIP ARAŞTIRMA ENSTİTÜSÜ, SİNİR BİLİMİ ANABİLİM DALI, İSTANBUL
[4]İZMİR EKONOMİ ÜNİVERSİTESİ MEDİCAL POİNT HASTANESİ, NÖROLOJİ ANABİLİM DALI, İZMİR
[5]SANCAKTEPE ŞEHİT PROF.DR. İLHAN VARANK EĞİTİM VE ARAŞTIRMA HASTANESİ, NÖROLOJİ ANABİLİM DALI, İSTANBUL
[6]HARRAN ÜNİVERSİTESİ TIP FAKÜLTESİ, NÖROLOJİ ANABİLİM DALI, ŞANLIURFA
[7]İSTANBUL BAKIRKÖY PROF. DR. MAZHAR OSMAN RUH SAĞLIĞI VE SİNİR HASTALIKLARI HASTANESİ, NÖROLOJİ ANABİLİM DALI, İSTANBUL

Giriş:
Kompleman sisteminin aktivasyonunun Multipl Skleroz'un (MS) inflamatuvar ve nörodejeneratif sürecine katkıda bulunabildiği ve bunun hastalığın farklı aşamalarında farklı yolaklar aracılığıyla olabileceği düşünülmektedir. Bununla birlikte Nöromyelitis optika spektrum hastalığı (NMOSH) ile kompleman sistemi arasında çok daha kesin bir ilişki olduğu bilinmektedir. NMOSH'de kompleman bağımlı sitotoksisite, klasik yolu aktive ederek inflamasyon ve doku hasarını artırmaktadır. Alternatif yol ise başlatılan tepkiyi güçlendirmektedir.

Yöntem ve Gereçler:
Bu çalışmaya McDonald Kriterleri'ne göre MS (RRMS, SPMS, PPMS) tanısı alan ve NMOSH kliniği olan NMOIgG ab pozitif, MOG ab pozitif ve double seronegatif hastalar dahil edilmiştir. Hasta grubunun serum örnekleri alınarak serum C1inh, C3, C3b, C4, C4b, C5b-9 çalışıldı ve gruplar arası karşılaştırılırken, klinik ve demografik özellklerle ilişkisi araştırıldı.

Sonuçlar:
Çalışmaya 48 MS hastası ve 29 NMOSH hastası dahil edildi. MS grupları kendi arasında kompleman ürünleri açısından değerlendirildiğinde; C1inhibitör düzeyinin PPMS grubunda, RRMS grubuna göre anlamlı biçimde daha yüksek olduğu görüldü ($p=0.029$). NMOSH grupları arasında tüm kompleman parametreleri açısından anlamlı fark izlenmezken, NMOSH pozitif grubunda C1 inhibitör düzeyi, progresif MS grubundan anlamlı biçimde yüksekti ($p<0.05$). Bununla birlikte RRMS grubu ile NMOSH arasında serum kompleman düzeyleri açısından anlamlı fark izlenmedi.

Tartışma:
Multipl skleroz'da yapılan az sayıda çalışmada plazma C1inhibitör seviyelerinin MS hastalarında kontrollere göre anlamlı derecede yüksek olduğu gösterilmiştir. Bizim çalışmamızda ise MS alt grupları arasında anlamlı fark saptanmıştır. Bununla birlikte, literatürde NMOSH'de C1 inhibitör düzeylerinin MS ve kontrollere göre daha yüksek olduğu ve prediktif değer taşıdığı belirtilmiştir. Benzer şekilde, çalışmamızda NMOSH

grubunda bu düzeylerin progresif MS grubuna göre yüksek bulunması inflamasyonun göstergesi olarak kabul edilebilir.

Anahtar Kelimeler: C1 İnhibitör, Kompleman Sistemi, Multipl Skleroz, Nöroimmünoloji, Nöromyelitis Optika Spektrum Hastalığı

SS-1232 ESANSİYEL TREMOR HASTALARINDA BULBUS OLFAKTÖR VOLÜM ÖLÇÜMÜ İLE KOKU FONKSİYONLARININ DEĞERLENDİRİLMESİ

CANSU KURT[1], CAGLA SISMAN[1], UFUK EMRE TOPRAK[1], AYSEL TEKESİN[2], DİRENÇ ÖZLEM AKSOY[3]

[1]İSTANBUL EĞİTİM VE ARAŞTIRMA HASTANESİ, NÖROLOJİ KLİNİĞİ
[2]İSTANBUL FİZİK TEDAVİ VE REHABİLİTASYON EĞİTİM VE ARAŞTIRMA HASTANESİ, NÖROLOJİ KLİNİĞİ
[3]İSTANBUL EĞİTİM VE ARAŞTIRMA HASTANESİ, RADYOLOJİ KLİNİĞİ

Esansiyel tremor (ET), 4-12 Hz frekansında postüral ve/veya kinetik tremor ile karakterize sık görülen hareket bozukluğudur. ET'nin monosemptomatik motor özelliklerinin yanında son yıllarda, non-motor bulguları ve nörodejeneratif yapısı dikkati çekmektedir. Bu çalışmada, ET hastalarının non-motor semptomlarından koku fonksiyonlarının kraniyal MRG kullanılarak bulbus olfaktör volümlerinin incelenmesi ve Connecticut Chemosensory Clinical Research Center (CCCRC) koku testi aracılığıyla değerlendirilmesi amaçlandı.

Tek merkezli, prospektif, kesitsel planlanan çalışmaya Ocak 2025–Mayıs 2025 ET tanısı olan 18-60 yaş arası 40 hasta dahil edildi. Kontroller aynı yaş grubunda, koku fonksiyonlarını etkileyebilecek hastalık veya ilaç kullanımı olmayan bireylerden oluşturuldu. Kraniyal MRG incelemeleri 1.5 Tesla MRG kullanılarak sağ ve sol Olfaktör Bulbus(OB) volümleri ölçüldü. Her iki grup CCCRC koku değerlendirme testi, Montreal Bilişsel Değerlendirme testi ve Beck Depresyon Ölçeği ile değerlendirildi.

Çalışmaya ET tanılı 40 hasta (20 kadın, 20 erkek) ile 40 kontrol grubu (20 kadın,20 erkek) dahil edildi. Hasta ve kontrol grubu arasında yaş ve cinsiyet dağılımı açısından anlamlı fark saptanmadı (p> 0,05). Koku eşiği, diskriminasyonu ve bileşik koku skorları değerlendirildiğinde; hasta grubunda koku eşiği skoru anlamlı düşük saptandı (p> 0,05). Hasta ve kontrol grupları arasında sol ve sağ taraf OB volümleri karşılaştırıldığında, hasta grubunda OB volümleri anlamlı düşük saptandı (p> 0,05). Hasta grubunda hastalık süresi ile OB volümleri arasında anlamlı korelasyon gözlenmedi (p> 0,05).

ET olgularında koku eşiği ve OB volümlerinin düşük saptanması, koku fonksiyonlarının hastalığın takibinde patogenezi ve nörodejeneratif doğasının aydınlatılması açısından önem taşımaktadır. Kognitif işlevlerle ilişkisi tanımlanmış koku fonksiyonu ve OB morfolojisindeki değişiklikler, ET olgularında kognitif fonksiyonların takibi ve hastalığın heterojenitesinin değerlendirilmesi açısından dikkate değer özelliktedir.

Anahtar Kelimeler: Esansiyel Tremor (ET), koku, olfaktör bulbus(OB), kognitif fonksiyonlar

Hasta ve kontrol grubu OBV değerleri karşılaştıması

Tablo 3. Hasta ve kontrol grubu OBV değerleri karşılaştıması

	Grup	N	Ortalama	St Sapma	Normallik K-S	T testi Sig.
Sağ OBV ortalama	Hasta Grubu	40	,0808	,03506	0,124	**0,000***
	Kontrol Grubu	40	,1378	,04873	0,200	
Sol OBV ortalama	Hasta Grubu	40	,0777	,03184	0,200	**0,000***
	Kontrol Grubu	40	,1254	,04673	0,200	

Hasta ve kontrol grubu OBV değerleri karşılaştıması

Olfaktör bulbus MRG

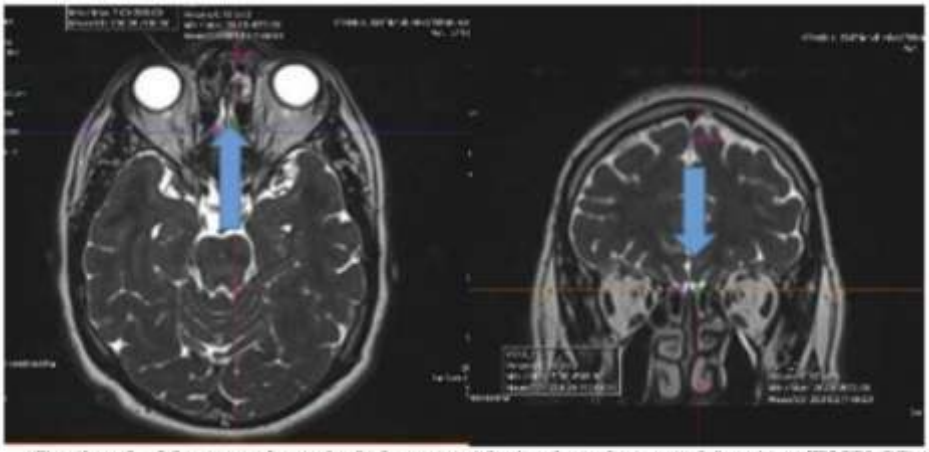

Resim 2. 30 yaşında erkek hasta. Aksiyal ve koronal kesitte T2W SPACE MRG'de her iki olfaktör bulbusun yüzey alanı görülmektedir.

30 yaşında erkek hasta. Aksiyal ve koronal kesitte T2W SPACE MRG'de her iki olfaktör bulbusun yüzey alanı görülmektedir.

SS-1235 NÖBET KLİNİĞİ OLMAYAN BİREYLERDE SAPTANAN İZOLE KESKİN DALGA AKİTİVİTELERİNİN DEĞERLENDİRİLMESİ

NURANA MAMMADOVA, HUMAY GOCAYEVA, EDANUR DEMİR, TUĞÇE GÜR, DİLARA MERMİ DİBEK

BAŞAKŞEHİR ÇAM VE SAKURA ŞEHİR HASTANESİ, NÖROLOJİ KLİNİĞİ, İSTANBUL

Amaç:
Bu çalışmada epileptik nöbet kliniği olmayan hastalarda gerçekleştirilen elektroensefalografi (EEG) incelemesinde tespit edilen fokal keskin yavaş dalga aktivitelerinin sıklığı ve saptandığı durumların tespiti hedeflenmiştir.

Metod:
Ağustos 2021-Eylül 2025 tarihleri arasında EEG laboratuvarına başvuran ve aynı hekim tarafından değerlendirilen EEG traseleri retrospektif olarak incelenmiştir. Fokal keskin/diken yavaş dalga aktiviteleri kayıtlanan hasta verileri dahil edilmiştir. Hastaların klinik izlem notları ve klinik değerlendirme ile nöbet öyküsü veya kuşkulu klinik bulgusu olmayan hastaların anamnezi, istem nedenleri, klinik özellikleri, metabolik bulguları ve kranial görüntüleme bulguları not edilmiştir. Tanımlayıcı istatistikler frekans (%) ile belirtilmiştir.

Bulgular:
Belirtilen tarihler arasında değerlendirilen 9415 EEG trasesinin 556'sında (%5.9) fokal keskin/diken dalga aktivitesi kayıtlandığı görülmüştür. Fokal keskin/diken dalga saptanan 556 hastanın 14'inde (%2.5) nöbet öyküsü olmamasına rağmen izole keskin yavaş dalga aktivitesi izlenmiştir. Tüm hastalarda (n=14, %100) keskin yavaş dalga ile aynı bölgede asimetrik temel aktivite yavaşlaması izlenmiş ve %92.8'inde (n=13) breach ritim benign varyantı izlenmiştir. Hastaların tamamında (n=14, %100)'inde kranial kortikal lezyon / ensefalomalazi alanı izlenmiştir.

Sonuç:
Çalışmamız nöbet ilişkili olmayan, aynı alanda kranial lezyonu izlenen hastalarda da fokal keskin dalga aktivitelerinin sıklığını ortaya koymakta ve klinikte epileptik nöbet ile uyumlu olmayan anamnez varlığında sadece EEG bulgusu olarak tespit edilen fokal keskin dalga varlığı ile epileptiform olarak değerlendirmenin uygun olmadığına işaret etmektedir. Bu grup hastaların longitudinal izlemi ile nöbet geliştirme olasılıklarının değerlendirilebileceği ileri çalışmalara ihtiyaç vardır.

Anahtar Kelimeler: Fokal keskin dalga, kortikal lezyon, nöbet

SS-1237 DEMANS HASTALARINA BAKIMVEREN YÜKÜ GÖZLEMİ VE ÇÖZÜM ÖNERİLERİ

ELİFNUR ÇELİKELOĞLU, FATMA NAZLI DURMAZ ÇELİK

ESKİŞEHİR OSMANGAZİ ÜNİVERSİTESİ, NÖROLOJİ ANABİLİM DALI, ESKİŞEHİR

Amaç:
Demans hastalarının tedavi sürecinde medikal tedavi kadar hastaya sağlanan bakımın kalitesi de önemlidir. Demans hastasına bakım vermenin psikolojik durumunun bakımın kalitesine birçok konuda etkisi olmaktadır. Bu etkilerin birikmesi ve yönetilememesi durumunda bakım verenin kendisine negatif etkileri olduğu gibi hastaya da negatif etkileri olmaktadır. Bu nedenle bakımveren yükünün monitorizasyonu ve yönetiminde Nöroloji hekimlerine de pay düşmektedir.

Bakımveren kişinin aile üyesi olması ile profesyonel bakım hizmeti sağlanması arasında bakımveren yükü, bakımın hastanın psikolojisine etkisi konularında farkı olabileceği düşünülmüştür. Bu farkın pozitif veya negatif etkilerini tespit etmek, bu etkiler ışığında hastayı ve hasta yakınını hastanın en etkin bakımı alabileceği şekilde yönlendirebilmek amaçlanmaktadır.

Metot ve Materyal:
Eskişehir Osmangazi Üniversitesi Hastanesi Nöroloji Genel polikliniği ve Demans Polikliniğine başvuran hastalara Hastane Anksiyete ve Depresyon Skalası (HADS), bu hastalara bakım veren kişilere Zarit Bakımveren Yükü Skalası uygulanmıştır.

Bulgular:
Shapiro–Wilk testi sonuçlarına göre veriler normal dağılmadığından, grup karşılaştırmaları Mann–Whitney U testi ile yapılmıştır. Aile bireyleri tarafından bakım verilen grupta Zarit puanı (58.57 ± 17.3) profesyonel bakım grubuna (34.95 ± 11.2) göre anlamlı derecede yüksektir ($p = 0.0017$). Benzer şekilde HADS-Anksiyete puanları aile grubunda daha yüksek bulunmuştur ($p = 0.0115$). HADS-Depresyon puanları ise sınırda anlamlılık göstermiştir ($p = 0.0578$). Spearmen korelasyon analizi, Zarit puanları ile HADS-Anksiyete ($r = 0.356$, $p = 0.0225$) ve HADS-Depresyon ($r = 0.328$, $p = 0.0361$) arasında pozitif ve anlamlı bir ilişki olduğunu göstermiştir.

Sonuç ve Tartışma:
Aile bireyleri tarafından bakım verilen hastalarda hem bakım yükü hem de anksiyete düzeyleri daha yüksektir; bakım yükü arttıkça duygudurum bozukluğu belirtilerinin de arttığı gözlenmektedir. Poliklinik ziyaretlerinde sadece hastayla değil, bakımveren kişiyle de ilgilenmek gerekmektedir. Bakımveren yükünün kişiyi ve hastayı etkileyecek seviyeye gelmesi halinde profesyonel bakım hizmetleri önerilmelidir.

Anahtar Kelimeler: Demans, Anksiyete ve depresyon, Bakımveren yükü

SS-1240 ALZHEIMER HASTALIĞI'NDA TGFB RESEPTÖR-2 VE RHOA GENLERİNİN MOLEKÜLER VE IN-SILICO ANALİZİ

CANSU KIZILTO GÜLER[1], UFUK EMRE TOPRAK[1], YÜKSEL ERDAL[2], TUBA EDGÜNLÜ[3], ÇİLEM ÖZDEMİR[3], BİLGE SU GELBAL[1]

[1]İSTANBUL EĞİTİM VE ARAŞTIRMA HASTANESİ
[2]BEZMİALEM VAKIF ÜNİVERSİTESİ HASTANESİ
[3]MUĞLA SITKI KOÇMAN ÜNİVERSİTESİ

Amaç:
Alzheimer hastalığı (AH), ilerleyici bilişsel bozukluk ile seyreden, amiloid plaklar ve nörofibriler yumakların birikimi ile karakterize nörodejeneratif bir hastalıktır. TGF-β sinyal yolağındaki TGFβR-2 ve RhoA/ROCK sinyalinin AH patogenezinde önemli etkileri olmasına rağmen, literatürdeki çalışmalar yetersiz ve çelişkilidir. Bu çalışmada AH tanılı hastalarda, TGFβR-2 ve RhoA genlerinin ekspresyon düzeylerinin mRNA seviyesinde araştırılması ve bunların demografik veriler ve hastalık özellikleri ile ilişkisinin değerlendirilmesi amaçlanmaktadır. Bu genlerin AH tanı ve tedavisi için yeni hedefler olabileceği öngörülmektedir.

Materyal-Metod:
Prospektif, gözlemsel ve vaka-kontrol olarak planlanan bu çalışmaya; Ocak 2024-Temmuz 2024 tarihleri arasında, İstanbul Eğitim ve Araştırma Hastanesi Nöroloji Kliniği'ne başvuran, NINCDS-ADRDA tanı kriterlerine göre muhtemel (probable) Alzheimer hastalığı tanısı alan 57 vaka ve baş ağrısı, uyuşma benzeri şikayetleri olan 49 kontrol dahil edildi. Ayrıntılı fizik ve nörolojik muayeneleri yapılarak yaş, cinsiyet, eğitim düzeyi, özgeçmiş, soygeçmiş, alışkanlıkları, kullandığı ilaçlar, AH başlangıç yaşı, MMSE ve CDR skorları, MRI ile hesaplanan MTA skorları kaydedildi. Hastalardan kan örnekleri alınarak -80 °C'de saklandı. TGFβR-2 ve RhoA genlerinin ekspresyon seviyeleri ters transkriptaz (RT) PCR ardından gerçek zamanlı PCR yöntemi ile moleküler olarak analiz edildi.

Bulgular:
Hasta ve kontrol grubu arasında yaş ve cinsiyet dağılımı açısından anlamlı fark saptanmadı ($p>0,05$). Vaka grubunda eğitim düzeyi kontrol grubundan anlamlı olarak daha düşüktü ($p<0.05$). Vaka grubunda kontrol grubuna göre TGFβR-2 ve RhoA seviyeleri anlamlı olarak daha düşüktü ($p<0.05$).

Sonuç:
Alzheimer hastaları ve kontrollerin demografik verileri, TGFβR-2 ve RhoA seviyelerinin değerlendirildiği bu çalışmada, AH tanısı koymada TGFβR-2 ve RhoA'nın kandan bakılabilecek biyoişaretleyiciler olarak kullanılabileceğini ve tedavide potansiyel hedefler olduğunu destekleyen sonuçlar elde edildi.

Anahtar Kelimeler: Alzheimer Hastalığı (AH), Ras homolog aile üyesi A (RhoA), Rho-ilişkili kinaz (ROCK), TGF-β reseptör 2 (TGFβR-2)

Kontrol ve vaka grubu arasındaki RhoA düzeyleri grafiği

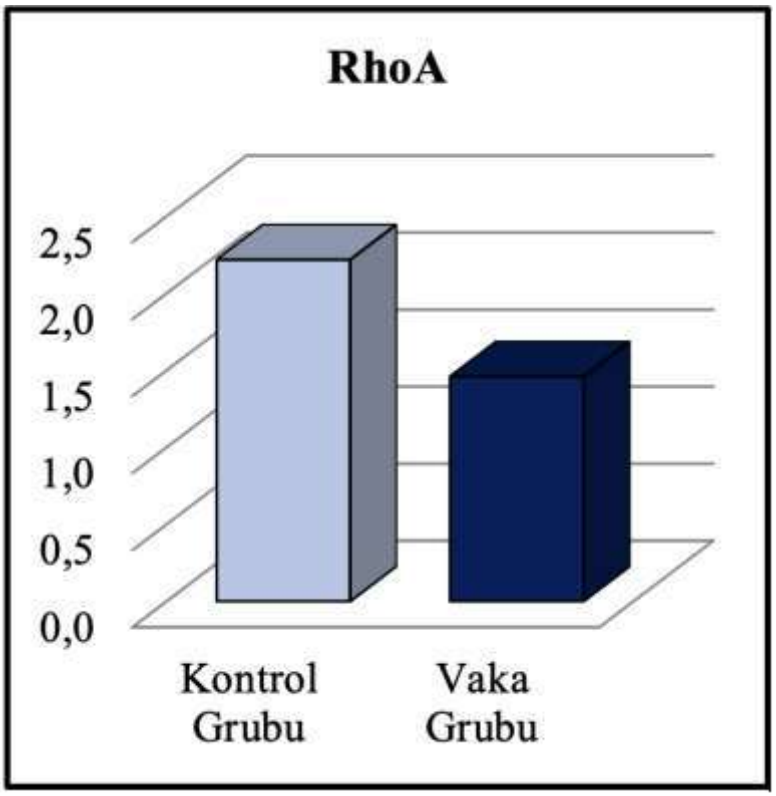

Kontrol ve vaka grubu arasındaki TGFβR-2 düzeyleri grafiği

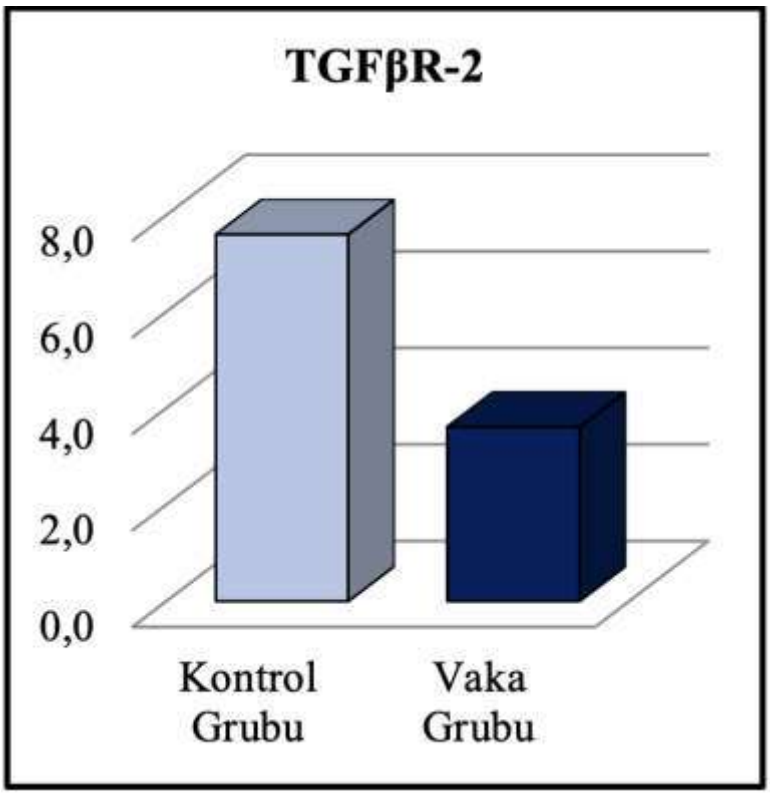

S1242 MAKİNE ÖĞRENMESİ VE BOYUT AZALTIMI YÖNTEMLERİYLE GENİŞLETİLMİŞ ÖZÜRLÜLÜK DURUMU SKALASI VE OPTİK KOHERENS TOMOGRAFİ VERİLERİ ÜZERİNDE TANI MODELİ GELİŞTİRİLMESİ

GÖKÇE ZEYTİN DEMİRAL[1], EMİN DEMİREL[2], HAMİDU HAMİSİ GOBEKA[3], TUGCE HOROZOGLU CERAN[3], SİNEM YORGANCI[1], DİLARA CULHAOGLU GOKCEK[1], ELİF TOPAY[1], FURKAN İNCEBACAK[1]

[1]AFYONKARAHİSAR SAĞLIK BİLİMLERİ ÜNİVERSİTESİ, NÖROLOJİ ANABİLİM DALI, AFYONKARAHİSAR, TÜRKİYE
[2]AFYONKARAHİSAR SAĞLIK BİLİMLERİ ÜNİVERSİTESİ, RADYOLOJİ ANABİLİM DALI, AFYONKARAHİSAR, TÜRKİYE
[3]AFYONKARAHİSAR SAĞLIK BİLİMLERİ ÜNİVERSİTESİ, GÖZ HASTALIKLARI ANABİLİM DALI, AFYONKARAHİSAR, TÜRKİYE

Amaç:
Optik Koherens Tomografi (OCT), retina ve optik sinirin non-invazif görüntülenmesini sağlayarak nörodejeneratif süreçlerin erken saptanmasında önem taşır. Bu çalışmada, makine öğrenimi yöntemleri kullanılarak Multipl Skleroz (MS) hastalarında OCT parametrelerinin hastalık progresyonunu öngörme kapasitesi değerlendirilmiştir.

Gereç-Yöntem:
Afyonkarahisar Sağlık Bilimleri Üniversitesi Nöroloji Polikliniği'nde takip edilen, 18 yaş ve üzeri optik nevrit öyküsü olan MS hastaları çalışmaya dahil edilmiştir. Katılımcıların yaş, cinsiyet, tanı yaşı, hastalık süresi, EDSS skorları ve tanı anındaki OCT ölçümleri analiz edilmiştir. Veriler Python 3.8 ile işlenmiş; normalizasyon, kodlama ve öznitelik seçimi için mRMR, Lasso ve RFECV yöntemleri uygulanmıştır. Random Forest ve Çok Katmanlı Yapay Sinir Ağı modelleri geliştirilmiş, LOOCV ile doğrulanmış ve sınıf dengesizliği SMOTE ile düzeltilmiştir. Performans AUC, duyarlılık, özgüllük ve doğruluk ile değerlendirilmiş; öznitelik etkileri SHAP analiziyle yorumlanmıştır. İstatistiksel analizlerde Mann-Whitney U, Ki-kare/Fisher testleri kullanılmıştır.

Bulgular:
Toplam 36 MS hastası değerlendirilmiştir. Ortalama yaş 35.31 ± 9.34 yıl, hastalık süresi 5.82 ± 4.29 yıl olarak bulunmuştur. En belirleyici değişkenler yaş, EDSS, ganglion hücresi tabakası ve RNFL kalınlıklarıdır Random Forest modeli (AUC: 0.857, Duyarlılık: 0.821, Özgüllük: 0.814) Yapay Sinir Ağı modeline (AUC: 0.784, Duyarlılık: 0.785, Özgüllük: 0.818) göre daha yüksek performans göstermiştir. SHAP analizi, ganglion hücresi tabakası ve RNFL kalınlıklarının progresif seyir tahmininde en yüksek katkıyı sağladığını göstermiştir.

Sonuç:
OCT verilerinin makine öğrenimiyle analizi, MS progresyonunun öngörülmesinde etkili bir yaklaşımdır. Random Forest modeli, yüksek doğruluk ve açıklanabilirliği sayesinde klinik prognoz değerlendirmesinde umut verici görünmektedir.

Anahtar Kelimeler: Multipl Skleroz Optik Koherens Tomografi, Makine Öğrenimi, Random Forest, SHAP, EDSS, Retinal Sinir Lifi Tabakası

SS-1243 İDİOPATİK İNTRAKRANİAL HİPERTANSİYONDA FRONTAL BİLİŞSEL İŞLEVLER ETKİLENEBİLİR

NESLİHAN EŞKUT[1], EMRULLAH ÇINAR[1], ASLI KÖŞKDERELİOĞLU[1], BAHAR SAY[1], ATALAY AKTUNA[2]

[1]İZMİR ŞEHİR HASTANESİ, NÖROLOJİ KLİNİĞİ, İZMİR
[2]BANDIRMA ONYEDİ EYLÜL ÜNİVERSİTESİ TIP FAKÜLTESİ HALK SAĞLIĞI ANABİLİM DALI, BALIKESİR

Amaç:
İdiopatik intrakranial hipertansiyonda (İİH) nörogörüntülemede yapısal patoloji olmamasına rağmen son yıllarda hafıza, öğrenme, görsel uzaysal beceriler, dikkat ve yürütücü işlevlerde etkilenmeler bildirilmektedir ancak sonuçlar çelişkilidir. Bu çalışma ile frontal bilişsel işlevlerin detaylı değerlendirilmesi, yeme tutum ve farkındalığı ile ilişkisinin araştırılması amaçlandı.

Materyal-Metod:
Çalışmaya İzmir Şehir Hastanesi nöroloji polikliniğinde takipli 40 İİH tanılı hasta ve 40 sağlıklı kontrol alındı. Katılımcılara frontal değerlendirme ölçeği, sembol digit modalite testi (SDMT), iz sürme testi, Beck depresyon testi, yeme farkındalık ölçeği, yeme tutum ölçeği ve çok boyutlu özdenetim ölçeği uygulandı.

Bulgular:
İİH grubunda 40 hastanın 31'i kadındı (%77,5), yaş ortalaması 35,8±9,2 yıl, eğitim düzeyi 11,5±3,8 yıldı. Gruplar arasında yaş, cinsiyet dağılımı, eğitim süresi yönünden istatistiksel fark saptanmadı. Vücut kitle indeksi İİH grubunda 31,7±6,2 kg/m2 olup kontrol grubundan yüksekti (<0,001). Beck depresyon (p=0,033), İz sürme testi (p=0,007) skorlarında İİH grubuyla kontrol grubu arasında anlamlı fark saptandı. SDMT, Frontal değerlendirme ölçeği, yeme farkındalık anketi, yeme tutum ölçeği, çok boyutlu öz denetim ölçek skorları için gruplar arasında anlamlı fark saptanmadı (p>0,05). Ancak hasta grubunda sık izlenen depresyon yeme tutumu ile ilişkiliyken depresyon ve kognitif testler arasında anlamlı korelasyon saptanmadı (p>0,05). Yine hasta grubunda bilişsel testler ile yeme tutumu, yeme farkındalığı ve VKİ arasında korelasyon izlenmedi (p>0,05).

Sonuç:
Çalışmamız, İİH tanılı hastaların başağrısı sıklığı, şiddeti, görme ilişkili şikayetleri yanında duygu durum ve bilişsel yönden de değerlendirilmesinin önemine değinmektedir. Bu hastalarda subklinik kognitif disfonksiyon görülebilmektedir. İİH hastalarının izleminde frontal bilişsel işlevler değerlendirilmesinin yararlı olacağı kanısındayız.

Anahtar Kelimeler: İdiopatik intrakranial hipertansiyon, iz sürme, depresyon

SS-1254 DİL VARYANTI ALZHEIMER DEMANSINDA FLORODEOKSIGLUKOZ-PET İLE SAPTANAN PATERN ALZHEIMER PATOLOJİSİNİ YANISITIYOR MU?

EZGİ YETİM ARSAVA[1], ALPEREN YILDIRIM[1], BİLGE VOLKAN SALANCI[2], AYŞE DEMİR[1], ESER ERGÜN[2], GÜL YALÇIN ÇAKMAKLI[1]

[1]HACETTEPE ÜNİVERSİTESİ TIP FAKÜLTESİ, NÖROLOJİ ANABİLİM DALI, ANKARA
[2]HACETTEPE ÜNİVERSİTESİ TIP FAKÜLTESİ, NÜKLEER TIP ANABİLİM DALI, ANKARA

Amaç:
Dil bozukluğu ile seyreden nörodejeneratif hastalıklar, klinik çeşitlilikleri ve tanısal güçlükleri nedeniyle özel önem taşır. Bu çalışmada, bellek kliniğine başvuran ve dil tutulumunun baskın olduğu olgularda Florodeoksiglukoz (FDG) PET'in frontotemporal lobar dejenerasyon (FTLD) varyantları ile Alzheimer hastalığı (AH) ayrımındaki rolü ve BOS biyobelirteçleri mevcut olan olgularda sağladığı ek tanısal katkı değerlendirildi. Ayrıca FDG-PET ile saptanan paternin Alzheimer patolojisini yordayıcı gücü incelendi.

Gereç-Yöntem:
2021-2024 yılları arasında dil bozukluğu ön planda olan ve nörodejeneratif hastalık tanısı almış 15 hasta retrospektif olarak incelendi. Demografik veriler, nöropsikiyatrik belirtiler, nöropsikolojik testler, BOS biyobelirteçleri (mevcut olan olgularda) ve FDG-PET/MR raporları analiz edildi. Alt tip sınıflandırması klinik ve görüntüleme bulgularına göre yapıldı.

Bulgular:
Hastaların %53'ü kadındı (n=8), ortalama başlangıç yaşı 63,1±7,8 yıl idi. Alt tip dağılımı: dil varyantı AH (n=4), semantik varyant Primer Progresif Afazi (n=4), Primer nonfluent afazi (n=4), diğer (Kortikobazal Sendrom=1, davranış varyantı AH=1, Posterior Kortikal Atrofi=1). Nöropsikiyatrik semptomlar incelendiğinde davranışsal değişiklik (Disinhibisyon, apati, sosyal uyum sorunları) %46,6 (n=7), apati %40 (n=6), depresyon/anksiyete %33 (n=5), irritabilite/agresyon %26 (n=4) oranında görüldü. FDG-PET, FTLD ve AH ayrımında belirgin katkı sağladı; dil varyantı AH grubunda tipik Alzheimer paternleri (Temporoparietal, posterior singulat, prekuneus hipometabolizması) izlendi. BOS biyobelirteci bakılan bu gruptaki hastaların tümünde düşük Amiloid beta 1-42 ve yüksek fosfo-tau düzeyleri ile Alzheimer patolojisi doğrulandı.

Sonuç:
Bu seri, FDG-PET ile elde edilen AH varyant paternlerinin, BOS biyobelirteci mevcut olan olgularda biyolojik olarak doğrulandığını göstermektedir. Bulgular, FDG-PET'in FTLD ve AH ayrımındaki tanısal değerini ve BOS biyobelirteçleri ile birlikte kullanımının klinik pratikte tanısal güvenilirliği artırma potansiyelini ortaya koymaktadır.

Anahtar Kelimeler: Alzheimer dil varyantı, fdg pet, primer progresif afazi

Şekil 1. Dil tutulumunun baskın olduğu üç Alzheimer hastasında FDG-PET hipometabolizma paternleri

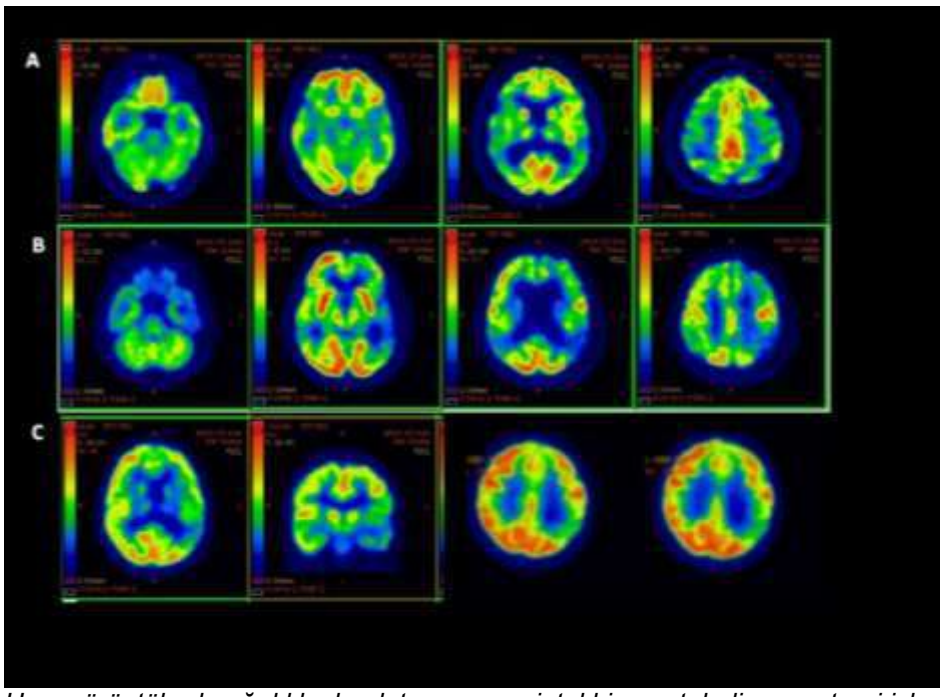

Ham görüntülerde ağırlıklı olarak temporoparietal hipometabolizma paterni izlendi.

Şekil 2. İşlenmiş (statistiksel) FDG-PET haritaları

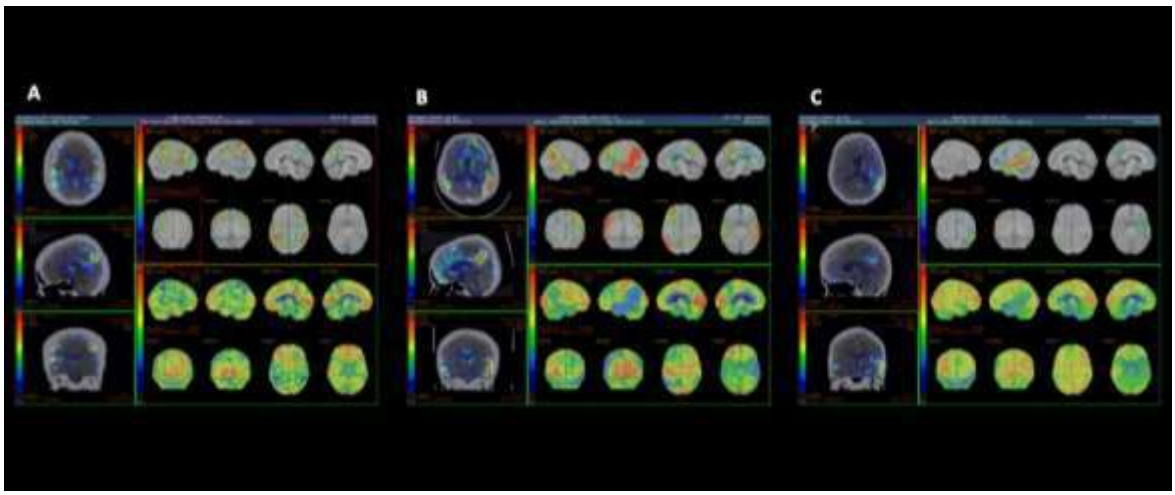

Normatif kontrol grubuna göre anlamlı hipometabolizma gösteren bölgelerin boyandığı alanlarıb gösterildiği haritalar

SS-1266 NONKONVÜLSİF STATUS EPİLEPTİKUSTA MORTALİTE ÖNGÖRMEDE MSTESS, APACHE-II, SPAA2 VE YENİ GELİŞTİRİLEN MSPAA2 SKORLARININ KARŞILAŞTIRMALI ANALİZİ

ZEYNEP KÜBRA BULUT[1], AHMET CAN DERİNKÖK[1], SERHAT BULUT[2], SEMA NUR ERDEM[3], KADRİYE AGAN[1], IPEK MİDİ[1]

[1]MARMARA ÜNİVERSİTESİ TIP FAKÜLTESİ, NÖROLOJİ ANABİLİM DALI, İSTANBUL
[2]MARMARA ÜNİVERSİTESİ TIP FAKÜLTESİ, ACİL TIP ANABİLİM DALI, İSTANBUL
[3]MENGÜCEK GAZİ EĞİTİM VE ARAŞTIRMA HASTANESİ, ERZİNCAN

Amaç:
Nonkonvülsif status epileptikus (NKSE), EEG'de devam eden veya tekrarlayan nöbet aktivitesinin eşlik ettiği; konfüzyondan komaya kadar değişen klinik tablolarla seyreden ciddi bir durumdur. SE'de mortaliteyi öngörmede çeşitli klinik skorlar kullanılmakla birlikte, bu skorların doğruluk ve güvenilirliği tartışmalıdır.

Bu çalışmada, APACHE II, modifiye STESS (mSTESS) skoru ve yeni geliştirilen SPAA2 skorlarının, NKSE tanısı alan hastalarda mortaliteyi öngörmedeki performansları karşılaştırılmış; ayrıca yeni bir modifiye skor olan mSPAA2 geliştirilmiştir.

Gereç-Yöntem:
Tek merkezli, retrospektif bu çalışmaya dört yıl içinde hastanemiz acil servisine nöbet veya bilinç değişikliği nedeniyle başvuran ve takiplerinde Salzburg kriterlerine göre NKSE tanısı alan 109 hasta çalışmaya dahil edilmiştir.

Klinik ve laboratuvar verileri üzerinden; APACHE II, mSTESS, SPAA2 skorları hesaplanmıştır. Çalışmanın birincil sonlanım noktası mortalite olarak belirlenmiş, mortalite ilişkili değişkenler çok değişkenli analizle incelenmiştir. SPAA2 skoruna mortalite açısından anlamlı bulunan parametreler eklenerek modifiye SPAA2 (mSPAA2) skoru oluşturulmuştur.

Bulgular:
Hastaların %51'inde mortalite gözlenmiştir. ROC analizine göre mortalite öngörüsünde EAA değerleri APACHE II için 0,755, SPAA2 için 0,667 ve mSTESS için 0,666'dır. Mortalite gelişenlerde CRP, üre, kreatinin ve kalsiyum düzeyleri yüksek, albümin düzeyleri düşüktür ($p<0,05$). Albümin ≤2,5 g/dL mortalite riskini 5,3 kat artırmıştır. Albümin düşüklüğü ve kronik böbrek yetmezliği eklenerek oluşturulan mSPAA2 skorunun EAA'sı 0,792 olup, mSTESS'e göre anlamlı üstünlük göstermiştir ($p=0,008$).

Sonuç:
mSPAA2 skoru, NKSE hastalarında mortaliteyi öngörmede diğer skorlamalardan daha yüksek doğruluk göstermiştir. Kolay uygulanabilir ve ek girişim gerektirmeyen bu yeni skor, klinik kullanım için umut vericidir. Ancak skorun güvenilirliğini artırmak için daha geniş örneklemli prospektif çalışmalara ihtiyaç vardır.

Anahtar Kelimeler: Mortalite, nonkonvülsif status epilepticus, APACHE-II, mSTESS, SPAA2

Resim 1

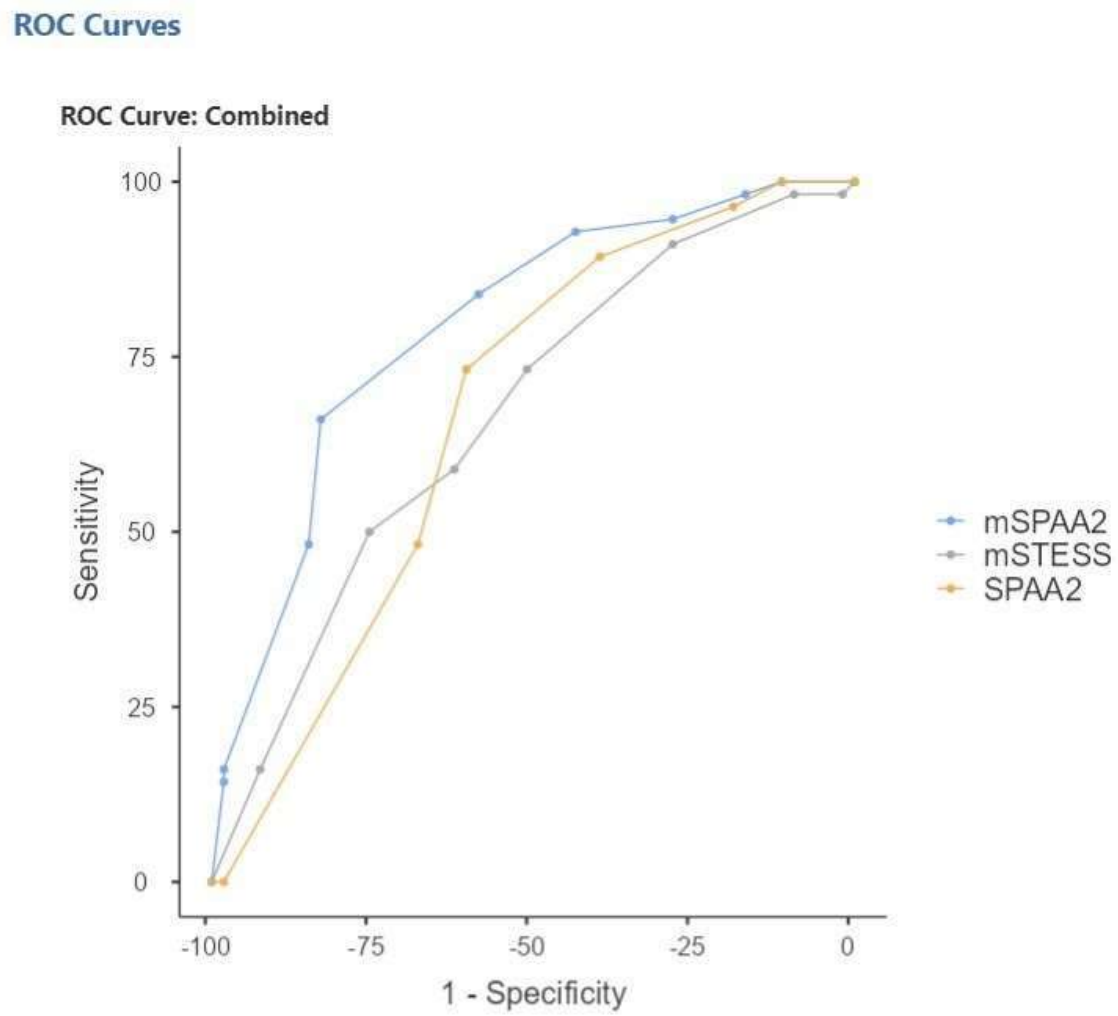

NKSE gelişen hastalarda mSTESS, SPAA2, mSPAA2 skorlarının tanısal performansını gösteren ROC eğrileri

SS-1270 MERKEZİ SİNİR SİSTEMİ OTOİMMÜN İNFLAMATUAR HASTALIK SPEKTRUMUNDA KFLC İNDEKSİ

SEMİH BİLGİLİ, AHMET KASIM KILIÇ, BANU ÖZEN BARUT

SBÜ KARTAL DR. LÜTFİ KIRDAR ŞEHİR HASTANESİ, NÖROLOJİ KLİNİĞİ

Amaç:
Kappa serbest hafif zincirleri (κ-FLC), merkezi sinir sisteminin inflamatuar hastalıklarının değerlendirmesinde güvenilir bir biyobelirteç olarak öne çıkmaktadır. Oligoklonal bant (OKB) ölçümüne kıyasla κ-FLC, klinik uygulamada daha kolay ulaşılabilirlik gibi belirgin avantajlar sunar. Bu çalışmanın amacı, κ-FLC indeks değerleri ve OKB arasındaki korelasyonu değerlendirmektir ve alternatif olarak kullanılabilirliğini araştırmaktır. κ-FLC indeksine ROC analizi uygulanarak OKB ile korelasyonu değerlendirilmiş ve optimal cut-off değeri belirlenmiştir.

Yöntem:
Beyin omurilik sıvısı (BOS) ve serum κ-FLC konsantrasyonları nefelometri cihazı ile ölçülmüştür. OKB analizi ise izoelectrik fokuslama yöntemleriyle yapılmıştır. ROC analizi ile κ-FLC indeksi ve OKB pozitifliği arasındaki duyarlılık ve özgüllük değerleri hesaplanmış ve optimal cut-off değeri belirlenmiştir.

Bulgular:
136 hastanın KFLC indeksi ölçülmüş olup zayıf okb pozitifliği olanlar, OKB tip 3, tip 5 sonuçlananlar hariç tutulduktan sonra kalan 106 KFLC indeksi ile OKB sonuçları karşılaştırılmıştır. ROC eğrisini çizip, Youden's J istatistiği ile belirlenen cut-off değeri 6.993 olarak saptanmıştır. Bu değer ile Duyarlılık (Sensitivite): 1.000 Özgüllük (Spesifisite): 0.945 AUC (Eğri altı alan): 0.988 olarak görülmüştür. Sadece 4 hastanın kflc indeks değeri bu değerden yüksek olmasına rağmen okb tip 1 olarak görülmüştür. Analiz sonucunda κ-FLC indeksinin OKB testiyle korelasyonun gösterdiği ve belirlenen cut-off değerinin OCB testine alternatif olarak kullanılabileceği gösterilmiştir.

Sonuç:
κ-FLC indeksi, merkezi sinir sisteminin inflamatuar hastalığı olasılığı yüksek hastaların tanımlanmasında değerli bir biyobelirteç olabilir. Kolay uygulanabilirliği sayesinde, tanıda pratik ve erişilebilir bir alternatif olarak öne çıkmaktadır.

Anahtar Kelimeler: Kappa Serbest Hafif Zincir İndeksi, Merkezi Sinir Sistemi Otoimmün İnflamatuar Hastalıkları, Multipl Skleroz, Oligoklonal Bant

ROC Area Under Curve

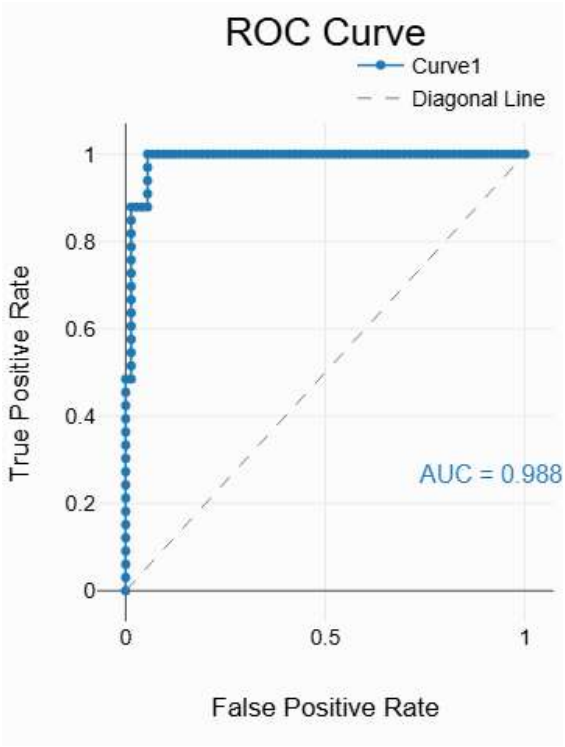

ROC Cut-off

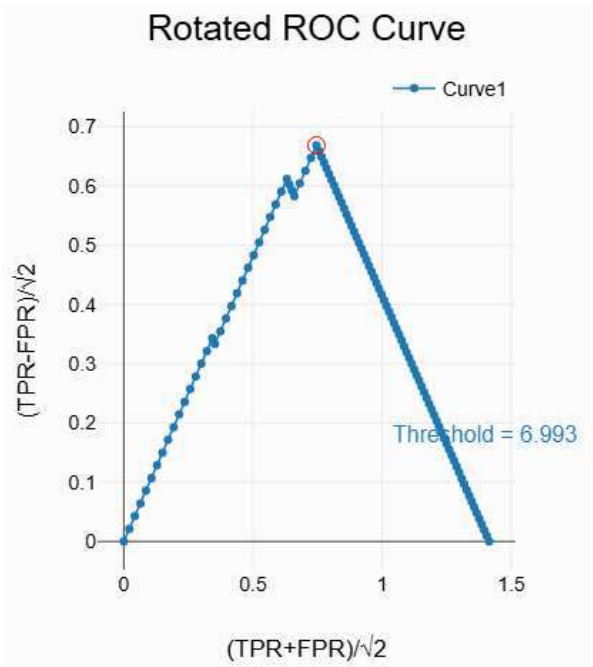

Sensivite Spesifite

	KFLC Indeks Pozitif	KFLC Indeks Negatif	
OKB Pozitif	33	0	Sensitivite: 1
OKB Negatif	4	69	Spesifisite: 0.9452

SS-1271 MSCANSUITE: MOTOR ÜNİTE SAYISI TAHMİNİ İÇİN EĞRİ ANALİZİ TEMELLİ GELİŞMİŞ YENİ BİR ENTEGRE YAZILIM PLATFORMU

BURHANETTİN ULUDAG

EGE ÜNİVERSİTESİ TIP FAKÜLTESİ, NÖROLOJİ ANA BİLİM DALI, İZMİR

Giriş-Amaç:
Bu çalışmada, CMAP scanning işlemi ile elde edilen verilerden motor ünite sayısı tahmini (MUNE) için geliştirilmiş Python tabanlı bir analiz yazılımı sunulmaktadır. Yöntemin temel algoritması için matlab temelli çalışan bir modeli de vardır. MscanSuite, stimulus-amplitüd scan verilerinden motor ünite yapısını otomatik olarak çıkarır ve nöromüsküler hastalıkların değerlendirilmesinde klinik karar desteği sağlar.

Yöntem:
Yazılım, gradient-based step belirlenmesi, gap analizi ve diferansiyel evrim optimizasyonu algoritmalarını entegre eder. D50, S10/S90 diklik analizi ile CMAP eğrisinin steepness (diklik) değerlendirmesi yapılır. Kullanıcı dostu bir arayüzle, hasta bilgileri girişi, manuel threshold ayarı ve tekrarlanabilirlik testlerini destekler. Veriler Excel formatında grafik ve tablo olarak export edilebilmekte, bir veri tabanı oluşturup verilerin bilimsel analizi için ortam sunmaktadır, ayrıca makina öğrenmesi için (ML) ön optimizasyonu yapılmış csv formatında veri üretebilmektedir.

Bulgular:
Sistem, hem basamaklı hem de pürüzsüz CMAP eğrilerini başarıyla modellemektedir. Yani normal ve anormal verilerle çalışma Y-ekseninde amplitüd gap'leri otomatik tespit edilerek minimum motor ünite sayısı kısıtlaması uygulanır. Optimizasyon süreci, model-veri uyumu, amplitüd dağılımı ve motor ünite sayısı arasında denge sağlayan çok kriterli hesaplama fonksiyonu kullanır. Sonuç:lar, motor ünite amplitüdleri, eşik değerleri ve model uyum hatasını içeren detaylı raporlarla sunulur.

Sonuç:
MScanSuite, klinik elektrofizyoloji laboratuvarları için kapsamlı, kullanıcı dostu ve güvenilir bir MUNE analiz aracıdır. Otomatik algoritmaların manuel müdahaleyle desteklenmesi, farklı hasta profillerinde yüksek doğruluk sağlamaktadır. Program bu haliyle şu an benzersizdir. MscanSuite, ticari olarak satılan EMG cihazlarının ürettiği veriler ile doğrudan çalıştırılabilir (txt, csv ve dat verilerini işleyebilir). MscanSuite, ALS, SMA ve polinöropati gibi nöromüsküler hastalıkların tanısal ve tedavi takip süreçlerinde kullanılabilir.

Anahtar Kelimeler: MUNE, Mscan, CMAP

Program ana giriş sayfası

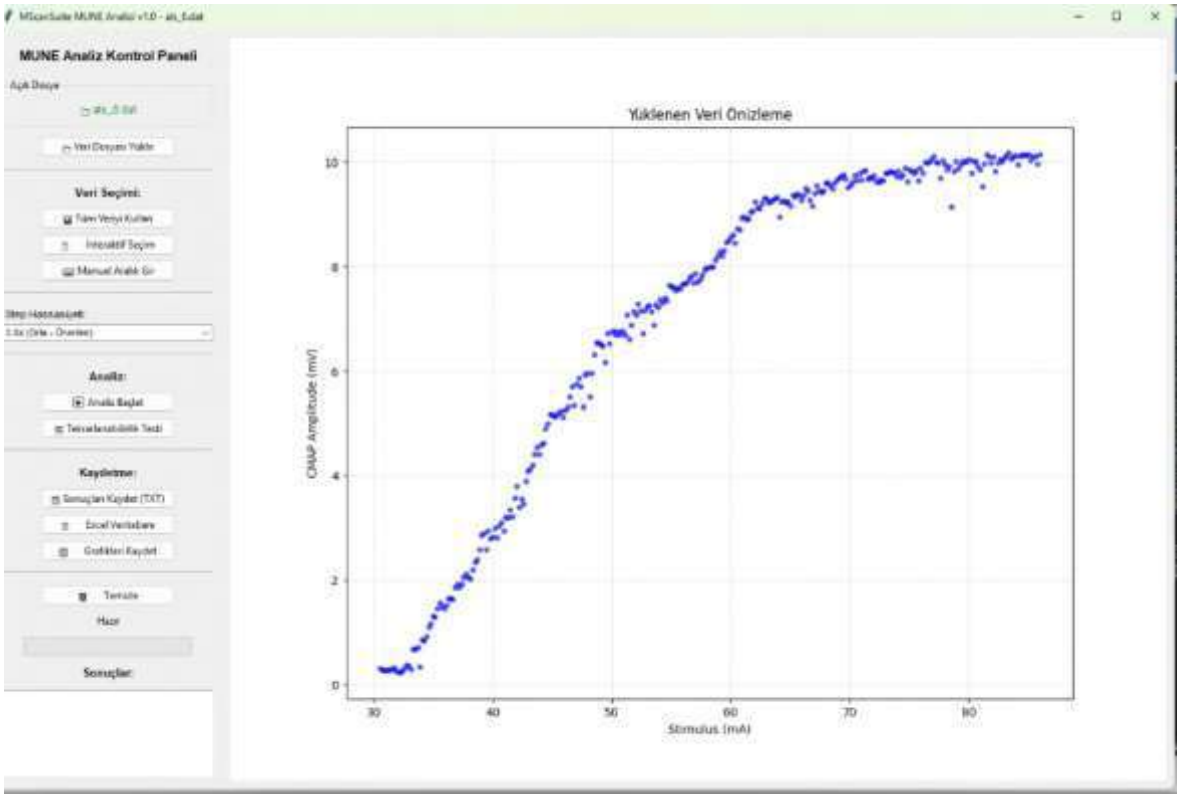

Bulber als olsusunda abd poll brevis kasına ait camp scan verisi

SS-1280 OBSTRÜKTİF UYKU APNE SENDROMLU HASTALARDA CPAP BASINCININ CİNSİYET VE FENOTİPİK ÖZELLİKLERLE İLİŞKİSİ

ÜLKÜ DÜBÜŞ HOŞ[1], EZGİ BABAEREN[2], NURİ MEHMET BASAN[1], DİLARA MERMİ DİBEK[1]

[1]İSTANBUL BAŞAKŞEHİR ÇAM VE SAKURA ŞEHİR HASTANESİ, NÖROLOJİ KLİNİĞİ, İSTANBUL
[2]İSTANBUL BAŞAKŞEHİR ÇAM VE SAKURA ŞEHİR HASTANESİ, FİZYOLOJİ-NÖROLOJİ KLİNİĞİ UYKU BOZUKLUKLARI BİRİMİ GÖREVLENDİRME, İSTANBUL

Amaç:
Obstrüktif Uyku Apne Sendromu(OUAS), uyku sırasında üst solunum yolunun tekrarlayan şekilde daralması veya tamamen tıkanması sonucu, solunumun durması(apne) veya azalmasıyla(hipopne) karakterize bir hastalıktır. Çalışmamızda OUAS'lı hastalardaki CPAP tedavi basıncının cinsiyetle değişimini, fenotipik özelliklerle ilişkisini ve Oto-CPAP cihazı kullanımının cinsiyet ve fenotip özelliklerle ilişkisini araştırmayı amaçladık.

Metod:
Araştırma tanımlayıcı tipte retrospektif bir araştırmadır. Temmuz 2020-Temmuz 2025 tarihleri arasında uyku polikliniğimize başvuran OUAS tanısı almış, CPAP/oto-CPAP tedavisi verilen hastalar dâhil edilmiştir. Pozisyonel OUAS hastaları çalışmaya dahil edilmemiştir. Hastaların başvuru, PSG ve cihaz tedavisi verileri toplanmıştır. Uygun istatistiksel analizler SPSS v23 kullanılarak yapılmıştır.

Bulgular:
Çalışmaya 1008 hasta alındı. %77,8'i erkek, %62,2'si obez, %73,1'i ağır OUAS'tı. Hastaların %77,1'i (n=777) CPAP, %22,9'u (n=231) oto-CPAP kullanıyordu. Cinsiyete göre yapılan karşılaştırmalarda kadınlarda yaş, vücut kitle indeksi (VKİ); erkeklerdeyse boyun çevresi, uyku etkinliği, AHİ ve PAP basıncı ortalamaları istatistiksel olarak anlamlı yüksekti (Tablo 1). OUAS şiddeti ve VKİ'ne göre hastalar katmanlandırıldı, PAP basıncıyla cinsiyet arasında yalnızca VKİ obez/morbid obez erkeklerde PAP basıncı yüksekti (sırasıyla p=0,032, p<0,001).

Oto-CPAP ihtiyacı çok değişkenli analizle değerlendirildiğinde, kadın cinsiyet koruyucu (OR(%95GA) =0,49 (0,32-0,76)), obezite ve artmış boyun çevresi risk faktörü (OR(%95GA) sırasıyla 2,36 (1,55-3,60), 1,89 (1,25-2,84)) olarak saptanmıştır (Tablo 2).

Sonuç:
OUAS hastalarında kadınlarda yaş, VKİ; erkeklerdeyse boyun çevresi, AHİ ve PAP basıncı ortalamaları anlamlı düzeyde yüksektir. Erkeklerde üst solunum yolu anatomisiyle yağ dağılımı apne şiddetini artırabilir ve yüksek basınç gereksinimine yol açabilir. PAP basınçları hastaların VKİ ve AHİ düzeylerine göre katmanlandırıldığında cinsiyetler arası fark sadece obez/morbid obez hastalarda görülmektedir. Bu fark cinsiyetler arasındaki obezite tipi (android tip/jinoid tip) farklılıklarına bağlanabilir. Oto-CPAP ihtiyacı açısındansa erkek cinsiyet, obeziteyle boyun çevresi genişliği risk faktörüdür.

Anahtar Kelimeler: Obstrüktif uyku apne sendromu, cpap, cinsiyet

Cinsiyete göre başvuru, tanı ve tedavi verilerinin karşılaştırılması

		Cinsiyet						
		Erkek			Kadın			
	Toplam n	n	Ort	SS	n	Ort	SS	p[a]
Yaş	1008	784	46,50	10,37	224	53,26	10,77	**<0,001[a]**
VKİ	1003	780	31,94	5,37	223	34,49	7,61	**<0,001[a]**
Boyun çevresi (cm)	854	665	42,72	3,26	189	38,39	3,42	**<0,001[a]**
Epworth skoru	903	710	10,33	6,02	193	9,60	6,28	0,116[a]
TKS (dk)	1003	780	406,0	90,43	223	426,53	70,02	**0,002[a]**
TUS (dk)	1005	781	302,63	89,26	224	307,15	77,47	0,903[a]
Uyku etkinliği (%)	1003	779	75,6	13,8	224	73,3	13,5	**0,007[a]**
Uyku latansı (dk)	1004	780	15,63	18,83	224	26,24	36,10	**<0,001[a]**
REM latansı (dk)	1002	780	136,27	93,14	222	147,17	101,72	0,103[a]
Uyanıklık SpO_2	1005	781	92,81	2,21	224	93,06	2,25	0,078[a]
Uyku SpO_2	1005	781	91,31	3,76	224	91,16	3,88	0,632[a]
Minimum SpO_2	1005	781	76,49	10,26	224	76,27	11,35	0,721[a]
AHİ	1006	782	51,64	26,96	224	44,76	28,41	**<0,001[a]**
Tedavi PAP basıncı (cm H_2O)	1008	784	7,95	2,64	224	7,27	2,54	**<0,001[a]**
CPAP basıncı (cm H_2O)	777	587	7,00	2,05	190	6,57	1,82	**0,009[a]**
Oto-CPAP üst basınç (cm H_2O)	231	197	10,79	2,10	34	11,18	2,44	0,434[a]
Oto-CPAP alt basınç (cm H_2O)	231	197	4,98	1,06	34	5,15	1,37	0,814[a]

AHİ: apne hipopne indeksi, Cm: santimetre, CPAP: devamlı pozitif havayolu basıncı, Dk: dakika, H_2O: su, Ort: ortalama, SpO_2:oksijen satürasyonu, REM: hızlı göz hareketi, SS: standard sapma, TKS: toplam kayıt süresi, TUS: toplam uyku süresi, VKİ: Vücut kitle indeksi

[a] Mann – Whitney U testi kullanılarak bulunan p değeri

OUAS hastalarında oto-CPAP ihtiyacını etkileyen faktörlerin binary lojistik regresyon ile çok değişkenli analizi

Risk faktörü		OR (%95 GA)	p
Cinsiyet	**Erkek**		
	Kadın	0,49 (0,32-0,76)	**0,001**
VKİ	**Normal / kilolu**		
	Obez	2,36 (1,55-3,60)	**<0,001**
AHİ	**5-29**		
	≥30	1,00 (0,69-1,46)	0,994
Boyun çevresi	**Normal**		
	Geniş	1,89 (1,25-2,84)	**0,002**

AHİ: apne hipopne indeksi, CPAP: devamlı pozitif havayolu basıncı, GA: güven aralığı, OR: Odds oranı, OUAS: obstrüktif uyku apne sendromu, VKİ: vücut kitle indeksi
n = 1008, Model $\chi 2 = 58,59$, $p < 0.001$, Nagelkerke Pseudo R2 = 0,099
Hosmer and Lemeshow test $\chi 2 = 2,76$ (DF = 5; p = 0,737)

SS-1291 ANKARA PARKINSON REGISTRY (ANPAR): ÇALIŞMA PROTOKOLÜ VE İLK SONUÇLAR

BUSE ELİTAŞ ÖZMUTLU, BİNNUR ÇELİK, GAMZE ÖZKAYA, HATİCE KÜBRA SARI, ELİF İPEK GENÇER, GÜNAL DAMLA YILDIZ, BURAK ÇOBAN, GÜLNUR AYIK, PINAR PEKAYDIN, ZERİN ÖZAYDIN AKSUN, M. CENK AKBOSTANCI, REZZAK YILMAZ

ANKARA ÜNİVERSİTESİ, NÖROLOJİ ANA BİLİM DALI, ANKARA

Amaç:
Türkiye'ye özgü geniş ölçekli bir Parkinson hastalığı (PH) veritabanı bulunmamaktadır. Bu çalışmada, ülkemiz Parkinson hastalarının demografik, çevresel, genetik ve klinik profilini tanımlamak amacıyla kurulan "ANkara PArkinson Registry" (ANPAR) protokolü ve ilk verileri sunulmaktadır.

Yöntem:
ANPAR, Eylül 2020'de başlayan prospektif bir kohort çalışmasıdır. Katılımcıların demografik bilgileri, risk faktörleri, yaşam tarzı ve çevresel maruziyetleri yanında, derin fenotipleme verileri ve yaşam kalitesi standardize ölçeklerle değerlendirilmiş, biyobelirteç ve genetik analizler için kan örnekleri alınmıştır.

Bulgular:
Çalışmaya 872 hasta dahil edildi (yaş 65±10.6; %47,7 kadın). Erken başlangıçlı (<50 yaş) PH oranı %9,1, akraba evliliği %23, ailede PH öyküsü %15,8 idi. GBA1 mutasyonu oranı %13,2 idi. Vücut kitle indeksi ≥25 kg/m² oranı %74, obezite %29, diyabet %20, hipertansiyon sıklığı %49 olarak saptandı. Hastaların %31'i haftada dört öğünden az sağlıklı besin tüketiyor, %74'ü düzenli egzersiz yapmıyordu. Pestisit maruziyeti %22, ciddi kafa travması %18,9 idi. Sigara kullanımı %42 (15 paket-yıl) idi. Motor skorlara göre tremor-dominant form %44 bulundu. Non-motor semptomlarda ise üriner disfonksiyon sıklığı %67,5, konstipasyon %50,6, depresyon %35, anksiyete %14 saptandı. Kan basıncı ölçümlerinde ortostatik hipotansiyon oranı %33 idi.

Sonuçlar ve Tartışma:
ANPAR, Türk Parkinson hastalarının çok katmanlı profilini ortaya koyan ilk geniş ölçekli çalışmadır. GBA1 mutasyon sıklığı, yüksek obezite ve sedanter yaşam oranı dikkat çekmekte, kapsamlı egzersiz ve diyet programlarının geliştirilmesi gerektiğine işaret etmektedir. Ek olarak pestisit maruziyeti sıklığı, koruyucu önlemlerin vurgulanması ve pestisit odaklı çalışmaların teşviki açısından önem taşımaktadır. Bu kohorttan elde edilecek ileriki veriler, ülkemiz Parkinson hastalarının hastalık profilini daha detaylı aydınlatacak, ulusal ve uluslararası çok merkezli ve multidisipliner çalışmalara zemin hazırlayacaktır.

Anahtar Kelimeler: Çevresel maruziyet, kohort, Parkinson hastalığı, Türkiye.

SS-1293 IDIOPATIK INTRAKRANIAL HİPERTANSİYONLU HASTALARDA MANYETİK REZONANS GÖRÜNTÜLEMELE BULGULARININ BOS BASINCI İLE İLİŞKİSİ

HASAN MUSAB GÜLMEZ[1], MEMET ASLANYAVRUSU[1], GAMZE TÜRK[2], MUSTAFA BİLGİLİ[2]

[1]KAYSERİ EĞİTİM ARAŞTIRMA HASTANESİ, NÖROLOJİ KLİNİĞİ, KAYSERİ
[2]KAYSERİ EĞİTİM ARAŞTIRMA HASTANESİ, RADYOLOJİ KLİNİĞİ, KAYSERİ

Amaç:
Bu çalışmada idiyopatik intrakraniyal hipertansiyon (İİH) hastalarında manyetik rezonans görüntüleme (MRG) bulgularının değerlendirilmesi ve bu bulguların beyin omurilik sıvısı (BOS) açılış basıncı ile ilişkisinin araştırılması amaçlandı.

Gereç-Yöntem:
İİH tanısı alan 45 hasta ile 45 sağlıklı kontrol retrospektif olarak incelendi. MRG'de perioptik subaraknoid mesafe genişliği, globe posterior duvarında düzleşme, boş sella, Meckel mağarası belirginliği, optik sinir tortiyozitesi, yarık benzeri ventriküller, optik sinir protrüzyonu ve transvers sinüs stenozu değerlendirildi. Bulgular iki grup arasında karşılaştırıldı ve BOS basıncı ile ilişkileri lojistik regresyon ve ROC analizleriyle araştırıldı.

Bulgular:
İİH grubunda ortalama BOS basıncı 395 ± 137 mmH_2O idi. Perioptik subaraknoid genişleme (%77.8), globe posterior duvarında düzleşme (%75.6), optik sinir tortiyozitesi (%66.7), Meckel mağarası belirginliği (%53.3), boş sella (%82.2) ve transvers sinüs stenozu (%68.9) kontrol grubuna göre anlamlı derecede yüksekti (tümü $p<0.001$). BOS basıncı; yarık benzeri ventriküller ($p<0.001$), globe posterior duvarında düzleşme ($p=0.004$), perioptik subaraknoid genişleme ($p=0.005$), optik sinir protrüzyonu ($p=0.005$) ve transvers sinüs stenozu ($p=0.019$) ile bağımsız ilişkiliydi. ROC analizinde perioptik subaraknoid genişleme (AUC=0.919) ve globe posterior duvarında düzleşme (AUC=0.900) en yüksek tanısal doğruluğa sahipti.

Sonuç:
İİH hastalarında MRG bulguları BOS basıncı ile güçlü biçimde ilişkilidir. Özellikle perioptik subaraknoid genişleme ve globe posterior duvarında düzleşme, intrakraniyal basınç artışını yansıtan güvenilir noninvaziv belirteçlerdir

Anahtar Kelimeler: İdiyopatik intrakraniyal hipertansiyon, manyetik rezonans görüntüleme, beyin omurilik sıvısı basıncı

SS-1294 İSKEMİK İNME ŞÜPHESİ İLE ÇEKİLEN MR GÖRÜNTÜLERİNDE YAPAY ZEKANIN GÜVENİLİRLİĞİ

SENA AKGÜL[1], MERVE YAVUZ[1], AYŞE GÜLER[1], HADİYE ŞİRİN[1], CELAL ÇINAR[2]

[1]EGE ÜNİVERSİTESİ NÖROLOJİ ANA BİLİM DALI, İZMİR
[2]EGE ÜNİVERSİTESİ RADYOLOJİ ANA BİLİM DALI, İZMİR

Giriş:
Akut inme tanısında yapay zekâ uygulamaları, hızlı ve doğru karar desteği sağlayarak klinik sürecin etkinliğini artırmaktadır.

Amaç:
H-Stroke yapay zekâ sisteminin difüzyon MR görüntülerinde akut inme tespit performansının manuel radyolojik değerlendirmeyle karşılaştırılması amaçlanmıştır.

Yöntem:
Ege Üniversitesi Tıp Fakültesi Hastanesine Nisan–Ekim 2025 arasında inme kliniği ile başvuran 300 hasta retrospektif değerlendirildi. Difüzyon kısıtlılığı varlığı manuel radyolojik değerlendirme “altın standart” kabul edilerek H-Stroke yapay zekâ sistemi sonuçlarıyla karşılaştırıldı.

Tanısal doğruluk analizinde duyarlılık, özgüllük, pozitif ve negatif öngörü değerleri ile doğruluk oranı hesaplandı. Uyum Cohen’s Kappa katsayısı, ilişki düzeyi ki-kare testi ile değerlendirildi. Analizler SPSS v29 programı kullanılarak yapıldı. P>0.05 değeri anlamlı kabul edildi.

Bulgular:
300 hastanın ortanca yaşı 67 (24–95), %58’i erkekti. Manuel değerlendirmede 185 (%61,7) hastada difüzyon kısıtlılığı saptandı. H-Stroke yapay zekâ sistemi, olguların 171’ini doğru pozitif, 111’ini doğru negatif tanımladı. Yanlış pozitif 4, yanlış negatif 14 olgu belirlendi. Yanlış negatif olguların hiperakut dönemde ve düşük dansiteli olduğu, yanlış pozitif olguların artefakt ve kalsifiye alanları olduğu görüldü.

Sistemin duyarlılığı %92,4, özgüllüğü %96,5, pozitif öngörü değeri %97,7, negatif öngörü değeri %88,8 ve genel doğruluk oranı %94,0 bulundu.

Cohen’s Kappa 0,875 ($p<0,001$) olup mükemmel uyum izlendi. Ki-kare testi ($\chi^2=230,9$, $p<0,001$) iki yöntem arasında güçlü ilişki gösterdi.

Sonuç:
H-Stroke sistemi, akut iskemik inmenin tanısında yüksek doğruluk gösterip, yapay zekâ tabanlı yaklaşımların klinik karar süreçlerinde güvenilir olabileceğini göstermektedir.

Anahtar Kelimeler: Duyarlılık, özgüllük, yapay zeka

SS-1302 SSRI KULLANIMININ İNME SONRASI FONKSİYONEL İYİLEŞME ÜZERİNE ETKİSİNİN SİSTEMİK DERLEME VE META-ANALİZİ

İREM YILDIRIM, FULYA ÇABUK

KÜTAHYA SAĞLIK BİLİMLERİ ÜNİVERSİTESİ TIP FAKÜLTESİ, NÖROLOJİ ANA BİLİM DALI, KÜTAHYA

Amaç:
Seçici serotonin geri alım inhibitörleri (SSRI'lar), post-stroke depresyon tedavisinin yanı sıra nöroplastisiteyi artırarak, inme sonrası fonksiyonel iyileşmeyi destekleyebileceği öne sürülen antidepresanlardır. Ancak bu konuda yapılmış çalışmalarda birbirinden farklı sonuçlar bildirilmiştir. Bu meta-analiz, SSRI'ların inme sonrası fonksiyonel iyileşme üzerindeki etkilerini nicel olarak değerlendirmeyi amaçlamaktadır.

Yöntem:
Scopus veri tabanından "stroke" ve "SSRI" anahtar kelimeleri kullanılarak 118 makale elde edildi. Elde edilen veri setindeki makaleler Julius ai platformundaki Phyton programlama dili kullanılarak metaanaliz verisi oluşturuldu. Fonksiyonel iyileşme veya depresyonla ilgili nicel sonuçlar bildiren ve etki büyüklüğü tahmini için yeterli veri sağlayan çalışmalar dahil edilmiştir. Elde edilen veriler arasında çalışma tasarımı, örneklem büyüklüğü, müdahale detayları, sonuç ölçütleri ve etki büyüklükleri yer almaktadır. Genel etkiyi değerlendirmek için %95 güven aralıkları hesaplanarak tahmini Cohen's d değerleri kullanılarak rastgele etkili meta-analiz gerçekleştirilmiştir. Heterojenlik ve yayın yanlılığı forest ve funnel plotlar kullanılarak değerlendirilmiştir.

Bulgular:
Toplam 118 makale taranmış, dahil edilme kriterlerini karşılayan 4 çalışma analiz edilmiştir. SSRI'ların inme sonrası fonksiyonel iyileşme ve depresyon üzerine etkisini değerlendiren bu çalışmaların birleşik etki büyüklüğü Cohen's d = 0.07 (95% CI: 0.02–0.12) olarak hesaplanmıştır. Bulgular SSRI'ların küçük fakat istatistiksel olarak anlamlı bir yarar sağladığını göstermektedir. Heterojenite düşük–orta düzeyde olup, yayın yanlılığına dair belirgin bir bulgu saptanmamıştır.

Sonuç:
Bu meta-analiz, SSRI'ların inme sonrası fonksiyonel iyileşmeyi sınırlı ancak anlamlı düzeyde destekleyebileceğini göstermektedir. Bulgular özellikle fluoksetin ve sertralin üzerinde yoğunlaşmış olup sonuçlar çalışmalarda genel tutarlılık göstermektedir. Geniş örneklemli, çok merkezli, çift kör randomize çalışmalar SSRI'ların post-stroke rehabilitasyondaki rolünü daha kesin biçimde ortaya koyacaktır.

Anahtar Kelimeler: Metaanaliz, inme, SSRI, antidepresan

Şekil 1

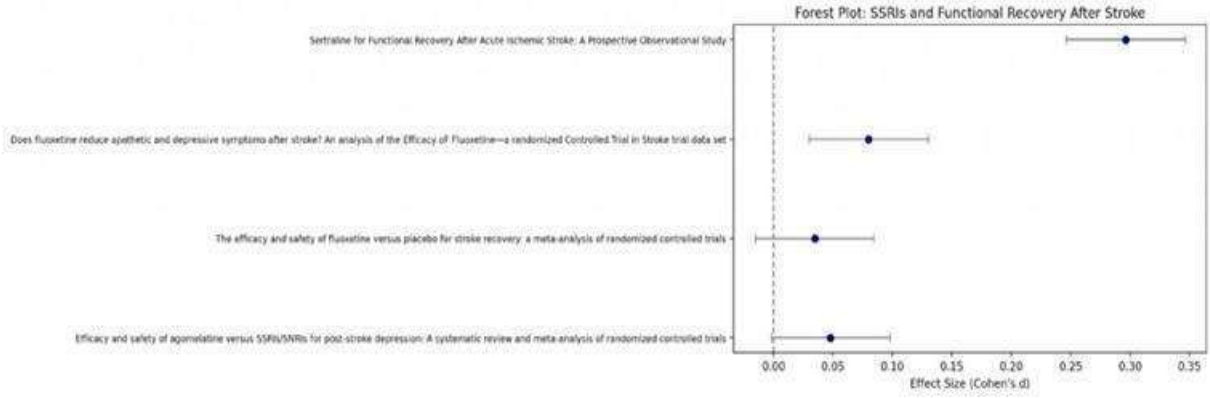

Her bir dahil edilen çalışma için etki büyüklüklerini (Cohen's d) ve güven aralıklarını gösteren forest grafiği.

Şekil 2

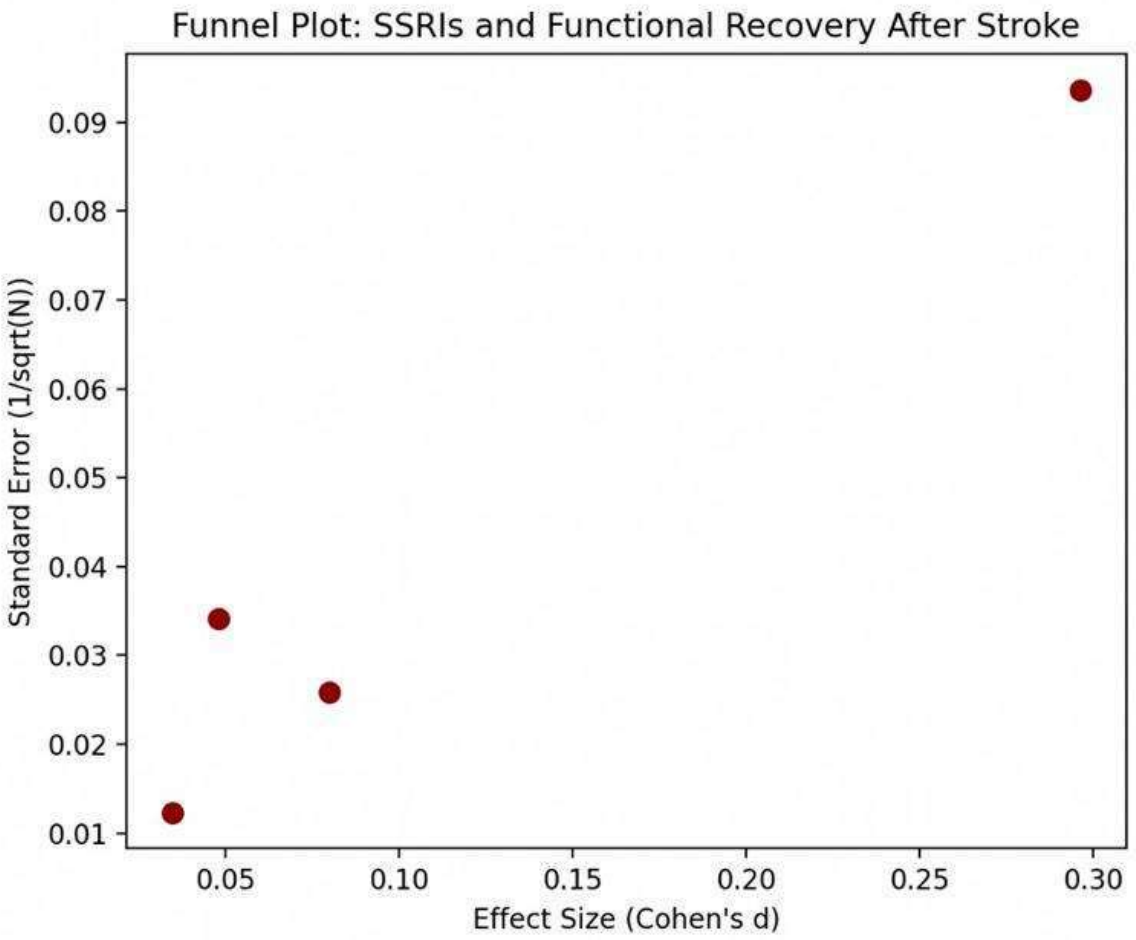

Etki büyüklüklerinin dağılımını görselleştirmeye ve olası yayın yanlılığını değerlendirmeye yardımcı olan Funnel plot

SS-1316 PARKİNSON HASTALIĞINDA SEMPTOM BAŞLANGIÇ LATERALİZASYONU VE BİLATERALİTENİN KLİNİK ÖNEMİ: MOTOR VE NON-MOTOR PROFİLLERİN İLİŞKİSİ

HALİL ÖNDER, TUBA KUZ TEKSUT, ZEHRA YAVUZ, NURSU ERDOGAN, SELCUK COMOGLU

ETLİK ŞEHİR HASTANESİ, NÖROLOJİ ANABİLİM DALI, ANKARA, TÜRKİYE

Giriş:
Parkinson hastalığında motor semptom asimetrisi karakteristik bir özelliktir; ancak semptom başlangıç tarafının (sağ/sol), el baskınlığıyla ilişkisi ve bilateral başlangıcın klinik önemi yeterince araştırılmamıştır.

Amaç:
Semptom başlangıç paternlerinin — sağ-sol, baskın-baskın olmayan el ve bilateral-tek taraflı — motor ve non-motor klinik özelliklerle ilişkisini değerlendirmek.

Yöntem:
Toplam 460 Parkinson hastası retrospektif olarak incelendi. Başlangıç tarafı ve el baskınlığı hasta öyküsünden belirlendi. Motor ve non-motor değerlendirmelerde MDS-UPDRS, Hoehn–Yahr evresi, NMSS ve PDQ-39 kullanıldı. Çok değişkenli lojistik regresyon analiziyle başlangıç tarafı ile ilişkili bağımsız değişkenler belirlendi.

Bulgular:
Sağ taraf başlangıcı olanlarda ON dönemi motor yükü daha yüksek bulundu (MDS-UPDRS III, OR = 1.48, p = 0.025). Benzer şekilde baskın taraf başlangıcı da artmış ON dönemi motor bozuklukla ilişkiliydi (OR = 1.46, p = 0.029). Bilateral başlangıç — kohortun %4'ünde görülmekte olup çoğu çalışmada dışlanan bir alt grup — farklı bir fenotip gösterdi: akinetik-rijid tip (OR = 2.13, p = 0.008), ileri Hoehn–Yahr evresi (OR = 2.40, p = 0.025) ve belirgin NMSS duygudurum-biliş yükü (OR = 2.36, p = 0.022). Buna karşılık, bilateral başlangıç düşük OFF dönemi MDS-UPDRS III skorlarıyla ilişkiliydi (OR = 0.31, p = 0.029).

Sonuç:
Semptom başlangıç tarafı Parkinson hastalığında klinik açıdan anlamlıdır. Baskın taraf başlangıcı dopaminerjik tedaviye rağmen artmış rezidüel motor bozuklukla, bilateral başlangıç ise ileri evre, non-tremor-dominant fenotip ve belirgin duygudurum-bilişsel etkilenmeyle ilişkilidir. Bilateral olguların sistematik değerlendirilmesi ve el baskınlığının dikkate alınması, hasta sınıflamasını ve tedavi planlamasını geliştirebilir.

Anahtar Kelimeler: Parkinson hastalığı, Semptom başlangıç tarafı, Motor lateralizasyon, Akinetik-rijid alt tip, Bilateral başlangıç

Tablo 1. Parkinson Hastalığında Sağ, Sol ve Bilateral Semptom Başlangıcı Olan Hastalarda Demografik ve Klinik Özelliklerin Karşılaştırılması

Değişken	Sağ Başlangıç (n=236)	Sol Başlangıç (n=205)	Bilateral (n=19)	p-değeri (KW)	Çiftli Karşılaştırmalar (Bonferroni düzeltilmiş Mann-Whitney U)
Yaş (yıl)	64,0 (13,0)	65,0 (13,0)	69,0 (9,0)	0,1255	-
Cinsiyet (K/E)	145 (61,4%)/91 (38,6%)	126 (61,5%)/79 (38,5%)	8 (42,1%)/11 (57,9%)	0,3115	-
Hastalık süresi (yıl)	3,0 (7,0)	5,0 (7,0)	5,0 (8,0)	0,1374	-
Hastalık ilerleme hızı	7,50 (4,08-14,00)	7,00 (3,96-12,31)	8,45 (6,35-15,62)	0,5233	-
Alt tip (Tremor-dominant/Akinetik-rijid)	168 (71,2%)/67 (28,4%)	135 (65,9%)/67 (32,7%)	5 (28%)/13 (72%)	0,00063	-
Baskın el (sağ, %)	226 (97%)	185 (91,6%)	18 (94,7%)	0,0479	Sağ-Sol: 0,0191; Sağ-Bilat: 1,794; Sol-Bilat: 0,605
LED (mg)	600,0 (502,0)	775,0 (700,0)	360,0 (476,2)	0,1599	-
REM uyku davranış bozukluğu	75 (31,8%)	75 (36,6%)	5 (26,3%)	0,0006	Sağ-Sol: 0,264; Sağ-Bilat: 0,799; Sol-Bilat: 0,456
Anosmi	91 (38,6%)	66 (32,2%)	4 (21,1%)	0,2397	-
Kabızlık	134 (56,8%)	121 (59,0%)	12 (63,2%)	0,7437	-
Hoehn ve Yahr evresi	2,0 (1,0)	2,0 (1,0)	2,0 (0,8)	0,0093	Sağ-Sol: 2,785; Sağ-Bilat: 0,012; Sol-Bilat: 0,005
MDS-UPDRS-1	9,0 (9,0)	9,0 (9,2)	10,0 (5,0)	0,4475	-
MDS-UPDRS-2	9,0 (14,0)	9,0 (13,2)	14,0 (10,0)	0,2682	-
MDS-UPDRS-3 (off)	30,0 (27,0)	31,0 (28,0)	33,5 (22,2)	0,6040	-
MDS-UPDRS-3 (on)	17,0 (18,2)	18,0 (19,0)	16,0 (18,5)	0,7975	-
MDS-UPDRS-4	1,0 (5,0)	1,0 (6,0)	3,0 (7,8)	0,5238	-
NMSS-Toplam	32,0 (49,0)	35,0 (50,0)	43,0 (32,0)	0,2639	-
NMSS-1 (Kardiyovasküler)	0,0 (2,2)	0,0 (2,0)	0,0 (3,2)	0,9896	-
NMSS-2 (Uyku/Yorgunluk)	5,0 (9,2)	7,0 (10,5)	9,0 (12,0)	0,1653	-
NMSS-3 (Duygudurum/Biliş)	4,0 (12,0)	6,0 (13,0)	12,0 (16,0)	0,0270	Sağ-Sol: 0,304; Sağ-Bilat: 0,066; Sol-Bilat: 0,176
NMSS-6 (Gastrointestinal)	4,0 (8,0)	4,0 (7,0)	7,0 (4,8)	0,0337	Sağ-Sol: 0,558; Sağ-Bilat: 0,037; Sol-Bilat: 0,206
NMSS-8 (Cinsel işlev)	0,0 (8,0)	0,0 (4,0)	8,0 (8,2)	0,0020	Sağ-Sol: 0,137; Sağ-Bilat: 0,036; Sol-Bilat: 0,003
VHI	9,0 (22,8)	5,0 (33,2)	6,0 (15,0)	0,5482	-
FOGQ	4,0 (8,0)	4,0 (9,0)	4,5 (5,8)	0,5917	-
FES-I	25,5 (16,8)	25,0 (18,0)	30,0 (13,0)	0,7881	-
HAM-A	11,0 (15,0)	10,0 (14,0)	10,5 (7,5)	0,7946	-
HDRS	29,0 (11,0)	29,0 (11,0)	27,5 (5,5)	0,8795	-
PDQ-39	42,0 (54,0)	44,0 (47,0)	47,0 (32,0)	0,9125	-

**Tablo 2. Parkinson Hastalığında Bilateral ve Unilateral Semptom Başlangıcını
Değişkenli Lojistik Regresyon Analizi (n = 460)**

Değişken	Katsayı (β)	Odds Oranı (OR)	p-değeri	%95 GA (Alt)	%95 GA (Üst)
Sabit terim (Intercept)	-4,610	0,01	0,0000	0,00	0,03
Hastalık alt tipi	0,755	2,13	0,0082	1,22	3,72
NMSS-3 (Duygudurum/Biliş)	0,860	2,36	0,0215	1,14	4,92
Hoehn ve Yahr evresi	0,874	2,40	0,0245	1,12	5,13
MDS-UPDRS-3 (off)	-1,179	0,31	0,0291	0,11	0,89
NMSS-8 (Cinsel)	0,657	1,93	0,0525	0,99	3,75
Yaş	0,578	1,78	0,0838	0,93	3,43
Cinsiyet	0,509	1,66	0,1447	0,84	3,30
Baskın el	0,027	1,03	0,9195	0,60	1,75
Hastalık süresi	-0,020	0,98	0,9556	0,48	2,01
Hastalık ilerleme hızı	0,188	1,21	0,5845	0,61	2,37
LED	-0,181	0,83	0,8358	0,15	4,63
Anosmi	-0,614	0,54	0,1165	0,25	1,16
REM uyku davranış bozukluğu	-0,291	0,75	0,4157	0,37	1,51
Kabızlık	0,433	1,54	0,2095	0,78	3,03
MDS-UPDRS-1	-0,314	0,73	0,4940	0,30	1,80
MDS-UPDRS-2	0,615	1,85	0,2174	0,70	4,91
MDS-UPDRS-3 (on)	-0,149	0,86	0,7116	0,39	1,90
MDS-UPDRS-4	0,140	1,15	0,7114	0,55	2,41
NMSS Toplam skoru	-0,585	0,56	0,2995	0,18	1,68
NMSS-1 (Kardiyovasküler)	-0,622	0,54	0,1222	0,24	1,18
NMSS-2 (Uyku/Yorgunluk)	0,478	1,61	0,2801	0,68	3,84
NMSS-4 (Algısal/Halüsinasyon)	0,244	1,28	0,5437	0,58	2,81
NMSS-5 (Dikkat/Hafıza)	0,250	1,28	0,4780	0,64	2,56
NMSS-6 (Gastrointestinal)	-0,164	0,85	0,6743	0,40	1,82
NMSS-7 (Üriner)	0,093	1,10	0,8316	0,47	2,57
NMSS-9 (Diğerleri)	-0,222	0,80	0,6408	0,32	2,04
VHI	-0,025	0,98	0,9486	0,46	2,07
FOGQ	-0,099	0,91	0,8301	0,37	2,23
FES-I	0,211	1,23	0,6680	0,47	3,23
HAM-A	-0,245	0,78	0,6183	0,30	2,05
HDRS	-0,344	0,71	0,3351	0,35	1,43
PDQ-39	-0,229	0,80	0,7078	0,24	2,63

SS-1329 UNUTKANLIK YAKINMASIYLA BAŞVURAN HASTALARDA ÖZNEL DİKKAT BOZUKLUĞU, BİLİŞSEL PERFORMANS VE DUYGUDURUM ARASINDAKİ İLİŞKİ

TUĞBA OKLUOĞLU, BAŞAK PİŞKİN, CANAN AYKUT BİNGÖL

YEDİTEPE ÜNİVERSİTESİ TIP FAKÜLTESİ, NÖROLOJİ ANA BİLİM DALI, İSTANBUL

Amaç:
Bu çalışmada, demans tanısı olmayan, ilk kez nöroloji veya psikiyatri polikliniğine başvuran ve günlük yaşam aktivitelerini bağımsız sürdürebilen bireylerde öznel dikkat bozukluğu şikâyetinin, bilişsel performans, duygudurum ve yürütücü işlevlerle ilişkisi araştırılmıştır.

Yöntem:
Unutkanlık yakınmasıyla başvuran 25 hasta çalışmaya dâhil edilmiştir. Katılımcılar "dikkat eksikliği var" (n=12) ve "yok" (n=13) olmak üzere iki gruba ayrılmıştır.

Tüm hastalara Mini Mental Durum Testi (MMTS), Geriatrik Depresyon Ölçeği (GDÖS), Nöropsikiyatrik Envanter (NPI), Stroop testi ve saat çizme testi uygulanmıştır. Gruplar arası farklar t-testi veya Mann–Whitney U testi, değişkenler arası ilişkiler Spearman ve partial Spearman korelasyonu ile değerlendirilmiş, çoklu karşılaştırmalarda FDR düzeltmesi yapılmıştır.

Bulgular:
Dikkat eksikliği tanımlayan hastalarda MMTS anlamlı olarak düşük (21.1 ± 5.0 vs 24.7 ± 2.3; p=0.034) ve GDÖS anlamlı olarak yüksek bulunmuştur (16.5 ± 4.8 vs 11.8 ± 5.6; p=0.047).

NPI skoru ile GDÖS arasında yaş ve eğitimden bağımsız pozitif korelasyon izlenmiştir ($r_{\square}$=0.50; p=0.011).

MMTS ile GDÖS arasında negatif ilişki ($r_{\square}$=−0.39; p=0.02) saptanmıştır. Stroop süresi, MMTS ile ters, GDÖS ile pozitif korelasyon göstermiştir (p<0.05). Stroop testini tamamlayamayanlarda MMTS<24 olasılığı 6.4 kat fazlaydı (p=0.001).

Sonuç:
Öznel dikkat eksikliği bildiren hastalarda hem bilişsel performans düşüklüğü hem de depresif belirti artışı anlamlı düzeydedir.

Stroop testi performansındaki bozulma, bu iki etkenin yürütücü işlev üzerindeki ortak etkisini yansıtmaktadır. Bu sonuçlar, dikkat şikâyetinin bazı olgularda depresif psödodemans, bazılarında ise erken organik bilişsel bozulma göstergesi olabileceğini düşündürmektedir.

Anahtar Kelimeler: Stroop test, Geriatrik depresyon ölçeği, Minimental test, dikkat eksikliği, pseudodemans, demans.

SS-1332 PROGRESİF MULTİPL SKLEROZDA YÜRÜME KAYBI TEDAVİ ETKİNLİĞİNİ DIŞLAMAZ: OKRELİZUMAB ALTINDA BİLİŞSEL VE ÜST EKSTREMİTE İŞLEVLERİNİN KORUNMASI

ULVİ SAMADZADE[1], GÖZDE DENİZ ÜNAL[1], CAN ÇALIŞKAN[1], SERKAN ÖZAKBAŞ[2]

[1]İZMİR EKONOMİ ÜNİVERSİTESİ, MEDİCAL POİNT HASTANESİ
[2]İZMİR EKONOMİ ÜNİVERSİTESİ, MEDİCAL POİNT HASTANESİ; MS ARAŞTIRMALARI DERNEĞİ, İZMİR

Giriş-Amaç:
Bu çalışmada, yürüme yetisini kaybetmiş ancak üst ekstremite fonksiyonlarını koruyan progresif MS'li bireylerde, üç yıllık dönemde bilişsel performanstaki değişimin değerlendirilmesi amaçlanmıştır.

Yöntem:
Yürüme yetisini tamamen kaybetmiş ancak üst ekstremite fonksiyonlarını koruyan toplam 66 progresif MS'li birey bu çalışmaya dâhil edildi. Bilişsel işlev, başlangıçta ve üç yıl sonraki değerlendirmede Sembol Rakam Modalite Testi (SDMT), Kaliforniya Sözel Öğrenme Testi (CVLT) ve Kısa Görsel-Uzamsal Bellek Testi (BVMT) kullanılarak değerlendirildi. Zaman içindeki değişimleri analiz etmek için eşleştirilmiş karşılaştırmalar yapıldı ve primer progresif MS (PPMS) ve sekonder progresif MS (SPMS) alt grupları arasında karşılaştırmalı analizler gerçekleştirildi.

Bulgular:
Bilişsel performans tüm alanlarda sabit kaldı veya iyileşme gösterdi. Ortalama SDMT skorları 29,09 (±14,70)'ten 30,95 (±14,27)'ye, CVLT skorları 37,17 (±15,18)'den 54,33 (±45,70)'e ve BVMT skorları 16,34 (±8,65)'ten 19,84 (±7,73)'e yükseldi. Sadece küçük bir hasta grubunda bilişsel gerileme gözlendi: SDMT'de %8,1, CVLT'de %7,5 ve BVMT'de %16,7. Takip değerlendirmesinde SPMS hastaları, PPMS hastalarına kıyasla anlamlı derecede daha iyi SDMT performansı gösterdi (p=0,043).

Sonuç:
Bulgularımız ileri motor kaybın bilişsel gerilemeyle her zaman paralel ilerlemediğini göstermektedir. Bu sonuçlar, progresif MS'te bilişsel değerlendirmelerin rutin izlemde yer alması ve üst ekstremite fonksiyonunun korunmasının yaşam kalitesinin sürdürülmesinde önemini vurgulamaktadır. Tedavinin sürdürülmesi, üst ekstremite işlevleri ve daha önemli olarak bilişsel işlevlerin korunmasında çok önemli bir yere sahiptir

Anahtar Kelimeler: Progresif Multipl Skleroz, Okrevus, Bilişsel işlevler

SS-1338 BEHÇET HASTALIĞINDA NÖROPSİKOLOJİK TESTLERİN DEĞERLENDİRİLMESİ

FATMA ŞEYDA ÜSTÜNER GÖLGE, SEMA NUR ERDEM, IPEK MİDİ

MARMARA ÜNİVERSİTESİ PENDİK EĞİTİM VE ARAŞTIRMA HASTANESİ, NÖROLOJİ ANABİLİM DALI, İSTANBUL

Giriş:
Behçet hastalığı, parankimal veya vasküler nörolojik tutulum yapabilen otoimmün sistemik bir hastalıktır. Parankimal formun frontal-limbik ağları etkileyerek bilişsel bozulmalara yol açabileceği düşünülmektedir. Çalışmamızda; sağlıklı, kütanöz ve nöro-Behçet gruplarında sosyal biliş (RMET), yürütücü işlev (Stroop, İz Sürme), frontal davranış (FDE, DI) ve genel bilişsel performans (ACE-R) envanterleri karşılaştırılmıştır.

Yöntem:
Hastalar klinik ve MRG bulgularına göre parankimal (n=17), vasküler (n=16) nöro-Behçet, kutanöz Behçet (n=16) ve sağlıklı kontrol (n=14) olarak sınıflandırıldı. Tüm katılımcılara RMET, Stroop, İz Sürme, FDE, DI ve ACE-R testleri uygulandı. Gruplar eğitim düzeyi açısından eşleştirildi. Karşılaştırmalar Kruskal–Wallis ve anlamlı değişkenler için Mann–Whitney U testiyle yapıldı ($\alpha=0.05$).

Bulgular:
Gruplar arasında parankimal nörobehçet hastalarında Addenbrooke test sonuçlarında belirgin fark görülmezken RMET (adj. $p\approx0.045$) ve Stroop (adj. $p<0.01$) skorları daha düşük bulundu. Parankimal grupta iz sürme süresi kontrollerden anlamlı derecede uzundu ($p=0.018$). Parankimal grup, Stroop-3 ($p<0.001$), Stroop-1 ($p=0.001$), Stroop-2 ($p=0.002$), İz Sürme Testi-A ($p=0.001$), RMET($p=0.023$), Sözel Akıcılık ($p=0.001$) ve Dil–Adlandırma ($p=0.003$) test skorları anlamlı düzeyde düşüktü. FDE skorlarında anlamlı fark saptanmazken parankimal grup skorlarında artış eğilimi izlendi. Addenbrooke alt testlerinde belirgin global fark görülmemekle birlikte, sözel akıcılık ve dil–adlandırma bileşenlerinde parankimal grupta daha düşük skor eğilimi izlendi.

Sonuç:
Parankimal nöro-Behçet grubunda klasik bilişsel testler korunmuş görünmekle birlikte, yürütücü işlev (Stroop, İz sürme) ve sosyal biliş (RMET) testlerinde performans düşüşleri saptanmıştır.

Bulgular, parankimal tutulumun frontal-subkortikal devrelerde etkilenime neden olabileceğini ve klasik nöropsikolojik bataryalarla saptanamayan bozulmaların RMET ve yürütücü testlerle ortaya konabileceğini göstermektedir.

Sonuçlar, bu testlerin parankimal nöro-Behçet hastalarında erken dönemde frontal ve sosyal bilişsel disfonksiyonun saptanmasında değerli tamamlayıcı araçlar olabileceğini düşündürmektedir.

Anahtar Kelimeler: Parankimal nörobehçet, vasküler nörobehçet, nöropsikolojik testler, frontal-limbik ağlar

SS-1346 MYASTENIA GRAVIS HASTALARINDA EKULIZUMAB TEDAVİSİNİN GÜNLÜK YAŞAM ÖLÇÜTLERİNE ETKİSİ

MERT KARACA, ARMAN ÇAKAR, HACER DURMUŞ TEKÇE, YEŞİM PARMAN

İSTANBUL ÜNİVERSİTESİ, İSTANBUL TIP FAKÜLTESİ, NÖROLOJİ ANA BİLİM DALI, İSTANBUL

Amaç:
İlk basamak tedavilere dirençli anti-asetilkolin reseptör antikoru (anti-Ach-R) pozitif saptanan Myastenia Gravis (MG) hastalarında endikasyonu olan ekulizumab tedavisinin Myastenia Gravis Günlük Yaşam Aktiviteleri (MG-ADL) skalasında oküler, bulber, ekstremite tutulumunu yansıtan alt grup puanlarının belirli zaman noktalarındaki değişimini incelemeyi ve ekulizumab tedavisinin etkinliğini göstermek ve tartışmak amaçlanmıştır.

Materyal-Metod:
İ.Ü. İstanbul Tıp Fakültesi Nöroloji Anabilim Dalı Nöromusküler Hastalıklar Polikliniğinde takip edilen ve kesin MG tanısı alan; anti-Ach-R (+); en az 1 yıl süreyle ekulizumab alan 23 hasta bu çalışmaya dahil edilmiştir. Başlangıçta ve tedavi sonrası 1. hafta, 1.- 3.- 6. ay ve 1. yıl; mevcutsa 2. yıl, 3. yılda poliklinik ziyaretlerindeki MG-ADL skorlarının zaman içerisinde değişimi incelenmiştir. Oküler için çift görme, göz kapağı düşüklüğü; bulber için konuşma, çiğneme, yutma, solunum; ekstremite için diş fırçalama-saç tarama ve sandalyeden kalkma aktivitelerine verilen puanlar toplanmıştır. Normal dağılmayan nonparametrik verilerle çalışıldığından üç ayrı alt grubun zaman içerisindeki değişimin istatistiksel anlamlılığının incelenmesi için Friedman testi kullanılmıştır. Elde edilen alt gruplara göre istatistiksel sonuçların görselleştirilmesi için nokta dağılım-eğilim eğrisi ve ısı haritası grafikleri oluşturulmuştur.

Bulgular:
Toplam MG-ADL skoru zaman içerisinde Friedman testi ile karşılaştırıldığında $\chi 2=17,5$ (p: 6x10-4); oküler, bulber ve ekstremite alt grupları karşılaştırıldığında oküler için $\chi 2=39,77$ (p: $1.66\times10\text{-}7$), bulber için $\chi 2=80.41$ (p: $6.87\times10-16$), ekstremite için $\chi 2=54.98$ (p: $1.32\times10-10$) saptanmıştır. Her üç grupta istatistiksel anlamlılık görülmüş olup en yüksek anlamlılık bulber alt grupta saptanmıştır.

Sonuç:
Çalışmamızda dirençli jeneralize myastenia gravis olgularında onaylı bir tedavi olan ekulizumabın hastaların yaşam kalitesini, MG-ADL skorlarına göre, ön planda bulber alan olmak üzere hızlı ve kalıcı biçimde arttırdığı belirgin şekilde görülmüştür.

Anahtar Kelimeler: Myastenia gravis, MG-ADL, ekulizumab.

SS-1351 SERBEST HAFİF ZİNCİR İNDEKSİNİN MULTİPL SKLEROZDA TANISAL PERFORMANSI VE STANDART BELİRTEÇLERLE İLİŞKİSİ

AHMED SERKAN EMEKLİ[1], ELİF DİLSİZ[2], NURAY SANCAR[2], MELİKE TEZEL[2], HANDE KARPUZOĞLU[3], ABDURRAHMAN FATİH AYDIN[3], CANAN ULUSOY[2], CEM İSMAİL KÜÇÜKALİ[2], RECAİ TÜRKOĞLU[4], VUSLAT YILMAZ[2], TUNCAY GÜNDÜZ[1], ERDEM TÜZÜN[2], MURAT KÜRTÜNCÜ[1]

[1]İSTANBUL ÜNİVERSİTESİ, İSTANBUL TIP FAKÜLTESİ, NÖROLOJİ ANA BİLİM DALI, İSTANBUL
[2]İSTANBUL ÜNİVERSİTESİ, AZİZ SANCAR DENEYSEL TIP ARAŞTIRMA ENSTİTÜSÜ, SİNİRBİLİM ANA BİLİM DALI, İSTANBUL
[3]İSTANBUL ÜNİVERSİTESİ, İSTANBUL TIP FAKÜLTESİ, TIBBİ BİYOKİMYA ANA BİLİM DALI, İSTANBUL
[4]SAĞLIK BİLİMLERİ ÜNİVERSİTESİ, İSTANBUL HAYDARPAŞA NUMUNE SAĞLIK UYGULAMA VE ARAŞTIRMA MERKEZİ, NÖROLOJİ ANA BİLİM DALI, İSTANBUL

Giriş:
κ-serbest hafif zincir (κ-FLC) indeksi, 2024 multipl skleroz (MS) tanı kriterlerine dahil edilmiş ve intratekal immün aktivitenin duyarlı bir biyobelirteci olarak tanısal değeri güçlenmiştir. Ancak, MS'in diğer nörolojik hastalıklardan ayrımında κ-FLC indeksi için uygun kesim noktaları konusunda veri hâlâ sınırlıdır. Çalışmamızda, MS ve immünolojik olmayan nörolojik hastalıklar arasında κ-FLC indeksinin ayırım gücünün değerlendirilmesi ve uygun kesim noktalarının belirlenmesi amaçlanmıştır.

Materyal-Metod:
Nefelometrik yöntemle yapılan BOS/serum κ-FLC ve albümin ölçümlerinden κ-FLC indeksi hesaplandı. MS-kontrol ayrımı için ROC analizi yapılarak optimal eşik belirlendi. Ayrıca diğer κ-FLC ilişkili parametrelerinin tanısal performansı değerlendirildi. Gruplar arası karşılaştırmalar için parametrik olmayan testler, ilişkiler için Spearman korelasyonu kullanıldı. Klinik kullanım senaryolarını göstermek amacıyla bir dizi kesim noktasında duyarlılık/özgüllük ve kestirim değerleri hesaplandı.

Bulgular:
Çalışmaya 44 relapsing-MS, 15 progresif-MS, 9 amyotrofik lateral skleroz ve 9 psödotümör serebri hastası dahil edildi. κ-FLC indeksi MS grubunda anlamlı derecede yüksekti. MS-kontrol ayrımında AUC=0,93; Youden eşiği 5,8 ile duyarlılık=0,85 ve özgüllük=1,00 elde edildi. Tek başına BOS κ-FLC değeri (AUC=0,94) ve κ-FLC/Albumin oranı, indeks ile aynı performansı gösterdi (AUC=0,93). κ-FLC indeksinin, IgG indeksiyle güçlü şekilde korele olduğu saptandı (ρ=0,70, $p<0,001$) ve OKB pozitif olan hastalarda yüksek bulundu ($p<0,01$). Relapsing-MS ve progresif-MS grupları arasında κ-FLC indeksi farklı bulunmadı ($p=0,6$). Eşik duyarlılık analizinde ise κ-FLC indeksi için 3,5 eşiğinde duyarlılık ve özgüllük 0,88; 5,0 eşiğinde sırasıyla 0,86 ve 0,94; 7,5 eşiğinde ise sırasıyla 0,81 ve 1,00 bulundu.

Sonuç:
κ-FLC indeksi, kan-beyin bariyeri etkisinden bağımsız biçimde MS'i immünolojik olmayan diğer nörolojik hastalıklardan yüksek doğrulukla ayırmaktadır. Kohortumuzda 5,8'lik kesim noktasının dengeli bir değer olduğu izlenmiştir.

Anahtar Kelimeler: κ-FLC, multipl skleroz, biyobelirteç, oligoklonal band

SS-1355 ERİŞKİN SPİNAL MUSKÜLER ATROFİ (SMA) HASTALARINDA UYKU KALİTESİ İLE DEPRESYON VE FONKSİYONEL DURUMUN DEĞERLENDİRİLMESİ

ŞERİFE BÜŞRA DEMİRTAŞ[1], BERİN GÜLATAR TÜRKOĞLU[1], SERHAT BULUT[2]

[1]*MARMARA ÜNİVERSİTESİ, NÖROLOJİ ANA BİLİM DALI, İSTANBUL*
[2]*MARMARA ÜNİVERSİTESİ, ACİL TIP ANA BİLİM DALI, İSTANBUL*

Amaç:
Spinal müsküler atrofi (SMA),omuriliğin ön boynuzundaki motor nöronların dejenerasyonu ile karakterize, ilerleyici, otozomal resesif geçişli, nadir bir nöromüsküler hastalıktır. SMA hastalarında, hastalığa özgü fiziksel ve nöromüsküler faktörler nedeniyle uyku kalitesi özellikle olumsuz etkilenmekte ve bu durum hastaların yaşam kalitesini önemli ölçüde düşürebilmektedir. Bu çalışmada erişkin SMA hastalarında uyku kalitesinin, fonksiyonel durum, yaşam kalitesi ve psikolojik değişkenlerle ilişkisini araştırmayı amaçladık.

Yöntem:
Kliniğimizde takip edilen 24 SMA hastası, Pittsburgh Uyku Kalitesi İndeksine (PSQI) göre iyi ve kötü uyku kalitesi olarak iki gruba ayrıldı. Katılımcıların demografik verileri kaydedilerek fonksiyonel durum için ALS Functional Rating Scale (ALSFRS), Hammersmith Genişletilmiş Fonksiyonel Motor Ölçeği (HFMSE), Revize Üst Ekstremite Modülü (RULM), 6 Dakika Yürüme Testi (6DYT); duygudurum için Hastane Anksiyete ve Depresyon Ölçeği (HAD); yorgunluk için FSS, gündüz uykululuğu için Epworth uykululuk ölçeği (ESS), yaşam kalitesi için SF-36 anketleri yapılarak iki grup arasında karşılaştırıldı. Analizlerde Student's t, Welch's t ve Mann–Whitney U testleri kullanıldı.

Bulgular:
Kötü uyku kalitesi olan hastaların yaş ortalaması 35.3±10.0 yıl, iyi uyku kalitesi olanlarda 26.4± 9.4 yıl idi ($p = 0,140$). Depresyon skorları yüksek olanlarda uyku kalitesi daha kötüydü. (HAD-D: 10.7 ± 6.0 vs. 5.4 ± 2.9, $p = 0,017$). 6 DYT mesafesi iyi uyku grubunda belirgin olarak uzundu (122 ± 188 m vs. 0 m, $p = 0,014$). Diğer fonksiyonel ve yaşam kalitesi parametrelerinde anlamlı fark saptanmadı ($p > 0.05$).

Sonuç:
SMA hastalarında kötü uyku kalitesi, artmış depresyon düzeyi ve azalmış mobilite ile ilişkili bulunmuştur. Uyku bozuklukları, kronik hastalık yüküne katkıda bulunan ve yaşam kalitesini olumsuz etkileyebilen bir faktör olabilir. Bu nedenle, SMA hastalarının izleminde uyku kalitesinin rutin olarak değerlendirilmesi ve psikolojik destek ile rehabilitasyon yaklaşımlarına entegre edilmesi önerilmektedir. Daha geniş örneklemli ileri çalışmalar, uyku kalitesi ile nörolojik ve psikososyal parametreler arasındaki ilişkilerin daha net belirlenmesini sağlayacaktır.

Anahtar Kelimeler: Depresyon, HFMSE, RULM, Spinal Müsküler Atrofi, Uyku Kalitesi, Yaşam Kalitesi

Hastaların sosyodemografik ve klinik özellikleri

Toplam hasta sayısı, n	**24**
Cinsiyet, n Erkek Kadın	 16 8
SMA Tipi, n Tip 2 Tip 3	 12 12
SMN2 kopya sayısı, n 2 3 4	 4 10 10
Ortalama yaş (yıl)	28,5
Ortalama VKİ	22,24
Ortalama semptom yaşı (yıl)	4,98
Ortalama genetik tanı yaşı (yıl)	12,3
Ortalama hastalık süresi (yıl)	22,2
Skolyoz varlığı ve varsa operasyon öyküsü Var Yok Skolyoz operasyonu olan	 15 9 5
Nusinersen kullanımı(n)	24 hastanın hepsi bir dönem almış 7 si (%29,2) halen devam etmekte
Risdiplam kullanımı(n)	17 (%70,8)
Mobilizasyon durumu(n) Yürüyen (ambulant) Oturan (non-ambulant)	 11 13
Solunum desteği (CPAP, BiPAP, NIMV)	BiPAP: 1
Beslenme durumu Oral beslenme Parenteral beslenme (NGS, PEG)	 23 1 (PEG:1)

VKİ: vücut kitle indeksi, SMN: Survival Motor Nöron, CPAP: Sürekli Pozitif Havayolu Basıncı; BiPAP: İki Seviyeli Pozitif Havayolu Basıncı, NIMV: non-invaziv mekanik ventilasyon, PEG: perkütan endoskopik gastrostomi, NGS: nazogastrik sonda

SMA Hastalarında Uyku Kalitesine Göre Anlamlı Sonuçlar

Değişken	**Kötü Uyku Kalitesi (Ort ± SS / Medyan [IQR])**	**İyi Uyku Kalitesi (Ort ± SS / Medyan [IQR])**	**p değeri**	**Test**	**Klinik Yorum**
HAD-D (Depresyon)	10.7 ± 6.03	5.4 ± 2.86	0.017	Student's t	Kötü uyku grubunda depresyon belirgin yüksek
6 Dakika Yürüme Testi (6DYT)	0.00 ± 0.00	122 ± 188	0.014	Welch's t	İyi uyuyanlarda mobilite anlamlı derecede daha iyi

HAD-D: Hastane anksiyete ve depresyon ölçeği- depresyon skoru

SS-1359 MİGREN VE GERİLİM TİPİ BAŞ AĞRILI HASTALARIN BARSAK MİKROBİYOTALARININ DEĞERLENDİRİLMESİ

AYŞE ŞENER İNAN[1], ALİ AKYOL[2]

[1]SOMA DEVLET HASTANESİ
[2]AYDIN ADNAN MENDERES ÜNİVERSİTESİ HASTANESİ

Amaç:
Migren ve Gerilim Tipi Baş Ağrısı (GTBA) hastalarında barsak mikrobiyotasının kompozisyon ve çeşitlilik özelliklerini sağlıklı bireylerle karşılaştırmak ve baş ağrısı patogeneziyle ilişkisini değerlendirmek.

Yöntem:
Etik kurul onayı sonrası, 30–40 yaş arası ICHD-3'e göre tanı alan 27 migren, 29 GTBA ve 28 sağlıklı kontrol olgusu prospektif olarak dahil edildi. Dışlama kriterleri; ek nörolojik hastalık, malignite/otoimmünite, aktif enfeksiyon, diyabet, VKİ>30 ve son 1 ayda antibiyotik/probiyotik/prebiyotik kullanımı idi. Dışkı örneklerinden 16S rRNA tam uzunluk metagenomik dizileme yapıldı; filtreleme, OTU ataması ve taksonomik sınıflama sonrası QIIME2 ile alfa/beta çeşitlilik analizleri gerçekleştirildi.

Bulgular:
Migren grubunda alfa çeşitliliği en düşüktü (filum/familya/cins: 9/47/102); GTBA: 10/51/115; kontrol: 10/52/119. Kontrol-migren karşılaştırmasında cins düzeyinde beta çeşitlilik belirgin farklıydı (kontrolde bulunup migren'de olmayan 18 cins; $p<0,0001$) ve aile düzeyinde de anlamlı fark saptandı (5 aile; $p=0,0219$). GTBA ile kontrol arasında belirgin beta çeşitlilik farkı yoktu. Filum düzeyinde kontrol grubunda Firmicutes yüksek, Proteobacteria düşük; migren grubunda Acidobacteria ve Fusobacteria daha düşüktü. Kontrolde Ruminococcaceae ve Lactobacillaceae daha yüksek, migren'de Roseburia daha düşüktü.

Sonuç:
Migren hastalarında bağırsak mikrobiyotasında belirgin çeşitlilik kaybı ve kompozisyonel kayma saptanmıştır. Bulgular, migren patogenezinde bağırsak-beyin ekseninin rolünü desteklemekte ve probiyotik/prebiyotik gibi mikrobiyota odaklı yaklaşımların potansiyel terapötik hedef olabileceğini düşündürmektedir.

Anahtar Kelimeler: Migren, mikrobiyota, mikrobiyom

GTBA olan 1 numaralı hastada saptanan bakterilerin takson düzeyinde oransal dağılımını gösteren interaktif kronagraf

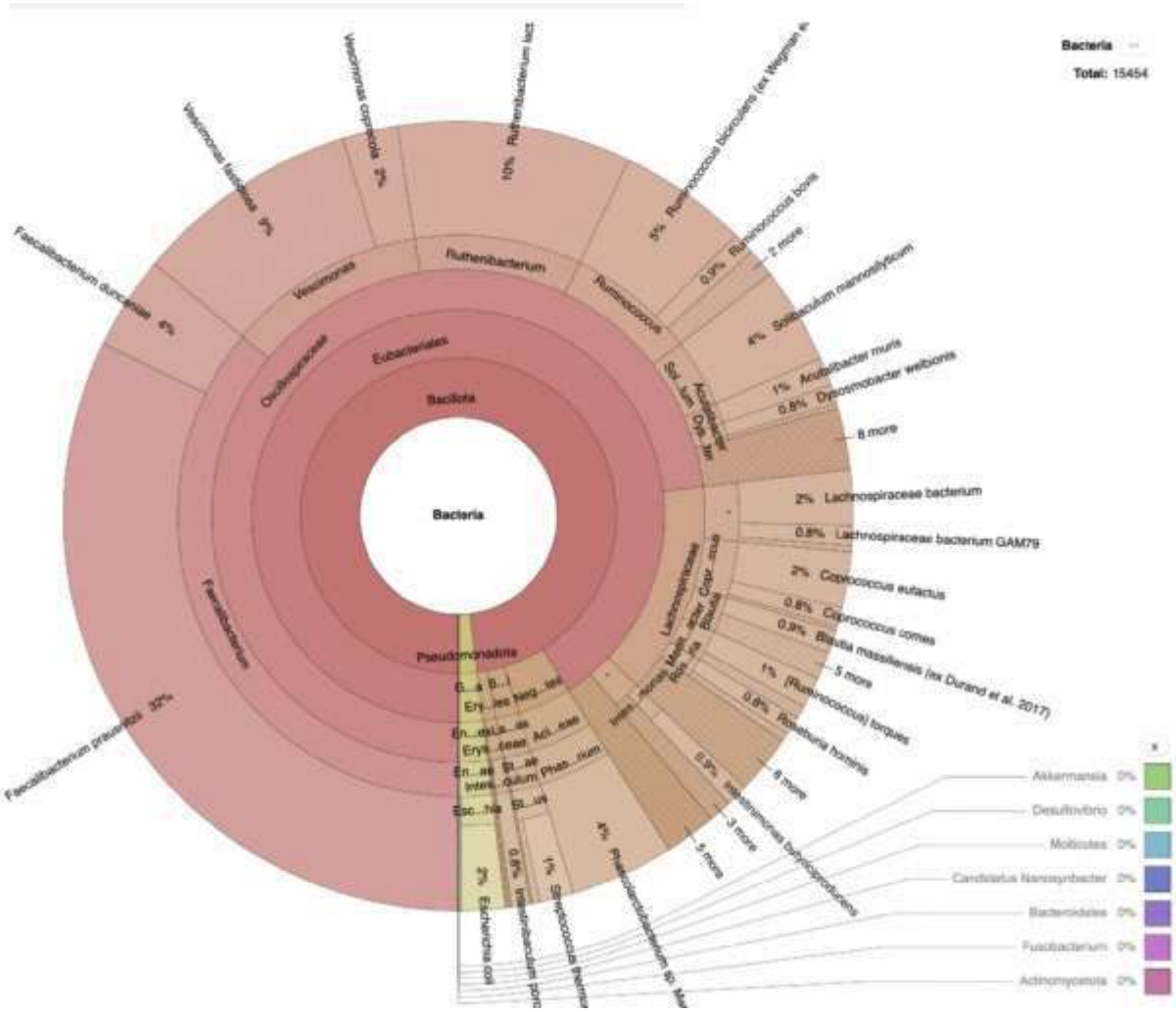

SS-1362 İSKEMİK SEREBROVASKÜLER HASTALIKLARDA VE SEMPTOMATİK KAROTİS DARLIĞINDA SERUM TRİMETİLAMİN-N-OKSİT DÜZEYİNİN İLİŞKİSİ

AYSENUR ERSOY ŞENGÜL, GÖKHAN ÖZDEMİR

SELÇUK ÜNİVERSİTESİ TIP FAKÜLTESİ, NÖROLOJİ ANABİLİM DALI, KONYA

Amaç:
İskemik inme, tüm dünyada morbidite ve mortalitenin önde gelen nedenlerinden biridir. Son yıllarda bağırsak mikrobiyotasından köken alan trimetilamin N-oksit (TMAO) düzeyinin aterosklerotik süreçler ve trombozla ilişkili olabileceği gösterilmiştir. Bu çalışmada, iskemik serebrovasküler hastalıkların inme tipi, prognozu ve tedavi yöntemleriyle TMAO düzeyi arasındaki ilişkinin araştırılması amaçlanmıştır.

Metod:
Bu prospektif çalışma, Selçuk Üniversitesi Tıp Fakültesi Nöroloji Kliniğinde akut iskemik inme ve semptomatik karotis arter darlığı tanılı hastalarda yürütüldü. Ocak 2023 - Mayıs 2024 arasında başvuran ardışık hastalar dâhil edildi. Tüm klinik, laboratuvar ve radyolojik veriler prospektif olarak kaydedildi. Serum TMAO düzeyleri, inme başlangıcında (ilk 24 saat içinde) ve tedavi sonrası 7. günde yüksek performanslı sıvı kromatografisi (HPLC) yöntemiyle ölçüldü.

Bulgular:
Çalışmaya 228 hasta ve 37 sağlıklı kontrol dâhil edildi. Katılımcıların %56,6'sı erkek, yaş ortancası 68,5 yıldı. Başlangıç TMAO düzeyi ortancası 622,5 ng/mL, 7. gün değeri 555,0 ng/mL idi. Minör, majör ve endovasküler tedavi gruplarında TMAO düzeyleri anlamlı şekilde azalmışken ($p<0,001$), TİA ve karotis stent gruplarında artış gözlendi ($p=0,006$ ve $p=0,049$). TMAO düzeyi hipertansiyon varlığıyla ilişkiliydi ($p=0,005$) ve NIHSS, mRS, infarkt volümüyle pozitif korelasyon gösterdi ($p<0,01$).

Sonuç:
Artmış serum TMAO düzeyleri, inme şiddeti ve infarkt hacmiyle ilişkili bulunmuştur. Bulgular, TMAO'nun iskemik inmede patofizyolojik süreçler ve prognoz açısından potansiyel bir biyobelirteç olabileceğini düşündürmektedir.

Anahtar Kelimeler: İnme, karotis, stent, trimetilaminoksit

SS-1363 REFRAKTER MİGRENLİ HASTALARDA BÜYÜK OKSİPİTAL SİNİR BLOKAJI: 20 OLGULUK KLİNİK GÖZLEM SERİSİ

MÜJDAT DENİZ BENLİ

GÖLBAŞI ŞEHİT AHMET ÖZSOY DEVLET HASTANESİ, NÖROLOJİ KLİNİĞİ, ANKARA

Giriş:
Migren, yaşam kalitesini ciddi şekilde etkileyen kronik bir baş ağrısı bozukluğudur. Standart profilaktik tedavilere rağmen semptomları süren refrakter olgularda invaziv olmayan girişimler ön plana çıkmaktadır. Büyük oksipital sinir (GON) blokajı, periferik sinir modülasyonu yoluyla ağrı yollarını etkileyen, uygulaması kolay ve güvenli bir yöntemdir. Bu çalışmada refrakter migrenli olgularda GON blokajı sonrası klinik yanıt ve güvenlik profili değerlendirildi.

Yöntem:
Çalışmaya, en az üç farklı profilaktik tedaviye rağmen yeterli yanıt alınamayan 20 refrakter migrenli hasta dahil edildi. Tüm hastalara 1,5 ml %2 lidokain kullanılarak bilateral GON blokajı uygulandı. Hastalar üç ay boyunca izlendi; ağrı şiddeti, atak sıklığı ve analjezik ihtiyacındaki değişim gözlendi. Cinsiyet, yaş ve migren tipi dağılımı kaydedildi.

Bulgular:
Ortalama yaş 39.6±7.7 yıl olup hastaların %90'ı kadındı. Migren tipi %95 aurasız, %5 auralıydı. Üç aylık takipte 8 hastada (%40) belirgin, 8 hastada (%40) kısmi yanıt elde edilirken 4 hastada (%20) yanıt alınamadı. Genel yanıt oranı %80 idi. Ciddi yan etki görülmezken yalnızca hafif lokal ağrı bildirildi.

Sonuç:
GON blokajı refrakter migrenli hastalarda etkili, güvenli ve iyi tolere edilen bir tedavi seçeneğidir. Klinik gözlemlerimiz, bu yöntemin uygun hasta seçimiyle migren yönetiminde tamamlayıcı bir rol üstlenebileceğini göstermektedir.

Anahtar Kelimeler: Migren, gon blokajı, lidokain

Tablo 1: Refrakter migrenli hastalarda GON blokajı sonrası kklinik özellikler ve yanıt dağılımı

Özellik	Değer
Ortalama yaş ± SS	39.6 ± 7.7
Yaş aralığı	24-60
Kadın/Erkek	18/2
Migren tipi	19 aurasız, 1 auralı
Takip süresi	3 ay
Belirgin yanıt	8 (%40)
Kısmi yanıt	8 (%40)
Yanıtsız	4 (%20)
Ciddi yan etki	Yok

SS-1374 DERİN ÖĞRENME İLE SPONTAN KONUŞMA, KURABİYE HIRSIZI VE KAZA RESMİ SENARYOLARINDA ALZHEİMER HASTALIĞININ TESPİTİ

ZAHRA HUSEYNLİ[1], METE YAĞANOĞLU[3], AYCAN KOÇ[2], SANEM SULTAN YÖRÜK[1], BEDİA SAMANCI[1], ERDİ ŞAHİN[1], HAŞMET HANAĞASI[1], HAKAN GÜRVİT[1], BAŞAR BİLGİÇ[1]

[1]DAVRANIŞ NÖROLOJİSİ VE HAREKET BOZUKLUKLARI BİLİM DALI, NÖROLOJİ ANABİLİM DALI, İSTANBUL TIP FAKÜLTESİ, İSTANBUL ÜNİVERSİTESİ
[2]TIP FAKÜLTESİ ÖĞRENCİ, İSTANBUL TIP FAKÜLTESİ, İSTANBUL ÜNİVERSİTESİ
[3]BİLGİSAYAR MÜHENDİSLİĞİ BÖLÜMÜ, MÜHENDİSLİK FAKÜLTESİ, ATATÜRK ÜNİVERSİTESİ

Giriş:
Alzheimer hastalığında non-invazif erken ve doğru tanının güçlüğü, hastalık modifikasyon stratejilerinin uygulanabilirliğini ve klinik prognozun öngörülebilirliğini sınırlamaktadır. Yapay zeka temelli veri işleme yöntemleri, Alzheimer'ın tanı ve sınıflandırılmasında yenilikçi yaklaşımlar sunmaktadır. Çalışmamızda, Hafif Kognitif Bozukluk (HKB) ve sağlıklı bireylerin (SK) farklı senaryolardaki konuşma videoları incelenmiş, MobileNetV2 model mimarisi kullanılarak video analiziyle hastalığın erken evrede saptanması amaçlanmıştır.

Bulgular:
Çalışmaya beyin omurilik sıvısı biyoişaretleyicilerinde amiloid pozitifliği saptanmış 25 HKB ve 25 SK dahil edilmiştir. Soruları yanıtlarken ve Mini Mental Durum Değerlendirilmesi sırasında videoları kaydedilmiş, spontan konuşma olarak not edilmiştir. Ayrıca "Kurabiye Hırsızlığı" ve "Araba Kazası" fotoğrafları gösterilmiş, birer dakika süresince anlattıkları kaydedilmiştir. Derin öğrenme tabanlı modelin performansı bu üç farklı senaryoda değerlendirildiğinde Kurabiye ve Kaza senaryolarında spontan konuşmaya göre SK ve HKB ayrımında daha başarılı olduğu görülmüştür. En yüksek performans Kurabiye Hırsızlığı senaryosundadır, %98 doğruluk ve her iki sınıf için %98'lik dengeli F1 skorlarıyla en ayırt edici ve güvenilir sonuçları vermiştir. Kaza senaryosu %91 doğruluk ve %90'ın üzerinde F1 skorlarıyla güçlü bir aday olarak saptanmıştır. Spontan konuşma senaryosuysa %81 doğrulukla en düşük performansı sergilemiştir. Eğitim/doğrulama doğruluk–kayıp grafikleri ve karışıklık matrisleri incelendiğinde modelin dengeli bir öğrenme süreci gerçekleştirdiği, aşırı öğrenme (overfitting) göstermediği belirlenmiştir.

Sonuç:
Çalışmamız, kısa-yapılandırılmış anlatım görevlerinden elde edilen video-temelli konuşma verilerinin, derin öğrenmeyle HKB taramasında yüksek doğruluk sağlayabildiğini göstermiştir. Özellikle "Kurabiye Hırsızlığı" senaryosu en ayırt edici protokol olarak öne çıkarken; "Kaza" senaryosu da güçlü bir performans sergilemiş, spontan konuşmaysa görece düşük doğruluk vermiştir. MobileNetV2 temelli yaklaşımın üç görevde de dengeli öğrenme göstermesi, modelin aşırı uyumdan kaçınarak güvenilir genellenebilirlik potansiyeli taşıdığını düşündürmektedir.

Anahtar Kelimeler: Alzheimer hastalığı, Erken tanı, Makine öğrenmesi

SS-1386 KONUŞMA TEMELLİ BİLİŞSEL DURUM ANALİZİ: ALZHEİMER HASTALIĞI TARAMA VE EVRELEMESİ İÇİN ÇOK MODLU YAPAY ZEKA YAKLAŞIMI

ZAHRA HUSEYNLİ[1], EDİZ AKARSU[3], AYCAN KOÇ[2], SANEM SULTAN YÖRÜK[1], BEDİA SAMANCI[1], ERDİ ŞAHİN[1], HAŞMET HANAĞASI[1], HAKAN GÜRVİT[1], BANU DİRİ[3], BAŞAR BİLGİÇ[1]

[1]DAVRANIŞ NÖROLOJİSİ VE HAREKET BOZUKLUKLARI BİLİM DALI, NÖROLOJİ ANABİLİM DALI, İSTANBUL TIP FAKÜLTESİ, İSTANBUL ÜNİVERSİTESİ
[2]TIP FAKÜLTESİ ÖĞRENCİSİ, İSTANBUL TIP FAKÜLTESİ, İSTANBUL ÜNİVERSİTESİ
[3]BİLGİSAYAR MÜHENDİSLİĞİ ANABİLİM DALI, BİLİGSAYAR MÜHENDİSLİĞİ PROGRAMI, YILDIZ TEKNİK ÜNİVERSİTESİ

Giriş:
Günümüzde Alzheimer hastalığının (AH) erken tespitinde yapay zeka çalışmaları önem kazanmıştır. Çalışmamızda konuşma verilerini kullanarak AH tanılama ve evrelemesinin yapılması, hastaları sağlıklı kontrollerden (SK) ayıran ve ikinci aşamada hastaları evrelerine göre ayıran (erken: Hafif kognitif bozukluk (HKB) ve erken evre; ileri: Orta- ileri evre) model oluşturulması hedeflenmiştir.

Yöntem:
Beyin omurilik sıvısı biyobelirteçlerinde amiloid pozitif 64 HKB-AH ile 25 SK'nın "Araba Kazası" ve "Kurabiye Hırsızlığı" senaryolarındaki birer dakikalık anlatımları kaydedilerek, otomatik konuşma tanıma ve manuel düzeltme işlemlerinden geçirilmiştir. İki tür özellik seti çıkarılmıştır: (1) Konuşma akıcılığını ve dil üretimini yansıtan 21 davranışsal metrik, (2) Türkçe dil eğitimli FacebookAI/xlm-roberta-large gibi büyük dil modellerinden elde edilen semantik metin temsilleri. Modeller, kişi-bazlı 5-katlı Stratified Group K-Fold çapraz doğrulamayla değerlendirilmiştir.

Bulgular:
SK'yı hastalardan ayırmayı hedefleyen aşamada, en stabil ve yüksek performans birleşik bir modelden gelmiştir. Konuşmanın "nasıl söylendiği" ile "ne söylendiği" bilgisinin birleştirilmesi, kişi-bazlı 5 katlı çapraz doğrulamada F1=0.85 düzeyinde kararlı bir başarı sağlamıştır. Hasta grubunu analiz eden aşamada (Erken vs. İleri), yalnızca dilsel içeriğin büyük bir dil modeliyle (XLM-RoBERTa-large) ince ayarlanması yeterli olmuştur. Bu metin-temelli yaklaşım, evreleri ayırt etmede (İleri=0.95) çok yüksek bir doğruluk oranına ulaşmıştır."Araba Kazası" ve "Kurabiye Hırsızlığı" senaryolarının yapılandırılmış konuşma kayıtları hem tarama hem evrelemede güçlü ve güvenilir sinyaller taşımaktadır.

Sonuç:
Çalışmamızda, kısa-yapılandırılmış anlatımlardan türetilen akıcılık ölçütleriyle büyük dil modeli temsillerinin birleşiminin, SK'den hastaları ayırmada kararlı ve yüksek performans sağladığını göstermektedir. Evrelemede semantik içerik temelli yaklaşımın (XLM-RoBERTa-large ince ayarı) tek başına çok yüksek doğruluğa ulaşması, ilerleyen evrede anlamsal bozulmaların belirginleştiğini düşündürmektedir. Bulgularımız basit-kısa anlatımlara yapay zeka temelli yaklaşımların AH'de tanı ve evrelemede kullanılabileceğini göstermektedir.

Anahtar Kelimeler: Alzheimer Hastalığı, Konuşma analizi, Makine Öğrenme

S1388 BİLİŞSEL PERFORMANSTA YAŞ, EĞİTİM VE CİNSİYETİN ETKİSİ: MOCA TABANLI BİR DEĞERLENDİRME

TUGCE OZDEMİR GULTEKİN[1], MELİHA GÜLERYÜZ[2]

[1]ACIBADEM MASLAK HASTANESİ, NÖROLOJİ BÖLÜMÜ, İSTANBUL
[2]BAŞKENT ÜNİVERSİTESİ İSTANBUL HASTANESİ, NÖROLOJİ ANA BİLİM DALI, İSTANBUL

Amaç:
Yaş, eğitim ve cinsiyetin bilişsel performans üzerindeki etkisini değerlendirmek ve sabit MoCA eşik değerinin yaş-eğitim düzeltilmiş normatif persentil değerlendirmesiyle uyumunu incelemek.

Yöntem:
Bu kesitsel çalışma, Nöroloji polikliniğine unutkanlık şikayeti ile başvuran; yaş, cinsiyet, eğitim ve MoCA skoru kayıtlı hastaları içermektedir. Kessels modeline göre yaş, eğitim ve cinsiyete dayalı beklenen MoCA puanları hesaplanmış, z-skorları ve persentiller elde edilmiştir. Sabit değer (MoCA < 26) ile ≤ 5. ve ≤ 10. persentil eşikleri arasındaki uyum Cohen's κ katsayısı ile değerlendirilmiş; yaş dekadlarına göre anormal sınıflama oranları karşılaştırılarak sabit değerin hangi yaş gruplarında aşırı veya eksik sınıflama eğilimi gösterdiği incelenmiştir.

Bulgular:
Toplam 765 başvurudan 487 hastanın verisi analiz edilmiştir. Ortalama yaş 74 ± 9,6 yıl, ortalama MoCA 18,9 ± 4,8 puandır. Yaş arttıkça MoCA anlamlı biçimde azalmış (β = −0,10 puan/yıl; p < 0,001), eğitim düzeyi puanı artırmıştır (β = +0,85; p < 0,001). Cinsiyetin etkisi önemsizdir. MoCA < 26 ile ≤ 5. persentil uyumu orta düzeyde (κ = 0,42), ≤ 10. persentil için daha yüksek düzeyde(κ = 0,55) bulunmuştur. Yaş dekad analizinde, sabit değer ileri yaşlarda daha yüksek oranda 'anormal' sınıflama yaparken, persentil tabanlı yaklaşım yaşa göre daha dengeli bir dağılım göstermiştir.

Sonuç:
Sabit MoCA eşik değerinin, yaş ve eğitim düzeyi farklarını dikkate almadığı için özellikle ileri yaş gruplarında daha yüksek oranda 'anormal' sınıflama eğilimi gösterdiğini ortaya koymuştur. Buna karşılık yaş-eğitim düzeltilmiş normatif persentil yaklaşımı, anormallik oranlarını daha dengeli bir dağılımda göstermiştir. Klinik uygulamada, yaş ve eğitim düzeltmeli normatif çizelgelerin kullanılması, bilişsel performansın daha doğru biçimde yorumlanmasına katkı sağlayabilir.

Anahtar Kelimeler: MoCA, Demans, kognitif testler

Yaş ve MoCA dağılımı

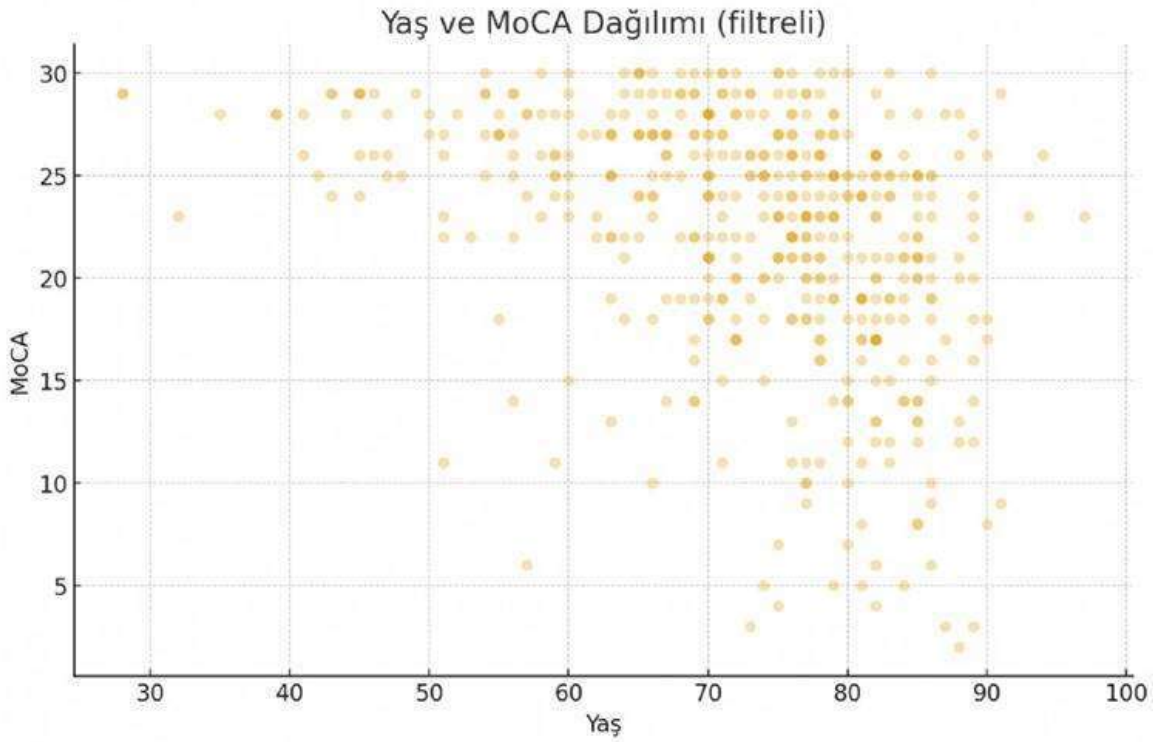

Yaşa Göre Anormallik Oranları

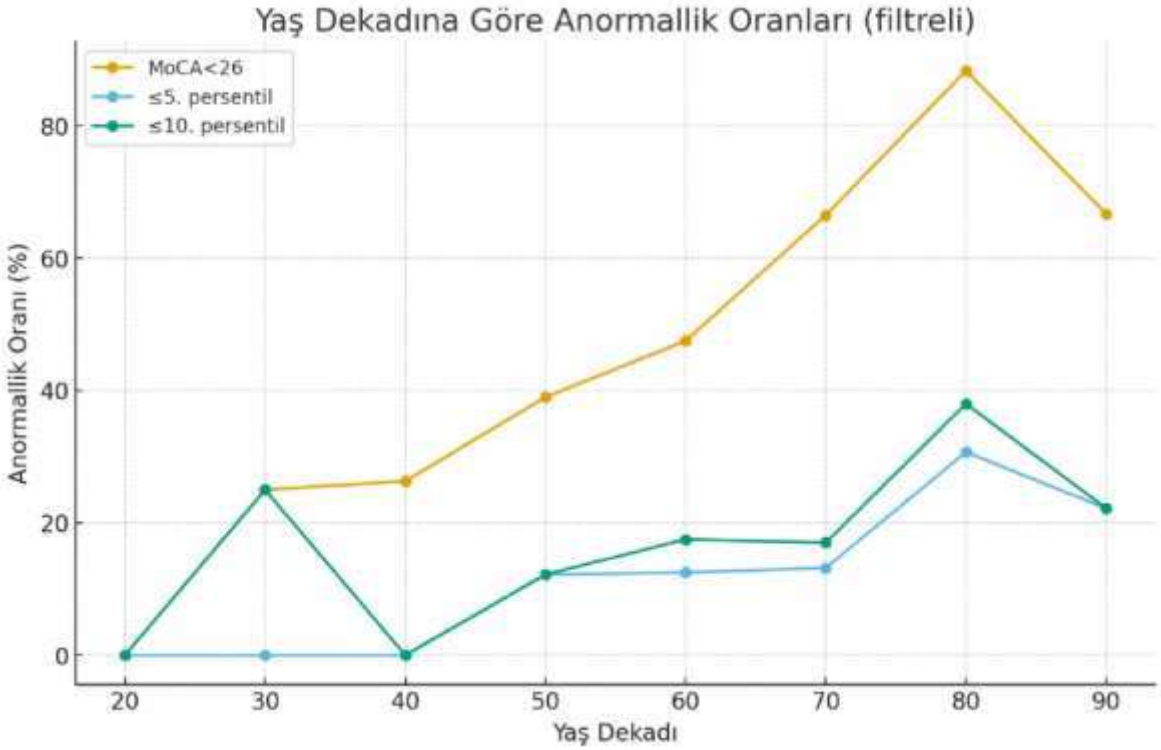

SS-1399 ENFEKSİYONLA İLİŞKİLİ BAŞ AĞRILARININ ULUSLARARASI BOYUTTA AYDINLATILMASI: PROSPEKTİF INFECT-HEAD ÇALIŞMASI

TUBA CERRAHOĞLU ŞİRİN[1], BETÜL BAYKAN[2], SİNEM SÜER[1], MEHMET ALİ TÜZ[3], YEŞİM ÇAĞLAR[3], MELTEM KARACAN GÖLEN[4], NESRİN ERGİN[5], BUSE ÇAĞLA ARİ[6], ŞEYMA KILIÇ[7], DİLEK AĞIRCAN[8], PINAR GELENER[9], SENEM ERTUĞRUL MUT[9], ECE KÖSE[10], ESMA KOBAK TUR[11], ESRA ACİMAN DEMİREL[12], ZEYNEP ZİROĞLU[13], FATMA GÜLHAN ŞAHBAZ[14], MEHMET ALİ PAŞA[15], ŞERİFE ALTUN DEMİRCAN[13], HÜLYA ÇAŞKURLU[16], TUĞBA CANKAY[16], GÖKÇEN GÖZÜBATİK ÇELİK[17], ELİF BENGİSU BİLGİN[17], EDA SALİHOĞLU KARA[17], SEVDA DİKER[18], AYNUR ÖZGE[19], INFECT HEAD ÇALIŞMA GRUBU[20]

[1]SAĞLIK BİLİMLERİ ÜNİVERSİTESİ, ŞİŞLİ HAMİDİYE ETFAL EĞİTİM VE ARAŞTIRMA HASTANESİ
[2]İSTANBUL ÜNİVERSİTESİ TIP FAKÜLTESİ
[3]BALIKESİR ÜNİVERSİTESİ SAĞLIK UYGULAMALARI HASTANESİ
[4]KONYA BAŞKENT ÜNİVERSİTESİ
[5]PAMUKKALE ÜNİVERSİTESİ
[6]BAHCESEHİR ÜNİVERSİTESİ
[7]İSTANBUL MEDİPOL ÜNİVERSİTESİ
[8]HARRAN ÜNİVERSİTESİ
[9]GİRNE ÜNİVERSİTESİ
[10]BUCAK DEVLET HASTANESİ
[11]SAĞLIK BİLİMLERİ ÜNİVERSİTESİ, FATİH SULTAN MEHMET ETFAL EĞİTİM VE ARAŞTIRMA HASTANESİ
[12]ZONGULDAK BÜLENT ECEVİT ÜNİVERSİTESİ
[13]SAĞLIK BİLİMLERİ ÜNİVERSİTESİ, ANKARA EĞİTİM VE ARAŞTIRMA HASTANESİ
[14]AFYONKARAHİSAR DEVLET HASTANESİ
[15]GAZİANTEP ŞEHİR HASTANESİ
[16]GÖZTEPE PROF. DR. SÜLEYMAN YALÇIN ŞEHİR HASTANESİ
[17]BAKIRKÖY RUH VE SİNİR HASTALIKLARI HASTANESİ
[18]ULUSLARARASI KIBRIS ÜNİVERSİTESİ
[19]MERSİN ÜNİVERSİTESİ
[20]HOSPITAL CLINICO UNIVERSITARIO DE VALLADOLID, FONDAZIONE POLICLINICO UNIVERSITARIO, CAIRO UNIVERSITY, SINA HOSPITAL, "DIOMID GHERMAN" INSTITUTE OF NEUROLOGY AND NEUROSURGERY, ST JOHN'S HOSPITAL, BANGALORE

Amaç:
Uluslararası Başağrısı Bozuklukları Sınıflaması-3'e göre "Enfeksiyonla İlişkili Baş Ağrılarının" (EİBA) özelliklerini geniş bir coğrafyada incelemek.

Yöntem:
7 ülkedeki 23 başağrısı merkezine EİBA ile başvuran ardışık hastaların başağrısı özellikleri, yapılandırılmış bir Google Formula sorgulandı.

Bulgular:
Dahil edilen 949 hastanın (%56 ♀), %35'i üst solunum yolu (ÜSYE), %24'ü akut rinosinüzit (ARS), %12'si alt solunum yolu (ASYE), %9'u intrakraniyal (IKE), %5'i gastrointestinal (GE), %5'i idrar yolu (İYE) ve %9'u diğer (selülit, diyabetik ayak vb.) enfeksiyonlara sahipti. Şiddetli başağrısı en sık IKE hastalarında gözlenirken, diğer enfeksiyonlarda başağrısı sıklıkla orta şiddetteydi. İYE ve ÜSYE'de başağrısı karakteri baskın olarak zonklayıcıyken tüm hastaların %20'si başağrısı için ≥2 kırmızı bayrağa sahipti; ancak, IKE ve IKE-dışı enfeksiyonlar arasında kırmızı bayrak prevalansında fark yoktu. Unilateral başağrısı, diğer enfeksiyon türlerine kıyasla ARS'de daha yaygındı (p=0,00503). IKE-ilişkili başağrısı, IKE-dışı enfeksiyonlarla ilişkili başağrılarına kıyasla daha şiddetliydi

(p=0,000312), miks karakter daha yüksekti (p=0,039702) ve analjeziklere yanıt düşüktü (p=0,00003).

Başağrısı, IKE hariç, vakaların %53-71'inde enfeksiyonun düzelmesinden sonraki 72 saat içinde tamamen düzelmişti. ≥2 hafta süren inatçı baş ağrısı, IKE-dışı enfeksiyonların %9-16'sında, GI enfeksiyonlarının ise sadece %2'sinde bildirilmiştir.

Sonuçlar:
EİBA, çeşitli sistemik enfeksiyon süreçlerinde ortaya çıkabilir; en yaygın olanı solunum yolu enfeksiyonlarıdır ve tipik olarak bilateral, orta şiddette ve vakaların yarısında analjeziklere tam yanıtlı başağrılarıdır. Buna karşılık, IKE-ilişkili başağrıları daha şiddetli, miks karakterli ve analjezik tedaviye dirençlidir. Tüm enfeksiyon türlerinde, hastaların ¼-⅓'ünde başağrısına eşlikçi ≥2 kırmızı bayrak saptanmıştır. Ancak, birden fazla kırmızı bayrağın varlığı, başağrısının sistemik mi yoksa intrakraniyal enfeksiyona mı atfedildiğini ayırt etmemiştir.

Anahtar Kelimeler: Enfeksiyonla ilişkili başağrısı, kırmızı bayrak, sekonder başağrısı

SS-1413 AURALI VE AURASIZ MİGREN HASTALARINDA ATAK SIKLIĞI İLE BEYAZ CEVHER LEZYON YÜKÜ ARASINDAKİ İLİŞKİ: RETROSPEKTİF BİR ÇALIŞMA

TUĞBA OKLUOĞLU[1], BAŞAK PİŞKİN[1], REYHAN KARAGÜL[2], FATİH KANTRACI[2]

[1]YEDİTEPE ÜNİVERSİTESİ TIP FAKÜLTESİ, NÖROLOJİ ANA BİLİM DALI, İSTANBUL
[2]ÖZEL SURP PIRGİÇ ERMENİ HASTANESİ, RADYOLOJİ KLİNİĞİ

Giriş:
Migren hastalarında beyaz cevher hiperintensiteleri (WMH) sıklıkla bildirilmekte, özellikle auralı olgularda daha belirgin görülmektedir. Atak sıklığı ve hastalık süresinin bu lezyonların gelişiminde etkili olabileceği düşünülmektedir. Bu çalışmada, auralı (MwA) ve aurasız (MwoA) migren hastalarında WMH varlığı, dağılımı ve atak sıklığıyla ilişkisi retrospektif olarak değerlendirilmiştir.

Yöntem:
2023–2025 yılları arasında kliniğimizde ICHD-3 kriterlerine göre migren tanısı alan ve beyin MRI incelemesi bulunan 128 hasta (MwA = 66, MwoA = 62) çalışmaya dahil edildi. MRI'lar 3 Tesla cihazla elde edilen FLAIR sekansları üzerinden değerlendirildi. Lezyon yükü Fazekas skorlamasına göre sınıflandırıldı ve lobar yerleşim (frontal, parietal, temporal, oksipital) kaydedildi. Klinik verilerden atak sıklığı (gün/ay), hastalık süresi (yıl) ve vasküler risk faktörleri retrospektif olarak dosya kayıtlarından elde edildi.

Bulgular:
Auralı hastalarda WMH sıklığı %61, aurasızlarda %39 olarak saptandı ($p = 0.02$). Auralı olgularda lezyonlar sıklıkla posterior (parietal-oksipital) bölgelerde, aurasızlarda frontal subkortikal alanlarda yoğunlaştı. Ortalama Fazekas skoru MwA grubunda 2.0 ± 1.1, MwoA'da 1.3 ± 0.8 idi ($p = 0.01$). Atak sıklığı ile Fazekas skoru arasında pozitif korelasyon izlendi ($r = 0.34$, $p < 0.01$). Vasküler komorbiditeler modele eklendiğinde aura varlığı bağımsız bir belirleyici olarak kaldı ($\beta = 0.27$, $p = 0.04$).

Sonuç:
Auralı migrenlilerde beyaz cevher lezyon yükü artmış, lezyonlar çoğunlukla posterior-subkortikal alanlarda izlenmiştir. Atak sıklığı ile WMH yükü arasında anlamlı bir ilişki mevcuttur. Bu sonuçlar, migrenin tekrarlayan ataklarının beyaz cevher bütünlüğü üzerinde mikrovasküler düzeyde etkili olabileceğini düşündürmekte ve ileri prospektif çalışmalarla desteklenmesi gerekmektedir.

Anahtar Kelimeler: Migren, aura, beyaz cevher, atak

SS-1418 İLK ATAK SANTRAL DEMİYELİNİZAN HASTALIKLARDA PERİFERİK DEMİYELİNİZASYONUN, KRONİK İNFLAMATUAR DEMİYELİNİZAN POLİNÖROPATİLERDE SANTRAL DEMİYELİNİZASYONUN ARAŞTIRILMASI VE BUNLARIN ANTİ-NF VE ANTİ-MOG ANTİKORU İLE İLİŞKİSİ

CANSU GÜLCİHAN TÜRKOK[1], SİBEL KARŞIDAĞ[2], MEHMET FATİH ÖZDAĞ[2], ATAY VURAL[3], RECAİ TÜRKOĞLU[4], SERKAN DEMİR[5]

[1]*BEYLİKDÜZÜ DEVLET HASTANESİ, NÖROLOJİ, İSTANBUL*
[2]*SULTAN ABDÜLHAMİD HAN EĞİTİM VE ARAŞTIRMA HASTANESİ, NÖROLOJİ ANABİLİM DALI, İSTANBUL*
[3]*KOŞ ÜNİVERSİTESİ HASTANESİ, NÖROLOJİ, İSTANBUL*
[4]*HAYDARPAŞA NUMUNE EĞİTİM VE ARAŞTIRMA HASTANESİ, NÖROLOJİ, İSTANBUL*
[5]*SANCAKTEPE PROF.DR. İLHAN VARANK EĞİTM VE ARAŞTIRMA HASTANESİ, NÖROLOJİ, İSTANBUL*

Amaç:
Bu çalışmada kombine santral ve periferik demiyelinizasyon (CCPD) sıklığının belirlenmesi, CCPD olgularının klinik, radyolojik, elektrofizyolojik özellikleri ve tedavi yanıtlarının santral sinir sistemi (SSS) demiyelinizan hastalıkları ile kronik inflamatuar demiyelinizan polinöropati (KİDP) olgularıyla karşılaştırılması ve Nörofasin-155 (NF-155) ile miyelin oligodendrosit glikoprotein (MOG) antikorlarının rolünün araştırılması amaçlandı.

Gereç-Yöntem:
İlk atak SSS demiyelinizan hastalığı veya KİDP tanısı alan hastalar prospektif olarak incelendi. SSS ve periferik sinir sistemi bulgularını birlikte gösteren olgular CCPD grubunu oluşturdu. Tüm gruplarda klinik, nöroradyolojik, laboratuvar ve elektrofizyolojik veriler değerlendirildi. KİDP ve CCPD olgularında Hughes, SSS grubunda EDSS skoru kullanıldı. KİDP hastalarının serum ve BOS örneklerinden NF-155, SSS grubunda multipl skleroz tanısı kesinleşmemiş 41 hastadan MOG antikoru canlı hücre bazlı testle incelendi.

Bulgular:
Toplam 122 hastanın 10'u CCPD tanısı aldı. CCPD grubunda genç yaşta görülme sıklığı KİDP grubuna göre yüksekti ($p<0.05$). Cinsiyet farkı saptanmadı. Klinik olarak CCPD, her iki gruptan anlamlı farklılık gösterdi. SSS için en sık izole miyelit, periferik sistem için varyant KİDP gözlendi. Spinal T2 ve kontrastlı kraniyal lezyonlar, BOS protein yüksekliği ve OKB negatifliği CCPD'de anlamlıydı ($p<0.05$). Steroid/IVIG yanıtsızlığı KİDP'ye göre daha fazlaydı. Tedavi sonrası her iki grupta Hughes skorunda iyileşme izlendi ($p<0.05$). CCPD hastalarının 4'ünde MOG, 2'sinde NF-155 antikoru pozitif bulundu.

Sonuç:
CCPD, SSS ve KİDP arasında klinik ve radyolojik açıdan hem örtüşen hem farklı özellikler gösterir. Anti-MOG ve anti-NF-155 antikorları, ortak etiyopatogenezde rol oynayabilir.

Anahtar Kelimeler: Kombine santral ve periferik demiyelinizasyon, Santral sinir sistemi demiyelinizan hastalıkları, Kronik inflamatuar demiyelinizan polinöropati, Anti nörofasin-155 antikoru, Anti miyelin oligodendrosit glikoprotein antikoru.

SS-1441 L-2-HİDROKSİGLUTARİK ASİDÜRİ: HASTALARDA UZUN DÖNEM TAKİP SKORLARI

NİSA ZULAL SARİ, PİNAR TOPALOGLU, ZUHAL YAPİCİ

İSTANBUL ÜNİVERSİTESİ, İSTANBUL TIP FAKÜLTESİ, NÖROLOJİ ANABİLİM DALI, ÇOCUK NÖROLOJİSİ BİLİM DALI

Amaç:
L-2-hidroksiglutarik asidüri (L2HGA) nadir görülen, otozomal resesif geçişli bir çeşit organik asidüridir. Pediatrik popülasyonda L2HGA prevelansı 1/1.000.000–1/2.000.000 olarak bildirilmiştir. İlerleyici bir ensefalopati olan bu hastalıkta olgularımızın uzun dönemde motor ve iletişim fonksiyonlarındaki değişiklikleri değerlendirmek amaçlanmıştır.

Gereç ve Yöntem:
Kliniğimizde L-2-hidroksiglutarik asidüri tanısı ile takip edilen 18 hastanın ilk başvuru sırasındaki ve güncel fonksiyonel skorlamaları yapıldı. Kaba Motor Fonksiyon Sınıflama Sistemi (KGMF), Manuel Yetenek Sınıflaması (MAC), İletişim Fonksiyon Sınıflama Sistemi (CFCS) ve Yeme-İçme Fonksiyon Sınıflama Sistemi (EDACS) ölçekleri kullanıldı.

Bulgular:
Çalışmaya alınan 18 hastanın (K/E: 10/8) 2'si izlem süresi içinde kaybedilmişti, 16 hasta aktif olarak skorlandı. Başvuru sırasındaki ortalama skorlar sırasıyla KGMF:1,7±1,0, MAC:1,8±1,1, CFCS:2,7±1,2, EDACS:1,6±1,0 olarak bulunmuştur. Bu değerler, olguların büyük kısmında erken dönemde hafif düzeyde motor etkilenme, sınırlı ince motor beceri kaybı ve genellikle korunmuş iletişim ile oral motor fonksiyonlara işaret etmektedir. İzlem süresi 0,2–27,2 yıl arasında olup, ortalama süre 17,8 (±4,3) yıl olarak hesaplandı. Uzun dönem izlem sonunda tüm skala değerlerinde artış gözlenmiş olup tespit edilen son skorlar KGMF: 2,1±1,4, MAC: 2,0±1,4, CFCS: 3,1±1,5, EDACS: 1,9±1,3 olarak hesaplanmıştır. Bu değişim, kaba motor ve iletişim alanlarında daha belirgin olmak üzere, hastalık sürecinin ilerlemesine bağlı fonksiyonel gerilemeye işaret etmektedir. Ortalama değişim miktarı KGMF için +0,4, MAC için +0,2, CFCS için +0,4, ve EDACS için +0,3 olarak saptanmıştır.

Sonuç/Yorum:
L2HGA hastalarda uzun dönem izlemde motor, iletişim ve oral-motor fonksiyonlarda kademeli ancak yavaş seyirli bir kayıp izlenmiştir. Skorlamalarda KGMF, CFCS alanlarındaki kötüleşme hastalığın ilerlemesiyle paralel seyrederken, MAC ve EDACS gerilemesi daha sınırlı düzeyde kalmıştır. Diğer kronik progresif fonksiyon kaybı yapan nörolojik hastalıklarla kontrollü bir değerlendirme yapılmamış olsa da L2HGA'nın yavaş seyirli bir nörolojik gerileme yaptığı yorumu yapılabilir.

Anahtar Kelimeler: İletişim Fonksiyon Sınıflama Sistemi, İnce Motor Beceri, Kaba Motor Fonksiyon, L-2-hidroksiglutarik asidüri, Manuel Yetenek Sınıflaması, Oral Motor Fonksiyon

L2HGA



Fonksiyonel Skala	Başvuru Ort. ± SS	Son Ort. ± SS	Değişim (Δ)
KGMF	1,7 ± 1,0	2,1 ± 1,4	+0,4
MAC	1,8 ± 1,1	2,0 ± 1,4	+0,2
CFCS	2,7 ± 1,2	3,1 ± 1,5	+0,4
EDACS	1,6 ± 1,0	1,9 ± 1,3	+0,3

L2HGA Hastalarında Fonksiyonel Skorların Uzun Dönem Değişimi

SS-1460 CASE, NLR VE BOS BİYOBELİRTEÇLERİNİN OTOİMMÜN ENSEFALİT ALT TİPLERİNİN AYIRIMINDAKİ TANISAL DEĞERİ

YILDIZHAN ŞENGÜL, ELİF SUMEYYE AKYUZ

ÇANAKKALE ONSEKİZ MART ÜNİVERSİTESİ; NÖROLOJİ ANABİLİM DALI; ÇANAKKALE

Amaç:
Otoimmün ensefalit (OE) tanısında antikor pozitifliği temel belirleyici olsa da, antikor saptanamayan ancak klinik ve laboratuvar olarak OE ile uyumlu olgular tanısal açıdan belirsizlik yaratmaktadır. Bu çalışmanın amacı, seropozitif OE (S+OE) (n=10),seronegatif probable OE (S-ProOE) (n=15) ve seronegatif possible OE (S-PosOE) (n=21) alt gruplarında klinik, BOS ve sistemik inflamatuvar belirteçlerin tanısal katkısını değerlendirmektir.

Yöntem:
Toplam 51 hasta çalışmaya dahil edildi; kriterleri karşılamayan olgular (n=5) dışlandı. Tüm hastalar subakut başlangıçlı kognitif veya psikiyatrik semptomlar ya da nöbet ile başvurmuş ve herpes PCR testleri negatiftir. Klinik şiddet CASE ve MRS skorlarıyla değerlendirildi. BOS hücre sayısı, protein, albumin, NLR (nötrofil lenfosit oranı), sodyum, EEG ve MRG bulguları gruplar arasında karşılaştırıldı. Veriler dağılıma göre Kruskal–Wallis, Mann–Whitney U, Ki-kare ve Fisher exact testleriyle analiz edildi; ROC analizleri ayırt edici gücü değerlendirmek için kullanıldı.

Bulgular:
CASE skorları gruplar arasında anlamlı fark göstermedi. MRS giriş skoru S-ProOE grubunda daha yüksekti (p=0.024). BOS pozitifliği S-ProOE grubunda %86.7, S-PosOE grubunda %38.1 ve S+OE grubunda %60.0 olup fark istatistiksel olarak anlamlıydı (χ^2=8.52, p=0.014; Fisher's exact p=0.0057). BOS albumin düzeyi en yüksek ayırt edici güce sahipti (AUC=0.76, cutoff>172 mg/L, duyarlılık %93.3, özgüllük %57.1). NLR olgular arasında artış eğilimi gösterdi (AUC=0.65). EEG anormalliği seropozitif ve probable gruplarda benzerdi, MRG pozitifliği ise possible OE grubunda daha düşüktü (%14.3).

Sonuç:
S-ProOE ve S-PosOE grupları klinik olarak ortak bir spektrumda yer almakla birlikte, BOS inflamasyon göstergeleri S-ProOE grubunda daha belirgindir. Bu durum, antikor saptanmasa bile bu alt grubun daha aktif immün yanıtla seyreden bir fenotipi temsil edebileceğini düşündürmektedir. BOS albumin ve hücresel yanıt artışı, OE algoritmasında yer alan klasik BOS parametrelerinin ötesinde, seronegatif olguların immünolojik aktivitesini anlamada biyolojik belirteç olarak önem taşımaktadır.

Anahtar Kelimeler: Otoimmün ensefalit, seronegatif, case skoru, bos, mr, nöroinflamasyon

Şekil 1: Seropozitif, Seronegatif Probable ve Seronegatif Possible OE Gruplarında EEG, BOS ve MRG Bulgularının Karşılaştırılması

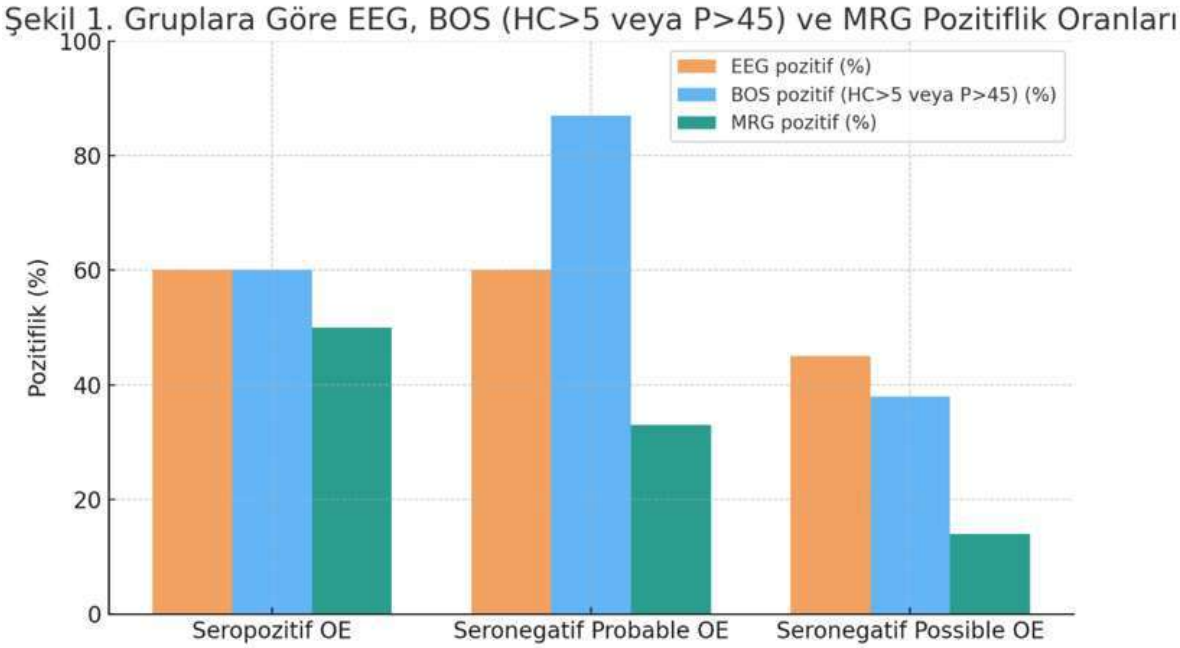

Tablo 1. Otoimmün Ensefalit Alt Gruplarının Demografik, Klinik ve Laboratuvar Özellikleri

Değişken	Seropozitif OE (n=10)	Seronegatif Probable OE (n=15)	Seronegatif Possible OE (n=21)	p değeri*
Yaş (yıl)	51.3 ± 17.9	47.1 ± 16.5	49.7 ± 15.8	0.67
Cinsiyet (Kadın)	6 (60%)	9 (60%)	12 (57.1%)	0.97
CASE Giriş	8.0 ± 5.23	9.47 ± 6.15	9.67 ± 5.87	0.274
CASE Çıkış	8.2 ± 6.83	8.6 ± 8.87	10.14 ± 10.03	0.281
MRS Giriş	0.6 ± 1.26	1.67 ± 1.72	0.38 ± 0.97	**0.024**
MRS Çıkış	1.6 ± 1.51	2.93 ± 2.64	1.81 ± 2.48	0.093
BOS Hücre Sayısı (mm³)	1.3 ± 1.83	16.33 ± 39.05	2.0 ± 6.47	**0.032**
BOS Albumin (mg/L)	334.0 ± 166.47	395.8 ± 284.89	209.65 ± 162.71	**0.012**
NLR	3.36 ± 1.79	7.75 ± 6.76	4.43 ± 2.73	0.064
PLR	153.83 ± 64.18	198.3 ± 98.33	190.24 ± 93.66	0.580
CRP (mg/L)	5.95 ± 7.01	10.83 ± 15.7	36.81 ± 52.39	0.208
CRP/ESR oranı	0.39 ± 0.40	0.39 ± 0.28	1.21 ± 1.56	0.088
Sodyum (mmol/L)	137.0 ± 4.99	135.33 ± 4.65	139.33 ± 4.67	0.052
B12 (pg/mL)	748.8 ± 425.95	440.13 ± 326.94	540.24 ± 501.86	0.062
Şikayet–Tedavi Arası Süre (gün)	99.4 ± 115.81	39.33 ± 94.93	103.67 ± 193.06	**0.045**

**Veriler ortalama ± standart sapma veya n (%) olarak verilmiştir. Grup karşılaştırmalarında Kruskal–Wallis ve Ki-kare testleri kullanılmıştır. p<0.05 istatistiksel olarak anlamlı kabul edilmiştir.*

Tablo 2. Seronegatif Probable ve Seronegatif Possible Otoimmün Ensefalit Olgularında NLR, BOS Albumin ve Sodyum Düzeylerinin ROC Analizi Sonuçları

Parametre	AUC	Cutoff	Sensitivity	Specificity	Yorum
NLR	0.65	>2.68	93.3	33.3	Orta düzeyde ayırt edici güç; yüksek duyarlılık, düşük özgüllük.
BOS Albumin	0.76	>172 mg/L	93.3	57.1	En güçlü biyobelirteç; probable > possible ayrımında anlamlı.
Sodyum	0.27	150 mmol/L	0	1000	Ayırıcı değeri yok.

SS-1461 AİLESEL MULTİPL SKLEROZDA PROGRESYON VE KLİNİK SEYİR: GENETİK YATKINLIK HASTALIK GİDİŞİNİ ETKİLİYOR MU?

YASEMİN ŞİMŞEK[1], CAN ÇALIŞKAN[1], SAİD ALİZADA[2], ELA SİMAY ZENGİN[3], SERKAN ÖZAKBAŞ[4]

[1]İZMİR EKONOMİ ÜNİVERSİTESİ MEDİCAL POİNT HASTANESİ, İZMİR
[2]DOKUZ EYLÜL ÜNİVERSİTESİ TIP FAKÜLTESİ HASTANESİ, NÖROLOJİ ANABİLİMDALI, İZMİR
[3]İZMİR EKONOMİ ÜNİVERSİTESİ TIP FAKÜLTESİ MEDİCAL POİNT HASTANESİ, NÖROLOJİ ANABİLİMDALI, İZMİR
[4]İZMİR EKONOMİ ÜNİVERSİTESİ MEDİCAL POİNT HASTANESİ, NÖROLOJİ ANABİLİMDALI, İZMİR; MS ARAŞTIRMALARI DERNEĞİ

Amaç:
Ailesel multipl skleroz (MS), genetik yatkınlığın ve çevresel faktörlerin etkileşimiyle şekillenen heterojen bir klinik alt grubu temsil eder. Bu çalışmanın amacı, ailesel MS olgularının klinik, laboratuvar ve hastalık seyri özelliklerini, ailesel olmayan MS olguları ile karşılaştırarak potansiyel farklılıkları ve olası kalıtsal eğilimleri ortaya koymaktır.

Materyal-Metod:
2013–2023 yılları arasında merkezimizde takip edilen MS hastalarının tıbbi kayıtları retrospektif olarak incelendi. Ailesel MS, birinci, ikinci veya üçüncü derece akrabalarda MS öyküsü bulunmasıyla tanımlandı. Tüm katılımcılar için demografik veriler, hastalık başlangıç yaşı, tanı yılı, hastalık süresi, MS alt tipi, EDSS skorları, kullanılan tedaviler ve beyin-omurilik sıvısı (BOS) bulguları (oligoklonal bant, IgG ve IgM indeksleri) kaydedildi. Ailesel ve ailesel olmayan MS grupları arasında karşılaştırmalı analizler yapıldı.

Bulgular:
Kohortumuzda 523'ü ailesel MS özelliklerini karşılayan MS'li birey saptandı. Yaş grupları eşitlenmiş kontrol grubunda 512 ailesel olmayan MS'li birey yer aldı. Ailesel MS grubunda RRMS oranı %78, SPMS %10,9, PPMS %3,5, CIS %7,6 iken; kontrol grubunda bu oranlar sırasıyla %76,7, %7,0, %5,2 ve %11,1 olarak saptandı. SPMS oranı ailesel grupta anlamlı düzeyde daha yüksekti (p=0,030). EDDS, hastalık süresi, tanıya kadar geçen süre, tedaviler ve BOS bulguları açısından gruplar arasında anlamlı fark bulunmadı (p>0,05).

Sonuç:
Sonuç: olarak, bugüne kadar bildirilen en geniş ailevi MS örneklemlerinden birine dayanan bu çalışma, ailesel olgularda sekonder progresyonun daha sık görüldüğünü göstermektedir. Bulgular, genetik yatkınlığın hastalık seyrinde belirleyici bir rol oynayabileceğini ve bu grubun ayrı bir klinik alt tip olarak değerlendirilmesi gerektiğini düşündürmekte olup genetik temelli ileri araştırmalara ihtiyaç olduğunu göstermektedir.

Anahtar Kelimeler: Ailesel multipl skleroz, genetik, yatkınlık

SS-1464 HİPERSOMNOLANSIN SANTRAL BOZUKLUKLARI HASTALARINDA SOREMP VE EŞLİK EDEN ÖZELLİKLER

GÜLŞAH IŞILAK BAYKA, BÜŞRA ZEYBEK, UTKU OĞAN AKYILDIZ

AYDIN ADNAN MENDERES ÜNİVERSİTESİ, NÖROLOJİ ANA BİLİM DALI, AYDIN

Giriş:
Narkolepsi sendromu; genetik yatkınlık ile immun patogenezin tetiklediği, patofizyolojisinde hipokretinerjik yetersizliğin olduğu bir nörolojik hastalığı tanımlar. ICSD-3 TR ile, hipokretinerjik yetersizliğin bir sonucu olan, uyku stabilizasyonunun bozulması nedeni ile oluşan Nokturnal REM başlangıçlı uyku (N-SOREMP), tanı kriterlerindeki yeri önem kazanmıştır.

Son beş yılda, uyku tıbbı merkezimizdeki takip edilen hipersomnolansın santral bozuklukları (HSB) hastalarının SOREMP'in hangi evre sonunda oluştuğu, N-SOREMP varlığının atonisiz REM ile ilişkisini retrospektif olarak inceledik.

Sonuçlar:
Toplam 37 NT hastasının, 29'ü NT1, 4'ü ise NT2 ve 4'ü ise İH hastası idi. Ortalama yaş 35,6 (15-53) idi. NT1 hastalarının 17'si kadın, 12'si erkekti. NT2'de ise 3'ü kadın, 1'i erkekti. İH'de ise 4'ü kadındı. N-SOREMP izlenen 15 NT1 hastasının 10'unda atonisiz REM gözlenmiştir. NT1 hastalarının 14'ünde ise N-SOREMP izlenmemiştir. N-SOREMP izlenmeyen hastaların 3'ünde atonisiz REM izlenmiştir. NT1 hastalarının 13'ünde atonisiz REM izlenirken NT2 hastalarında ise 1'inde N-SOREMP ve eş zamanlı atonisiz REM izlenmiştir. İH grubunda ise N-SOREMP veya atonisiz REM izlenmemiştir. N-SOREMP'in hangi uyku evresinden sonra geldiğine baktığımızda ise N1'den 8, N2'den 7 ve W'dan ise 1 hastada geçiş izlenmiştir.

NT1, N-SOREMP izlenen hastaların ÇULT'unda, SOREMP'lerde ise 6'sında 5, 2'sinde 4, 6'sında 3 ve 3'ünde 2 SOREMP saptanmıştır. N-SOREMP izlenmeyenlerde ise, 4'ünde 5, 1'inde 4, 2'sinde 3 ve 5'inde 2 SOREMP izlenmiştir.

Tartışma:
Hipokretin; uyku stabilizasyonunun en önemli bileşenidir. Narkolepsi sendromunda eksik olan hipokretin, nokturnal SOREMP ile yakından ilişkilidir. HSB grubunda N-SOREMP ve atonisiz REM İH'de izlenmezken, NT1'de 15/29 N-SOREMP izlenmiştir. N-SOREMP hastalarında atonisiz REM'in sık olduğu görülmüştür.

Anahtar Kelimeler: Hipokretin, Narkolepsi, SOREM

SS-1465 MULTİPL SKLEROZDA BİLİŞSEL İŞLEVİN DEĞERLENDİRİLMESİNDE BİLGİ-VEREN YAKLAŞIMININ ÜSTÜNLÜĞÜ: MSNQ VERİLERİ VE ÖZ-BİLDİRİM ÖLÇEKLERİNİN SINIRLILIKLARI

ELA SİMAY ZENGİN[1], GÜVENÇ ARSLAN[2], GÖZDE DENİZ ÜNAL[3], İREM KARA[3], CAN ÇALIŞKAN[3], SERKAN ÖZAKBAŞ[4]

[1]İZMİR EKONOMİ ÜNİVERSİTESİ TIP FAKÜLTESİ MEDİCAL POİNT HASTANESİ, NÖROLOJİ ANABİLİMDALI, İZMİR
[2]İZMİR EKONOMİ ÜNİVERSİTESİ TIP FAKÜLTESİ MEDİCAL POİNT HASTANESİ, İZMİR
[3]İZMİR EKONOMİ ÜNİVERSİTESİ MEDİCAL POİNT HASTANESİ, İZMİR
[4]İZMİR EKONOMİ ÜNİVERSİTESİ TIP FAKÜLTESİ MEDİCAL POİNT HASTANESİ, NÖROLOJİ ANABİLİMDALI, İZMİR; MS ARAŞTIRMALARI DERNEĞİ

Amaç:
Multipl skleroz (MS), hem fiziksel hem de bilişsel alanları etkileyen kronik bir nörolojik hastalıktır. Bilişsel bozulmalar sıklıkla göz ardı edilmekte, hastaların kendi durumlarına ilişkin farkındalık düzeylerinin düşük olması özbildirimlerin güvenilirliğini sınırlamaktadır. Bu çalışmanın amacı, hasta bildirimi (MSNQ-P) ile bilgi veren temelli (MSNQ-I) bilişsel değerlendirmelerin objektif testlerle olan ilişkisini incelemek ve hangi yöntemin bilişsel bozulmayı daha doğru yansıttığını belirlemektir.

Materyal-Metod:
Çalışmaya 222 MS'li birey dahil edilmiştir (yaş ortalaması 37,8±10,3 yıl; hastalık süresi 8,0±7,0 yıl; %73,9 kadın; %96,8 RRMS). Katılımcılara MSNQ-P ve MSNQ-I formları uygulanmıştır. Objektif bilişsel performans, Symbol Digit Modalities Test (SDMT), California Verbal Learning Test-II (CVLT-II) ve Brief Visuospatial Memory Test-Revised (BVMT-R) ile değerlendirilmiştir. Fiziksel yetersizlik Expanded Disability Status Scale (EDSS) ve Patient Determined Disease Steps (PDDS) ile ölçülmüştür.

Bulgular:
MSNQ-I, SDMT (r=-0,387), CVLT-II (r=-0,293) ve BVMT-R (r=-0,358) skorlarıyla anlamlı negatif korelasyon göstermiştir (tümü p<0,001). MSNQ-P ile bilişsel testler arasında anlamlı ilişki saptanmamıştır (p>0,05). Ayrıca MSNQ-I, EDSS (r=0,352) ve PDDS (r=0,317) ile pozitif korelasyon göstermiştir (p<0,001); MSNQ-P ile bu ölçümler arasında ilişki bulunmamıştır.

Sonuç:
Bilgi veren temelli değerlendirmeler (MSNQ-I), bilişsel performans ve fiziksel yetersizlikle daha güçlü ilişki göstermektedir. Bu sonuçlar, MS'li bireylerin bilişsel farkındalık düzeylerinin sınırlı olabileceğini ve özbildirimlerin bilişsel bozulmayı saptamaktan uzak olduğunu göstermektedir. Sonuç: olarak, bu çalışma bilgi-veren değerlendirmelerinin bilişsel bozulmayı saptamada öz-bildirimlere kıyasla üstün olduğunu göstermekte, mevcut öz-bildirim araçlarının sınırlılıklarını ortaya koymakta ve MSNQ'nun görevini üstlenecek yeni bir öz-bildirim aracına olan gereksinimi açık biçimde vurgulamaktadır.

Anahtar Kelimeler: Kognisyon, multipl skleroz, MSNQ, özbildirim, yaşam kalitesi

SS-1473 SOD1 MUTASYONLU HASTALARIN KLİNİK VE MOLEKÜLER ÖZELLİKLERİ: YENİ PATOJENİK VARYANTLAR VE FENOTİPLER, TEK MERKEZ DENEYİMİ

ZAHRA HUSEYNLİ[1], ARMAN ÇAKAR[1], GULANDAM BAGİROVA[2], SERDAR CEYLANER[2], OYA UYGUNER[2], HACER DURMUŞ[1], YEŞİM PARMAN[1]

[1]İSTANBUL ÜNİVERSİTESİ, İSTANBUL TIP FAKÜLTESİ, NÖROMUSKÜLER HASTALIKLAR BİLİM DALI
[2]İSTANBUL ÜNİVERSİTESİ, İSTANBUL TIP FAKÜLTESİ, TIBBİ GENETİK ANABİLİM DALI

Giriş:
SOD1, amyotrofik lateral skleroza (ALS) neden olduğu saptanan ilk gendir. Patojenik SOD1 varyantları Türkiye'de genetik ALS'nin en sık ikinci nedenidir. Saptanan varyantlara göre ALS hastalarında hastalığın başlangıç yaşı, şiddeti ve ilerleme hızı farklılık gösterebilir.

Metod:
Bu çalışmada, SOD1 geninde patojenik varyant görülen hastaların genetik ve klinik özelliklerinin tanımlanması planlandı.

Çalışmaya 1995-2025 yılları arasında İstanbul Tıp Fakültesi Nöromüsküler Hastalıklar Bilim Dalı polikliniğinden takipli, El-Escorial veya Gold Coast kriterlerine göre ALS tanısı alan veya spastik tetrapleji ve aksiyal hipotoni (STAHP) sendromlu, genetik incelemesinde SOD1 geninde patolojik varyant saptanan 38 hasta dahil edildi. Genetik inceleme için ekzom dizileme ve/veya Sanger sekanslama yöntemi uygulandı.

Sonuçlar:
Yirmi bir hasta erkekti, üç hastada ailede benzer hastalık öyküsü yoktu. ALS fenotipi olan hastaların ortalama başlangıç yaşı 35,4 idi (20-53 arasında). En sık ilk yakınma alt ekstremitede güçsüzlüktü (20/38). Homozigot D91A varyantı saptanan bir hastada ilginç olarak serebellar bulgular mevcuttu. Aile taraması ile sekiz presemptomatik aile üyesi saptandı. SOD1 geninde 10 farklı patojenik değişiklik saptandı (L145F, N87S, A5S, D91A, G38R, L188V, N66S, E134K, V88M, V32A). En sık görülen varyant L145F idi (6/34). Beş ayrı ailede homozigot SOD1 varyantları görüldü (E134K, D91A, N87S). A5S ve N87S mutasyonları erken başlangıç ve hızlı progresyon ile ilişkiliyken D19A gen mutasyonu uzun sağkalım ve L145F mutasyonu farklı fenotipik bulgular ile ilişkiliydi. Homozigot c.52_56del5ins154 varyantı saptanan hastada STAHP sendromu mevcuttu.

Tartışma:
Özellikle tedavi seçeneğinin varlığı nedeniyle SOD1 ilişkili ALS hastalarının genetik ve fenotipik özelliklerinin iyi bilinmesi büyük önem taşımaktadır. Ükemizde akraba evliliklerinin sık olması nedeniyle homozigot SOD1 varyantlarının daha sık olduğu dikkati çekmiştir.

Anahtar Kelimeler: Amyotrofik Lateral Skleroz, SOD1, Tofersen

SS-1474 OCRELIZUMAB İLE BİLİŞSEL VE DAVRANIŞSAL KORUMA: GÖRSEL BELLEK GERİLEMESİNİ ÖNLEYEN ÜÇ YILLIK İZLEM BULGULARI

GÖZDE DENİZ ÜNAL[1], İREM KARA[2], CAN ÇALIŞKAN[2], SAİD ALİZADA[3], ELA SİMAY ZENGİN[4], SERKAN ÖZAKBAŞ[4]

[1]DOKUZ EYLÜL ÜNİVERSİTESİ, SAĞLIK BİLİMLERİ ENSTİTÜSÜ, İZMİR, TÜRKİYE
[2]İZMİR EKONOMİ ÜNİVERSİTESİ, MEDİCAL POİNT HASTANESİ, İZMİR TÜRKİYE
[3]DOKUZ EYLÜL ÜNİVERSİTESİ TIP FAKÜLTESİ, NÖROLOJİ ANA BİLİM DALI, İZMİR, TÜRKİYE
[4]İZMİR EKONOMİ ÜNİVERSİTESİ, MEDİCAL POİNT HASTANESİ NÖROLOJİ ANABİLİM DALI, İZMİR TÜRKİYE
[5]MULTİPLE SCLEROSİS RESEARCH ASSOCİATİON, IZMİR, TÜRKİYE

Giriş:
Multipl skleroz (MS), bilişsel, davranışsal ve motor işlevlerde gerilemeye yol açan kronik, nörodejeneratif bir hastalıktır. Özellikle ilerleyici formlarda artan nörodejenerasyon, dikkat, bellek ve işlemleme hızında bozulmalarla sonuçlanır. Hastalık modifiye edici tedaviler (DMT) fiziksel özürlülük progresyonunu yavaşlatabilse de, bilişsel ve davranışsal alanlardaki uzun dönem etkileri yeterince aydınlatılamamıştır.

Amaç:
Bu çalışma, ilerleyici MS hastalarında ocrelizumab tedavisinin üç yıllık süreçte bilişsel, davranışsal ve fiziksel işlevler üzerindeki etkilerini değerlendirmeyi; özellikle görsel bellek performansındaki değişimi ve bilişsel sürekliliğin korunmasını incelemeyi amaçlamaktadır.

Yöntem:
Ocrelizumab tedavisi alan 125 progresif MS hastası yaklaşık üç yıl boyunca izlenmiştir. Nöropsikolojik değerlendirmelerde Symbol Digit Modalities Test (SDMT), California Verbal Learning Test-II (CVLT-II) ve Brief Visuospatial Memory Test-Revised (BVMT-R) kullanılmıştır. Fiziksel performans Timed 25-Foot Walk (T25FW) ve Nine-Hole Peg Test (9HPT) ile; özürlülük düzeyi Expanded Disability Status Scale (EDSS) ile değerlendirilmiştir. Eşleştirilmiş örneklem t-testi ve Cohen's d etki büyüklüğü hesaplanmıştır.

Bulgular:
Üç yıllık izlem sonunda EDSS skorları 5.65'ten 5.82'ye anlamlı artış göstermiştir ($p=0.015$). Buna karşın BVMT-R skorlarında anlamlı iyileşme saptanmıştır ($p<0.001$, $d=-0.41$). SDMT ve CVLT-II skorlarındaki değişiklikler küçük düzeydedir.

Sonuç:
Ocrelizumab tedavisi, ilerleyici MS hastalarında nörodejeneratif sürece rağmen görsel belleği ve bilişsel sürekliliği koruyabilmektedir. Bulgular, ilacın nöroprotektif etkilerini ve davranışsal stabilizasyon üzerindeki potansiyel rolünü desteklemekte; demans benzeri bilişsel gerilemenin önlenmesinde erken müdahalenin önemini vurgulamaktadır.

Anahtar Kelimeler: Multipl skleroz, Ocrelizumab, Bilişsel Koruma, Davranışsal Stabilizasyon, Nöroprotektif Etki, Bilişsel Gerileme

SS-1476 HEREDİTER TRANSTİRETİN AMİLOİDOZ'DA İSTANBUL TIP FAKÜLTESİ NÖROMÜSKÜLER HASTALIKLAR BİLİM DALI DENEYİMİ

PINAR ELKOCA, İBRAHİM KAMACI, ARMAN ÇAKAR, HACER DURMUŞ TEKÇE, YEŞİM PARMAN

NÖROMUSKÜLER HASTALIKLAR BİLİM DALI, NÖROLOJİ ANA BİLİM DALI, İSTANBUL TIP FAKÜLTESİ, İSTANBUL ÜNİVERSİTESİ

Giriş:
Herediter transtiretin amiloidoz (ATTRv), vücutta tetramer formda bulunan transtiretinin monomer hale gelerek toksik özellik kazanması ve çeşitli doku ve organlarda birikmesi sonucunda gelişen; ilerleyici bir hastalıktır. TTR genindeki mutasyonlar, otozomal dominant geçişli hastalığa neden olmaktadır. Klinik belirtiler, ilgili varyanta bağlı olarak önemli değişiklikler göstermektedir.

Yöntem:
Çalışmamızda, İstanbul Üniversitesi, İstanbul Tıp Fakültesi, Nöromüsküler Hastalıklar Bilim Dalı'nda takip edilen ATTRv tanılı hastaların klinik ve genetik özellikleri retrospektif olarak incelenmiştir. Asemptomatik 33 birey çalışma dışında bırakılmıştır.

Bulgular:
Kliniğimizde takip edilen 32 aileden 50 hastanın 34'i erkek, 16'sı kadındı. Hastaların semptomlarının ortalama başlangıç yaşı 44,2 (24-64 arasında) idi. Semptomatik hastaların son muayenedeki yaş ortalaması 54,5 (30-77 arasında) idi. Takipler sırasında 15 hasta eksitus oldu. En sık başlangıç bulgusu ince lif nöropatisini düşündüren duysal veya otonom yakınmalardı (49 hasta). Asp18Asn varyantına sahip bir hastada izole kardiyak tutulum ile ilişkili bulgular mevcuttu. Halen takipli olan hastaların 29'unda kardiyak tutulum mevcuttu. Hastaların klinik ağırlıkları değerlendirildiğine, 27 hasta evre 1, altı hasta evre 2 ve 17 hasta ise evre 3 idi. Hastalarımızda en fazla görülen varyant (19 aile) Val30Met idi ve bunu Glu89Gln (5 aile) ve Val32Ala (2 aile) takip ediyordu. Son muayenede hastaların 18'i, 61 veya 20 mg tafamidis, dördü patisiran, üçü klinik çalışma kapsamında eplontersen, bir hasta ise diflunisal tedavileri almaktaydı.

Sonuç:
Hastalarımızda en sık olarak literatüre benzer şekilde Val30Met varyantı saptanmış olsa da, oldukça heterojen bir genetik dağılım olması dikkat çekiciydi. Tedavisi olması nedeniyle, ülkemize özgü genetik altyapının ve klinik bulgularının iyi bilinmesi önem taşımaktadır.

Anahtar Kelimeler: Amiloidoz, herediter, polinöropati

SS-1479 MULTİPL SKLEROZDA BİLİŞSEL BOZULMANIN TESPİTİ İÇİN GENİŞLETİLMİŞ CVLT-II: STANDART PROTOKOLE GÖRE DAHA YÜKSEK DUYARLILIK

İREM KARA[1], GÖZDE DENİZ ÜNAL[1], PINAR YİĞİT[2], ZUHAL ABASIYANIK[3], ELA SİMAY ZENGİN[4], SERKAN ÖZAKBAŞ[5]

[1]İZMİR EKONOMİ ÜNİVERSİTESİ MEDİCAL POİNT HASTANESİ, İZMİR
[2]DOKUZ EYLÜL ÜNİVERSİTESİ, SAĞLIK BİLİMLERİ FAKÜLTESİ, PSİKOLOJİ ANABİLİMDALI, İZMİR
[3]KATİP ÇELEBİ ÜNİVERSİTESİ, SAĞLIK BİLİMLERİ FAKÜLTESİ, FİZİK TEDAVİ VE REHABİLİTASYON ANABİLİMDALI, İZMİR
[4]İZMİR EKONOMİ ÜNİVERSİTESİ TIP FAKÜLTESİ MEDİCAL POİNT HASTANESİ, NÖROLOJİ ANABİLİMDALI, İZMİR
[5]İZMİR EKONOMİ ÜNİVERSİTESİ TIP FAKÜLTESİ, MEDİCAL POİNT HASTANESİ, MS ARAŞTIRMALARI DERNEĞİ, NÖROLOJİ ANABİLİMDALI, İZMİR

Amaç:
Multipl sklerozlu (MS) bireylerde sık gözlenen bilişsel bozulma, özellikle episodik bellek alanında belirgindir. California Verbal Learning Test-Second Edition (CVLT-II), tekrarlama öğrenmesi, kelime listesi hatırlama ve anlamsal örgütlenme gibi bilişsel işlevleri değerlendirmede yaygın olarak kullanılmaktadır. Bu çalışmanın amacı, CVLT-II testinin genişletilmiş versiyonunun bilişsel bozulmayı saptamadaki duyarlılığını incelemek ve standart uygulamayla karşılaştırmaktır.

Materyal-Metod:
Çalışmaya 387 MS'li birey (pwMS) ve 40 sağlıklı kontrol (SK) dahil edilmiştir. Katılımcılara, CVLT-II'nin genişletilmiş versiyonu uygulanmış ve tüm kelimelerin eksiksiz hatırlanmasına kadar ek tekrar denemeleri yapılmıştır. Bilişsel bozulma için kesme değeri, sağlıklı kontrollerin ortalama puanından 1,5 standart sapma düşük performans olarak belirlenmiştir. Bu eşik değerin altındaki bireyler bilişsel olarak bozulmuş kabul edilmiştir.

Bulgular:
Standart CVLT-II uygulaması ile 387 pwMS katılımcısından yalnızca birinde bilişsel bozulma saptanmıştır. Ancak genişletilmiş versiyon kullanıldığında, 16 katılımcıda bozulma belirlenmiştir. İki yöntem arasındaki fark istatistiksel olarak anlamlı bulunmuştur ($p<0,05$). Bu sonuç, genişletilmiş testin bilişsel bozulmayı saptamadaki duyarlılığının arttığını göstermektedir.

Sonuç:
CVLT-II'nin genişletilmiş versiyonu, MS hastalarında episodik bellek bozulmasını saptamada daha yüksek duyarlılık sağlamaktadır. Bu bulgular, bilişsel değerlendirmelerde kapsamlı test yaklaşımlarının önemini vurgulamaktadır. Geliştirilmiş CVLT-II'nin klinik uygulamalarda kullanılması, MS'te bilişsel disfonksiyonun erken ve doğru şekilde tanımlanmasına katkı sağlayabilir. Bilişsel bozulmanın erken tespiti ile tedavi yönetimi etkin şekilde düzenlenerek hastalık progresyonu engellenebilir.

Anahtar Kelimeler: Bellek, bilişsel, CVLT, kognisyon, multipl skleroz

SS-1481 MULTİPL SKLEROZDA BİLİŞSEL PROGRESYON FİZİKSEL PROGRESYONDAN ÖNCE BAŞLAMAKTADIR: BEŞ YILLIK PROSPEKTİF KOHORTTAN İLK BULGULAR

SERKAN ÖZAKBAŞ[1], SAİD ALİZADA[2], ULVİ SAMADZADE[3], CAN ÇALIŞKAN[4], ELA SİMAY ZENGİN[3]

[1]İZMİR EKONOMİ ÜNİVERSİTESİ TIP FAKÜLTESİ MEDİCAL POİNT HASTANESİ, NÖROLOJİ ANABİLİMDALI, İZMİR; MS ARAŞTIRMALARI DERNEĞİ
[2]DOKUZ EYLÜL ÜNİVERSİTESİ HASTANESİ, TIP FAKÜLTESİ, NÖROLOJİ ANABİLİMDALI, İZMİR
[3]İZMİR EKONOMİ ÜNİVERSİTESİ TIP FAKÜLTESİ MEDİCAL POİNT HASTANESİ, NÖROLOJİ ANABİLİMDALI, İZMİR
[4]İZMİR EKONOMİ ÜNİVERSİTESİ MEDİCAL POİNT HASTANESİ, İZMİR

Amaç:
Bilişsel bozulma, multipl sklerozun (MS) sık ancak genellikle göz ardı edilen bir bulgusudur. Bu çalışmanın amacı, MS'li bireylerde bilişsel işlevlerdeki progresyonun fiziksel progresyondan önce ortaya çıkıp çıkmadığını belirlemektir.

Materyal-Metod:
Bu prospektif çalışmaya, 2015–2020 yılları arasında izlenen 4.191 MS hastasından kriterleri karşılayan 235 birey dahil edilmiştir (ortalama yaş 41,6±9,4 yıl; %71 kadın). Katılımcıların bilişsel performansı Symbol Digit Modalities Test (SDMT), California Verbal Learning Test-II (CVLT-II) ve Brief Visuospatial Memory Test-Revised (BVMT-R) ile değerlendirilmiştir. Fiziksel performans ise Timed 25-Foot Walk (T25FW) ve Nine-Hole Peg Test (9HPT) ile ölçülmüştür. En az bir ölçümde %20 ve üzeri düşüş "anlamlı gerileme" olarak tanımlanmıştır. Zaman içindeki farklılıklar Wilcoxon ve Friedman testleriyle analiz edilmiştir.

Bulgular:
Bilişsel gerileme tüm testlerde fiziksel bozulmadan anlamlı derecede erken ortaya çıkmıştır ($p<0.001$). Ortalama bilişsel bozulma zamanı 2.7 yıl, fiziksel bozulma zamanı ise 3.9 yıl olarak hesaplanmıştır. SDMT, CVLT-II ve BVMT-R kötüleşmeleri motor testlerden belirgin olarak önce gerçekleşmiştir.

Sonuç:
Beş yıllık prospektif izlem sonuçları, multipl sklerozlu bireylerde bilişsel işlevlerdeki (bilgi işleme hızı, sözel ve görsel bellek) gerilemenin fiziksel bozulmadan ortalama 1.2 yıl önce başladığını göstermiştir. Bu bulgu, multipl sklerozda hastalık progresyonunun bilişsel olarak başladığını ortaya koyan ilk prospektif kanıt niteliğindedir. Bulgular, hastalığın seyir modelinde bilişsel öncelikli bir yaklaşımın benimsenmesi gerektiğini ve klinik izlemlerde düzenli bilişsel değerlendirmelerin erken müdahale açısından kritik önem taşıdığını göstermektedir.

Anahtar Kelimeler: Biliş, kognisyon, multipl skleroz, progresyon

SS-1482 GENETİK OLARAK DOĞRULANMIŞ CADASIL OLGULARINDA KLİNİK SPEKTRUM VE NÖROGÖRÜNTÜLEME BULGULARI: TEK MERKEZ DENEYİMİ

GÜLCAN NEŞEM BASKAN[1], ÖZGE GÜNGÖR[2], FİGEN GÖKÇAY[3]

[1]BOZYAKA EĞİTİM VE ARAŞTIRMA HASTANESİ, NÖROLOJİ ANABİLİM DALI
[2]EGE ÜNİVERSİTESİ, TIBBİ GENETİK ANABİLİM DALI
[3]EGE ÜNİVERSİTESİ, NÖROLOJİ ANABİLİM DALI

Giriş:
CADASIL (Cerebral Autosomal Dominant Arteriopathy with Subcortical Infarcts and Leukoencephalopathy), NOTCH3 gen mutasyonuna bağlı, otozomal dominant geçişli, herediter bir serebrovasküler hastalıktır. Klinik olarak tekrarlayan iskemik olaylar, migrenöz baş ağrıları ve bilişsel gerileme ile karakterizedir. Manyetik rezonans görüntülemede (MRG) beyaz cevher lezyonları, laküner enfarktlar ve anterior temporal lob tutulumu tanıda yol göstericidir.

Amaç:
2015–2024 yılları arasında CADASIL ön tanısı ile genetik değerlendirmesi yapılan olgular arasında NOTCH3 pozitif hastaların klinik ve nörogörüntüleme bulgularının değerlendirilmesi amaçlanmıştır.

Bulgular:
Belirtilen dönemde CADASIL düşünülerek genetik test istenen 30 hastanın 14'ünde (%46,7) NOTCH3 mutasyonu pozitif saptandı. Pozitif olguların yaş ortalaması 46,7 ± 14,7 (26–78) yıl olup, %64,3'ü kadın, %35,7'si erkekti. Klinik başvuru yakınmaları arasında migrenöz baş ağrısı (%57), iskemik inme (%50) ve geçici iskemik atak (%35,7) ön plandaydı. Unutkanlık, epilepsi ve yürüyüş bozukluğu daha düşük oranlarda izlendi. Hastaların %21,4'ü birden fazla inme geçirmişti.

MRG incelemelerinde tüm olgularda (%100) beyaz cevher lezyonları görüldü. Laküner enfarkt %50, anterior temporal gliyozis %14,3 ve serebral mikrohemoraji %7,1 oranlarında tespit edildi.

Sonuç:
Olgularımız CADASIL'in geniş bir klinik spektrumla başvurabileceğini ve nörogörüntüleme bulgularının tanıda kritik olduğunu göstermektedir. Beyaz cevher lezyonları, laküner enfarktlar ve anterior temporal gliyozis birlikteliği klinik şüpheyi güçlendirmektedir. Bulgularımız, CADASIL tanısında dikkatli değerlendirme ve genetik doğrulamanın önemini vurgulamaktadır.

Anahtar Kelimeler: Migren, iskemik inme, beyaz cevher hastalıkları

SS-1484 SEMPTOMATİK EPİLEPSİ HASTALARINDA PROGNOZU BELİRLEYEN FAKTÖRLERİN DEĞERLENDİRİLMESİ

İPEK ARSLAN, FURKAN TALHA TOKDEMİR, BURCU ALTUNRENDE, FULYA EREN

TAKSİM EĞİTİM VE ARAŞTIRMA HASTANESİ NÖROLOJİ ANA BİLİM DALI, İSTANBUL

Amaç:
Semptomatik epilepsi, yapısal veya metabolik beyin patolojilerine ikincil olarak gelişen sıklıkla tedaviye dirençli seyreden bir epilepsi alt tipidir. Bu çalışmada, semptomatik epilepsi olgularında klinik prognozu etkileyen demografik, klinik, nörogörüntülemeyle ilişkili belirleyici faktörlerin retrospektif olarak analiz edilmesi amaçlanmıştır.

Gereç-Yöntem:
Kliniğimiz Epilepsi Polikliniğinde takip edilen, nöbet semiyolojisi, nörogörüntüleme, elektrofiyolojik bulgularla semptomatik epilepsi tanısı doğrulanmış ve minimum 12 aylık izlem süresine sahip hastalar çalışmaya dahil edilmiştir. Hastaların yaş, cinsiyet, hastalık süresi, nöbet başlangıç yaşı, nöbet sıklığı, EEG/MRG bulguları, antinöbet ilaç kullanımı ve eşlik eden komorbiditeleri istatistiksel olarak değerlendirilmiştir. Son 1 yıldır nöbeti olmayan hastalar nöbet kontrolü etkin olarak değerlendirilmiştir.

Bulgular:
94 semptomatik Epilepsi hastasının yaş ortalaması 43.01±15.49 yıl, ortalama hastalık süresi 16.33±14.40 yıl olarak hesaplanmıştır. Nöbet başlangıcı 12 yaş altı olan olgularda hastalık süresi anlamlı olarak daha uzun saptanmıştır ($p<0.001$). Bu grupta doğum travması, febril konvülsiyon, gelişimsel bozuklukların prevalansı yüksek bulunmuştur ($p<0.001$). Etiyolojide en sık kafa travması (%29.79) ve febril konvülsiyon (%18.09) saptanırken, MRG'de hastaların %79.79'unda ensefalomalazik lezyonlar izlenmiştir. Hipokampal skleroz saptanan tüm hastalarda nörolojik komorbiditeler mevcuttu ($p=0.004$). EEG bulgularında fokal epileptiform aktivite en sık gözlenen patern olup (%35.11), hastaların %56.38'i etkin nöbet kontrolü altındaydı. En sık uygulanan farmakoterapi levetirasetam monoterapisi olup, toplamda hastaların %65.95'i monoterapiyle izlenmekteydi. Psikiyatrik bozukluklar, hemiparezi, mental retardasyon en sık eşlik eden komorbiditelerdir.

Sonuç:
Erken yaşta epilepsi başlangıcı, yapısal beyin anormallikleri, eşlik eden nörogelişimsel komorbiditeler hastalık süresinin uzun olmasıyla anlamlı olarak ilişkili bulunarak prognoz üzerine olumsuz etkisi olduğunu düşündürmektedir. Bu parametrelerin erken dönemde multidisipliner bir yaklaşımla değerlendirilmesi, bireyselleştirilmiş tedavi planlamalarının oluşturulmasıyla nöbet kontrolünün optimize edilmesine katkı sağlayacaktır.

Anahtar Kelimeler: Erken başlangıç, nöbet, nörogörüntüleme, semptomatik epilepsi

SS-1485 SOD1 MUTASYONU OLAN AMYOTROFİK LATERAL SKLEROZ HASTALARINDA TOFERSEN TEDAVİSİNİN İLK VERİLERİ: TEK MERKEZ DENEYİMİ

ZEYNEP KARAKUS, ARMAN ÇAKAR, HACER DURMUŞ TEKÇE, YEŞİM PARMAN

NÖROMÜSKÜLER HASTALIKLAR BİLİM DALI, NÖROLOJİ ANABİLİM DALI, İSTANBUL ÜNİVERSİTESİ, İSTANBUL TIP FAKÜLTESİ

Giriş:
Amyotrofik lateral skleroz (ALS), motor nöronların ilerleyici dejenerasyonu ile seyreden ölümcül nörodejeneratif bir hastalıktır. SOD1 gen mutasyonları, tüm ALS olgularının yaklaşık %2'sinden sorumludur. Tofersen, SOD1 mRNA'sını hedef alan bir antisens oligonükleotid olup, bu mutasyona yönelik geliştirilen ilk hastalık modifiye edici tedavidir.

Yöntem:
İstanbul Tıp Fakültesi Nöromüsküler Hastalıklar Bilim Dalı'nda SOD1 takip edilen ve Tofersen tedavisi başlanan ilk beş ALS hastanın demografik verileri, ALSFRS-R skoru, 6 dakika yürüme testi, yorgunluk şiddeti ölçeği (FSS), el dinamometre testi ve solunum fonksiyonları ile beyin omurilik sıvısında nörofilament hafif zincir düzeyleri değerlendirildi.

Bulgular:
Hastaların ikisi kadın, üçü erkekti ve tedavi öncesi yaşlarının ortancası 54 idi. Tofersen uygulaması bir hastaya üç doz, iki hastaya iki doz, iki hastaya bir doz uygulandı. Tedavi öncesi ALSFRS-R skoru ortancası 40 idi. Üç hasta tek yanlı destekli, iki hasta desteksiz yürüyordu. Altı dakikalık yürüme testinde hastalar ortalama 230 metre yürüyebildi. Ortanca FSS skoru 4,9 olan hastaların ortanca vital kapasitesi %86,4 idi. Hastaların hiçbiri invaziv veya noninvaziv mekanik ventilatör kullanmıyordu ve tüm hastalar oral yolla besleniyordu. İlk enjeksiyonda beyin omurilik sıvısında nörofilament hafif zincir düzeyinin ortancası 873 pg/ml idi. Tofersen enjeksiyonu yapılan iki hastada radiküler karakterde alt ekstremitelerde belirgin ağrı yakınması izlendi. Üç hastada aseptik menenjit düşündürecek lenfositik pleositoz bulguları saptandı.

Sonuç:
Çalışmamızda, tofersen tedavisi uygulanan SOD1 ilişkili ALS hastalarının ön verileri incelenmiş, hastaların ilk verileri ortaya koyulmuştur. Gerçek yaşam verilerinin değeri düşünüldüğünde hastaların uzun dönem takip verilerinin değerlendirilmesi önem taşımaktadır. Tofersen uygulanan hastalarda gözlenebilecek etki ve yan etkilerin iyi bilinmesi gereksiz tanı ve tedavilerden kaçınmak konusunda kritik öneme sahiptir.

Anahtar Kelimeler: SOD1, Amyotrofik Lateral Skleroz, Tofersen

SS-1496 İNMEDE ENTÜBASYONDAN SONRA BİZİ NELER BEKLİYOR?

BERİL ZIMBA, SIRRI ALPEREN TUNCER, BURCU ACAR ÇİNLETİ, TUĞÇE MENGİ

DEMOKRASİ ÜNİVERSİTESİ, BUCA SEYFİ DEMİRSOY EĞİTİM VE ARAŞTIRMA HASTANESİ, NÖROLOJİ ANA BİLİM DALI, İZMİR

Amaç:
Entübe edilen inme hastalarında başarılı ekstübasyon oranı düşük, trakeostomi oranı yüksektir. Trakeostomi sonrası dekanülasyon ise zor ve nadirdir. Bu çalışmada, inme hastalarının entübasyon sonrası süreçlerinin değerlendirilmesi amaçlandı.

Materyal-Metod:
Nörolojik yoğun bakım ünitesinde (NYBÜ) entübe edilen inme hastaları retrospektif olarak incelendi. Ekstübe edilen veya trakeostomi açılanlar çalışmaya dahil edildi. Grup 1 başarılı şekilde ekstübe edilip taburcu edilenler, Grup 2 trakeostomi açılanlar olarak tanımlandı. Ayrıca dekanüle edilen hastalar için alt grup analizi yapıldı.

Bulgular:
Hastaların 10'u ekstübe edildi, 30'una trakeostomi açıldı, 8'i dekanüle edildi. Ekstübe edilen ve trakeostomi açılan gruplar arasında yaş, NIHSS, Glasgow Koma Skoru ve APACHE II açısından fark yoktu (p>0,05). SET skoru ekstübe edilenlerde 9,1±4,5, trakeostomi grubunda 13,9±4,9 bulundu (p=0,005). Üçlü gruplandırmada (ekstübe, dekanüle, dekanüle edilemeyen) SET skorları arasında anlamlı fark saptanmadı (p>0,05).

Sonuç:
İnme hastalarının entübasyon nedenleri, ekstübasyon kriterleri, trakeostomi zamanlaması; genel yoğun bakım hastalarından farklılık göstermektedir. SET skoru inmede trakeostomi ihtiyacını ve zamanlamasını belirlemede kullanılan bir skorlamadır. Çalışmamızda trakeostomi açılan grupta SET skorunun yüksek olması, YBÜ'ye başvuru sırasında, bu hastalara trakeostomi gerekliliğinin öngörülebileceğini bir kez daha göstermektedir. Literatürde dekanüle edilen inme hastalarıyla ilişkili kısıtlı veri bulunmaktadır. İnmede dekanülasyon konusunda yapılan en detaylı çalışmalardan biri DECAST'tır. DECAST çalışmasında dekanüle edilen ve edilmeyen gruplar arasında SET skoru açısından anlamlı farklılık saptanmamıştır. Çalışmamızda da dekanüle edilen grubun SET skoru açısından anlamlı farklılık göstermemesi, bu hasta grubunu öngörme güçlüğünü yansıtmaktadır. DECAST çalışmasında bile dekanüle edilen hasta sayısı 19 iken biz bu çalışmayla yeni açılan bir NYBÜ'de dekanüle edilen 8 inme hastası ile entübasyon sonrası süreçlerin bir fotoğrafını çektik.

Anahtar Kelimeler: Dekanülasyon, Ekstübasyon, İnme, Trakeostomi, Yoğun bakım

SS-1499 VİRAL ENSEFALİT TANILI HASTALARDA KOGNİTİF FONKSİYONLARIN DEĞERLENDİRİLMESİ

MERVE YATMAZOĞLU ÇETİN, GÖKÇE İNCİ KARA, GÖNÜL AKDAĞ, DURSUN CEYLAN, İREM YILDIRIM, MUSTAFA ÇETİNER

KÜTAHYA SAĞLIK BİLİMLERİ ÜNİVERSİTESİ, NÖROLOJİ ANA BİLİM DALI, KÜTAHYA

Viral ensefalit geçiren bireylerde bellek, dikkat ve yürütücü işlevlerin ön planda olduğu kognitif fonksiyonlarda bozulmalar izlenmesi ve uzun dönem sonuçlar arasında yer alması son yıllarda araştırılan konular arasındadır. Bu bildiri, 2024-2025 yıllarında Kütahya Sağlık Bilimleri Üniversite Hastanesi Nöroloji servisinde viral ensefalit ön tanısı ile takip edilmiş olan hastaların kognitif etkilenmelerine dair deneyimlerimizi göstermektedir.

Ortalama yaşı 58,3 (36-72) olan 6 hasta (3 kadın, 3 erkek) viral ensefalit ön tanısıyla kliniğimize yatırılmıştır. 1 hastamız ateş, 2 hastamız davranış değişikliği, 1 hastamız baş ağrısı ve 1 hastamız da subakut başlangıçlı ataksi ve oromandibuler diskinezi şikayetleri ile başvurmuştur. Subakut başlangıçlı klinik ile gelen hasta da dahil olmak üzere, 3 hastanın başvurusu sırasında diffüzyon MRI görüntülemelerinde medial temporal alanlarda belirgin tutulumlar görülmüş, bu hastaların tamamında beyin omurilik sıvısında HSV PCR pozitif izlenmiştir. Bilinen demans tanısı olmayan 4 hastaya, tedavilerinin sona ermesinden 1 ay sonra kognitif fonksiyonları açısından değerlendirme yapılmış, minimental test puanları ortalama 23,5/30 (18-27/30) olarak saptanmıştır. Yapılan nöropsikolojik testler sonucunda, dikkat fonksiyonlarına göre yürütücü işlev, bellek ve vizyospasyal değerlendirmelerde belirgin bozulmalar gözlemlenmiştir. Yürütücü işlevlere bakıldığında harf ve kategori akıcılığı, muhakeme, benzerlik ve hesaplama alanlarında benzer kayıplar izlenirken, bellek fonksiyonlarında görsel ve mantıksal bellek, öğrenme süreçlerine göre daha belirgin etkilenmiştir. 2 hastamız ise tanıdan 1 yıl sonra değerlendirilmiş; 1 hastamızda taburculuk sonrası giderek artan bellek ve yürütücü işlevlerde belirgin bozulma izlenmiş, 1 hastada ise görsel bellek ve vizyospasyal işlevlerin diğer hastalar ile kıyaslandığında korunduğu gözlemlenmiştir.

Bu bulgular, viral ensefalitin kognitif işlevler üzerindeki etkileri konusunda daha fazla araştırmaya ihtiyaç olduğunu göstermektedir.

Anahtar Kelimeler: Viral ensefalit, kognitif fonksiyonlar, HSV PCR, MRI, bellek, yürütücü işlevler

SS-1500 İNMEDE ONLİNE BESLENME PROGRAMI FARK YARATIR MI?

TUĞÇE MENGİ[1], AYŞE GÜLER[2], TÜRKAN ACAR[3], BİLGEHAN ATILGAN ACAR[3], CANAN TOGAY ISIKAY[4], MİNE HAYRİYE SORGUN[4], BURCU ACAR ÇİNLETİ[1], VESİLE ÖZTÜRK[5], ERDEM YAKA[5], HÜSEYİN NEZİH ÖZDEMİR[2], BİJEN NAZLİEL[6], HALE BATUR CAGLAYAN[6], TAYLAN ALTIPARMAK[6], ZEYNEP TANRIVERDİ[7], NURCAN AKBULUT[7], IBRAHIM LEVENT GUNGOR[8], MURAT POLAT[8], TUGBA GÜLER GUNT[1], EBRU AYDIN[1], BEYZA NUR BOZKURT[3], AYSE KRİSTİNA POLAT[3], SEMANUR AKSU[3], EGE ÇADIRCİ[4], BUSE ELİTAŞ ÖZMUTLU[4], EMRE EMSEN[5], LALA MAMMADLİ[5], ELİF TARHAN[7]

[1]DEMOKRASİ ÜNİVERSİTESİ, BUCA SEYFİ DEMİRSOY EĞİTİM VE ARAŞTIRMA HASTANESİ, NÖROLOJİ ANA BİLİM DALI, İZMİR
[2]EGE ÜNİVERSİTESİ, NÖROLOJİ ANA BİLİM DALI, İZMİR
[3]SAKARYA ÜNİVERSİTESİ, NÖROLOJİ ANA BİLİM DALI, SAKARYA
[4]ANKARA ÜNİVERSİTESİ, NÖROLOJİ ANA BİLİM DALI, ANKARA
[5]DOKUZ EYLÜL ÜNİVERSİTESİ, NÖROLOJİ ANA BİLİM DALI, İZMİR
[6]GAZİ ÜNİVERSİTESİ, NÖROLOJİ ANA BİLİM DALI, ANKARA
[7]KATİP ÇELEBİ ÜNİVERSİTESİ, ATATÜRK EĞİTİM VE ARAŞTIRMA HASTANESİ, NÖROLOJİ ANA BİLİM DALI, İZMİR
[8]ONDOKUZ MAYIS ÜNİVERSİTESİ, NÖROLOJİ ANA BİLİM DALI, SAMSUN

Amaç:
İnme hastalarına Akdeniz tipi beslenme önerilmektedir. Hastaların takiplerinde önerilere ne kadar uyduklarını bilmek kolay değildir. Online programların popüler olduğu günümüzde, beslenmeyi online programlarla takip edebilir miyiz? Beslenme programına online şekilde uyum sağlanmasının antropometrik ve fonksiyonel ölçümler üzerindeki etkisini belirlemeyi amaçladık.

Materyal-Metod:
Çok merkezli prospektif bir çalışma olup popülasyonu, nöroloji servislerinden taburcu edilen inme hastaları oluşturdu. Kontrol grubuna Akdeniz diyetine uyması gerektiği sözel olarak belirtildi. Çalışma grubuna “Fit Brokoli” isimli online beslenme programı aracılığıyla Akdeniz diyetine yönelik beslenme planı oluşturuldu ve takip edildi. Taburculukta ve poliklinik kontrollerinde antropometrik ve fonksiyonel ölçümler, nütrisyonel durum, sistolik ve diyastolik kan basınçları değerlendirildi.

Bulgular:
Çalışma ve kontrol gruplarına 30’ar hasta alındı. Grupların demografik verileri, komorbiditeleri ve inme türü Tablo-1’de verildi. Gruplar arasında anlamlı farklılık saptanmadı ($p>0,05$). Taburculuk sırasında antropometrik ve fonksiyonel ölçümlerde, sistolik ve diyastolik kan basınçlarında, nütrisyonel durum değerlendirilmelerinde; gruplar arasında anlamlı farklılık saptanmadı ($p>0,05$), (Tablo-2). Takipte, çalışma grubunda sistolik ve diyastolik kan basıncında düşme görüldü ($p<0,05$). Çalışma grubunda bel ve uyluk çevresinde incelme saptandı ($p<0,05$). Çalışma ve kontrol gruplarının zaman içindeki değişimi karşılaştırıldı (Tablo-3). Çalışma grubunda diyastolik kan basıncındaki ve vücut kitle indeksindeki değişim kontrol grubuna göre fazlaydı ($p<0,05$).

Sonuç:
'Online programların popüler olduğu günümüzde, beslenmeyi online programlarla takip edebilir miyiz' sorusuna bu çalışmayla olumlu yanıt bulduğumuzu düşünüyoruz. Akıllı telefonların 7'den 70'e herkes tarafından kullanıldığı, iletişimin parmaklarımızın ucunda olduğu günümüzde teknolojinin etkili kullanımı, inme sonrası değiştirilebilir risk faktörlerinin azaltılmasını sağlayabilir. Çalışmamız, Türkiye'de inme hastalarında online uygulamanın kullanıldığı beslenme odaklı ilk çok merkezli çalışmadır.

Anahtar Kelimeler: Akdeniz diyeti, İnme, Online

SS-1505 NÖROMÜSKÜLER HASTALIKLARDA KOMBİNE MOTOR ÜNİTE SAYISI TAHMİNİ (MUNE) ANALİZ YAZILIMI: 10 ALS VE 10 SAĞLIKLI KONTROL VERİSİ SONUÇ:LARI

BURHANETTİN ULUDAG

EGE ÜNİVERSİTESİ TIP FAKÜLTESİ NÖROLOJİ ANABİLİM DALI

Giriş-Amaç:
Motor Ünite Sayısı Kestirimi (MUNE), Amiyotrofik Lateral Skleroz (ALS) gibi motor nöron hastalıklarında progresyonu izlemek için kritik bir biyobelirteçtir. Ancak, mevcut MUNE tekniklerinin (örn. adımsal, MScanFit) kendi içlerindeki değişkenlikleri ve operatöre bağımlılıkları, klinik uygulamada standartlaşmayı zorlaştırmaktadır. Bu çalışmada, MUNE analizini optimize etmek ve güvenilirliği artırmak amacıyla beş farklı analiz yöntemini birleştiren yeni bir hibrit yazılımı tanıtmayı amaçladık.

Yöntem:
Geliştirdiğimiz Python tabanlı "Complete MUNE Analyzer" programı, tek bir CMAP tarama verisine eş zamanlı olarak beş MUNE algoritması uygular:

Klasik Adımsal (Step Counting)
Artışsal (Incremental) Analiz
Bayesian Maksimum A Posteriori (MAP)
Monte Carlo Simülasyonu
Bostock MScanFit Kontur Haritalaması

Yazılımın temel yeniliği, verinin patolojik desenini (örn. 'Normal' veya 'ALS') saptayarak, bu desene göre her bir yöntemin nihai sonuca katkısını dinamik olarak ağırlıklandıran bir hibrit model kullanmasıdır.

Bulgular:
Yazılımın etkinliğini değerlendirmek amacıyla, 10 ALS hastası ve 10 sağlıklı kontrol grubundan alınan CMAP tarama verileri analiz edildi. Program, ALS grubundaki verilerin %100'ünü 'ALS Paterni' olarak doğru sınıflandırdı.

MUNE sonuçları, kontrol grubu (ortalama: 114 ± 24 ünite) ve ALS grubu (ortalama: 29 ± 11 ünite) arasında beklendiği gibi yüksek düzeyde istatistiksel olarak anlamlı bir fark gösterdi ($p < 0.001$). Yazılımın hesapladığı ortalama güven skoru, tüm analizler için %85'in üzerinde gerçekleşti.

Sonuç:
Geliştirdiğimiz bu çoklu-modalite MUNE analiz aracı, farklı algoritmaların güçlü yönlerini birleştirerek MUNE tahminlerinin doğruluğunu ve tekrarlanabilirliğini artıran güçlü bir araçtır. Bu yazılım, nöromüsküler hastalıkların tanı ve takibinde değerli bir potansiyel sunmaktadır.

Anahtar Kelimeler: MUNE, bayesian, Mscanfit, Türev pik analizi, step analizi, als

Kombine MUNE Yöntemi

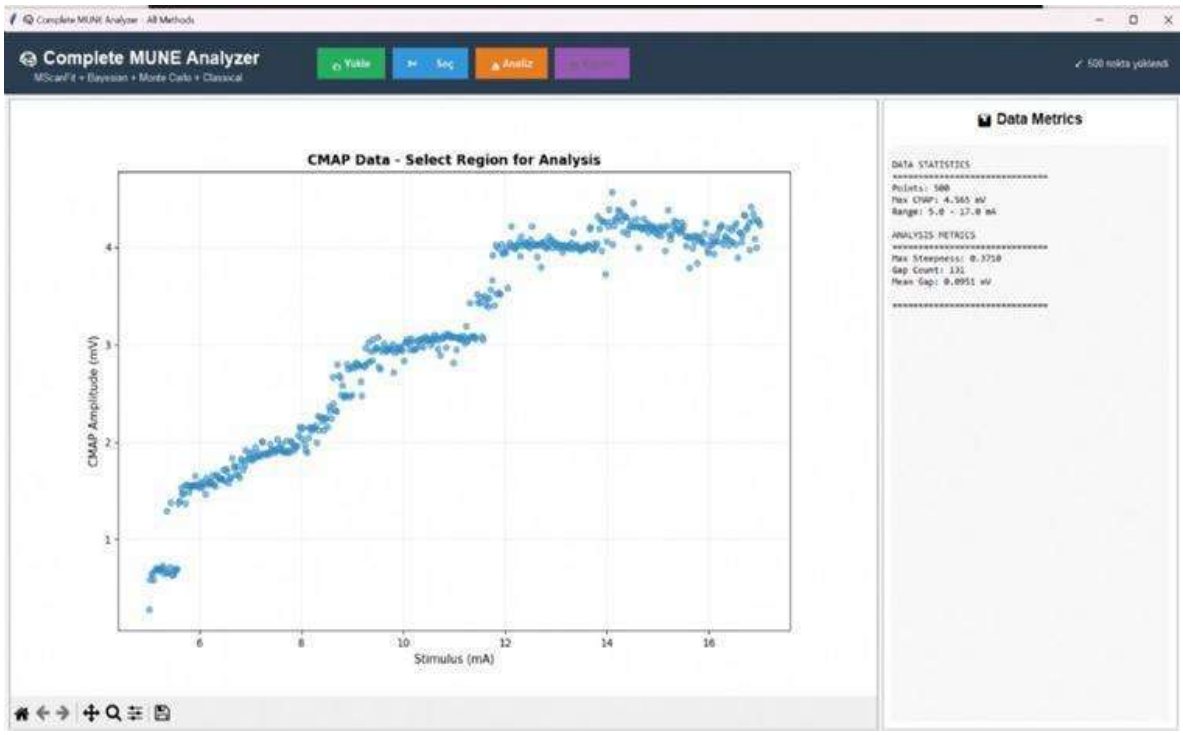

Programın ana giriş ara yüzü

SS-1508 SPİNAL MÜSKÜLER ATROFİDE KLİNİK ÖZELLİKLER VE SMN2 KOPYA SAYILARI İLE İLİŞKİSİ

NESRİN TURAPOĞLU, DENİZ DOĞAN, ARMAN ÇAKAR, HACER DURMUŞ TEKÇE, YEŞİM GÜLŞEN PARMAN

İSTANBUL TIP FAKÜLTESİ, İSTANBUL ÜNİVERSİTESİ, NÖROLOJİ ANA BİLİM DALI, NÖROMÜSKÜLER HASTALIKLAR BİLİM DALI, İSTANBUL

Amaç:
Spinal müsküler atrofi (SMA), SMN1 genindeki biallelik patojenik varyantlar sonucunda ortaya çıkan ve proksimal baskın kas zaafına neden olan bir hastalıktır. Hastaların klinik bulguları SMN1'in paralogu olan SMN2 geninin kopya sayısına göre değişkenlik göstermektedir. Bu bildiride kliniğimizde takip edilen SMA hastalarının klinik bulguları ve SMN2 kopya sayılarıyla ilişkisi incelenmiştir.

Yöntem:
Tarafımızca takip edilen 83 SMA hastasının klinik verileri retrospektif olarak incelenmiş ve SMN2 kopya sayılarının klinik parametrelerle ilişkisi değerlendirilmiştir.

Bulgular:
Hastalarımızın 12'si tip 2, 71'i tip 3 SMA tanısıyla takip edilmekteydi. Tip 2 hastalarında en sık olarak üç adet SMN2 kopyası saptandı (9/12). Bunu dört kopya (2/12) ve iki kopya (1/12) izliyordu. Tip 3 SMA tanısıyla takip edilen 71 hastasının 38'inde 4 kopya, 26'sında 3 kopya, 7'sinde ise 2 kopya SMN2 bulunmaktaydı. Hastaların ambulasyon durumuna bakıldığında dört SMN2 kopyası bulunan hastaların %60,0'ı ambulatuvarken üç kopya sayısı bulunan hastalarda bu oran %25,7, iki kopyası bulunan hastalarda ise %37,5 idi. Ambulasyonunu kaybeden hastalar değerlendirildiğinde dört kopyaya sahip 5 hastanın, ortalama 22 yaşında ambulasyonunu kaybettiği izlendi. Buna karşılık üç SMN2 kopyası bulunan 16 hastanın ortalama 15,3 yaşında, iki kopyası bulunan 4 hastanın ise ortalama 25 yaşında ambulasyonunu kaybetmiştir.

Sonuç:
Her ne kadar SMN2 kopya sayısı hastalığın seyri ile yakından ilişkili olsa da hastalarımızın bulguları incelendiğinde klinik ağırlıktaki tek belirleyici olmadığı gözlenmiştir. Özellikle genetik danışmanlık açısından kopya sayısının klinikle tamamen örtüşmeyebileceği akılda tutulmalıdır. Tedavi alternatiflerinin hedeflediği yolaklardan biri olması nedeniyle SMN2 kopya sayısının klinik ile ilişkisini anlaşılması büyük önem taşımaktadır.

Anahtar Kelimeler: Ambulasyon, Genetik, SMN2 kopya sayısı, Spinal müsküler atrofi.

SS-1513 YAŞLI HASTADA BUZDAĞININ GÖRÜNMEYEN KISMI POSTHERPETİK NEVRALJİ; ALGOLOJİ POLİKLİNİĞİNE BAŞVURAN POSTHERPETİK NEVRALJİ HASTALARININ PRODROM VE KLİNİK ÖZELLİKLERİNİN, MEDİKAL TEDAVİ VE GİRİŞ:İMSEL İŞLEMLERİN DEĞERLENDİRİLMESİ

ZEYNEP TUNCER[1], FATMA AYŞEN EREN[2]

[1]KOCAELİ DERİNCE EĞİTİM VE ARAŞTIRMA HASTANESİ ALGOLOJİ KLİNİĞİ
[2]İSTANBUL KANUNİ SULTAN SÜLEYMAN EĞİTİM VE ARAŞTIRMA HASTANESİ ALGOLOJİ KLİNİĞİ

Amaç:
Herpes Zoster (HZ) için evrensel olarak kabul edilen iki risk faktörü, ilerleyen yaş ve immünsupresyondur. Biz bu çalışmada prodromal dermatomal ağrı süresi ile antiviral ve nöropatik ağrı tedaviye ulaşma zamanı, dirençli PHN hastalarında girişimsel ve kombine medikal tedavileri değerlendirerek; yaşlı popülasyonun önemli bir sorunu olan medikal tedaviye dirençli PHN ve klinik özelliklerini değerlendirmeyi amaçladık.

Gereç-Yöntem:
2023-2025 tarihleri arasında akut HZ ve PHN tanısıyla Algoloji polikliniğine başvuran hastaların dosyalarının retrospektif olarak taranmıştır. Yaş, cinsiyet, semptom süresi, lezyon bölgesi, dermatolojik bulgu öncesi ağrı süresi, kullanılan medikal tedaviler ve yapılan girişimsel yöntemler kaydedilmiştir.

Bulgular:
Çalışmaya 41 hasta dahil edildi. Yaş ortalaması 68.7±10.9'du. Hastaların 23'ü erkek 18'i kadındı, %80.5'inin komorbiditesi mevcuttu (%69.7 ile en sık hipertansiyon, %45.5 ile Diabetes mellitus idi). %36.6'sı zona tanısı aldıktan birinci ay içerisinde başvurmakla beraber, bir seneden fazla sürede başvuran ise %14.6'ydı. Hastaların %58.5'inde döküntü öncesinde dermatomal ağrı tariflendi. Yirmidört hastada torakal dermatom en sık tutulurken en nadir lomber dermatomdu. NRS ortalama 7±1.61 ile yüksekti. Hastaların %56.1'i nöropatik ağrı ilacını başvuru sırasında kullanmamaktaydı. %55'ine ilk başvuru veya kontrolde girişimsel tedavi planı yapıldı. Sadece %47.5'unda medikal monoterapi ile devam edilebildi. Yaklaşık yarısında tedaviye herhangi bir dönemde opioid eklenmesi gerekti ve en sık eklenen tramadoldü. 11'ine girişimsel tedavi uygulandı ve 4'ü tekrarlayan girişimsel tedaviye ihtiyaç duydu.

Sonuç:
Bizim çalışmamızda şiddetli ağrı yaşayan hastaların neredeyse sadece yarısı ilk başvuruda nöropatik ağrı ilacı almaktaydı. Yaklaşık yarısında opioid eklenmesi gerekti ve dörtte birinde girişimsel tedavi uygulanabildi. Özellikle kırılgan hasta grubunda PHN geliştiğinde, birinci basamak tedavi yöntemleri çoğunlukla semptomların tamamen gerilemesini sağlamamakta ve uzun süreli rahatlama sunmamaktadır. Bu nedenle, multimodal tedavi yaklaşımlarının dikkate alınması gerekmektedir. PHN'de girişimsel işlemler açısından farkındalığın artması, erken tedavi ve girişim ile ağrı palyasyonunun daha kolay sağlanabileceği kanısındayız.

Anahtar Kelimeler: Herpes zoster, kronik ağrı, postherpetik nevralji

Ağrı İçin Başvuruda Mevcut Zona Tanı Süresi

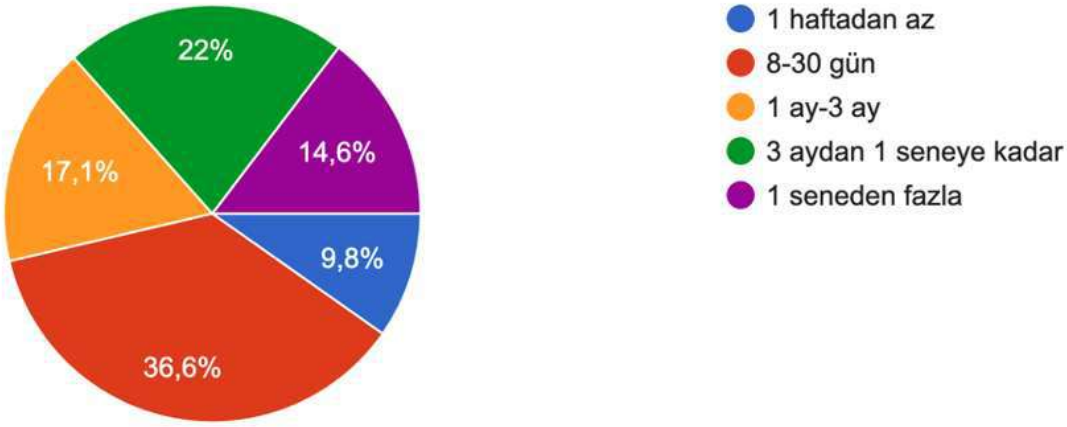

Döküntü öncesi dermatomal ağrı süresi

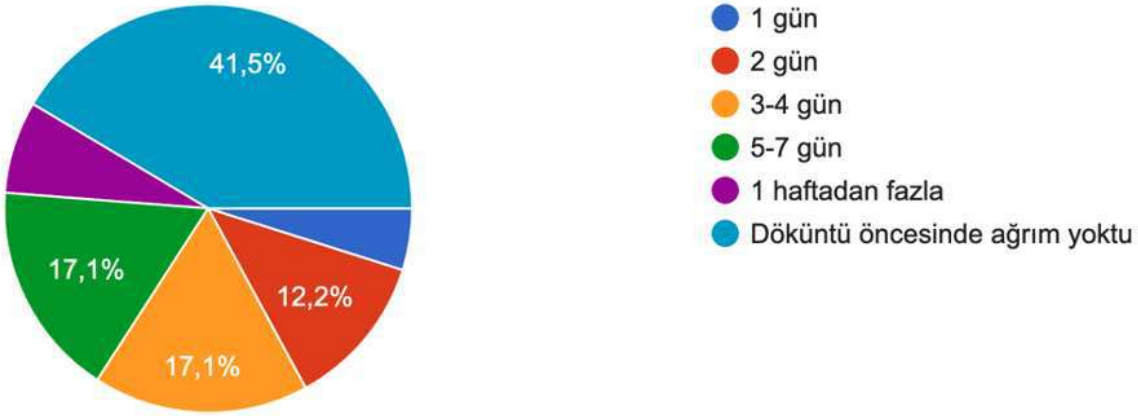

SS-1516 İLK KLİNİK ATAK ÖNGÖRÜSÜ: 2023 RADYOLOJİK İZOLE SENDROM (RIS) VE 2024 MCDONALD KRİTERLERİNİN KARŞILAŞTIRILMASI

TUNCAY GÜNDÜZ[1], AHMED SERKAN EMEKLİ[1], MEHMET BARBUROĞLU[2], SERKAN ÖZAKBAŞ[3], BİLGE PİRİ ÇİNAR[4], ERGİ KAYA[5], SERKAN DEMİR[6], İPEK GÜNGÖR DOĞAN[6], DAMLA ÇETİNKAYA TEZER[6], BELGİN KOÇER[7], MERVE BAHAR ERCAN[7], ASLI TUNCER[8], RANA KARABUDAK[9], NAZİRE PINAR ACAR ÖZEN[8], EZGİ DEMİREL[8], VEDAT ÇİLİNGİR[10], MERAL SEFEROĞLU[11], ÖZLEM ETHEMOGLU[12], ALİ ÖZHAN SIVACI[11], SAMİ ÖMERHOCA[13], NİLÜFER KALE[13], EDA DERLE ÇİFTÇİ[14], MÜNİRE KILINÇ TOPRAK[14], UĞURCAN UĞUR[14], LEVENT ÖCEK[15], İREM ÇİFTÇİ GEDİK[16], CİHAT UZUNKÖPRÜ[17], YEŞİM BECKMANN[17], HALUK GÜMÜŞ[18], SEDAT ŞEN[19], MURAT KÜRTÜNCÜ[1]

[1]İSTANBUL ÜNIVERSITESI, İSTANBUL TIP FAKÜLTESI, NÖROLOJI ANABILIM DALI, İSTANBUL
[2]İSTANBUL ÜNIVERSITESI, İSTANBUL TIP FAKÜLTESI, RADYOLOJI ANABILIM DALI, İSTANBUL
[3]İZMIR EKONOMI ÜNIVERSITESI, MEDICAL POINT HASTANESI, NÖROLOJI ANABILIM DALI, İZMIR
[4]SAMSUN ÜNIVERSITESI TIP FAKÜLTESI, NÖROLOJI ANABILIM DALI, SAMSUN
[5]SAĞLIK BILIMLERI ÜNIVERSITESI, TEPECIK EĞITIM VE ARAŞTIRMA HASTANESI, NÖROLOJI KLINIĞI, İZMIR
[6]SAĞLIK BILIMLERI ÜNIVERSITESI, SANCAKTEPE ŞEHIT PROF. DR. İLHAN VARANK EĞITIM VE ARAŞTIRMA HASTANESI, NÖROLOJI KLINIĞI, İSTANBUL
[7]GAZI ÜNIVERSITESI TIP FAKÜLTESI, NÖROLOJI ANABILIM DALI, ANKARA
[8]HACETTEPE ÜNIVERSITESI TIP FAKÜLTESI, NÖROLOJI ANABILIM DALI, ANKARA
[9]YEDITEPE ÜNIVERSITESI TIP FAKÜLTESI, NÖROLOJI ANABILIM DALI, İSTANBUL
[10]VAN YÜZÜNCÜ YIL ÜNIVERSITESI TIP FAKÜLTESI, NÖROLOJI ANABILIM DALI, VAN
[11]SAĞLIK BILIMLERI ÜNIVERSITESI, BURSA YÜKSEK İHTISAS EĞITIM VE ARAŞTIRMA HASTANESI, NÖROLOJI ANABILIM DALI, BURSA
[12]HARRAN ÜNIVERSITESI TIP FAKÜLTESI, NÖROLOJI ANABILIM DALI, ŞANLIURFA
[13]SAĞLIK BILIMLERI ÜNIVERSITESI, BAĞCILAR EĞITIM VE ARAŞTIRMA HASTANESI, NÖROLOJI KLINIĞI, İSTANBUL
[14]BAŞKENT ÜNIVERSITESI TIP FAKÜLTESI, NÖROLOJI ANABILIM DALI, ANKARA
[15]SAĞLIK BILIMLERI ÜNIVERSITESI, İZMIR TIP FAKÜLTESI, NÖROLOJI ANABILIM DALI
[16]SAĞLIK BILIMLERI ÜNIVERSITESI, HAYDARPAŞA NUMUNE EĞITIM VE ARAŞTIRMA HASTANESI, NÖROLOJI KLINIĞI, İSTANBUL
[17]KATIP ÇELEBI ÜNIVERSITESI, ATATÜRK EĞITIM VE ARAŞTIRMA HASTANESI, NÖROLOJI ANABILIM DALI, İZMIR
[18]SELÇUK ÜNIVERSITESI TIP FAKÜLTESI, NÖROLOJI ANABILIM DALI, KONYA
[19]ONDOKUZ MAYIS ÜNIVERSITESI TIP FAKÜLTESI, NÖROLOJI ANABILIM DALI, SAMSUN

Amaç:
2024 McDonald multipl skleroz (MS) tanı kriterleri, mekansal yayılım veya oligoklonal band (OKB) pozitifliği olan radyolojik izole sendromlu (RIS) bireyleri doğrudan MS olarak sınıflandırmaktadır. Ancak, bu revizyonun 2023 RIS tanımına kıyasla ilk klinik atağın gelişinin tahminini iyileştirip iyileştirmediği henüz doğrulanmamıştır. Bu çalışmanın amacı 2023 RIS ve ataksız bireylere uygulanacak 2024 McDonald MS kriterlerinin, ilk semptomatik klinik olayın öngörüsündeki tanısal doğruluk ve prediktif değerlerini karşılaştırmaktır.

Materyal ve Metod:
Rastlantısal yapılan MRG'lerde demiyelinizasyonu düşündüren lezyonları saptanan 216 kişiden oluşan çok merkezli bir kohort incelendi. Her birey hem 2023 RIS hem de 2024 McDonald kriterlerine göre sınıflandırıldı. Her kriter için ilk klinik olaya kadar geçen süre, duyarlılık, özgüllük, doğruluk ve prediktif değerler hesaplandı. Kovaryantlar arasında

indeks MRG'deki yaş, OKB durumu, spinal kord ve korpus kallozum lezyon sayısı ile takip MR'ında yeni T2 lezyonları yer aldı.

Bulgular:
Kohortun %63,4'ü 2023 RIS kriterlerini, %57,9'u ise 2024 McDonald kriterlerini karşılarken; %27,3 hiçbirini karşılamadı. Genel olarak 2023 RIS grubunda ilk klinik olay medyan 5,8 yılda (95% GA 3,0–8,7) gerçekleşirken, 2024 kriterlerini karşılayanlarda bu süre 4,1 yıl (95% GA 2,7–5,8) idi. Cox regresyon analizinde hazard oranı 2023 RIS için 3,6 (p=0,002), 2024 MS grubu için 4,9 (p<0,001) bulundu. 2024 kriterleri duyarlılığı korurken (0,89 vs 0,87), özgüllüğü (0,53 vs 0,45) ve doğruluğu (0,62 vs 0,56) artırdı.

Sonuç:
2024 McDonald kriterleri, erken klinik dönüşümü öngörmede 2023 RIS tanımına kıyasla daha yüksek tanısal kesinlik ve prediktif doğruluk göstermektedir. OKB pozitifliği ile mekansal yayılımın birlikte değerlendirilmesi, hastalık modifiye edici tedavinin erken başlanmasından fayda görebilecek anlamlı bir RIS alt grubunu tanımlayabilir.

Anahtar Kelimeler: Multipl skleroz, beyin, sinir

SS-1517 MULTİPL SKLEROZDA SESSİZ PROGRESYONUN İZLERİ: KOROİD PLEKSUS VE DERİN GRİ CEVHER

ZEYNEL ABİDİN KARAKAŞ, ÖZLEM ETHEMOĞLU, ADALET GÖÇMEN

HARRAN ÜNİVERSİTESİ TIP FAKÜLTESİ NÖROLOJİ ANABİLİM DALI

Amaç:
Bu çalışmada multipl skleroz (MS) hastalarında relapstan bağımsız ilerleme (PIRA), relapsla ilişkili kötüleşme (RAW) ve benign MS alt tiplerinde koroid pleksus (ChP) ve derin gri cevher hacimlerinin karşılaştırılarak hastalık özellikleriyle ilişkilerinin incelenmesi amaçlanmıştır.

Yöntem:
Harran Üniversitesi Nöroloji Anabilim Dalı arşivinden seçilen 30 MS hastası (11 PIRA, 11 RAW, 8 benign MS) ve 15 sağlıklı kontrol retrospektif olarak değerlendirildi. Tüm olguların 3D T1 MPRAGE sekanslarında sağ-sol talamus, putamen, kaudat çekirdekleri ve ChP hacimleri ölçülüp total intrakraniyal hacme (TIV) oranlandı. ChP manuel, diğer yapılar ITK-SNAP DLS aracılığıyla otomatik olarak segmentel edildi. Gruplar arası farklar uygun parametrik testlerle analiz edildi.

Bulgular:
MS hasta grubunda ortalama yaş 42 ± 10,6 yıl idi. Gruplar arasında yaş ve cinsiyet açısından anlamlı bir farklılık görülmedi. PIRA grubunda sol putamen ($p = 0,027$), sağ kaudat ($p = 0,020$) ve sol kaudat ($p = 0,003$) hacimleri sağlıklı kontrol grubuna göre anlamlı olarak azalmış; ChP/TIV oranı ise anlamlı biçimde artmıştı ($p = 0,027$). RAW ve bening MS hastaları ile sağlıklı kontrol grubu arasında beyin hacim ölçümleri açısından anlamlı bir fark görülmedi. Diğer gruplar arasında anlamlı fark izlenmedi.

Sonuç:
PIRA grubunda saptanan bazal gangliyon hacim kaybı ve artmış ChP oranı, relapslardan bağımsız nörodejeneratif süreçlerin varlığını desteklemektedir. Güncel literatürde ChP'in immün hücre geçişi ve sitokin üretiminde aktif rol oynadığı, artmış hacmin inflamatuvar aktivite ve progresyonla ilişkili olabileceği bildirilmektedir. Bulgularımız ChP hacminin MS'te potansiyel bir progresyon biyobelirteci olabileceğini düşündürmektedir.

Anahtar Kelimeler: Multipl skleroz, koroid pleksus, bazal gangliyon, PIRA, MR hacim analizi.

SS-1520 MULTİPL SKLEROZDA İLK ATAKTA SANTRAL VEN İŞARETİ VE PARAMANYETİK RİM LEZYONU ÖLÇÜMÜ: DEMOGRAFİK VE KLİNİK ÖZELLİKLERLE İLİŞKİSİ

BELGİN KOÇER[1], MERVE BAHAR ERCAN[1], UMUT ASFUROĞLU[2], MURAT UÇAR[2]

[1]GAZİ ÜNİVERSİTESİ TIP FAKÜLTESİ NÖROLOJİ ANABİLİM DALI
[2]GAZİ ÜNİVERSİTESİ TIP FAKÜLTESİ RADYOLOJİ ANABİLİM DALI

Amaç:
Multipl Sklerozda (MS) ilk atak döneminde santral ven işaretinin (CVS) ve paramagnetik rim lezyon (PRL) sıklığını belirlemek, semptomatik ve asemptomatik erken MRG özelliklerini, lezyon yerleşim yerini incelemek amaçlandı, demografik ve klinik özelliklerle ilişkiler incelendi.

Materyal-Metod:
2017 McDonald tanı kriterlerine göre ilk atakla yeni tanı alan 45 RRMS hastası incelendi. Yüksek çözünürlüklü 3 boyutlu eko-planar görüntülemeden elde edilen faz görüntüleri 3-tesla beyin MRG'den elde edildi ve 2 bağımsız radyolog tarafından CVS ve PRL varlığı açısından değerlendirildi. Lezyon yerleşimlerine göre periventriküler, subkortikal, kortikal, jukstakortikal ve infratentoriyal bölgelerde yer alan demiyelinizan total lezyon sayıları, kontrastlanan (Gd+) lezyon sayıları, CVS ve PRL sıklığı incelendi.

Bulgular:
Hastaların ortalama yaşı 33.3 yıl (15-81), kadın cinsiyet %66.7 (n=30) idi. Yaş ve cinsiyet ile lezyon yerleşim yeri, lezyon sayıları, CVS ve PRL lezyon varlığı arasında anlamlı farklılık izlenmedi (p>0.05). Periventriküler, subkortikal, infratentoriyal, jukstakortikal ve kortikal bölgelere göre en az bir CVS sıklığı (%62.2, 37.8, 13.6, 11.1, 6.7) ve en az bir PRL bulunan olguların sıklığı sırayla (%33.3, 33.3, 15.9, 8.9, 4.4) saptandı. Periventriküler, subkortikal ve jukstakortikal bölgelerde Gd+ lezyonlarda CVS ve PRL saptanma oranı anlamlı düzeyde yüksek bulundu. Polisemptomatik klinikle prezentasyonda infratentoriyal bölgede PRL varlığı (p=0.012) ve EDSS, serebral motor klinikte subkortikal bölgede PRL varlığı (p=0.034) ve spinal motor prezentasyonda periventriküler Gd+ lezyonlarda CVS (p=0.025) ve PRL (p=0.020) lezyon varlığı daha yüksek saptandı.

Sonuç:
MS'te CVS ve PRL varlığı MS tanısını destekler. Bulgularımız CVS ve PRL'nin ilk tanı anında da yüksek sıklıkta bulunabileceğini ve artmış özürlülük ile ilişkili olduğunu, ayrıca periventriküler ve subkortikal bölgelerde yoğunlaştığını göstermektedir.

Anahtar Kelimeler: Multipl Skleroz, Paramagnetik Rim Lezyonu, Santral Ven İşareti, Atak

POSTER BİLDİRİLER

EP – 15 İKİNCİL KATATONİ: ÜÇÜNCÜ BASAMAK BİR MERKEZDEN OLGU SERİSİNDE DEMOGRAFİK, KLİNİK VE LABORATUVAR BULGULARI

DOĞUKAN HAZAR EMRE[1], ALİ TARIK ALTUNÇ[2], BURÇ ÇAĞRI POYRAZ[2], AYŞEGÜL GÜNDÜZ[1]

[1]İSTANBUL ÜNİVERSİTESİ-CERRAHPAŞA, CERRAHPAŞA TIP FAKÜLTESİ, NÖROLOJİ ANABİLİM DALI, İSTANBUL
[2]İSTANBUL ÜNİVERSİTESİ-CERRAHPAŞA, CERRAHPAŞA TIP FAKÜLTESİ, RUH SAĞLIĞI VE HASTALIKLARI ANABİLİM DALI, İSTANBUL

Amaç:
Katatoni, motor, duygulanımsal ve bilişsel-davranışsal semptomlarla karakterize karmaşık bir nöropsikiyatrik sendromdur. Geleneksel olarak katatoni, şizofreniyle ilişkili bir bozukluktur, ancak nörolojik ve genel tıbbi durumlar sırasında da ortaya çıkabileceği gösterilmiştir.

Çalışmanın amacı, mental durum değişikliğinin önemli nedeni olan ve sıklıkla tanı konulmakta güçlük yaşanan katatoni olgularında, demografik, klinik, etiyolojik özellikleriyle seçilen tedavileri geriye dönük bir olgu serisi üzerinden tanımlamak ve bu özelliklerle genel prognoz arasındaki ilişkiyi belirlemektir.

Yöntem:
Ocak 2017-Temmuz 2024 tarihleri arasında poliklinikler, psikiyatri servisleri, nöroloji servisleri, dahiliye servisleri veya cerrahi servislerde değerlendirilmiş hastaların demografik, nörolojik, psikiyatrik ve laboratuvar verileri toplandı. Katatoni tanısı DSM-5 kriterlerine göre konulmuştu (APA, 2022).

Bulgular:
Çalışma döneminde 19 hasta (5 erkek, %26; 24-87 yıl) DSM-5 kriterlerini karşıladı. Katatonik semptomların süresi bir gün ile 1,5 yıl arasındaydı. En sık semptom, 15 hastada (%78) gözlenen “konuşma veya iletişimde azalma” idi. Bunu, 11 hastada (%57) gözlenen “yiyecek/sıvı alımının reddi” izledi. Bulgular arasında mutizm (n=16), negativizm (n=16), rijidite (n=15), postür alma (n=11), kaçınma(n=10), stereotipiler (n=9), hareketsizlik/stupor (n=9), sabit bakış (n=8) ve psikomotor yavaşlama (n=7) vardı. En yaygın neden nörodejeneratif hastalıklardı (n=7, %36,8), takiben otoimmün ensefalitti (n=4, %21,1); bunlardan ikisi anti-NMDA ensefalitiydi. Antipsikotik kullanımı beş hastada (%26,3) gözlendi. En sık tercih edilen tedavi seçeneği benzodiazepinlerdi.

Yorum:
İkincil katatoninin altında yatan genel tıbbi durumların anlaşılması, katatoni hastalarının değerlendirilmesi açısından hayati önem taşımaktadır. Hastanemizin kliniklerindeki hasta yükü göz önünde bulundurulduğunda, katatoni prevalansının düşük olması, tanı sürecindeki eksiklikleri ortaya koymaktadır. Bu çalışmada, katatoniyle ilişkili temel bulgular ve ikincil nedenler vurgulanmıştır. İlginç şekilde, hareketsizlik/stupor, ikincil katatonide birincil psikiyatrik bozukluklara kıyasla daha nadir gözlemlenmiştir.

Anahtar Kelimeler: İkincil Katatoni, Mental Durum Değişikliği, Mutizm, Negativizm, Otoimmün Ensefalit, Şizofreni

EP – 16 MULTİPL SKLEROZLU BİREYLERİN ÇEVRESEL DESTEK İHTİYAÇLARININ BELİRLENMESİ

GÜLBİN ERGİN[1], GÖZDE KAYA UÇAR[1], TUBA KAYA BENLİ[2], SEREN DÜZENLİ ÖZTÜRK[3], MUHAMMED ZAHİD UZ[4], BİLGE KARA[5], BEDİLE İREM TİFTİKÇİOĞLU[6]

[1]İZMİR BAKIRÇAY ÜNİVERSİTESİ, SAĞLIK BİLİMLERİ FAKÜLTESİ, FİZYOTERAPİ VE REHABİLİTASYON BÖLÜMÜ, İZMİR, TÜRKİYE
[2]BOLU ABANT İZZET BAYSAL ÜNİVERSİTESİ, SAĞLIK BİLİMLERİ FAKÜLTESİ, FİZYOTERAPİ VE REHABİLİTASYON BÖLÜMÜ, BOLU, TÜRKİYE
[3]İZMİR BAKIRÇAY ÜNİVERSİTESİ, SAĞLIK BİLİMLERİ FAKÜLTESİ, DİL VE KONUŞMA TERAPİSİ BÖLÜMÜ, İZMİR, TÜRKİYE
[4]İZMİR KÂTİP ÇELEBİ ÜNİVERSİTESİ, SAĞLIK HİZMETLERİ MESLEK YÜKSEKOKULU, TIBBİ HİZMETLER VE TEKNİKLER BÖLÜMÜ, FİZYOTERAPİ PROGRAMI, İZMİR, TÜRKİYE
[5]DOKUZ EYLÜL ÜNİVERSİTESİ, FİZİK TEDAVİ VE REHABİLİTASYON FAKÜLTESİ, İZMİR, TÜRKİYE
[6]İZMİR BAKIRÇAY ÜNİVERSİTESİ, TIP FAKÜLTESİ, NÖROLOJİ ANABİLİM DALI, İZMİR, TÜRKİYE

Amaç:
Multipl Skleroz (MS) hastalığına sahip bireylerin toplumsal yaşama katılımları; hastalığın fiziksel ve bilişsel etkileri ile çevresel faktörlerden olumsuz etkilenmektedir. Bu bağlamda, MS'li bireylerin çevresel destek gereksinimlerinin belirlenmesi ve uygun müdahale stratejilerinin geliştirilmesi, toplumsal katılımlarının artırılması açısından önem taşımaktadır. Bu çalışmanın amacı, MS'li bireylerin çevresel destek ihtiyaçlarını değerlendirmektir.

Gereç-Yöntem:
Çalışmaya, 93 MS'li birey dahil edilmiştir. Katılımcılar, Multipl Skleroz Çevresel Destekler Ölçeği'nin Türkçe versiyonu (MSESS-T), Londra Handikap Skalası (LHS) ve Nottingham Sağlık Profili (NHP) anketlerini doldurmuştur. MSESS-T ölçeğinin toplam puanları ile çevresel sağlık desteği (ÇSD), çevresel rehabilitasyon desteği (ÇRD) ve çevresel topluluk desteği (ÇTD) alt ölçeklerinin puanları ortalama ± standart sapma şeklinde raporlanmıştır. MSESS-T ile LHS ve NHP arasındaki ilişkiler Pearson korelasyon analizi kullanılarak değerlendirilmiştir.

Bulgular:
Katılımcıların (EDSS 1–6) ortalama yaşı 40,17 ± 11,8 olup; %63,4'ü kadın (n=59) ve %36,6'sı erkek (n=34)'tir. MSESS-T toplam puanı (3,85 ± 0,72) ve alt ölçek puanları olan ÇSD (3,90 ± 0,86), ÇRD (3,45 ± 0,93) ve ÇTD (4,18 ± 0,84), bireylerin çevresel desteğe ihtiyaç duyduğunu göstermiştir. MSESS-T toplam puanları ile LHS arasında orta düzeyde ($r=0,452$, $p<0,001$) ve NHP arasında zayıf düzeyde ($r=–0,374$, $p<0,001$) korelasyon saptanmıştır. Ayrıca, ÇTD alt ölçeği ile LHS arasında orta düzeyde ($r=0,506$, $p<0,001$), diğer alt ölçeklerle LHS ve NHP arasında zayıf düzeyde korelasyonlar belirlenmiştir.

Sonuç:
Bu çalışma, MS'li bireylerin toplumsal katılım düzeylerinin artırılması için çevresel destek gereksinimlerinin bulunduğunu belirlemiştir. Ayrıca, çevresel destek ile yaşam kalitesi arasındaki ilişkinin varlığı, bu ihtiyaçların değerlendirilmesi ve bireye özgü müdahale planlarının geliştirilmesinin, bireylerin hem yaşam kalitesini hem de toplumsal katılım düzeylerini artırabileceğini göstermektedir.

Anahtar Kelimeler: Çevresel destek, değerlendirme, katılım, multipl skleroz, yaşam kalitesi

EP – 19 ERKEN BAŞLANGIÇLI PARKİNSON HASTALIĞINDA KLİNİK PROFİL VE HASTALIK SEYRİ: KARŞILAŞTIRMALI RETROSPEKTİF KOHORT ÇALIŞMASI

DİDEM TEZEN[1], FURKAN SEFA BAYIR[2], HÜLYA APAYDIN[2], CİHAN İŞLER[3], AYŞEGÜL GÜNDÜZ[2]

[1]İSTANBUL ÜNİVERSİTESİ-CERRAHPAŞA, CERRAHPAŞA TIP FAKÜLTESİ, NÖROLOJİ ANABİLİM DALI, İSTANBUL, TÜRKİYE; OLTU DEVLET HASTANESİ, NÖROLOJİ KLİNİĞİ, ERZURUM, TÜRKİYE
[2]İSTANBUL ÜNİVERSİTESİ-CERRAHPAŞA, CERRAHPAŞA TIP FAKÜLTESİ, NÖROLOJİ ANABİLİM DALI, İSTANBUL, TÜRKİYE
[3]İSTANBUL ÜNİVERSİTESİ-CERRAHPAŞA, CERRAHPAŞA TIP FAKÜLTESİ, BEYİN VE SİNİR CERRAHİSİ ANABİLİM DALI, İSTANBUL, TÜRKİYE

Amaç:
Erken başlangıçlı Parkinson hastalığı (EBPH), 21-50 yaş arası yaşlarda ortaya çıkan PH'nı kapsar. EBPH ve ile tipik PH arasındaki fark yalnızca başlangıç yaşı değildir, hastalık seyri ve tedavi yanıtı heterojendir. Bu nedenle, Türkiye'de üçüncü basamak bir merkezindeki EBPH sıklığını, motor ve motor dışı özellikleri ve tedavi seçeneklerini incelemeyi amaçladık.

Yöntemler:
Ocak 2010-Ağustos 2024 tarihleri arasında, kriterlere göre tanı almış tüm hastaların medikal kayıtları geriye dönük olarak tarandı. Kohort içinde EBPH ve tipik PH tanısı alan hastalar belirlendi. EBPH grubu, başlangıç yaşı≤50 olan hastalardan; tipik PH grubu ise başlangıç yaşı 50-70 arasında olan hastalardan oluşmaktaydı. Sekonder nedenlere bağlı Parkinson hastalığı olanlar ve başlangıç yaşı 70'in üzerinde olan hastalar dışlandı.

Bulgular:
EBPH grubunda, 388 hasta ve tipik PH grubunda 997 hasta vardı. Grupların son muayene sırasındaki ortalama yaşı sırasıyla 55,9±10,9 ve 70,8±7,5 ($p<0,001$); ortalama başlangıç yaşı 41,2±8,5 ve 60,4±5,2 yıl idi ($p<0,001$). Cinsiyet dağılımı benzerdi (erkek: %59,8 vs %57,1). Ortalama hastalık süresi EBPH grubunda anlamlı olarak daha uzundu (14,6±9,3 vs. 10,4±5,8 yıl, $p<0,001$). Ancak ortalama levodopa eşdeğer dozu ve Hoehn-Yahr Ölçeği ortalama skorları benzerdi. Yüksek evre skorları hastalık süresinin uzunluğu ile ilişkiliydi. Hastalık süresi ile Hoehn-Yahr skoru arasında hafif korelasyon vardı ($p<0,000$, $r=0,282$), başlangıç yaşı ile anlamlı bir ilişki bulunmadı ($p=0,102$). Tüm hasta grubunda 69 kişiye derin beyin stimülasyonu uygulanmıştı (%7,5 ve %4, $p=0,007$).

Sonuç:
Kohortumuzdaki EBPH olguları motor bulgular açısından daha uzun süre daha selim seyre sahiptir. Daha uzun bir hastalık süresine sahip olmakla birlikte levodopa eşdeğer dozu, motor komplikasyonlar ve buna bağlı tedaviler tipik PH olguları ile benzerdir. Bu bulgular, EBPH'nin Türkiye'de üçüncü basamak merkezde sıklıkla görüldüğüne ve klinik seyirde hastalık süresinin; tedavi planlamasında ise başlangıç yaşının belirleyici olduğuna dikkati çekmiştir.

Anahtar Kelimeler: Erken başlangıçlı parkinson hastalığı, levodopa eşdeğer dozu, tipik parkinson hastalığı

EP – 23 MULTİPL SKLEROZ İLİŞKİLİ ÜVEİTTE HASTALIK MODİFİYE EDİCİ TEDAVİLERİN ETKİNLİĞİ

AHMED SERKAN EMEKLİ[1], BEYZA YALÇIN[2], NİHAN AKSU CEYLAN[2], TUNCAY GÜNDÜZ[1], MURAT KÜRTÜNCÜ[1]

[1]İSTANBUL ÜNİVERSİTESİ, İSTANBUL TIP FAKÜLTESİ, NÖROLOJİ ANA BİLİM DALI, İSTANBUL
[2]İSTANBUL ÜNİVERSİTESİ, İSTANBUL TIP FAKÜLTESİ, GÖZ HASTALIKLARI ANA BİLİM DALI, İSTANBUL

Amaç:
Multipl skleroz (MS) hastalarında %1-2 oranında görülen üveit, yüksek morbiditeye yol açmakta ve kanıta dayalı bir tedavi kılavuzu henüz bulunmamaktadır. Çalışmamızın amacı, üveitli MS hastalarında hastalık modifiye edici tedavilerinin (HMT) üveit aktivitesi ve görme keskinliği sonuçları üzerindeki etkisini değerlendirmektir.

Metod:
Tek merkezli retrospektif olarak tasarlanan bu çalışmada hastaların birden çok HMT altında klinik ve radyolojik olarak MS ve üveit aktivitesi değerlendirildi. MS hastalık seyri ve oftalmolojik bulguları lineer karışık etkili modeller kullanılarak analiz edildi. Nominal veriler için odds oranları (OR) ve p-değerleri hesaplandı.

Bulgular:
Yirmi-dört MS hastasının (kadın/erkek=19/5) ortanca 17,9 yıl (IQR:14) takibi süresince farklı HMT'ler altındaki verileri incelendi. Hastaların 15'inde (%65,2) üveit atağı, 11'inde (%45,8) vitritis, 7'sinde (%29,2) görme keskinliğinde azalma, 6'sında (%30) tedavi altında kistoid maküler ödem (KMÖ) izlendi. Yüksek-etkinlikli HMT alan hastalarda orta-etkinlikli HMT alan hastalara göre görme keskinliğinde iyileşme eğilimi (logMAR:-0,16 vs. -0,02; p=0.01) olduğu gözlenmekle birlikte Bonferroni düzeltmesi sonrası anlamlı iyileşme olmadığı bulundu (p=0,1). Sitotoksik/monoklonal antikor tedavileri ile daha sık KMÖ gözlendi (p=0,04). Tedavi altında üveit atağı görülmesi açısından farklı HMT grupları arasında fark yoktu (p=0,4). Enjektabl tedavilerin, diğer tedavilere kıyasla MS atağı (OR=3,4, p=0,03) ve yeni T2-lezyonu gelişmesiyle (OR=4,1, p=0,02) ilişkili olduğu bulundu.

Sonuç:
Çalışmamız, HMT'lerin MS hastalık aktivitesini kontrol altında tutarken dahi MS ilişkili üveit aktivitesini baskılama ve görme sonuçlarını iyileştirmede etkinliğinin kısıtlı olduğuna işaret etmektedir. Retrospektif ve küçük örneklemli olan bu çalışmamızın sonuçları, endikasyon ve takip farklılıklarından etkilenebileceğinden, daha geniş kapsamlı ve prospektif çalışmalara ihtiyaç duyulmaktadır.

Anahtar Kelimeler: Multipl skleroz, üveit, hastalık modifiye edici tedavi

EP – 24 MİGRENLİLERDE CİNSEL DİSFONKSİYON: GÖZ ARDI EDİLEN BİR SORUNUN SİSTEMATİK DERLEME VE META-ANALİZİ

OZAN DÖRTKOL[1], ARİFE ÇİMEN ATALAR[1], ESME EKİZOĞLU TURGUT[2], BETÜL BAYKAN[3]

[1]İSTANBUL FİZİK TEDAVİ VE REHABİLİTASYON EĞİTİM ARAŞTIRMA HASTANESİ, NÖROLOJİ KLİNİĞİ, İSTANBUL
[2]İSTANBUL TIP FAKÜLTESİ, NÖROLOJİ ANABİLİM DALI, İSTANBUL
[3]EMAR TIP MERKEZİ, NÖROLOJİ BÖLÜMÜ, İSTANBUL

Amaç:
Migren bireylerin yaşamlarında çok yönlü ve ciddi boyutlarda kısıtlılık nedeni olabilmektedir. Migrenli bireylerin pek çoğunu etkileyebilen fakat göz ardı edilen bir sorun ise cinsel işlev bozukluklarıdır. Bu çalışmada migren hastalarında cinsel disfonksiyonun (CDF) prevalansı ve ilişkili risk faktörlerinin sistematik derleme ve meta-analiz yöntemleriyle değerlendirilmesi amaçlanmıştır.

Yöntem:
Çalışmamızda, 1987-2023 yılları arasında yayınlanan ve “migraine” ile “sex” anahtar kelimelerini içeren çalışmalar PUBMED, COHRANE ve Google Scholar veri tabanlarında tarandı. Dahil edilme kriterlerine uygun çalışmalar, iki nöroloji uzmanı tarafından bağımsız ve kör olarak incelendi. Seçilen çalışmaların kalitesi Newcastle-Ottawa Ölçeği ile değerlendirildi. Nitelikli bulunan çalışmaların demografik ve klinik verileri analiz edildi. Meta-analiz istatistikleri R programı kullanılarak gerçekleştirildi ve sonuçlar Odds Ratio (OR) değerleri ile sunuldu.

Bulgular:
Toplamda 21 çalışma ve 1.692 migren hastası ile 741 kontrol olgusu değerlendirildi. Migrenlilerde CDF sıklığı kontrol grubuna göre anlamlı derecede yüksekti (Kadınlarda OR:3,06; Erkeklerde OR:6,30). Kadınlarda CDF prevalansı %41,8-91,0; erkeklerde ise %46,6-80,0 arasında değişmekteydi. Depresyon ve kronik ağrı gibi komorbiditeler, CDF gelişiminde öne çıkan faktörlerdi. Migren ve gerilim tipi başağrısı hastaları arasında CDF açısından anlamlı fark saptanmadı. Tedaviye ilişkin çalışmalar ise yetersizdi. Meta-analizde heterojenite yüksek saptanmakla birlikte, funnel plot ve Egger testi ile anlamlı bir yayın yanlılığı gösterilmedi.

Sonuç ve Yorum:
Migren hastalarında CDF normal kontrollerden sık görülmekte ve literatürde sıklıkla göz ardı edilmektedir. Yüksek heterojeniteye rağmen farklı grupların ve klinik özelliklerin meta-analize dahil edilmesi sayesinde sonuçların genellenebilir olduğu düşünülmüştür. Depresyon ve kronik ağrı gibi komorbiditeler, cinsel işlev bozukluğu gelişiminde belirleyici faktörlerdir. Migrenli hastaların değerlendirilmesinde cinsel işlevlerin sorgulanması ve etkin tedavi yaklaşımlarının planlanması kritik önem taşımaktadır.

Anahtar Kelimeler: Migren, Seksüel, Disfonksiyon, Woman

Kadınlarda OR

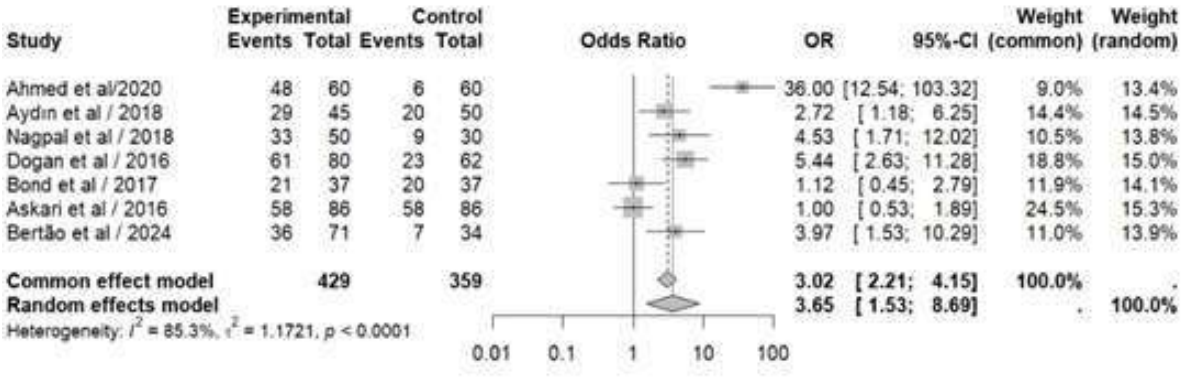

Tüm Hastalarda OR

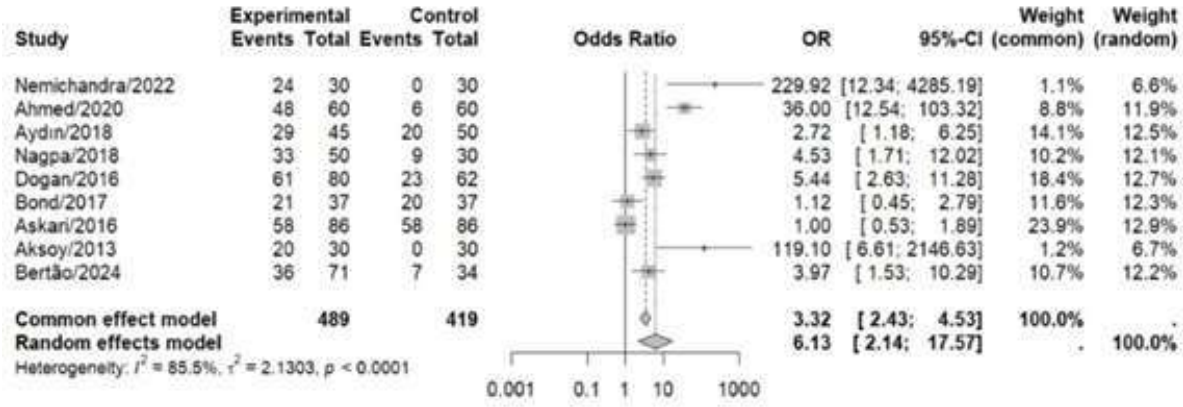

EP – 29 BRAIT-FAHN-SCHWARTZ SENDROMU: NADİR BİR OLGU

OZAN DÖRTKOL, HIDAYA KENANOĞLU, ARİFE ÇİMEN ATALAR, AYSEL TEKEŞİN

İSTANBUL FİZİK TEDAVİ VE REHABİLİTASYON HASTANESİ, NÖROLOJİ KLİNİĞİ, İSTANBUL

Giriş:
Amiyotrofik lateral skleroz (ALS) hastalarında parkinsonizm nadir görülmekle birlikte, literatürde bu birlikteliğin ortak nörodejeneratif süreçleri yansıttığı ve bazı mutasyonlarla ilişkili olabileceği bildirilmiştir. Bu olgu sunumunda ALS ile parkinsonizmin birlikte seyrettiği Brait-Fahn-Schwartz sendromlu bir vaka sunulmaktadır.

Olgu:
Bilinen hipertansiyon ve diyabet tanılı olan 50 yaşında erkek hasta bir yıl önce başlayan önce sol ve 3 ay sonra sağ bacakta güçsüzlük ve kramp yakınmaları ile başvurdu. Hastanın nörolojik muayenesinde; alt ekstremitelerde asimetrik nitelikte solda ve distalde belirgin motor zaaf saptandı. Derin tendon refleksleri üst ekstremiteler ile sağ alt ekstremitede 3+, sol alt ekstremitede ise 4+ idi. Taban cildi refleksi iki yanlı ekstansördü. Ayrıca solda belirgin, asimetrik, bilateral, ılımlı bradikinezisi ve rijiditesi mevcuttu. Küçük adımlarla, öne eğik postürde ve kol katılımları azalmış olarak desteksiz yürüyordu. Diğer nörolojik muayene bulguları normaldi. Kranyal ve spinal MR incelemelerinde anlamlı bulgu saptanmazken; EMG incelemesinde yaygın ön kök/ön boynuz tutulumu izlendi. Lomber ponksiyonda direkt bakıda hücresi yoktu ve BOS biyokimyası normaldi.

Otoimmün/paraneoplastik antikor paneli ve gangliozid paneli negatifti. Klinik değerlendirme ve yapılan tetkikler sonucu ALS ve parkinsonizm tanıları ile riluzol 50 mg 2x1 ve levodopa 100 mg 3x1 dozlarında başlanan hastanın parkinsonizm bulgularının gerilediği yürümesinin hızlandığı ve dengesini daha iyi kurabildiği izlendi.

Tartışma:
ALS hastalarında parkinsonizm nadirdir ve klinik tabloyu ağırlaştırabilir. Bu birliktelik, ALS hastalarında dopaminerjik yolların da etkilenebileceğini düşündürmektedir. Olgumuzda levodopa sonrası parkinsonizm bulgularında azalma görülmüş, yürüyüş hızında ve denge kontrolünde belirgin iyileşme sağlanmıştır. Bu durum, semptomatik tedavinin yaşam kalitesine olumlu etkisini göstermektedir. Brait-Fahn-Schwartz sendromunda, erken tanı ve uygun tedavi planlaması hastaların hayat kalitesini olumlu etkileyebilir.

Anahtar Kelimeler: Parkinson, Motor nöron hastalığı, Brait-Fahn-Schwartz Sendromu

EP – 30 KÜME BAŞ AĞRISI VE KRANİAL NÖROPATİ BİRLİKTELİĞİ: LİTERATÜR EŞLİĞİNDE BİR OLGU SUNUMU

OZLEM ONDER, ŞAHİN IŞIK, NURHAK DEMİR, MEHMET ÖZMENOĞLU

YAKIN DOĞU ÜNİVERSİTESİ, NÖROLOJİ ANABİLİM DALI, LEFKOŞA

Amaç:
Küme tipi baş ağrısı (KBA) ve eşlik eden kranial sinir paralizileri nadirdir. Tanısal açıdan zorluklar oluşturabilen bu kliniğin bir örneği olarak, okülomotor sinir paralizisi (OSP) ile başvuran ve KBA tanısı alan olgu literatür eşliğinde sunulmaktadır.

Olgu:
45 yaşında erkek, üç gündür devam eden, sağ periorbital bölgede tekrarlayıcı, şiddetli baş ağrıları ve çift görme şikâyetleri ile başvurdu. Baş ağrıları dakikalar içinde başlayıp yaklaşık 1–1.5 saat sürmekte, hiperlakrimasyon ve konjunktival konjesyon şeklinde otonomik semptomlarla seyretmekteydi. Nörolojik muayenede sağ gözde yukarı ve içe bakış kısıtlılığı, pitoz olup pupil korunmuş OSP mevcuttu. Beyin ve orbita MRG, MR anjiyografi ve venografide patolojiye rastlanmadı. BOS incelemesi normaldi. Hastaya atak tedavisi olarak inhaler oksijen tedavisi uygulandı. Profilaktik tedavide kalsiyum kanal blokeri başlandı. Etyolojik araştırmalarda diyabetik mikrovasküler nöropati olasılığı ön planda değerlendirilen hastada glisemik kontrol sağlandı. Altı aylık takibinde atak yaşanmayan hastada OSP sekelsiz iyileşme gösterdi.

Tartışma:
Küme baş ağrısına eşlik eden kranial sinir paralizileri oldukça nadir görülmektedir. Literatürde en sık VI. ve III. kranial sinirlerin tutulumu vurgulanmaktadır. Olgumuzda eş zamanlı gelişen pupilin korunduğu OSP, iyi kontrolsüz diyabet öyküsüyle değerlendirildiğinde, en olası etiyoloji mikrovasküler iskemik süreç olarak düşünülmüştür. Bu açıdan bakıldığında, kranial nöropatinin küme baş ağrısından bağımsız, diyabete sekonder bir tablo olduğu varsayılabilir. Ancak, baş ağrısının ve sinir paralizisinin zamanlamasının örtüşmesi, bu birlikteliğin tamamen koinsidental olduğunu varsaymayı güçleştirmektedir.

Sonuç:
Trigemino-otonomik sistemin hiperaktivitesinin, perinöral vasküler disfonksiyon oluşturarak kranial sinir fonksiyonlarını etkileyebileceği hipotezi, bu tür olgularda göz ardı edilmemelidir. Eş zamanlı gelişen KBA ve OSP birlikteliği, yapısal lezyonların dışlandığı durumlarda dahi, daha geniş bir patofizyolojik yelpazede değerlendirilmelidir.

Anahtar Kelimeler: Diplopi, okulomotor sinir paralizisi, küme baş ağrısı

EP – 32 SENTETİK KANNABİNOİD KULLANIMI İLE ORTAYA ÇIKAN TOKSİK LÖKOENSEFALOPATİ OLGU SUNUMU

ELİF GÜNSEL YILDIRIM, HALİT EYÜPLER, AYBALA NESLİHAN ALAGÖZ, SENA DESTAN BÜNÜL

KOCAELİ ÜNİVERSİTESİ, NÖROLOJİ ANABİLİM DALI, KOCAELİ

Giriş:
Sentetik kannabinoidler, yapısal olarak tetrahidrokannabinole (THC) benzer ancak CB1 reseptörlerine çok daha yüksek afinite ile bağlanan, psikoaktif etkileri güçlü bileşiklerdir. CB1 reseptörleri, beyinde; substantia nigra, globus pallidus, hipokampus, limbik korteks ve serebellum gibi bölgelerde yoğun olarak bulunur. Bu reseptörlerin aşırı uyarılması, GABA salınımının azalmasına ve buna bağlı olarak nöronal aşırı uyarılma, oligodendrosit hasarı gelişmesine yol açabilir. Bu olgu sunumunda, uzun yıllar sentetik kannabinoid kullanımıyla gelişen yaygın beyaz cevher tutulumu ile karakterize bir toksik lökoensefalopati olgusu sunulmaktadır.

Olgu:
34 yaş erkek hasta,1 yıl önce başlayan giderek ilerleyen yürümede zorlanma, sol bacakta kuvvetsizlik ve kasılma, iletişimde azalma, konuşmada yavaşlama, içe kapanma yakınmaları ile polikliniğimize başvurdu. Son 4 aydır destekle mobilize olabiliyordu. 1 yıldan uzun süredir sentetik kannabinoid kullanma öyküsü olan hastanın beyin manyetik rezonans görüntülemesinde; bilateral periventriküler derin beyaz cevherde, internal kapsül kortikospinal traktusta T2 sinyal artışı izlendi. Elektroensefalografide zemin ritminde yavaşlama mevcuttu. Beyin pozitron-emisyon tomografisinde; bilateral frontoparyetal alanda hafif, sol serebellar alanda ileri hipometabolizma görüldü. Nörolojik muayenesinde; zaman oryantasyonu bozuk, konuşma dizartrik ve akışı yavaşlamış, sol alt ekstremite fleksör kas tonusu artmış ve kas gücü 4/5, sol üst ekstremite kas gücü 4/5, bilateral dismetri izlendi. BOS incelemesinde; mikroprotein: 430, albümin: 211, menenjit-ensefalit paneli negatif, pleositoz yoktu. Vaskülit-tümör markerlar negatifti, bakır metabolizma değerleri normal olarak görüldü. Batın-Toraks Bilgisayarlı Tomografide patoloji yoktu.

Sonuç:
Sentetik kannabinoid kullanımı, genç yaş grubunda yaygın beyaz cevher hasarına yol açarak toksik lökoensefalopatiye neden olabilir. Bu tablo, ilerleyici motor ve kognitif defisitlerle seyredebilir ve kalıcı nörolojik sekeller bırakabilir. Açıklanamayan yürüme bozukluğu, dizartri ve kognitifl yavaşlama ile başvuran genç olgularda toksik-metabolik nedenler mutlaka akılda bulundurulmalı ve detaylı madde kullanımı sorgulanmalıdır.

Anahtar Kelimeler: Sentetik kannabinoid, toksik lökoensefalopati, serebral atrofi

Beyin MR görüntüsü

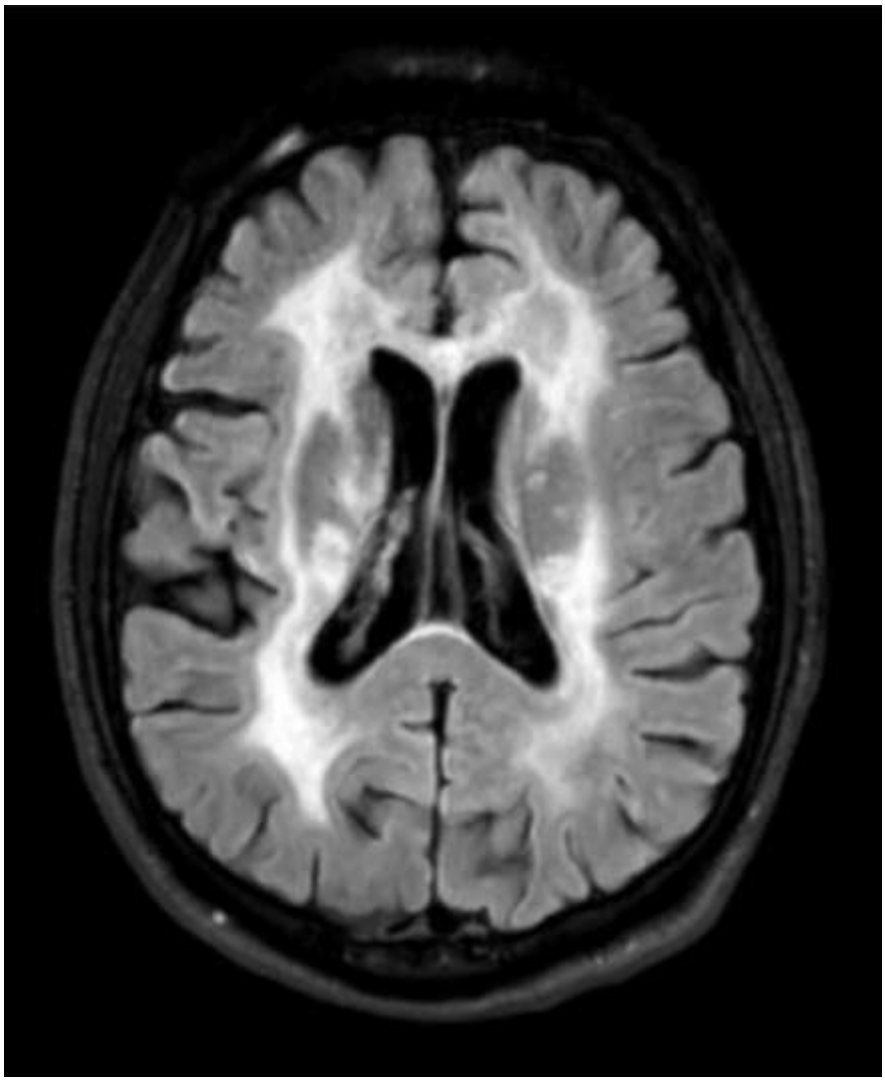

Sentetik kannabinoid kullanım öyküsü olan olgumuzun Beyin MR görüntüsü

EP – 38 MS HASTASINDA ANTİ-IL-17 MONOKLONAL ANTİKOR KULLANIMI, VAKA SUNUMU

VEDAT ÇİLİNGİR

VAN YÜZÜNCÜ YIL ÜNİVERSİTESİ TIP FAKÜLTESİ NÖROLOJİ ANABİLİM DALI

Son yıllarda otoimmün hastalıklarda monoklonal antikorların kullanıldığı bağışıklık sistemi üzerine etki eden ilaç seçenekleri hızlıca artmıştır ve artmaktadır bu sebeple MS hastalığı ile birlikte başka bir otoimmün hastalığı olan hastalarda tedavi seçenekleri çeşitlenmiştir. T helper 17 lenfositlerinden salgılanan interlökin 17 (IL-17) grubu inflamasyon oluşumunda ve inflamasyonun devamında etkili bir sitokin ailesidir hem MS hem diğer otoimmün hastalıkların patogenezinde rol almaktadır. Anti-IL-17 monoklonal antikorlar otoimmün cilt hastalıklarının tedavisinde başarılıdır ve kullanılmaktadır. Biz MS ve Psöriazis hastalığının birlikte olduğu hastamızda anti-IL-17A monoklonal antikoru olan Secukinumab (SEC) tedavisinin kullanımı tecrübemizi ve ilgili literatür bilgilerini paylaşmayı hedefledik.

Anahtar Kelimeler: Multiple sclerosis, psöriazis, secukinumab, monoklonal antikor

Resim 1

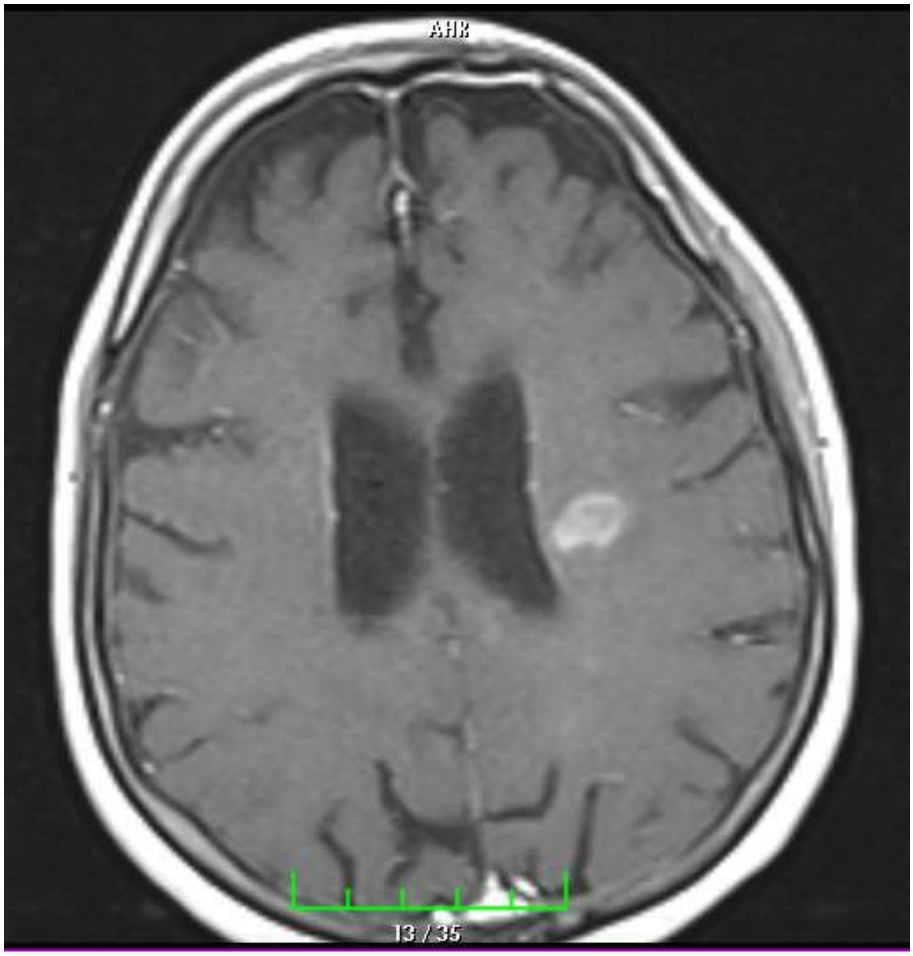

Kontrastsız ve kontrastlı aksiyal MR kesitleri

Resim 1

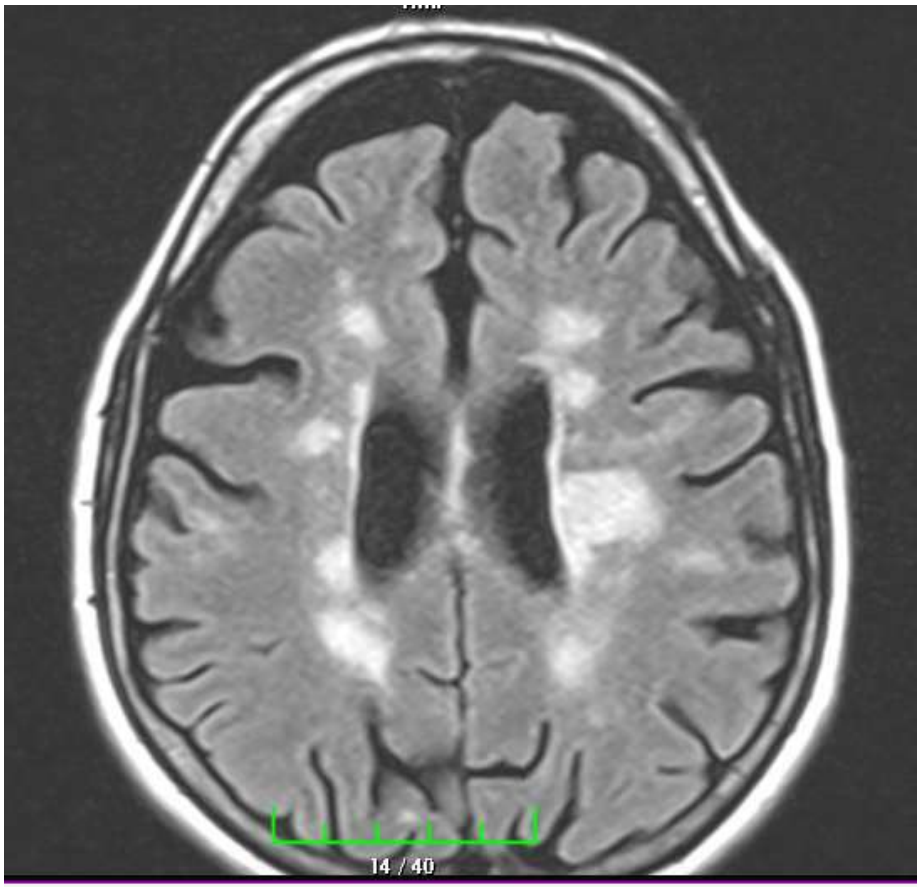

Kontrastsız ve kontrastlı aksiyal MR kesitleri

EP – 39 İDYOPATİK NORMAL BASINÇLI HİDROSEFALİ HASTALARINDA HASTALIK ŞİDDETİNİN BELİRLEYİCİLERİNİN ARAŞTIRILMASI

NURSU ERDOGAN, SELİM SELÇUK ÇOMOĞLU, HALİL ÖNDER

T.C SAĞLIK BAKANLIĞI ANKARA ETLİK ŞEHİR HASTANESİ

Giriş:
İdyopatik normal basınçlı hidrosefali (iNPH) hastalığının şiddetini belirleyen faktörler daha önce ayrıntılı olarak incelenmemiştir.

Amaç:
iNPH'nin klinik şiddetini belirleyen faktörleri ayrıntılı şekilde ortaya koymak ve hastalığın patofizyolojisine yönelik bazı klinik çıkarımlar sağlamak.

Yöntemler:
Ocak 2024 ile Eylül 2024 tarihleri arasında hareket bozuklukları polikliniğimizde değerlendirilen iNPH hastalarının verileri geriye dönük olarak incelendi. Klinik özelliklerin yanı sıra, hastanemiz veri tabanındaki iNPH derecelendirme ölçeği skoru ile üst ekstremite bradikinezi skorları değerlendirildi. Tüm hastalarda Radscale değerlendirmesi deneyimli bir nöroloji uzmanı tarafından yapıldı.

Bulgular:
Toplam 49 iNPH hastası (medyan yaş: 71; IQR: 10.5) çalışmaya dahil edildi. Farklı şiddet evrelerindeki hastalar karşılaştırıldığında, yalnızca üst ekstremite bradikinezi skoru (6'ya karşı 1 puan, $p = 0.004$) ve kabızlık oranlarında (63.6%'ya karşı 29.6%, $p = 0.023$) anlamlı fark saptandı; her iki parametre de ağır evre grubunda daha yüksekti. Korelasyon analizlerinde iNPH derecelendirme skoru ile üst ekstremite bradikinezi skoru arasında anlamlı ilişki bulundu (korelasyon katsayısı = 0.416, $p = 0.004$). Ancak, aşamalı regresyon analizlerinde yalnızca kabızlık iNPH şiddetinin bağımsız bir yordayıcısı olarak belirlendi ($R^2 = 0.181$, $p = 0.005$).

Sonuç:
Bulgularımız, iNPH hastalığında klinik şiddetin belirlenmesinde nörogörüntüleme bulgularının (Radscale dahil) belirgin bir rolü olmadığını göstermektedir. Özellikle, hastalık şiddetinin bir belirleyicisi olarak kabızlığa dikkat çekmekteyiz. Bu ilişkinin aydınlatılması, hem klinik uygulamalara katkı sağlayabilir hem de hastalığın altta yatan patofizyolojisinin anlaşılmasına katkıda bulunabilir.

Anahtar Kelimeler: İdiyopatik normal basınçlı hidrosefali (iNPH), hastalık şiddeti, hidrosefali, nörogörüntüleme

EP – 42 TOTAL OFTALMOPLEJİ İLE SEYREDEN MILLER-FISHER SENDROMU

ESİN KILINÇ ORÇAN, ELİF GÜNSEL YILDIRIM, AYBALA NESLİHAN ALAGÖZ, SENA DESTAN BÜNÜL

KOCAELİ ÜNİVERSİTSİ, NÖROLOJİ ANABİLİM DALI, KOCAELİ

Giriş:
Guillain–Barre sendromu (GBS), otoimmün mekanizmalarla gelişen periferik ve kraniyal sinirlerin demiyelinizan veya aksonal tutulumu ile seyreden, akut başlangıçlı inflamatuvar bir hastalıktır. Miller–Fisher sendromu (MFS), GBS'nin nadir görülen bir varyantı olup eksternal oftalmopleji, arefleksi ve ataksi triadı ile tanımlanır. Bu olgu, klasik triadın tamamını göstermeyen, total oftalmopleji ile seyreden nadir bir MFS varyantını sunmaktadır.

Olgu:
65 yaşında erkek hasta, beş gün önce başlayan nazone konuşma, çift görme, baş dönmesi ve ayaklarda uyuşma şikayetleri ile başvurdu. Özgeçmişinde diyabet ve hipertansiyon mevcuttu. Nörolojik muayenede bilateral total oftalmopleji saptandı. pupiller normoizokorikti ve bilateral direk-indirek ışık refleksi alınamadı. Dört ekstremitede kas kuvvetinde kayıp yoktu. Derin tendon refleksleri dört ekstremitede azalmıştı. kranial ve servikal Magnetik rezonans görüntülemesinde anlamlı patoloji saptanmadı. Sinir ileti çalışmalarında demiyelinizan tipte polinöropati saptandı. Beyin omurilik sıvı incelemesinde protein artışı mevcuttu ve hücre sayısı normal bulundu, albüminositolojik dissosiyasyon ile uyumlu olduğu düşünüldü. Gangliozid paneli negatif saptandı. Hastaya 0,4 gr/kg/gün intravenöz immünoglobulin tedavisi başlandı. Tedavi sonrası oftalmoplejide belirgin düzelme oldu. Hasta iki ay sonraki kontrolde tamamen iyileşmişti.

Sonuç:
Bizim olgumuzda olduğu gibi, literatürde de klasik triada tam olarak uymayan total oftalmoplejinin ön planda olup arefleksinin eşlik etmediği vakalar bildirilmiştir. Arefleksinin eşlik etmediği belirgin oftalmopleji görülen vakalarda, diğer ayırıcı tanılar araştırılırken akılda bulundurulması gereken bir durumdur. Erken olarak tanıya ve tedaviye gitmemize yardımcı olur. Literatürdeki sınırlı olgu sayısı nedeniyle hastalığın tanı ve tedavisi ilgili ayrıntılı veriler halen araştırılmaktadır.

Anahtar Kelimeler: Miller fisher, hiporefleksi, oftalmopleji

EP – 44 MOG ANTİKOR İLİŞKİLİ FLAMES PATERNİ: NÖBETSİZ SEYREDEN NADİR BİR ERİŞKİN OLGU

ABDULKADİR TUNÇ[1], SAMET ÖNCEL[2]

[1]*SAKARYA ÜNİVESİTESİ TIP FAKÜLTESİ NÖROLOJİ ABD*
[2]*SAKARYA EĞİTİM VE ARAŞTIRMA HASTANESİ, NÖROLOJİ KLİNİĞİ*

Giriş:
Myelin oligodendrosit glikoprotein antikor ilişkili hastalıklar (MOGAD), merkezi sinir sistemi demiyelinizan hastalıkları arasında yer alan, değişken klinik sunumlar gösterebilen nadir antikor aracılı bozukluklardır. Klinik spektrum, optik nörit ve myelit gibi klasik tablolardan, kortikal lezyonlarla seyreden daha atipik prezentasyonlara kadar uzanır. FLAMES (FLAIR-hyperintense Lesions in Anti-MOG Associated Encephalitis with Seizures) sendromu, MOG antikor ilişkili ensefalitlerde tanımlanan özgün bir manyetik rezonans görüntüleme (MRG) paternidir.

Olgu:
Kırk dokuz yaşında erkek hasta, bir aydır süren baş ağrısı ile başvurdu. Sigara kullanımı dışında özellik yoktu. Muayene normaldi. Beyin MRG'de bilateral frontopariyetal subkortikal, kortikal ve juxtakortikal T2/FLAIR hiperintens lezyonlar izlendi. Servikal MRG ve VEP normaldi. BOS'ta protein 75 mg/dL, hücre yoktu. Vaskülit paneli negatif, NMO antikoru negatif, MOG antikoru 1/100 titrede pozitifti. Nöro-oftalmolojik incelemede görme keskinliği sağda 0,4, solda 0,6; fundusta bilateral tilted disk ve korioretinal atrofi saptandı. Kortikal lezyonlar FLAMES paterninde değerlendirildi. Yüksek doz steroid başlanarak idame 32 mg prednizolon ile sürdürüldü. Klinik stabilite sağlandı ve lezyonlar regrese oldu.

Tartışma:
MOG pozitifliği erişkinlerde kortikal lezyonlar ve baş ağrısı ile prezente olabilir. FLAMES paternleri genellikle nöbetle ilişkilidir, ancak nöbetsiz olgular da mevcuttur. Bu olguda, nöbetsiz MOG pozitif FLAMES paterni spektrumun genişliğini göstermektedir. Ayırıcı tanıda viral ve otoimmün ensefalitler ile diğer demiyelinizan hastalıklar yer almalıdır. Paternin tanınması erken tanı ve uygun immünsüpresif tedavi açısından önemlidir.

Anahtar Kelimeler: FLAMES, MOGAD, Kortikal Ensefalit

EP – 56 TİROİD BEZİ BÜYÜMESİNE BAĞLI GELİŞEN HORNER SENDROMU: OLGU SUNUMU

CEREN ÇETİN AKKOÇ[1], DENİZ VAROL[2]

[1]*GAZİEMİR NEVVAR SALİH İŞGÖREN DEVLET HASTANESİ, NÖROLOJİ KLİNİĞİ, İZMİR*
[2]*GAZİEMİR NEVVAR SALİH İŞGÖREN DEVLET HASTANESİ, RADYOLOJİ KLİNİĞİ, İZMİR*

Giriş:
Horner sendromu (HS) ipsilateral miyozis, pitozis ve anhidrozis ile karakterize nörolojik bir tablodur. Sendrom, hipotalamustan başlayıp okuler yapılara ulaşan sempatik yolaktaki herhangi bir hasar sonucu oluşmaktadır. Okülosempatik yolağın bu uzun ve kompleks seyri, onu hasarlara duyarlı hale getirmektedir. Tiroid bezi ve servikal sempatik yolak arasındaki yakın anatomik ilişki nedeniyle, benign ya da malign karakterdeki tiroid patolojileri nadiren HS'na neden olabilmektedir. Bu yazıda intratorasik büyüme gösteren tiroid bezine bağlı gelişen nadir bir HS olgusu sunulmuştur.

Olgu:
45 yaşında kadın hasta 1 yıldır devam eden göz kapağında düşüklük şikayetiyle kliniğimize başvurdu. Fluktuasyon tariflemiyordu. Nörolojik muayenesinde sağ gözde pitozis ve miyozis saptandı, anhidrozis görülmedi. Diğer nörolojik muayene bulguları normaldi. Özgeçmişinde 20 yıl önce tiroidektomi operasyonu öyküsü mevcuttu. Horner sendromunun varlığını araştırmak için yapılan Beyin MR, Servikal MR ve MR anjiografi görüntülemelerinde patoloji saptanmadı. Toraks BT incelemesinde; tiroid sol lobunun geçirilmiş tiroidektomiye bağlı belirgin küçük olduğu, sağ lobunun ise boyutunun artarak toraks üst açıklığına doğru büyüme gösterdiği ve bu düzeyde komşu yapılara bası oluşturduğu görüldü (Figür 1 ve 2). Tiroid bezinin konturları lobüle, parankim dansitesi heterojendi. Tiroid fonksiyon testleri normaldi. Hasta tedavi amacıyla cerrahiye yönlendirildi.

Tartışma:
Horner sendromu, sempatik liflerin merkezi ve periferik seyri sırasında herhangi bir yerde etkilenmesiyle oluşur. Lezyon lokalizasyonuna göre santral, preganglionik, postganglionik HS olarak sınıflandırılır. Olgumuzda tiroid bezinin toraks girişine doğru büyüyerek ipsilateral servikal sempatik zincire bası etkisi yaptığı, anatomik açıdan preganglionik HS gelişimine neden olduğu düşünülmüştür. Literatürde malign ya da benign tiroid patolojilerine bağlı HS çok nadir bildirilmiştir. Uygun cerrahi tedavi ile düzeltilebilir olmaları nedeniyle ayırıcı tanıda akılda tutulmaları önemlidir.

Anahtar Kelimeler: Horner Sendromu, Miyozis, Pitozis, Sempatik sistem, Tiroid bezi

Figür 1.

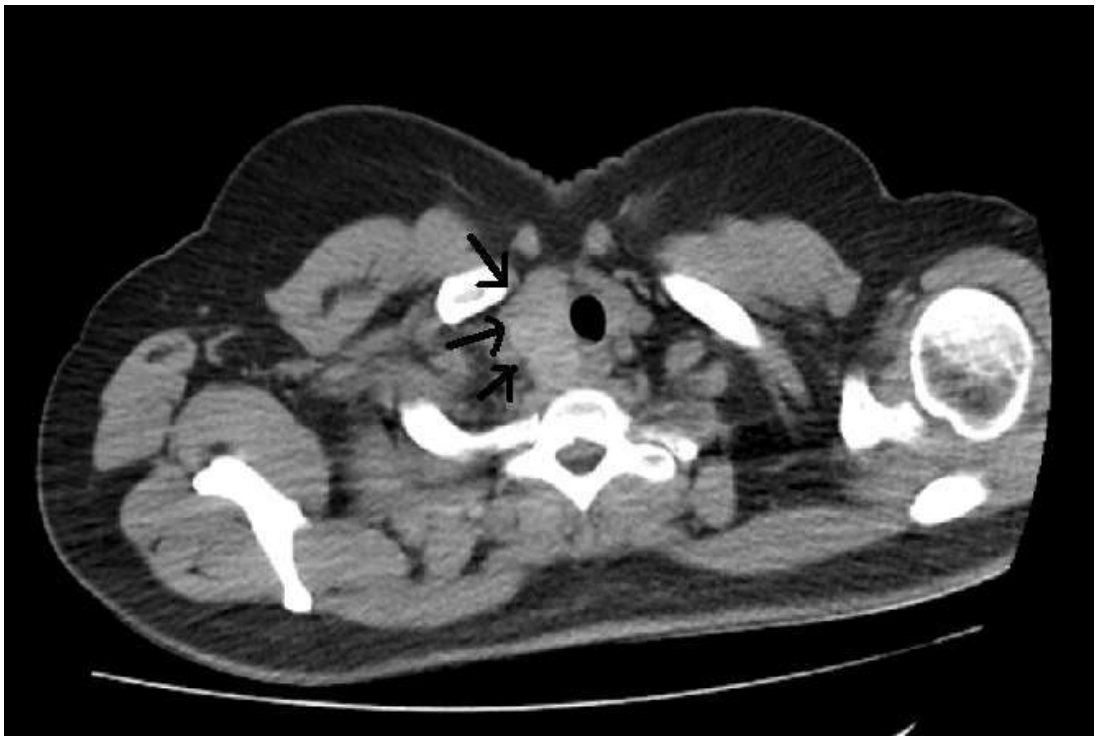

Hastanın toraks BT görüntüsü. Oklarla gösterilen bölge, intratorasik uzanım gösteren, boyutu artmış tiroid dokusunu göstermektedir.

Figür 2.



Hastanın toraks BT görüntüsü. Oklarla gösterilen bölge, tiroid dokusunu ve bu düzeyde komşu vasküler yapılara hafif bası etkisi oluşturduğunu göstermektedir.

EP - 59 POSTERİOR DOLAŞIM İNMELERİNDE POST-TALAMİK SENDROMLAR: ÜÇ FARKLI KLİNİK FENOTİP

AYŞEGÜL ENGİNYURT, CEREN ERKALAYCI KEREKLİ, IŞIL KALYONCU ASLAN

FATİH SULTAN MEHMET EĞİTİM VE ARAŞTIRMA HASTANESİ

Giriş:
Talamik enfarktlar, küçük lezyonlarla farklı fakat karakteristik sendromlara yol açabilir. Lezyon lokalizasyonuna göre merkezi post-inme ağrısı (Dejerine–Roussy), hiperkinezi veya stratejik demans gelişebilir.

Olgu-1: 64 yaş erkek, sağ PCA P2 oklüzyonuna bağlı akut sağ talamik enfarkt, IV tPA tedavisi aldı. İki hafta sonra sol hemikısımda yanma, batma, karıncalanma ve allodini gelişti. Klinik tablo merkezi post-inme ağrısı ile uyumlu bulundu.

Olgu-2: 85 yaş kadın, Alzheimer başlangıcı tanılı. Sağ PCA sulama alanında, talamusu da içeren enfarkt ile başvurdu, IV tPA sonrası komplikasyonsuz taburcu oldu. Birinci ayda sol hemikoreiform hareketler başladı. Bulgular subtalamik nükleus/talamik çıkış yolları hasarına bağlı hiperkinetik hareket bozukluğu olarak değerlendirildi.

Olgu-3: 74 yaş erkek, DM tanılı. Sağ talamik enfarkt sonrası IV tPA aldı. Birinci ayda hızla ilerleyen bellek kaybı, oryantasyon bozukluğu, yüz tanıma güçlüğü ve akşamları huzursuzluk gelişti. Bulgular stratejik talamik enfarkta sekonder vasküler demans ile uyumlu bulundu.

Tartışma:
Aynı arteriyel havza içinde farklı çekirdeklerin etkilenmesi, belirgin fenotipik çeşitliliğe yol açabilir: VPL lezyonları duyusal ağrı, subtalamik devre hasarı hiperkinezi, anteromedial çekirdek lezyonu ise kognitif bozuklukla sonuçlanabilir.

Sonuç:
Talamik enfarktlar, geç başlangıçlı komplikasyonlarla seyredebileceği için taburculuk sonrası yakın takip gerektirir. Bu üç vaka, klinik-fonksiyonel korelasyonun tanı ve tedavi yönetimindeki önemini vurgulamaktadır.

Anahtar Kelimeler: Talamik enfarkt, Dejerine–Roussy, hemikore, stratejik demans, PCA.

EP – 61 POSTERİOR SEREBRAL ARTER DİSEKSİYONU SONRASI GELİŞEN İNME: VAKA SERİSİ VE LİTERATÜR DEĞERLENDİRMESİ

ZAKİR ERAT, ZEHRA UYSAL KOCABAŞ, ÖZLEM AYKAÇ, ATİLLA ÖZCAN ÖZDEMİR

ESKİŞEHİR OSMANGAZİ ÜNİVERSİTESİ, NÖROLOJİ ANA BİLİM DALI, ESKİŞEHİR

Amaç:
Posterior serebral arter (PCA) diseksiyonu, nadir görülen fakat ciddi nörolojik sonuçlara yol açabilen bir serebrovasküler hastalıktır. Bu çalışmada, merkezimizde PCA diseksiyonu tanısı almış ve inme geçirmiş altı hastanın klinik ve nörogörüntüleme özellikleri ile tedaviye yanıtlarının sunulması amaçlanmıştır.

Yöntem:
Geriye dönük olarak değerlendirilen on iki hastaya ait verilerde başvuru semptomları, nörolojik defisit, görüntüleme bulguları, dijital subtraksiyon anjiyografi (DSA) sonuçları, uygulanan tedavi yöntemleri ve klinik seyir analiz edilmiştir.

Bulgular:
Olguların çoğu baş ağrısı ve subaraknoid kanama (SAK) ile başvurmuştur. DSA tüm hastalarda tanı aracı olarak kullanılmıştır. Dokuz hastaya stentleme ve/veya koilleme uygulanmış, diğer hastalar medikal olarak takip edilmiştir. Sadece bir olguda birden fazla girişime ihtiyaç duyulmuştur. On hasta sekelsiz taburcu edilirken, bir hasta hastane yatışı esnasında ex olmuş ve bir hasta ciddi hemiparezi ve kısmi kooperasyon güçlüğü ile taburculuğu gerçekleşmiştir.

Sonuç:
PCA diseksiyonları genç bireylerde, travma öyküsü olmadan gelişebilir. Klinik sunumu heterojendir ve hem iskemik hem de hemorajik inme ile başvurabilir. DSA tanı ve tedavi planlamasında kritik öneme sahiptir. Olguya özel bireyselleştirilmiş tedavi yaklaşımları başarılı sonuçlar doğurabilir.

Anahtar Kelimeler: Posterior serebral arter dissekisiyonu, subaraknoid kanama, inme, anevrizma

Olgular

Olgu No	Yaş / Cinsiyet	Başvuru Bulgusu	Nörolojik Defisit	Görüntüleme Bulguları	DSA Bulguları	Tedavi	Klinik sonlanım
1	39/E	Şiddetli baş ağrısı	Yok	Perimezensefalik SAK	Sol PCA diseksiyonu	Medikal tedavi	Sekelsiz taburculuk
2	50 / K	Şiddetli baş ağrısı, kusma	Yok	Perimezensefalik ve oksipital SAK	Sağ PCA diseksiyonu, stenoz	Stentleme, nimodipin	Sekelsiz taburculuk
3	24 / K	Artan baş ağrısı (migren öyküsü)	Yok	MR: Sol mezensefalonda lezyon	Sol PCA P1 diseksiyon, anevrizma	Koilleme	Sekelsiz taburculuk
4	27 / E	Baş ağrısı, bulantı, sol görme kaybı	Sol homonim hemianopsi	BT: 4. ventriküle açılan SAK	Sağ PCA P1 diseksiyon	Stentleme	Sol homonim hemianopsi ile taburculuk
5	57/ K	Devam eden baş ağrısı (önceki SAK)	Yok	BT: Sol parietal SAK	Sağ PCA uzun segment diseksiyon	Medikal takip	Sekelsiz taburculuk
6	59 / K	Baş ağrısı, konuşma bozukluğu	Sağ hemiparezi, motor afazi	BT: Mezensefalon-pons-serebellum kanaması	Sağ PCA uzun segment diseksiyon	Çift stent	Ağır dizartri ve kuadriparezi ile taburculuk
7	58/E	Kulakta uğultu	Yok	BTA: sol PCA P1'de anevrizma	Sol PCA P1'de disseke anevrizma + P2'de disseksiyon	müdahale planlandı	Kulakta uğultu ile taburculuk
8	54/E	Sol taraflı uyuşma ve geçici görme kaybı atakları	Yok	BTA: sağ PCA P1'de stenoz	Sağ PCA P1'de diseksiyona bağlı düzensizlik	Stentleme	Sekelsiz taburculuk
9	63/E	Baş ağrısı	Yok	BTA: sağ PCA P1'de stenotik düzensizlikler	Sağ PCA P1-P2 bileşkesinde disseke anevrizma	Stentleme	Müdahale sonrası yaygın SAK, Hasta EX oldu
10	47/K	2 gündür olan şiddetli baş ağrısı ve kusma	Yok	BT: Lateral, üçünce ve dördüncü ventrikül içi hemoraji	Sol PCA'da disseke anevrizma	Stentleme	Sekelsiz taburculuk
11	33/E	Baş ağrısı	Yok	BT: Perimezensefalik SAK	Sol PCA P1 distalinde disseksiyon	Stentleme	Sekelsiz taburculuk
12	20/K	Baş ağrısı	Yok	BTA: Sağ PCA P2'de dev anevrizma	Sağ PCA'da disseke anevrizma	Stentleme ve coilleme	Arada baş ağrısı

Posterior serebral arter disseksiyonu ile tarafımıza başvuran hastaları tablo şeklinde göstermeye çalıştık.

EP – 62 KAS GÜÇSÜZLÜĞÜ, KREATİN KİNAZ YÜKSEKLİĞİ OLAN İKTİOZİS TANILI HASTADA NADİR BİR SENDROM: CHANARIN DORFMAN SENDROMU

BİLAL AY, EMRAH AYTAÇ

FIRAT ÜNİVERSİTESİ NÖROLOJİ ANA BİLİM DALI, ELAZIĞ

Kas güçsüzlüğü, tüm vücutta ağrı ve işitmede azalma şikayetleri olan İktiozis tanılı 30 yaşında kadın hastada ck yüksekliği görüldü. EMG de miyopati saptanan hastanın iktiozis tanısının da olması üzerine nadir görülen sendromlar olabileceği düşünülüp literatür taranması yapıldı İktiozise eşlik eden Chanarin Dorfman Sendromu araştırılması için periferik yayma yapıldı. Metabolizma Hastalıkları bölümüne konsülte edildi ve kanda uzun zincirli yağ asitlerinin C26/22 düzeyi: 0,32 yüksek saptandı. Periferik yaymada nötrofillerdeki lipid vakuollerinin *Jordan anomalisi* gösterilmesi ile Chanarin Dorfman sendromu tanısı kondu. Chanarin-Dorfman Sendromu Konjenital iktiyozis ve çoklu organ tutulumunu ile giden, otozomal resesif geçişli, nadir görülen bir nötral lipid metabolizması bozukluğudur. Nötral lipit depo hastalığı, deri, kas, karaciğer, santral sinir sistemi ve kan lökositlerinde olmak üzere çoklu dokularda sistemik triaçilgliserol (TG) birikimi ile karakterize nadir görülen bir non-lizozomal, otozomal resesif geçişli lipit depolama bozukluğudur.

Anahtar Kelimeler: Miyopati, İktiozis, Chanarin Dorfman Sendromu, Çoklu Organ Tutulumu, Lipid Depo Hastalığı

Chanarin Dorfman Sendromu olan hastanın görünümü İktiozis



Chanarin Dorfman Sendromu olan hastada İktiozis görünümü

Chanarin Dorfman Sendromu periferik yaymada Jordan anormalisi

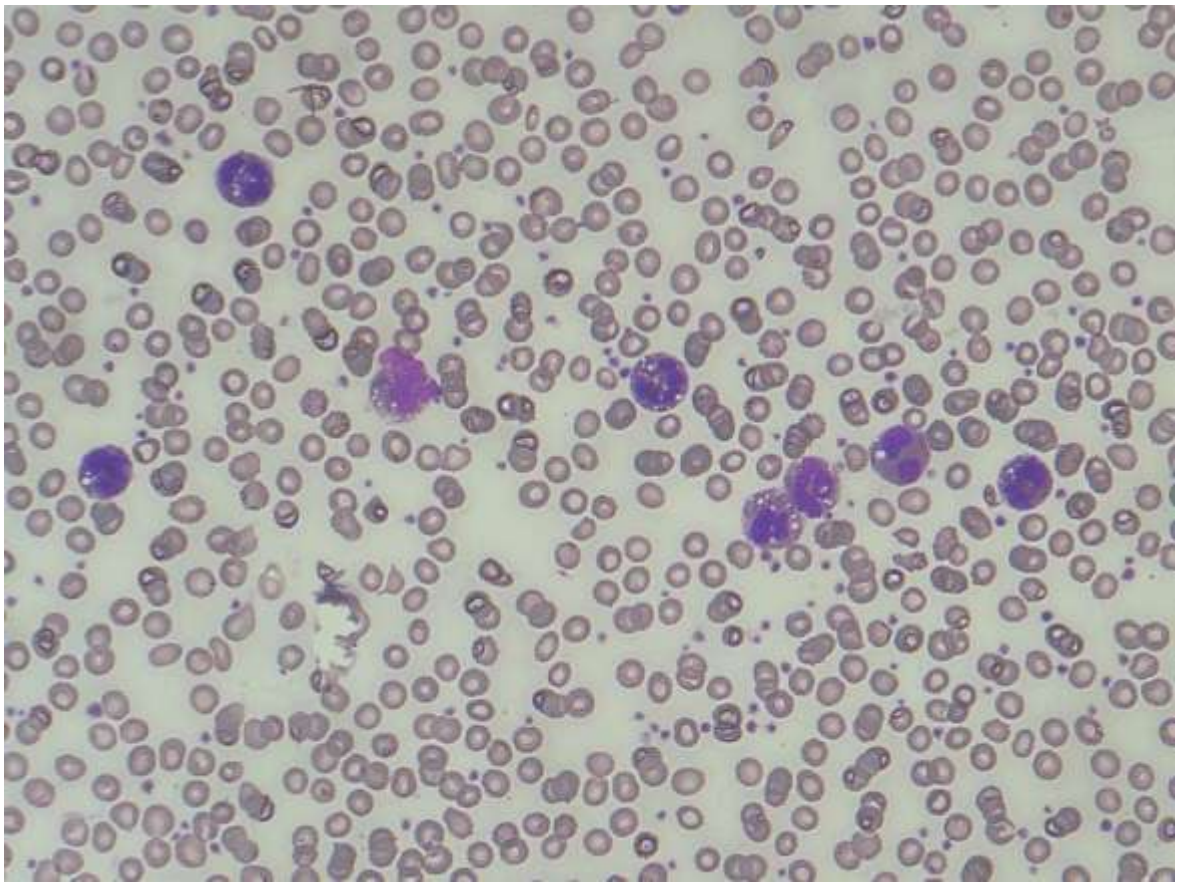

Chanarin Dorfman Sendromu periferik yaymada Jordan anormalisi: Beyaz kan hücrelerinde lipid vakuolizasyon görünümü

EP – 63 VAGAL SİNİR STİMÜLASYONU: VAKA SERİSİ VE LİTERATÜR DEĞERLENDİRMESİ

ZAKİR ERAT, DEMET İLHAN ALGIN

ESKİŞEHİR OSMANGAZİ ÜNİVERSİTESİ, NÖROLOJİ ANA BİLİM DALI, ESKİŞEHİR

Epilepsi hastalarının yaklaşık %30'u çoklu farmakolojik tedaviye rağmen tedaviye dirençlidir. Dirençli epilepsi tanısı doğrulanan hastalar rezektif cerrahi adayı olarak belirlenir. Rezektif cerrahi adayı olan hastalar klinik - anatomik - elektrografik uyumun sağlandığı, fokal görüntüleme bulgularının saptandığı ve epileptik odağın riskli kortikal bölge (elegan korteks) içerisinde olmadığı durumlarda cerrahiye yönlendirilir. Multifokal odak veya elegan korteks nedeni ile opere olamayanlar, cerrahiyi tercih etmeyen hastalar ve cerrahiye gidip başarılı sonuç alınamayan, fokal, sınıflandırılamayan, jeneralize epilepsi hastaları VNS açısından değerlendirilebilir. Biz bu bildiride 2022-2025 arasında VNS tercih ettiğimiz 11 olguyu sizlerle paylaşmak istedik.

Yöntem:
2022-2025 yılları arasında takip ettiğimiz çoklu tedaviye rağmen nöbet sıklığı fazla olan cerrahiye uygun olmayan ve/veya cerrahi tedavi istemeyen hastalarımıza psikiyatri ve beyin cerrahisi onamı da alarak Vagal Sinir Stimülasyonu uyguladık.

Bulgular:
VNS yaptığımız 11 hastadan sadece bir tanesinde nöbet sıklığında azalma izlenmemiş ama onun da nöbet süresinde belirgin azalma gözlenmiştir. Sadece bir tane hastamızda işlem sonrası geçici ses kısıklığı gözlenmiştir, iki tane hastanızın da takiplerinde pil yerinde enfeksiyon geliştiği için beyin cerrahisi tarafından revizyon yapılmıştır.

Sonuç:
VNS tedavisi epileptik nöbetleri tamamen ortadan kaldırmasa da nöbet sıklığında belirgin azalma yapan, major cerrahi gerektirmeyen bir yöntemdir. Çoklu ilaç kullanımına rağmen nöbet sıklığında azalma olmayan hastalarda nöroloji, psikiyatri ve beyin cerrahisinin ortak kararı ile hastalar için Vagal Sinir Stimülasyonunun alternatif bir tedavi olduğu akılda tutulmalıdır.

Anahtar Kelimeler: Epilepsi, vagal sinir stimülasyonu, cerrahi, çoklu ilaç

Olgular

Olgu No	Yaş / Cinsiyet	Nöbet Sıklığı	Kullandığı İlaçlar ve dozları	Görüntüleme- EEG Bulguları	VNS sonrası nöbet sıklığı	VNS sonrası Tedavi	VNS Sonrası gelişen Komplikasyon
1	23/E	Ayda 4'ten fazla	LEV 2x1500, LTG 2X150, CBZ 2X400 CLZ 2X2	EEG: Yaygın Epileptiform MR: normal	Büyük nöbet yok, elde titreme şeklinde 1-2 kez küçük nöbeti olmuş	LEV 2x1500, LTG 2X150, CBZ 2X400 CLZ 2X2	Yok
2	32/K	Günde 2-3 kez	LEV 2x1500, CBZ 3X400 LCM 2X200 CLB 2X10	EEG: Sol temporalde keskin dalga aktiviteleri, yer yer karşı hemisfere yayılım	Nöbet sıklığı değişmedi, nöbet süresi azaldı	LEV 2x1500, CBZ 3X400 CLB 2X10	Yok
3	28/K	Ayda 300 üst ekstremitede myoklonik nöbet, 3-4 kez JTK vasıflı nöbet	LEV 2X750 VPA 2X500 CBZ 2X400	Beyin PET: sol medial temporalde hipometabolizma EEG: Solda fokal epileptiform aktivite	Sadece adet döneminde nöbet oluyor	LEV 2X750 VPA 2X500 CBZ 2X400	Yok
4	30/K	Günde 4 JTK vasıflı büyük nöbet	VPA 2x750 CBZ 2X600 LCM 2X200 CLB 2X20	MR: normal EEG:Sol frontotemporal bölgede epileptiform aktivite izlendi	Ayda 4-5 Nöbet küçük nöbetleri olmuş.	VPA 2x750 CBZ 2X600 LCM 2X200 CLB 2X10	Yok
5	32/K	Ayda 3-4 JTK ve Arada olan Küçük dalma nöbetleri	LEV 2x1500 CBZ 2X200 LCM 2X100 LTG 2X200	MR: normal EEG: jeneralize epileptiform aktivite izlendi	Son 7 ayda 2 küçük nöbet	LEV 2x1500, CBZ 2X200 LCM 2X100 LTG 2X200	Yok
6	22/E	Bazen günde 3 kez JTK nöbet	LEV 2x1500 CBZ 2X300 VPA 2x500 TPM 2X100 CLB 2X10	MR: normal EEG: Jeneralize organizasyon bozukluk ile uyumlu	Ayda 1-2 nöbet	LEV 2x1500 CBZ 2X100 VPA 2x500 TPM 2X100 CLB 2X10	Yok
7	31/E	Ayda 3 JTK Ayda 10-15 küçük nöbet	LEV 2x1500 CBZ 2X400 LTG 2X300 CLZ 2X3	MR: normal EEG: sol frontotemporal bölgede epileptiform aktivite izlendi	Nöbetsiz takip	LEV 2x1500 CBZ 2X400 LTG 2X300 CLZ 2X3	Geçici ses kısıklığı
8	22/K	2023'te 4 kez status ayda en az 3 JTK	LEV 3X1000 TPM 2X100 LTG 2X200 CLB 4X10	MR: normal EEG: Yaygın organizasyon bozukluk ile uyumlu	Nöbetsiz takip	LEV 3X1000 TPM 2X100 LTG 2X200 CLB 4X10	Geçici öksürük Pil yerinde Enfeksiyon Revize edildi
9	36/E	Bazen günde 8 kez JTK 2024'te 2 Kez status	LEV 2x750 LTG 2X200 ZNS 2X100	MR: Normal EEG: Epileptiform aktivite izlenmedi	Şubat 2025 4 nöbet, 8 temmuzda çok sayıda nöbeti olmuş	LEV 2x750 LTG 2X200 ZNS 2X100	Yok
10	36/E	Bazen günde 2 Kez JTK vasıflı nöbet	LEV 3x1000 CBZ 2X400 VPA 2x250 LTG 2X150	MR: Normal EEG:Sağ frontosantral bölgede epileptiform aktivite izlendi	4 aydır Nöbetsiz takip	LEV 3x1000 CBZ 2X400 VPA 2x250 LTG 2X150	Pil yerinde Enfeksiyon Revize edildi
11	39/K	Hemen hemen her gün küçük nöbet Haftada 2-3 Büyük nöbet	VPA 2x500 CBZ 2X400 LTG 2X100	MR: Normal EEG: epileptiform aktivite izlenmedi	Son 3 ayda 4 tane büyük nöbeti olmuş. Ayda 3-4 Küçük nöbeti oluyormuş	VPA 2x500 CBZ 2X400 LTG 2X100	Yok

VNS taktığımız 11 hastanın takiplerindeki nöbet sıklığı ve işleme bağlı gelişen komplikasyonları göstermek için oluşturulan tablo

EP – 64 HIV İLİŞKİ HAREKET BOZUKLUKLARI: HIV İLİŞKİLİ ATAKSİ VE TREMOR

BİLAL AY, MURAT GÖNEN

FIRAT ÜNİVERSİTESİ NÖROLOJİ ANA BİLİM DALI, ELAZIĞ

Psikiyatri servisinde madde kullanımı, ajitasyon nedeniyle yatışı olan 45 yaşından erkek hastada tremor ve ataksi şikati olması nedeniyle tarafımıza danışıldı. Hastadan alınan anamnezde şikayetlerinin 2 haftada giderek arttığı daha önceleri metamfetamin kullanımı olduğu, 1 yıldır fekal inkontinansı olduğu ve ek hastalık olmadığı belirtildi. Nörolojik muayenede her iki elde olan düşük frekansta simetrik tremor ve yürürken ataksik yürüme, her iki gözde göz harektelerinde fiksasyon kusuru saptandı. Hastanın cildinde döküntüler görülmesi üzerine Dermatoloji görüşü de istendi. Dermatoloji tarafından değerlendirilen hastada gluteal bölgede hemorajik krutlu lezyon *Fronkül* saptandı. Vücudunun çeşitli bölgelerinde benzer lezyonların şiştiğini kendisinin boşattığını belirtti Apse?. Hastanın dermatoloji bulguları ve santral sinir sisteminin etkilendiği görülerek santral görüntülemenin yanında enfektif bir patolojinin de olabileceği düşünülerek seroloji de gönderildi. Santral görüntülemede patoloji saptanmayan hastanın serolojisinde Anti HIV + saptandı. Enfeksiyon hastalıkları bölümüyle görüşülerek Antiretroviral tedavinin başlanması sağlandı. Tedaviden sonra şikayetlerinde belirgin düzelme oldu. Seroloji sonucu öğrenildikten sonra tekrar alınan anamnezde hastanın HIV + birey olduğunu bildiği öğrenildi. Hastadan alınan anamnezin her zaman doğru olmayabileceği ve hekimin her zaman alternatif durumlar olabileceğini göz önünde bulundurması gerektiği tekrar anlaşıldı.

Anahtar Kelimeler: Tremor, Ataksi, Anamnez, HIV ilişkili hareket bozukluğu

Hastadaki dermatolojik bulgular



Hıv + hastada cilt lezyonları (gluteal bölge iç kısımda bir adet ekskorye üzeri kirli sarı görünümde ve kenarları hemorajik krutlu erode lezyon, fronküloz)

HIV enfeksiyonu seyrinde ve CD 4 Sayısı

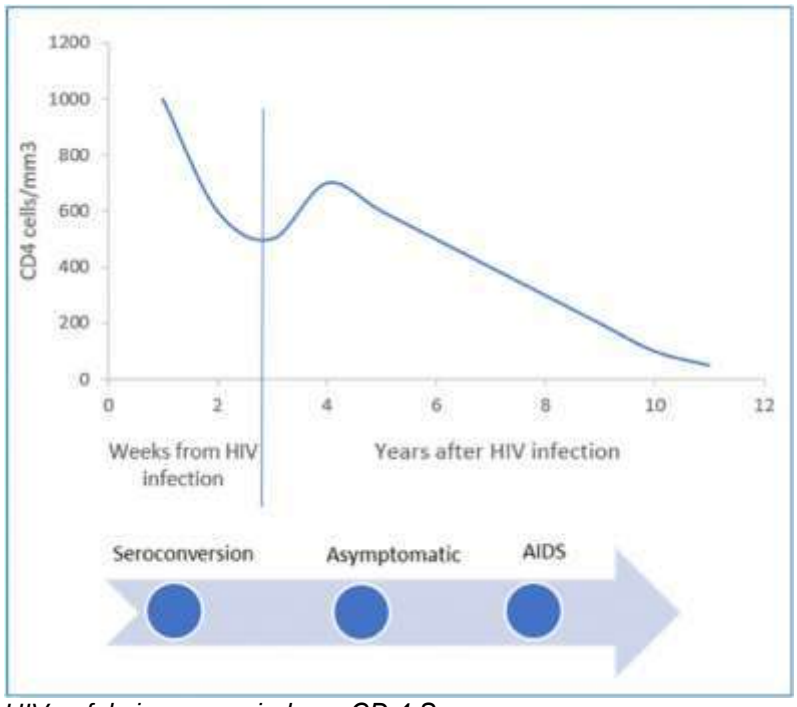

HIV enfeksiyonu seyrinde ve CD 4 Sayısı

EP – 66 BİR BT NEGATİF SUBARAKNOİD KANAMA OLGUSU: SPİNAL SAK

MIRVARI NASIROVA, MİNE SEZGİN, ESME EKİZOGLU, AYŞE DENİZ ELMALI, NİLUFER YEŞİLOT

İSTANBUL ÜNİVERSİTESİ, İSTANBUL TIP FAKÜLTESİ, NÖROLOJİ ANABİLİM DALI, İSTANBUL

Giriş:
Tüm subaraknoidal kanamaların (SAK) yaklaşık %0,05-1,5'de birini oluşturan spinal SAK nadir baş ağrısı nedenidir. Bu bildiride bir spinal SAK olgusu sunulacaktır.

Olgu 1:
Altmış dokuz yaşındaki erkek hasta, 4 gün önce ağır kaldırma sonrasında başlayan, zonklayıcı, bulantının eşlik ettiği ve analjezik tedaviye yanıt vermeyen başağrısı yakınması ile Acil Nöroloji birimine başvurdu. Başvuru sırasında kan basıncı 190/115 mmHg idi, ateşi yoktu. Nörolojik muayenede ense sertliği ve meningeal irritasyon bulguları saptandı, diğer bulgular normaldi. Yapılan beyin BT ve beyin BT anjiyografi incelemeleri normal sınırlardaydı. Sırt ağrısı da tarif etmesi nedeniyle yapılan spinal BT'de özellik saptanmadı. BT negatif SAK ön tanısıyla hastaya lomber ponksiyon (LP) yapıldı. BOS bulguları Tablo 1'de verilmiştir. Beyin BT'de kanama olmaması, BOS glukoz düşüklüğü ve BOS hücre artışı olması nedeniyle merkezi sinir sistemi enfeksiyonu dışlanamayarak hastaya ampirik antibiyotik başlandı. Ağır kaldırma öyküsü olan ve başlangıçta sırt ağrısından yakınan hastaya spinal SAK ön tanısı ile spinal MRG ve kontrol LP yapıldı. T1 sekansında C6-C7 seviyesinde sıvama tarzında kanama, sakral T2 sekansında intramedüler seviye veren kanama izlendi. Yapılan direkt substraksiyon anjiyografi bulguları (DSA) normaldi.

Tartışma ve Sonuç:
Spinal SAK, travma, vasküler malformasyonlar, sistemik inflamatuar hastalıklar, koagülopati zemininde gelişebileceği gibi idyopatik de olabilir. Kanama seviyesinde ağrı tipiktir ve tanı için önemli bir ipucudur. Olguların üçte birinde baş ağrısı, bulantı ve kusma görülür. Spinal SAK tedavisinde istirahat rejimi, antihipertansif tedavi, özellikle vazospazmı azaltması nedeniyle nimodipin önerilmektedir. Vasküler malformasyon varlığında cerrahi ve girişimsel tedaviler gerekebilir. BT negatif SAK olgularında hastalık öyküsünün detaylandırılması ve ayırıcı tanıda spinal SAK araştırılması bu olguların yönetiminde önemlidir.

Anahtar Kelimeler: Dirençli baş ağrısı, ense sertliğ ve meningeal irritasyon bulguları, hemorajik beyin omurililk sıvısı, spinal subaraknoid kanama

Subaraknoid kanama olgusunda birinci ve ikinci lomber ponksiyon sonuçları

	BOS görünüm	BOS direk bakı	BOS glukoz/serum glukoz	BOS protein/serum protein
Birinci LP	Bulanık, kırmızı Santrifüj sonrası ksantromik	Mebzul eritrosit, 76/mm3 lenfosit, 204 mm3 Polimorf hücreli lökosit	36 mg/dl /103 mg/dl	*.
İkinci LP	Bulanık, kırmızı. Santrifüj sonrası ksantromik	Mebzul eritrosit, 675/mm3 lenfosit, 752/ mm3 Polimorf hücreli lökosit	69 mg/dl/129 mg/dl	64 mg/dl/75 mg/dl

** Teknik sorunlar nedeniyle sonuçlanamadı.*

EP – 67 BİR İNME MERKEZİ ACİL SERVİSİNDE ‘İNME KODU’ İLE KONSÜLTE EDİLEN NÖBET OLGULARININ KLİNİK VE ETİYOLOJİK ÖZELLİKLERİ: 4 YILLIK RETROSPEKTİF DÖKÜM

CEREN ERKALAYCI, HATİCE FERHAN KÖMÜRCÜ

İSTANBUL SAĞLIK BİLİMLERİ ÜNİVERSİTESİ FATİH SULTAN MEHMET EĞİTİM VE ARAŞTIRMA HASTANESİ, NÖROLOJİ KLİNİĞİ

Giriş:
Acil servise nöbet/benzeri klinikle başvuran hastalar, sıklıkla “inme kodu” kapsamında nöroloji ekibine konsülte edilmektedir. Bu olguların bir kısmındaki neden akut serebrovasküler olay (SVO) iken, diğerlerinde geçirilmiş SVO’ya bağlı post-stroke epilepsi, akut semptomatik nedenler (metabolik–enfeksiyöz bozukluklar, santral sinir sistemi enfeksiyonları, alkol/madde kullanımı veya çekilmesi), beyin tümörleri ya da de novo epileptik nöbetler saptanabilmektedir. Çalışmamızda bu heterojen grubun klinik ve etyolojik özellikleri ile prognostik belirleyicileri incelendi.

Materyal-Metod:
Ocak 2021–Temmuz 2025 arasında acil servise başvurup inme kodu kapsamında tarafımıza bildirilen 159 hasta retrospektif olarak değerlendirildi. Nöbet olmadığına kanaat getirilen olgular dışlandı. Demografik, klinik, EEG/MR bulguları ve prognoz parametreleri analiz edildi.

Bulgular:
Yaş ortalaması 67.1±15.4 yıl olan hastaların %54’ü erkekti. Nöbetlerin %54’ü gündüz, %35.8’i kış aylarında gelişti. En sık nöbet tipi jeneralize tonik-klonikti (%71.1). Status epileptikus (SE) 40 hastada (%25.1) görüldü; özellikle fokal başlangıçlı bilateral tonik-kloniğe evrilen nöbetlerde risk yaklaşık 2 kat yüksekti. Etyolojik olarak akut SVO %25.6, yakın dönem (<1 hafta) SVO %1.9, geçirilmiş SVO %19.4 oranında izlendi; bu hastaların inme öyküsü en erken 1 ay, en geç 10 yıl öncesine uzanmaktaydı. Diğer nedenler arasında tümör/metastaz (%14.4), metabolik–enfeksiyöz bozukluklar (%12.5), SSS enfeksiyonu (%1.3) ve alkol/madde ilişkili nöbetler yer aldı. İnteriktal EEG yapılan 70 hastanın %18.6’sında epileptiform aktivite, görüntülemelerde ise gliotik-ensefalomalazik alanlar, akut/subakut enfarktlar ve kortikal atrofi izlendi. SE ve kötü prognoz en sık yapısal serebral hasarı olanlarda görüldü.

Sonuç:
Her akut inme nöbetle prezente olabileceği gibi, her nöbetin altından da inme çıkabilir. Bu nedenle doğru klinik ayrım, zaman kaybını önlemek ve uygun tedaviyi hızla başlatmak açısından kritik öneme sahiptir.

Anahtar Kelimeler: Akut İnme, Akut Semptomatik Nöbet, İnme kodu, Post Stroke Epilepsi

Nöbet tipleri, status gelişimi, İnteriktal EEG bulguları

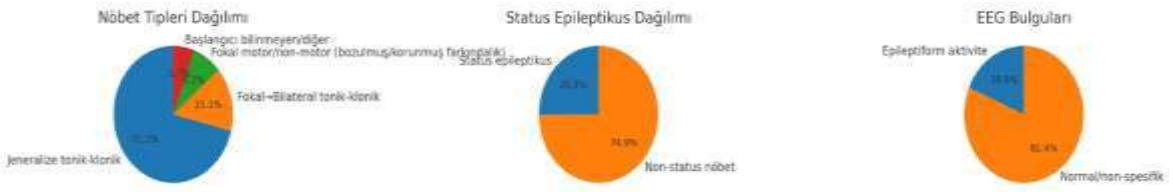

EP – 69 MULTİPL SKLEROZ HASTALARININ ÇALIŞMA HAYATLARINDA YAŞADIKLARI GÜÇLÜKLER VE BUNLARLA BAŞA ÇIKMA STRATEJİLERİNİN İNCELENMESİ

EKİN AYDIN DEMİR[1], NESLİHAN EŞKUT[2], ASLİ KÖŞKDERELİOĞLU[2], ATALAY AKTUNA[3]

[1]DÜZCE ATATÜRK DEVLET HASTANESİ, NÖROLOJİ KLİNİĞİ
[2]İZMİR ŞEHİR HASTANESİ, NÖROLOJİ ANABİLİM DALI
[3]BANDIRMA ONYEDİ EYLÜL ÜNİVERSİTESİ, HALK SAĞLIĞI ANABİLİM DALI

Giriş ve Amaç:
Multipl skleroz, esas olarak çalışma çağındaki yetişkinleri etkileyen kronik bir nörolojik hastalıktır. Bu çalışma, aktif olarak çalışan MS hastalarının iş yaşamında karşılaştıkları zorlukları gözden geçirmeyi, bu zorlukların bilişsel, duygusal ve fiziksel engellilik gibi hastalıkla ilişkili faktörlerle ilişkisini araştırmayı ve hastaların bu iş yaşamı güçlükleriyle başa çıkmak için kullandıkları stratejileri değerlendirmeyi amaçlamaktadır.

Gereç ve Yöntem:
Kesin relapsing remitting multipl skleroz (RRMS) tanısı olan 150 hasta çalışmaya dahil edildi. Çalışmamızda Multiple Sclerosis Work Difficulties Questionnaire-23 (MSWDQ-23) ve Brief COPE Inventory kullanılarak kapsamlı bir değerlendirme yapıldı. Bilişsel işlevler Symbol Digit Modalities Test (SDMT), duygu durumu Beck Depresyon Envanteri (BDI) ve Beck Umutsuzluk Ölçeği (BHS), yorgunluk Yorgunluk Şiddeti Ölçeği (FSS) ve fiziksel işlevler ise Timed 25-Foot Walk Test (T25FW) ve Nine-Hole Peg Test (9HPT) ile değerlendirildi.

Bulgular ve Sonuç:
Bulgularımız, daha iyi bilişsel işlevlere sahip MS hastalarının iş yaşamında daha az zorluk yaşadığını göstermektedir. Ayrıca, depresyon, yorgunluk ve umutsuzluk düzeylerinin yüksek olmasının iş yaşamında daha fazla güçlükle ilişkili olduğu görülmüştür. Üst ekstremite fonksiyonları ile yürüme ve denge problemlerinin, iş yaşamında karşılaşılan bilişsel ve fiziksel zorluklarla yakından ilişkili olduğu saptanmıştır. Yıllık atak oranlarının artması ve EDSS skorlarının yükselmesiyle iş yaşamındaki zorlukların da arttığı bulunmuştur. Daha fazla iş yeri zorluğu yaşayan hastaların öfke dışavurumu, madde kullanımı, geri çekilme ve duygusal destek arayışı gibi kaçınmacı ve duygu odaklı baş etme stratejilerini daha sık kullandıkları görülmüştür.

Anahtar Kelimeler: İş Yaşamı, İş Yaşamındaki Güçlükler, Başa Çıkma Stratejileri, Multipl Skleroz

Hastaların İş Yaşamında Karşılaştıkları Engeller (MSWDQ-23) ile Başa Çıkma stratejileri (Brief-COPE) Arasındaki Korelasyonun Isı Haritası

	MSWDQ-23 Score	Psychological-cognitive barriers	Physical barriers	External barriers
Total Brief-COPE Score	* **0.212**	**0.194**	**0.197**	* **0.230**
Instrumental support	-0.012	0.021	-0.002	0.003
Humor	-0.019	0.014	-0.033	-0.006
Venting	** **0.405**	* **0.271**	** **0.370**	** **0.387**
Substance use	** **0.287**	** **0.289**	* **0.225**	** **0.292**
Acceptance	0.093	-0.029	0.024	0.039
Suppression of competing activities	** **0.329**	* **0.256**	* **0.253**	** **0.313**
Religion	0.159	0.111	0.126	0.146
Denial	-0.093	-0.017	-0.044	-0.066
Behavioral disengagement	* **0.272**	0.160	* **0.218**	* **0.230**
Self distraction	-0.023	0.025	0.022	0.012
Restraint coping	0.082	0.114	0.091	0.115
Positive reframing	**-0.178**	-0.076	-0.158	-0.141
Emotional support	**0.186**	**0.169**	**0.190**	**0.202**
Planning	-0.123	-0.053	0.020	-0.032

r +1.0 -1.0

*İstatistiksel test: Spearman korelasyon testi; r: korelasyon katsayısı; istatistiksel olarak anlamlı değerler (p < 0.05) kalın olarak gösterilmiştir; *p < 0.01, **p < 0.001.*

MS Hastalarında Klinik Özellikler, İş Yaşamı Engelleri (MSWDQ-23) ve Başa Çıkma Stratejileri Arasındaki Korelasyonun Isı Haritası

	SDMT	BDI	BHS	FSS	25-FWT (s)	9-HPT Right (s)	9-HPT Left (s)	ARR	EDSS
MSWDQ-23 Score	* -0.224	** 0.692	** 0.478	** 0.619	** 0.331	* 0.215	** 0.282	* 0.220	** 0.371
Psychological-cognitive barriers	* -0.248	** 0.639	** 0.452	** 0.605	** 0.298	* 0.226	* 0.263	0.172	** 0.383
Physical barriers	** -0.329	** 0.614	** 0.429	** 0.601	** 0.409	** 0.325	** 0.422	* 0.261	** 0.500
External barriers	-0.064	** 0.660	** 0.450	** 0.515	* 0.224	0.050	0.099	0.179	* 0.214
Total Brief-COPE Score	0.014	0.068	0.012	0.122	-0.021	0.09	0.022	0.103	0.082
Instrumental support	0.083	-0.037	-0.105	-0.052	-0.070	0.064	-0.088	0.068	-0.012
Humor	0.048	-0.094	-0.018	-0.087	-0.131	0.018	0.015	0.063	0.021
Venting	0.135	* 0.261	0.092	** 0.314	0.014	0.004	0.005	0.127	0.142
Substance use	-0.089	0.199	* 0.228	0.196	0.097	0.201	* 0.220	0.052	0.115
Acceptance	0.111	0.072	0.014	0.109	-0.18	-0.044	-0.040	0.115	-0.082
Suppression of competing activities	-0.022	0.155	0.127	0.208	0.078	0.082	0.094	0.039	0.006
Religion	-0.172	0.044	0.001	0.161	0.031	0.024	-0.018	-0.025	-0.026
Denial	-0.039	-0.123	-0.099	-0.059	-0.015	-0.045	-0.024	0.004	0.044
Behavioral disengagement	-0.107	* 0.275	** 0.389	* 0.209	0.02	0.009	-0.029	0.067	0.076
Self distraction	-0.004	-0.07	-0.122	0.148	0.078	0.066	0.07	0.147	0.014
Restraint coping	0.014	-0.029	-0.013	0.023	-0.079	0.035	0.03	-0.011	0.089
Positive reframing	-0.06	* -0.210	** -0.308	-0.174	0.01	0.123	0.046	-0.010	0.020
Emotional support	<0,001	0.090	0.019	0.02	0.031	0.097	0.058	0.021	0.111
Planning	0.186	-0.137	* -0.239	-0.156	-0.076	0.004	-0.101	-0.011	-0.080

r +1.0 -1.0

*SDMT: Symbol Digit Modalities Test; BDI: Beck Depresyon Envanteri; BHS: Beck Umutsuzluk Ölçeği; FSS: Yorgunluk Şiddeti Ölçeği; 9-HPT: Nine Hole Peg Test; 25-FWT: 25 Adım Yürüme Testi; ARR: Yıllık Atak Oranı; EDSS: Genişletilmiş Özürlülük Durum Ölçeği. İstatistiksel test: Spearman korelasyon testi. r: korelasyon katsayısı. İstatistiksel olarak anlamlı değerler (p < 0.05) kalın olarak gösterilmiştir. *p < 0.01, **p < 0.001*

EP – 70 PARKİNSON HASTALIĞINDA ANOSMİ İLE TAT ALGISI, NON-MOTOR BELİRTİLER VE YAŞAM KALİTESİ ARASINDAKİ İLİŞKİ

FATMA AKÇELEBİ ELDEK, ZEHRA YAVUZ, SELİM SELÇUK ÇOMOĞLU

SAĞLIK BİLİMLERİ ÜNİVERSİTESİ ETLİK ŞEHİR HASTANESİ, NÖROLOJİ KLİNİĞİ, ANKARA

Giriş::
Koku duyusu kaybı (anosmi), Parkinson hastalığının (PH) prodromal özelliklerinden biridir. Ancak anosminin tat algısı, psikiyatrik semptomlar ve yaşam kalitesi ile ilişkisi yeterince aydınlatılmamıştır.

Amaç:
Anosminin PH'da tat duyusu, non-motor semptom yükü, psikiyatrik belirtiler ve yaşam kalitesi üzerindeki etkilerini incelemek.

Yöntemler:
Toplam 150 PH hastası (75 anosmik, 75 non-anosmik) çalışmaya alındı. Tat değerlendirmeleri, Non-Motor Semptomlar Ölçeği (NMSS), Beck Depresyon Ölçeği (BDÖ), PDQ-39 ve hedonik yeme ölçekleri (PEMS, FCQ-T, PFS) uygulandı.

Bulgular:
Demografik ve klinik özellikler iki grup arasında benzerdi (tümü $p > 0.05$). Öz-bildirime dayalı tat azalması anosmiklerde daha sıktı (85.3% vs. 64.0%, $p = 0.03$). NMSS toplam skorları anosmiklerde daha yüksek eğilim gösterdi (56.84 ± 25.0 vs. 41.45 ± 27.47, $p = 0.073$); alt boyutlarda anlamlı farklar saptandı: NMSS-3 (Duygudurum/Apati; $p = 0.031$), NMSS-8 (Gastrointestinal; $p = 0.009$), NMSS-9 (Deri/Ağız/Diğer; $p = 0.026$). BDÖ skorları anosmiklerde daha yüksekti (15.07 ± 7.27 vs. 12.32 ± 7.21, $p = 0.023$). PDQ-39 toplam skorları benzerdi ($p = 0.13$), ancak hareketlilik ($p = 0.041$) ve biliş ($p = 0.036$) alanlarında anosmiklerde belirgin bozulma görüldü. Beş temel tat arasında yalnızca umami duyarlılığı düşük bulundu (4 [2–10] vs. 6 [1–10], $p = 0.018$). Tuzlu VAS skorları depresyon şiddeti ile negatif korelasyon gösterdi (rho = –0.172, $p = 0.035$). Diğer yeme ölçeklerinde anlamlı fark yoktu (tümü $p > 0.05$).

Sonuç:
01+PH'da anosmi, umami duyarlılığında azalma, artmış non-motor ve depresif yük ve seçici yaşam kalitesi bozulmaları ile ilişkilidir; ancak hedonik yeme eğilimleriyle bağlantılı değildir.

Anahtar Kelimeler: Parkinson hastalığı, Anosmi, Tat algısı, Yeme davranışı, Motor olmayan belirtiler

Şekil 1

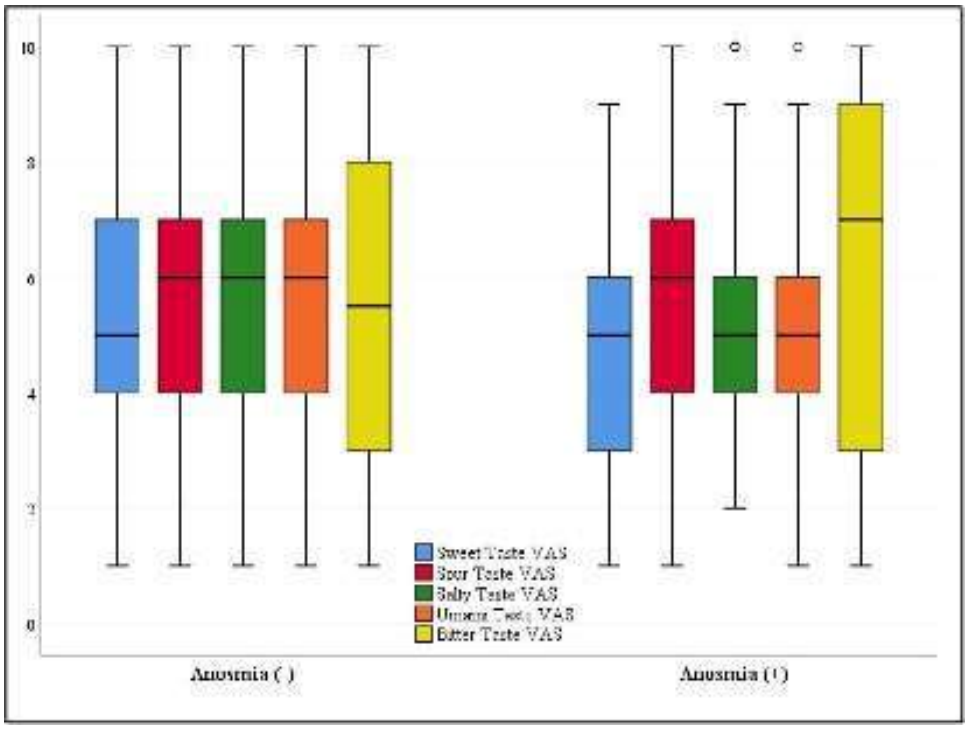

Şekil 1. *Beş temel tat (tatlı, ekşi, tuzlu, umami ve acı) için Görsel Analog Skala (VAS) skorlarının anosmik (+) ve anosmik olmayan (–) Parkinson hastalarında dağılımını gösteren kutu grafikleri. Kutular çeyrekler arası aralıkları, yatay çizgiler medyanı, kollar (whiskers) dağılım aralığını ve daireler aykırı değerleri göstermektedir.*

EP – 71 PERİFERDEN MERKEZE: CIDP HASTALARINDA İNSİDENTAL KRANİAL LEZYONLAR VE KLİNİK YANSIMALARI

CEREN ERKALAYCI, EREN GÖZKE

İSTANBUL SAĞLIK BİLİMLERİ ÜNİVERSİTESİ FATİH SULTAN MEHMET EĞİTİM VE ARAŞTIRMA HASTANESİ, NÖROLOJİ KLİNİĞİ

Giriş:
Kronik inflamatuar demiyelinizan polinöropati (CIDP), periferik sinir sistemini etkileyen otoimmün bir nöropatidir; ancak bazı olgularda santral sinir sistemi (SSS) ile ilişkili bulgular da rapor edilmiştir. Bu çalışmanın amacı, kliniğimizde izlenen CIDP hastalarında insidental kranial görüntüleme bulgularını ve bunların periferik tutulum şiddeti ile diğer klinik parametrelerle ilişkisini değerlendirmektir.

Metod:
Bu retrospektif çalışmaya polikliniğimizde izlenen 17 CIDP hastası dahil edildi. Hastalar yaş, cinsiyet, başlangıç yaşı, hastalık evresi, elektrofizyolojik özellikler (ileti blokları, sekonder aksonal hasar), INCAT skorları ve tedavi rejimleri açısından değerlendirildi. Kranial MRG'de demiyelinizan özellikte olabilecek lezyonlar "kranial tutulum" olarak tanımlandı. Ayrıca BOS bulguları, vaskülit ve malignite taramaları ile iskemik risk faktörleri incelendi.

Sonuçlar:
Lezyon pozitif grup 8 (%47), lezyon negatif grup 9 (%53) hastadan oluştu. Ortalama yaş pozitiflerde 53, negatiflerde 58.2 idi. Nöropati başlangıç yaşı lezyon pozitiflerde 46.1, negatiflerde 50.9 bulundu. İleti blokları pozitif grupta %75, negatifte %33 oranında gözlendi. Sekonder aksonal hasar ise pozitiflerde %25, negatiflerde %77 idi. Pozitif grupta INCAT skorları çoğunlukla 0–1 düzeyinde olsa da ağır olgular da mevcuttu. En sık tedavi IVIG idi. BOS incelemesinde iki grupta da albüminositolojik disasosiasyon mevcuttu, protein eşik değer yükseklikleri açısından belirgin farklılık saptanmadı. Lezyon pozitif grupta iskemik risk faktörleri daha heterojendi.

Tartışma ve Sonuç:
CIDP hastalarının yaklaşık yarısında kranial MRG'de demiyelinizan lezyonlar saptandı. Lezyon varlığı daha genç başlangıç, daha az aksonal hasar ve sık ileti bloğu ile ilişkiliydi. Bulgular, CIDP'nin patofizyolojisinde santral-periferik immün yanıt ortaklığı olabileceğini düşündürmekte olup, daha geniş hasta serileriyle prospektif çalışmalara ihtiyaç vardır.

Anahtar Kelimeler: CIDP, Santral Demiyelinizasyon, Magnetik Rezonans Görüntüleme

CIDP hastalarında periferik bulgulae kranial bulgular ilişkisi

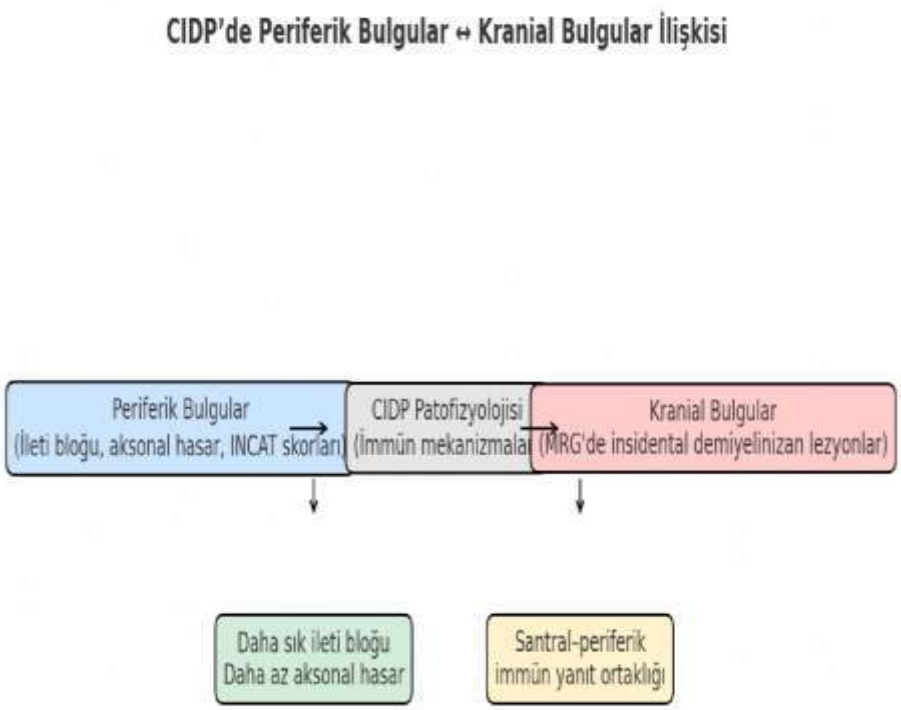

İnsidental olarak saptanan kranial demiyelinizan özellikteki lezyonlar, daha az sekonder aksonal hasar ve daha sık ileti bloğu ile seyreden CIDP olgularında daha belirgin olarak gözlenmiştir.

EP – 82 İLK BELİRTİ OLARAK UNİLATERAL VOKAL KORD PARALİZİSİ İLE ORTAYA ÇIKAN MYASTENİA GRAVİS: BİR OLGU SUNUMU

HİLAL TUĞBA HOŞGELDİ, ABDULLAH GÜZEL

AFYONKARAHİSAR SAĞLIK BİLİMLERİ ÜNİVERSİTESİ TIP FAKÜLTESİ, NÖROLOJİ ANA BİLİM DALI, AFYONKARAHİSAR

Giriş:
Myastenia gravis (MG), postsinaptik nöromüsküler kavşakta asetilkolin reseptörlerine veya ilişkili proteinlere karşı gelişen otoantikorlarla karakterize, antikor aracılı iletim bozukluğudur. Başlangıç semptomları sıklıkla pitozis ve diplopi iken daha az oranda bulber ve ekstremite kas tutulumu ile prezente olabilmektedir. Laringeal tutulum, MG'nin alışılmadık prezentasyon biçimi olup tanısal güçlükler yaratabilmektedir. Ses kısıklığı, disfoni ve vokal yorgunluk gibi nonspesifik semptomlarla seyreden laringeal MG, sıklıkla fonksiyonel veya yapısal laringeal patolojiler ile karışabilmektedir. Özellikle izole vokal kord paralizisi (VCP) ile başlangıç son derece nadirdir. Bunlar, unilateral VCP'nin, MG'nin ilk bulgusu olabileceğini, ayırıcı tanıda mutlaka göz önünde bulundurulması gerektiğini ortaya koymaktadır. Bu olgu sunumunda, MG'de nadir bir başlangıç bulgusu olan unilateral VCP ile başvuran hasta sunulmaktadır.

Olgu Sunumu:
Elli yaşında, bilinen romatoid artrit tanılı, 10 mg/gün prednizolon kullanan kadın hasta, altı ay önce aniden başlayan ses kısıklığı şikâyeti ile kulak burun boğaz polikliniğine başvurmuş. Yapılan laringoskopik incelemede sağ VCP saptanması üzerine etiyoloji araştırılmış fakat patoloji bulunamaması nedeniyle ileri değerlendirme amacıyla hasta nörolojiye yönlendirilmiş. Hastanın anamnezinde cerrahi operasyon veya travma bulunmuyordu. Nörolojiye başvurana kadar kardiyovasküler, neoplastik, inflamatuar nedenler dışlanmıştı. Nörolojik muayenede; kranial sinir muayenesinde sağ VCP'ye bağlı fonasyon bozukluğu dışında patoloji izlenmedi. Göz hareketleri serbestti, diplopi yoktu; ancak sustained upgaze testinde yorgunluk gelişti ve pitozis ortaya çıktı, test pozitif değerlendirildi. Serolojik incelemede anti asetilkolin reseptör antikoru düzeyi anlamlı yüksek saptandı. (5,6 nmol/L; referans<0.40nmol/L) Bu bulgularla hastaya myastenia gravis tanısı konuldu ve tedaviye piridostigmin bromür 240 mg/gün eklendi. Kontrollerde ses kısıklığında belirgin azalma gözlendi, hasta klinik iyileşme gösterdi.

Sonuç:
MG'nin en sık başlangıç bulguları oküler semptomlar olmakla birlikte, nadiren laringeal tutulum ilk prezentasyon olabilir. Unilateral VCP ile başvuran olgularda, ayırıcı tanıda MG'nin düşünülmesi tanısal gecikmeyi önlemek açısından gereklidir. Bu olgu, unilateral VCP'nin MG'nin başlangıç bulgusu olabileceğini ve bu nedenle klinisyenlerin benzer tablolarla karşılaştıklarında MG'yi akılda bulundurmaları gerektiğini göstermektedir.

Anahtar Kelimeler: Myastenia gravis, vokal kord paralizisi, disfoni, laringeal tutulum

EP – 86 OBSTRÜKTİF UYKU APNESİ TANISI ALAN ERKEK HASTALARDA CİNSEL İŞLEV BOZUKLUĞUNUN VE İLİŞKİLİ PARAMETRELERİN DEĞERLENDİRİLMESİ

UYGUR TANRIVERDİ[1], DERYA KARADENİZ[2], ABDURRAHMAN NEYAL[3], GÜLÇİN BENBİR ŞENEL[2]

[1]İSTANBUL ÜNİVERSİTESİ - CERRAHPAŞA, NÖROLOJİK BİLİMLER ENSTİTÜSÜ, İSTANBUL
[2]İSTANBUL ÜNİVERSİTESİ - CERRAHPAŞA, CERRAHPAŞA TIP FAKÜLTESİ, NÖROLOJİ ANA BİLİM DALI, İSTANBUL
[3]GAZİANTEP İSLAM BİLİM VE TEKNOLOJİ ÜNİVERSİTESİ, TIP FAKÜLTESİ, NÖROLOJİ ANA BİLİM DALI, GAZİANTEP

Amaç:
Obstrüktif uyku apnesi (OUA) erkeklerde daha sık görülen uyku ile ilişkili bir solunum bozukluğudur. Uyku fragmantasyonu, sempatik aktivasyon ve hipoksi gibi mekanizmalar ile pek çok ikincil komplikasyonlara neden olur. Kardiyovasküler ve serebrovasküler hastalıkların yanı sıra, nörokognitif disfonksiyon ve cinsel işlev bozukluğu da nadir olmayarak izlenir. Çalışmamızda, OUS tanısı alan erkek hastalarda cinsel işlev bozukluğunun ve ilişkili faktörlerin değerlendirilmesi amaçlanmıştır.

Materyal ve Metot:
Altı ay içerisinde çalışmaya katılmaya gönüllü olan ardışık 35 erkek OUA hastasının demografik ve polisomnografi(PSG) verileri incelendi; yüz yüze değerlendirme ile şu anketler dolduruldu: Dünya Sağlık Örgütü Yaşam Kalitesi Ölçeği Kısa Formu (WHOQOL-BREF-TR), Avrupa Sağlık Etki Ölçeği (EUROHIS-8), Hastane Anksiyete ve Depresyon Ölçeği (HADS), Uluslararası Erektil Fonksiyon İndeksi (IIEF-15), Uluslararası Fiziksel Aktivite Anketi(IPAQ) ve Epworth Uykuluk Ölçeği (ESS).

Bulgular:
Katılımcıların yaş ortalaması 42,5±10,0 yıldı; ortalama apne-hipopne indeksi 33,5±18,9/saat ve minimum oksijen satürasyonu %81,8±7,0 olarak izlendi. Hastaların 13'ünde (%40,6) IIEF-15 testi ile değerlendirilen erektil disfonksiyon (ED) saptandı. ED ve tatmin alt alanları ile PSG verileri arasındaki ilişki incelendiğinde, ED ve tatmin skorları ile düşük oksijen satürasyonu arasında pozitif korelasyon izlendi ($r=0,353$; $p=0,048$). HADS depresyon (5,1±3,9 vs 8,3±4,0 puan) ve anksiyete (5,1±3,6 vs 8,8±3,9 puan) skorları ED grubunda daha yüksekti ($p<0,05$). WHOQOL-BREF-TR'nin tüm alt alanları ve EUROHIS skorları ise ED grubunda daha düşüktü ($p<0,005$).

Sonuç:
Cinsel işlev bozuklukları, OUA hastalarının yaklaşık %40'ında bulunmaktadır. PSG verileri arasında özellikle düşük oksijen seviyelerinin ED ile korelasyon gösterdiği izlenmiştir. ED hastalarında depresyon ve anksiyetenin daha sık, yaşam kalitesinin de daha düşük olduğu saptanmıştır. Çalışmamız, OUA yönetiminde ruh sağlığı, cinsel işlev ve yaşam kalitesini de içine alan bütüncül yaklaşımların hedeflenmesi gerektiğini vurgulamaktadır.

Anahtar Kelimeler: Obstruktif uyku apne sendromu, erektil disfonksiyon, cinsel işlev bozuklukları, hayat kalitesi, depresyon, anksiyete

Erektil disfonksiyon varlığına göre hastaların dağılımı

Parametreler	Tüm hastalar (n=35)	ED yok (n=19)	ED var (n=13)	p değeri
Yaş (yıl)	42,6±10,0	39,5±8,9	45,2±10,8	0,118
Eğitim (Lisans ve üstü)	17 (53,1)	12 (63,2)	5 (38,5)	0,159
Evlilik	16 (50,0)	10 (52,6)	6 (46,2)	0,517
Toplam uyku süresi (dakika)	380,9±56,8	373,2±56,7	383,9±60,4	0,613
Uyku latansı (dakika)	12,4±14,3	7,6±6,0	19,6±20,7	0,150
REM uyku evresi latansı (dakika)	121,6±71,4	132,4±71,0	107,0±75,7	0,323
Uyku etkinliği (%)	81,3±12,1	82,4±11,2	79,0±14,5	0,715
Uyanıklık yüzdesi	16,0±11,7	15,6±10,9	17,3±14,0	0,968
N1 uyku evre yüzdesi	12,2±6,9	12,6±8,1	12,0±5,4	0,910
N2 uyku evre yüzdesi	43,9±11,5	43,4±11,6	43,1±12,3	0,939
N3 uyku evre yüzdesi	11,6±7,4	12,0±7,6	11,4±8,3	0,842
REM uyku evre yüzdesi	14,6±5,5	14,0±5,7	15,3±5,9	0,568
Ortalama oksijen satürasyonu (%)	94,0±1,9	94,4±2,1	93,5±1,7	0,126
Minimum oksijen satürasyonu (%)	81,8±7,0	81,4±7,5	83,1±5,6	0,126
Periyodik ekstremite hareketi indeksi (/saat)	11,2±13,4	7,6±7,1	13,1±11,4	0,503
WHOQOL-BREF-TR – Genel Sağlık puanı	5,8±2,1	6,9±1,3	3,8±1,7	0,094
WHOQOL-BREF-TR – Fiziksel Sağlık puanı	49,9±12,1	53,4±12,2	43,5±10,7	<0,001
WHOQOL-BREF-TR – Psikolojik Sağlık puanı	64,2±14,1	72,2±9,3	52,3±13,0	0,036
WHOQOL-BREF-TR – Sosyal Sağlık puanı	65,7±23,8	79,6±13,8	48,1±25,3	<0,001
WHOQOL-BREF-TR – Çevre Sağlığı puanı	60,4±15,7	67,3±12,4	49,6±14,8	0,001
EUROHIS puanı	27,6±5,5	30,2±4,4	23,5±5,2	0,001
HADS Depresyon skoru	6,2±4,1	5,1±3,9	8,3±4,0	0,030
HADS Anksiyete skoru	6,6±4,1	5,1±3,6	8,8±3,9	0,010
IIEF-15 – Erektil fonksiyon puanı	24,3±7,0	29,0±1,3	17,4±6,1	<0,001
IIEF-15 – Orgazm puanı	8,2±2,7	9,6±0,6	6,0±3,2	<0,001
IIEF-15 – İstek puanı	7,4±2,0	8,5±1,4	5,8±1,8	<0,001
IIEF-15 – Tatmin puanı	10,1±4,2	12,5±2,1	6,6±4,1	<0,001
IIEF-15 – Genel puan	7,9±2,6	9,4±1,0	5,8±2,7	<0,001
ESS puanı	8,2±5,7	9,1±5,6	6,5±6,0	0,216

**Parametrik veriler ortalama ve standart deviyasyon (ort±s.d.), nominal veriler ise sayı (n) ve yüzde (%) olarak verilmiştir.*

EP – 89 İSKEMİK İNMEDE ZORLAYICI BİR SENARYO: ATRİAL FİBRİLASYON VE BİLATERAL KAROTİS DARLIĞI VARLIĞINDA BİLATERAL SİMÜLTANE WATERSHED ENFARKT

CEREN ERKALAYCI, IŞIL KALYONCU ASLAN

İSTANBUL SAĞLIK BİLİMLERİ ÜNİVERSİTESİ FATİH SULTAN MEHMET EĞİTİM VE ARAŞTIRMA HASTANESİ, NÖROLOJİ KLİNİĞİ

Giriş:
İskemik inme heterojen etiyolojiye sahip olup en sık kardiyoemboli, büyük arter aterosklerozu ve küçük damar hastalığına bağlıdır. TOAST kriterleri genellikle tek bir baskın mekanizmayı işaret eder. Ancak güçlü etkenlerin eşzamanlı bulunduğu olgular "undetermined" (belirlenemeyen) grupta yer alır. Burada atriyal fibrilasyonu ve bilateral internal karotis darlığı olan, bilateral simultane watershed enfarkt ile prezente nadir bir olgu sunulmaktadır.

Olgu Sunumu:
Hipertansiyon dışında ek hastalığı olmayan 68 yaş erkek hasta akut gelişen konuşma bozukluğu ve bilateral ekstremite güçsüzlüğü ile başvurdu. Muayenede bilinç açık, oryante ve koopere, konuşma hafif dizartrikti. Sağ nazolabial sulkus hafif silikti. Motor muayenede sol üst ekstremite 2/5, sol alt ekstremite 4/5; sağ üst ekstremite +4/5, sağ alt ekstremite 4/5 bulundu. Vital bulgular stabil (TA 153/93 mmHg, nabız 74/dk, SO_2 %97, ateş 36,7°C, PUKŞ 115/dk), kreatinin normal, EF %60 bulundu. Difüzyon MRG'de bilateral ICA sulama alanında simültane watershed enfarktlar izlendi. BTA'da %50'nin üzerinde bilateral ICA darlığı saptandı ve DSA ile doğrulandı. EKG'de yeni tanı atriyal fibrilasyon görüldü. Stent uygulanmaksızın ikili antiagregan ve NOAK başlandı. Üç yıllık izlemde ICA darlıklarında progresyon ve kanama komplikasyonu olmadı.

Tartışma ve Sonuç:
Watershed enfarktlar genellikle hipoperfüzyon ve karotis darlığına bağlıdır. Ancak stabil hemodinamiye rağmen bilateral ve simültane enfarkt gelişmesi tek mekanizmanın yetersiz olduğunu göstermektedir. Aynı anda hem bilateral ICA darlığı hem de AF'nin varlığı çok faktörlü patogenez düşündürmektedir. Bu nedenle hasta TOAST sınıflamasında undetermined etyoloji grubuna girmektedir. Olgunun uzun dönem stabil seyri, seçilmiş hastalarda invazif girişimler yerine kişiselleştirilmiş medikal tedavinin etkinliğini vurgulamaktadır.

Anahtar Kelimeler: Simultane watershed enfarkt, atriyal fibrilasyon, karotis darlığı, TOAST, undetermined etyoloji

Diffüzyon MR görüntülemesi

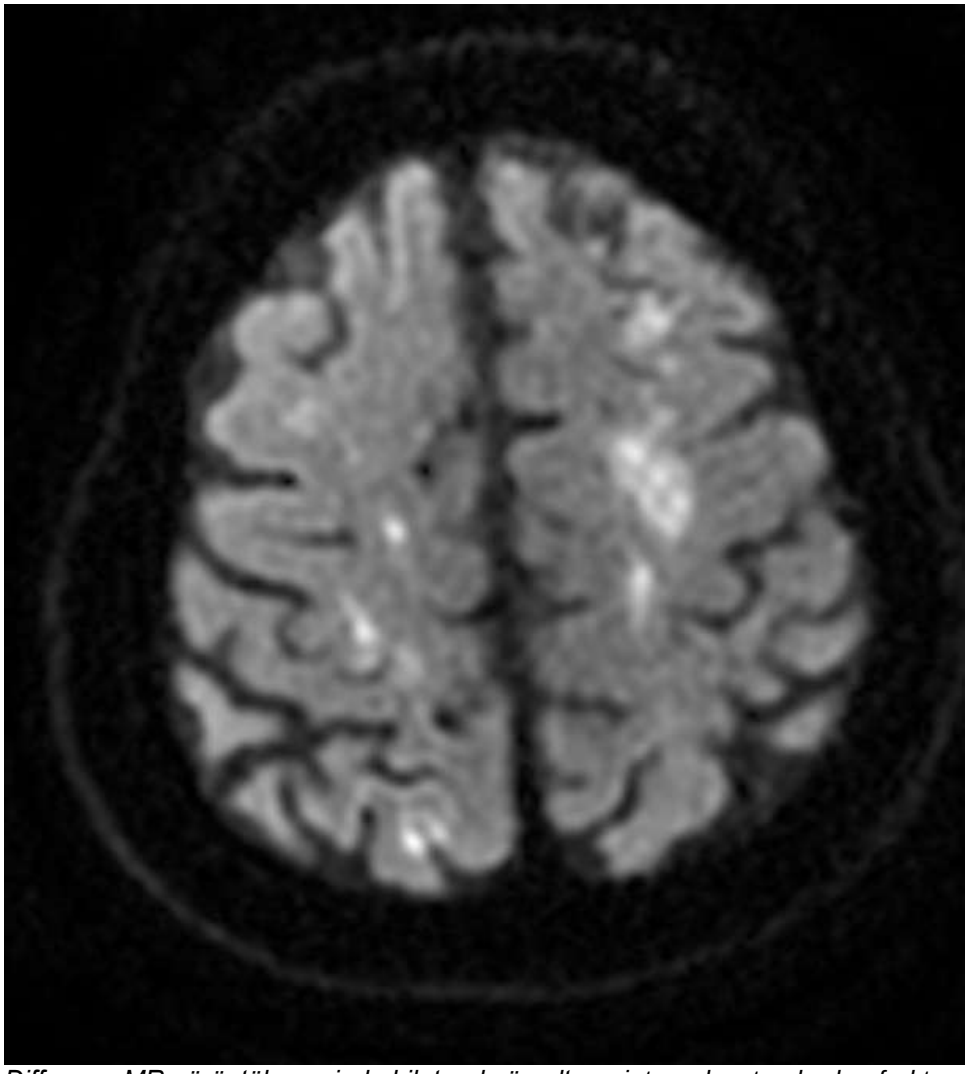

Diffuzyon MR görüntülemesinde bilateral sümultane internal watershed enfarkt

EP – 94 AKUT PİTOZ VE GÖRME KAYBININ NADİR NEDENİ: ORBİTAL APEX SENDROMU

MUHAMMET ALİ DEMİRCİ, DÜRDANE AKSOY, BETÜL ÇEVİK, ORHAN SÜMBÜL, YUSUF KOÇAK, UĞUR KULU

TOKAT GAZİOSMANPAŞA ÜNİVERSİTESİ

Giriş:
Orbital Apex Sendromu (OAS), optik sinir ve III, IV, V1, VI. kranial sinirlerin tutulumu ile karakterize nadir ancak ciddi bir klinik tablodur. Genellikle neoplazik, enfeksiyöz, inflamatuar veya vasküler nedenlere bağlı gelişir. Erken tanı ve hızlı tedavi, kalıcı görme kaybını önlemede kritik önemdedir. Burada, akut görme kaybı ve pitoz kliniği gelişen Orbital Apex Sendromu tanısı almış iki olguyu ele alacağız.

Olgu 1:
42 yaşında erkek hasta, şiddetli baş ağrısı sonrası sağ gözde ani görme kaybı ve pitoz ile başvurdu. Muayenede sağ pupilde dilatasyon, ışık refleksi kaybı ve tam oftalmopleji saptandı. Özgeçmişinde özellik yoktu.

Olgu 2:
80 yaşında erkek hasta, diş apsesi sonrası antibiyotik tedavisi almış, ardından sol gözde pitoz ve tam görme kaybı gelişmişti. Diyabet, hipertansiyon ve prostat kanseri öyküsü mevcuttu. Muayenede sol gözde tam oftalmopleji ve ışık refleksi kaybı vardı.

Tartışma:
OAS, tipik olarak ani pitoz, oftalmopleji ve görme kaybı ile seyreder. Etiyolojide enfeksiyöz nedenler özellikle ileri yaş ve komorbid hastalarda daha agresif seyredebilir. Sunulan olgulardan biri idiopatik, diğeri enfeksiyöz kaynaklıdır. Hızlı klinik değerlendirme, görüntüleme ve multidisipliner yaklaşım, sekelleri önlemek açısından hayati öneme sahiptir.

Sonuç:
OAS, genellikle nörolojik bulgularla ortaya çıkan ve hızlı ilerleyen bir sendromdur. Ani pitoz, oftalmopleji ve görme kaybı ile başvuran hastalarda orbital ve enfeksiyöz etiyolojiler akla gelmelidir. Klinik her ne kadar nörolojik semptomlarla gelişse de OAS tanısı için mutlaka multidisipliner yaklaşım ilk aşamada önemlidir. Erken tanı ve tedavi, kalıcı görme kaybını önlemenin anahtarıdır.

Anahtar Kelimeler: Orbital apex sendromu, pitoz, görme kaybı,kranial sinirler, baş ağrısı

EP – 96 ALZHEMİER İLE TAKİP EDİLEN HASTADA NÖROAKANTOSİTOZ

ÖZGÜR ÖZTÜRK, EMRAH AYTAÇ, BİLAL AY

FIRAT ÜNİVERSİTESİ NÖROLOJİ ANA BİLİM DALI, ELAZIĞ

Alzheimer ile takip edilen 88 yaşındaki kadın hastada yeni başlayan kollarda bacaklarda istemsiz hareketler görülmesi üzerine ileri tetkik amacıyla yatış yapıldı. Nörolojik muayenede sağda daha belirgin proksimalden başlayan yüksek amplitudlu kıvrılma tarzında istemsiz hareketler saptandı. Demans ile birlikte gözüken hareket bozuklukları olabileceği düşünüldüğü için ayırıcı tanılarda Nöroakontositoz olabileceği düşünüldüğü için periferik yayma yapıldı. Periferik yaymada akantosit hücreleri görülmesi üzerine Nöroakontositoz tanısı konuldu. Hasta semptomatik tedavi amaçlı kademeli olarak ilaç dozları artırılarak 5 mg/gün olanzapin, 4 mg/gün klonazepam ve haloperidol 1mg/gün verilerek hareket bozukluğu şikayeti kontrol altına alındı. Demans ile takip edilen hastaların bir kısmında sonradan yeni semptomların gözükmesiyle tanının değişebileceği görüldü.

Anahtar Kelimeler: Akantosit Hücresi, Nöroakontositoz, Hareket Bozuklukları

Periferik yaymadaki Akantosit hücreleri

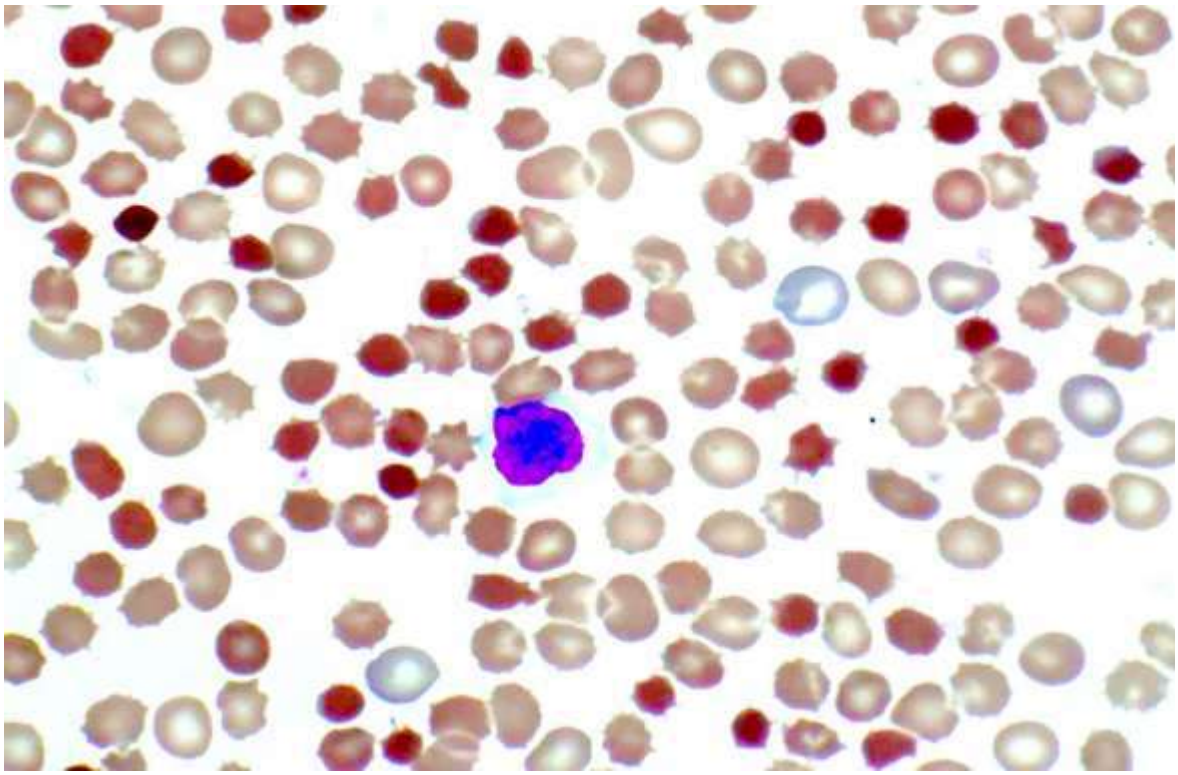

Periferik yaymadaki Akantosit hücreleri

EP – 98 MSS TUTULUMUYLA GİDEN İKİ PARANEOPLASTİK NÖROLOJİK SENDROM OLGUSU

GAMZE HACİKURTEŞ, İBRAHİM NEZİR, DOĞUKAN HAZAR EMRE, FURKAN ASAN, BENGİ GÜL TÜRK, NURTEN UZUN ADATEPE

İSTANBUL ÜNİVERSİTESİ-CERRAHPAŞA, CERRAHPAŞA TIP FAKÜLTESİ, NÖROLOJİ ANABİLİM DALI, İSTANBUL

Giriş:
Paraneoplastik nörolojik sendromlar(PNS), direkt kanser invazyonu, metastazı yahut hastalığa uygulanan tedaviyle ilişkili olmaksızın, altta yatan tümöre karşı gelişen sekonder bir immün yanıt sonucunda ortaya çıkan tablolardır. Sinir sisteminin birçok yerini etkileyebilirler ve etkiledikleri yerlerde görülen diğer enflamatuar/metabolik/enfektif hastalıklarla ayırıcı tanıya girerler. Nadir görülürler. Genellikle primer hastalığın kendisinden önce bulgu verirler. Bu sebeple tanınmaları önemlidir. Bu sunumda servisimizde takip ettiğimiz, MSS tutulumuyla giden, yapılan tetkikler sonucunda PNS tanısı alan iki olgumuzu aktardık.

1. Olgu:
46/E, yürüme güçlüğü, yutma ve konuşmada zorlanma, dengesizlik yakınmaları mevcut. Şikayetleri subakut başlangıçlı ve progresif karakterde. Muayenede destekle ayakta durabiliyor, ataksisi mevcut. Kranial MR'da ponstan bulbusa uzanan T2-hiperintens lezyonu mevcut. LP'de BOS proteini yüksek. PET/BT'de mide ve pankreasta yoğun FDG tutulumu mevcut. Serum paraneoplastik panel sonucunda Anti-Hu pozitif saptandı. IVMP tedavisinden kısmen fayda gören hasta malignite tetkik sürecindeyken sebebi bilinmeyen kardiyak arrest sebebiyle ex oldu.

2. Olgu:
65/K, özellikle yatarken belirgin olan nefes darlığı ve bacaklarda güçsüzlük şikayeti mevcut. Şikayetleri 4-5 ay içerisinde subakut-progresif şekilde ilerliyor. Muayenesinde alt ekstremitelerinde güçsüzlük ve piramidal bulguları mevcut. PET/BT'sinde sağ aksillada FDG tutan lenf nodları gözlenerek biyopsi yapıldı. Başlangıç MRları normal olan ve EMG'sinde tabloyu açıklayacak patoloji bulunmayan hastanın kontrol spinal MR'ında serviko-torakal bölgede uzun segment T2-hiperintens lezyon görüldü. Serum paraneoplastik panel sonucunda Anti-Ri pozitif saptandı. NMO-IgG ve Anti-MOG negatifti. Meme ca ön tanısıyla tetkikleri devam eden hasta solunum güçlüğü sebebiyle YBÜ'ye sevk edildikten sonra solunum arresti sebebiyle ex oldu.

Sonuç:
PNSler birçok farklı klinik prezentasyonla görülebilmekte olup, özellikle atipik bulgularla seyreden, progresif, konstitüsyonel semptomların eşlik ettiği hastalarda ayırıcı tanıda akla gelmelidir.

Anahtar Kelimeler: Paraneoplastik nörolojik sendrom, Anti-Hu, Anti-Ri

EP – 101 AİLESEL MULTİPLE SKLEROZ: ON DOKUZ HASTALIK BİR OLGU SERİSİ DENEYİMİMİZ

ZEYNAL TUNÇ, YAŞAR ALTUN

ADIYAMAN ÜNİVERSİTESİ, NÖROLOJİ ANA BİLİM DALI, ADIYAMAN

Amaç:
Multiple Skleroz (MS), genetik yatkınlığın önemli rol oynadığı, otoimmün nitelikte, merkezi sinir sistemini tutan kronik bir hastalıktır. Bu çalışmada, üçüncü basamak bir merkezde izlenen ailesel MS olgularının klinik, radyolojik ve tedaviye yanıtlarının değerlendirilmesi amaçlanmıştır.

Yöntem:
Kliniğimizde 2010–2025 yılları arasında takip edilen ve birinci, ikinci veya üçüncü derece akrabasında MS öyküsü bulunan 19 ailesel MS hastası retrospektif olarak incelendi. Hastaların demografik verileri, başlangıç semptomları, klinik alt tipi, atak sayısı, ikinci atağa kadar geçen süre, EDSS skorları, kraniyal ve spinal MRG bulguları ile hastalık modifiye edici tedavileri değerlendirildi.

Bulgular:
Olguların %79'u kadın olup, ortalama yaş 37,6 yıl idi. Ortalama hastalık süresi 8 yıl 11 ay, ortalama atak sayısı 3 ve ikinci atağa kadar geçen süre 26,8 ay olarak saptandı. Ortalama EDSS skoru 2,4 idi. Başlangıç semptomu olarak %42 oranında motor, %52,6 oranında duysal belirtiler gözlendi. Klinik alt tip dağılımı %73,7 RRMS, %26,3 SPMS şeklindeydi. Hastaların %52,6'sı kardeş, %36,8'i kuzen olup, %63,1'inin ebeveynleri akrabaydı. Ortalama kardeş sayısı 6,9 olup, %72,2'si aynı çevrede büyümüştü. Beyin MRG'de %78,9 olguda ≥20 lezyon, %78,9'unda servikal ve %10,5'inde torakal spinal lezyon saptandı. Uygulanan tedaviler arasında dimetilfumarat (%42,1), fingolimod (%21,1), natalizumab (%21,1), ocrelizumab (%10,5) ve kladribin (%5,3) yer aldı.

Sonuç:
Çalışmamız, ailesel MS olgularında erken yaşta başlangıç, yüksek lezyon yükü, akraba evliliği öyküsü ve geniş aile yapısının ön planda olduğunu göstermektedir. Genetik yatkınlığın yanı sıra ortak çevresel maruziyetlerin de hastalığın fenotipine katkı sağladığı düşünülmektedir. Bu nedenle, ailesel MS olgularında erken tanı ve uygun tedavi stratejilerinin belirlenmesinde genetik danışmanlık, çevresel risk faktörlerinin değerlendirilmesi ve multidisipliner yaklaşım önem arz etmektedir.

Anahtar Kelimeler: Multiple skleroz, ailesel, genetik

EP – 102 NÖROJENİK PULMONER ÖDEM İLE SEYREDEN VERTEBRAL ARTER DİSEKSİYONU OLGUSU

ADALET GÖÇMEN, MURAT ÇEKİÇ, DİLEK AĞIRCAN, TÜLİN GESOĞLU DEMİR, ÖZLEM ETHEMOĞLU

HARRAN ÜNİVERSİTESİ, NÖROLOJİ ANA BİLİM DALI, ŞANLIURFA

Giriş:
Vertebral arter diseksiyonu (VAD), özellikle genç bireylerde görülen, posterior dolaşım inmesinin önemli bir nedenidir. VAD'a bağlı beyin sapı iskemisi, otonom sinir sistemi merkezlerini etkileyerek nörojenik pulmoner ödeme (NPO) yol açabilir. NPO, akut santral sinir sistemi hasarı sonrası gelişen, hızlı müdahale gerektiren, alveollerde sıvı birikimiyle karakterize bir sendromdur. Bu olgu sunumunda, VAD'a bağlı gelişen NPO'nun klinik seyrini ve yönetimini ele alarak, bu nadir durumun farkındalığını artırmayı amaçladık.

Olgu:
Kırk yaşında erkek hasta, bir aydır süren baş ağrısı ve yüksek ateş şikayetiyle takip edilirken, bilinç bulanıklığı gelişmesi üzerine merkezimize sevk edildi. Başvurusunda bilinci kapalı olan ve solunum sıkıntısı nedeniyle entübe edilen hastanın, nörolojik muayenesinde deserebre postür izlendi. Çekilen beyin MRG'de sağ talamus, lentiform nükleus, mezensefalon ve pons düzeyinde yaygın infarkt alanları saptandı. Supraaortik ve kraniyal BT anjiyografide sol vertebral arter V3 segmentlerinde diseksiyon ile uyumlu görünüm izlendi. Toraks BT'de ise bilateral yaygın konsolidasyon ve buzlu cam alanları görüldü. Kardiyak nedenler dışlandıktan sonra mevcut tablo nörojenik pulmoner ödem olarak kabul edildi.

Tartışma ve Sonuç:
Bu olgu, VAD'a bağlı beyin sapı iskemisinin NPO gibi nadir ancak ciddi bir komplikasyona yol açabileceğini göstermektedir. Beyin sapı iskemisi, medulla oblongata'daki otonom merkezleri etkileyerek sempatik deşarjı artırır, bu da pulmoner kapiller geçirgenliğin bozulmasına neden olur. Literatürde, iskemik inme sonrası NPO gelişimi rapor edilmiştir. Bu vaka, nörolojik durumun pulmoner semptomlarla ilişkisini ve VAD'ın sistemik komplikasyonlarını vurgulamaktadır. NPO'nun hızlı gelişimi göz önüne alındığında, VAD tanısı alan hastalarda pulmoner ödem etiyolojisi dikkatle değerlendirilmeli ve multidisipliner bir yaklaşımla ele alınmalıdır. Erken tanı ve etkin tedavi, mortalite oranını düşürmede kritik öneme sahiptir.

Anahtar Kelimeler: Diseksiyon, Ödem, Pulmoner, Vertebral

EP – 103 PARKİNSON VE PARKİNSON PLUS HASTALARINDA KORPUS KALLOSUM ATROFİSİNİN HASTALIK SEMPTOMLARI İLE İLİŞKİSİ

SEFA ÖZAYDIN, FATMA ZEHRA GÖKÇE, GÜLBÜN ASUMAN YÜKSEL

SBÜ HAYDARPAŞA NUMUNE EĞİTİM VE ARAŞTIRMA HASTANESİ

Amaç:
Korpus kallozum (CC), beynin iki hemisferini birbirine bağlayan ana miyelinli lif demetidir ve birçok nörodejeneratif hastalıkta yapısal değişiklikler gösterebilir. Korpus Kallozum İndeksi (KKİ), korpus kallozumun ön-arka çapına oranlanarak hesaplanan bir atrofi ölçüsüdür. Parkinson hastalarında ana patolojik süreç dopaminerjik nöron kaybı olmakla birlikte ak madde lezyonları da görülebilmektedir. Size Korpus kallosum atrofisinin Parkinson hastalarının motor ve non-motor semptomları ile ilişkisini, Parkinson ve Parkinson plus sendromu olan hastaların KKİ değerlendirilmesini sunuyoruz.

Gereç-Yöntem:
Çalışmaya Haydarpaşa Numune Eğitim ve Araştırma Hastanesi Parkinson polikliniğinde takip edilen 63 Parkinson, 24 Parkinson plus tanılı hasta dahil edildi. Hastaların bilgilerine ve MRG görüntülerine dosyalarından ulaşıldı. MRG saggital kesitten her hastanın korpus kallosum indeksi hesaplandı. Hoehn-Yahr evreleme ile hastalık şiddeti değerlendirildi. Hastalarının non-motor semptomları dosyalarından kayıt edildi.

Bulgular-Sonuç:
Parkinson hastalarının %73'ü erkek, %27'si kadındı. Yaş ortalamaları 69,2 idi. Parkinson plus hastaların yaş ortalaması 67,3, yüzde %50'si erkekti. Parkinson plus hastalarının KKİ, Parkinson hastalarına göre anlamlı derece düşük bulundu (p:0.032). İlk şikayeti bradikinezi olanların tremor olanlara göre KKİ daha düşüktü (p:0,007). Hoehn-Yahr evresi yüksek olan hastaların KKİ indeksi daha düşüktü (p:0,00). İleri yaş hastalarında KKİ daha düşük olduğu görüldü (p:0,001). Hastaların REM uyku davranış bozukluğu, anksiyete, depresyon, varsanı ve sanrı görme durumu karşılaştırıldığında bu semptomlara sahip hastaların istatistiksel olarak anlamlı olmamak kaydıyla KKİ'nin düşük olduğu görüldü. Bu bulgular KKİ' nin Parkinson plus sendromu ile Parkinson hastalığını ayırt edilmesinde ve hastalık progresyonunu değerlendirilmesinde potansiyel bir biyobelirteç olarak kullanılabileceğini düşündürmektedir. Non motor semptomlar ile anlamlı ilişki bulunmamış olup bu konuda daha geniş örneklemli çalışmalara ihtiyaç vardır.

Anahtar Kelimeler: Korpus kallosun indeksi, Parkinson, Hastalık şiddeti

EP – 107 PONTİN İNFARKTIN NADİR PREZENTASYONU: HEMİKOREATETOZİS

OZLEM ONDER, ŞAHİN IŞIK, MEHMET ÖZMENOĞLU

YAKIN DOĞU ÜNİVERSİTESİ, NÖROLOJİ ANABİLİM DALI, LEFKOŞA

Giriş:
Hemikoreatetoz, çoğunlukla kontralateral striatum veya talamus lezyonları ile ilişkili istemsiz hareket bozukluğudur. Ancak nadiren beyin sapı lezyonları da bu tabloya yol açabilir. Literatürde pontin infarkt sonrası gelişen koreiform hareketler çok sınırlı sayıda bildirilmiştir. Bu olgu, pontin yerleşimli küçük bir infarktın nadir bir prezantasyonu olarak sunulmaktadır.

Olgu:
Yetmiş bir yaşında kadın hasta, sağ beden yarısında istemsiz hareketler ve hafif kuvvetsizlik yakınmalarıyla başvurdu. Nörolojik muayenede sağ hemikoreatetoz ve früst parezi saptandı. Beyin manyetik rezonans görüntülemesinde sol pontin milimetrik akut infarkt izlendi. İstem dışı hareketlere yönelik kısa süreli haloperidol tedavisi uygulandı ve belirgin klinik düzelme sağlandı. Takipte hareketlerin seyrek, düşük amplitüdlü olarak devam ettiği görüldü.

Tartışma:
Kore ve koreatetoz en sık bazal gangliyon ve talamus lezyonları sonrası ortaya çıkarken, beyin sapı infarktları sonrası görülmesi oldukça nadirdir. Pontin lezyonlarda ortaya çıkan bu tablo, talamokortikal ve striatopallidal devreler ile pontin yapılar arasındaki bağlantı bozukluğu ile açıklanmaktadır. Ayrıca istemsiz hareketlerin inme sonrası erken dönemde başlayıp zamanla azalma eğiliminde olduğu bilinmektedir.

Sonuç:
Pontin infarkt sonrası gelişen hemikoreatetoz, oldukça nadir görülen bir klinik tablodur. Bu olgu, istemsiz hareketlerin yalnızca bazal gangliyon veya talamus lezyonları ile değil, beyin sapı infarktları ile de ilişkili olabileceğini göstermektedir. İnme sonrası ani başlayan koreiform hareketlerin ayırıcı tanısında pontin lezyonlar mutlaka göz önünde bulundurulmalıdır.

Anahtar Kelimeler: Hemikoreatetoz, İnme sonrası hareket bozuklukları, İstemsiz hareketler, Pontin infarkt

EP – 110 BİR TAKLİTÇİNİN BEYİN SAPI LEZYONU

ŞEYDA İLERİ, AYŞE GÜL KARAMAN

KARADENİZ TEKNİK ÜNİVERSİTESİ TIP FAKÜLTESİ, NÖROLOJİ ANA BİLİM DALI, TRABZON

Santral sinir sisteminde inflamatuvar karakterde lezyonların etiyolojisinde demiyelinizan hastalıklar, otoimmün, vaskülitik, enfektif patolojiler, idiyopatik sebepler bulunabilir. Bu vaka ile beyin sapı inflamatuvar lezyonunun enfektif bir etiyolojisini ve tedavi yanıtını bildirmeyi amaçladık.

62 yaşında erkek hasta, acil servise 8 gündür baş dönmesi ve günler içinde sol göz kapağında düşüklük, yutma güçlüğü, konuşmada peltekleşme, bulantı, kusma, hıçkırık, dengesizlik, düşme şikayetleri ile başvurdu. Özgeçmişinde AF, HT, KAH, PTE mevcuttu. Vücut sıcaklığı 39,5 ölçüldü. Nörolojik muayenesinde hafif disartri, sol pitozis, bilateral yukarı bakışta vertikal nistagmus, bilateral sola bakışta horizontal nistagmus, sol nazolabial olukta silinme, gag refleksi kaybı, solda dismetri, disdiadokokinezi, gövde ataksisi mevcuttu. Rutin laboratuvar tetkikleri ve beyin BT'de anlamlı patoloji yoktu. Kontrastlı beyin MRG'de pons tegmentum kesimi inferiorundan bulbusa ve bilateral inferior serebellar pedinküle uzanan, T2'de hiperintens, kontrastlanmayan, ekspansiyon göstermeyen lezyon izlendi. BOS incelemesi yapıldı. Eş zamanlı PUKŞ: 102, BOS'ta glukoz: 40mg/dL, total protein: 139 mg/dL, direkt mikroskobide 120 beyaz küre/mm3, hücre sayımında %56 PMN tespit edildi. BOS viral PCR testleri, bakteri ve mantar kültürleri negatif sonuçlandı, benign sitoloji izlendi. Hasta santral sinir sistemi enfeksiyonu ön tanısı ile üçlü antibiyoterapi başlanarak enfeksiyon hastalıkları servisine interne edildi. Servis takibinde kanda total sifiliz antikoru reaktif, VDRL pozitif (titre 1/64) tespit edildi. Anti-HIV negatifti. BOS VDRL pozitif (titre 1/4) tespit edildi. Nörosifiliz tanısı ile 14 gün IVpenisilin-G tedavisi uygulandı. IV steroid ve oral metilprednisolon tedavisi uygulandı. Kontrol kontrastlı beyin MRG'de beyin sapındaki lezyonun tamamen gerilediği izlendi. Klinik olarak 2 ay içerisinde baş dönmesi, dengesizlik, hıçkırık, yutma güçlüğü şikayetlerinde ve yürüyüşünde tama yakın düzelme izlendi.

Nörosifiliz diğer santral sinir sistemi patolojilerini taklit edebilen, ayırıcı tanısı zor olan, tedavi edilebilir bir enfektif beyin sapı lezyonu sebebidir. Bu vaka ile santral sinir sistemi lezyonu olan, sifiliz serum tanısı alan hastalarda BOS'ta treponemal/nontreponemal testlerin çalışılmasının önemine ve nörosifilizin olumlu tedavi yanıtının varlığına dikkat çekilmiştir.

Anahtar Kelimeler: Ataksi, beyin sapı, nörosifiliz

Başvuru MRG

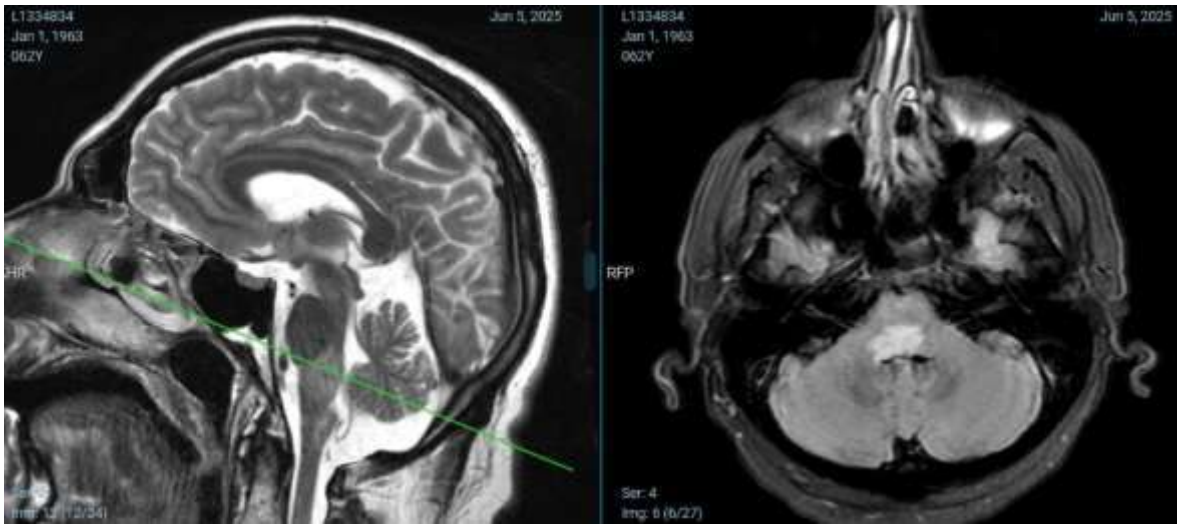

Kontrol MRG

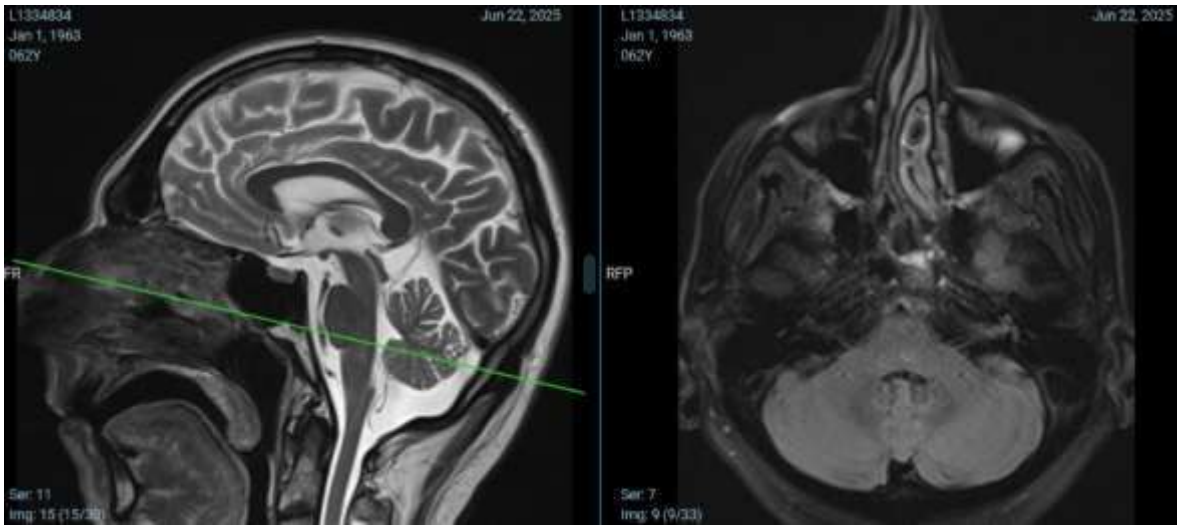

EP – 113 LOMBER PONKSİYON AÇILIŞ BASINCI İLE İNTRAOKÜLER BASINÇ (IOP) ARASINDA İLİŞKİ VAR MIDIR? BEYİN VE OMURİLİK SIVISI BASINCI IOP BULGULARINA YANSIR MI?

ALPEREN KOCAOĞULLAR[1], MEDİNE ASLI YILDIRIM[2], SAMİ ÖMERHOCA[1], NİLÜFER KALE[1]

[1]BAĞCILAR EĞİTİM VE ARAŞTIRMA HASTANESİ, NÖROLOJİ ANABİLİM DALI, İSTANBUL
[2]BAĞCILAR EĞİTİM VE ARAŞTIRMA HASTANESİ, GÖZ HASTALIKLARI ANABİLİM DALI, İSTANBUL

Amaç:
Ani başlayan baş ağrısı, bilinç bulanıklığı gibi akut nörolojik klinik prezentasyonların ayırıcı tanısında geniş bir spektrum bulunmaktadır. Ayırıcı tanılar için laboratuvar ve görüntüleme metodları, öykü ve nörolojik muayeneden sonra önerilmektedir. Ayırıcı tanıda iskemi, kitle, enfeksiyon, toksik ve metabolik süreçler bulunmaktadır. Bazı vakalarda, Kafa içi basınç artışı (KİBAS) şüphesinde tanıya yardımcı olması amacıyla lomber ponksiyon (LP) yapılmaktadır. Lomber ponksiyon invaziv bir yöntemdir ve bazı kontraendikasyonları olması sebebiyle non invaziv bir yöntem varlığı araştırıcıların ilgisini çekmektedir. Daha önceki çalışmalarda intrakranial basınç (ICP) ve intraokuler basınç (IOP) arasında anlamlı bir korelasyon bulunması, IOP ölçümünün ICP değerlendirilmesinde non-invaziv bir metod olarak kullanılabileceğinin araştırılması amacıyla bu çalışma yapılmaktadır.

Materyal-Metod:
Hastanemiz nöroloji kliniğine başvurusu olup LP endikasyonu konulmuş olan ve çalışma ölçütlerini karşılayan 40 hasta prospektif olarak değerlendirildi. Çalışmadan glokom öyküsü veya bulguları olan hastalar, glokom damlası veya oral asetozolamid kullanan hastalar, korneal hastalığı olanlar, anlamlı okuler travması olan hastalar dışlandı. LP işleminin hemen öncesinde yatak başı olarak Tonopen kullanılarak hastaların göz içi basıncı 3 defa ölçüldü ve ortalaması alındı. LP işlemi sonrası açılış basıncı kayıt edildi.

Bulgular:
40 hasta çalışmaya dahil edildi. Erkek/ Kadın:1 olarak görüldü. LP endikasyon sebepleri ön tanılar arasında çoğunlukla demiyelizan hastalıklar, Psödotümör serebri (PTC) ve demans bulunmaktaydı. Ölçümler sonucunda LP açılış basıncı ve IOP arasında kısmen korelasyon sağlanabildi.

Sonuç:
Kafa içi basıncının ölçümünde LP işleminin başarısız olduğu hastalarda alternatif bir yöntem olarak non invaziv bir yöntem olan göz içi basıncı ölçümünün kullanılabilirliği tartışıldı. Aralarındaki korelasyon değerlendirildi. Hasta sayısı ve çok merkezli bir çalışmada daha doğru sonuçlara ulaşılabileceği düşünülmektedir.

Anahtar Kelimeler: İntraoküler basınç, kafa içi basıncı, lomber ponksiyon

EP – 116 TEKRARLAYAN HEMORAJİK VE İSKEMİK İNME GELİŞEN DEV HÜCRELİ ARTERİT: NADİR VE CİDDİ BİR KOMPLİKASYON

REMZİ EMRE ŞAHİN

VİRANŞEHİR DEVLET HASTANESİ, NÖROLOJİ KLİNİĞİ, ŞANLIURFA

Giriş:
Dev Hücreli Arterit (DHA), 50 yaş üzerindeki bireylerde en sık görülen sistemik vaskülittir. Orta ve büyük çaplı arterleri tutan bu hastalık, özellikle karotis arterin ekstrakraniyal dallarında granülomatöz inflamasyona neden olur. Arter duvarındaki inflamasyon, stenoz ve oklüzyonla sonuçlanarak klinik belirtileri ortaya çıkarır (1–3). Retrospektif çalışmalara göre DHA ile ilişkili inme, hastaların %2,7–7,4'ünde görülen nadir ancak ciddi bir komplikasyondur (3). Bu inmelerin çoğu iskemiktir. DHA'ya sekonder subaraknoid kanama (SAK) ise literatürde yalnızca birkaç vakada bildirilmiştir (4). Aterosklerotik inmelerden farklı olarak DHA'ya bağlı inmeler sıklıkla vertebrobaziler sistemi tutar (3,4). Bu çalışmada, DHA'nın neden olduğu tekrarlayan iskemik ve hemorajik inme vakası sunulmuştur.

Olgu:
60 yaşında erkek hasta, ateş, halsizlik, görme kaybı, baş ağrısı ve kilo kaybı nedeniyle gittiği klinikte DHA tanısı almıştır. Kliniğimize başvurusunda konuşma bozukluğu, baş dönmesi ve dengesizlik şikayetleri vardı. Özgeçmişinde DHA, Diabetes Mellitus ve bir ay önce hemorajik inme öyküsü mevcuttur. Metotreksat 15 mg/gün, folik asit 10 mg/ hafta, metilprednizolon 32 mg/gün, metformin 2000 mg/gün alıyordu. Nörolojik muayenede sol göz amarotik, dizartri, dismetri, disdiadokinezi ve ataksi saptanmıştır. Trombosit: 118.000/mm³, CRP: 165 mg/L; EKO, Transözefegeal EKO, MR anjio ve Ritim Holter normaldi. Asetilsalisilik asit 100 mg/gün, klopidogrel 75 mg /gün ve romatoloji önerisiyle tosilizumab tedavisi başlanmıştır. Taburculuktan üç hafta sonra bilinç bozukluğu gelişmesi üzerine acil servise başvuran hastanın çekilen Beyin Bilgisayarlı Tomografide (BBT) SAK saptanmıştır. Yoğun bakıma alınan olgunun takiplerinde kardiyopulmoner arrest gelişmesi sonucu kaybedilmiştir.

Sonuç:
DHA ile ilişkili inme nadir ancak ciddi bir komplikasyondur. Erken tanı, yakın izlem, uygun tedavi ve multidisipliner yaklaşım, mortalite ve morbiditenin azaltılmasında kritik öneme sahiptir.

Anahtar Kelimeler: Dev Hücreli Arterit, iskemik inme, hemorajik inme

Şekil 1: İlk yatış Difüzyon MR

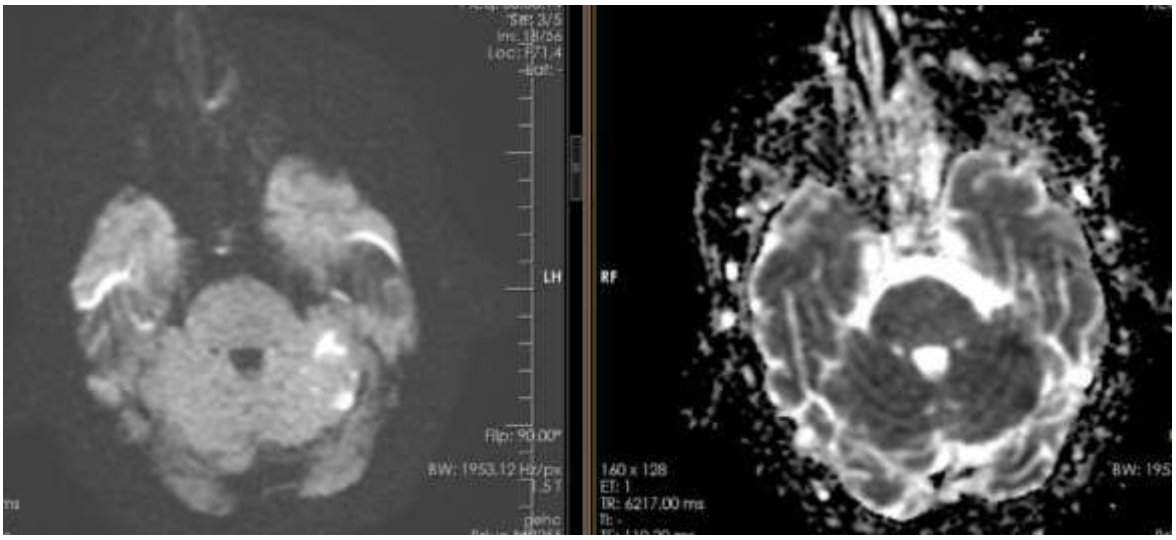

Sol serebellar alanda ADC karşılığı olan akut difüzyon kısıtlaması

Şekil 2: İkinci yatış BBT

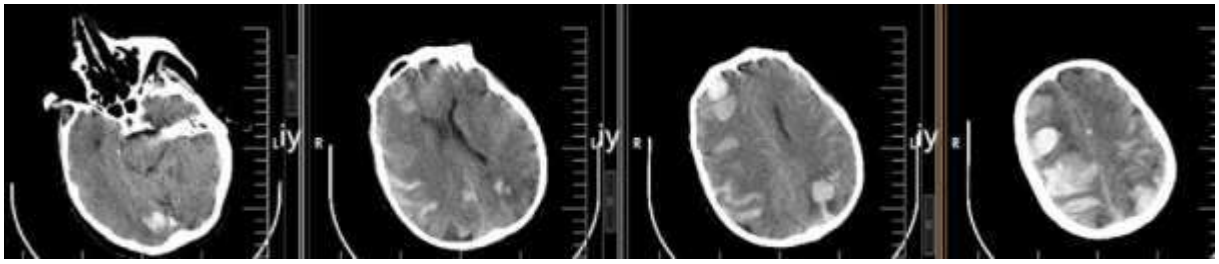

BBT'de SAK ile uyumlu bulgular yanı sıra yaygın vazojenik ödem

EP – 118 ANTİ-TÜMÖR NEKROZ FAKTÖRÜ-ALFA (ANTİ-TNF-A) BLOKÖR KULLANIMI SONRASI TETİKLENEN DEMİYELİNİZAN ATAK

CANAN EMİR, ONUR ÇELİK, CEMİLE ÖZGE IŞIKLAR, HAMZA CİHAD OĞUZ, İREM SEVGİLİ, ASLI SENA KAYA, ELİF ÜNAL, ONUR AKAN, CİHAT ÖRKEN

İSTANBUL PROF DR CEMİL TAŞCIOĞLU ŞEHİR HAST. NÖROLOJİ KLİNİĞİ

Giriş:
Anti-tümör nekroz faktörü-alfa (anti-TNF-α) grubu ilaçlar birçok otoimmün ve romatizmal hastalıklarının tedavisinde yer almaktadır. Adalimumab, dirençli ankilozan spondilit tedavisinde ileri basamak bir tedavi seçeneği olarak görülen bir anti-TNF ajanıdır. Görece güvenli olarak kabul edilmesine rağmen merkezi ve periferik sinir sistemi demiyelinizan hastalıkları dahil olmaküzere ciddi yan etkiler bildirilmiştir. Bazı klinik tablolar, hastalığa sebepolan biyolojik ajanın kesilmesi ile düzelebilmekle birlikte uzun süreli immünmodülatör tedavi gereksinimi olan tablolar da ortaya çıkabilmektedir. Bu olgu sunumunda, Adalimumab tedavisi altında multipl skleroz benzeri demiyelinizan lezyonları gelişen ve takibinde MS tanısı alan bir olguyu sunmayı amaçladık.

Olgu:
Bilinen ankilozan spondilit tanılı, Adalimumab kullanan 47 yaşında erkek hasta, bir süredir olan sol kolda uyuşma ve güçsüzlük şikayeti mevcuttu. Rutin kanları normaldi. Muayenesinde dizartri, sol kolda hipoestezi, motor muayenede früst parezi, DTR 4 extremitede canlı, TCR bilateral flexör idi. Hastanın Kontrastlı Kraniyal MRI'nda kontrast tutmayan hiperintens periventriküler tümefaktif lezyonlar, Kontrastlı Torakal spinal MRG 'da T4-5 seviyesinde kontrast tutmayan spinal lezyon izlendi. Demiyelinizan hastalık ayırıcı tanı ve tetkik amacıyla interne edilen hastanın BOS sonucunda OKB: tip 2, IgG indexi: 0,66 şeklinde sonuçlandı. Mevcut kliniği Adalimubab tedavisi ile aşikar hale gelen multipl sklerozis şeklinde düşünülen hastaya 7 gün Pulse steroid tedavisi verildi, Adalimumab Romatoloji önerisiyle kesildi ve tedavisi Teriflunomid 14 mg 1x1 tb şeklinde düzenlendi.

Tartışma ve Sonuç:
Demiyelinizan hastalığa yatkınlığı olan bireylerde anti TNF-α kullanımı hastalığın ortaya çıkmasını kolaylaştırmakta, demiyelinizan hastalığı olanlarda ise hastalığın seyrini kötüleştirmektedir. TNF-α inhibitörü başlanması planlanan hastalar demiyelinizan hastalık açısından dikkatle değerlendirilmeli, bu tedaviyi alan hastalar demiyelinizan hastalık gelişimi açısından dikkatle izlenmelidir.

Anahtar Kelimeler: Anti-tümör nekroz faktörü-alfa (anti-TNF-α) blokör, demyelinizan atak, multıpl skleroz

EP – 124 SPASTİK PARAPAREZİ İLE PREZENTE OKULODENTODİJİTAL DİSPLAZİ OLGUSUNDA GJA1 MUTASYONU

MIRVARI NASIROVA, ERDİ ŞAHİN, BEDİA SAMANCİ, HAKAN GÜRVİT, HAŞMET AYHAN HANAĞASI, BAŞAR BİLGİÇ

İSTANBUL ÜNİVERSİTESİ, İSTANBUL TIP FAKÜLTESİ, NÖROLOJİ ANA BİLİM DALI, İSTANBUL

Giriş:
Okulodentodijital displazi (ODDD) GJA1 mutasyonu ile ilişkili bir hastalıktır (Tablo 1). Bu bildiride ODDD vakası sunulacaktır.

Olgu:
Çocukluk döneminde başlayan ve progresif seyreden dengesizlik, sık düşme ve peltek konuşma yakınmaları olan 33 yaşında erkek hasta 25 yaşında kliniğimize başvurdu. Miyadında, normal spontan vajinal yol ile doğan, mental gelişimi normal olan hastanın soygeçmişinde benzer öykü yoktu. Anne ve babası akraba değildi. Fizik muayenesinde tip 3 sindaktili (Şekil 1a), kamptodaktili, kubitus valgus, mine hipoplazisi ve displazisi şeklinde dentat anomali (Şekil 1b) vardı. Nörolojik muayenesinde dizartrik konuşuyordu, kas gücü muayenesinde iki yanlı iliopsoas, kuadriceps femoris ve tibialis anterior kas güçleri 4/5 idi, altta belirgin spastisitesi vardı. Taban cildi refleksi iki yanlı yanıtsızdı, derin tendon refleksleri altta hiperaktifti, aşil klonusu vardı. Serebellar muayenede dismetri mevcuttu. Yürüyüşü spastikti. Beyin MRG incelemesinde bilateral periventriküler ve subkortikal ak madde lezyonları, bazal gangliyada T2 sekansında hipointensitisite, tüm spinal MRG incelemesinde yaygın atrofi mevcuttu. Göz muayenesinde vizyon sağda düşük, solda normaldi, fundus muayenesinde bilateraller temporaller soluktu. Transtorasik ekokardiyografi incelemesinde romatizmal mitral kapağı vardı. Hastanın genetik analizinde GJA1 geninde (c.443G>T) heterozigot mutasyon tespit edildi ve ODDD tanısı aldı.

Tartışma ve Sonuç:
ODDD tipik fenotipik özelliklerle karakterize, nörolojik bulguların da görüldüğü konjenital bozukluktur. Spastik paraparezi diğer nörolojik bulgulara göre daha nadir görülmektedir. Bu tablo ile başvuran hastalarda tipik fenotipik özellikler gözardı edilebilmekte, bu da tanının gecikmesine yol açabilmektedir. Bu vaka spastik paraparezi ile başvuran, görüntülemede tipik subkortikal ak madde bozukluğu ve bazal ganglia etkilenmesi saptanan hastalarda yalnızca nörolojik muayene değil fizik muayenenin de tanıya olan önemli katkısını vurgulaması yönüyle önemlidir.

Anahtar Kelimeler: Okulodentodijital displazi, GJA1 mutasyonu, spastik paraparezi, dentat anomali, sindaktili, kamptodaktili.

Tablo 1.

Nörolojik	Baş boyun	Kardiyovasküler	Abdomen	Üriner	Deri-saç-tırnak	Yumuşak doku	İskelet
Mental retardasyon Hiperaktif derin tendon refleksleri Paraparezi Kuadriparezi Ataksi Spastisite Dizartri Nöbet	Mikrosefali Kulak displazisi İşitme kaybı Mikrokornea, mikrooftalmi Glokom, Katarkt, iris anomalisi Kısa palpebral fissür Küçük burun delikleri, hipoplastik burun kanatları, dar burun köprüsü Yarık dudak-damak Enamel hipoplazi, mikrodonti	Atriyal septal defekt Ventriküler septal defekt İleti bozukluğu Endokardiyal defekt	Bağırsak disfonksiyonu	Nörojenik mesane	Palmoplantar keratoderma Kuru-cansız saçlar Kırılgan tırnaklar	Alt ekstremitelerde lenfödem	Kafatasında hiperostozis Vertebral hiperostozis Kubitus valgus Sindaktili, klindodaktili, kamptodaktili Kafatasında hiperostozis Vertebral hiperostozis Kubitus valgus Sindaktili, klindodaktili, kamptodaktili

GJA1 mutasyonu ile ilişkili okulodentodijital displazide görülen klinik bulgular.

EP – 132 BÜYÜK BEYİN TÜBERKÜLOMASI: BİR OLGU SUNUMU

PINAR ÖZTÜRK

ANKARA YILDIRIM BEYAZIT ÜNİVERSİTESİ YENİMAHALLE EĞİTİM VE ARAŞTIRMA HASTANESİ, NÖROLOJİ KLİNİĞİ, ANKARA

53 yaşında, Suriye asıllı kadın hasta sol taraflı istemsiz kasılma ve ağızda kilitlenme şikâyetleri ile nöroloji polikliniğine başvurdu. Nörolojik muayenede bilincin açık, koopere ve oryante olduğu, konuşmanın doğal seyrettiği, ense sertliği ve fasiyal asimetri bulunmadığı, motor ve duyu defisiti olmadığı, derin tendon reflekslerinin normoaktif, Babinski refleksinin fleksör olduğu, yürümenin ve serebellar testlerin doğal olduğu izlendi. Acil EEG'de sağ frontal lobdan kaynaklanan keskin yavaş dalga paterni ve yavaşlama dikkati çekti. Beyin MR'da sağ frontal lobda ödemle uyumlu sinyal değişiklikleri yanında yaklaşık 27x16 mm boyutlarında, düzensiz konturlu kitle lezyonu saptandı ve kontrastlı inceleme önerildi. Kontrastlı beyin MR'da benzer özellikler izlendi. Hasta beyin cerrahisine yönlendirilerek opere edildi.

Patoloji incelemesinde makroskopik olarak krem renkli, çok sayıda parçalanmış doku elde edildi. Mikroskopide yoğun lenfositik infiltrasyonun eşlik ettiği epiteloid histiositlerden oluşan granülomatöz iltihap alanları ve geniş nekroz bölgeleri görüldü. Ziehl–Neelsen boyası iki kez uygulanmasına rağmen etkin sonuç elde edilemedi. Sonuç: olarak "nekrotizan granülomatöz iltihap" tanısı rapor edildi ve özellikle tüberküloz başta olmak üzere granülomatöz hastalıklar açısından ileri inceleme yapılması önerildi. Göğüs hastalıklarına devir olan hastaya toraks bt çekildi ve torasentez yapıldı. Sonuç:ları tüberküloz ile uyumlu olan hastaya antitüberküloz tedavi başlandı (izoniazid 1x300mg rifampisin 2x300mg pirazinamid 1x1500mg etambütol 1x1500 mg prednol 40mg). Bu olgu frontal lobda kitle görünümü ile başvuran, klinik olarak epileptik nöbetlerle ortaya çıkan ve başlangıçta primer ya da metastatik tümör şüphesi uyandıran bir tabloyken, histopatolojik inceleme sonucunda granülomatöz inflamasyon olarak tanımlanmıştır. Endemik bölgelerden gelen hastalarda ayırıcı tanıda tüberküloz başta olmak üzere sarkoidoz, mantar enfeksiyonları ve diğer granülomatöz hastalıkların dikkate alınması gerektiğini göstermektedir.

Anahtar Kelimeler: Tüberkülom, epileptik nöbet, kitle

Beyin MRG

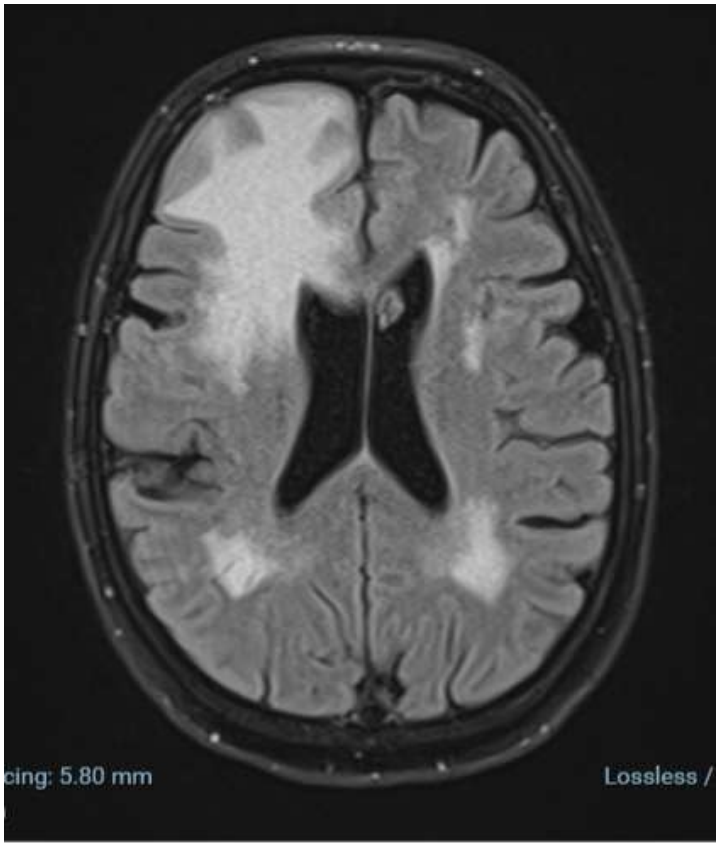

Beyin MRG

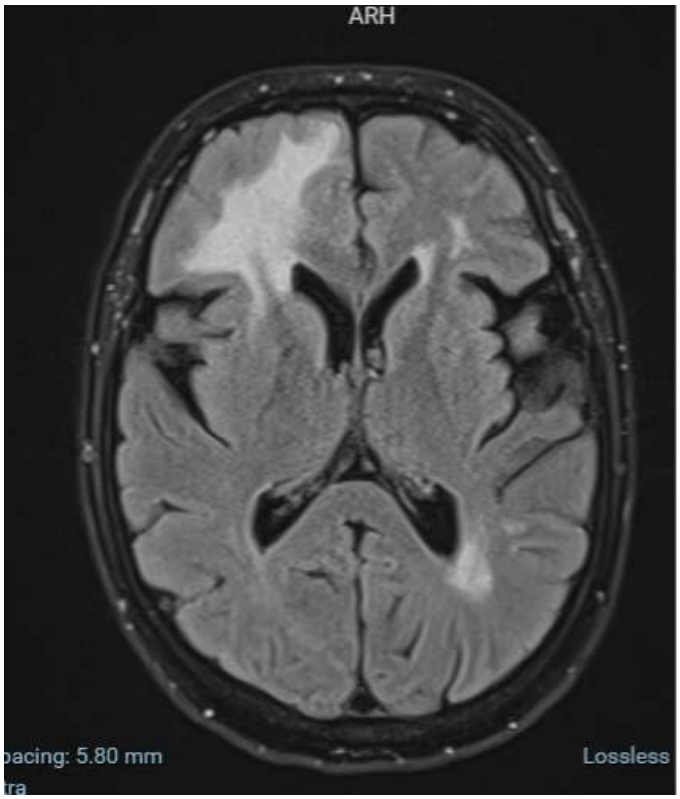

EP – 135 MÜZİKAL YETENEĞİN KORUNDUĞU AFAZİK BİR OLGU SUNUMU

ZEYNEP TÜRKAN, ZEYNAL TUNÇ, MEHMET SİNER

ADIYAMAN EĞİTİM VE ARAŞTIRMA HASTANESİ

Giriş:
Afaziler, konuşma ve dil üretiminde rol oynayan beyin bölgelerinin hasarı sonucu ortaya çıkan, edinsel dil bozukluklarıdır. Bazı afazi olgularında müzikal yeteneklerin, özellikle de şarkı söyleme becerisinin, dil işlevlerinden bağımsız şekilde korunabildiği gözlemlenmiştir. Bu olguda, sol internal karotis oklüzyonuna bağlı gelişen motor afaziye rağmen müziksel işlevlerin korunduğu bir hasta sunulmaktadır.

Olgu:
47 yaşında kadın hasta, bilinci kapalı olarak yaklaşık 18 saat sonra acil servise getirilmiştir. Hastanın bilinen Koroner arter hastalığı olduğu öğrenildi. Nörolojik muayenede bilinci konfüze olan hasta, koopere ve oryante değildi; basit komutlara yanıt vermiyordu. Sağ hemiparezi ve sağda Babinski refleksi pozitif olarak saptandı. Nöro görüntülemede sol orta serebral arter ve anterior serebral arter sulama alanlarında akut iskemik infarkt saptandı.

Klinik Seyir:
Takip eden 24 saat içinde kontrol BT'de sağa orta hat şifti gözlenmesi üzerine beyin cerrahisi tarafından dekompresif kraniektomi uygulandı. Takip sürecinde hastanın bilinci açıldı; ancak motor afazi ve sağ hemiparezi devam etti. Önceden bildiği bir şarkı kendisine dinletildiğinde duraksamadan,anlam bütünlüğü korunacak şekilde söyleyebiliyordu. Bu durum, dil işlevleri bozulmuş olmasına rağmen müzikal bellek ve ifade yeteneğinin belirli ölçüde korunduğunu düşündürmektedir. Şarkı söylemeye genellikle kendi kendine

Sonuç:
Afazik bireylerde müziksel yeteneklerin korunması, dil ve müzik işlevlerinin farklı nöral devrelerce yürütüldüğünü göstermektedir. Sağ inferior frontal girus ve anterior insula, melodi üretiminde önemli rol oynarken; sol inferior frontal girus daha çok sözcük üretimiyle ilişkilidir. Afazili bireylerde müziksel işlevlerin, özellikle de şarkı söyleme yetisinin, dil fonksiyonlarından bağımsız olarak korunabileceğini ortaya koymaktadır. Müzik temelli terapötik yaklaşımlar, motor afazili hastaların rehabilitasyonunda değerli bir araç olabilir.

Anahtar Kelimeler: Müzikal Yeteneğin Korunduğu, Motor Afazi, İskemik

EP – 136 DÜŞÜK EL İLE GELEN İSKEMİK İNME OLGUSU

ZEYNEP TÜRKAN, ZEYNAL TUNÇ, MEHMET SİNER, ABUZER KOPARAL

ADIYAMAN EĞİTİM VE ARAŞTIRMA HASTANESİ

59 yaş erkek hasta, yaklaşık 1 gün önce başlayan ani ağrısız sağ kolda güç kaybı şikayeti olması üzerine FTR polikliniğe başvurmuş travma öyküsü yoktu. Hasta tarafımıza Periferik Nöropati/Radikülopati ön tanıları ile İğne EMG planlanması açısından, FTR uzmanı tarafından yönlendirildi. Bilinen DM, HT, KAH ve Servikal Disk Hernisi öyküsü mevcutmuş. Nörolojik muayenesinde; bilinç açık yer zaman kişi oryantasyonu tamdı. Kraniyal sinirler intakttı. Sağ üst ekstremite kas gücü distal 4/5 ve proksimal 5/5, sol üst ve bilateral alt ekstremite kas gücü 5/5 saptandı. Taban cildi refleksi bilateral fleksör saptandı. Hastanın klinik öyküsü ve nörolojik muayenesi belirli bir periferik sinir hasarı / radikülopatiye uymaması nedeniyle İğne emg planlanmadan İskemik SVO dışlanması açısından Diffusyon MR ve Beyin BT planlandı.

Nörogörüntülemede sol MCA sulama alanı ile uyumlu parçalı akut enfarkt alanı saptandı. Hasta nöroloji servisine interne edildi. Daha önce asetilsalisilik asit 100mg kulanan hastaya ASA 100 ve Klopidogrel 75 mg tedavisi başlandı bt anjiografide; sol ICA oklüzyonu mevcut, sol MCA ACOM vasıtasıyla sulanmaktaydı.

İnme tüm toplumlarda engelliliğin ve erişkinlerde mortalitenin en önemli nedenlerinden birisidir. Akut iskemik inmede, kullanılan tedavilerin daha etkili olabilmesi için semptomlar başladıktan hemen sonra en kısa sürede uygulanabilmesi önem taşır. Fokal el güçsüzlüğü, fokal nörolojik defisitle prezente olan serebrovasküler olgular içinde nadir rastlanan bir bulgudur. Sıklıkla periferal nöropati lehine yanlış tanı almaktadır. İskemik inmenin de periferik lezyonla karışan düşük el ya da çeşitli fokal nörolojik defisitlere neden olabileceği unutulmamalıdır. İğne EMG yapılan hastalarda nörolojik muayene doğrultusunda ayırıcı tanıda serebrovasküler olay mutlaka değerlendirilmelidir.

Anahtar Kelimeler: İğne Emg, düşük el, iskemik inme

EP – 137 NÖROBEHÇET DİENSEFALİK TUTULUM BULGUSU OLARAK EPİLEPTİK NÖBET

ZEYNEP TÜRKAN, YAŞAR ALTUN, ZEYNAL TUNÇ, ABUZER KOPARAL

ADIYAMAN ÜNİVERSİTESİ EĞİTİM VE ARAŞTIRMA HASTANESİ, NÖROLOJİ ANA BİLİM DALI, ADIYAMAN

55 Yaş erkek hasta, 1 hafta önce geçirilen, yaklaşık 3-4 dk süren JTK tarzı nöbet nedeniyle tarafımıza başvurdu. Bilinen hipertansiyon, KOAH ve Behçet hastalığı mevcut olup son 3 yıldır Behçet hastalığına yönelik tedavi almıyor.

Nörolojik Muayenesinde Bilinç açık, yer, zaman ve kişi oryantasyonu tam Bilateral ışık refleksi alınamadı.Hastanın bilateral tam görme kaybı (Sekel) mevcut olduğundan göz hareketleri değerlendirilemedi. Diğer kranial sinirler intakt. Kas gücü tamdı. Patellar tendon refleksi sağda normoaktif iken solda alınamadı. Taban cildi refleksi bilateral fleksör olarak izlendi.

Hastaya çekilen EEG normal olarak değerlendirildi. Hastanın Beyin MR'ında Diensfalik bölgede şelale tarzında beyin sapına inen kontrast tutan T2 FLAIR'de hiperintens lezyonlar gözlendi ve bu lezyonlar Nöro-Behçet Sendromu'nun parankimal tutulumu ile uyumlu olarak değerlendirildi. Hastaya 1000 mg iv steroid ve antiepileptik tedavisi başlandı. Tedavisi 10 güne tamamlanarak sonlandırılan hastanın aktif şikayeti ve tekrar nöbeti olmaması üzerine önerilerle taburcu edildi.

Behçet Hastalığının Sinir Sistemi tutulumunu saptamak ve Nöro-Behçet tanısını koymak özellikle tam bir klinik tablo yoksa zor olabilir. Behçet Hastalığı tanısı almış hastada ortaya çıkan nörolojik semptomların başka diğer iyi bilinen sistemik veya nörolojik hastalıklarla açıklanamadığı nörolojik muayene veya görüntüleme, Nöro-Behçet Sendromu (NBS) ile uyumlu anormal BOS bulguları gibi anormalliklerin saptandığı bir tablo olarak tanımlanmaktadır.

Nöro-Behçet olgularının yaklaşık %5'inde epileptik nöbet görülebileceği bildirilmektedir. MSS patolojisi üzerinde yapılan çalışmalar ile hafif derecede kronik meningoensefalitik bir süreç olduğu ve serebral kortekste fokal nekrotik lezyonların çok seyrek olduğu gösterilmiştir. Bazı hastalarda hastalığın son evrelerinde nöbetlerin ortaya çıkması, inflamatuar sürecin sinsice yayılmasıyla kortikal tutuluma işaret ettiği gösterilmiştir. Bu olgu Nöro-Behçet'in çok nadir komplikasyonlarından olan epileptik nöbetin gelişmesi nedeniyle sunulmaya değer bulunmuştur.

Anahtar Kelimeler: Nörobehçet, nöbet, diensefalik tutulum

Aksiyal Kesit



Sagittal Kesit



EP – 140 İNTERNÜKLEER OFTALMOPLEJİNİN NADİR BİR NEDENİ: İLAÇ YAN ETKİSİ

YAPRAK ALPER, CEYDA HAYRETDAĞ, VUSAL NAJAFALİYEV

MEDİCANA İNTERNATİONAL HASTANESİ, NÖROLOJİ KLİNİĞİ, İZMİR

İnternükleer oftalmopleji (İNO), medial longitudinal fasikülüs lezyonundan kaynaklanan bir göz hareketi bozukluğudur. İpsilateral gözün adduksiyon bozukluğu ve abdüksiyon yapan gözde nistagmus ile karakterizedir. Etiyolojik nedenler arasında çoğunlukla; demiyelinizan hastalıklar, tıkayıcı tipte beyin damar hastalıkları, beyin sapı ve IV. ventrikül tümörleri, arteriovenöz malformasyon, Wernicke ensefalopatisi, kafa travması ve nadiren de ilaç yan etkisi sayılabilir. Biz bu bildiriyle; otuzsekiz yaşında, bir yıldır böbrek transplantasyonu nedeni ile takrolimus kullanan ve yapılan tetkikler sonucunda takrolimusa bağlı, doz bağımlı olmayan internükleer oftalmopleji tanısı koyulan bir olguyu, literatürde az sayıda takrolimus yan etkisi olarak bildirilen İNO vakası olması nedeni ile sizlerle paylaşmak istedik.

Anahtar Kelimeler: İnternükleer oftalmopleji, takrolimus, geri dönüşümlü

EP – 142 PARAPAREZİ AYIRICI TANISINDA NADİR BİR SEBEP: SPİNAL DURAL ARTERİOVENÖZ FİSTÜL İKİ OLGU SUNUMU

EMİNE EBRAR ÖMÜR, AYLİN BETÜL AÇAR, ÖZGE NUR ERGİN, SÜMEYYE ASA DALKIRAN, GÖKHAN EVCİLİ, SERHAN YILDIRIM, ZAHİDE YILMAZ GÜNEŞ, ZEYNEP ÜNLÜTÜRK

KOCAELİ ŞEHİR HASTANESİ, NÖROLOJİ KLİNİĞİ, KOCAELİ

Giriş:
Bu yazıda benzer klinik bulgularla prezente olan iki spinal dural arteriovenöz fistül (DAVF) olgusunun sunulması ve bu olgular doğrultusunda klinik ve tanısal özelliklerin tartışılması amaçlanmıştır.

Olgu 1:
69 yaş erkek hasta 6 aydır ayak parmaklarında karıncalanma, uyuşma ve yürümede güçlük ile başvurdu. Ayaklardaki şikayetleri zamanla yayılmış, pulse steroid, plazmaferez ve rituksimab denenmiş fakat şikayetlerinde gerileme olmamıştı. Nörolojik muayenede kas gücü bilateral alt ekstremitede -5/5 idi. L1 dermatom altında bilateral hipoestezi mevcuttu. DTR'ler sağda daha belirgin olmak üzere alt ekstremitelerde hiperaktif alındı. Bilateral ekstansör TDR ve sağda daha belirgin bilateral aşil klonusu alındı. Spinal MRG de torakal seviyede uzun segment tutulum gösteren T2 hiperintens lezyon ve kord posteriorunda hipointensiteler görüldü. Hastaya DSA yapıldı, sağ T4 interkostal arterden kaynaklanan spinal AVF görüldü. Hasta cerrahi için yönlendirildi.

Olgu 2:
63 yaş erkek hasta yürümede güçlük ve dizlerde ağrı şikayeti ile başvurdu. 5 yıl önce ayaklarda üşüme hissi başlamış, disk hernisi nedeniyle opere olmuş, şikayetlerine kramp, uyuşukluk ve inkontinans eklenmişti. Daha önce yapılan spinal anjiografiden sonuç alınamamıştı. Nörolojik muayenede kas gücü alt ekstremite proksimallerinde bilateral 4/5, distallerinde 5/5 idi. Duyu muayenesinde L1'de seviye veren duyu kusuru ve bilateral ekstansör TDR mevcuttu. Torakal MRG' de T2'de uzun segment, santrali hiperintens ve etrafında hipointens vasküler yapı İzlendi. Spinal MR anjioda spinal kordda alt torakal seviyede hiperintens görünüm ve genişleme izlendi. Heterojen kontrastlanmalar ve kıvrımlı vasküler yapılar görüldü. Hastaya DSA planlandı, ancak hasta kabul etmedi.

Tartışma ve Sonuç:
Spinal DAVF'ler sinsi başlangıçlı progresif seyirli bir hastalıktır. Hastaların önündeki en büyük sorun klinik ve radyolojik ayırıcı tanıda hastalığın akla gelememesi, tanının ve tedavinin gecikmesidir.

Anahtar Kelimeler: DAVF, Paraparezi, Spinal Dural Arteriovenöz Fistül

Olgu 1



Soldaki resimde torakal seviyede uzun segment tutulum gösteren T2 hiperintens lezyon ve kord posteriorunda hipointensiteler görülmektedir. Sağdaki resimde DSA'da sağ T4 interkostal arterden kaynaklanan spinal AVF görülmektedir.

Olgu 2

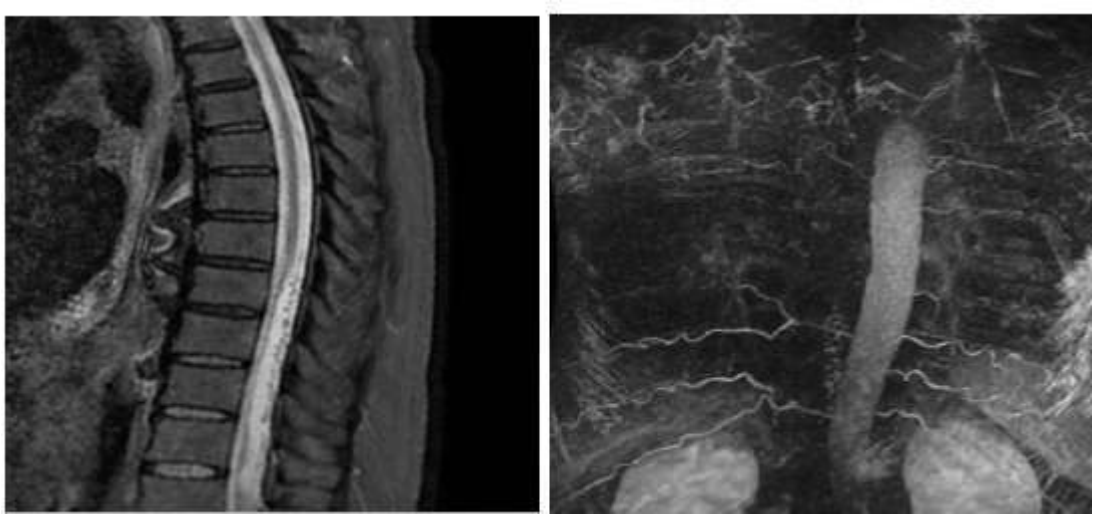

Soldaki resimde torakal MRG' de T2'de uzun segment, santrali hiperintens, etrafı hipointens vasküler yapı görülmektedir. Sağdaki resimde spinal MR anjioda alt torakal seviyede heterojen kontrastlanmalar ve kıvrımlı vasküler yapılar görülmektedir.

EP – 144 HEMİKORE İLE PREZENTE OLAN YENİ TANI DİYABETES MELLİTUS VAKASI

ILGIN KAYA[1], SEDEN DEMİRCİ[1], KAMİL KARAALİ[2]

[1]ANTALYA AKDENİZ ÜNİVERSİTESİ TIP FAKÜLTESİ NÖROLOJİ KLİNİĞİ
[2]ANTALYA AKDENİZ ÜNİVERSİTESİ TIP FAKÜLTESİ RADYOLOJİ KLİNİĞİ

Giriş:
Kore; sterotipik özellikler taşımayan dans eder tarzda olan istemsiz hareketlerdir. Vücudun bir tarafını tuttuğunda hemikore olarak adlandırılır. Bu hareketlerin etyolojisinde serebrovasküler hastalıklar/metabolik, dejeneratif, enfeksiyöz süreçler/yer kaplayan lezyonlar/ilaçlar ve toksik maddelere bağlı gelişen bazal gangliyon hasarı rol alır. Bu vakada hiperglisemi ile ilişkili hemikore tanısı konan ve tip 2 diyabetes mellitus tanısı alan bir hasta sunulmuştur.

Vaka:
48 yaşında kadın hasta nöroloji polikliniğimize 10 gündür olan sağ el ve ayakta istemsiz hareketler nedeniyle başvurdu. Özgeçmişinde hipertansiyonu mevcuttu. Vital değerleri normaldi. Nörolojik muayenesinde bilinci açık, koopere, oryante olan hastanın sağ üst ve alt ekstremitede koreiform hareketler dışında bulgu saptanmadı. Laboratuvar incelemesinde, kan şekeri 399 mg/dl idi. Tam idrar tahlilinde glukoz ve keton pozitifliği saptandı. Hba1c:13.3 olarak sonuçlandı. Tam kan sayımı, karaciğer fonksiyon testleri, böbrek fonksiyon testleri, elektrolitler, tiroid fonksiyon testleri, tiroit oto antikorları, B 12 vitamini ve kan gazı normal sınırlarda idi. Otoimmün tarama testleri ve enfeksiyon parametreleri negatif saptandı. Beyin MR'da solda putamen posteriorunda T1 ağırlıklı görüntülerde hiperintensite saptandı. Klinik, radyolojik ve laboratuvar tetkikleri sonucu hastanın mevcut durumu hiperglisemiye bağlı hemikore olarak değerlendirildi. Bilinen diyabet tanısı olmayan hastaya Endokrinoloji tarafından insülin infüzyonu başlandı ve Tip 2 DM tanısı konuldu. Yatışı süresince kan şekeri regülasyonu ile koreiform hareketleri düzeldi.

Sonuç:
Hiperglisemi ilişkili hemikore nadir görülen bir klinik tablodur ve genellikle iyi prognoza sahiptir. Patofizyolojide hipergliseminin yol açtığı doku ödemine bağlı vasküler direncin artttığı, beynin enerji elde etmek için GABA'yı tüketmesinin söz konusu olduğu düşünülmektedir. Özellikle diyabet tanısı olmayan hastalarda hemikore tablosunun ilk başvuru nedeni olabileceği akılda tutulmalıdır.

Anahtar Kelimeler: Hemikore, Hiperglisemi, Putamen Hiperintensitesi

Putamen hiperintensitesi

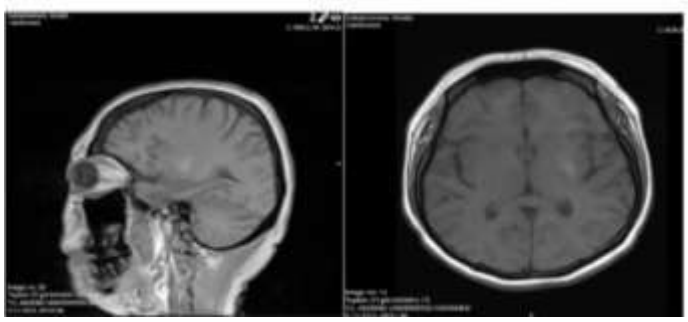

EP – 145 RENAL NAKİL SONRASI GELİŞEN KAROTİKOKAVERNÖZ FİSTÜL OLGUSU

ILGIN KAYA[1], SEDEN DEMİRCİ[1], ÖZHAN ÖZGÜR[2]

[1]ANTALYA AKDENİZ ÜNİVERSİTESİ TIP FAKÜLTESİ NÖROLOJİ KLİNİĞİ
[2]ANTALYA AKDENİZ ÜNİVERSİTESİ TIP FAKÜLTESİ GİRİŞ:İMSEL RADYOLOJİ KLİNİĞİ

Giriş:
Karotikokavernöz fistül (KKF), karotis arteri ile kavernöz sinüs arasında anormal bir bağlantıdır. Risk faktörleri arasında kadın cinsiyet, hipertansiyon, ileri yaş ve bağ doku bozuklukları yer alır. KKF tanısında altın standart görüntüleme yöntemi serebral anjiyografidir. Bu bildiride renal nakil sonrası gelişen KKF olgusu sunulmuştur.

Vaka:
42 yaşında kadın hasta, renal nakil yapıldıktan 6 gün sonra gelişen diplopi ve sağ gözde ağrı yakınması ile tarafımıza danışıldı. Arteriyel tansiyonu 214/125 mmHg idi ve nikardipin infüzyonu almaktaydı. Özgeçmişinde hipertansiyon, renal nakil öyküsü mevcuttu. Nörolojik muayenede patolojik olarak sağda propitozis, midriyazis ve sağ göz dışa bakış kısıtlılığı saptandı. Çekilen Beyin MRG'de sağ optik sinirde BOS mesafesinde simetriğine göre artış ve sağ superior oftalmik ven belirginliği saptandı. Orbital USG'de sağ superior oftalmik ven seviyesinde aliasing artefaktı ve spektral kirlenme izlendi. Akım hızı 151 cm/s olup fistül akımı ile uyumlu izlendi. Yapılan serebral DSA'da sağ ICA servikal fenestrasyon ve sağ ICA kavernöz segment arter çevresinde pleksiform kontrastlanma ve sağda superior oftalmik vende belirginleşme izlenmiş olup karotikokavernöz fistül ile uyumluydu. Girişimsel Radyoloji tarafından kavernöz segment distalinden itibaren akım yönlendirici stent açılarak fistül seviyesine yerleştirildi. 1. ay kontrolde nörolojik muayenede pupiller izokorikti, dışa bakış kısıtlılığı devem etmekte idi. 6 ay sonraki muayenesi normaldi. Kontrol DSA'da fistül ile uyumlu görünüm izlenmedi.

Sonuç:
Propitozis, orbital ağrı ve kranial sinir tulumları ile başvuran hastalarda KKF akılda tutulmalıdır. Klinik şüphe ve nöroradyolojik inceleme ile tanı konulmaktadır. Tedavide amaç fistülü kapatmak ve normal karotid arter akımını sağlamaktır. Özellikle orbital semptomlar açısından morbiditeyi etkileyen bu durumda endovasküler tedavi önde gelen seçeneklerdendir. Olgumuz endovasküler olarak tedavi edilmiş olup kontrol muayenelerinde düzelme saptanmıştır.

Anahtar Kelimeler: Fistül, Kranial Tutulum, Renal Nakil

İşlem Öncesi Görüntülemeler: Ok fistülü göstermektedir.

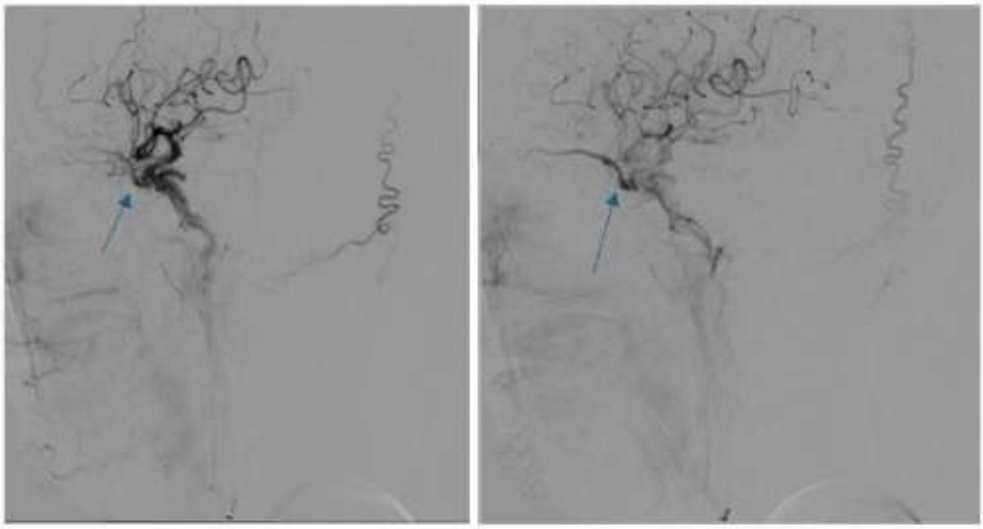

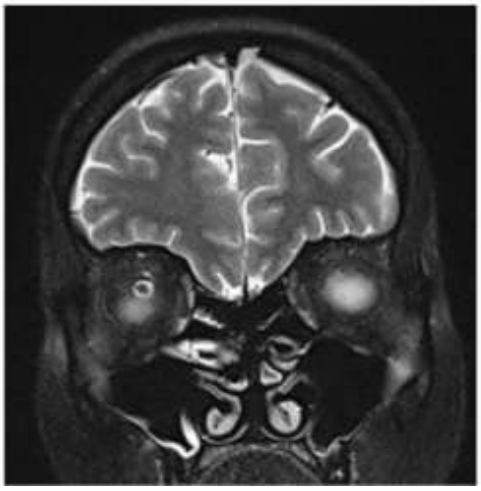

İşlem Sonrası Kontrol Dsa

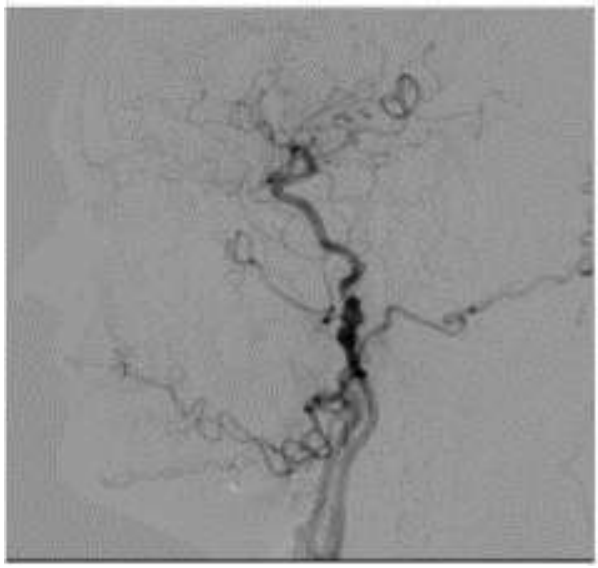

EP – 148 MİGREN VE SİSTEMİK İNFLAMASYON ARASINDAKİ BELİRSİZLİK: SII VE PALBI ANALİZİ

ŞEYDA DEV, EMİNE KILIÇPARLAR CENGİZ, ABDURRAHMAN SÖNMEZLER, ERMAN ALTUNIŞIK

GAZİANTEP ŞEHİR HASTANESİ

Amaç:
Bu çalışmanın amacı migren hastalarında sistemik inflamasyonun; sistemik inflamatuar indeks (SII) ve Platelet-Albumin-Bilirubin skorunun (PALBI) sağlıklı kontroller ile karşılaştırılması ve klinik özelliklerle ilişkilerinin analiz edilmesidir.

Gereç ve Yöntem:
Çalışmamıza Gaziantep Şehir Hastanesi nöroloji polikliniğine başvuran 65 migren hastası (epizodik aurasız n=28, kronik n=37) ve 54 sağlıklı kontrol dahil edildi. Katılımcılar yaş, cinsiyet, vücut kitle indeksi (BMI) ve sigara içiciliği açısından benzerdi. Hasta ve kontrol grubunun SII ve PALBI değerleri hesaplandı. Hasta grubunun; Migren Özürlülük Değerlendirme Ölçeği (MIDAS) skoru, hastalık süresi, atak süresi, ayda atak sayısı, baş ağrılı gün sayısı ile inflamatuar parametreler arasındaki ilişkiler korelasyon analizi ile test edildi.

Bulgular:
Hasta ve kontrol grubu arasında SII ve PALBI değerleri açısından anlamlı fark saptanmadı (p sırasıyla 0.627, 0.250). Epizodik ve kronik migren alt grupları arasında SII ve PALBI değerleri açısından anlamlı fark saptanmadı (p sırasıyla 0.413, 0.105). PALBI ve SII değerleri ile migren süresi, atak süresi, aylık atak sayısı, aylık baş ağrılı gün sayısı ve MIDAS skoru arasında anlamlı korelasyon saptanmadı.

Sonuç:
Bu çalışmada migren hastalarında SII ve PALBI skorlarının kontrol grubu ile benzer düzeyde olduğu ve migren alt grupları ve klinik özellikleriyle ilişkisiz olduğu gösterildi. Migren, nörovasküler ve nöroinflamatuar mekanizmaların bir arada rol aldığı heterojen bir hastalıktır. Daha önce yapılan çalışmalarda periferik inflamatuar parametrelerle migren arasındaki ilişki konusunda elde edilen verilen tutarsızdır. Migren patofizyolojisi santral sinir sisteminde nöronal hiperekstabilite ve trigeminovasküler sistem aracılı nörojenik inflamasyonla ilişkilendirilmiştir. Periferik kan parametreleri ile yapılan çalışmalar migrende rol oynayan inflamatuar süreci yeterinde yansıtmayabilir.

Anahtar Kelimeler: Inflamasyon, Migren, PALBI, SII

EP – 154 SPİNAL DERMOİD KİST MASKESİ ALTINDA GİZLENEN MULTİPL SKLEROZ: TANIDA GECİKMEYE YOL AÇAN BİR VAKA

MEHMET ALİ PAŞA, HAMİT GENÇ, ERMAN ALTUNIŞIK

SAĞLIK BİLİMLERİ ÜNİVERSİTESİ, GAZİANTEP ŞEHİR HASTANESİ, NÖROLOJİ ANA BİLİM DALI, GAZİANTEP

Giriş:
Dermoid kistler, germ hücrelerinden köken alan, sıklıkla fertil dönemde görülen, nadiren santral sinir sisteminde yerleşim gösterebilen benign tümörlerdir. Spinal dermoid kistler genellikle sırt ağrısı, duyu-motor defisitler ve sfinkter disfonksiyonu ile bulgu verir.

Amaç:
Bu vaka raporunda, Multipl Skleroz (MS) ile benzer klinik prezentasyon göstererek tanı ve tedaviyi güçleştiren spinal dermoid kist ele alınmaktadır.

Vaka:
42 yaşında kadın hasta, kliniğimize alt ekstremitelerde hissizlik, yürüme güçlüğü, dengesizlik,idrar kaçırma, yüzün sol yarımında uyuşmayla başvurdu. Öz geçmişinde 5 yıl önce spinal dermoid kist operasyon öyküsü mevcuttu. O dönemde spinal manyetik rezonans görüntülemede (MRI) T12-L1 seviyesinde medulla spinalisi total olarak indente eden, dermoid kist lehine yorumlanan büyük hacimli kitlesel lezyon ile torakal ve servikal medulla spinaliste milimetrik hiperintens lezyonlar saptanmıştı. Kranial MRI incelemede her iki serebral hemisferde periventriküler T2 hiperintens lezyonlar olduğu görülmüştü. Kliniğin spinal dermoid kiste bağlı olduğu düşünülmüş, multipl skleroz ön tanısıyla ilaçsız izlem kararlaştırılarak opere edilmişti. Operasyonu takip eden yıllarda hastanın alt ekstremitelerinde kuvvetsizlik ve yürüme bozukluğu progrese olmuştu. Operasyonu takip eden beşinci yılda kliniğimizde yapılan tetkikleri sonucuda Oligoklonal band(OKB) testi Tip-2 pozitif ve IgG indeksi yüksek (> 0.65) saptandı. Hastaya MS tanısıyla Dimetil fumarat başlandı. Takipte klinik düzelme saptanmayan hastanın tedavisi Progresif Multipl Skleroz tanısıyla Ocrelizumab ile değiştirildi. Kliniğimize ilk başvuruda 6.5 olarak değerlendirilen EDSS, tedavinin birinci yılı sonunda 4 seviyesine gerileyerek belirgin yaşam kalitesi artışı sağlandı.

Tartışma:
Spinal dermoid kist ve MS birlikteliği klinik tabloyu karmaşık hale getirerek tanı ve tedavide gecikmeye yol açabilir. Erken ayırıcı tanı ve zamanında immünomodülatör tedavi başlanması, kalıcı engelliliğin önlenmesinde kritik öneme sahiptir.

Anahtar Kelimeler: Dermid kist, Misdiagnoz, Multipl skleroz

S.Ö. Spinal MRI



Misdiagnoza neden olan spinal dermoid kist

EP – 155 DİL ÖĞRENİMİNDE İNSAN–İNSAN VE İNSAN–BİLGİSAYAR ETKİLEŞİMLERİNİN ALFA DALGALARİ ÜZERİNDEN NÖROBİLİŞSEL KARŞILAŞTIRMASI

EMİR RUŞEN[1], GAMZE TURUN[2], SEMİN KAZAZOĞLU[2], BURÇAK YAVUZ[3]

[1]ALTINBAŞ ÜNİVERSİTESİ NÖROLOJİ ABD İSTANBUL
[2]YILDIZ TEKNİK ÜNİVERSİETSİ EĞİTİM FAKÜLTESİ, İNGİLİZ DİLİ EĞİTİMİ BÖLÜMÜ
[3]ALTINBAŞ ÜNİVERSİTESİ SMYO

Dil edinimi bağlamında etkileşim, pratik imkânı sağlaması, geri bildirim almayı mümkün kılması ve anlamlı iletişimi teşvik etmesi nedeniyle temel kabul edilmektedir. Dil öğrenimi geleneksel olarak insan-insan etkileşimine dayansa da, yapay zekânın entegrasyonu sayesinde sohbet robotları aracılığıyla gerçekleşen iletişim, daha kişiselleştirilmiş ve kolay erişilebilir bir dil pratiği fırsatı sunmaktadır. Bu teknolojilere yönelik artan ilgiye rağmen, insan-insan etkileşimi (İİE) ile insan-bilgisayar etkileşimi (İBE) arasındaki bilişsel ve duygusal farklılıklar, özellikle sinirsel düzeyde, yeterince araştırılmamıştır. Bu araştırmanın temel amacı, bu boşluğu doldurmak üzere, insan-insan (İİE) ve insan-bilgisayar (İBE) etkileşimlerinde gerçek zamanlı İngilizce konuşma görevleri sırasında elektroensefalografi (EEG) tekniğiyle özellikle alfa dalgaları bağlamında sinirsel etkinliği incelemektir. Yarı-deneysel karma yöntem deseninin benimsendiği çalışmaya 37 İngilizce Öğretmenliği öğrencisi (20 İBE, 17 İİE) katılmış ve araştırma bir nörolog gözetiminde hastane ortamında yürütülmüştür. Spontan İngilizce konuşma görevleri sırasında toplanan EEG verileri MATLAB ortamında işlenmiş, frekans (güç spektral) analizi ve bağımsız örneklemler t-testleriyle analiz edilmiştir. Bulgular, iki koşul arasında alfa aktivitelerinde anlamlı farklılıklar olduğunu göstermiştir. İİE grubu frontal bölgelerde (ör. Cz: 801,64 µV; FP1: 1115,46 µV; F7: 1055,55 µV) daha yüksek alfa aktivitesi sergilerken; İBE grubunda temporal bölgelerde (T3: 648,15 µV; T5: 692,45 µV) ve C3 bölgesinde (658,98 µV) daha yüksek alfa aktivitesi gözlemlenmiştir. Katılımcılar ayrıca sohbet robotunun anlama kapasitesi ve doğallığı konusunda sınırlılıklar olduğunu ifade etmiştir. Bu çalışma, nörobilişsel dil araştırmalarına katkı sunmakta ve daha etkili, öğrenen merkezli, yapay zekâ destekli dil öğrenme ortamlarının tasarımına yönelik içgörüler sağlamaktadır

Anahtar Kelimeler: Dil edinimi, İnsan–insan etkileşimi (İİE), İnsan–bilgisayar etkileşimi (İBE), Yapay zekâ, EEG, Alfa dalgaları

EP – 158 SERVİKAL MİYELOPATİ TABLOSUYLA BAŞVURAN SPİNAL EPİDURAL DİFFÜZ BÜYÜK B-HÜCRELİ LENFOMA OLGUSU

SANİYE KARABUDAK, YÜKSEL ERDAL, ZELİHA MATUR

BEZMİALEM VAKIF ÜNİVERSİTESİ TIP FAKÜLTESİ, NÖROLOJİ ANABİLİM DALI, İSTANBUL, TÜRKİYE

Giriş-Amaç:
Diffüz Büyük B Hücreli Lenfoma (DBBHL), yaygın olmakla birlikte spinal epidural alanda yerleşimi nadirdir (tüm DBBHL'leri %1-2'si). Bu yerleşim sıklıkla gözden kaçırılabilir, yanlış tanı alabilir ve tümör ilerlemesini önlemek için zamanında müdahale fırsatı kaçırılabilir. Bu bildiride, yanlışlıkla ALS tanısı almış, servikal miyelopati tablosuyla başvuran, 57 yaşındaki erkek hasta sunulmuştur.

Olgu:
Hasta yaklaşık 3 ay önce, ağır bir makinenin omzuna düşmesi sonrası gelişen boyun ve omuz ağrısını takiben sağ kolda başlayan ve zamanla her iki kola yayılan güçsüzlük yakınmasıyla başvurdu. Son 3 ayda yaklaşık 15–20 kg istemsiz kilo kaybı mevcuttu. Nörolojik muayenesinde sağda ve elde belirgin olmak üzere iki yanlı kol, önkol ve el kaslarında orta düzeyde kaybı, atrofi ve fasikülasyonlar saptandı. DTR'ler altta canlı, TCR bilateral fleksördü. EMG'sinde sağda belirgin olmak üzere bilateral C7–T1 segmentlerinde, aktif olarak süregelen ön boynuz/ön kök tutulum bulguları görüldü. Hastanın daha önce yapılan düşük kaliteli, kontrastsız servikal MR'ı vardı ve normal sınırlar içindeydi. Tekrarlanan kontrastlı servikal MRG'sinde C7–T1 düzeyinde dural keseyi sağdan çevreleyen, nöral foramene uzanan, brakiyal pleksus boyunca uzanan, ödem ve kontrast tutulumu gösteren paravertebral yumuşak doku görüldü ve ön planda metastaz lehine değerlendirildi. Hematolojiye yönlendirilen hastanın biyopsisi DBBHL olarak sonuçlandı. PET-BT'de kemik tutulumu izlendiğinden evre IV olarak sınıflandı. Hastaya Rituksimab, Siklofosfamid, Doksorubisin, Vinkristin, Prednizon kemoterapi protokolü başlanmış olup takip ve tedavisi devam etmektedir.

Tartışma ve Sonuç:
Lenfomalar motor nöron hastalıklarının ayırıcı tanısında önemli bir yere sahiptir. Özellikle fokal, segmental tutulum, istemsiz kilo kaybı ve sistemik belirtiler varlığında maligniteler akla gelmelidir ve inceleme planı bu yönde yapılmalıdır.

Anahtar Kelimeler: Servikal miyelopati, motor nöron hastalığı, diffüz büyük B hücreli lenfoma

EP – 160 GENÇ İSKEMİK İNME HASTALARINDA VENTRİKÜLER REPOLARİZASYON PARAMETRELERİ ANORMALLİKLERİ: NEDEN Mİ? SONUÇ MU?

MEHMET ALİ PAŞA[1], ESRA POLAT[2], BUKET YILMAZ[1], ABDURRAHMAN SÖNMEZLER[1], ERMAN ALTUNIŞIK[1]

[1]SAĞLIK BİLİMLERİ ÜNİVERSİTESİ, GAZİANTEP ŞEHİR HASTANESİ, NÖROLOJİ ANA BİLİM DALI, GAZİANTEP
[2]SAĞLIK BİLİMLERİ ÜNİVERSİTESİ, GAZİANTEP ŞEHİR HASTANESİ, KARDİYOLOJİ ANA BİLİM DALI, GAZİANTEP

Amaç:
Genç iskemik inme hastalarında elektrokardiyografide (EKG) ventriküler repolarizasyon parametrelerinin değerlendirilmesi.

Gereç-Yöntem:
Çalışmaya Eylül 2024 ile Haziran 2025 tarihleri arasında Gaziantep Şehir Hastanesi nöroloji kliniğinde yatırılarak takip edilmiş 18-50 yaş aralığındaki 75 genç iskemik inme hastası ve 74 sağlıklı kontrol dahil edildi. Tüm katılımcıların elektrokardiyografi (EKG) kayıtları alınarak QT, düzeltilmiş QT (QTc), T dalgası pik-sonu süresi (Tpe), Tpe dispersiyonu (Tpe-D), Tpe/QT ve Tpe/QTc oranları analiz edildi.

Bulgular:
Hasta ve kontrol grupları yaş ve cinsiyet dağılımı açısından benzerdi. Genç iskemik inme grubunda QT, QTc, Tpe ve Tpe-D değerleri sağlıklı kontrollere göre anlamlı derecede yüksek bulundu (p sırasıyla 0.005, <0.001, 0.017, 0.008). Tpe/QT ve Tpe/QTc oranlarında istatistiksel olarak anlamlı farklılık saptanmadı.

Sonuç:
Bulgularımız, genç iskemik inme hastalarında ventriküler repolarizasyon anormalliklerinin oluşabileceğini ve bu durumun aritmi gelişimi açısından potansiyel bir risk göstergesi olabileceğini düşündürmektedir. Akut iskemik inme sonrasında özellikle insüler korteks ve beyin sapı gibi otonom düzenleyici bölgelerdeki lezyonlar otonom disfonksiyona neden olabilir. Dolayısıyla ortaya çıkan aritmik potansiyeller inmeye sekonder gelişen nörokardiyak etkinin bir sonucu olabilir. Öte yandan QTc ve Tpe parametrelerindeki bozulmaların primer kardiyak elektriksel instabiliteyi yansıtabileceği iddia edilmiştir. Bu tür elektriksel anormallikler, ventriküler aritmiler ve atriyal fibrilasyon gibi ritim bozukluklarını kolaylaştırabilir. Aritmiler de kardiyoembolik iskemik inmeye zemin hazırlamış olabilir. Literatürde en çok kabul gören görüş, bu değişikliklerin iki yönlü olabileceği yönündedir. Çalışmamızın kesitsel özelliği nedeniyle nedensellik yönünü kesin olarak tespit etmek mümkün değildir. Konu ile ilgili uzunlamasına prospektif takip çalışmalarına ihtiyaç olduğu aşikardır.

Anahtar Kelimeler: Aritmi, Genç iskemik inme, Elektrokardiyogram, T dalgası

EP – 163 DİYABETİK POLİNÖROPATİDE TRİGLİSERİT-GLUKOZ İNDEKSİ BELİRLEYİCİ DEĞİL: HBA1C VE RENAL TUTULUM ÖNE ÇIKIYOR

FEYZA MUSABEYOĞLU KILINÇ, EMİNE KILIÇPARLAR CENGİZ,
ABDURRAHMAN SÖNMEZLER, BETÜL ÖZENÇ, ERMAN ALTUNIŞIK

SAĞLIK BİLİMLERİ ÜNİVERSİTESİ, GAZİANTEP ŞEHİR HASTANESİ, NÖROLOJİ KLİNİĞİ, GAZİANTEP

Amaç:
Bu çalışmanın amacı diyabetik polinöropati (DPN) gelişiminde trigliserit-glukoz (TyG) indeksinin rolünü belirlemektir.

Gereç-Yöntem:
Nisan-Ağustos 2025 tarihinde Gaziantep Şehir Hastanesi ENMG laboratuvarında değerlendirilen toplam 109 Tip 2 Diabetes Mellitus (DM) hastası çalışmaya alındı. Elektrofizyolojik incelemeler sonucunda hastaların 63'ünde DPN saptanırken 46 hastanın sinir iletileri normaldi. Gruplar TyG indeksi, HbA1c, glomerüler filtrasyon hızı (GFR), lipit profili, açlık glukozu, vitamin B12 düzeyi ve Toronto Nöropati Semptom Skoru (TNSS) açısından karşılaştırıldı.

Bulgular:
DPN grubunda yaş ortalaması, DM süresi, HbA1c ve TNSS skorları anlamlı olarak daha yüksek (sırasıyla p= 0.001, 0.020, 0.010, 0.001), GFR anlamlı olarak daha düşüktü (p=0.001). Gruplar arasında TyG, lipit profili, B12 ve açlık kan glukozu değerleri açısından anlamlı fark saptanmadı. Elektrofizyolojik etkilenim şiddetine göre dört gruba ayrılan DPN hastalarında TyG indeksi farklı değildi. TNSS'ye göre oluşturulan semptom şiddeti alt grupları arasında TyG indeksi farklılık göstermedi. Multifaktöriyel lojistik regresyon analizinde HBA1c ve GFR düzeyleri DM hastalarında DPN gelişimi için bağımsız risk faktörleri olarak saptandı (sırasıyla p=0.003, OR: 1.59; 0.004, OR: 0.95).

Sonuç:
TyG indeksi, DM hastalarında DPN gelişimi ve nöropati şiddeti ile ilişkili bulunmamıştır. Ancak kötü glisemik kontrol ve azalmış renal fonksiyonlar DPN gelişiminde bağımsız risk faktörleri olarak öne çıkmıştır. TyG indeksi insülin direncinin ve disgliseminin göstergesidir. Literatürde TyG'nin diyabetik komplikasyonlarla ilişkisinde elde edilen sonuçlar tutarsızdır. Bazı çalışmalarda TyG'nin diyabetik retinopati ile ilişkili olduğu bildirilirmiştir. DPN gelişiminde hiperglisemi, mikrovasküler hasar, oksidatif stres, inflamasyon ve genetik yatkınlık gibi çok sayıda faktör rol oynar. TyG tek başına DPN'yi öngörmede yeterli değildir.

Anahtar Kelimeler: Diyabetik Polinöropati, Elektromiyografi, Disglisemi, TyG, Nöropatik Ağrı

EP – 164 PSÖDOTROKLEAR PAREZİ İLE PREZANTE MİYASTENİA GRAVİS OLGUSU

GÜLTEN TATA

SAĞLIK BİLİMLERİ ÜNİVERSİTESİ, ŞİŞLİ HAMİDİYE ETFAL EĞİTİM VE ARAŞTIRMA HASTANESİ, NÖROLOJİ KLİNİĞİ

Giriş:
Miyastenia Gravis (MG) nadir görülen otoimmün hastalıktır. Oküler ve jeneralize formları bilinmektedir. Birçok hastada başlangıçta ptoz veya diplopi gibi oküler belirtiler gelişmektedir. Burada psödotroklear parezi izlenen bir MG olgusu sunulmuştur.

Olgu:
44 yaşında kadın hasta 2 gün önce ıslak zeminde kayıp düşme sonrası akşam saatlerinde başlayan çift görme nedeniyle acilimize başvurdu. Bilinen Hashimoto tiroiditi ve HT nedeniyle levotiron ve ramipril kullanıyordu. Nörolojik muayenesinde saga konjuge bakışta sol gözü addüksiyon esnasında orta hattın üzerindeydi ve binoküler aşağı bakışta vertikal diplopi dışında muayenesi normaldi. Primer pozisyonda sol gözde hipertropya izlenmedi ancak diplopinin post-travmatik dönemde başlaması nedeniyle sol troklear pareziden şüphe edildi. Çekilen Kraniyal BT, Difüzyon MR ve Kraniyal MRA'sinde patoloji yoktu. Takip sürecinde dördüncü sinir paralizisine özgü üçlü testin tüm kriterlerini karşılamayan, zamanla diplopide dalgalı seyir izlenen hastanın kan tahlillerinde asetilkolin reseptör antikoru yüksek bulundu. Psödotroklear parezi ile prezante MG düşünüldü ve mestinon tedavisi başlandı. Ardışık sinir uyarımı testi normal sınırlardaydı. Toraks BT'sinde timik hiperplazi görüldü. Diplopi zamanla düzeldi ancak hasta 4 ay sonra nefes alırken yorulma ve genel kas yorgunluğu ile başvurdu. Timektomi planlanan hastaya preoperatif 5 gün İVİG uygulandı. Kontrol muayenede yakınmaları geçmişti.

Tartışma ve Sonuç:
Binoküler diplopi; SVH, tümör, nöromüsküler, demiyelinizan, metabolik, tiroid, enfeksiyon, inflamatuar hastalıklar, nöropati, cerrahi ve travma gibi birçok nedene bağlı gelişebilir. Travmaya bağlı troklear sinir parezisi nadir görülmektedir ve literatürde genellikle 2 ayda düzeldiği bildirilmiştir. Diplopi ile başvuran olgularda, yorgunluk ve belirtilerde dalgalı seyir; erken tanı ve tedavisi hayati önem taşıyan Miyastenia Gravis hastalığını düşündürmelidir.

Anahtar Kelimeler: Miyastenia Gravis, troklear parezi, diplopi

EP – 170 GÖZDEN KAÇABİLEN BİR EPİLEPSİ ETİYOLOJİSİ: TEMPORAL ENSEFALOSEL

İLKER ARSLAN, MERVE MELODİ ÇAKAR, NEŞE DERİCİOĞLU

HACETTEPE ÜNİVERSİTESİ TIP FAKÜLTESİ, NÖROLOJİ ANABİLİM DALI

Giriş:
Temporal ensefaloseller (TE), beyin parenkiminin orta kranial fossadaki defektlerden herniasyonudur. Konjenital, travmatik, cerrahi sebebiyle veya idiopatik olarak ortaya çıkabilir; idiopatik intrakranial hipertansiyonla ilişkili olabilir. Klinik olarak asemptomatik seyredebileceği gibi rinore, işitme kaybı, menenjit veya nöbetlere yol açabilir. Küçük boyutları ve silik nörogörüntüleme bulguları nedeniyle tanınmaları zordur. Burada ensefalosel ilişkili temporal lob epilepsisi (TLE) olgusu sunulmaktadır.

Olgu:
23 yaşında, kadın. 10 yıldır epilepsi ile takipli, bilinen epilepsi risk faktörü yok. Lamotrijin+ karbamazepin tedavisine rağmen haftada 2 kez davranış duraksamasını takiben sol elde ve ağızda otomatizmanın olduğu fokal, bilincin bozulduğu, gözlenebilir bulgulu nöbet geçiriyor. İnteriktal EEG'de sol anterior temporal bölgede keskin dalgalar gözlenirken, iktal EEG'si sol frontotemporal bölgelerde ritmik delta aktivitesi ile başlayıp teta frekansına evolüsyon (Şekil 1) gösteren tipik nöbeti kaydedildi. Önceki MRG'sinde hafif serebral atrofi dışında patoloji raporlanmazken yeni çekilen MRG'sinde sol temporal lob anterior taban mezialinde ensefalosel (Şekil 2) saptandı. Epilepsi cerrahisi konseyinde değerlendirilen hastaya anterior temporal lobektomi (ATL) yapılması kararlaştırıldı.

Sonuç:
TE, kolayca gözden kaçabilen (İlk MRG'de saptanma 29-40%) ancak müdahele edilebilir bir epilepsi nedenidir. İnce kesitli, yüksek çözünürlüklü MRG tanıda kritik öneme sahiptir. En sık anteroinferior temporal lobun herniasyonu ile oluşur. Ritmik delta aktivitesi ile başlayan iktal EEG bulguları, MRG negatifliği veya İİHT bulguları olanlar başta olmak üzere tüm TLE hastaları TE varlığı açısından dikkatle incelenmelidir. Cerrahi sonrası bir yıllık nöbetsizlik (Engel 1) oranı %65–85 arasındadır. Cerrahi olarak daha çok ATL önerilmekte olup TE saptanan hastalar epilepsi cerrahisi uygulayan merkezlere yönlendirilmelidir. Bu olgu, "normal" MRG'li TLE hastalarının ensefalosel açısından yeniden değerlendirmesinin önemini vurgulamaktadır.

Anahtar Kelimeler: Epilepsi, İlaca dirençli epilepsi, Temporal lob epilepsisi, Ensefalosel, Etiyoloji, Epilepsi cerrahisi

Şekil 1

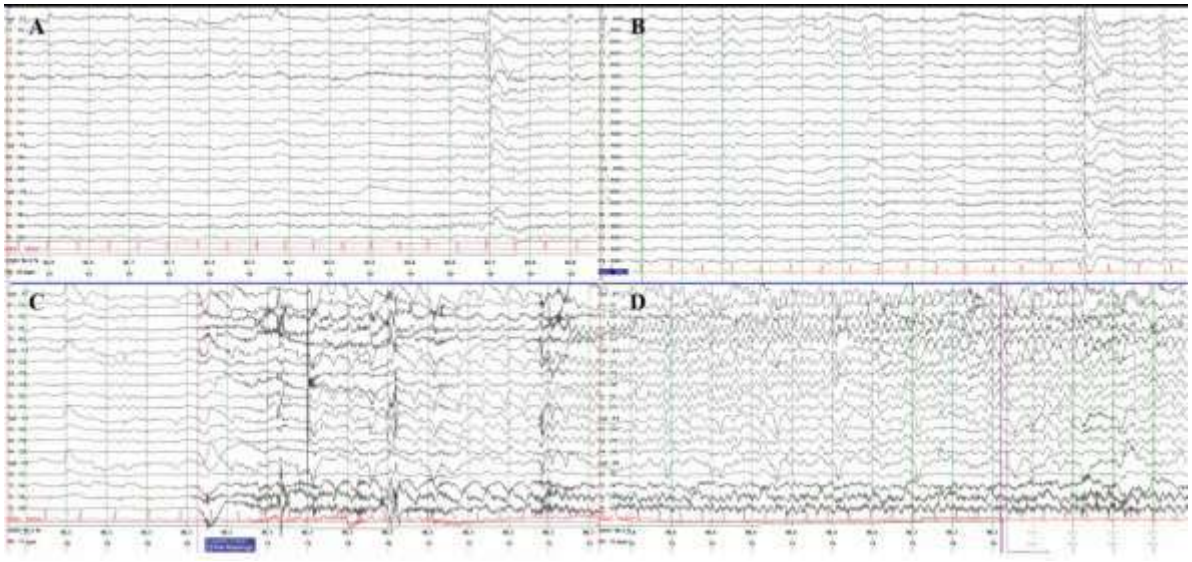

Şekil 1: *Ensefalosel ilişkili sol temporal lob epilepsisi ile takipli hastaya ait EEG bulguları İnteriktal EEG – Longitudinal bipolar montajda F7-T1-T3 geniş faz karşılaşması yapan (A) ve averaj referans montajda F7-T1-T3'te en yüksek amplitüdlü (B) keskin dalgalar ve keskin-dalga kompleksi İktal EEG – Longitudinal bipolar montajda sol frontotemporal bölgede belirgin ritmik delta aktivitesi ile başlayıp (C) teta frekansına evolüsyon gösteren (D) iktal kayıt*

Şekil 2

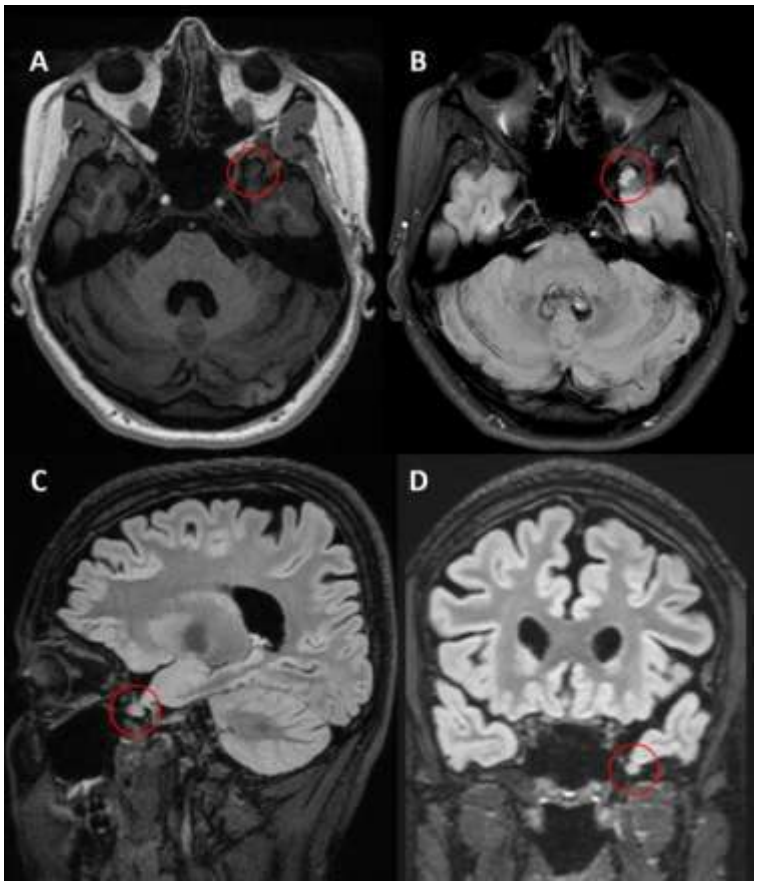

Şekil 2: *Sol temporal lobun anteroinferiorunda mezial yerleşimli ensefalosel. A: T1A aksiyel kesit, B: FLAIR aksiyel kesit, C: FLAIR sagital kesit, D: FLAIR koronal kesit*

EP – 171 RS10191329 KODLU TEK NÜKLEOTİD POLİMORFİZMİNİN MULTİPLE SKLEROZ TANILI HASTALARDA PROGNOZ VE BİLİŞSEL FONKSİYONLARLA İLİŞKİSİ

ZEYNEP KAYA DOĞU[1], SONGÜL PURTULOĞLU[2], YUNUS KASIM TERZİ[2], ZERRİN YILMAZ ÇELİK[2], EDA DERLE ÇİFTÇİ[1], MÜNİRE KILINÇ[1]

[1]*BAŞKENT ÜNİVERSİTESİ, NÖROLOJİ ANABİLİM DALI, ANKARA*
[2]*BAŞKENT ÜNİVERSİTESİ, TIBBİ GENETİK ANABİLİM DALI, ANKARA*

Yakın zamanda yapılan bir genom çapında analiz, tek nükleotid polimorfizmi rs10191329*C/A'nın multipl skleroz (MS) şiddeti ve beyin atrofisi ile ilişkili olduğunu göstermiştir. Ancak bu varyant üzerinde farklı uluslarla yapılan çalışmalar çelişen sonuçlar vermiştir. Vaka-kontrol çalışmamız, rs10191329*A alelini taşımanın Türk MS hastalarındaki etkisini araştırmıştır.

174 hastanın demografik ve klinik özellikleri kaydedildi. Hastalık şiddeti EDSS ve MSSS ile tanımlandı. Bilişsel işlevler SDMT, CVLT-II ve BVMT-R testlerinden oluşan BICAMS bataryasıyla değerlendirildi. Bilişsel bozukluk eşiği, normatif verilerin 5. persentiline göre belirlendi. Genotipleme spesifik TaqMan probuyla yapıldı. Analiz SPSS'le(v25) yapıldı. Kohortun 131'i (%75,3) kadın, ortalama yaş 39,9±8,6 ve tanı yaşı 29,1±8,2 idi. Medyan hastalık süresi 121 aydı (IQR=101). Hastaların 17'si SPMS (%9,8), 11'i PPMS (%6,3) ve 146'sı RRMS (%83,9) fenotipindeydi. 40 hastada (%25,6) varyant rs10191329*A alleli saptandı, homozigot taşıyıcı yoktu. Genotip grupları demografik açıdan benzerdi. EDSS ve MSSS değerlerinde anlamlı fark bulunmadı (p>0,05). Prognostik özelliklere bakıldığında atak sayısı, ilk iki atak arasında geçen süre, kullandıkları tedaviler, hareket için yardımcı cihaz kullanımı açısından genotipine göre hastalar arasında fark saptanmadı (p>0,05). Hastaların %77'sinde en az bir bilişsel alanda kayıp vardı; SDMT'ye göre %53,4, CVLT-II'ye göre %52,2 ve BVMT-R'ye göre %46,6 oranında hastada kayıp bulundu. Analizler, varyant alelin SDMT, CVLT ve BVMT-R puanlarını etkilemediğini gösterdi (sırasıyla p=0,39; 0,69; 0,82).

Çalışmamızda rs10191329*A genotipi ile Türk MS hastalarında prognostik faktörler ve bilişsel gerileme üzerinde bir ilişki bulunamamıştır. Literatürdeki heterojen bulgular, kohortların genetik farklılıklarına ve uzun süreli takip çalışmalarında tedavi gören hasta sayısının ve tedavi seçeneklerinin sınırlı olmasına atfedilebilir. Çalışma sonuçlarımız diğer bulguların dikkatli bir şekilde yorumlanması gerektiğini vurgulamaktadır.

Anahtar Kelimeler: Multipl skleroz, tek nükleotid polimorfizmi, demiyelinizan hastalık, prognoz

EP – 172 İZOLE SANTRAL SİNİR SİSTEMİ VASKÜLİTİ: GENÇ ERİŞKİN BİR OLGUDA TANI VE YÖNETİM SÜRECİ

İLYAS ABDULLAH, BETÜL POLAT, ŞULE DEVECİ, AYHAN KÖKSAL

BAŞAKŞEHİR ÇAM VE SAKURA ŞEHİR HASTANESİ, NÖROLOJİ ANA BİLİM DALI, İSTANBUL

İzole santral sinir sistemi vasküliti (SSSV), nadir görülen, tanısında ileri görüntüleme ve invaziv inceleme gerektirebilen bir hastalıktır. Bu bildiride izole santral sinir sistemi vasküliti vakası sunulmaktadır. Otuz sekiz yaşında erkek bir hasta, yirmi gündür devam eden baş ağrısı şikayeti ile acil servise başvurdu. Nörolojik muayenesinde özellik saptanmadı. Beyin görüntülemesinde sağ temporoparietal ve oksipital kortekste geniş akut difüzyon kısıtlılığı saptandı. Etiyolojik yönden hastada inme ile ilişkili risk faktörleri yoktu. Santral sinir sistemi venöz yapılarına ait patoloji saptanmadı. Karotis ve vertebral BT anjiyografi normaldi. Ekokardiyografi ve ritim holterinde özellik saptanmadı. Dijital Substraksiyon Anjiyografide sol PCA ve ACA distal dallarında orta-ince çaplı vaskülit ile uyumlu bulgular izleniyordu. Lomber ponksiyonda açılış basıncı 33 cmH2O, protein 726 mg/L, hücre sayısı 134/mm3 (PMN ağırlıklı) idi. BOS kültür ve viral panel negatifti. Romatolojik açıdan değerlendirilen hastada, sistemik vaskülit dışlanarak izole SSSV tanısı konuldu. Deltakortil 60 mg/gün ve diazomid 2x250 mg tablet başlandı. Hastanın takibinde yeni gelişen nörolojik hadise izlenmedi. İzole santral sinir sistemi vasküliti nadir ve heterojen klinik seyirli bir vaskülit formudur. Erken tanı, kalıcı nörolojik hasarın önlenmesi açısından kritik öneme sahiptir. Tanı çoğunlukla klinik ve nörogörüntüleme bulgularına dayansa da, seçilmiş olgularda histopatolojik doğrulama amacıyla beyin biyopsisi de gerekebilir.

Anahtar Kelimeler: Biyopsi, Dijital Substraksiyon Anjiyografi, Nörogörüntüleme, SSSV

Beyin difüzyon MRG

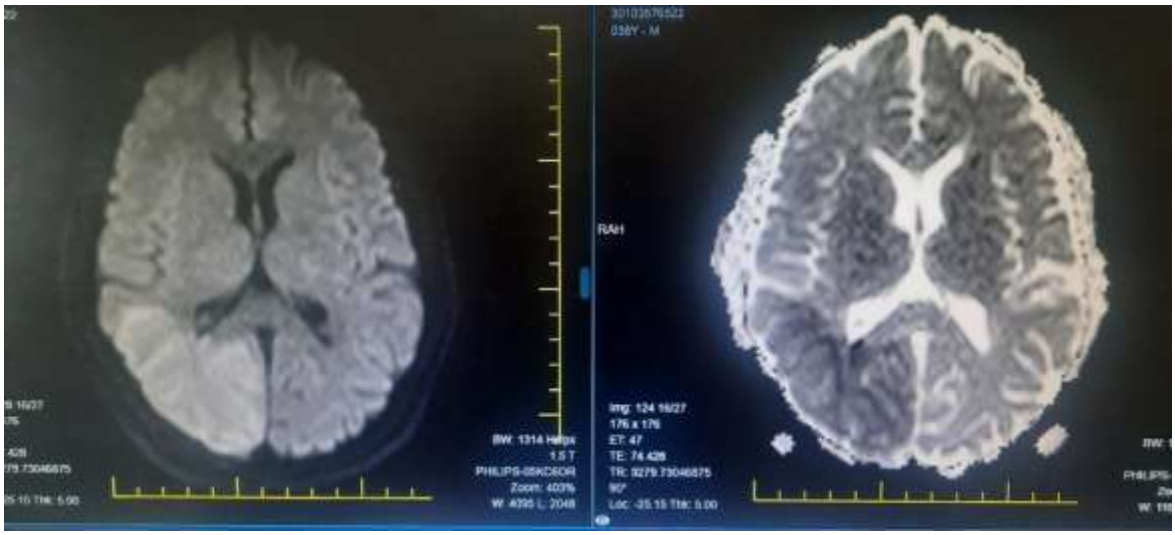

Sağ temporapariatel ve oksipital kortekste kısıtlı difüzyon

DSA



Sol ACA A2 ve distalinde vaskulit ile uyumlu damar duvar düzensizlkleri izlendi

EP – 173 TÜBERKÜLOZA BAĞLI İKİ ATİPİK OPTİK NÖRİT OLGUSU

CEYDA HAYRETDAĞ, VUSAL NAJAFALİYEV, YAPRAK ALPER

MEDICANA INTERNATIONAL HASTANESİ, NÖROLOJİ KLİNİĞİ, İZMİR

Optik nörit (ON), inflamatuar bir optik nöropati olup, görme kaybının en yaygın nedenleri arasındadır. İlk klinik görünümünde ON, tek taraflı veya iki taraflı olarak ortaya çıkabilir ve anterior (papillit) veya retrobulber yerleşim gösterebilir. Tipik veya demiyelinizan optik nörit, multipl skleroz (MS) ile ilişkili olabilir ve en yaygın optik nörit türüdür. Genellikle tek taraflıdır ve görme kaybı, diskromatopsi ve ağrılı göz hareketleri ile başvuran genç beyaz kadınları etkiler. Görme keskinliği ve görme alanı genellikle birkaç ay içinde iyileşir. İntravenöz kortikosteroidler görme iyileşmesini hızlandırır, ancak uzun vadeli görme sonuçları tedavi olmaksızın bile olumludur.Atipik optik nörit (AON), başka bir nedene bağlı optik nörittir. Atipik özellikler arasında erkek cinsiyet, 18 yaşından küçük veya 50 yaşından büyük olmak, perioküler ağrının olmaması ve bilaterallik bulunur. Işık algısı eksikliği, iki haftadan uzun süren görme kaybı ve iyileşmeyen görme (steroidlerle veya kendiliğinden) de atipik özelliklerdir. Muayenede üveit, şiddetli disk şişmesi, peripapiller kanamalar ve maküler eksüdatlar atipik optik nöriti düşündürür. AON; NMOSD, MOGAD otoimmün optik nöropati, kronik tekrarlayan inflamatuar optik nöropati (CRION), idiyopatik tekrarlayan nöroretinit (NR) ve sistemik otoimmün hastalıklar, bulaşıcı hastalıklar veya aşılama ile ilişkili optik nöropatiyi içerir. AON,çok çeşitli enfeksiyöz ajanlarla ilişkili olabilir. Nedensel faktörler arasında spesifik viral, bakteriyel, parazitik veya fungal hastalıklar bulunur. Bu ajanlar içinden Mycobacterium tuberculosis (MTB), tüm göz dokularını etkileyebilir. Bağışıklık sistemi baskılanmış bireylerde bile nadir görülür ve genellikle aktif sistemik hastalık belirtileri olmadan ortaya çıkar. Biz; tıbbi öyküsünde tüberküloz olmayan, klinik özellikleri ile AON düşünülerek tetkik edilen, antitüberküloz tedavi ile birinde tam diğerinde ise kısmi düzelme izlenen 24 ve 55 yaşında iki kadın hastayı sunuyoruz.

Anahtar Kelimeler: Atipik optik nörit, tüberküloz

EP – 174 MULTİPL SKLEROZ HASTALARINDA SOMATOSENSORYEL UYANDIRILMIŞ POTANSİYELLER İLE SERVİKAL SPİNAL ATROFİ İLİŞKİSİ

CANSU KÖSEOĞLU TOKSOY[1], TAHA BURAK AYAZ[2], AHMED SERKAN EMEKLİ[2], TUNCAY GÜNDÜZ[2], MURAT KÜRTÜNCÜ[2]

[1]İSTANBUL ÜNİVERSİTESİ, İSTANBUL TIP FAKÜLTESİ, NÖROLOJİ ANABİLİM DALI, İSTANBUL; SAĞLIK BİLİMLERİ ÜNİVERSİTESİ, ERENKÖY RUH VE SİNİR HASTALIKLARI EĞİTİM VE ARAŞTIRMA HASTANESİ, NÖROLOJİ KLİNİĞİ, İSTANBUL
[2]İSTANBUL ÜNİVERSİTESİ, İSTANBUL TIP FAKÜLTESİ, NÖROLOJİ ANABİLİM DALI, İSTANBUL

Amaç:
Somatosensoryel uyandırılmış potansiyeller (SEP) demiyelinizan hastalıklar başta olmak üzere birçok santral sinir sistemi hastalığında klinik ve subklinik lezyonları ortaya koymak için kullanılmaktadır. Bu çalışmada multipl skleroz (MS) hastalarında servikal spinal kord atrofisi ve SEP arasındaki ilişkinin değerlendirilmesi amaçlanmıştır.

Gereç-Yöntem:
Çalışmamıza, SEP incelemesi yapılmış, bir yıldan uzun arayla çekilmiş, birden fazla servikal spinal MRG incelemesi olan MS hastalar dahil edildi. Bu maksatla, UNet modeli kullanan bir derin öğrenme algoritması kullanılarak servikal spinal MRG'nin aksiyel T2 ağırlıklı kesitlerinde C2-3 ve C3-4 kesitsel alanları ölçüldü. Hastaların progresif faza geçişi, EDSS 3 ve EDSS 6 puanlarına ulaşmalarına kadar geçen medyan süreleri değerlendirmek için Kaplan-Meier sağkalım analizi ve Cox regresyon modelleri kullanıldı.

Bulgular:
Çalışmaya toplam 47 hasta (33 kadın, 14 erkek) dahil edildi. Hastaların %46,8'inde SEP patolojik saptandı. Hastaların C2-3 ortanca alanı 82 mm² (IQR:12,9), C3-4 ortanca alanı 80,1 mm² (IQR: 14,7) olarak ölçüldü. Takiplerde hastaların %42,6'sının EDSS 3'e, %21,3'ünün EDSS 6'ya ulaştığı saptandı. SEP'i patolojik olan hastalarda EDSS skoru 3 ve EDSS skoru 6'ya ulaşma oranı daha yüksek bulundu (sırasıyla p<0,001 ve p=0,030). Ek olarak, tek değişkenli Cox regresyon modelinde de SEP'in patolojik olmasının, EDSS 3'e ulaşma riskini artırdığı saptandı (p= 0,047). SEP'i patolojik olan hastaların yıllık ortalama atrofi hızlarının daha yüksek olduğu izlendi (-0,016 [IQR:1.83] vs -1.26 [IQR:1.34], p=0,002).

Sonuç:
Çalışmamız, MS hastalarında SEP incelemesinin servikal atrofi hızı ve EDSS 3'e ulaşma için bir belirteç olabileceğini düşündürmektedir.

Anahtar Kelimeler: Multipl skleroz, spinal kord atrofisi, somatosensoryel uyandırılmış potansiyeller

EP – 175 ETANERCEPT İLİŞKİLİ AKUT DEMİYELİNİZAN POLİNÖROPATİ OLGUSU

ÖYKÜ KIZILAY, HELİN ÖZÜM TOMUL, YUSUF SAVRUN, FERAH KIZILAY

ÖYKÜ KIZILAY

Giriş:
Tümör nekroz faktör-α (TNF-α), romatoid artrit (RA) patogenezinde kritik bir role sahip olan ve inflamatuvar yanıtı düzenleyen proinflamatuvar bir sitokindir. Etanercept, TNF-α inhibitörleri çeşitli romatolojik hastalıkların tedavisinde yaygın olarak kullanılmaktadır. Nadir de olsa merkezi sinir sistemi (MSS) demiyelinizasyonu, akut transvers miyelit ve akut demiyelinizan polinöropati gibi ciddi yan etkilere neden olabildiği bildirilmiştir. Bu vaka sunumunda, RA tedavisi için etanercept kullanmaya başladıktan dört hafta sonra akut ağrılı demiyelinizan polinöropati gelişen 49 yaşındaki bir kadın hasta sunulacaktır.

Olgu Sunumu:
Kırk dokuz yaşında kadın hasta, bir hafta önce başlayan, bel ve kalça bölgesinde belirgin olmak üzere ağrı ve dört ekstremitede güçsüzlük şikayetleri ile acil servise başvurdu. Hastanın nörolojik muayenesinde yaygın miyalji ve özellikle alt ekstremitelerde belirgin proksimal kas güçsüzlüğü tespit edildi. Elektromiyografi (EMG) incelemesinde F yanıtlarının alınamaması, A dalgalarının gözlenmesi, iğne EMGde nörojenik motor ünite potansiyeli değişiklikleri ve denervasyon potansiyelleri izlenmesi üzerine akut polinöropati ön tanısıyla lomber ponksiyon yapıldı. BOS protein düzeyi 232 mg/dL olarak saptandı. Enfeksiyon öyküsü yoktu. Hastanın dört hafta önce RA tedavisi için TNF-α inhibitörü etanercept kullanmaya başladığı öğrenildi. Bu veriler ışığında, hastaya etanercept ilişkili akut polinöropati tanısı konuldu. Hastaya intravenöz immünoglobulin (IVIG) tedavisi başlandı.

Sonuç:
TNF inhibitörleri, romatolojik hastalıkların tedavisinde etkili ve önemli ajanlardır. Literatürde çok nadir olarak bildirilen, akut başlangıçlı polinöropatiler ve MSS demiyelinizasyonu gibi ciddi yan etkilere yol açabilirler. Bu yan etkilerin ortaya çıkması durumunda ilacın kesilmesi ve uygun destekleyici tedavinin (örn. IVIG) başlanması hayati önem taşımaktadır. Hastaların ve klinisyenlerin, bu potansiyel riskler konusunda bilinçli olması, erken tanı ve etkili tedavi için kritik öneme sahiptir.

Anahtar Kelimeler: Guillian Barre, Etanercept, Romatoid Artirt

EP – 176 AŞIRI TRİPTAN KULLANIMI SONUCU GELİŞEN GENÇ İSKEMİK SVO OLGUSU

DİLA SAYMAN, UMUTCAN DURAN, HİCRAN DAMAR, SEYDA CANKAYA, BURAK YULUĞ

ALANYA ALKÜ EĞİTİM ARAŞTIRMA HASTANESİ

Migren ve serebrovasküler olay (SVO) ilişkisi 40 yılı aşkın bir süredir literatürde araştırılmaktadır. Bu olgu sunumunda, oral kontraseptif (OKS) ve triptan kullanım öyküsü bulunan 43 yaşında bir kadın hastada gelişen SVO klinik ve radyolojik bulgularıyla birlikte tartışılmıştır.

Olgu:
43 yaşında kadın hasta 2 saat önce bayılma ve sağ tarafında güçsüzlük şikayeti ile acil servise getirilmiş. Hastanın acil serviste yapılan nörolojik muayenesinde bilinci açık, oryante, koopere, sağ ekstremitelerin kas gücü ⅕ ve sağ Babinski pozitif olarak değerlendirildi. Hastanın serebellar muayenesi ve yürüyüşü değerlendirilemedi. Hastanın çekilen difüzyon MR görüntülemelerinde sol MCA sulama alanında akut iskemik alan izlendi. Beyin BT'sinde kanama alanı yoktu fakat 1 mm shift mevcuttu.

Hastanın bilinen migren hastası olduğu ve günde 1-2 adet eletriptan (hasta son ayda yaklaşık 20 kutu ilaç tükettiğini belirtti), aynı zamanda oral kontraseptif (OKS) ve sigara kullanım öyküsü de mevcuttu. Hastaya asetil salisilik asit 100 mg 1*1, pantoprazol 40 mg 1*1, mannitol 6*100 başlandı. Hastanın kardiyolojik muayenesi normal olarak değerlendirildi. Hastanın takiplerinde klinik düzelme izlenmesi üzerine servise alındı, kontrol beyin tomografilerinde ödem ve shiftin azaldığı gözlenmesi üzerine mannitol tedrici olarak azaltıldı, taburculuğundan 2 hafta sonra nöroloji poliklinik kontrolü önerildi. Hastanın iskemik serebrovasküler olay etyolojisi kullandığı ilaçlara bağlı olduğu düşünülerek triptan ve OKS kullanımı kısıtlandı, 2 hafta sonra nöroloji poliklinik kontrolü önerilerek taburcu edildi.

Sonuç:
Migrenin etkileri yalnızca baş ağrısı ile sınırlı kalmayıp, özellikle genç kadınlarda belirginleşen akut iskemik inme ile olan ilişkisiyle de dikkat çekmektedir. Bu nedenle, migrenli hastalarda farmakolojik tedavi seçeneklerinin dikkatle değerlendirilmesi ve hastaların düzenli takibi klinik açıdan büyük önem taşımaktadır.

Anahtar Kelimeler: Migren, serebrovasküler olay, triptan, SVO

EP – 179 PARKİNSON HASTALIĞINDA RETİNAL YAPISAL DEĞİŞİKLİKLER: TEMPORAL OPTİK DİSK KALINLAŞMASI İLE GÖRSEL HALUSİNASYONLAR ARASINDAKİ İLİŞKİ

TUBA KUZ TEKŞUT[1], HALİL ÖNDER[1], ALPEREN BAHAR[2], MEHMET ERANIL[1], SELİM SELÇUK ÇOMOĞLU[1]

[1]ANKARA ETLİK ŞEHİR HASTANESİ, NÖROLOJİ KLİNİĞİ
[2]DIŞKAPI YILDIRIM BEYAZIT EĞİTİM VE ARAŞTIRMA HASTANESİ, GÖZ HASTALIKLARI KLİNİĞİ, ANKARA

Amaç:
Optik koherens tomografi (OCT), Parkinson hastalığında (PH) retinal değişikliklerin invazif olmayan şekilde değerlendirilmesini sağlar. Retinal incelmenin hastalık şiddeti ile ilişkili olduğu bilinmekle birlikte, görsel halüsinasyonlar (GH) gibi klinik belirtilerle ilişkisi net değildir.

Bu çalışmanın amacı, OCT ile elde edilen retinal parametrelerin Parkinson hastalığındaki temel klinik özelliklerle, özellikle de GH ile ilişkisini araştırmaktır.

Gereç-Yöntem:
Bu kesitsel çalışmada, 30 idiopatik PH hastasına OCT görüntülemesi ve klinik değerlendirme uygulandı. Retinal parametreler; gangliyon hücre kompleksi (GCC), optik disk kalınlığı (kuadrant bazlı) ve koroid kalınlığını içermekteydi. Klinik değişkenler arasında yaş, hastalık süresi, motor alt tip (tremor-dominant vs. akinetik-rijid), UPDRS bölümleri I ve III ve GH varlığı yer aldı. Grup karşılaştırmaları ve korelasyon analizleri yapıldı. Analizler ayrıca motor dışı semptom şiddetine göre ANCOVA ile ayarlandı.

Bulgular:
Hastaların %40'ında GH raporlandı ve GH varlığı, anlamlı şekilde sağ temporal optik disk kalınlığındaki artışla ilişkiliydi ($p = 0.009$, Cohen's $d = 1.04$). Bu ilişki, UPDRS-I ile ayarlandıktan sonra da anlamlılığını korudu ($p = 0.021$). Motor alt tipler arasında OCT parametreleri açısından fark saptanmadı. Yaş ile superior GCC kalınlığı arasında negatif korelasyon bulundu ($p = 0.037$).

Sonuç:
GH ile temporal optik disk kalınlaşması arasındaki gözlenen ilişki, klasik nörodejenerasyondan ziyade inflamatuvar veya kompansatuvar retinal süreçleri yansıtabilir. Bu bulgular, OCT'nin PH'deki nöropsikiyatrik belirtilerin bir biyobelirteci olarak potansiyelini vurgulamakta ve retinal-kortikal görüntülemenin birlikte değerlendirileceği ileri çalışmaları desteklemektedir.

Anahtar Kelimeler: Parkinson hastalığı, Retinal yapısal değişiklikler, Optik koherans tomografi (OCT), Optik disk kalınlığı, Görsel halusinasyonlar

EP – 180 KRİPTOKOK MENİNGOENSEFALİTİ İLE PREZENTE OLAN SİSTEMİK LUPUS ERİTEMATOZUS: OLGU SUNUMU

MIRVARI NASIROVA, NİSA ZULAL SARİ, AHMED SERKAN EMEKLİ, TUNCAY GÜNDÜZ, MURAT KÜRTÜNCÜ

İSTANBUL ÜNİVERSİTESİ, İSTANBUL TIP FAKÜLTESİ, NÖROLOJİ ANA BİLİM DALI, İSTANBUL

Giriş:
Kriptokok meningoensefaliti, Cryptococcus neoformans/gattii tarafından oluşturulan fırsatçı bir merkezi sinir sistemi enfeksiyonudur. Genellikle HIV enfeksiyonu ve immünsüpresif tedavi alan hastalarda görülür. Burada, daha önce bilinen hastalığı veya immünsüpresyonu olmayan, ilk başvuru bulgusu kriptokok meningoensefaliti olan sistemik lupus eritematozus (SLE) olgusu sunulmaktadır.

Olgu:
Kırk iki yaşında kadın hasta, üç gündür devam eden baş ağrısı, uykuya meyil ve kelime bulma güçlüğü ile başvurdu. Nörolojik muayenede solda duysal-motor hemiparezi ve ataksi saptandı. Kranyal MRG incelemesinde sağ parasagittal frontal ve sol parietotemporal bölgelerde kontrastlanan T2/FLAIR hiperintens lezyonlar izlendi. Hastanın beyin omurilik sıvısı (BOS) incelemesinde nötrofil baskın pleositoz ve protein yüksekliği (83 mg/dl), toraks BT incelemesinde akciğer sağ üst lobda kaviter bir lezyon görüldü. Kan, BOS, bronkoalveolar lavaj ve biyopsi örneklerinde kriptokok üremesi üzerine amfoterisin-B ve flukonazol başlandı. HIV testleri negatifti; flow sitometride CD4 lenfopenisi (CD4 lenfosit: 22,78 %) saptandı. Ayrıca hastanın tetkiklerinde anti-dsDNA, ANA, anti-nükleozom, anti-histon, anti-ribozomal P ve antifosfolipid antikorları pozitif, C3/C4 düşük bulundu. Klinik olarak yalnızca artralji ve palmar eritemi olmasına rağmen immünolojik bulgularla beraber SLE tanısı konuldu. Hastanın izleminde lezyonlar geriledi, kültürler negatifleşti ve hasta antifungal konsolidasyon tedavisi ile taburcu edildi.

Sonuç:
Kriptokok meningoensefaliti, klasik immünsüpresyon öyküsü olmayan hastalarda da ortaya çıkabilir. Bu olgu, SLE'nin fırsatçı enfeksiyonlarla ilk belirti verebileceğini göstermektedir. Benzer olgularda immünolojik tarama yapılması tanı ve tedavide kritik öneme sahiptir.

Anahtar Kelimeler: Kriptokok meningoensefaliti, sistemik lupus eritematozus, CD4 lenfopenisi

EP – 181 İLERİ EVRE KRONİK BÖBREK YETMEZLİĞİ OLAN AKUT İSKEMİK İNME HASTALARINDA İNME ETİYOLOJİSİ, MORTALİTE VE PROGNOZ

KONUL SADİKHOVA, MİNE HAYRİYE SORGUN, NAZRİN GULUZADE, CANAN TOGAY IŞIKAY

ANKARA ÜNİVERSİTESİ TIP FAKÜLTESİ, NÖROLOJİ ANA BİLİM DALI, ANKARA

Giriş:
Kronik böbrek yetmezliği (KBY), vasküler hastalıkların önemli bir risk faktörüdür ve akut iskemik inme (Aİİ) sonrası kötü prognozla ilişkilendirilmiştir. İnme profilaksisinde önemli yeri olan antikoagülan tedavilerin ileri evre KBY hastalarında uygulanması tartışmalıdır ve bu konuyla ilgili kanıtlar da kısıtlıdır. Bu çalışmada, ileri evre KBY olan Aİİ hastalarında inme etiyolojisini, AF varlığını, mortalite ve prognozu değerlendirmeyi amaçladık.

Yöntem:
Ağustos 2017-Aralık 2022 arasında kliniğimize başvuran 1046 akut iskemik inme hastası retrospektif olarak incelendi. Hastalar, başvuru glomerüler filtrasyon hızına (GFR) göre, GFR ≥30 ml/dk ve GFR <30 ml/dk olmak üzere iki gruba ayrıldı: GFR ≥30 ml/dk (n=1003) ve GFR <30 ml/dk (n=43). Demografik veriler, vasküler risk faktörleri, başvuru NIHSS, takip mRS skorları, mortalite oranları ve inme etiyolojileri karşılaştırıldı. İstatistiksel analizlerde kategorik değişkenler için ki-kare, sürekli değişkenler için t-testi kullanıldı ve $p<0.05$ anlamlı kabul edildi.

Bulgular:
GFR ≥30 ml/dk grubunda 1003 [%95.9 ortalama yaş±SD=69.95±13.76, kadın/erkek= 453/550 (%45.2/%54.8)] ve GFR <30 ml/dk grubunda 43 [%4.1, ortalama yaş±SD= 73.74±10.91, kadın/erkek=17/26 (%39.5/%60.5)] hasta bulunmaktaydı. Hipertansiyon, hastanede mortalite ve takipteki mRS>3 oranları GFR <30 ml/dk grubunda daha yüksekti ($p<0.05$). Diğer taraftan taburculuk esnasındaki AF oranı GFR ≥30 ml/dk grubunda daha fazlaydı ($p=0.028$). GFR ≥30 ml/dk grubunda kardiyoembolik inmeler, GFR <30 ml/dk grubunda ise non-kardiyoembolik inmeler daha sık görülmekle birlikte fark anlamlı bulunmadı ($p=0.08$).

Sonuç:
İleri evre KBY hastalarında inme sonrası prognoz daha kötüdür. Bu çalışmada daha önceki çalışmalardan farklı olarak ileri evre KBY hastalarında AF oranını, diğer gruba kıyasla anlamlı düzeyde daha düşük bulduk. Bu sonuçlar, ileri evre KBY hastalarında inme etiyolojisi ve klinik sonuçların klasik beklentilerden farklı olabileceğini göstermektedir.

Anahtar Kelimeler: Akut iskemik inme, Kronik böbrek hastalığı, Glomerüler filtrasyon hızı (GFR), Atriyal fibrilasyon (AF), Mortalite, Prognoz

Tablo 1. Akut iskemik inme hastalarında GFR düzeyine göre demografik, klinik ve prognostik özelliklerin karşılaştırılması

	GFR ≥30 (n=1003)	GFR <30 (n=43)	P
Yaş, (ortalama ± SD)	69.95 ± 13.76	73.74 ± 10.91	0.167
Cinsiyet K/E n(%)	453/550 (45.2/54.8)	17/26 (39.5/60.5)	0.467
Risk Faktörleri			
Hipertansiyon, n(%)	726 (72.4)	38 (88.4)	0.021
DM, n(%)	388 (38.7)	23 (53.5)	0.052
AF,n (%)-başvuru sırasında	114(11.4)	2(4.7)	0.627
AF, n(%)-taburculuk	295 (29.4)	6 (14.0)	0.028
Hiperlipidemi, n(%)	217 (21.6)	9 (20.9)	0.912
KAH, n(%)	283 (28.2)	16 (37.2)	0.201
KKY, n(%)	81 (8.1)	5 (11.6)	0.406
Geçirilmiş inme/GİA öyküsü, n(%)	221 (22.0)	6 (14.0)	0.208
Sigara kullanımı, n(%)	100 (10.0)	3 (7.0)	0.701
Başvuru NIHSS, (ortalama ± SD)	4.83 ± 4.45	5.88 ± 4.76	0.395
Başvuru NIHSS >4, n(%)	402 (40.1)	20 (46.5)	0.400
Takip mRS, (ortalama ± SD)	2.16 ± 2.20	3.30 ± 2.39	0.152
Takip mRS >3, n(%)	218 (27.1)	14 (42.4)	0.055
Hastanede mortalite, n(%)	105 (10.5)	12 (27.9)	<0.001
Tüm mortalite, n(%)	154(15.4)	18(41.9)	<0.001
Kardiyoaortik embolism,n(%)	311 (31.0)	8 (18.6)	0.08
CCS'e göre inme alt tipleri			
Büyük arter aterosklerozu, n(%)	271 (27.0)	15 (34.9)	0.244
Kardiyoaortik embolism,n(%)	311 (31.0)	8 (18.6)	
Küçük arter aterosklerozu, n(%)	114 (11.4)	7 (16.3)	
Diğer nedenler, n(%)	69 (6.9)	1 (2.3)	
Nedeni saptanamayan, n(%)	238 (23.7)	12 (27.9)	

SD; standard deviation, NIHSS; national ınstitutes of health stroke scale, mRS: modified Rankin Scale, DM; Diyabetes Mellitus, AF; Atriyal Fibrilasyo, KVH; Kardiyovasküler hastalık, KAH; Koroner arter hastalığı, KKY; Konjestif kalp yetmezliği, GİA; Geçici iskemik atak, CCS; Causative classification system

EP – 182 AİLE SAĞLIĞI MERKEZLERİNDE ÇALIŞAN HEMŞİRELERİN DEMANSA İLİŞKİN BİLGİ DÜZEYLERİ İLE TUTUM İLİŞKİSİ VE ETKİLİ DİĞER FAKTÖRLER: KESİTSEL BİR ÇALIŞMA

NURDAN YILDIRIM, YELİZ YELEN AKPINAR, ZEHRA DURNA

DEMİROĞLU BİLİM ÜNİVERSİTESİ FLORENCE NİGHTİNGLE HASTANESİ HEMŞİRELİK YÜKSEK OKULU

Amaç
Bu araştırmada, aile sağlığı merkezlerinde çalışan hemşirelerin demansa ilişkin bilgi düzeyleri ile tutum ilişkisi ve etkili diğer faktörlerin değerlendirilmesi amaçlanmıştır.

Metaryal ve Method:
Kesitsel ve tanımlayıcı tasarımdaki araştırma, 2025 yılında Çorum ili aile sağlığı merkezlerinde çalışan hemşirelerle yürütülmüştür (N=80). Veriler, "Hemşire Bilgi Formu", "Demans Bilgi Değerlendirme Ölçeği" ve "Demans Tutum Ölçeği" kullanılarak toplanmıştır. Verilerin analizinde SPSS 26.0 programı, normal dağılıma uygunluğu Shapiro-Wilk ve Kolmogorov- Smirnov testleri kullanılmıştır. Normal dağılımı olan verilerin karşılaştırılmasında tek yönlü varyans analizi, bağımsız örnekler t-testi, normal dağılım göstermeyenlerde Kruskal-Wallis, Mann-Whitney U testi, kategorik olan verilerde ki-kare testi kullanılmıştır.

Bulgular:
Demans görülme sıklığı dünya çapında önemli ölçüde artmaktadır. Demansın önlenmesi, erken teşhisi, tedavisi ve bakımı için demans hakkında bilgi edinmek önemlidir. Demansın erken teşhisi ve yönetimi için, sağlık çalışanlarının, ailelerin ve toplumun semptomlar hakkında yeterli bilgiye sahip olup olmadığının incelenmesi gerekmektedir. Günümüzde odak noktası bireyselleştirilmiş olan kaliteli bir hemşirelik bakımının sağlanması demans hastalarının bakımında oldukça önemlidir. Sağlık çalışanlarının çoğunluğunu hemşireler oluşturmakta, sağlık hizmeti alan kişilerle daha fazla etkileşim içinde oldukları için demansın erken teşhisini ve yönetimini koordine etmek için ideal bir konumda olmaktadırlar. Belirtilen bu bilgilerin ışığında hemşirelerin demansa yönelik bilgi ve tutumları ile etkili faktörlerin değerlendirilmesinin önemli olduğu düşünülmektedir. Bulgularımızın gerekli rehber öneriler sunulması, oluşabilecek sağlık risklerinin önlenmesi, etkili sağlık hizmet bakım sunumu ve literatür noktasında katkısı olacağı düşünülmektedir.

Sonuç:
Birinci basmakta çalışan hemşirelerin demans bilgi düzeyinin artırılması nitelikli hasta bakımı yönetimi için yapılacak iyileştirmeler öneme sahiptir.

Anahtar Kelimeler: Demans, hemşire, demans bilgi düzeyi, demans tutum

EP – 184 MULTİPL SKLEROZDA EDSS VE ÜST EKSTREMİTE KÖTÜLEŞMESİNDE DOKUZ DELİKLİ ÇİVİ TESTİ DİNAMİKLERİ

TUNCAY GÜNDÜZ, AHMED SERKAN EMEKLİ, MELİKE TEZEL, MURAT KÜRTÜNCÜ

İSTANBUL ÜNİVERSİTESİ, İSTANBUL TIP FAKÜLTESİ, NÖROLOJİ ANA BİLİM DALI, İSTANBUL

Amaç:
Multipl sklerozda (MS), hastalık ilerlemesini izlemek için en yaygın araç genişletilmiş engellilik durumu ölçeğidir (EDSS). Ancak 4,5 ve üzerindeki değerlerde EDSS esas olarak alt ekstremite fonksiyonunu yansıtır ve üst ekstremite bozukluğunu yeterince temsil etmez. Bu çalışmada, dokuz delikli çivi testi (9HPT) ile ölçülen üst ekstremite kötüleşmesinin, daha yüksek EDSS değerleriyle ilişkisinin incelenmesi amaçlanmıştır.

Materyal ve Metot:
En az iki kez, aralarında ≥6 ay bulunan multipl skleroz fonksiyonel kompozit (MSFC) testi uygulanmış 431 MS hastası çalışmaya alındı. Başlangıç EDSS değerlerine göre hastalar dört gruba ayrıldı (0–1,5; 2,0–3,0; 3,0–4,5; 5,0–6,0). EDSS, 9HPT ve 25 adım yürüme (25TW) testleri için yıllık değişim hızları hesaplandı. Eksik veriler rastgele orman yöntemiyle impute edildi. Korelasyon ve çoklu doğrusal regresyon analizleri yapıldı.

Bulgular:
Katılımcıların yaş ortalaması 42,6 (SS: ±10.3) yıl, ortalama hastalık süresi 11,2 (±7.6) yıl ve başlangıç EDSS değeri 3,1 (±1.5) idi. EDSS 3,0–4,5 ve 5,0–6,0 gruplarında yıllık 9HPT kötüleşme hızının daha yüksek olduğu bulundu ($p < 0,001$). EDSS <3,0 olan hastalarda 9HPT ile EDSS değişimi arasında anlamlı bir korelasyon izlenmezken, daha yüksek EDSS düzeylerinde bu ilişki belirgin hale gelmiş ve 9HPT ile EDSS değişimi arasında anlamlı bir korelasyon saptanmıştır ($r = 0,3$; $p < 0,001$). Çok değişkenli lineer regresyon analizinde 9HPT ilerlemesinin en güçlü belirleyicileri bu gruplardı. 25TW'de yıllık kötüleşme izlense de EDSS progresyonuyla korelasyon olmadığı saptandı.

Sonuç:
EDSS ≥3,0 olan hastalarda üst ekstremite özürlülük artışı genel engellilik progresyonu ile koreledir. EDSS'ye 9HPT'nin eklenmesi, özellikle yüksek skorları olan MS'li bireylerde engellilik izlemini daha duyarlı hale getirebilir.

Anahtar Kelimeler: Dokuz delikli çivi testi, EDSS, Multipl skleroz, MSFC, Üst ekstremite, Engellilik progresyonu

EP – 185 ANTİ-CASPR2 VE ANTİ-LGI1 ANTİKORLARI SAPTANAN ISAAC SENDROMU OLGUSU

MIRVARI NASIROVA, ARMAN ÇAKAR, HACER DURMUŞ TEKÇE, YEŞİM GÜLŞEN PARMAN

İSTANBUL ÜNİVERSİTESİ, İSTANBUL TIP FAKÜLTESİ, NÖROLOJİ ANA BİLİM DALI, İSTANBUL

Giriş:
Isaac Sendromu kaslarda sürekli kasılma ve seğirme (miyokimi) ile karakterize nadir bir otoimmün nöromüsküler hastalıktır. Bu sendromda voltaj kapılı potasyum kanalı (VGKC) kompleks proteinlerine, özellikle de CASPR2 veya LGI1'e karşı antikorlar tespit edilir. Bu bildiride her iki antikorun da pozitif saptandığı bir Isaac Sendromu olgusu sunulacaktır.

Olgu:
Yirmi beş yaşında erkek hasta bir ay önce başlayan, bacaklarda daha belirgin olan ağrı ve bacaklarda seğirme yakınmaları ile tarafımıza başvurdu. Kollarında ve bacaklarında kramp, ve karıncalanma hissi olan hastanın özgeçmişinde özellik yoktu. Hastanın nörolojik muayenesinde baldır ve uyluk bölgesinde miyokimi düşündüren atmaları vardı, diğer nörolojik muayenesi doğaldı. Yapılan EMG incelemesi, alt ekstremite periferik sinirlerinde eksitabilite artışı ile uyumluydu. Olası uyku bozuklukları ve santral sinir sistemi tutulumu açısından yapılan polisomnografi, elektroensefalogram ve kranyal MR incelemeleri normal sınırlar içerisindeydi. Lomber ponksiyon incelemesinde direkt bakıda hücre saptanmadı. BOS biyokimyasında IgG indeksi yüksekliği (0,82) dışında bulgu yoktu. Hastanın serum otoimmün ensefalit ve paraneoplastik nörolojik sendrom antikor panelinde anti-CASPR2 ve anti-LGI1 pozitif sonuçlandı. Detaylı malignite taramasında ise özellik saptanmadı. Yakınmaları semptomatik zaman içerisinde gerileyen hastaya immünmodülatör veya immünsüpresif tedavi uygulanmadı.

Tartışma ve Sonuç:
Isaac Sendromu'nda hastamızda olduğu gibi ağrılı kas krampları ve miyokimi ve nöromiyotoni gibi bulgular izlenir. Hastalıkta VGKC kompleksindeki farklı antjenlere karşı gelijen antikorlar izlense de nadiren olgumuzda olduğu gibi birden fazla antikor pozitif bulunabilir. Hastalık kimi zaman günlük hayatı belirgin düzeyde etkileyebildiğinden erken tanı ve tedavisi önem taşımaktadır.

Anahtar Kelimeler: Isaac Sendromu, periferik sinirlerinde eksitabilite artışı, miyokimi, VGKC kompleksi.

EP – 190 NADİR BİR OLGU: ÇOKLU ARI SOKMASINA İKİNCİL PERİFERİK FASİYAL PARALİZİ

ISRA NUR KOCKAR, VEDAT ALİ YUREKLİ

SÜLEYMAN DEMİREL ÜNİVERSİTESİ, NÖROLOJİ ANABİLİM DALI, ISPARTA

Giriş:
Arı sokması sonrası alerjik reaksiyonlara sık rastlanır. Nörolojik komplikasyonlar ise oldukça nadir olmakla birlikte olgu sunumları ve vaka serileri şeklinde bildirilmiştir. Bu bildiride çoklu arı sokmasından sonra gelişen periferik fasiyal paralizili bir olgu sunulacaktır.

Olgu:
15 yaşında kadın hasta bir gündür olan sağ mimik kaslarını oynatamama, sağ göz kapağını kapayamama, ağızda sola kayma nedeniyle başvurdu. Şikâyetlerinin başlamasından bir gün önce sağ skapuler bölgeden çok sayıda arı tarafından sokulduğu, bundan dokuz saat sonra baş ağrısı ve sağ kulakta çınlamasının olduğu, üç saat içinde bu şikayetleri düzelirken fasiyal paralizi geliştiği öğrenildi. Bilinen kronik hastalık, gebelik, soğuğa maruziyet, travma, enfeksiyon, aşılama öyküsü yoktu. Muayenede sağ yüz yarımında periferik fasiyal paralizi ve hipoestezi mevcuttu. Konuşma dizartrikti. İşitme kusuru, yüzde istemsiz hareket, göz, dil hareketlerinde bozukluk, disfaji yoktu. Herpetik vezikül izlenmedi. Beyin görüntülemesinde patoloji yoktu. Rutin serum laboratuvar incelemeleri normaldi. Oral prednizolon 1mg/kg dozda üç haftada kademeli kesilecek şekilde verildi. Göz koruma, fizyoterapi önerildi. Bir ayın sonunda yakınmalarında %90 düzelme izlendi.

Tartışma-Sonuç:
Arı zehrinin nörotoksik etkisinden içerdiği melitin, apamin ve gecikmiş immün yanıt sorumlu tutulmaktadır. Melitin santral sinir sisteminde kolinerjik ve nikotinik reseptörleri bloke etmekte; doku hasarına, ensefalopati kliniğine neden olabilmektedir. Periferik sinirlerdeyse melitin sinaptik Na-K-ATPaz aktivitesini, apamin kalsiyum bağımlı potasyum kanallarını inhibe ederek sinir kas kavşağındaki iletimi engelleyebilmektedir. Literatürde arı sokmasına ikincil fasiyal paralizinin yanı sıra serebrovasküler olay, optik nörit, akut poliradikülonöropati, miyastenia gravis, ensefalopati, akut dissemine ensefalomiyelit, trigeminal nevralji gelişen olgular tanımlanmıştır. Bu sunumda akut başlangıçlı nörolojik belirtilerin varlığında diğer sebeplerin yanında arı sokmasının da sorgulanması gerektiğine dikkat çekilmesi amaçlanmıştır.

Anahtar Kelimeler: Arı sokması, periferik fasiyal paralizi, nörotoksik, gecikmiş immün yanıt, melitin, apamin

EP – 194 ACİL SERVİSE AKUT PARAPLEJİ İLE GELEN SPONTAN SPİNAL EPİDURAL HEMATOM: OLGU SUNUMU

BURÇAK BARAZ KAYA[1], GÖNÜL VURAL[2]

[1]ANKARA BİLKENT ŞEHİR HASTANESİ NÖROLOJİ KLİNİĞİ
[2]ANKARA YILDIRIM BEYAZIT ÜNİVERSİTESİ TIP FAKÜLTESİ NÖROLOJİ ANA BİLİM DALI

Giriş:
Spontan spinal epidural hematom (SSEH) oldukça nadir görülen ve acil tanıyı gerektiren bir durumdur.

Travma, cerrahi, lomber ponksiyon, vasküler malformasyon, hipertansiyon, antiaggregan-antikoagülan kullanımı, koagülopatiler veya intraabdominal basıncı arttıran herhangi bir durum olmaksızın geliştiğinde "Spontan Spinal Epidural Hematom (SSEH)" olarak tanımlanır. Epidural venöz pleksuslardan kaynaklandığı düşünülür. En sık servikotorakal ve torakolomber bölgede görülür. Başlangıç semptomu ani, bıçak saplanır tarzda boyun ve sırt ağrısı olan bu klinik tablo transvers miyelit, akut spinal iskemi, disk herniasyonu, spondilit, disekan aort anevrizması, miyokard infarktüsü gibi farklı durumların ayırıcı tanısında yer alabilir. Tedavisi cerrahidir. Biz, acil servise akut parapleji ile gelen ve torakolomber epidural hematom tanısı alan bir olgumuzu sunacağız.

Olgu Sunumu:
85 yaşında erkek hasta enseden başlayıp sırta ve bele yayılan şiddetli ağrıyla birlikte her iki bacakta gelişen kuvvet kaybıyla başvurdu. Nörolojik muayenede hasta paraplejikti, T12 seviyesinde seviye veren duyu kusuru mevcuttu. Anal tonus yoktu. Taban cildi refleksi bilateral lakayt idi. DTR'ler hipoaktifti.

Torakolomber MRG'de, orta torakal T3-T4 başlayarak L2-3 düzeyine dek uzanan spinal kordu ortal alt torakal seviyede posteriordan basılayan ekstradural yerleşimli epidural hematom ile uyumlu multiseptalı kistik kolleksiyon izlendi. Epidural hematom sebepli parapleji olarak değerlendirildi, cerrahiye yönlendirildi.

Tartışma:
Acil servise akut parapleji/ tetrapleji tablosu ile gelen hastalarda, erken teşhis edildiğinde cerrahiden fayda görebilecek spinal bası muhakkak dışlanmalıdır. Sıklıkla şiddetli boyun ve sırt ağrısının takiben hızla tepe noktaya ulaşan ağır parapleji/tetrapleji tablosuyla prezente olan vakalarda spinal hemorajiler akla gelmelidir. Spontan spinal epidural hematom olgularında erken tanı ve tedavi prognozla direkt ilişkili görünmektedir, acil spinal bulgularla gelen hastalarda ayırıcı tanıda mutlaka düşünülmelidir.

Anahtar Kelimeler: Epidural hematom, parapleji, nörolojikacil

Sagittal ve Aksiyel T1 Kesitler

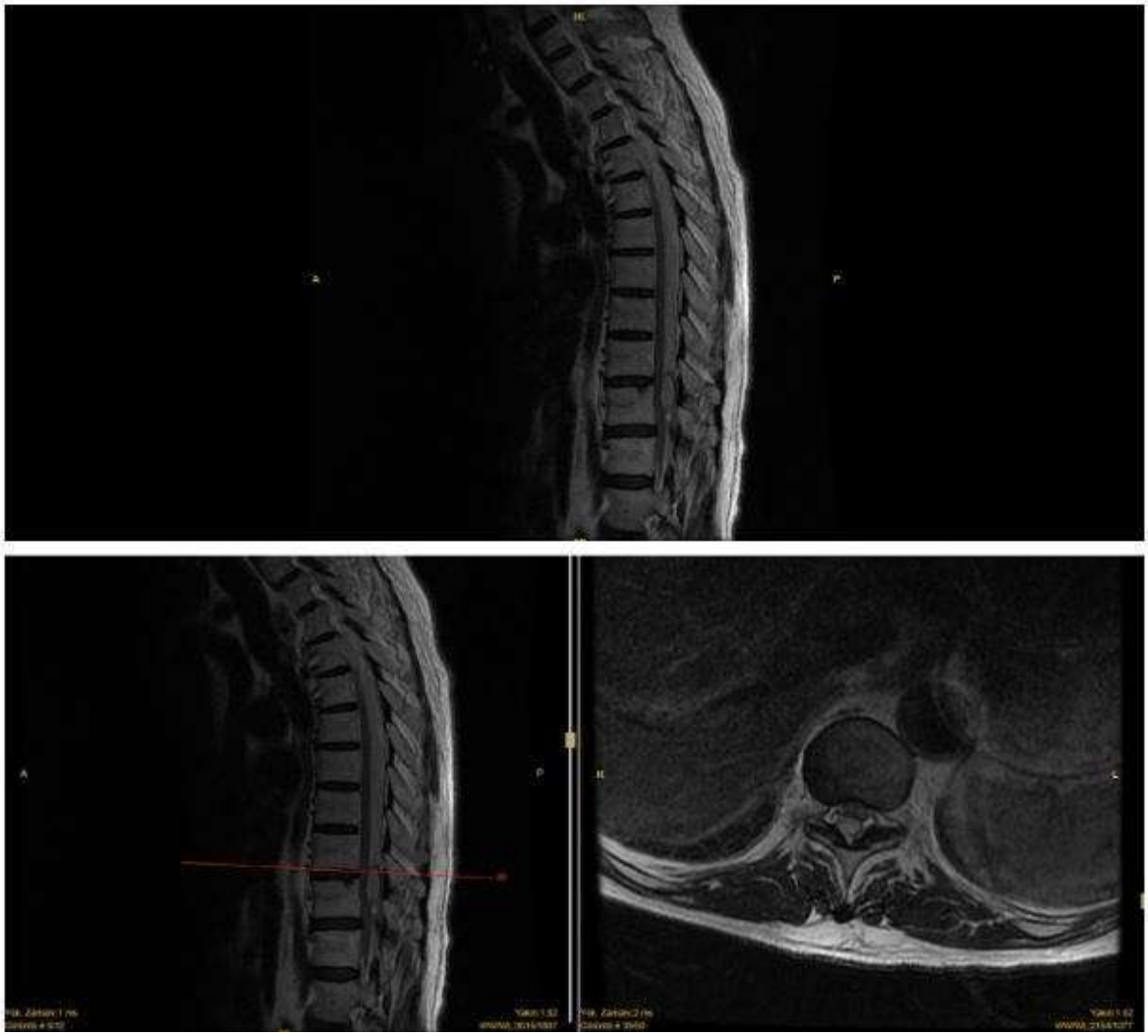

EP – 195 ACİL SERVİSE AKUT SEREBROVASKÜLER OLAY KLİNİĞİ İLE GELEN PONTOSEREBELLAR ABSE VE SEREBELLİT: OLGU SUNUMU

BURÇAK BARAZ KAYA, OĞUZHAN KURŞUN

ANKARA BİLKENT ŞEHİR HASTANESİ NÖROLOJİ KLİNİĞİ

Giriş:
Nörolojik semptomlar, sadece sinir sisteminin primer hastalıklarında değil, bazen de elektrolit bozuklukları, hipovitaminözler, disglisemi, enfeksiyöz süreçler, ilaçlar veya toksik maddeler sonucu görülebilmektedir. Biz de acil servise akut serebrovasküler olay (SVO) kliniği ile getirilen ancak komplike otitis eksterna (OE) sonucu gelişen pontoserebellar abse ve serebellit olgusu deneyimimizi sizlerle paylaşmak istedik.

Olgu Sunumu:
Acil servisi senkop sonrası sağ taraflı güçsüzlük, bilinç bulanıklığı, konuşamama şikayetleri ile getirilen 59 yaş erkek hasta, akut SVO ön tanısıyla tarafımıza danışıldı. Nörolojik muayenesinde letarji, nonkooperasyon, afazi, anizokori, sağ hemipleji ve sağ taban cildi refleksinde ekstansör yanıt mevcuttu. Difüzyon MRI'ında sol serebellar hemisfer inferior ve posteriorunda akut difüzyon kısıtlılığı ve iskemik SVO'da görülmesini beklemediğimiz şekilde pontoserebellar köşede parankim dışı-tentorial bölgede de T2 hiperintensite mevcuttu. Hastanın öyküsünde 1.5 ay önce sol OE nedeniyle opere olduğu, ancak enfeksiyöz süreçler halen devam ettiği için yeniden operasyon planlandığı öğrenildi. Bunun üzerine mevcut tablo ön planda SVO'dan ziyade enfeksiyöz lokal yayılım olarak değerlendirildi. Enfeksiyona sekonder serebral venöz trombüsün (SVT) ekartasyonu için çekilen MRI Venografide trombüs izlenmedi. Bu süreçte Diffüzyon MRI ve cerrahi branşların konsültasyon önerileri üzerine çekilen Kontrastli Kraniyal MRI ve Temporal MRI "sol sol pontoserebellar dural kalınlaşma, leptomeningeal kontrastlanma, abse ve sol superior serebellar arter sulama alanının diffüzyon kısıtlılığı" olarak raporlandı.

Tartışma:
Pontoserebellar bölgenin patolojileri arasında akustik nörinom, menengiom ve lipomlar başta olmak üzere tümörler; abseler, kistler, iskemik ve hemorajik SVO yer almaktadır. Pontoserebellar köşe abseleri nadir görülmekle birlikte hemen hemen her zaman vücuttaki bir enfeksiyona sekonder gelişmektedir. Literatürde bildirilen vakalar ise genelde kronik supuratif OE komplikasyonu olarak yer almaktadır. Enfeksiyöz lokal yayılımları olduğunda buna ikincil gelişebilecek SVT de muhakkak sorgulanmalı ve nörogörüntüleme gerçekleştirilmelidir. Aktif enflamasyon sürecindeki tüm lezyonların difüzyon kısıtladığı unutulmamalı, abseler de SVO ile ayırıcı tanıya girmelidir.

Anahtar Kelimeler: Serebellit, abse, pontoserebellar

Koronal T2 ve Aksiyel DWI kesit

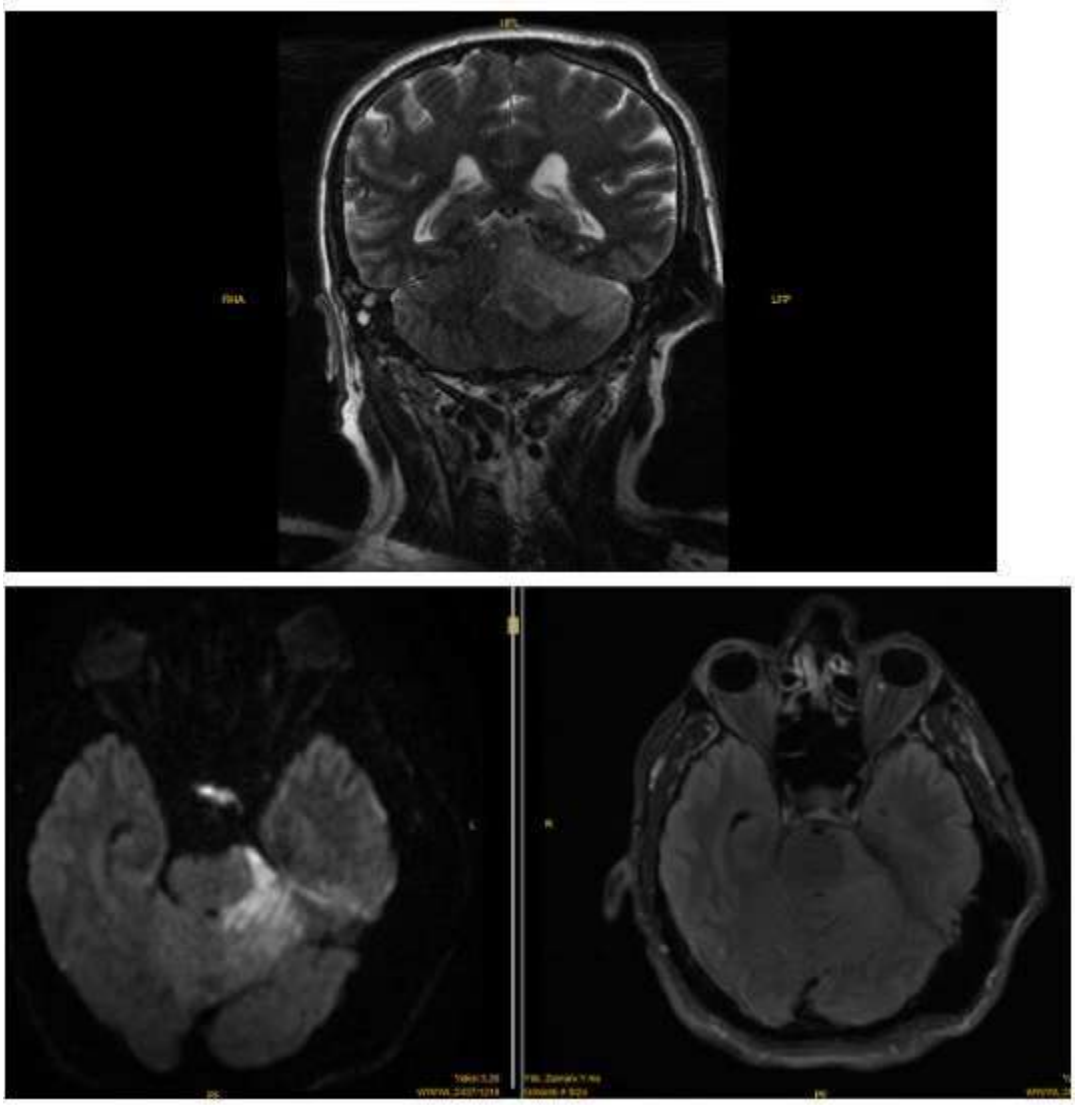

EP – 196 WHIPPLE AMELİYATI SONRASI GEÇ DÖNEMDE GELİŞEN BİR WERNICKE ENSEFALOPATİSİ OLGUSU

AHMET HAREKET[1], SERDAR BARAKLI[2]

[1]ANKARA BİLKENT ŞEHİR HASTANESİ, NÖROLOJİ KLİNİĞİ, ANKARA
[2]ANKARA YILDIRIM BEYAZIT ÜNİVERSİTESİ TIP FAKÜLTESİ, NÖROLOJİ ANA BİLİM DALI, ANKARA
BİLKENT ŞEHİR HASTANESİ, NÖROLOJİ KLİNİĞİ, ANKARA

Giriş:
Wernicke ensefalopatisi (WE), tiamin eksikliğine bağlı gelişen akut nörolojik bir sendromdur. Klasik triadı; mental durum bozukluğu, okülomotor bozukluk ve ataksiden oluşur. En sık kronik alkolizm ile ilişkilidir. Bununla birlikte gastrointestinal cerrahiler, malnütrisyon ve sistemik hastalıklar da etyolojide rol oynamaktadır. WE tanısında gecikme, kalıcı nörolojik sekel gelişimine yol açabilmektedir. Bu olgu sunumunda, Whipple ameliyatı sonrası non-alkolik etyolojiye bağlı gelişen bir WE olgusu sunulmaktadır.

Olgu:
Altmış altı yaşında erkek hasta, 3 gün önce başlayan bilinç bulanıklığı, diplopi ve yürüme güçlüğü şikâyetleri ile başvurdu. Alkol kullanım öyküsü bulunmayan hastaya, pankreas başı tümörü ön tanısı ile 2019 yılında Whipple ameliyatı uygulanmıştı. Postoperatif süreçte patoloji sonucu ile tip 1 otoimmün pankreatit açısından değerlendirilen hastada, histopatolojik ve laboratuvar incelemelerle IgG4 ilişkili hastalık dışlanmıştı.

Nörolojik muayenede bilinç letarjik, göz hareketlerinde her yöne kısıtlılık, horizontal nistagmus ve trunkal ataksi saptandı. Beyin manyetik rezonans görüntülemesinde (MRG) bilateral mamiller cisimler, medial talamus, periaquaductal beyaz cevher ve serebellar vermiste tipik T2 hiperintensiteleri saptandı. Klinik ve radyolojik bulgular doğrultusunda WE tanısı konuldu. Hastaya intravenöz yüksek doz tiamin tedavisi başlandı. Takiplerinde bilinç ve okülomotor bulgularda belirgin düzelme sağlanırken, ataksinin kısmen devam ettiği gözlendi.

Tartışma ve Sonuç:
WE etyolojik olarak yalnızca alkolizm ile sınırlı düşünülmemeli; gastrointestinal cerrahiler sonrası gelişebilecek non-alkolik nedenler de akılda tutulmalıdır. Whipple ameliyatı sonrası malabsorpsiyon riski bulunan hastalarda, klasik triadın ve tipik MRG bulgularının değerlendirilmesi tanıya katkı sağlamaktadır. Zamanında başlanan tiamin tedavisi, prognoz açısından belirleyici olup kalıcı nörolojik sekel gelişimini önlemede kritik rol oynamaktadır.

Anahtar Kelimeler: Tiamin, Wernicke, Whipple, ataksi, okülomotor, alkolizm

EP – 199 TEKRARLAYICI NÖROOFTALMOLOJİK BULGULARLA SEYREDEN MILLER FISHER OLGUSU

ADUL CANSU ÖZKORKMAZ, İBRAHİM ARDA YILMAZ

MERSİN ÜNİVERSİTESİ TIP FAKÜLTESİ HASTANESİ, NÖROLOJİ ANABİLİM DALI, MERSİN

Giriş:
Miller Fisher sendromu (MFS), ataksi, oftalmopleji, arefleksiyle karakterize Guillain-Barré sendromunun bir varyantıdır. Olgumuzda sağ gözde içe bakış kısıtlılığı, pitozis ve ataksiyle başvuran, bir ay sonra bilateral abdusens sinir felci gelişen, atipik ve rekürren bir MFS olgusu sunmayı amaçladık.

Olgu:
Bilinen diyabet ve koroner arter hastalığı olan 62 yaşında erkek hasta, binoküler bulanık görme ve hafif ataksi şikâyetleriyle acil servisimize başvurdu. Oftalmopleji veya görme alanı defekti saptanmayan hastanın görüntüleme ve VEP tetkikleri normaldi. Hasta takip önerisiyle taburcu edildi. 15 gün sonra sağ parsiyel 3. kranial sinir felci ve derin tendon refleks artışıyla servisimize yatırıldı. Ayrıntılı anamnezde bir yıldır sık diyare atakları geçirdiği, bir hafta önce ateşli diyare yaşadığı öğrenildi. Yapılan görüntüleme ve EMG'si normaldi. BOS analizinde protein ve albümin artışı görüldü, lökosit saptanmadı. Hastanın takiplerinde tedavisiz düzelme oldu. Taburculuğundan bir ay sonra bilateral abdusens sinir felci ile gelen hastanın tetkiklerinde GT1a IgG ve sulfatide IgG pozitif sonuçlandı. Tekrarlanan BOS analizinde yine total protein ve albümin artışı olduğu görüldü. Hastaya IVIG tedavisi uygulandı. Tedaviden 2 ay sonraki muayenesinde hastanın şikâyetlerinde %50 iyileşme gözlemlendi.

Sonuç:
Atipik bulgular, MFS'nin klasik triadının ötesine geçerek klinik spektrumunu genişletmekte ve tanısını zorlaştırmaktadır. Literatür, MFS olgularının %30'unun atipik bulgularla başvurduğu bildirmektedir. Bu olgu, MFS'nin genişleyen klinik ve immünolojik spektrumunu vurgulamakta, anti-GQ1b dışındaki antikorların da atipik kliniğinin patogenezinde rol oynayabileceğini düşündürmektedir.

Anahtar Kelimeler: Ataksi, Atipik MFS, Bilateral abdusens sinir felci, Parsiyel 3. kranial sinir felci, Rekürren MFS

EP – 200 MEKANİK TROMBEKTOMİ SONRASI YOĞUN BAKIM YATIŞ SÜRESİ ÜZERİNE ETKİLİ FAKTÖRLERİN İNCELENMESİ

TOLGA KARABACAK, BATUHAN ÖZERDEM, SONER DURSUN, FATMA GER AKARSU, ZAUR MEHDİYEV

ETLİK ŞEHİR HASTANESİ NÖROLOJİ ANA BİLİM DALI ANKARA

Giriş:
Mekanik trombektomi, büyük damar oklüzyonuna bağlı akut iskemik inme hastalarında fonksiyonel sonuçları iyileştiren etkili bir tedavi yöntemidir. Ancak işlem sonrası yoğun bakımda kalış süresi; inme şiddeti, enfarkt hacmi, enfeksiyon bulguları gibi çeşitli klinik ve laboratuvar parametrelerden etkilenebilmektedir.

Amaç:
Mekanik trombektomi sonrası yoğun bakım yatış süresini etkileyen faktörleri belirlemek.

Yöntem:
Etlik Şehir Hastanesi Nöroloji Yoğun Bakım kliniğinde Şubat 2024 – Şubat 2025 tarihleri arasında TICI 2c/3 rekanalizasyon elde edilen hastalar çalışmaya dahil edilmiştir. Bağımlı değişken olarak yoğun bakım yatış süresi, bağımsız değişkenler olarak yaş, başvuru NIHSS, 24 saatlik NIHSS düşüşü, ASPECT skoru, kültür pozitifliği, oklüzyon lokalizasyonu ve beyaz küre (WBC) değerleri analize dahil edilmiştir. Gruplar arası farklar Mann-Whitney U ve Ki-kare testleriyle incelenmiştir.

Sonuçlar:
Uzamış yatışla ilişkili faktörler; sol hemisfer inmesi (p=0.002), posterior sistem tutulumu (p=0.029), düşük ASPECT skoru (p=0.047), yüksek başvuru NIHSS (p=0.006), yüksek 24 saatlik NIHSS (p=0.000) ve başvuru WBC yüksekliği (p=0.029) olarak tespit edilmiştir. Lineer regresyon analizine göre, başvuru NIHSS'teki her 1 birimlik artış yatış süresini 1.77 gün artırırken, 24 saatlik NIHSS'teki her 1 birimlik iyileşme yatış süresini 1.27 gün azaltmaktadır. Yaş ve kültür pozitifliği ile yatış süresi arasında istatistiksel olarak anlamlı bir ilişki saptanmamıştır.

Tartışma:
Çalışmamızda, mekanik trombektomi sonrası yoğun bakım yatış süresini uzatan başlıca faktörler; inme şiddeti, enfarkt hacmi ve inflamatuar parametreler olarak belirlenmiştir. Başvuru NIHSS ve WBC yüksekliği, klinik ciddiyetin bir göstergesi olarak uzamış yatışla anlamlı ilişki göstermiştir. Öte yandan, 24 saatlik NIHSS iyileşmesinin yatış süresini kısaltması, erken nörolojik düzelmenin prognostik değerini ortaya koymaktadır. Bu bulgular, yoğun bakım sürecinin bireyselleştirilmesinde bazı klinik ve radyolojik göstergelerin öngörücü olabileceğini düşündürmektedir.

Anahtar Kelimeler: İnme, Mekanik trombektomi, Yoğun bakım

EP – 203 ENTELEKTÜEL YETİ KAYBI BULUNAN EPİLEPSİ HASTALARININ KLİNİK VE ELEKTROFİZYOLOJİK ÖZELLİKLERİ

SELEN ÜÇEM, HANDE ÖZKILIÇASLAN, FAHRETTİN SERTAÇ YAPAR, İREM ERKENT, CANDAN GÜRSES

KOÇ ÜNİVERSİTESİ, KOÇ ÜNİVERSİTESİ HASTANESİ, NÖROLOJİ ANABİLİM DALI, İSTANBUL

Giriş:
Epilepsi beynin nöbet üretmeye kalıcı eğilimi ile karakterize olan nörolojik, bilişsel ve psikiyatrik sonuçlarıyla yaşam kalitesini olumsuz etkileyen bir hastalıktır. Entelektüel yeti kaybı (EYK), entelektüel ve uyum sağlayıcı işlevlerde yetersizlikle seyreden bir nörogelişimsel bozukluktur, epilepsi hastalarının yaklaşık %20–25'inde görülen bir komorbiditedir. Erken başlangıç, tedaviye direnç, psikiyatrik komorbiditelerle ilişkilidir. Ancak EYK olan epilepsi hastalarının klinik ve elektrofizyolojik özellikleri yeterince incelenmemiştir.

Yöntem:
2018–2024 yılları arasında Koç Üniversitesi Hastanesi Epilepsi Bölümü'ne başvuran 80 epilepsi hastasının klinik, EEG, MRG verileri retrospektif olarak incelendi. EYK olan ve olmayan gruplar arasında demografik, klinik ve elektrofizyolojik özellikler karşılaştırıldı.

Bulgular:
Çalışmaya toplam 80 hasta dahil edildi; medyan yaş 29.0 [22.0–39.0] olup, %40.5'i (n=33) kadındı. Hastaların %52.5'inde (n=42) EYK, %17.7'sinde otizm (n=14) tanısı mevcuttu. EEG'de epileptojenik odak %85.0 (n=68), multifokalite ve zemin yavaşlaması %21.2 (n=17), oranında saptandı. MRG'de anormallik %61.5 (n=48) hastada vardı. EYK grubunda nöbet başlangıç yaşı daha erken (7.0 vs. 22.0 yıl, $p<0.001$), kullanılan anti-nöbet ilaç sayısı daha yüksekti (3.0 vs. 2.0, $p<0.001$). EYK grubunda motor (%54.8 vs. %2.6, $p<0.001$), mental (%76.2 vs. %7.9, $p<0.001$) gelişim basamaklarında gecikmeler daha sık görüldü. EYK grubunda EEG'de multifokalite ($p=0.038$), epileptojenik odak ($p=0.020$), kraniyal MRG anormallikleri EYK olan grupta daha sık (%76.2 vs %44.7, $p=0.039$) izlendi. Status epileptikus öyküsü de EYK grubunda daha fazlaydı (%33.3 vs.%18.4, $p=0.041$).

Tartışma:
Bu çalışmada, EYK'sı bulunan epilepsi hastalarının klinik ve elektrofizyolojik açıdan kendine özgü özellikler sergilediği gösterilmiştir. Bu hastalarda nöbetlerin daha erken başladığı, daha fazla ilaç kullanımına ihtiyaç duyulduğu, motor/mental gelişim sorunlarının daha sık izlendiği, EEG/MRG'de anormalliklerin daha belirgin olduğu saptanmıştır. Ayrıca status epileptikus öyküsü daha yaygın olup nöbet kontrolü daha güçtür. Bulgular, EYK'nın epilepsi prognozu ve tedavi yanıtı üzerinde etkili bir faktör olduğu, bu gruba özgü yaklaşımlar geliştirilmesi gerektiğini düşündürmektedir.

Anahtar Kelimeler: Entellektüel Yeti Kaybı, Nöbet, Epilepsi, Dirençli, EEG

EP – 205 NADİR GÖRÜLEN NÖRODEJENERATİF BİR HASTALIK OLGUSU: KORTİKOBAZAL DEJENERASYON

BÜŞRA BOZDOĞAN ÖZYAVUZ[1], DERYA KARA GENÇ[1], BEYZANUR BOZKURT[1], ALİHAN ABDULLAH AKBAŞ[1], SİMGE ALMAÇ[1], YEŞİM GÜZEY ARAS[2]

[1]SAKARYA EĞİTİM VE ARAŞTIRMA HASTENESİ, NÖROLOJİ KLİNİĞİ, SAKARYA
[2]SAKARYA ÜNİVERSİTESİ TIP FAKÜLTESİ, NÖROLOJİ ANA BİLİM DALI, SAKARYA

Giriş:
Kortikobazal dejenerasyon (KBD), kortikal ve ekstrapiramidal bulgularla seyreden nadir, ilerleyici bir tauopatidir. Klinik tabloda apraksi, yabancı el fenomeni, bilişsel bozukluklar, demans ve asimetrik parkinsonizm ön plandadır. Distoni, miyoklonus ve konuşma bozuklukları da eşlik edebilir. Kesin tedavisi olmayıp, semptomlara yönelik yaklaşımlar uygulanmaktadır.

Olgu:
Altmış yaşında kadın hasta, yaklaşık bir buçuk yıldır unutkanlık, kelime bulma güçlüğü, dikkat dağınıklığı ve anlamsız davranışlar şikâyetleri ile başvurdu. Günlük yaşam aktivitelerinde belirgin kayıp vardı. Nörolojik muayenesinde afazi, sağ elde istirahat tremoru, sağ üst ekstremitede rijidite ve bradikinezi saptandı. Mini Mental Durum Testi 21/30 idi. Manyetik rezonans görüntülemede sol frontal ve temporo-oksipital bölgelerde sağa göre daha belirgin asimetrik kortikal atrofi görüldü. Bulgular KBD ile uyumlu olarak değerlendirildi. Semptomatik açıdan pramipeksol ve rivastigmin tedavisi başlanarak psikiyatri ve fizik tedaviye yönlendirildi.

Tartışma:
KBD genellikle 60 yaş civarında başlamakta olup sağkalım süresi 6–7 yıl arasında değişir. Klinik tabloda yürüme bozuklukları, apraksi ve bilişsel gerileme ön plandadır. Literatürde levodopanın rijidite üzerine kısmi etkisi, rivastigminin ise davranışsal semptomları hafiflettiği bildirilmiştir. Ancak hastalığa özgü tedavi bulunmamaktadır. Multidisipliner yaklaşım, yaşam kalitesinin artırılması ve bağımsızlığın mümkün olduğunca korunması açısından önem taşır. Sunulan olgu, klinik ve görüntüleme bulgularının birlikte değerlendirilmesinin KBD tanısındaki önemini göstermektedir.

Anahtar Kelimeler: Apraksi, Atrofi, Demans, Parkinsonizm, Taupati.

EP – 208 NÖROLOJİK ACİL KLİNİK İLE BAŞVURAN VE WILSON HASTALIĞI TANISI ALAN OLGU SUNUMU

EMRE ARIKAN, HALİL İBRAHİM BELEN, VEDAT ÇİLİNGİR

VAN YÜZÜNCÜ YIL ÜNİVERSİTESİ TIP FAKÜLTESİ NÖROLOJİ ANABİLİM DALI

Wilson hastalığı bakır metabolizmasının otozomal resesif geçişli hastalığıdır. Klinik fenotipler hepatik, hemolitik, nörolojik ve psikiyatrik hastalıkları içerir. Wilson hastalığına ATP7B genindeki mutasyonlar neden olur. ATP7B hepatik bakır taşıyıcı proteini kodlar ve bakırın safraya atılımında önemli rol oynar. Wilson hastalığındaki nörolojik semptomlar dizartri, ataksi, parkinsonizm, distoni ve tremorun değişik kombinasyonlarını içerir. Wilson hastalığı eğer tedavi edilmezse mortal seyirlidir. Bu olgu sunumunda akut nörolojik semptom ile acil servise gelen ve yatırılarak Wilson hastalığı tanısı alan bir vakayı sunmayı böylece ilk belirtinin nörolojik acil olabileceğini hatırlatmayı hedefledik.

Anahtar Kelimeler: Wilson hastalığı, nörolojik acil semptomlar, metabolik hastalıklar

Resim 1



Kayser fleischer halkası

Resim 2

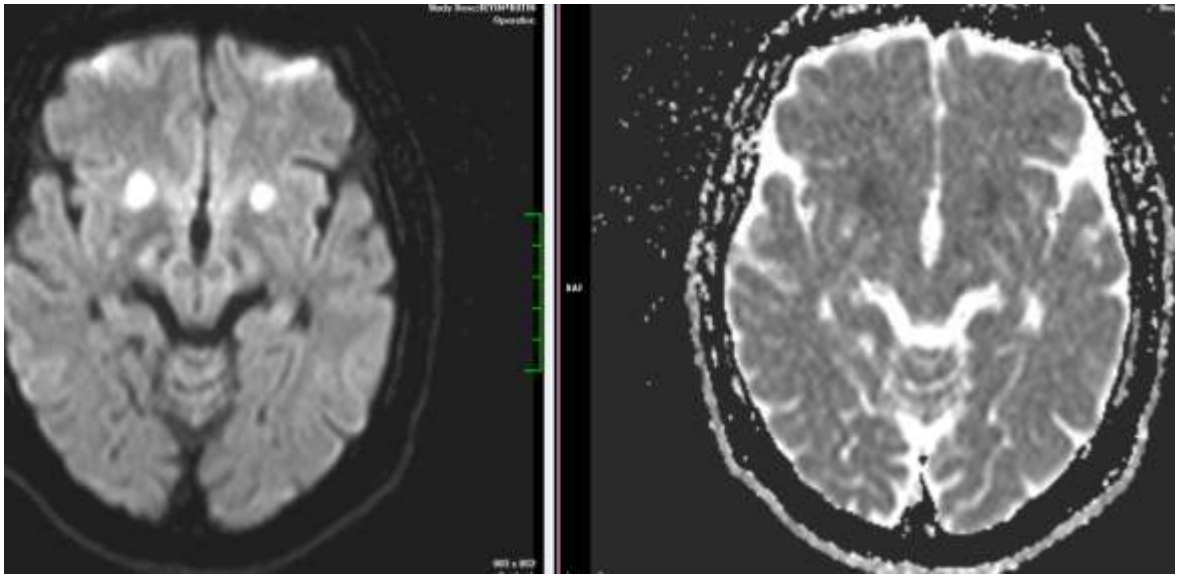

Beyin Difüzyon Manyetik Rezonans Görüntüleri

EP – 209 DİFFÜZ BÜYÜK B HÜCRELİ LENFOMA'DA SPİNAL TUTULUMUN MİYELİT İLE KARIŞTIĞI NADİR BİR OLGU

BEYZA NUR BOZKURT[1], DERYA KARA GENÇ[1], ALİHAN ABDULLAH AKBAŞ[1], SİMGE ALMAÇ[1], BÜŞRA BOZDOĞAN ÖZYAVUZ[1], SAMET ÖNCEL[1], ABDULKADİR TUNÇ[2]

[1]SAKARYA EĞİTİM ARAŞTIRMA HASTANESİ, NÖROLOJİ ANABİLİM DALI, SAKARYA
[2]SAKARYA ÜNİVERSİTESİ EĞİTİM VE ARAŞTIRMA HASTANESİ, NÖROLOJİ ANABİLİM DALI, SAKARYA

Giriş:
Diffüz büyük B hücreli lenfoma (DBBHL), non-Hodgkin lenfomaların en sık görülen agresif alt tipidir. Spinal metastaz insidansı %2–3 olup, klinikte miyelit benzeri bulgularla karışabilir. Miyelit ayırıcı tanısında neoplastik infiltrasyonun göz önünde bulundurulmaması, tanıda gecikmelere yol açabilir.

Olgu Sunumu:
Elli yedi yaşında erkek hasta, bacaklarda uyuşma ve ilerleyici güçsüzlük yakınmalarıyla başvurdu. Zamanla yürüme güçlüğü ve idrar/gaita yapmada zorlanma eklenmişti. Miyelit ön tanısı ile tarafımıza yönlendirilen hastanın nörolojik muayenesinde alt ekstremitelerde paraparezi, distalde hipoestezi, hiperaktif refleksler ve bilateral Babinski refleksi mevcuttu. Servikal MRG'de C4–5 seviyesinde kontrast tutan T2 hiperintens lezyon izlendi ve başlangıçta miyelitle uyumlu değerlendirildi. Ancak hastanın DBBHL öyküsü göz önüne alınarak yapılan ileri incelemelerde lezyonun lenfoma metastazına bağlı olduğu düşünüldü. PET-BT'de aynı seviyede artmış metabolik aktivite izlenerek tanı konfirme edildi.

Tartışma:
DBBHL'de spinal metastaz nadirdir ancak miyelit ile karışabilecek klinik ve radyolojik bulgular gösterebilir. Bu olguda başlangıçta miyelit şüphesi ön plandayken, hastanın lenfoma öyküsü, progresif nörolojik defisiti ve görüntüleme bulguları metastaz lehine yorumlanmıştır. Tanıda PET-BT'nin katkısı vurgulanmalıdır. Tedavi, cerrahi dekompresyon, radyoterapi ve kemoterapi seçeneklerinin multidisipliner olarak planlanmasını gerektirir. Bu olgu, miyelit ön tanısı ile başvuran hastalarda lenfoma metastazının ayırıcı tanıda mutlaka göz önünde bulundurulması gerektiğini ortaya koymaktadır.

Anahtar Kelimeler: Diffüz büyük B hücreli lenfoma, Spinal metastaz, Miyelit, Ayırıcı tanı

EP – 210 İMMÜN KONTROL NOKTASI İNHİBİTÖRÜ NIVOLUMAB SONRASI GELİŞEN RETROBULBER OPTİK NÖRİT: OLGU SUNUMU

AYŞE KRİSTİNA POLAT, SEMANUR AKSU, BÜŞRANUR KAPLAN, EREN KILIÇ, ABDULKADİR TUNÇ

SAKARYA ÜNİVERSİTESİ TIP FAKÜLTESİ, NÖROLOJİ ANABİLİM DALI

Giriş:
Programlanmış hücre ölümü reseptörü-1 (PD-1) inhibitörleri, malignite tedavisinde sağkalımı artıran immünoterapötik ajanlardır. Bununla birlikte, nadir görülen nöro-oftalmolojik yan etkiler ciddi ve kalıcı morbiditeye neden olabilir. Optik nörit, PD-1 inhibitörlerine bağlı olarak gelişebilen, hızlı tanı ve immünsupresif tedavi gerektiren nadir komplikasyonlardan biridir. Bu sunumda, nivolumab tedavisi sonrası gelişen retrobulber nörit olgusu üzerinden ayırıcı tanı süreci ve erken müdahalenin önemine dikkat çekilmektedir.

Olgu:
Altmış beş yaşında kadın hasta, akciğer malignitesi nedeniyle kemoterapi sonrası nivolumab tedavisi almakta iken sağ gözde bulanık görme ile başlayan ve kısa sürede tam görme kaybına ilerleyen yakınmalarla başvurdu. Nörolojik muayenede sağ göz görme keskinliği 0/10, sol göz tam; sağda relatif afferent pupil defekti (RAPD) pozitifti. Orbital manyetik rezonans görüntülemede sağ optik sinirde kısa segment gadolinyum tutulumu izlendi. Görsel uyarılmış potansiyel (VEP) incelemesinde sağ gözde P100 yanıtı elde edilemedi. Retrobulber nörit ön tanısıyla yüksek doz intravenöz metilprednizolon tedavisi başlandı ve kısmi görsel iyileşme sağlandı. Hasta olası immünoterapi ilişkili otoimmün optik nöropati açısından yakın izleme alındı.

Tartışma:
PD-1 inhibitörleri, T-hücre aracılı demiyelinizasyon ve miyelin antijenlerine karşı gelişen otoimmün yanıt mekanizmaları ile optik sinir hasarına yol açabilir. Bu immün aracılı süreçte inflamatuvar aktivasyon hızlı ve şiddetli görme kaybına neden olabilir. Tanıda oftalmolojik değerlendirme, VEP ve orbital MR bulguları belirleyici öneme sahiptir. Literatür, erken dönemde yüksek doz intravenöz metilprednizolonun inflamasyonu baskılayarak görsel prognozu iyileştirebileceğini göstermektedir. Bu olgu, immün kontrol noktası inhibitörleri ile tedavi edilen hastalarda nörolojik yan etkilerin yakından izlenmesinin, optik nöritin potansiyel bir komplikasyon olarak akılda tutulmasının önemini vurgulamaktadır.

Anahtar Kelimeler: İmmün Kontrol Noktası İnhibitörleri, Optik Nörit, Programlanmış Hücre Ölümü 1 Reseptörü

EP – 211 MELKERSSON–ROSENTHAL SENDROMU ÜZERİNE OLGU TEMELLİ BİR DEĞERLENDİRME

BEYZA NUR BOZKURT[1], DERYA KARA GENÇ[1], ALİHAN AKBAŞ[1], SİMGE ALMAÇ[1], BÜŞRA BOZDOĞAN ÖZYAVUZ[1], SAMET ÖNCEL[1], ABDULKADİR TUNÇ[2]

[1]SAKARYA EĞİTİM ARAŞTIRMA HASTANESİ, NÖROLOJİ ANABİLİM DALI, SAKARYA
[2]SAKARYA ÜNİVERSİTESİ EĞİTİM VE ARAŞTIRMA HASTANESİ, NÖROLOJİ ANABİLİM DALI, SAKARYA

Giriş:
Melkersson-Rosenthal sendromu (MRS), nadir görülen nöro-mukokütanöz granülomatöz bir hastalıktır. Klasik triad tekrarlayan periferik fasiyal paralizi, orofasiyal ödem ve fissürlü dildir. Ancak tam triad yalnızca olguların %8-25'inde görülür ve sıklıkla tanıda gecikmeler yaşanır. Etiyopatogenezde genetik yatkınlık, otoimmünite, enfeksiyonlar ve immün disregülasyon öne sürülmektedir.

Olgu Sunumu:
Kırk dokuz yaşında kadın hasta, son sekiz ay içinde yedi kez sağ periferik fasiyal paralizi (PFP) atağı nedeniyle başvurmuştur. Bu atakların her biri ayrı birer epizot olarak değerlendirilmemiştir. Yirmi yıl önce sol PFP öyküsü de mevcuttu. Diyabetes mellitus dışında ek hastalığı yoktu. Muayenede sağ gözde hafif lagoftalmi, sağ nazolabial oluk silinmesi, maksiller bölgede ödem ve dilde fissür görünümü saptandı. Laboratuvar incelemeleri normal, kraniyal MRG ve MRA doğal bulundu. Fenotipik bulgular ve tekrarlayan PFP öyküsü MRS lehine yorumlandı. Hasta sistemik kortikosteroid ve immünsüpresif azatiyoprin ile tedavi edildi; tedavi sonrası son altı ayda yeni atak izlenmedi.

Tartışma:
MRS'nin en sık başvuru bulgusu orofasiyal ödemdir, fakat olgumuzda tekrarlayan fasiyal paralizi ve fissürlü dil tanıda en yol gösterici özellikler olmuştur. Literatürde fasiyal paralizinin genellikle rekürren ve unilateral başladığı, ancak zamanla kontralateral tutuluma ilerleyebildiği belirtilmektedir. Tedavide ilk basamak kortikosteroidlerdir; intralezyonel enjeksiyonlar, NSAİİ'ler ve immünsüpresanlar (ör. metotreksat, azatiyoprin) dirençli olgularda kullanılmaktadır. Erken tanı, kozmetik deformitelerin ve kalıcı sinir hasarının önlenmesi açısından kritik öneme sahiptir.

Anahtar Kelimeler: Melkersson-Rosenthal Sendromu, Fasiyal Paralizi, Granülomatöz Hastalık (Kronik)

EP – 213 PARANEOPLASTİK SOX1 ANTİKORU İLE GELİŞEN LAMBERT EATON MİYASTENİK SENDROMU OLGUSU

EMİNE ACAR[1], MERVE YAĞMUR ÇOBAN ORAL[1], SÜLEYMAN KUTLUHAN[2]

[1]*SÜLEYMAN DEMİREL ÜNİVERSİTESİ NÖROLOJİ ANA BİLİM DALI*
[2]*MEDİKAYA HOSPİTAL NÖROLOJİ*

Giriş:
Lambert Eaton Miyastenik Sendromu (LEMS) genellikle otoimmün bir hastalıktır ve paraneoplastik olarak da ortaya çıkabilir. Klinik tablonun presinaptik sinir terminallerinde bulunan P/Q tipi voltaj kapılı kalsiyum kanallarına karşı oluşan antikorlardan ve asetilkolin (ACh) salınımının azalmasından kaynaklandığı düşünülmektedir. Klinik bulgular; kas güçsüzlüğü, azalmış derin tendon refleksleri (DTR) ve otonomik fonksiyon bozukluğu şeklinde ortaya çıkabileceği gibi oküler ve bulber belirtiler de eşlik edebilir. Aşağıda paraparezi tablosuyla araştırdığımız Küçük Hücreli Akciğer Kanseri (KHAK)'ne bağlı paraneoplastik sendromla ilişkili SOX1 antikoru pozitif saptanan bir LEMS olgusunu sunuyoruz.

Olgu:
Diyabetes Mellitus'u ve sigara kullanım öyküsü olan 67 yaş erkek hasta; 4 aydır olan bacaklarda güçsüzlük, çift görme ve 20 kilo kaybı şikayetleri ile kliniğimize başvurdu. Nörolojik muayenede kas gücü; alt ekstremitelerde 4/5 ve her iki gözde dışa bakış kısıtlılığı saptandı. DTR'leri alınamadı. Yorma testinde zorlanan hastada birkaç deneme sonra düzelme izlendi. Takiplerinde hipotansif seyreden hastanın kabızlık şikayetleri de gelişti. Repetetif EMG'de myonöronal kavşak disfonksiyonu ile uyumlu bulgular elde edildi. ACh Esteraz Antikoru negatif sonuçlandı. LEMS ön tanısı ile pridostigmin ve İVİG tedavisi verildi. Düzelme izlenmedi. Maligniteye yönelik yapılan görüntülemelerde akciğerde kitle izlendi. Biyopsi KHAK olarak sonuçlandı. Beyin omurilik sıvısından bakılan paraneoplastik panelde SOX1(+++) saptandı. Hasta Tıbbı Onkoloji bölümüne yönlendirildi ve tanı konulduktan yaklaşık 5 ay sonra exitus oldu.

Sonuç:
Yürüme güçlüğü ile gelen özellikle yaşlı hastalarda araştırmamız gereken etiyoloji yelpazesi oldukça geniş olup bunların arasında paraneoplastik sendromlar da yer almaktadır. KHAK'ye bağlı farklı paraneoplastik antikorlar gelişebileceğinden çeşitli klinik tablolar da ortaya çıkabilir. Bu bağlamda hastamız KHAK ilişkili SOX1 antikoruyla gelişen bir LEMS olgusu olarak değerlendirilmiştir.

Anahtar Kelimeler: Küçük hücreli akciğer karsinomu, lambert-eaton miyastenik sendromu, paraneoplastik sendrom, SOX-1

EP – 222 BİLATERAL OPTİK NÖRİT İLE PREZENTE OLAN OKSİPİTAL KİTLE: NADİR BİR OLGU SUNUMU

AYŞE KRİSTİNA POLAT[1], SEMANUR AKSU[1], BÜŞRANUR KAPLAN[1], EREN KILIÇ[1], TÜRKAN ACAR[2]

[1]S. B. SAKARYA EĞİTİM VE ARAŞTIRMA HASTANESİ, NÖROLOJİ KLİNİĞİ
[2]SAKARYA ÜNİVERSİTESİ TIP FAKÜLTESİ, NÖROLOJİ ANABİLİM DALI

Giriş:
Optik nörit, optik sinirin inflamasyonu ile karakterize olup genellikle akut unilateral görme kaybı, göz hareketleriyle ağrı ve renkli görmede bozulma ile prezente olur. Bilateral tutulum daha nadirdir ve çoğunlukla nöromiyelitis optika spektrum bozukluğu, miyelin oligodendrosit glikoprotein antikor ilişkili hastalık, sistemik inflamatuar ya da toksik-metabolik nedenlerle ilişkilidir. Optik siniri infiltre eden tümöral süreçlere bağlı optik nöropati ise oldukça nadir bir durumdur. Bu olgu, paraneoplastik etiyolojiye bağlı akkiz bir optik nöropati tablosunu ve bununla ilişkili olarak zaman içinde saptanan oksipital kitleyi vurgulamakta olup, paraneoplastik nörolojik sendromların ayırıcı tanıdaki önemine işaret etmektedir.

Olgu:
32 yaşında erkek hasta, yaklaşık 1 yıldır sol gözde sürekli bulanık görme ve aralıklı puslu-karanlık görme atakları nedeniyle başvurdu. Son aylarda şikayetlerinde artış olduğu belirtildi. Muayenede sol afferent pupiller defekt ve sol homonim hemianopsi dışında patoloji saptanmadı. İnflamasyon ilişkili parametreler, AQP4 ve Anti-MOG antikorları negatif bulundu. Sağ oksipital lobda 2×3 cm boyutlarında kitle lezyonu ve her iki optik sinirde kalınlaşma ile kontrast tutulumu izlendi. Hastaya intravenöz metilprednizolon sonrası oral prednizolon tedavisi başlandı. Klinik ve radyolojik bulgular doğrultusunda düşük dereceli glial tümör veya primer SSS lenfoması düşünüldü ve ileri değerlendirme için beyin cerrahisi kliniğine yatırıldı. Cerrahi sonrası patoloji sonucuna göre adjuvan tedavi planlanması kararlaştırıldı.

Tartışma:
Olgumuzda paraneoplastik optik nöritin nadir ve dikkat çekici bir klinik sunumu görülmektedir. Bulgular, özellikle eşzamanlı malignite varlığında açıklanamayan nörolojik semptomların değerlendirilmesinde paraneoplastik etiyolojilerin mutlaka göz önünde bulundurulması gerektiğini vurgulamaktadır. Bu alandaki ilerlemeler, yeni klinik deneyimlerin paylaşılması ve sistematik araştırmalarla mümkündür. Bu durum, nedeni belirsiz optik nöropati olgularında geniş bir ayırıcı tanı yaklaşımının gerekliliğini vurgulamaktadır.

Anahtar Kelimeler: Paraneoplastik optik nörit, bilateral optik nöropati, immünoterapi, kortikal görme bozukluğu

EP – 226 MYH2 GEN MUTASYONU İLE İLİŞKİLİ OFTALMOPLEJİLİ MİYOZİN MİYOPATİSİ: SERONEGATİF MİYASTENİA GRAVİS İLE KARIŞAN NADİR BİR OLGU

VASFİYE SEZER[1], OĞUZHAN TURHAN[1], LEVENT AVCI[1], ÖMER ELÇİ[1], NİDANUR DEĞİRMENCİOĞLU[1], SAMET ÖNCEL[2], ABDULKADİR TUNÇ[3]

[1]SAKARYA ÜNİVERSİTESİ EĞİTİM VE ARAŞTIRMA HASTANESİ, NÖROLOJİ KLİNİĞİ, SAKARYA
[2]SAKARYA HENDEK DEVLET HASTANESİ, SAKARYA
[3]SAKARYA ÜNİVERSİTESİ TIP FAKÜLTESİ, NÖROLOJİ KLİNİĞİ, SAKARYA

Giriş:
Kronik progresif eksternal oftalmopleji (KPEO), göz kası hareketlerinde kademeli azalma ve ptozis ile karakterizedir. Bu klinik sendrom mitokondriyal hastalıklar, konjenital miyopatiler ve miyastenik sendromlarda görülebilir. Oftalmoplejili miyozin miyopatisi, MYH2 gen mutasyonları sonucu ortaya çıkar ve özellikle tip 2A kas liflerini etkiler. MYH2, miyozin ağır zincirini kodlayarak kas kasılmasının düzenlenmesinde kritik rol oynar. Mutasyonlar kas lifi kontraktilitesini bozarak oftalmopleji, yüz ve bulber kas zayıflığına yol açar. Bu olgu, seronegatif miyastenia gravis (MG) ile karışan nadir bir MYH2 ilişkili miyopatiyi sunmaktadır.

Olgu Sunumu:
Elli dört yaşında kadın hasta, 7 yıldır süren ptozis ve son dönemde eklenen disfaji ile başvurdu. Dış merkezde seronegatif MG tanısı konmuş, AChR, MuSK ve LRP4 antikorları negatif bulunmuştu. Aile öyküsünde benzer bulgular ve IVIG tedavisi alan bireyler vardı. Başlangıçta mestinon tedavisine kısmi yanıt alınsa da bulber kaslarda ilerleyici güçsüzlük gelişti. Hastaya IVIG ve düşük doz steroid tedavisi uygulanarak kısmi düzelme sağlandı. Genetik incelemede MYH2 geninde heterozigot olası patojenik c.2180+1G>T varyantı saptandı.

Tartışma:
MYH2 mutasyonları, konjenital miyopati 6 ve eksternal oftalmopleji ile seyreden bir klinik spektrum oluşturur. Bu mutasyonlar hızlı kas liflerini etkileyerek egzersiz intoleransı ve bulber semptomlara neden olur. Bizim olgumuzda olduğu gibi, MG ile klinik benzerlik tanıda gecikmeye yol açabilir. Connexin ve kontraktil protein etkileşimlerindeki bozulmalar, kas lif bütünlüğünün kaybına ve klinik fenotipin heterojenliğine katkıda bulunur. Bu nedenle, seronegatif ve tedaviye kısmi yanıt veren hastalarda genetik analiz tanı için kritik önemdedir.

Anahtar Kelimeler: Bulber, miyastenia gravis, Oftalmopleji

EP – 232 ERİŞKİN BAŞLANGIÇLI CSF1R LÖKODİSTROFİ: NÖBET VE PARKİNSONİZM İLE PREZENTE OLAN NADİR BİR OLGU

VASFİYE SEZER[1], OĞUZHAN TURHAN[1], LEVENT AVCI[1], ÖMER ELÇİ[1], NİDANUR DEĞİRMENCİOĞLU[1], YEŞİM GÜZEY ARAS[2], ABDULKADİR TUNÇ[2]

[1]SAKARYA ÜNİVERSİTESİ EĞİTİM VE ARAŞTIRMA HASTANESİ, NÖROLOJİ KLİNİĞİ, SAKARYA
[2]SAKARYA ÜNİVERSİTESİ TIP FAKÜLTESİ, NÖROLOJİ KLİNİĞİ, SAKARYA

Giriş:
CSF1R ilişkili lökoensefalopati, erişkin başlangıçlı kalıtsal lökoensefalopatilerin en sık nedenlerinden biridir ve otozomal dominant geçiş gösterir. Patolojik olarak beyaz cevher dejenerasyonu, aksonal sferoidler ve pigmentli glialar ile karakterizedir. Klinik spektrumda kognitif bozulma, kişilik değişiklikleri, spastisite, parkinsonizm ve idrar inkontinansı öne çıkar. Manyetik rezonans görüntülemede frontoparietal baskın beyaz cevher lezyonları, korpus kallozum incelmesi ve kortikospinal trakt tutulumu tipiktir. Tanı, CSF1R geninde patojenik varyantın moleküler doğrulanması ile konur.

Olgu Sunumu:
Elli dört yaşında erkek hasta, gözlerini sabitleme ve yüz-kollarda kasılma ile karakterize, dakikalar süren ve kısa aralıklarla yinelenen epizotlarla başvurdu. Epizotlar levetirasetam yüklemesi ile kontrol altına alındı. İki yıl önce araç kullanmada güçlük, beceri kaybı, yürüme mesafesinde azalma ve idrar kaçırma başlamış, normal basınçlı hidrosefali (NBH) ön tanısıyla lomber ponksiyon planlanmış ancak uygulanamamıştı. İleri incelemeler sonrasında CSF1R ilişkili lökoensefalopati tanısı doğrulandı. Özgeçmişinde hipertansiyon ve GİS kanaması olan hasta amantadin sülfat, levodopa, memantin ve essitalopram kullanıyordu. Muayenede bilinç açık ancak koopere değildi; anlamsız ses çıkarma, bilateral 3/5 kas gücü kaybı, yaygın rijidite, dişli çark fenomeni, DTR hiperaktivitesi ve bradimimi saptandı. Bulgular parkinsonizm ile uyumlu idi. Takiplerde nöbet tekrarı olmadı; rijidite ve parkinsonizm bulgularına yönelik amantadin ve levodopa/benserazid dozları artırıldı.

Tartışma:
CSF1R ilişkili lökoensefalopati, NBH, multipl skleroz veya vaskülit ile karışabilir. Bu olguda da başlangıçta NBH düşünülmüş, ancak tipik progresyon ve genetik doğrulama ile tanı netleşmiştir. Hastalık seyrinde yürüme bozukluğu, kognitif gerileme, idrar inkontinansı, spastisite, parkinsonizm ve epileptik nöbet gelişmiştir. Tedavi semptomatiktir; multidisipliner takip, spastisite, epilepsi kontrolü ve parkinsonizm için dopaminerjik tedaviler ile kognitif destek yaklaşımı önemlidir.

Anahtar Kelimeler: CSF1R, lökoensefalopati, erişkin başlangıç, epileptik nöbet, parkinsonizm

EP – 233 PARKİNSONİZM BULGULARIYLA PREZENTE OLAN KARACİĞER YETMEZLİĞİNE BAĞLI GELİŞEN HEPATOSEREBRAL DEJENERASYON: BİR OLGU SUNUMU

VASFİYE SEZER[1], OĞUZHAN TURHAN[1], LEVENT AVCI[1], ÖMER ELÇİ[1], NİDANUR DEĞİRMENCİOĞLU[1], YEŞİM GÜZEY ARAS[2]

[1]SAKARYA ÜNİVERSİTESİ EĞİTİM VE ARAŞTIRMA HASTANESİ, NÖROLOJİ KLİNİĞİ, SAKARYA
[2]SAKARYA ÜNİVERSİTESİ TIP FAKÜLTESİ, NÖROLOJİ KLİNİĞİ, SAKARYA

Hepatik ensefalopati ve edinsel hepatoserebral dejenerasyon (Acquired Hepatocerebral Degeneration, AHD), karaciğer yetmezliğinde görülen önemli nörolojik komplikasyonlardır. Patogenezde amonyak birikimi, mangan atılımındaki yetersizlik sonucu bazal gangliyon toksisitesi, vitamin eksiklikleri ve nöroenflamasyon rol oynamaktadır. AHD'ye bağlı parkinsonizm; parkinsonizm, asteriksis, myoklonus ve koreiform hareketlerle seyredebilir. Bu yazıda siroz zemininde gelişen ekstrapiramidal bulgular ve bilinç değişikliği ile başvuran bir olgu sunulmaktadır.

Olgu:
Elli sekiz yaşında kadın hasta, sol el, çene ve dilde tremor, hareketlerde yavaşlama ve algılama güçlüğü ile başvurdu. Özgeçmişinde pons enfarktı, meme kanseri nedeniyle kemoterapi-radyoterapi ve mastektomi, ayrıca altı yıl önce siroz ve dört yıl önce portal hipertansiyon ile özofageal varis öyküsü mevcuttu. Düzenli kullandığı ilaçlar arasında levodopa, donepezil ve olanzapin bulunmaktaydı. Son aylarda istemsiz hareketlerde artış, bilinç bulanıklığı ve uyku hali gelişmişti.

Nörolojik muayenesinde apatik görünüm, oryantasyon bozukluğu, bradifreni, bradimimi, bradikinezi, tremor ve aksiyel rijidite saptandı. Amonyak düzeyi 95,2 µmol/L olup pansitopeni mevcuttu. Kraniyal MRG'de bilateral globus pallidus ve substantia nigra'da T1 hiperintensite izlendi; mangan birikimi ile uyumlu değerlendirildi. EEG'de trifazik dalgalar saptandı. Olanzapin kesildi, levodopa dozu artırıldı ve destek tedavisi düzenlendi.

Tartışma:
AHD, mangan birikimine bağlı bazal gangliyon toksisitesi ile ortaya çıkar; MR'da T1 hiperintensite tipiktir. Amonyak birikimi ise intraserebral ödem ve ensefalopatiye yol açar. Bu olguda siroz zemininde hepatik ensefalopati ile AHD'ye bağlı parkinsonizmin birlikteliği gösterilmiş, multidisipliner tedaviyle klinik düzelme sağlanmıştır.

Anahtar Kelimeler: Parkinsonizm, hepato serebral dejenerasyon, amonyak, mangan, toksisite

EP – 237 İNME SONRASI AFAZİ İLE LEZYON LOKALİZASYONU İLİŞKİSİ

BURCU AKDEMİRCİ[1], BERİN İNAN[2], ÖMER KARADAŞ[2], ERDAL EROĞLU[2]

[1]NÖROLOJİ KLİNİĞİ, GÜLHANE EĞİTİM VE ARAŞTIRMA HASTANESİ, ANKARA
[2]NÖROLOJİ ANABİLİM DALI, GÜLHANE TIP FAKÜLTESİ, SAĞLIK BİLİMLERİ ÜNİVERSİTESİ, ANKARA

Amaç:
Afazi, akut inme hastalarının %21–38'inde görülen önemli bir özürlülük nedenidir. Bu çalışmada kliniğimizde izlenen akut inme hastalarındaki afazi sıklığı ve afazi gelişimi ile lezyon lokalizasyonu arasındaki ilişkisinin değerlendirilmesi amaçlanmıştır.

Materyal ve Metot:
01.02.2025–31.07.2025 tarihleri arasında Nöroloji kliniğinde akut inme tanısıyla izlenen hastalar retrospektif olarak incelendi ve afazisi olan hastalar çalışmaya dahil edildi. Hastaların demografik verileri, komorbid hastalıkları, NIHSS skorları, uygulanan tedaviler ve lezyon lokalizasyonları değerlendirildi.

Bulgular:
İncelenen 285 inme hastasından 41 hastada afazi saptandı. Bu hastalardan 40'ı iskemik inme, 1'i hemorajik inme hastasıydı. Hastaların %56,1'i kadındı ve yaş ortalaması 73,2±12,5 idi. En sık görülen risk faktörleri hipertansiyon, diyabet ve koroner arter hastalığı/kalp yetmezliği idi. NIH inme skoru ortalama 12,5±7,53 (ortanca:10, min-max:2-27) olarak saptandı. Üç hasta dışında tüm hastaların lezyonu sol hemisferdeydi. Afazi gelişen hastalarda en sık lezyon lokalizasyonu sol frontotemperoparietal bölgeydi. Üç hastada izole sol corona radiata, iki hastada izole talamus, bir hastada izole striatum, bir hastada da izole sağ internal kapsül tutulumu vardı.

Sonuç:
Literatürdeki gibi afaziyle en çok ilişkili lezyonlar sol MCA sulama alanında geniş lezyonlardı. Lezyonu büyük olmayan hastalarda ise sol insular, presentral ve postsentral gyrusların literatürle benzer şekilde etkilendiğini saptadık. Daha nadir olarak literatürle uyumlu şekilde sol corona radiata ve internal kapsül lezyonlarıyla ilişkili afazi izledik. Talamik afazi (%4,8) ve sağ hemisferik afazi (%7,3) sıklığı ise literature kıyasla (sırasıyla %0,25-3,2 ve %0,4-3,5) daha yüksekti. Çalışmamız, inme sonrası afazi ile lezyon lokalizasyonu arasındaki ilişkinin daha geniş hasta gruplarında yapılacak prospektif araştırmalarla değerlendirilmesinin, klinik pratikte yol gösterici olacağını düşündürmektedir.

Anahtar Kelimeler: Afazi, İnme, Lezyon Lokalizasyonu

EP – 238 TORASİK POSTERİOR LONGİTUDİNAL LİGAMENT OSSİFİKASYONU: NADİR BİR OLGU SUNUMU

SERRA ATES MALONE[1], SERDAR BARAKLI[2]

[1]ANKARA BİLKENT ŞEHİR HASTANESİ, NÖROLOJİ KLİNİĞİ, ANKARA
[2]ANKARA YILDIRIM BEYAZIT ÜNİVERSİTESİ TIP FAKÜLTESİ, NÖROLOJİ ANA BİLİM DALI, ANKARA; ANKARA BİLKENT ŞEHİR HASTANESİ, NÖROLOJİ KLİNİĞİ, ANKARA

Giriş:
Posterior longitudinal ligament ossifikasyonu (OPLL), omuriliğin posterior longitudinal ligamenti boyunca ektopik kemik dokusunun kendiliğinden gelişmesiyle karakterize bir hastalıktır. Servikal OPLL tipik olarak servikal radikülopati ve miyelopati semptomlarıyla ortaya çıkar ve torasik OPLL'den daha yaygındır. OPLL, ağırlıklı olarak erkeklerde görülür. OPLL gelişiminde genetik ve çevresel faktörlerin rol oynadığı düşünülmektedir; ancak patofizyolojisi henüz tam olarak ortaya konamamıştır. Bu olgu sunumunda yürüme güçlüğü şikayeti ile hastanemize başvuran 67 yaşındaki kadın torasik OPLL vakası paylaşılacaktır.

Olgu:
67 yaşındaki kadın hastaya yaklaşık 4 yıl önce başlayan, yemek yerken ellerde titreme ve hareketlerde yavaşlama şikayeti nedeniyle parkinsonizm düşünülerek levodopa-benserazid kombinasyonu ve rasajilin tedavisi başlanmış. Hastanın bu dönemde yürürken destek ihtiyacı gelişmiş, bastonla mobilize olmaya başlamış. Yürüme güçlüğünde artış olması nedeniyle hastanemize başvurdu. Nörolojik muayenesinde alt ekstremitelerin motor kuvveti tam olmasına rağmen hasta yürütülemedi. Patella ve aşil refleksleri bilateral canlı idi. İki taraflı Babinski pozitifliği mevcuttu. Muayene esnasında hastanın her 2 alt ekstremitesinde seyirme benzeri kasılmalar görüldü. Bulgular üst motor nöron tutulumu ile uyumlu olarak değerlendirildi. Rutin kan tetkiklerinde B12 vitamin eksikliği hariç anlamlı bulgu görülmedi. Beyin ve spinal MRG yapıldı. Spinal MRG'da servikal diskopati, T2 seviyesinde siringomiyeli ve T2-T9 seviyelerinde OPLL ile uyumlu görünüm saptandı.

Bulgular:
sonucunda hasta beyin ve sinir cerrahisine yönlendirildi. Ameliyat olmayı reddeden hasta takiben immobil hale geldi.

Tartışma ve Sonuç:
OPLL sıklıkla servikal bölgede görülmekle birlikte torasik yerleşimi daha nadirdir. Bizim olgumuzda olduğu gibi uzun süredir devam eden ve progresif özellik gösteren yürüme güçlüğü ile başvuran hastalarda, üst motor nöron tutulumu bulguları varlığında OPLL'nin de ayırıcı tanıda göz önünde bulundurulması gerekmektedir.

Anahtar Kelimeler: Torasik OPLL, Yürüme Güçlüğü, Üst Motor Nöron

EP – 240 VARICELLA-ZOSTER VİRÜS ENSEFALİTİ: DİPLOPİ İLE PREZENTE OLAN NADİR BİR OLGU

BEYZA NUR BOZKURT[1], SİMGE ALMAÇ[1], ALİHAN AKBAŞ[1], DERYA KARA GENÇ[1], BÜŞRA BOZDOĞAN ÖZYAVUZ[1], SAMET ÖNCEL[1], ABDULKADİR TUNÇ[2]

[1]SAKARYA EĞİTİM ARAŞTIRMA HASTANESİ, NÖROLOJİ ANABİLİM DALI, SAKARYA
[2]SAKARYA ÜNİVERSİTESİ EĞİTİM VE ARAŞTIRMA HASTANESİ, NÖROLOJİ ANABİLİM DALI, SAKARYA

Giriş:
Varicella-zoster virüsü (VZV), primer enfeksiyon (suçiçeği) sonrası latent faza geçerek dorsal kök ganglionlarında persiste olur. Reaktivasyonla zona şeklinde klinik tabloya yol açar. İmmünkompetan bireylerde santral sinir sistemi (SSS) tutulumu %0.1–0.2 oranında görülürken, immünsupresif hastalarda bu oran %15'e kadar çıkmaktadır. En sık ensefalit, menenjit ve vaskülit formları ile prezente olur. Burada diplopi ile başvuran VZV ensefaliti olgusu sunulmaktadır.

Olgu Sunumu:
Otuz beş yaşında erkek hasta, alın bölgesinde ağrı, bulantı-kusma ve göz hareketleriyle artan baş ağrısı nedeniyle başvurdu. Üç gündür uzak mesafelerde çift görme mevcuttu. Sistemik muayenede sırt bölgesinde krutlanmış veziküler lezyonlar saptandı. Nörolojik muayenede diplopi dışında patoloji izlenmedi. Kraniyal ve orbita MRG normaldi. Beyin omurilik sıvısında 364 hücre/mm³ (lenfositik pleositoz), protein yüksekliği (161 mg/dl) ve glukoz düşüklüğü saptandı. Menenjit panelinde VZV DNA'sı PCR ile pozitif bulundu. Hasta intravenöz asiklovir tedavisi başlanarak enfeksiyon hastalıkları servisine devredildi.

Tartışma:
VZV reaktivasyonu sonrası SSS tutulumu, inflamatuvar süreç ve direkt viral invazyonla gelişebilir. Kraniyal sinir tutulumuna bağlı diplopi, nadir ancak önemli bir klinik bulgudur. BOS'ta VZV DNA'sının PCR ile gösterilmesi tanıda altın standarttır. Tedavide intravenöz asiklovir esastır; bazı olgularda kortikosteroid eklenebilir. Bu olgu, diplopi gibi fokal nörolojik bulguların VZV ensefaliti açısından dikkatle değerlendirilmesi gerektiğini göstermektedir. Erken tanı ve tedavi, kalıcı sekellerin önlenmesinde kritik öneme sahiptir.

Anahtar Kelimeler: Varicella-zoster virüsü, ensefalopati, diplopi

EP – 244 ENDOVASKÜLER TEDAVİ SONRASI UZAMIŞ HİPOTANSİYON: OLGU SUNUMLARI

BURAK EREN, UFUK EMRE TOPRAK

SAĞLIK BİLİMLERİ ÜNİVERSİTESİ, İSTANBUL EĞİTİM VE ARAŞTIRMA HASTANESİ, NÖROLOJİ ANABİLİM DALI, İSTANBUL

Giriş:
Endovasküler tedaviler sonrası, arter spazm, uzun süreli hipotansiyon, bradikardi, diseksiyon, embolik veya hemorajik inme gibi komplikasyonlar gelişebilir. Bunlar arasında uzamış hipotansiyon sıklıkla karotid arter hastalığı (KAH) balon ve/veya stent tarafından damarın gerilmesi ve baroreseptörlerinin uyarılması sonucu vasküler tonusun düşmesi ile ilişkilidir. Bu etki birkaç dakika ve bazen birkaç saat sürer, 48 saatten sonra nadiren görülür. Bu yazıda 48 saatten uzun süren, vazopressör destek gerektiren uzamış hipotansiyon nedeni ile takip ettiğimiz 7 olguyu sunmak istedik.

Materyal-Method:
Çalışmamızda endovasküler tedavi sonrasında uzamış hipotansiyon gelişen 7 olgu değerlendirildi. Olguların demografik, klinik ve radyolojik özellikleri ile uygulanan endovasküler tedaviler, tedavi ve prognozları kayıt edildi.

Bulgular:
Olgularımızın 4'ü kadın 3'ü erkek, yaş ortalamaları 68,8 idi. 4'üne karotis, 2'sine baziller arter hastalığı, 1 olguya anevrizma nedeniyle işlem yapılmıştı. Olgularımızın çoğunda bilateral KAH, kalsifik plaklar mevcuttu. 3 olgu acil şartlarda işleme alınmıştı. Uzamış hipotansiyon tablosu ortalama 53 saat idi. Olguların tümüne intotrop desteği verildi ve takiplerinde uzamış hipotansiyon tablosu düzeldi. 5 hasta taburcu olurken, 2 hasta farklı nedenlere bağlı kaybedildi.

Tartışma:
Karotis arter hastalıkları başta olmak üzere acil veya elektif şartlarda uygulanan endovaküler tedaviler sonrası minör ve majör komplikasyonlar görülebilir. Uzamış hipotansiyon özellikle karotis arter stent uygulanan hastaların %4-11'inde gelişebilir. Çoğunlukla işlem sırasında veya işlemden 12 saat sonra gelişmektedir. İleri yaş, DM, bilateral KAH, bifurkasyon proksimalinde stenoz, self-ekspanding stent, niitinol stentler, dilatasyon oranı bu hemodinamik komplikasyonlar için predispozan faktörlerdir. Tedavide sıvı replasmanı, vazopresör ajanlar, oral midodrine (alfa-adrenerjik) kullanılabilir.

Sonuç olarak, endovasküler tedaviler sonrası özellikle KAH nedeniyle stentleme yapılan, ileri yaş, bilateral KAH olan hastalarda, hemodinamik komplikasyonların akılda bulundurulması ve olguların yakın takibi önem taşımaktadır.

Anahtar Kelimeler: Endovaskuler, hipotansiyon, inotrop

EP – 246 AMNEZİ VE NÖBET İLE PREZENTE LİMBİK ENSEFALİT

GÖZDE ELİDAR, SİNAN TATLİ, FERHAT BALGETİR, MURAT GÖNEN, ŞEYMA DEMİROL GÖRGÜLÜ

FIRAT ÜNİVERSİTESİ, NÖROLOJİ ANA BİLİM DALI, ELAZIĞ

Giriş:
OLE genellikle medial temporal lobları etkileyen, hızlı nöropsikiyatrik gerileme ile prezente olan inflamatuar bir hastalıktır. Bu durum ilk olarak paraneoplastik bir fenomen olarak tanımlansa da, daha sonra hastalığa neden olan antikorların keşfiyle birçok vakada paraneoplastik olmadığı gösterilmiştir (1, 2). Antikor pozitifliği yokluğunda OLE'nin kesin tanısı için medial temporal loblarla sınırlı bilateral görüntüleme anormallikleri gereklidir (3).

Olgu:
47 yaşında erkek hasta 10 gün önce başlayan epileptik nöbet öyküsü ile başvurdu. Nöbetleri farkındalığın bozulduğu, gözler açık tek bir noktaya sabit bakma şeklinde oluyormuş. Yapılan beyin MRG'de bilateral limbik bölgede hiperintensite izlendi (Şekil 1). EEG'de her iki hemisfer anterior ve santral bölgelerde asenkron epileptik aktivite izlendi. BOS incelemesinde paraneoplastik ve otoimmün ensefalit paneli çalışıldı, antikorlar negatif sonuçlandı. Steroid 5 güne tamamlandıktan sonra klinik olarak amnezide düzelme izlendi. Yakın tarihli yaşadığı olayları hatırladı ve epileptik nöbetlerde remisyon sağlandı.

Tartışma:
Otoimmün ensefalitte erken tanı ve teşhisin önemi, optimal immünoterapinin nihai hedefi için çok önemlidir. İmmünoterapi ile erken tedavi, başlangıç aşamasında olan bilişsel bozukluğu ve işlevsel yetersizliğini önlemede büyük umut vaat etmektedir (4). Bu olgumuzda özetlediğimiz gibi hastanın antikor testinde negatiflik olması hastalığı ekarte ettirmemektedir. Klinik, laboratuvar bulguları ve radyolojik görüntülemeler bir bütün olarak değerlendirildiğinde tanı netleştirilebilir ve erkenden tedaviye başlanabilir.

KAYNAKLAR
1.Gultekin SH, et al. Paraneoplastic limbic encephalitis: neurological symptoms, immunological findings and tumour association in 50 patients. Brain 2000; 123: 1481–94
2.Dalmau J, Antibody-mediated encephalitis. N Engl J Med 2018; 378: 840–51
3.Höftberger R, et al. Encephalitis and GABA-B receptor antibodies: novel findings in a new case series of 20 patients. Neurology 2013; 81: 1500–6
4.Thompson J, et al. The importance of early immunotherapy in patients with Faciobrachial dystonic seizures. Brain 2018; 141: 348–56. 10.1093/brain/awx323

Anahtar Kelimeler: Antikor, immünoterapi, limbik ensefalit, paraneoplazi

Şekil 1. Bilateral medial temporal bölgede flair sekansta izlenen hiperintensite

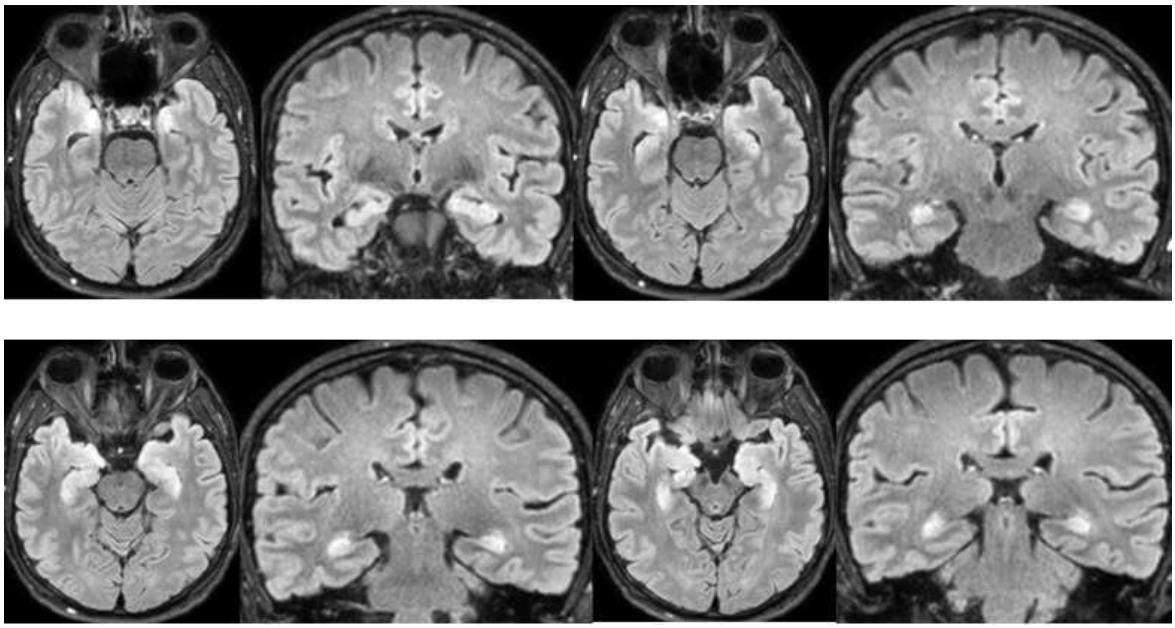

EP – 247 BİLATERAL KAUDAT VE KORTİKAL TUTULUMLA SEYREDEN ENSEFALOPATİ: CREUTZFELDT-JAKOB HASTALIĞI

FURKAN KAYA, İBRAHİM GÜRBÜZ, AYLİN AKCALİ

GAZİANTEP ÜNİVERSİTESİ, NÖROLOJİ ANA BİLİM DALI, GAZİANTEP

Giriş:
Creutzfeldt–Jakob hastalığı (CJD), hızlı ilerleyen demans ve ölümcül seyir ile karakterize, nadir görülen prion hastalıklarından biridir. Bu olgu sunumunda, başlangıçta viral ensefalit ile karışan ancak 14-3-3 proteini pozitifliği ve tipik radyolojik bulgularla CJD tanısı alan bir hastayı tartışmayı amaçladık.

Gereç-Yöntem:
60 yaşında erkek hasta, ani başlayan davranış değişiklikleri, unutkanlık, oryantasyon kaybı ve ilerleyici bilinç bozukluğu nedeniyle yatırıldı. Hastaya ayrıntılı nörolojik muayene, laboratuvar tetkikleri, EEG, BOS incelemeleri ve beyin MRG uygulandı.

Olgu:
Subakut ilerleyen bilinç değişikliği ve miyoklonilerle başvuran hastanın MRG'sinde bilateral kaudat nükleuslarda ve sol serebral kortekste difüzyon kısıtlılığı ve FLAIR artışı izlendi. BOS biyokimyasında protein 85 mg/dL, glukoz 79 mg/dL; kültür ve mikroskobide üreme izlenmedi. Moleküler panel (HSV/VZV/CMV/EBV, Parvovirüs B19, BK virüs) negatifti. 14-3-3 proteini pozitif saptandı.

Bulgular:
MRG'de bilateral kaudat nükleus ve sol serebral kortekste prion hastalığı ile uyumlu difüzyon kısıtlılıkları mevcuttu. EEG'de zemin aktivitesinde yavaşlama ve keskin dalgalar izlendi. BOS'ta protein artışı vardı, viral PCR ve kültür negatifti. Klinik olarak hızlı progresyon gelişti, myoklonik nöbetler eklendi ve yoğun bakım sürecinde hasta eksitus oldu.

Sonuç:
Creutzfeldt–Jakob hastalığı, hızlı progresyon gösteren ve mortal seyreden bir prion hastalığıdır. Bu olgu, BOS 14-3-3 pozitifliği ile desteklenen tipik EEG ve difüzyon MRG bulgularının tanısal değerini ortaya koymaktadır. Subakut başlangıçlı demans olgularında difüzyon MRG'nin erken kullanımına yönelik farkındalık, tanıya giden süreci hızlandıracaktır.

Anahtar Kelimeler: 14-3-3 proteini, Creutzfeldt–Jakob hastalığı, hızlı progresif demans, prion

14-3-3 proteini

Dış Lab BİYOKİMYA (BOS) Tıbbi Laboratuvar Açıklama :

Tetkik Adı	Durum	Sonuç	Ek Sonuç	Birim	Referans Aralığı / Karar Sınırı	ÖNCEKİ SONUÇLARI:
Protein 14-3-3 (CJD)		POZİTİF				

BOS'ta 14-3-3 proteini pozitifliği, Creutzfeldt–Jakob hastalığı tanısını destekleyen önemli biyokimyasal bir parametredir. Tek başına tanı koydurucu değildir, ancak tipik MRG (difüzyon kısıtlılığı, kortikal/bazal ganglion tutulumu) ve EEG bulguları ile birlikte yüksek tanısal değer taşır.

Difüzyon mrg

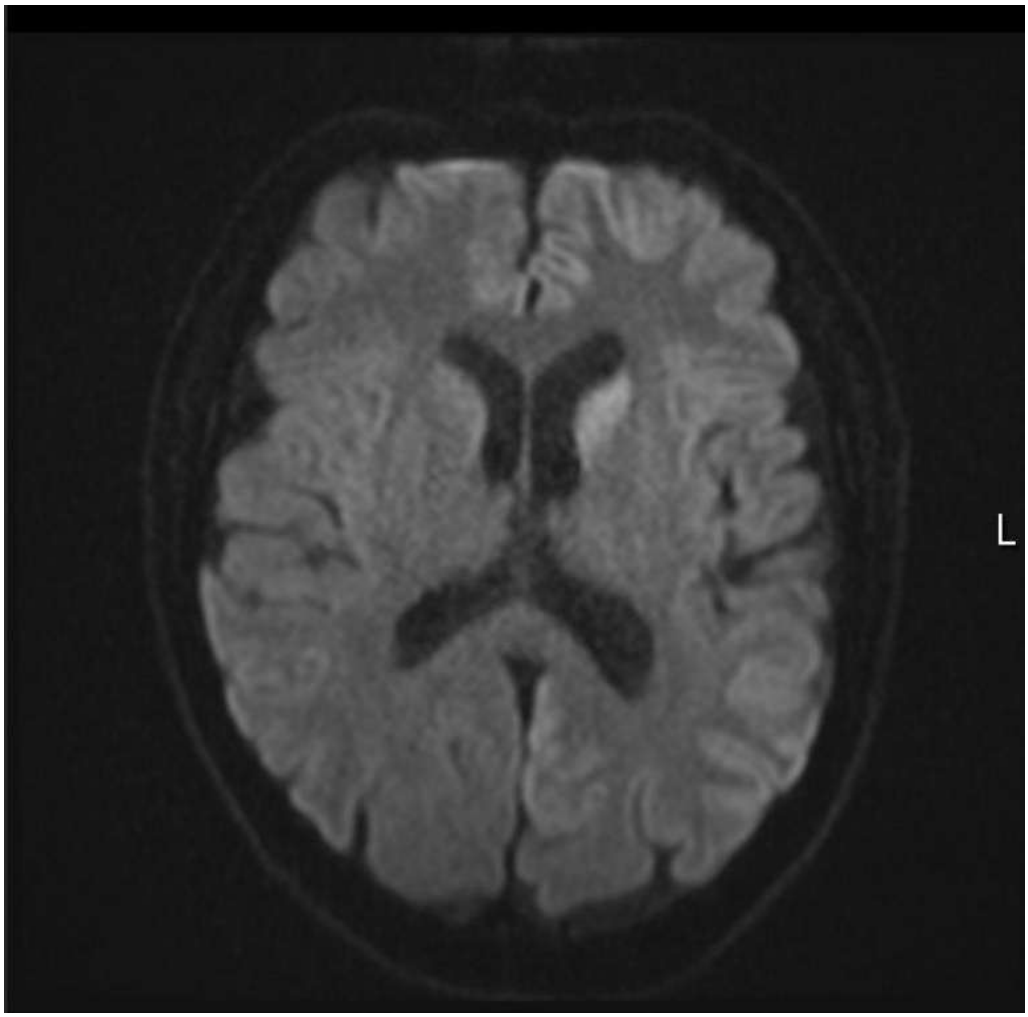

Difüzyon MRG'de bilateral kaudat nükleus ve kortikal alanlarda belirgin difüzyon kısıtlılığı izlendi; bulgular Creutzfeldt–Jakob hastalığı için tipik görünümle uyumluydu.

EP – 251 ERGEN BAŞLANGIÇLI LGI1 POZİTİF LİMBİK ENSEFALİT: OLGU SUNUMU

FURKAN KAYA, MUSTAFA BÜYÜK, MERVE BOZKURT, AYLİN AKCALİ

GAZİANTEP ÜNİVERSİTESİ, NÖROLOJİ ANA BİLİM DALI, GAZİANTEP

Amaç:
Otoimmün ensefalit, çocukluk çağında nadir ancak ciddi nörolojik bozukluklara yol açabilen, immün tedaviye yanıt veren bir hastalıktır. Bu bildiride LGI1 antikoru pozitifliği ile tanı alan ve immün tedavi sonrası serolojik olarak negatifleşme gösteren 14 yaşında erkek olgu sunulmaktadır.

Olgu:
Hasta yaklaşık 1,5 yıldır unutkanlık, baş ağrısı, uyku düzensizliği ve tekrarlayan nöropsikiyatrik yakınmalar ile başvurdu. Klinik değerlendirmede kognitif yavaşlama, uyku bozukluğu ve motor semptomlar ön plandaydı. Beyin MR'ında bilateral temporal bölgelerde ensefalitik değişiklikler izlendi. EEG'de temporal bölgelerde yavaşlama ve paroksismal aktivite saptandı. Otoimmün ensefalit panelinde LGI1 antikoru zayıf pozitif bulundu. BOS incelemesinde hücresel yanıt yoktu, protein düzeyi hafif artmıştı. Tedavi sürecinde başlangıçta intravenöz immünoglobulin (IVIg) uygulandı. Klinik yanıtın sınırlı kalması üzerine 2025 yılında rituksimab tedavisi başlandı. Takiplerde bilişsel işlevlerde düzelme ve nöropsikiyatrik semptomlarda gerileme sağlandı. Nisan 2025'te yinelenen panelde LGI1 antikoru negatifleşti.

Sonuç:
LGI1 antikoru, pediatrik dönemde nadir görülmekle birlikte ensefalit tablosuna yol açabilir. Bu olguda immün tedaviye alınan klinik yanıtın, serolojik negatifleşme ile uyum göstermesi dikkat çekicidir. Bulgular, erken tanı ve uygun immünmodülatör tedavinin kalıcı sekelleri önlemede kritik rol oynadığını göstermektedir.

Anahtar Kelimeler: LGI1 antikoru, limbik ensefalit, otoimmün ensefalit

EP – 252 NADİR VE ATİPİK DEMİYELİNİZAN LEZYONLARDAN TÜMEFAKTİF DEMİYELİNİZAN LEZYONLARININ KLİNİĞİ VE AYIRICI TANISI

ELİFNUR ÇELİKELOĞLU, GÜLNUR TEKGÖL UZUNER

ESKİŞEHİR OSMANGAZİ ÜNİVERSİTESİ, NÖROLOJİ ANABİLİM DALI, ESKİŞEHİR

Giriş:
Tümefaktif multipl skleroz, multipl sklerozu (MS) olan ve sporadik tumefaktif demiyelinizan lezyonlarda (TDL) görülenlere benzer büyük agresif demiyelinizan lezyonlar geliştiren hastaları tanımlamak için kullanılan bir terimdir. Monofazik seyir gösterdiği veya sonradan tipik MS'e dönüşebildiği bildirilmiştir. Bazı MS'li olgularda hastalığın seyri sırasında TDL rastlanılabilir. Tanı sırasında tümör,apse,inme,iltihaplı veya enfeksiyöz durumlara benzeyebilir.

Amaç:
Atipik, nadir TDL'ın tanı, klinik, tedavi, etioyoloji süreçlerini hastanemize başvuran vakalar üzerinden güncel bilgiler ışığında hatırlamak ve tartışmak.

Vaka 1:
2021'de sol hemiparezi, ağızda kayma şikayetiyle başvuruyor. Şikayetlerden 4 hafta şiddetli baş ağrısı olmuş. Bilinen bir hastalığı, düzenli kullandığı ilaç yok. İlk başvuruda DWI MR'da sağ parietalde difüzyon kısıtlılığı tespit edilip inme ön tanısıyla yatışı yapıldı. Kontrastlı MR ve MR spektroskopide lezyonun TDL ile uyumlu olduğu görüldü. Bu vakada TDL'nin inme benzeri klinik verebileceğini görüyoruz.

Vaka 2:
2016'da sol güçsüzlük şikayetiyle dış merkeze başvurmuş. Glioma tanısıyla opere edilmiş. Operasyon sonrası sol tarafta parestezi sekeli kalmış, post-op epilepsi gelişmiş. Mart 2017'de şikayetlerinin devam etmesi üzerine tarafımıza başvurduğunda geçmiş ve güncel MR görüntüleri incelendiğinde lezyonun TDL olduğu görüldü. Bu vakada TDL'nin kitle benzeri kliniğe sebep olabileceğini görüyoruz.

Vaka 3:
2012'de MS tanısı almış olan hasta fingolimod ile takipliyken 2022 yılında sol hemiparezi, konuşmada bozulma şikayetiyle başvuruyor. MR'da sağ parietalde TDL görüldü, fingolimoda sekonder düşünüldü. Bu vakada MS tanılı hastalarda TDL gelişebileceğini görüyoruz. Literatürde fingolimod tedavisi altında Balo'nun konsantrik sklerozu, TDL gibi atipik lezyonlar gelişen vakalar bildirilmiştir.

Tartışma:
TDL tanısında ilk basamak, akla gelmesidir. Tekrarlayan görüntüleme, multidisipliner yaklaşım tanının erken konmasında kilit nokta olabilir. Genç yaş kadın hastada, 2 cm'den büyük, kitle etkisi yapabilen, açık halka tarzı kontrastlanan lezyonlar TDL açısından değerlendirmelidir.

Sonuç:
TDL ile ayırıcı tanıda diğer demiyelinizan hastalıklar, MS varyantları, vaskülit, akut inme, glioma ve diğer tümörler de düşünülmelidir. Semptom yelpazesi geniş, klinik gürültülü olabileceği için ön planda inme, kitle düşünülen durumlarda ayırıcı tanı algoritmasında TDL bulundurulmalıdır.

Anahtar Kelimeler: Atipik Demiyelinizan Lezyonlar, Multipl Skleroz, Tümefaktif Demiyelinizan Lezyon

Vaka 1 MR Görüntüleme

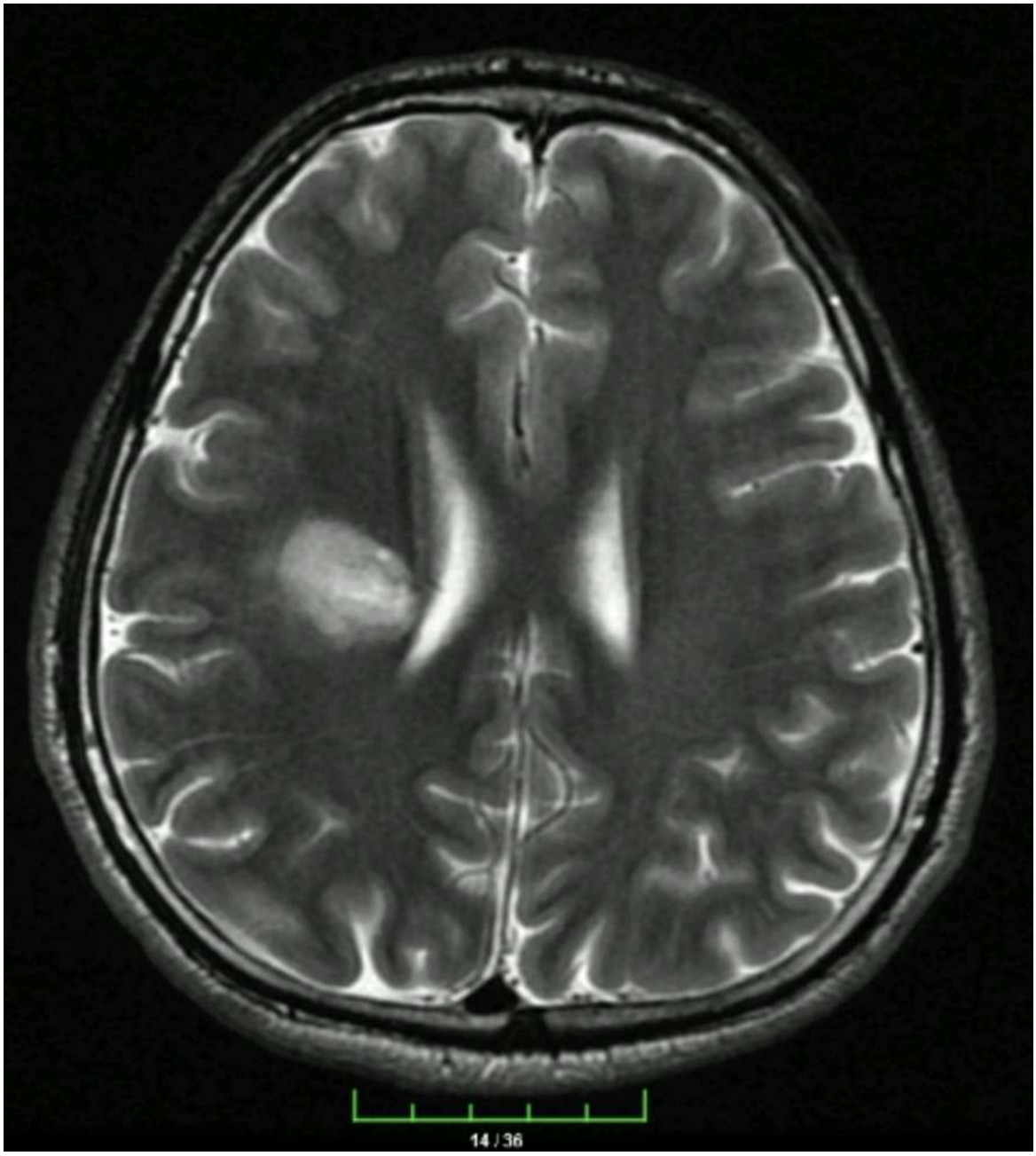

Vaka 1 TDL MR görüntüsü

EP – 253 KARBONMONOKSİT İLİŞKİLİ HİPOKSİK ENSEFALOPATİ: YAYGIN SUBKORTİKAL DİFFÜZYON KISITLILIĞI: OLGU SUNUMU

FURKAN KAYA, BAHADIR REMZİ BÖLÜKBAŞI, EREN KARACA, AYLİN AKCALİ

GAZİANTEP ÜNİVERSİTESİ, NÖROLOJİ ANA BİLİM DALI, GAZİANTEP

Amaç:
Karbonmonoksit (CO) intoksikasyonu, akut dönemde hipoksik ensefalopatiye yol açabildiği gibi, haftalar sonrasında gecikmiş nörolojik sendromlarla da seyredebilir. Bu olguda, akut CO maruziyeti sonrası gelişen ensefalopati ve manyetik rezonans görüntüleme (MRG) bulguları sunulmaktadır.

Olgu:
Yetmiş yaşında erkek hasta, kapalı ortamda soba maruziyetini takiben yaklaşık 14 saat sonra bilinci kapalı, sağ yanına düşmüş, idrar-gaita inkontinansı ve kusma ile bulunarak acile getirildi. İlk değerlendirmede SpO_2 %80, COHb %28 saptandı. Aspirasyon pnömonisi ve CO zehirlenmesi tanılarıyla yoğun bakımda izlenen hasta birkaç gün içinde kliniği düzelip ve taburcu edilmiş. Taburculuk sonrası yaklaşık iki hafta asemptomatik seyreden hastada unutkanlık ve dalgınlık gelişti, kısa süre içinde bilinç bulanıklığı, davranış değişiklikleri, nöbet benzeri ataklar ve yürüme güçlüğü ortaya çıktı.

Çekilen difüzyon MRG'de bilateral serebral hemisferlerde yaygın subkortikal beyaz cevherde hiperintens sinyal değişiklikleri ve difüzyon kısıtlılığı izlendi. Bulgular hipoksik-iskemik ensefalopati ile uyumlu olarak değerlendirildi. SWI sekansında hemorajik lezyon saptanmadı. Klinik takipte ajitasyon, dalgınlık ve motor koordinasyon bozuklukları devam etti. Yoğun bakım şartlarında monitorize edilen hasta, yakınlarının isteği üzerine ileri tedavi ve takibinin sürdürülmesi amacıyla başka bir merkeze sevk edildi.

Sonuç:
Bu olgu, CO zehirlenmesinde yalnızca akut dönemin değil, haftalar sonra gelişebilecek gecikmiş ensefalopati tablosunun da önemini göstermektedir. Difüzyon MRG, klinik şüpheyle birlikte, bu sendromların erken tanınmasında kritik rol oynar.

Anahtar Kelimeler: Ensefalopati, hipoksi, karbonmonoksit intoksikasyonu

Difüzyon mrg

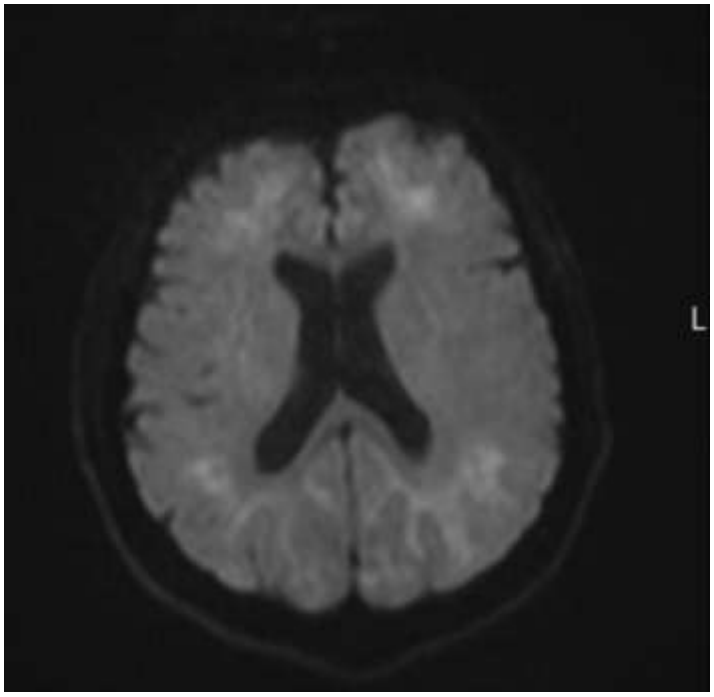

Difüzyon MRG'de bilateral frontal, parietal ve temporal subkortikal beyaz cevher alanlarında yaygın difüzyon kısıtlılığı; FLAIR sekansında ise aynı bölgelerde belirgin hiperintens sinyal değişiklikleri izlenmiş olup, bulgular CO intoksikasyonuna bağlı hipoksik-iskemik ensefalopati ile uyumlu bulunmuştur.

Flair

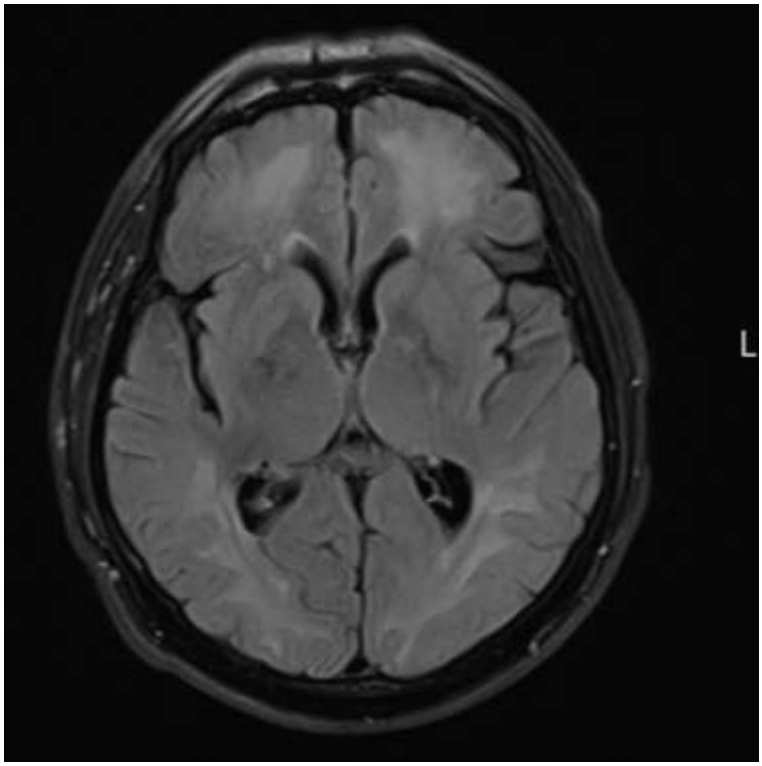

Difüzyon MRG'de bilateral frontal, parietal ve temporal subkortikal beyaz cevher alanlarında yaygın difüzyon kısıtlılığı; FLAIR sekansında ise aynı bölgelerde belirgin hiperintens sinyal değişiklikleri izlenmiş olup, bulgular CO intoksikasyonuna bağlı hipoksik-iskemik ensefalopati ile uyumlu bulunmuştur.

EP – 255 BALO'NUN KONSANTRİK SKLEROZU: NADİR BİR OLGU SUNUMU

ONUR ÇELİK, DİLARA EVREN, DUYGU ÇAYANOĞLU, YASEMİN GÖRGÜLÜ, İLAYDA CEREN KARADENİZ, ELİF ÜNAL, CANAN EMİR

SAĞLIK BİLİMLERİ ÜNİVERSİTESİ, PROF. DR. CEMİL TAŞÇIOĞLU ŞEHİR HASTANESİ, NÖROLOJİ ANA BİLİM DALI, İSTANBUL

Giriş-Amaç:
Balo'nun konsantrik sklerozu (BCS), genç erişkenleri etkileyen,demiyelizan karakterde nadir bir multipl skleroz alt tipidir. Kısmen korunmuş miyelin alanlarının manyetik halkalardan oluşan lezyonlar şeklinde MRI'da görüntülenmesi ile karakterizedir. BCS daha önceleri fulminan ve ölümcül bir seyir gösterdiği düşünülse de günümüz tedavileri ile iyi prognoz gösterdiği bilinmektedir.

Akut gelişen nörolojik defisit sonrası, kortikosteroid tedavisi ile hızlıca iyileşme gösteren bir Balo'nun konsantrik sklerozu olgusunu sunuyoruz.

Olgu:
Bilinen ek hastalık öyküsü olmayan 32 yaşında erkek hasta, 2 haftadır olan sol kolda ve bulanık görme şikayeti mevcuttu. Nörolojik muayenesinde sol kas gücü 5-/5, sol kolda hipoestezi, DTR 4 extremitede canlı, TCR bilateral flexör. Kontraslı Kraniyal MRI'da sağ lateral ventrikül kenarında 2x12mm boyutunda minimal kontrast tutan, vazojenik ödemli lezyon izlendi. VEP normaldi. Ön planda lezyon Balo'nun konsantrik sklerozu şeklinde düşünülmesi nedeniyle hastaya LP yapıldı. BOS'da OKB tip 2+ izlenen hastaya 5 gün pulse steroid tedavisi verildi. Takibinde Teriflunomid 14 mg 1x1 tb tedavisi başlandı.

Tartışma ve Sonuç:
Balo'nun konsantrik sklerozu, nadir, genç erişkinleri etkileyen ve fulminan seyirli bir hastalıktır. Demiyelinizan hastalıklar spektrumunda yer alır. Sıklıkla afazi, kognitif ve davranışsal değişiklikler ile kendini gösterir. Bu yazıda, atipik klinikˆözellikleri ve MRG bulguları ile antemortem tanısı konan bir olgu sunulmuştur. Biz bu yazıda, Baloínun Konsantrik Sklerozunun antemortem tanısının konulabileceğini ve önceden bildirildiği gibi her zaman fulminan seyirli olmadığını vurgulamayı amaçladık.

Anahtar Kelimeler: Balo'nun konsantrik sklerozu, multipl skleroz, demiyelinizan hastalık.

Figüre 1

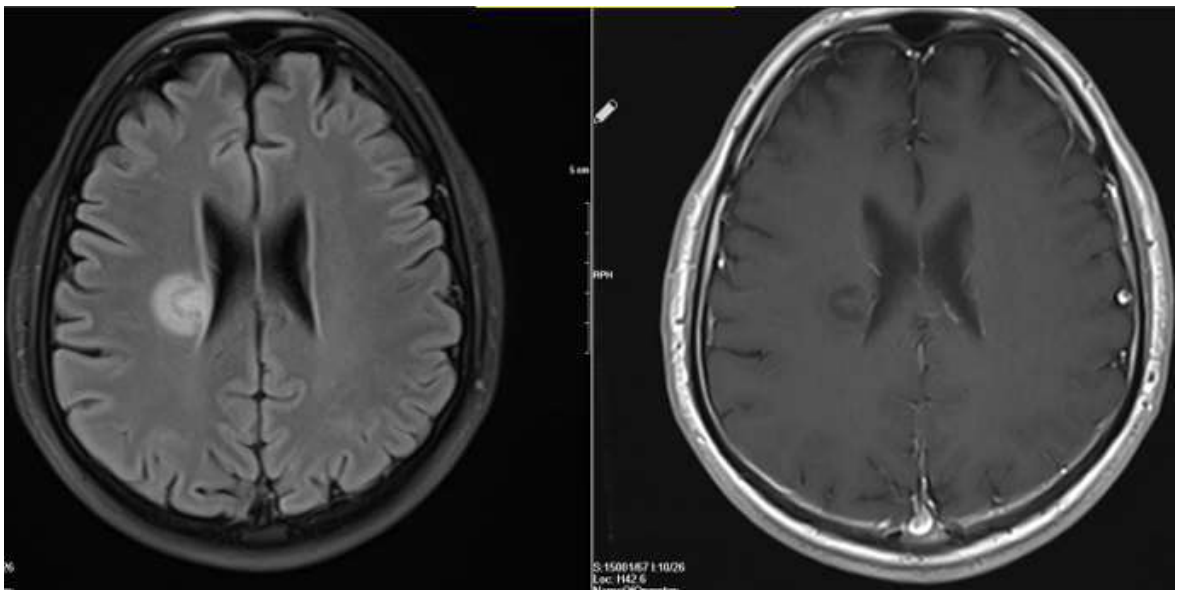

06/2024 T2 sekans Kr Mr ve Kx'lı Kr Mr

Figüre 2

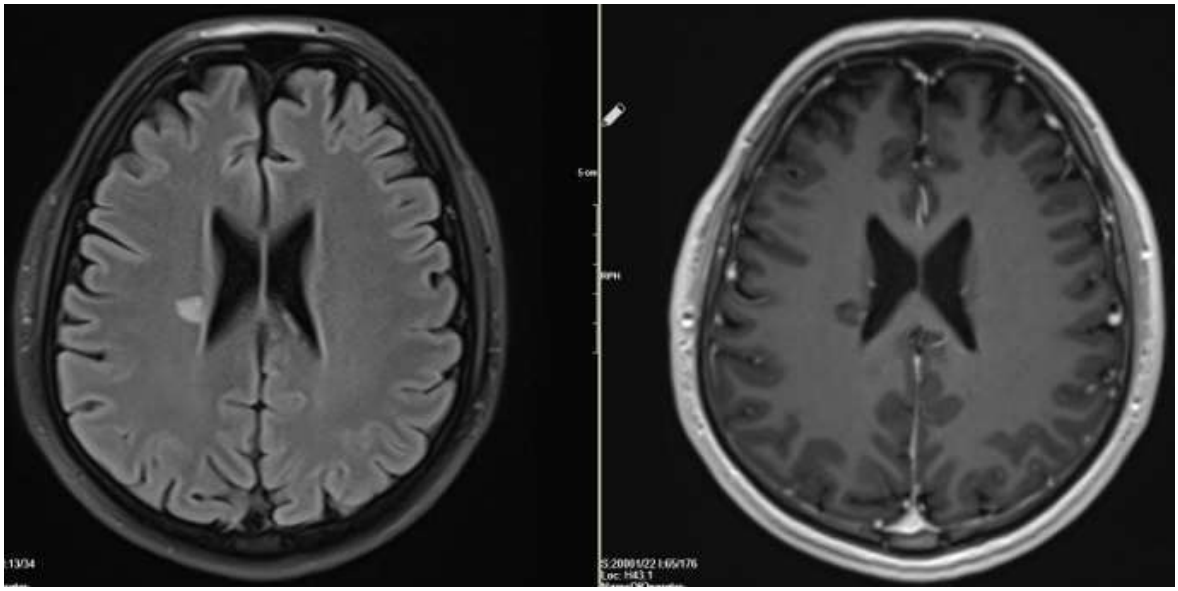

04/2025 T2 sekans Kr Mr ve Kx'lı Kr MR

EP – 256 ECULIZUMAB KESİLMESİ SONRASI MYASTENİK KRİZ: YOĞUN BAKIMDA PLAZMAFEREZE YANIT VEREN OLGU

FURKAN KAYA, MERVE BOZKURT, MUSTAFA BÜYÜK, SALAHATTİN ARSLAN, SIRMA GEYİK

GAZİANTEP ÜNİVERSİTESİ, NÖROLOJİ ANA BİLİM DALI, GAZİANTEP

Amaç:
Myastenia gravis (MG), nöromüsküler kavşakta postsinaptik asetilkolin reseptörlerine karşı gelişen otoimmün antikorların aracılık ettiği, dalgalı seyirli bir hastalıktır. Bu olguda, uzun süreli takipli ve eculizumab tedavisi altında iken kötüleşme yaşayan bir MG hastasının klinik seyri sunulmaktadır.

Olgu:
Kırk sekiz yaşında, asetilkolin reseptör antikoru pozitif kadın hasta, 17 yıldır MG tanısıyla izlenmekteydi. Daha önce çeşitli immünsüpresif tedaviler uygulanmış olup, son dönemde eculizumab tedavisi almakta iken üç ay önce klinik kötüleşme nedeniyle bu tedavi sonlandırılmıştı. Başvuruda bir aydır artan nefes darlığı, nazal konuşma, yutma güçlüğü ve son günlerde belirginleşen ekstremite kas güçsüzlüğü mevcuttu. Muayenede dispne, hipoksemi, 4/5 kas gücü kaybı ve hiponazalite saptandı.

Tedavi ve Seyir:
Yataklı serviste başlanan intravenöz immünoglobulin (IVIG) tedavisine yanıt alınamaması ve solunum sıkıntısının ilerlemesi üzerine hasta yoğun bakıma alındı, entübe edilerek plazmaferez uygulandı. Toplam yedi seans plazmaferez sonrası belirgin klinik düzelme sağlandı, kas gücü ve solunum fonksiyonları stabil seyretti.

Sonuç:
Bu olgu, eculizumab tedavisi altında dahi MG hastalarının kötüleşebileceğini ve kriz tablosu gelişebileceğini göstermektedir. Tedaviye dirençli veya komplike olgularda plazmaferez ve IVIG'in kritik önemi bir kez daha ortaya çıkmaktadır. Uzun dönem takipte bireyselleştirilmiş tedavi stratejileri ve multidisipliner yaklaşım, hayatı tehdit eden krizlerin yönetiminde temel rol oynamaktadır.

Anahtar Kelimeler: Eculizumab, immünsüpresif, myastenia gravis, myastenik kriz

EP – 260 MENENJİTİ TAKLİT EDEN KRANİYOFASİYAL FİBRÖZ DİSPLAZİ OLGUSU

ONUR CELIK, EMİNE GÜLER, MEHMET ŞAHİN AK, MEHMET VEFA AKŞİT,
CANSU BUSE ÇELİKTAŞ, ELİF ÜNAL, CANAN BOLCU EMİR, SERAP ÜÇLER YAMAN

SAĞLIK BİLİMLERİ ÜNİVERSİTESİ, PROF. DR. CEMİL TAŞÇIOĞLU ŞEHİR HASTANESİ, NÖROLOJİ ANA BİLİM DALI, İSTANBUL

Giriş ve Amaç:
Fibroz displazi (FD), GNAS mutasyonu ilişkili nadir bir fibroosseöz kemik hastalığıdır.(1) En sık etkilenen kemikler femur, tibia, kaburga, kafatası/yüz kemikleri, humerus ve pelvistir. Tedavi çoğunlukla semptomatiktir.(2) Bu vakada, ateş-baş ağrısı şikayetleriyle ön planda menenjiti düşünülen ancak FD ile açıklanan bir olgu anlatılmaktadır.

Olgu:
Bilinen FD öyküsü olan 20 yaş kadın hasta; üç-dört gündür artan yaygın künt vasıfta baş ağrısı ve 38.5 °C ateş ile acil servise başvurdu. Diğer vital bulguları stabildi; nörolojik muayenede meningeal irritasyon şüphesi mevcuttu. Acil BT'de sağ sfenoid kanat, zigomatik arkus ve temporal kemikte optik sinire minimal bası yapan ekspansiyon izlendi. Mevcut görüntüleme kraniyofasiyal fibröz displazi lehine değerlendirildi. Difüzyon MRI'da akut nörovasküler patoloji izlenmedi. Ön tanıda menenjit düşünülerek kontrastlı MRG ve lomber ponksiyon planlandı. BOS lökosit sayısı 1/mm³, biyokimya normal aralıktaydı. PCR negatif ve kültürde üreme izlenmedi. AFR yüksekliği nedeniyle ampirik seftriakson 2×2 g ve asiklovir 3×750 mg başlanan hastanın, tedavinin 6. gününde KCFT değerleri yüksek seyretmesi üzerine tedavisi kesildi. Primer enfeksiyon odağı saptanamayan klinik tablo FD'ye sekonder baş ağrısı olarak değerlendirildi. Semptomatik destekle klinik iyileşme gösteren hasta nöroloji polikliniği kontrolüyle taburcu edildi.

Sonuç:
Kraniyofasiyal FD'de baş ağrısı trigeminal sinire bası, kemik ekspansiyonuna sekonder ortaya çıkabilmektedir.(3) FD'li hastada ateş ve baş ağrısı kliniği menenjit ile karışabilir. Bu nedenle diğer altta yatan nedenler dışlanmalı, kraniyofasiyal FD'ye bağlı da baş ağrısı olabileceği unutulmamalıdır. Ağrının yönetiminde multidisipliner yaklaşım gösterilmelidir.

Kaynakça:
1- https://pubmed.ncbi.nlm.nih.gov/31035847/ DOI: 10.1080/17453674.2019.1608117
2-Current concepts of craniofacial fibrous dysplasia: pathophysiology and treatment https://doi.org/10.7181/acfs.2023.00101
3-https://pubmed.ncbi.nlm.nih.gov/36849642/

Anahtar Kelimeler: Baş ağrısı, fibröz displazi, menenjit

Figüre 1

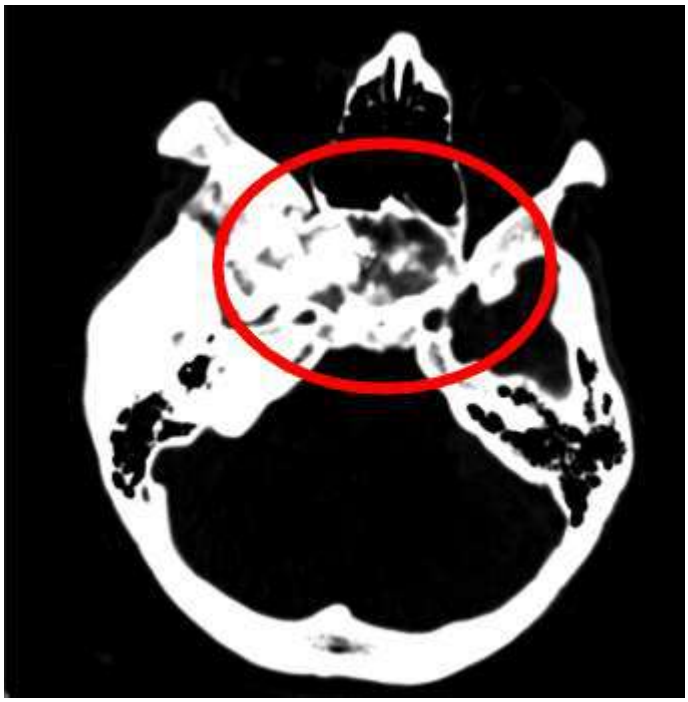

Beyin BT

Figüre 2

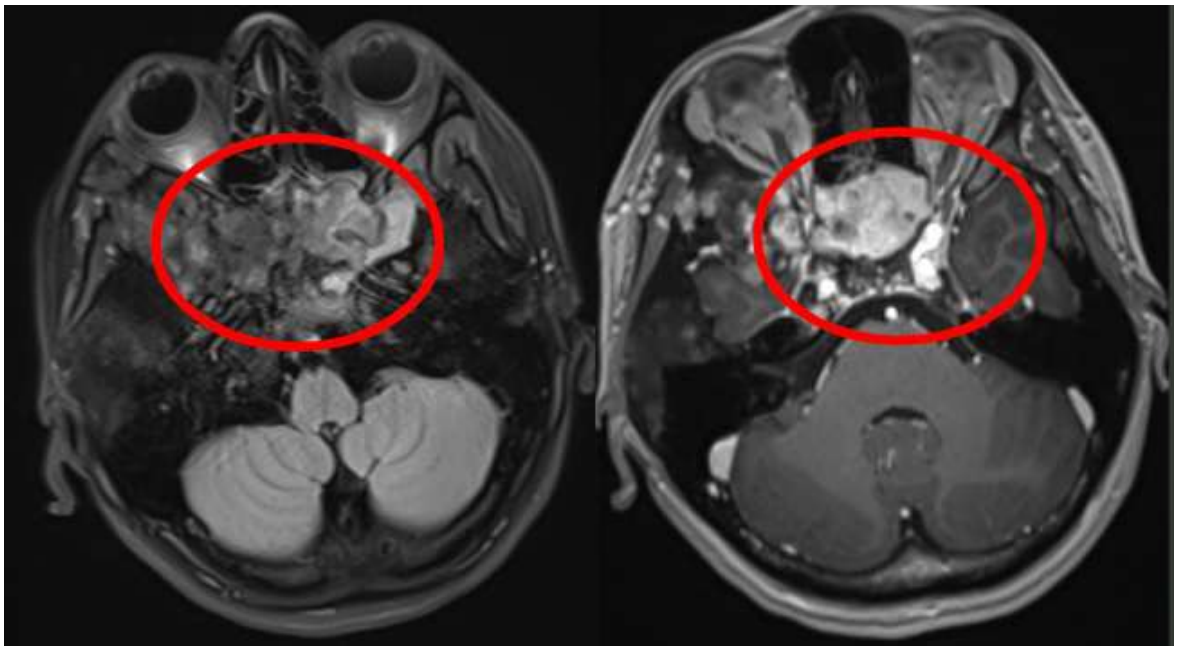

T2 ve Kx'lı Kr Mr görüntülemeleri

EP - 261 MİGREN HASTALARININ GELENEKSEL VE TAMAMLAYICI TIP YÖNTEMLERİ KULLANIMINA İLİŞKİN BİLGİ VE TUTUMLARI

ADALET GÖÇMEN, BÜŞRA TAYAR, TÜLİN GESOĞLU DEMİR, DİLEK AĞIRCAN, ÖZLEM ETHEMOĞLU

HARRAN ÜNİVERSİTESİ, NÖROLOJİ ANA BİLİM DALI, ŞANLIURFA

Giriş:
Migren baş ağrıları yaygın görülmektedir ve yaşam kalitesini önemli oranda etkilemektedir. 'Tamamlayıcı ve alternatif tıp' (TAT) terimi, genel olarak modern tıbbın kapsamına girmeyen çok çeşitli farmasötik ve farmakolojik olmayan tedavileri ifade eder. Burada migren hastalarının TAT'a yönelik tutumu ve bunun hastaların klinik ve demografik özellikleri ile ilişkisini incelemeyi amaçladık.

Materyal ve Metod:
Harran üniversitesi nöroloji polikliniğine 01.05.2025-15.08.2025 arasında başvuran 18 yaş üstü 70 migren hastası dahil edilmiştir. TAT yönetmeliğinde onaylanmış yöntemlerin kullanımı hakkında bilgiler kayıt altına alınmıştır. Geleneksel Tamamlayıcı Tıp Tutum Ölçeği (GTTTÖ) ve Hastane Anksiyete Depresyon Ölçeği yüz yüze anket tekniğiyle dolduruldu. Katılımcıların; sosyodemografik özellikleri, klinik özellikleri, TAT uygulamalarına yönelik bilgiler ile GTTTÖ puanları arasındaki ilişki değerlendirildi.

Bulgular:
Katılımcıların 53'ü (%75,7) kadın, 17'si (%24,3) erkekti. Sosyodemografik özellikleri ile TTTÖ puanları arasında bir ilişki bulunmadı. Katılımcıların 9'u (%12,9) fitoterapi, 14'ü (%20) kupa uygulamalarını kullanmıştı. GTTTÖ puanları arttıkça TAT kullanım sıklığı arttığı tespit edildi(p: 0,041). Hastaların aneljezik kullanım sıklığı ile GTTTÖ puanları arasında anlamlı ilişki olduğu tespit edildi (p:0,016). Hastaların GTTTÖ ve memnuniyetsizlik ölçekleri arasındaki korelasyona bakıldığında aralarında orta derecede anlamlı pozitif bir ilişki vardı (p=0,000 r=0,558).

Sonuç:
Migren hastalarında analjezik kullanım sıklığı ve modern tıbba olan memnuniyetsizlik arttıkça TAT'a yönelik olumlu tutum artmaktadır. Bu nedenle migrende analjezik kullanım sıklığının sorgulanması, etkin proflaktik tedavinin uygulanması ve düzenli hasta takibinin hastaların bu yöntemlere başvurusunu azaltıp ve olası yan etkileri önlemek, hastaların yaşam kalitesini artırmak açısından önemlidir.

Anahtar Kelimeler: Migren, Geleneksel, Tamamlayıcı, GETAT

Tablo 1: Katılımcıların sosyodemografik özellikleri ve Geleneksel Tamamlayıcı Tıp Tutum Ölçeği toplam puanlarına göre karşılaştırılması

Değişkenler	Kategoriler	n (%)	Ortalama ± SS	P
Cinsiyet	Kadın	53 (%75,7)	121,00±17,52	0,793
	Erkek	17 (%24,3)	119,70±17,52	
Yaş	18-29	26 (%37,1)	115,46±14,38	0,131
	30-39	20 (%28,6)	123,05±16,49	
	40-49	16 (%22,9)	121,00±24,05	
	≥50	8 (%11,4)	131,12±5,08	
VKİ	<18,30	1 (%1,4)	98,00	0,451
	18,30-24,9	41 (%58,6)	121,12±16,86	
	25-29,9	14 (%20)	124,07±13,50	
	>30.0	14 (%20)	117,64±22,09	
Eğitim durumu	İlkokul	14 (%20)	126,92±15,31	0,276
	Ortaokul	16 (%22,9)	117,00±15,27	
	Lise	20 (%28,6)	115,95±16,32	
	Üniversite	9 (%12,9)	126,77±16,02	
	Okur-Yazar değil	11(%15,6)	118,72±15,88	
Çalışma durumu	Çalışıyor	24 (%34,3)	120,20±15,36	0,862
	Çalışmıyor	46 (%65,7)	120,93±18,53	

Tablo 2: Katılımcıların klinik özellikleri ve GETAT uygulamalarının kullanımına yönelik verdikleri yanıtların GTTTÖ puanlarına göre karşılaştırılması

Değişkenler	Kategoriler	n (%)	Ortalama ± SS	P
Toplam migren tanı süresi	0-5 yıl	37 (%52,9)	119,62±16,32	0,712
	6-10 yıl	23 (%32,9)	119,91±20,65	
	11-15 yıl	6 (%8,6)	124,66±16,07	
	16-20 yıl	4 (%5,7)	129,00±8,28	
Kullanılan tedaviler	Tedavi almıyor	2(%2,8)	119,66±14,68	0,689
	Atak tedavisi	45 (%64,3)	122,17±16,16	
	Medikal proflaktik tedaviler	23 (%32,9)	120,43±18,30	
Aneljezik kullanım sıklığı	1-3/hft	34 (%48,6)	126,47±14,29	**0,016**
	4-5/hft	15 (%21,4)	120,53±14,86	
	>5/haft	17 (%24,3)	112,29±18,27	
GETAT yöntemi kullanımı	Kullanıyor	21 (%30)	126,33±12,70	**0,041**
	Kullanmıyor	49 (%70)	118,26±18,65	
Kullanılan GETAT yöntemi	Fitoterapi	9 (%12,9)	127,00±9,17	0,406
	Kupa	14 (%20)	122,61±15,01	
Kullanılan GETAT yönteminden fayda görüp görmediği	Evet	16 (%22,9)	125,75±13,44	0,676
	Hayır	7 (%10)	123,28±4,67	
Hastane anksiyete puanları	<7	23 (%32,8)	122,04±16,07	0,580
	8-10	21 (%30)	117,33±20,28	
	>11	26 (%37,2)	122,19±16,30	
Depresyon ölçeği puanları	<7	18 (%25,7)	125,22±17,95	0,385
	8-10	25 (%35,7)	116,12±16,62	
	>11	26 (%37,2)	121,80±17,72	

EP – 262 PSİKİYATRİK BULGULARLA BAŞVURAN CASPR2 POZİTİF LİMBİK ENSEFALİT OLGUSU

FURKAN KAYA, MUSTAFA BÜYÜK, AYLİN AKCALİ

GAZİANTEP ÜNİVERSİTESİ, NÖROLOJİ ANA BİLİM DALI, GAZİANTEP

Amaç:
CASPR2 antikoru pozitif limbik ensefalit olgularında erken tanı, viral ensefalitlerin dışlanması ve immünoterapötik yaklaşımların basamaklı uygulanmasının klinik önemini vurgulamaktır.

Olgu:
Elli bir yaşında kadın hasta, Nisan 2023'te davranış değişikliği, uykusuzluk ve ajitasyon ile başvurdu. Kraniyal MRG ve EEG'de özgül bulgu saptanmadı. Ampirik asiklovir tedavisi başlandı, HSV ensefaliti dışlandıktan sonra kesildi. Yüksek doz intravenöz metilprednizolon sonrası kısmi düzelme sağlanarak taburcu edildi. Mart 2024'te benzer yakınmalarla yeniden başvuran hastada dezoryantasyon, bellek bozukluğu ve emosyonel labilite ön plandaydı. Başlangıçta intravenöz metilprednizolon (1 g/gün, 5 gün) ve IVIg (0,4 g/kg, 5 gün) uygulanmasına rağmen klinik yanıt sınırlı kaldı; bunun üzerine terapötik plazmaferez eklendi. Plazmaferez sonrası belirgin klinik düzelme elde edildi. Onkolojik tarama negatifti. Nisan 2024'te tekrarlanan nöroimmünoloji panelinde CASPR2 antikoru pozitif, LGI1, NMDAR, AMPA ve GABA-B antikorları negatif bulundu. Hasta oryantasyonu düzelmiş, davranışsal semptomları gerilemiş olarak taburcu edildi ve idame tedavi amacıyla aylık IVIG protokolüne alındı.

Sonuç:
CASPR2 ile ilişkili limbik ensefalit olgularında erken dönemde HSV ensefaliti ile ayırıcı tanı yapılması kritik öneme sahiptir. Rutin görüntüleme ve EEG sıklıkla non-spesifik olup, tanı serolojik yöntemlerle kesinleşmektedir. Enfeksiyöz etiyoloji dışlandıktan sonra erken başlanan immünoterapi, gerektiğinde plazmaferez ve uzun dönem idame IVIG uygulamaları, tedavi başarısını artırmakta ve klinik iyileşmeye belirgin katkı sağlamaktadır.

Anahtar Kelimeler: CASPR2, IVIg, immunoterapi, limbik ensefalit, plazmaferez

EP – 264 GENÇ ERİŞKİNDE SUBAKUT BİLATERAL GÖRME KAYBI İLE SEYREDEN LEBER'İN HEREDİTER OPTİK NÖROPATİSİ: OLGU SUNUMU

FURKAN KAYA, MERVE BOZKURT, MUSTAFA BÜYÜK, AYLİN AKCALİ

GAZİANTEP ÜNİVERSİTESİ, NÖROLOJİ ANA BİLİM DALI, GAZİANTEP

Amaç:
Leber'in Herediter Optik Nöropatisi (LHON), genç erişkinlerde nadir fakat ciddi görme kaybına yol açabilen kalıtsal optik nöropatilerdendir. Bu olguda, subakut bilateral görme kaybı ile başvuran bir hastada tanısal süreç, genetik inceleme ve tedavi yaklaşımlarını tartışmak amaçlanmıştır.

Materyal-Metod:
Yirmi dört yaşındaki erkek hasta, kısa sürede her iki gözde gelişen görme kaybı nedeniyle yatırıldı. Klinik muayene, görüntüleme, laboratuvar incelemeleri ve genetik analiz sonuçları retrospektif olarak değerlendirildi.

Olgu:
Hastada birkaç hafta içinde santral görme azalması gelişti. Nörooftalmolojik muayenede santral skotom, renk görme bozukluğu ve bilateral optik disk temporal solukluğu saptandı. Görsel uyarılmış potansiyellerde iletim defekti izlendi, kraniyal ve orbital MRG normaldi. Sistemik ve enfeksiyöz nedenler dışlandı. Soygeçmişte benzer öyküler vardı. Genetik incelemede LHON ile uyumlu homoplazmik mutasyon saptandı. Hastaya idebenon tedavisi başlandı, tütün ve alkol bırakıldı. Takiplerde görme keskinliği stabil kaldı.

Bulgular:
Başvuruda bilateral görme azlığı ve papil değişiklikleri izlendi. Orbital MR'da optik sinir çevresinde BOS mesafesi artmıştı. Otoimmün belirteçler negatif bulundu. Yüksek doz kortikosteroid, plazmaferez ve IVIG'e sınırlı yanıt alındı. Takipte rituksimab ve idebenon tedavileriyle klinik stabilite sağlandı.

Sonuç:
Subakut bilateral görme kaybı ile başvuran genç erişkinlerde LHON olasılığı erken dönemde düşünülmelidir. Genetik doğrulama tanıda kritik öneme sahiptir. Multidisipliner yaklaşım ve destek tedavileri ile hastalık seyri stabilize edilebilir.

Anahtar Kelimeler: Görme kaybı, leber'in herediter optik nöropatisi, optik nörit

EP – 265 SERONEGATİF LİMBİK ENSEFALİT: PSİKİYATRİK ÖN TANI SONRASI İMMÜN TEDAVİ YANITIYLA TANIYA ULAŞILAN OLGU

FURKAN KAYA, MUSTAFA BÜYÜK, NURNİHAN ÖRTLEK, AYLİN AKCALİ

GAZİANTEP ÜNİVERSİTESİ, NÖROLOJİ ANA BİLİM DALI, GAZİANTEP

Amaç:
Otoimmün ensefalitler, seronegatif olgular da dahil olmak üzere geniş klinik spektrumla seyreden ve tanısal açıdan güçlük yaratan hastalık grubudur. Bu bildiride, genç bir kadın hastada antikor negatif limbik ensefalit tablosu, psikiyatrik ön tanılar sonrası gelişen klinik seyir ve immün tedaviye alınan yanıt sunulmaktadır.

Yöntem:
Üç yıl süren progresif nöropsikiyatrik yakınmalar sonrası, katatoni ve konuşma kaybı gelişen 23 yaşındaki kadın hasta değerlendirildi. Klinik muayene, EEG, beyin MRG, BOS incelemeleri, otoimmün antikor paneli ve PET-BT bulguları retrospektif olarak incelendi. Uygulanan immünsüpresif tedavilerin klinik yanıtı gözlendi.

Olgu:
Hasta, unutkanlık, davranış değişiklikleri, emosyonel dalgalanmalar ve senkop epizotları sonrası mutizm ve katatoni ile başvurdu. Başlangıçta psikiyatrik tanılarla yatırılarak tedavi edilen hasta, yanıt alınamayınca tarafımızca devralındı. Kraniyal MRG ve EEG'de patoloji saptanmadı; BOS ve enfeksiyon paneli negatif bulundu. Serum ve BOS'ta otoimmün ensefalit antikorları (NMDAR, LGI1, CASPR2, GABA-B, AMPA vb.) negatifti. Klinik olarak limbik ensefalit düşünüldü ve ampirik immünoterapi başlandı. Yüksek doz intravenöz metilprednizolon ve IVIG sonrası belirgin klinik düzelme izlendi. Katatoni hızla geriledi ve işlevsellik arttı.

Bulgular:
Olguda tipik görüntüleme veya antikor pozitifliği olmaksızın, klinik tablo ve immün tedaviye alınan yanıt tanıda belirleyici olmuştur.

Sonuç:
Seronegatif otoimmün ensefalitler, tanısal güçlükleri nedeniyle sıklıkla psikiyatrik veya epileptik bozukluklarla karışabilmektedir. Bu olgu, tanıya giden sürecin immün tedavi yanıtıyla şekillendiğini göstermekte ve yanlış tanı riskinin hastalarda ciddi gecikmelere yol açabileceğini vurgulamaktadır.

Anahtar Kelimeler: Limbik ensefalit, katatoni, otoimmün ensefalit, seronegatif

EP – 266 SUBARAKNOİD KANAMA OLGUSUNDA BAŞLANGIÇTA NEGATİF DSA, TAKİPTE ORTAYA ÇIKAN DEV POSTERİOR SİRKÜLASYON ANEVRİZMASI: OLGU SUNUMU

FURKAN KAYA[1], FİKRET BAKLA[1], FEYZA EROGLU[1], MUSTAFA BÜYÜK[1], FIRAT AYDİN[1], FERHAT KILIÇASLAN[2], SEDAT YAŞİN[1]

[1]GAZİANTEP ÜNİVERSİTESİ, NÖROLOJİ ANA BİLİM DALI, GAZİANTEP
[2]PATNOS DEVLET HASTANESİ, NÖROLOJİ ANA BİLİM DALI, AĞRI

Amaç ve Giriş::
Subaraknoid kanama (SAK), intrakraniyal anevrizma rüptürünün en sık görülen ve yaşamı tehdit eden sonuçlarından biridir. Ani başlangıçlı şiddetli baş ağrısı ile seyreden bu klinik tablo, erken tanı ve uygun tedavi sağlanmadığında yüksek mortalite ve morbiditeye yol açabilmektedir. SAK sonrası anevrizma varlığının saptanması tanı ve tedavi yönetimi açısından kritik öneme sahiptir. Bununla birlikte, ilk görüntülemelerde anevrizma saptanmamasına rağmen takipte ortaya çıkan olgular nadirdir. Bu çalışmada, başlangıç DSA'sı normal izlenmesine karşın, takipte dev anevrizma gelişen bir olgu sunulmaktadır.

Olgu ve Bulgular:
Kırk altı yaşında erkek hasta ani başlayan şiddetli baş ağrısı ile başvurdu. Beyin BT'de yaygın SAK izlendi. İlk yapılan dijital substraksiyon anjiyografide (DSA) anevrizmatik yapı saptanmadı. Klinik izlemde hastanın nörolojik durumu stabil seyretmiş, GKS'si 15 olarak takip edilmiştir. Dört hafta sonra yapılan kontrol DSA'da sol posterior serebral arter (PCA) ile superior serebellar arter (SCA) arasında, 9,1×8,2 mm(boyun 3.1 mm) boyutlarında dar boyunlu sakküler dev anevrizma ortaya çıkmıştır. Anevrizmaya endovasküler primer koilleme yöntemi uygulanmış ve işlem komplikasyonsuz tamamlanmıştır.

Sonuç:
Başlangıç görüntülemelerinde anevrizma saptanmayan SAK olgularında, vazospazm ya da trombüs nedeniyle anevrizma gizlenebilmektedir. Bu nedenle erken dönemde negatif DSA sonucunun tanıyı dışlamadığı, uygun zaman aralıklarında tekrarlayan görüntüleme yapılmasının kritik olduğu düşünülmektedir. Olgumuz, bu yaklaşımın önemini vurgulamakta ve başarılı endovasküler tedavi ile taburcu edilen hasta örneği sunmaktadır.

Anahtar Kelimeler: Anevrizma, dijital substraksiyon anjiyografi(DSA), endovasküler koilleme, subaraknoid kanama, vazospazm

İkinci kontrol DSA

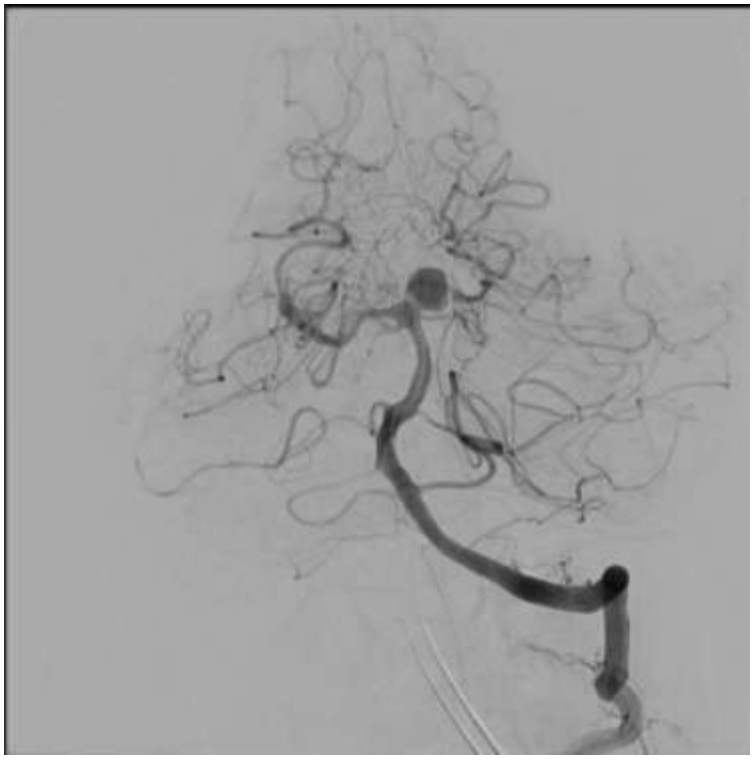

Takipte yapılan kontrol DSA'da sol PCA-SCA bileşkesinde yaklaşık 9x8 mm (boyun 3 mm) boyutlarında dar boyunlu sakküler anevrizma ortaya çıkmıştır. Bulgular, tekrarlayan görüntülemenin tanısal değerini vurgulamaktadır.

İlk tanısal DSA

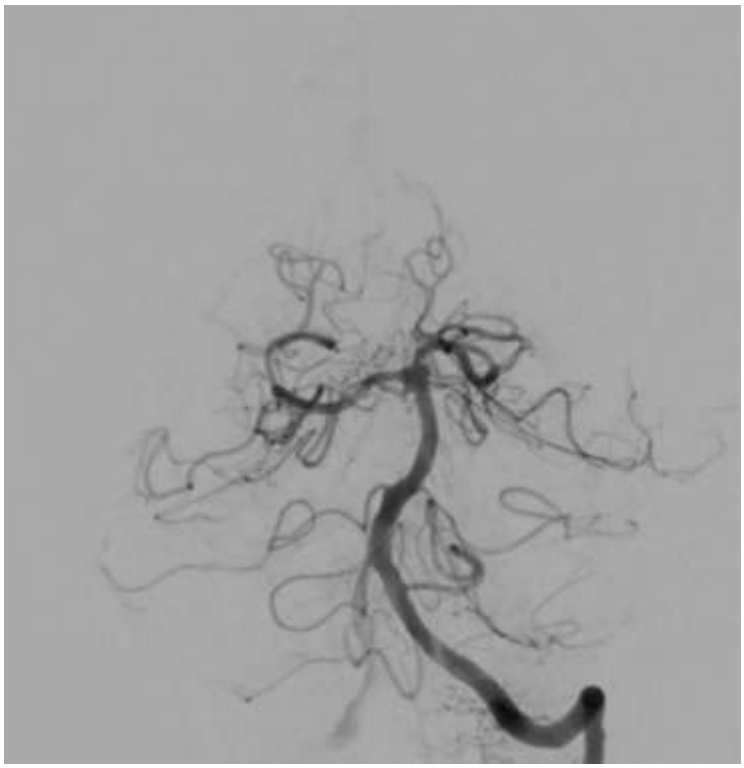

Subaraknoid kanama sonrası yapılan ilk tanısal DSA'da intrakraniyal anevrizma saptanmamıştır. Vazospazm veya trombüs varlığı nedeniyle anevrizmalar erken dönemde gizlenmiş olabilir.

EP – 268 ELEKTROFİZYOLOJİ LABARATUVARINA BAŞVURAN HASTALARIN GÖRSEL UYARILMIŞ POTANSİYELLERİNİN KLİNİK TANILARI İLE KARŞILAŞTIRILMASI: RETROSPEKTİF KESİTSEL ÇALIŞMA

PETEK BAKKAL[1], DİLEK YILMAZ[1], TAHSİN BAKKAL[2], ŞULE AYDIN TÜRKOĞLU[1]

[1]BOLU ABANT İZZET BAYSAL ÜNİVERSİTESİ, NÖROLOJİ ANA BİLİM DALI, BOLU
[2]İZZET BAYSAL DEVLET HASTANESİ, BOLU

Amaç:
SSS'ni ve optik siniri etkileyen çok sayıda patoloji benzer görme şikayetlerine yol açabilmektedir. Bu şikayetler nedeniyle görsel uyarılmış potansiyellerin (VEP) ölçümleri yaygın olarak kullanılmaktadır.

Materyal-Metod:
Haziran 2024-2025 arasında elektrofizyoloji labaratuvarımızda değerlendirilen 309 hastanın demografik verileri, şikayetleri, VEP bulguları ve aldıkları tanıları etik kurulu onayı alınarak retrospektif olarak incelendi.

Bulgular:
Hastaların 206'sı kadın (%67), 103'ü (%33) erkekti. Median (min-max) yaş 41 (14- 82) idi. En sık başvuru şikayeti bulanık görme olup 78 kişi (%25), ikinci sıklıkta görmede azalma 53 kişi (%17) idi. Hastaların 32'si (%10) Multiple Skleroz (MS), 9'u (%3) optik nörit (ON) tanısı almış olup demiyelinizan grup 41 (%13) olarak sınıflandırıldı. Diğer tanı olarak 74'ü (%24) okuler patolojiler, 37'si (%12) diğer santral patolojiler ile takip edilmekteydi. 157 hastada (%50) oküler veya santral patoloji saptanmadı.

Demiyelinizan hastalık grubunun diğer gruplara göre P100 latans değerleri istatistiksel olarak daha uzundu (p=0,018).

Oküler ve diğer santral patoloji saptananların P100 amplitüdleri anlamlı olarak düşük saptandı (sırasıyla p=0,004, p=0,044). MS ve ON gruplarında, herhangi patoloji saptanmayan hastalara göre P100 amplitüd değerleri arasında anlamlı farklılık saptanmadı (sırasıyla p=0,068, p=0,105).

Sonuç:
Çalışmamızda hastaların çoğunluğu kadın, en sık şikayetin bulanık görme olduğu görüldü. MS ve ON hastalarının klinik tanı almayan hastalara göre P100 latansları uzamış, P100 amplitüdleri düşük saptanmış olup literatürle uyumludur. Sadece P100 amplitüdü düşük hastalar okuler ve demiyelinizan dışı santral patolojiler açısından değerlendirilmelidir. Kliniğimizde VEP yapılan hastaların yarısına dışlama tetkiki olarak VEP yapıldığı görüldü. Çeşitli görme şikayetleriyle başvuran hastalarda primer patolojilerin saptanması için VEP çalışmasının sıklıkla kullanılması nedeniyle kliniğimizin bir yıllık tecrübesini sunmak istedik.

Anahtar Kelimeler: Multiple Skleroz, Optik Nörit, VEP

EP – 270 GUILLAIN-BARRÉ SENDROMU: ÜÇ YILLIK TEK MERKEZ VERİLERİ

BARIŞ HAYTI[1], ELİF AVCI[1], ZEYNEP UNLUTURK[2], EYLEM TEKE[1], ÇAĞDAŞ ERDOĞAN[3]

[1]PAMUKKALE ÜNİVERSİTESİ, NÖROLOJİ ANA BİLİM DALI, DENİZLİ
[2]PAMUKKALE ÜNİVERSİTESİ, NÖROLOJİ ANA BİLİM DALI, DENİZLİ; KOCAELİ ŞEHİR HASTANESİ, NÖROLOJİ KLİNİĞİ, KOCAELİ
[3]PAMUKKALE ÜNİVERSİTESİ, NÖROLOJİ ANA BİLİM DALI, DENİZLİ; ÖZEL CERRAHİ HASTANESİ, NÖROLOJİ KLİNİĞİ, DENİZLİ

Amaç:
Guillain-Barré sendromu (GBS), immün aracılı akut poliradikülonöropatidir. Klinik seyir mortal olabilen ağır tablodan sekelsiz iyileşmeye kadar değişkenlik gösterebilir. Bu çalışmada, kliniğimizde izlenen GBS olgularının klinik/elektrofizyolojik özellikleri ve tedavi sonuçlarının değerlendirilmesi amaçlanmıştır.

Materyal ve Metod:
2018–2021 yılları arasında GBS tanısıyla Pamukkale Üniversitesi Nöroloji Kliniği'nde izlenen 82 hastanın verileri retrospektif olarak incelendi. Demografi (yaş, cinsiyet), eşlik eden hastalıklar, öncül enfeksiyon öyküsü, nörolojik muayene (kas gücü, refleks, kraniyal tutulum), uygulanan tedaviler (IVIG, plazmaferez, steroid), elektrofizyolojik alt tip, klinik seyir, mekanik ventilasyon ihtiyacı, mortalite ve kronik inflamatuvar demiyelinizan polinöropati (CIDP) dönüşümü kaydedildi.

Bulgular:
Hastaların 51'i (%62,2) erkek, 31'i (%37,8) kadındı; ortalama yaş 55,7±17,9'du. Olguların %70'inde öncül enfeksiyon vardı. Muayenede %80'de alt ekstremite güçsüzlüğü baskındı ve %90'da arefleksi saptandı. Kraniyal sinir tutulumu %20, otonom disfonksiyon %15–20 idi. Elektrofizyolojik alt tip dağılımı: %85 AIDP, %10 aksonal formlar (AMAN/AMSAN), %5 Miller Fisher Sendromu şeklindeydi. Tüm hastalar IVIG aldı; klinik yanıt alınamayan iki olguda ek plazmaferez, ve yanlış ön tanı nedeniyle pulse steroid uygulanan bir olguda sonrasında IVIG verildi. Mortalite %0'dı. Üç hasta (%3,7) mekanik ventilasyon desteği aldı. Taburculukta kohortumuzun %80'i bağımsız ya da minimal destekle yürüyordu; %15'te hafif sekel, %5'te ciddi dizabilite vardı. İki hastada (%2,4) CIDP'ye dönüşüm izlendi.

Sonuç:
Merkezimizdeki üç yıllık GBS verilerinde mortalitenin olmaması ve düşük ventilatör gereksinimi, erken tanı, hızlı immünoterapi ve GBS alt tip farklılıklarına bağlanmaktadır. Aksonal alt tip oranının literatüre göre daha düşük olması bölgesel farklılık olasılığını düşündürmektedir. Bulgular, erken müdahale, sıkı izlem ve yoğun bakım entegrasyonunun prognozu olumlu etkilediğini göstermektedir.

Anahtar Kelimeler: Guillain-Barré sendromu, GBS, AIDP, Elektrofizyoloji, IVIG

EP – 273 SEREBRAL AMILOID ANJİOPATİ HASTALARINDA NÖBET SIKLIĞI

ASLI ŞENGEZER[1], YUSUF SAVRUN[1], KAMİL KARAALİ[2], EBRU APAYDIN DOĞAN[1]

[1]*AKDENİZ ÜNİVERSİTESİ TIP FAKÜLTESİ NÖROLOJİ ANABİLİM DALI*
[2]*AKDENİZ ÜNİVERSİTESİ TIP FAKÜLTESİ RADYOLOJİ ANABİLİM DALI*

8. Epilepsi Sempozyumundaki Ön Sonuçların Devamı

Amaç:
SAA hastalarındaki nöbet sıklığını araştırmak ve ileriye yönelik tanı ve tedavilerinde katkıda bulunmak.

Metod:
Akdeniz Üniversitesi Hastanesine 2015-2024 yılları arasında yatışı olan veya ayaktan başvuru yapan 36-100 yaş arası hastaların verileri retrospektif olarak incelendi. Kraniyal MRG yapılmış olan 348 hastanın verileri değerlendirildi. EEG tetkiki olan 140 (%40) hastanın sonuçları karşılaştırıldı. ANİ (anti-nöbet ilacı) kullanımı, nöbet şekli, risk faktörleri, fazekas skoru değerlendirildi.

Bulgular:
EEG'si çekilmiş 140 SAA hastasının 91'inde (%65) EEG anormalliği saptandı. Bu hastaların 54'ünde (%38,5) epileptiform aktivite, 37'sinde (%26,4) zemin aktivite bozukluğu izlendi. Geriye kalan 49 hastanın (%35) EEG`si normaldi. EEG'si çekilen 140 hastanın, 35'inde (%25) SAA ile ilişkili nöbet öyküsü vardı ve bu hastalar antinöbet ilacı (ANİ) kullanıyordu. On altı hastada (%11,4) nöbet öyküsü bulunmazken ANİ tedavisi de yoktu. Üç hastada (%2,1) ise nöbetler SAA dışı nedenlere bağlıydı. Nöbet tiplerinin çoğunluğu jeneralize tonik-klonik olarak kaydedildi. EEG'si olan 140 hastadan, 26`sının (%18,5) tekli anti-epileptik ilaç kullandığı ve bunlarin 18´i(%12,8) levetirasetam, 5 hasta (%3,5) zonisamid, 1 hasta (%0,7) lakosamid, 1 hasta (%0,7) valproik asit ve 1 hasta (%0,7) lamotrijin kullandığı saptandı. SAA ilişkili nöbet geçiren 35 hasta (%25) ve EEG'si normal olan 49 hasta (% 35) risk faktörleri açısından tarandı. SAA ile anlamlı ilişki bulunamadı. Buna karşın lobar kanama olan SAA hastalarında EEG'de patoloji saptanma ve nöbet geçirme riski daha yüksek saptandı (OR, 3,4; %95 CI, 0.4-29.3). EEG'si çekilen 140 hastadan, MRI beyin FLAIR sekanslarına erişilen 33 (% 23,5) hastanın Fazekas skoru değerlendirildi. Yirmibeş hasta Fazekas 3 (%17,8),6 hasta Fazekas 2 (%, 4,2), 1 hasta Fazekas 1 (%0,7) olarak değerlendirildi. Fazekas skoru 3 olan ve jeneralize nöbet geçiren hastalar arasında bir ilişki bulunmadı (p= 0,94).

Sonuç:
SAA nöbet riskini arttırmaktadır. Nöbetlerin çoğu jeneralize tonik klonik nöbetlerdir. Artmış risk lobar kanama varlığında anlamlı derecede yüksektir.

Anahtar Kelimeler: SAA: Serebral Amioid Anjiopati, Fazekas skoru: Fazekas 0-3, ANİ: Anti-Nöbet Ilaç, FLAIR: Fluid-Attenuated Inversion Recovery, MRG: Manyetik Rezonans Görüntüleme.

Patolojik EEG sonucu olan hastalar

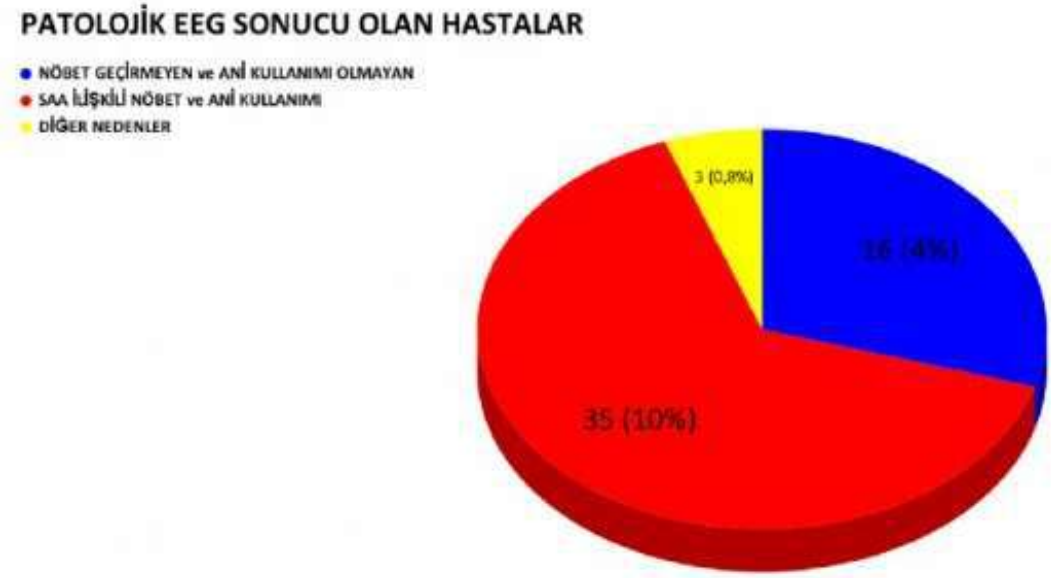

EEG sonucu patolojik çıkan 54 hastadan 35 hastanın SAA ile ilişkili nöbet geçirdiği ve ANİ kullandığı, 16 hastanın ise nöbet geçirmediği ve ANİ kullanımı olmadığı, 3 hastanın ise diğer nedenlere bağlı nöbet geçirdiği tespit edildi.

Tekli Anti-epileptik tedavi alan hastalar



ANI kullanımı olan 35 hastadan 26 hastanın tekli anti-epileptik ilaç kullandığı ve bu hastaların 18i levetirasetam, 5 hasta zonisamid, 1 hasta lakosamid, 1 hasta valproik asit ve 1 hastanin lamotrijin kullandığı saptandı.

EP – 276 STURGE WEBER SENDROMU OLAN HASTADA TEKRARLAYAN STATUS EPİLEPTİKUS; OLGU SUNUMU

BİLGE ÖZEL, KAĞAN CANYURT, OĞUZHAN AYDIN, ÖZGE AKIN GÖKÇEDAĞ, EREN GÖZKE

SAĞLIK BİLİMLERİ ÜNİVERSİTESİ FATİH SULTAN MEHMET EĞİTİM VE ARAŞTIRMA HASTANESİ, NÖROLOJİ KLİNİĞİ, İSTANBUL

Giriş:
Sturge-Weber Sendromu (SWS), genellikle çocuklukta belirti veren nadir bir konjenital sendromdur. Bu sunumda, ileri yaşta SWS tanısı olan ve tekrarlayan status epileptikus atakları ile seyreden, çoklu antiepileptik tedavi ve yoğun bakım yönetimi gerektiren bir olgunun paylaşılması amaçlanmıştır.

Olgu:
74 yaşında, 17 yıldır SWS tanısı bulunan kadın hastanın özgeçmişinde hipertansiyon ve diyabet mellitus tanıları mevcuttu. Daha önce epileptik nöbetler nedeniyle Lamotrijin, Levetirasetam ve Valproat kullanmaktaydı. Ani gelişen sağ hemiparezi ve bilinç bozukluğu nedeniyle acil polikliniğe başvurmuştu. Nörolojik muayenede; Bilinç açık, motor afazik, sağ hemiparezi saptandı. Kranyal BT ve MRG'de akut nöropatoloji saptanmadı, ancak sol parieto-oksipital kortekste leptomeningeal tutulum izlendi. EEG, sol hemisferde epileptiform aktivite gösterdi. Kısa sürede kompleks parsiyel status epileptikus gelişti, nöbet önceleyici tedavisi düzenlendi, entübe olarak yoğun bakıma alındı. Kontrol EEG'de her iki hemisferde yaygın yavaşlama izlendi. Lomber ponksiyon yapıldı; Bos incelemesi normaldi. Tedavide Valproat, Lamotrijin, Levetirasetam, Lakozamid ve Rivotril almaktaydı. Ekstübe halde servis takipleri sırasında tekrar nöbet geçiren hasta status epileptikus olarak kabul edildi. YBÜ takibinde Pnömoni nedenli antibiyoterapi başlandı. Tekrarlayan nöbetler sırasında Todd parezisi gözlendi. Ajitasyon nedenli antipsikotik tedavi eklendi. Çoklu ilaç kullanımı ile takibi devam etmekte.

Sonuç:
SWS tanılı bireylerde epilepsi ileri yaşta da agresif seyredebilir. Bu olguda olduğu gibi dirençli nöbetler, sistemik komplikasyonlar ve yoğun bakım süreci multidisipliner yaklaşım gerektirir. Erken tanı, düzenli takip ve bireyselleştirilmiş tedavi bu hasta grubunda kritik önemdedir.

Anahtar Kelimeler: Sturge weber sendromu, status epileptikus, leptomeningial tutulum

EP – 281 KUDUZ AŞISINA SEKONDER GELİŞEN GUİLLAIN-BARRÉ SENDROMU: OLGU SUNUMU

FEYZA EROGLU, MUSTAFA BÜYÜK, AYLİN AKCALİ, HALİL AY

GAZİANTEP ÜNİVERSİTESİ, NÖROLOJİ ANABİLİM DALI, GAZİANTEP

Guillain-Barré sendromu genellikle hızlı seyirli, asendan, simetrik güçsüzlük ve arefleksi ile karakterize, akut immün aracılı bir polinöropatidir. (1) PVRV (saflaştırılmış vero hücreli) kuduz aşısı gibi modern kültür aşılarıyla ilişkili GBS vakaları son derece nadir olup; yakın zamanda yalnızca tek bir olgu sunumunda bildirilmiştir. (6) Literatürde 10'dan az vaka bildirilmiştir ve PVRV ve diğer hücre-kültür tabanlı kuduz aşılarının rutin kullanımında GBS riskinin çok düşük olduğu kabul edilmektedir.

Vakamız 54 yaş erkek hasta, ekstremite distallerinde belirgin simetrik fürüz parezi ve 4 ekstremitede arefleksi bulguları ile prezente olup 1 gün içerisinde quadripleji gelişti. 0,4 mg/kg/gün dozajında 5 günlük IVIG yükleme ve 7 gün taze donmuş plazma ile plazmaferez tedavisi aldı ve ön planda AMAN/AMSAN varyantı düşünüldü. Yoğun bakım yatışının 68. gününde enfektif ve otonomik komplikasyonlara bağlı multi-organ yetmezliği gelişmesi üzerine kardiyak arrest sonucu vefat etti.

Anahtar Kelimeler: Guillain-Barré Sendromu, kuduz, aşı, saflaştırılmış vero hücreli aşı, PVRV

EP – 282 MİGREN HASTALARINDA GÖRSEL AURA ALT TİPLERİNİN GÖRSEL VERİ ANALİZİNE DAYALI SINIFLANDIRILMASI VE KLİNİK ÖZELLİKLERLE İLİŞKİSİ

EMİRHAN BÜYÜKÇAPAR, ECE ZEYNEP GÜVEN, MUHAMMED YILDIRIM, ERSİN KASIM ULUSOY, TAHİR KURTULUŞ YOLDAŞ

BİLKENT ŞEHİR HASTANESİ, NÖROLOJİ ANA BİLİM DALI, ANKARA

Amaç:
Migren hastalarında en yaygın aura türü görsel auradır ve fizyopatolojisinde kortikal yayılan depresyon temel mekanizma olarak kabul edilmektedir. Bu çalışmada, görsel auralı migren (GAM) hastalarının deneyimlediği aura tiplerini hasta çizimleri aracılığıyla sınıflandırarak, klinik ve demografik parametrelerle ilişkisini değerlendirmeyi amaçladık.

Materyal-Metod:
Bu çalışmaya, baş ağrısı polikliniğine başvuran ve GAM tanısı almış toplam 65 hasta dahil edildi. Katılımcılardan, yaşadıkları görsel aura deneyimlerini farklı renklerde kalemler kullanarak çizmeleri istendi. Elde edilen çizimler, görsel veri analiz yöntemi (pictorial analiz) kullanılarak incelendi ve International Headache Society tarafından kabul görmüş görsel aura tablosuna göre alt tiplere ayrıldı. Demografik ve klinik parametreler ile görsel aura alt tipleri arasındaki ilişkiler değerlendirildi. Veriler tanımlayıcı ve karşılaştırmalı istatistik yöntemleri ile analiz edildi.

Bulgular:
Ortalama yaş 30.9, medyan 28 iken hastaların %70'i (n:46) kadındı. Ortalama hastalık başlangıç yaşı 22.5 yıl, ortalama hastalık süresi 8.5 yıl olarak saptandı. Ailede migren öyküsü %32.3 (n:21) oranındaydı. 35 hastada zigzag çizgiler (%53.8), 34 hastada parlak noktalar (%52.3) ve 20 hastada hemianopsi (%20) saptandı. Aile öyküsü olanlarda hastalığın daha erken başladığı ($p<0.05$) ve daha fazla aura tipi deneyimledikleri ($p<0.05$) gözlemlendi. Cinsiyete göre aura tipi farklılığı anlamlı bulunmasa da hemianopsi erkeklerde daha sık izlendi ($p=0.065$). Baş ağrısız aura yaşayanların (n=14) yaşı daha fazla ve hastalık süresi daha uzun olmakla birlikte istatistiksel olarak anlamlı değildi ($p>0.15$). Sigara kullanımının hastalık başlangıç yaşını düşürme eğilimi dikkat çekiciydi ($p=0.056$).

Sonuç:
GAM hastaları arasında aile öyküsü bulunan bireyler, daha fazla sayıda görsel aura tipi deneyimlemekte ve hastalığın başlangıç yaşı bu grupta daha düşüktür.

Anahtar Kelimeler: Analiz, Aura, Görsel, Migren

Görsel Aura Çizimi



Perde fenomeni ve içerisinde zigzag çizgiler

EP – 284 DEMİYELİNİZAN LEZYONLARI TAKLİT EDEN VE TİP-2 OKB POZİTİFLİĞİ İZLENEN NÖROBRUSELLOZ OLGUSU

FEYZA EROGLU[1], FERHAT KILIÇASLAN[2], SIRMA GEYİK[3]

[1]GAZİANTEP ÜNİVERSİTESİ ŞAHİNBEY UYGULAMA VE ARAŞTIRMA HASTANESİ, NÖROLOJİ ANABİLİM DALI, GAZİANTEP
[2]DR ERSİN ARSLAN DEVLET HASTANESİ, NÖROLOJİ, GAZİANTEP
[3]GAZİANTEP ÜNİERSİTESİ ŞAHİNBEY UYGULAMA VE ARAŞTIRMA HASTANESİ, NÖROLOJİ ANABİLİM DALI, GAZİANTEP

Bruselloz, gelişmekte olan ülkelerde sık rastlanan, kaynatılmadan veya pastörize edilmeden tüketilen süt ve süt ürünleri ile veya infekte hayvana direkt temasla bulaşan bir hastalıktır. Ülkemizde bruselloz endemik seyir gösterir (1). Nörobruselloz hastalığın ciddi bir komplikasyonudur ve hastalığın herhangi bir safhasında görülebilir.

Vakamız 49 yaş kadın hasta, baş ağrısı ve non-spesifik kronik bulantı, baş dönmesi, halsizlik, kusma bulgularıyla prezente olup; BOS incelemesinde tip-2 OKB pozitifliği ile birlikte BOS glukoz/ serum glukoz oranı düşüklüğü, 2 kez bos brucella tüp agg 1/160 titresinde pozitifliği saptanmıştır.

Kronik nörobruselloz olgularının bir kısmında, infeksiyonun demiyelinizasyona yol açan immun mekanizmaları tetiklediği düşünülmektedir (2). Nörobruselloz tanısında BOS parametreleri (pleositoz, mikrototal protein ve glukoz) ile birlikte beyin omurilik sıvısında gamma-globulin ve IgG düzeylerinin artkın görülebileceği ve oligoklonal bant pozitifliğinin olabileceği birçok çalışmada gösterilmiş olup; intratekal IgG sentezinin nörobruselloz tanısında hem duyarlılığı artırabileceği hem de BOS oligoklonal bant pozitifliği ile birlikte anlamlı olabileceği gösterilmiştir (3-4-5).

Anahtar Kelimeler: Nörobruselloz, oligoklonal bant, demiyelinizasyon

Şekil 1

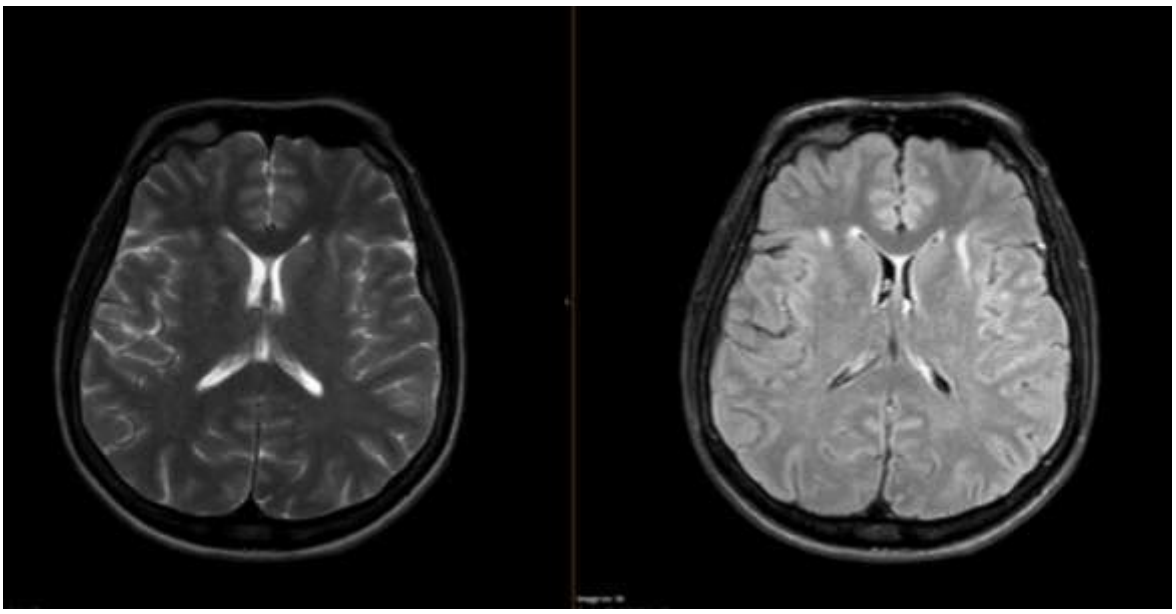

Şekil 2

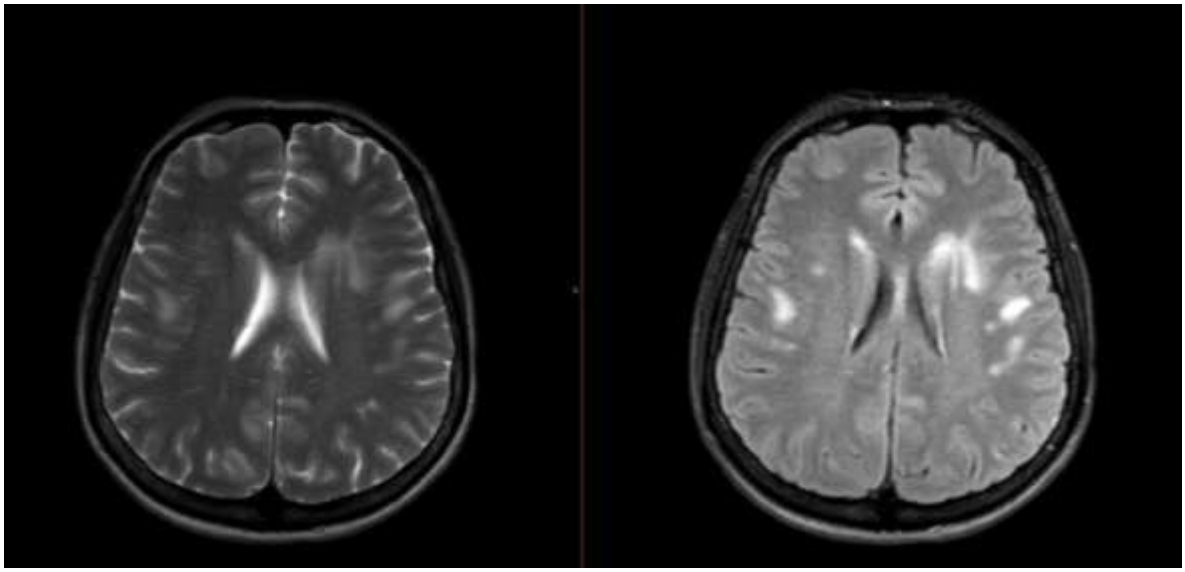

AuthorToEditor: Bu vaka sunumu, nörobruselloz hastalarında BOS enfektif parametreleri ile birlikte oligoklonal bant pozitifliğinin tanısal olarak anlamlı olabileceğine ve demiyelinizan lezyonlar düşünülen hastalarda nadir olgularda nörobrusellozun ayırıcı tanılar arasında değerlendirilmesi gerektiğine dikkat çekmek amacıyla sunulmaya değer bulunmuştur.

EP – 286 SİNÜS VEN TROMBOZU VAKALARINDA KORTİKAL VEN TROMBOZU VARLIĞININ KLİNİK SEYİR VE PROGNOZ İLE İLİŞKİSİ

EMİRHAN BÜYÜKÇAPAR, RABİA ÇAKMAK, ALKIM EKİN GÖREN, ECE ZEYNEP GÜVEN, TAHİR KURTULUŞ YOLDAŞ

BİLKENT ŞEHİR HASTANESİ, NÖROLOJİ ANA BİLİM DALI, ANKARA

Amaç:
Sinüs ven trombozu (SVT) hastalarında, klinik prezantasyon geniş bir spektrum göstermektedir ve prognozu belirleyen en önemli faktörlerden birisi kortikal ven trombozu (KVT) varlığıdır. Bunun nedeni ise KVT varlığının beyin parankiminde lezyonlara yol açmasıyla açıklanmaktadır. Bu çalışmada KVT varlığının klinik seyir, prognoz ve inflamatuar parametrelerle ilişkisinin araştırılması amaçlandı.

Materyal-Metod:
Bu çalışmaya Ankara Bilkent Şehir Hastanesinde SVT tanısı almış 48 hasta dahil edildi. Hastaların demografik verileri, etyolojik faktörleri, klinik semptomları, sinüs tutulum paternleri ve görüntüleme bulguları retrospektif olarak kaydedildi. Tüm olgular kortikal ven trombozu (KVT) varlığına göre iki gruba ayrıldı. Gruplar; etyoloji, klinik özellikler, görüntüleme bulguları, takip parametreleri (Glaskow koma skalası (GKS), trombozun rekanalizasyon süresi, antikoagülasyon süresi, üçüncü ay modifiye rankin skoru) ve kan değerlerinden hesaplanan inflamatuar belirteçler (nötrofil/lenfosit, trombosit/lenfosit, lenfosit/monosit, monosit/HDL oranları) açısından karşılaştırıldı.

Bulgular:
Ortalama yaş 47,17±19,01 yıl olup 27 hasta (%56.2) kadındı. KVT, SVT hastalarının %50'sinde (n=24) izlendi. KVT grubunda 12 hastada hemoraji (%50), 10 hastada beyin ödemi (%41.2) gözlendi. KVT hastalarında en sık etyolojik faktör oral kontraseptif kullanımı (%25) iken KVT olmayan grupta ise enfeksiyondu (%25). Her 2 grupta da en sık tutulan transvers sinüstü. KVT bulunan hasta grubunda GKS daha düşük (p=0.012) ve antikoagülasyon süresi daha uzun (p=0.014) bulundu. Ayrıca KVT bulunan grupta nötrofil/lenfosit oranı, trombosit/lenfosit oranı ve d-dimer düzeyi anlamlı yüksek; lenfosit/monosit oranı anlamlı düşük bulundu ($p<0.05$).

Sonuç:
SVT hastalarında KVT varlığı; advers klinik gidiş, uzamış tedavi süresi ve artmış inflamatuar belirteçlerle ilişkilidir. Bulgular, KVT'nin inflamatuar mekanizmalarda artışa neden olduğunu ve bu nedenle tanı ve tedavi planlamasında dikkate alınması gerektiğini göstermektedir.

Anahtar Kelimeler: Belirteç, İnflamatuar, Kortikal, Sinüs, Ven, Tromboz

EP – 287 KLASİK BİLİŞSEL İŞLEVLERDEN TEMEL NÖROBİLİŞSEL SİSTEMLERE

ZEYNEP TEMEL[1], LÜTFÜ HANOĞLU[2]

[1]İSTANBUL MEDİPOL ÜNİVERSİTESİ, İNSAN VE TOPLUM BİLİMLERİ FAKÜLTESİ, PSİKOLOJİ BÖLÜMÜ, İSTANBUL; İSTANBUL MEDİPOL ÜNİVERSİTESİ, SAĞLIK BİLİMLERİ VE TEKNOLOJİLERİ ARAŞTIRMA ENSTİTÜSÜ (SABİTA), SİNİRBİLİM ARAŞTIRMA MERKEZİ, İSTANBUL
[2]İSTANBUL MEDİPOL ÜNİVERSİTESİ, TIP FAKÜLTESİ, NÖROLOJİ ANA BİLİM DALI, İSTANBUL; İSTANBUL MEDİPOL ÜNİVERSİTESİ, SAĞLIK BİLİMLERİ VE TEKNOLOJİLERİ ARAŞTIRMA ENSTİTÜSÜ (SABİTA), SİNİRBİLİM ARAŞTIRMA MERKEZİ, İSTANBUL

Amaç:
Bilişsel sinirbilim, zihinsel süreçleri beyin işlevine eşlemeyi amaçlar. Bu çaba, hangi "zihinsel süreçlerin" var olduğu, bunların nasıl tanımlanabileceği ve ölçülebileceği, ayrıca deneysel görevlerle nasıl manipüle edilebileceği sorularını gündeme getirmektedir. Bu alandaki klasik lokalizasyoncu nöropsikolojinin veri birikimine karşın son zamanda elde ettiğimiz fonksiyonel nörogörüntüleme verileri ile alanın yeniden yorumlanması gereği ortaya çıkmıştır. Bilişsel sinirbilimdeki bu gelişmeler, beyin işlevine eşlenen zihinsel süreçleri manipüle etmek ve ölçmek için kullanılan kavramsallaştırmayı da geliştirmemiz gerektiğini göstermektedir. Çalışmamız bu amaca bir giriş niteliğindedir.

Materyal ve Metod:
Bilişsel işlev-merkez (epicenter) eşleşmelerini sistematik biçimde incelemek amacıyla PRISMA kılavuzu takip edilmiştir. Literatür taraması "cognitive function", "neural correlates" ve "brain epicenter" anahtar sözcükleriyle yapılmış; 88 bilişsel işlev belirlenmiş, ve ikili (0/1) kodlama ile işlev × bölge matrisi oluşturulmuştur. Jaccard benzerlik katsayısı temelinde hiyerarşik kümeleme analizi uygulanmış, optimal küme sayısı silhouette katsayısı ile belirlenmiş ve ek olarak kofenetik korelasyon katsayısı (0.47), Davies-Bouldin indeksi (2.33) ve Dunn Indeksi (0.58) raporlanmıştır.

Bulgular:
Analizler, en yüksek silhouette değerinin 6 kümeli çözümde (S = 0.123) elde edildiğini göstermiştir. Bu kümeler sırasıyla: Uyarılma ve Uyanıklık Regülasyonu, Duygu İşlemleme, Örüntü Tanıma, Örüntü Üretimi, Öngörüsel Modelleme ve Uyumsal Yeniden Yapılandırma Sistemi olarak adlandırılmıştır.

Sonuç:
Bulgular, davranış temelli olarak ayrı başlıklar altında tanımlanan ve örtüşme gösteren bilişsel işlevlerin, aslında ortak işlevsel merkezler üzerinden bütünleştirilerek daha az sayıda temel alt sisteme indirgenebileceğini göstermekte, bu sistemlerin hem kortikal hem de subkortikal düzeyde karşılıkları bulunan, modüler girdilere göre farklılaşabilen ancak kendi içinde tutarlı işlem ilkelerine sahip yapılar olabileceğini düşündürmektedir.

Anahtar Kelimeler: Bilişsel işlevler, Hiyerarşik kümeleme analizi Nörobilişsel sistemler, Nöral korelatlar

EP – 289 BİR İNME TAKLİTÇİSİ: NONKETOTİK HİPERGLİSEMİK HİPEROSMOLAR DURUM

ÇAĞATAY ÇOPUR, GÜRAY KOÇ

SAĞLIK BİLİMLERİ ÜNİVERSİTESİ, ANKARA ŞEHİR SUAM

Nonketotik hiperglisemik hiperosmolar durum (NKHHD), ketoasidoz olmadan hiperglisemi, hiperosmolarite ve dehidratasyon kliniği ile görülen, müdahale edilmezse ölümcül olabilen klinik tablodur.

Bilinen epilepsi ve diabetes mellitus tanıları olan 64 yaşında erkek hasta, aynı gün içerisinde 4 kere jeneralize tonik klonik nöbet geçirmesi sonrasında gelişen ağzında sağ tarafa kayma, sağ hemiparezi şikayetleri ile hastanemize başvurdu. Başvurusunda yapılan nörolojik muayenesinde (NM) sağ üst ekstremite silik parezikti. Beyin görüntülemelerinde sol pariyetal lobda, tomografide hipodens, manyetik rezonans (MR) görüntülemelerde DWI ve FLAIR sekanslarında hipointens, ADC sekansında hiperintens lezyon görüldü. Kan glukozu 503 mg/dL, hbA1c düzeyi %16,3, venöz kan gazında pH 7,38, bikarbonat 25 mmol/L olarak izlendi. İdrar tetkikinde glukoz 3+ izlendi, keton görülmedi. Başvurusundan 8 gün önce acil servise başvuran hastanın o dönemdeki tetkiklerinde kan glukoz düzeyinin 753 olduğu, ketonüri ve asidoz olmadığı görüldü. Yatışının 2. gününde yapılan NM'de sağ üst ekstremite 4/5 motor kuvvette, sağ alt ekstremite 4+/5 motor kuvvetteydi. Kontrol difüzyon MR'ında iskemik bulgu saptanmadı. Hastanın elektroensefalografisinde sıklıkla teta frekansından oluşan zemin ritmi düzensizliği görüldü. Öncelikli olarak Todd paralizisi ve geçici iskemik atak ön tanıları ile yatışı yapılan hastanın NM bulgularının 24 saatin üzerinde sebat etmesi, santral görüntülemelerinde serebrovasküler olay düşündürecek bulgu olmaması üzerine kan ve idrar tetkikleri ile birlikte değerlendirildiğinde hastada NKHHD düşünüldü. Hastaya 3000 ml/gün olacak şekilde izotonik mayi ile hidrasyon başlandı. Kan şekeri regülasyonu sağlandı. Tedavinin 3. gününde NM düzeldi. NKHHD erken tanı ve tedavi ile düzelebilen, inme bulguları ile başvuran hastada ayırıcı tanıda değerlendirilmesi gereken önemli bir tanıdır.

Anahtar Kelimeler: Hemiparezi, hiperglisemi, inme, nöbet

Difüzyon MR, ADC sekansı

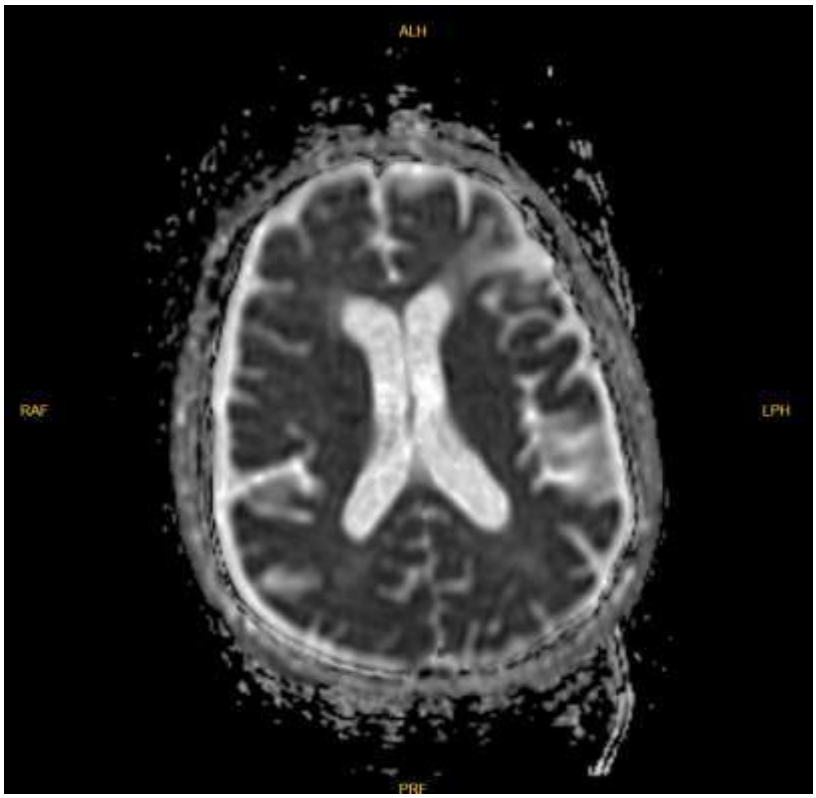

Difüzyon MR, DWI sekansı

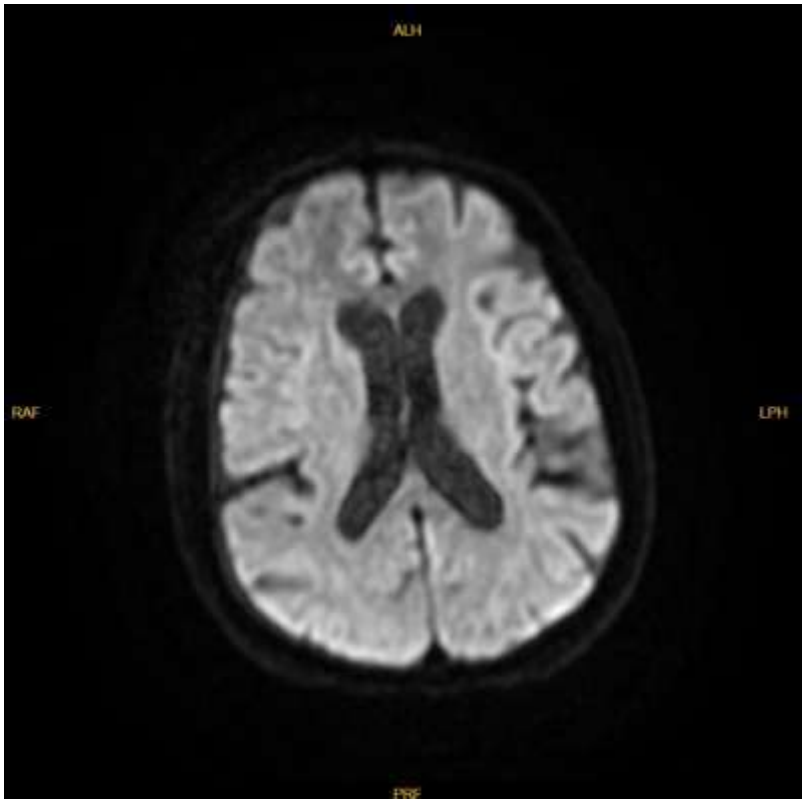

EP – 298 HER 14-3-3 POZİTİFLİĞİ PRION HASTALIĞI MIDIR?

SİMGE ALMAÇ[1], DERYA KARA GENÇ[1], BEYZANUR BOZKURT[1], ALİHAN ABDULLAH AKBAŞ[1], BÜŞRA BOZDOĞAN ÖZYAVUZ[1], YEŞİM GÜZEY ARAS[2]

[1]SAKARYA EĞİTİM VE ARAŞTIRMA HASTENESİ, NÖROLOJİ KLİNİĞİ, SAKARYA
[2]SAKARYA ÜNİVERSİTESİ TIP FAKÜLTESİ, NÖROLOJİ ANA BİLİM DALI, SAKARYA

Giriş:
Alzheimer tipi demans (ATD), en sık görülen ilerleyici kognitif bozukluk nedenidir. Tipik olarak yıllar içinde yavaş ilerler; ancak beklenenden hızlı seyir de görülebilir ve prion gibi hastalıklarla karışabilir. sCJD tanısında kullanılan BOS 14-3-3 Western blot testi nöronal hasarı yansıtır; Alzheimer hastalığı gibi nörodejeneratif durumlarda yalancı pozitiflik gösterebilir. Son yıllarda geliştirilen Real-Time Quaking-Induced Conversion (RT-QuIC) testi, yüksek özgüllükte olup önemli bir doğrulama yöntemi haline gelmiştir. Bu yazıda RT-QuIC testi ile yanlış prion tanısı alması önlenmiş olan hızlı seyirli bir demans olgusu sunmayı amaçladık.

Olgu:
53 yaşında kadın hasta, 2018 yılında konuşma bozukluğu, unutkanlık ve davranış değişiklikleri ile kliniğimize başvurup ATD tanısı ile takibe alındı. Beş yıl sonra birkaç ay içerisinde ajitasyon, yürüme güçlüğü, vücutta kasılma gibi şikayetleri eklendi ve yapılan nörolojik muayenede ileri kognitif bozukluk ve ataksi saptandı. Nörogörüntülemelerinde progresyon gösteren, bilateral temporal bölgelerde daha belirgin kortikal atrofi izlendi. Hastanın dış merkeze başvurup, yapılan BOS incelemesinde 14-3-3 proteini pozitif bulunması sonrası prion tanısı aldığı öğrenildi. Yeniden kliniğimize başvuran hasta tekrar değerlendirildiğinde prion tanısı ile uyumlu bulunmayıp, doğrulama amaçlı RT-QuIC analizi yapılarak negatif sonuç alındı. Hasta semptomatik ve destekleyici tedavilerle ATD tanısıyla takibe devam edildi.

Sonuç:
14-3-3 Western blot testi, nörodejeneratif süreçlere bağlı nöronal hasarı yansıttığı için Alzheimer hastalığında yalancı pozitiflik gösterebilir. Bu olgu, 14-3-3 pozitifliğinin prion hastalığı lehine tek başına yeterli olmadığını göstermekte olup Alzheimer hastalarının yıllar içindeki klinik takibi oldukça önemlidir. Sonuç:lar mutlaka klinik, EEG ve görüntüleme bulguları ile birlikte yorumlanmalı, güncel klinik pratikte, BOS'ta yüksek özgüllüğü ile altın standart doğrulama yöntemi olan RT-QuIC testi ile teyit edilmelidir.

Anahtar Kelimeler: Alzheimer, Demans, Doğrulama, Prion

EP – 299 BAZİLLER STENOZA BAĞLI DİSTONİ; NADİR BİR OLGU SUNUMU

ALİHAN ABDULLAH AKBAŞ[1], BEYZANUR BOZKURT[1], BÜŞRA BOZDOĞAN ÖZYAVUZ[1], SİMGE ALMAÇ[1], DERYA KARA GENÇ[1], TÜRKAN ACAR[2]

[1]SAKARYA EĞİTİM VE ARAŞTIRMA HASTENESİ, NÖROLOJİ KLİNİĞİ, SAKARYA
[2]SAKARYA ÜNİVERSİTESİ TIP FAKÜLTESİ, NÖROLOJİ ANA BİLİM DALI, SAKARYA

Giriş:
Baziler arter stenozu posterior dolaşım enfarktlarının önemli bir nedenidir ve genellikle baş dönmesi, diplopi, yutma güçlüğü, dizartri veya bilinç değişiklikleri ile prezente olur. Ancak nadiren hareket bozukluklarıyla ortaya çıkabilir ve epileptik nöbetlerle karıştırılabilir. Literatürde kasılma, titreme, epileptik aktivite benzeri hareketlerle gelen ve baziler arter oklüzyonu saptanan olgular bildirilmiştir. Burada, daha önce arka sistem enfarktı öyküsü olan ve sağ kol-bacakta istemsiz hareketleri nedeniyle değerlendirilen, baziler arter distalinde %40 darlık saptanan 62 yaş erkek olgu sunulmaktadır.

Olgu:
62 yaş erkek hasta konuşmada zorlanma ve tepkisizlik şikayeti ile başvurmuş. Özgeçmişinde hipertansiyon, diyabet, tekrarlı iskemik inme öyküsü mevcuttu. Nörolojik muayenede kas gücü sağda 4+/5 hemiparezik olup harici doğal izlendi. Nörogörüntülemelerinde sol parietal kortikal bölgede ve sağ lateral ventrikül komşuluğunda akut iskemi izlendi. Takiplerinde sağ kolda istemsiz hareketler ve kasılmalar gözlenmesi sonrası yapılan tetkiklerde baziler arter distalinde %40 darlık izlendi. İstemsiz hareketler hipotansiyona bağlı olarak değerlendirilip tansiyon regülasyonuyla geriledi. Klinik ve elektrofizyolojik değerlendirmeler sonucu bu fenomenler epileptik aktiviteden çok distoni lehine düşünüldü.

Tartışma:
Baziller arter tıkanıklığı, yüksek mortaliteye sahip olup tüm majör damar oklüzyonlarının yaklaşık %10'unu oluşturur ve endovasküler tedavi öncelikle değerlendirilmelidir. Klinik tablo çoğunlukla baş dönmesi, diplopi ve bilinç değişiklikleriyle ortaya çıksa da istemsiz hareketlerle de karşımıza gelebilir. Bunların epileptik nöbetlerden ayırt edilmesi güçtür. Mekanizmanın; beyin sapı, talamus ve bazal ganglion bağlantılarındaki disfonksiyona ve hipoperfüzyonun talamokortikal ile nigrostriatal yolakları etkilemesine bağlı olabileceği düşünülmektedir. Sonuç: olarak, baziler arter stenozu ile ilişkili istemsiz hareketler nadir ancak klinik açıdan önemlidir. Olgumuz da distoni lehine değerlendirilmiş olup, baziler arter stenozunun bir yansıması olarak ortaya çıktığı düşünülmektedir.

Anahtar Kelimeler: Baziler, Distoni, İnme, Stenoz

EP – 304 KLADRİBİN İLE TEDAVİ EDİLEN MULTİPL SKLEROZ HASTALARINDA KLİNİK SEYİR, GÜVENLİLİK VE GEBELİK SONUÇLARI: TEK MERKEZ DENEYİMİ

UMAY OZOGLU, MEHMET DEMİR, GÜRKAN YAMAN, SEÇKİN DEMİR,
AYŞENUR AFRA BAŞOL, MESRURE KÖSEOĞLU

SBÜ KANUNİ SULTAN SÜLEYMAN EĞİTİM ARAŞTIRMA HASTANESİ, NÖROLOJİ KLİNİĞİ, İSTANBUL

Giriş-Amaç:
Kladribin, kısa süreli uygulama protokolü ve yüksek etkinliği ile relapsing-remitting multipl skleroz (RRMS) tedavisinde öne çıkan bir hastalık modifiye edici tedavidir (DMT). Bu çalışmada, merkezimizde kladribin ile tedavi edilen hastaların; klinik, hematolojik ve gebelik sonuçlarının değerlendirilmesi amaçlanmıştır.

Yöntem:
2020–2024 yılları arasında kladribin tedavisi başlanan 115 hasta retrospektif olarak incelenmiştir. Demografik veriler, EDSS skorları, atak sıklıkları, 1. ve 2. yıl laboratuvar sonuçları, manyetik rezonans görüntüleme (MRG) bulguları, yan etkiler ve gebelik verileri analiz edilmiştir.

Bulgular:
Hastaların yaş ortalaması 42,7 (23–67) olup, %65'i kadındır (75 kadın, 39 erkek). Ortalama hastalık süresi 13,6 yıl, bazal EDSS 2,63 olarak saptanmıştır. Kladribin tedavisi öncesinde interferon, fingolimod ve okrelizumab gibi ajanlar kullanılmıştı. Tedavi altında 21 hastada (%18) relaps gelişip bunların çoğu duyusal atak olup; kadınlarda daha sık izlenmiştir (14 kadın, 7 erkek). Çoğu hastada klinik ve radyolojik stabilizasyon sağlanmıştır.

Hematolojik takiplerde lenfopeni sınıflandırmasında her derecede (Grade 1-4) 1 hasta saptanmış olup ciddi lenfopeni nadir gözlemlendi. Yan etkiler arasında halsizlik, zona ve hafif enfeksiyonlar öne çıkmıştır.

Toplam 10 gebelik kaydedilmiştir. Son durumda 3 gebelik devam etmekte olup 1 paternal gebelik, 2 canlı doğum, 1 ölüm ve 2 biyokimyasal gebelik kaybı raporlanmıştır. Canlı doğumlarda bebekler sağlıklı olup ek sorun bildirilmemiştir.

Sonuç:
Kladribin; RRMS hastalarında düşük atak oranı, stabil MRG bulguları ve yönetilebilir hematolojik yan etkilerle etkin bir tedavi seçeneği olarak öne çıkmaktadır. Çalışmamızda gebelik sonuçları büyük ölçüde güvenli bulunmuş, özellikle paternal olgular sorunsuz seyretmiştir. Uzun dönem gözlemsel çalışmalar ile güvenlilik profilinin desteklenmesi gerekmektedir.

Anahtar Kelimeler: Atak, Gebelik, Kladribin, Lenfopeni, Multipl skleroz

EP – 309 SERVİKAL SPİNAL KORD TUTULUMU İLE PREZENTE OLAN NÖROSARKOİDOZ OLGUSU

ESİN KILINÇ ORÇAN, BEYZA CANİK, FURKAN AKKOÇ, AYBALA NESLİHAN ALAGÖZ, SENA DESTAN BÜNÜL

KOCAELİ ÜNİVERSİTESİ, NÖROLOJİ ANABİLİM DALI, KOCAELİ

Giriş:
Sarkoidoz, çoğunlukla akciğer tutulumuyla seyreden granülomatöz inflamatuvar bir hastalıktır. Nörosarkoidoz, sistemik sarkoidoza sekonder gelişebileceği gibi izole nörolojik tutulumla da ortaya çıkabilir. Sarkoidozlu hastalarda nörosarkoidoz görülme prevelanası %5-15 olarak bildirilmektedir. Klinik spektrumu geniş olup demyelinizan hastalıklarla kolaylıkla karışabilmektedir. Özellikle oligoklonal bant (OKB) pozitifliği gibi bulgular, multipl skleroz (MS) başta olmak üzere ayırıcı tanıyı zorlaştırabilir. Burada servikal spinal kord tutulumu ile prezente olan bir nörosarkoidoz olgusu sunulmuştur.

Olgu:
Otuz bir yaşında, bilinen akciğer sarkoidozu tanılı erkek hasta; sol oksipital bölgede ağrı vesol üst ekstremitede uyuşma şikayetleriyle başvurdu. Nörolojik muayenede sol V3 ve C2 dermatom alanlarında hipoestezi saptandı. Servikal manyetik rezonans görüntülemede C1 posterior kord düzeyinde T2 hiperintens lezyon izlendi. Elektromiyografi ve sinir ileti çalışmaları normaldi. Lomber ponksiyonda beyin omurilik sıvısı (BOS) biyokimyası normal olmakla birlikte BOS'a özgü OKB pozitifliği bulundu. Klinik, radyolojik ve sistemik öykü bir arada değerlendirildiğinde hastaya nörosarkoidoz tanısı konuldu. Tedavi olarak ıntravenöz yüksek doz metil prednizolon uygulandı. Ardından oral steroid tedavisi ile devam edildi. Hastanın takiplerinde kliniğinde belirgin düzelme izlendi.

Tartışma:
Servikal medulla spinalis tutulumu, özellikle üst segmentlerde, nörosarkoidoz olgularında görece sık rapor edilmiştir. OKB pozitifliği ise çoğunlukla MS ile ilişkilendirilse de diğer otoimmün ve inflamatuvar hastalıklarda da görülebilir. Literatürde BOS'ta OKB pozitifliği nörosarkoidoz olgularının yaklaşık %3–10'unda bildirilmiştir. Bizim olgumuz; bilinen akciğer sarkoidozu öyküsü, izole servikal kord lezyonu, normal BOS biyokimyası ve kortikosteroide dramatik tam yanıt vermesi nedeniyle nörosarkoidoz olarak değerlendirildi. Bu olgu, klinik ve radyolojik bulgularıyla nörosarkoidozun demyelinizan hastalıklardan ayırıcı tanısındaki önemi ortaya koymaktadır.

Anahtar Kelimeler: Nörosarkoidoz, servikal spinal kord tutulumu, sarkoidoz

Servikal Kordda Posteriorda Lezyon



Servikal Kordda Posteriorda Lezyon aksiyel kesit

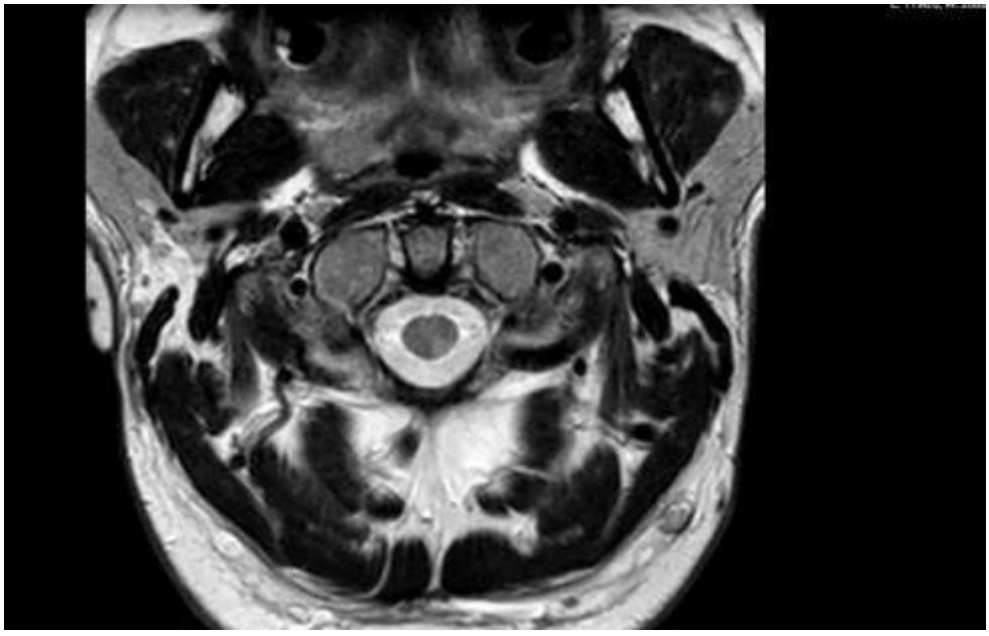

EP – 311 EPİLEPSİLİ BİR HASTADA HER DÜŞME NÖBET OLMAYABİLİR: OLGU SUNUMU

KAĞAN GÖKDENİZ KARADENİZ, EGEMEN KAAN ÇAKAR, BENGİ GÜL TÜRK, MEMET ŞAKİR DELİL, ÇİĞDEM ÖZKARA

İSTANBUL ÜNİVERSİTESİ CERRAHPAŞA, CERRAHPAŞA TIP FAKÜLTESİ, NÖROLOJİ ANABİLİM DALI, İSTANBUL

Giriş:
Geçici Bilinç Kaybı, bilinçte geçici bir kaybın ardından tam iyileşmeyle karakterize durumdur. En sık görülen nedenleri senkop ve epilepsidir. Ancak, epilepsisi olan bireylerde her geçici bilinç kaybı atağı nöbetle ilişkili olmayabilir.

Yöntem:
Bu olguda, medikal tedavi ile nöbetleri kontrol altında olan, son dönemde nöbet semiyolojisinde değişiklik gelişen epilepsi hastasının ayırıcı tanısını tartışmayı amaçladık.

Sonuç/Olgu Sunumu:
65 yaşında kadın hasta, 35 yaşında başlayan otomatizmalar ve bilinç bozukluğu ile seyreden fokal nöbetler nedeniyle tarafımıza başvurdu. Bir yıl öncesine kadar nöbetlerinin medikal tedaviyle kontrol altında olduğu, son zamanlarda atakların haftada 1–2 kez tekrar ettiği öğrenildi. Bu ataklar sırasında ani düşmeler ve yaralanmaların geliştiği, önceki nöbetlerde benzer durumun olmadığı belirtildi.

Nöbet semiyolojisindeki değişikliği araştırmak amacıyla Video-EEG (VEEG) ünitesine yatırıldı. Başlangıç EEGsinde, sağ temporal lobda epileptiform aktivite eşliğinde jeneralize yavaş dalgalar (teta) izlendi.

Video-EEG sırasında hastanın bir nöbeti kaydedildi. Başı kısa süreli sola döndü ve orta hatta geldi. Ardından yalanma hareketi başladı, ani tonus kaybı ve öne düşme takip etti. Kısa süreli bilinç kaybı gelişti. EEG'de temporal loblarda bilateral yavaş dalgalar izlendi. Aynı anda kaydedilen EKG'de ise 30 saniyelik asistoli görüldü. Kalp hızı normale döndüğünde EEG de bazal aktivitesine döndü.

Öykü derinleştirildiğinde, ani düşme ataklarının başlamasından bir ay önce akut koroner sendrom tanısıyla tedavi gördüğü öğrenildi. Atakların kardiyak senkop olduğu ve miyokard enfarktüsünün komplikasyonu olarak geliştiği düşünüldü. Hasta, intrakardiyak pacemaker implantasyonu için kardiyolojiye yönlendirildi.

Sonuç/Tartışma:
Zamanla nöbet semiyolojisi değişebilir ve ani başlangıçlı, tetikleyici bir olayın eşlik ettiği durumlarda klinisyenlerin epilepsi dışı nedenlerin de sorgulaması gerekir. En doğru tanı genellikle VEEG ile atakların kaydı sayesinde konulmaktadır.

Anahtar Kelimeler: Epilepsi, Senkop, Asistoli, VEEG

EP – 314 MİLLER-FİSHER SENDROMU: ATAKSİ, OFTALMOPLEJİ VE AREFLEKSİ İLE SEYREDEN BİR OLGU SUNUMU

ULAŞCAN GÜNGÖR, GÜRDAL ORHAN

ANKARA BİLKENT ŞEHİR HASTANESİ, NÖROLOJİ ANA BİLİM DALI, ANKARA

Giriş:
Miller-Fisher sendromu (MFS) oftalmopleji, arefleksi ve ataksi karakterize olup Guillain-Barre sendromunun (GBS) benign ve az görülen bir formdur. Tanıda anemnez, nörolojik muayene, elektromiyografi (EMG) ve lomber ponksiyon (LP) rol oynar. Burada MFS ile takipli 71 yaş erkek hasta sunuldu.

Olgu:
Bilinen hipertansiyon,diabetes mellitus ve koroner anjiografi öyküleri olan düzenli olarak asetilsalisilik asit 100 miligram kullanımı olan ve 12/08/2025 tarihinde üst solunum yolu enfeksiyonu geçiren hasta 19/08/2025 tarihinde her iki alt ekstremitede uyuşma,yürümede güçlük şikayeti ile polikliniğe başvurdu. Yapılan nörolojik muayenede her iki alt ekstremite 4/5 motor kuvvette ve alt ekstremitelerde arefleksi görülmesi üzerine GBS ön tanısıyla servise interne edildi. Kan tetkiklerinde,beyin bilgisayar tomografi ve manyetik rezonans tetkiklerinde patoloji saptanmayan düzenli antiagregan kullanan hastada antiagregan LP yapılmak amacıyla kesildi. Hastaya servis takibi esnasında LP yapılmadan önce EMG yapıldı ve sensorimotor aksonal polinöropati ile uyumlu görüldü. Takiplerinde alt ekstremite motor kuvveti 2/5 düzeyine gerileyen,gövde ataksisi ve total oftalmopleji eşlik gelişen hastaya LP planı ertelenerek anemnez, nörolojik muayene ve EMG tetkikiyle MFS tanısı konularak 400 miligram/kilogram/gün intravenöz immünglobulin (İVİG) 5 gün süreyle verildi. Tedavinin 3. günü klinik bulgularda düzelme başladı. Tedavinin 5.gününde nörolojik muayenede bilateral alt ekstremite 4/5 motor kuvvette ve sağ göz dışa bakış kısıtlılığı haricinde patoloji izlenmedi. Klinik olarak İVİG tedavisinden büyük fayda gören hasta nörolojik takip ve tedavisi tamamlandıktan sonra Fizik Tedavi ve Rehabilitasyon branşına devri yapıldı.

Sonuç:
MFS'de erken tanı ve uygun immünomodülatör tedavi klinik iyileşmede belirleyici rol oynamaktadır. EMG'nin tanıda yol gösterici, IVIG tedavisinin ise etkin olduğu görülmüştür. Bu olgu, MFS'nin yaşlı hasta grubunda da görülebileceğini ve erken başlanan tedavinin prognozu belirgin şekilde iyileştirdiğini vurgulamaktadır.

Anahtar Kelimeler: Arefleksi, EMG, IVIG, motor defisit, oftalmopleji

EP – 315 METİL ALKOL İNTOKSİKASYONU VE TRAVMATİK SUBDURAL HEMATOM İLE MASKELENEN BİR CREUTZFELDT-JAKOB OLGUSU

FEYZA MUSABEYOĞLU KILINÇ, ŞEYDA DEV, ERMAN ALTUNIŞIK

SAĞLIK BİLİMLERİ ÜNİVERSİTESİ, GAZİANTEP ŞEHİR HASTANESİ, NÖROLOJİ KLİNİĞİ

Giriş:
Creutzfeldt-Jakob Hastalığı (CJD), nadir görülen, dejeneratif ve ölümcül bir beyin hastalığıdır. Bu hastalık, prion adı verilen anormal katlanmış proteinlerin neden olduğu bir nörodejeneratif bozukluktur ve beyinde süngerimsi bir doku kaybına yol açar. CJD belirtileri hızla ilerler ve birkaç ay içinde kötüleşir. Bilişsel bozukluk, motor disfonksiyon, davranışsal ve psikiyatrik değişiklikler ve görme bozuklukları başlıca belirtileridir. Ortalama yaşam süresi genellikle tanıdan sonra 6 ile 12 ay arasındadır. Bu olgu sunumunda, metil alkol intoksikasyonu ve travmatik beyin hasarı ön tanısı ile maskelenen bir CJD olgusu sunulmaktadır.

Olgu:
70 yaş erkek hasta, alkol alımı ve kafa travması sonrasında gelişen görme kaybı, bulantı-kusma, davranış değişikliği, yürümede dengesizlik, bilinç bulanıklığı şikayetleriyle acil servise başvurdu. Çekilen bilgisayarlı beyin tomografisinde sol oksipital ve frontalde subdural kanama odağı gözlendi. Hastanın metil alkol intoksikasyonu, travmatik subdural hematom ve ensefalit ön tanılarıyla yoğun bakımda takibine başlandı. Yapılan lomber ponksiyonda santral sinir sistemi enfeksiyonu bulgusu saptanmadı. Takiplerinde hastanın miyoklonik ve jeneralize tonik klonik nöbetleri gelişmesi üzerine Levetirasetam 2*500 mg tedavisine eklendi. Hastanın konfüzyonunun devam etmesi üzerine çekilen EEG'de jeneralize periyodisite gösteren delta dalga aktivitesi izlendi. Hastaya çekilen DWI MR da bilateral hemisfer arka kesimlerinde kortikal ve sulcal alanlarda difüzyon kısıtlaması saptandı. Hastadan CJD ön tanısıyla RT-Quic testi pozitif olarak sonuçlandı. Yoğun bakım ünitesinde 4 ay takip edilen hasta septik şok nedeniyle kaybedildi.

Sonuç:
CJD, nadir görülen hızlı ilerleyen ölümcül bir hastalıktır. Bu vakada alkol alımı ve kafa travması birlikteliği CJD'nin başlangıç semptomlarını maskelemiştir. Benzer vakalarda detaylı anamnez, ileri görüntüleme yöntemleri ve özgül laboratuvar testleri (RT-QuIC) tanısal açıdan kritik öneme sahiptir.

Anahtar Kelimeler: Creutzfeldt-Jakob Hastalığı, RT-QuIC, Metil alkol intoksikasyonu, Ensefalit

EP – 319 ORTOSTATİK TREMORA FENOMENOLOJİK YAKLAŞIM

HANİFE KARAKAYA[1], LÜTFİYE ASENA BİNYAY[2], ŞULE KOÇYİĞİT[4], AHMET ACARER[3], ZAFER ÇOLAKOĞLU[3]

[1]UŞAK EĞİTİM VE ARAŞTIRMA HASTANESİ, NÖROLOJİ KLİNİĞİ
[2]İZMİR ŞEHİR HASTANESİ, NÖROLOJİ KLKİNİĞİ
[3]EGE ÜNİVERSİTESİ TIP FAKÜLTESİ NÖROLOJİ ANABİLİM DALI
[4]ATLAS ÜNİVERSİTESİ TIP FAKÜLTESİ, NÖROLOJİ ANABİLİM DALI

Ortostatik tremor (OT), ayakta durmak ile ortaya çıkan yüksek frekanslı (13-18 Hz) tremorla karakterize olan, nadir görülen bir hareket bozukluğudur. Hastalar ayakta durmakla ortaya çıkan oturunca ya da yürüyünce geçen ‘’bacaklarda titreme, subjektif dengesizlik hissi” tarif ederler. Tanı EMG ile bilateral alt ekstremitede yüksek frekanslı (13-18 Hz) düşük amplitüdlü tremorun kayıtlanması ile konur. Diğer nörolojik semptomların eşlik etmediği formuna primer OT (idiopatik), ek nörolojik bulguların olduğu formu OT-plus olarak isimlendirilir.

Ortostatik tremor sıklığı ileri yaşta artmaktadır, günlük nöroloji pratiğinde 60 yaş üstü hastalarda dengesizlik hissi sık bildirilen nörolojik semptomlardan biridir. Hasta yükünün fazla olduğu nöroloji kliniklerinde OT ile ilişkili semptomlar gözden kaçabilmektedir. OT düşük amplitüdlü ve yükse frekanslı bir tremor olduğu için klinik muayene sırasında gözle görülemeyebilir. Literatürde OT için birçok fenomenolojik bulgu (Hem Sign, Bent Knees-Diz Bükme …) tanımlanmıştır ancak OT nadir görülen bir hastalık olduğu için bu bulgular genel nöroloji polikliniklerinde sıklıkla fark edilememektedir.

Çalışmamızda farklı kliniklerde tanı alan ve takip edilen bir primer OT bir de OT-plus olgularının anamnezleri ve muayene videoları iki hareket bozukluğu uzmanı ve üç klinik nörolog tarafından değerlendirilmiş ve değerlendirme sonuçları birbirleri ile karşılaştırılmıştır. Değerlendirmecilerden olgular için olası tanıları ve muayenedeki bulguları belirtmeleri istenmiştir. Sonuçlar hem kendi aralarında hem de literatür ile karşılaştırılmıştır. Sunumumuzda OT fenomenolojisinin değerlendirilmesi, OT ye özgü EMG bulgularının belirtilmesi, OT tedavisinin hareket bozukluğu uzmanları eşliğinde tartışılması planlanmıştır.

Anahtar Kelimeler: Ortostatik tremor,EMG ile tremor kaydı,yüksek frekans

EP – 327 VASKÜLİTİK NÖROPATİ KLİNİĞİ İLE TANI KONAN ANCA POZİTİF VASKÜLİT OLGUSU

ŞEYMA BİLDİRİCİ, CEMİLE ÖZGE IŞIKLAR AKAN, SİBEL ÜSTÜN ÖZEK

SAĞLIK BİLİMLERİ ÜNİVERSİTESİ, PROF. DR. CEMİL TAŞCIOĞLU ŞEHİR HASTANESİ, NÖROLOJİ KLİNİĞİ, İSTANBUL

Primer sistemik vaskülitler, orta ve küçük çaplı damarların cidarında iltihap ve nekroz oluşturarak damarların oklüzyonuna ve sulama alanlarında iskemiye neden olurlar. Sinir sistemi dahil birçok organı etkileyen bu hastalıklarda yaşamı tehdit eden ve tedavisi mümkün organ yetersizlikleri ortaya çıktığından erken tanı önemlidir. Primer sistemik vaskülitlerin seyrinde periferik sinir sistemi tutulması sıktır.

Altmış iki yaşındaki erkek hasta akut gastroenterit kliniği ile enfeksiyon servisine yatırıldı. Yaklaşık iki haftadır eldiven çorap tarzında güçsüzlük, el ve ayak parmak uçlarında ekimotik lezyonlar nedeniyle nörolojiye konsülte edilerek tarafımızca devralındı. Öyküsünde, başvurusundan üç hafta önce yaygın eklem ağrıları nedeniyle romatoid artrit tanısı aldığı ve kolşisin tedavisine başlandığı öğrenildi. Nörolojik muayenesinde bilinç açık, oryante, koopereydi; eldiven çorap tarzında hipoestezi ve distallerde, özellikle dorsifleksiyonda belirgin güçsüzlük vardı. El ve ayak parmak uçlarında vaskülitik deri lezyonları saptandı. EMG, duysal-motor aksonal polinöropati ile uyumluydu. Lomber ponksiyon normaldi. Laboratuvarda trombositoz ve c-ANCA pozitifliği saptandı. Romatoloji tarafından ANCA pozitif vaskülit açısından incelenen hastanın paranazal BT'si normaldi. Toraks BT'de her iki akciğer alt lob parankiminde, özellikle vasküler yapılara komşu nodüller görüldü. İdrarda proteinüri saptanması üzerine böbrek biyopsisi planlandı. Takibinde düşük molekül ağırlıklı heparin, steroid ve rituksimab uygulandı. Kliniği stabil seyreden olgu poliklinik izlemiyle takip edilmektedir.

Sistemik vaskülitler pek çok organ tutulumuna neden olabildiği gibi baskın semptom nörolojik bulgular olabilir. Mevcut ağrıları romatoid artrit olarak yorumlanan olgu, nörolojik semptomları ortaya çıktıktan sonra yapılan vaskülit testlerinde ANCA pozitifliği saptanarak tanı almış, tetkikleri ve immünterapisi planlanarak takip edilmektedir. Multisistemik bulguları olan hastalarda multidisipliner yaklaşım önemlidir. Nadir görülen, mortalite riski yüksek hastalarda tanı gecikmelerini önlemek hayati öneme sahiptir.

Anahtar Kelimeler: ANCA pozitif, Multidisipliner yaklaşım, Periferik nöropati, Polinöropati, Primer sistemik vaskülit, Vaskülitik deri lezyonları

EP – 328 NÖROLEPTİK MALİGN SENDROM'DA TANI VE TEDAVİYE YAKLAŞIM KONUSUNDA OLGU SUNUMU

ULAŞCAN GÜNGÖR, HESNA BEKTAŞ

ANKARA BİLKENT ŞEHİR HASTANESİ, NÖROLOJİ ANA BİLİM DALI, ANKARA

Giriş:
Nöroleptik Malign Sendrom (NMS), antipsikotiklerin nadir görülen ölümcül bir yan etkisidir. Hipertermi, rijidite, otonomik bozukluklar ve mental durum değişiklikleri ile karakterizedir. Tipik ve atipik antipsikotikler ile antiemetik olarak kullanılan bazı dopamin reseptör blokerleri NMS etiyolojisinde rol oynamaktadır. Bu olguda 42 yaşındaki NMS ile takipli olgu sunuldu.

Olgu:
Bilinen şizofreni tanısı olan risperidon 1 miligram/gün ve valproik asit 1000 miligram/gün kullanımı olan olan hasta, yakınları tarafından 22/08/2025 tarihinde evde baygın bulunması üzerine dış merkeze başvurmuşlar. Acil serviste 39,8°C ateş ve laboratuvar tetkikinde kreatin kinaz (CK): 7000 görülen ve 4 ekstremitede belirgin rijidite izlenen hasta tarafımızca yoğun bakıma sevk ile devir alındı. Yoğun bakıma devir alındıktan sonra Glasgow Koma Skoru (GKS) gerileyen bilinci letarjik olan ve desatüre olan hasta elektif entübe edildi. Hastaya dantrolen 100 miligram bolus verilip 4*1 100 miligram idameye geçildi. Bromokriptin 4*1 2,5 miligram başlanıp hidrate edildi. Hastanın mevcut kullandığı ilaçları kesildi. Hastanın takiplerinde CK: 3200 U/L seviyesine kadar gerilediği görüldü. Ateşi normal aralıkta olan entübe fakat bilinç açık olarak izlenen hasta 25/08/2025 tarihinde ekstübe edildi. Dantrolene bağlı hepatotoksite izlenen hastada dantrolen dozu kademeli olarak 4*1 50 miligrama düşülüp stoplandı. Bu esnada bromokriptin dozu kademeli olarak arttırılıp 3*5 2,5 miligram olarak revize edildi. Hastada doz revizyonları sonrası CK seviyesi stabil olarak seyredip karaciğer fonksiyon testlerinde düzelme izlendi. Hastada yeniden hipertermi bulgusu izlenmezken alt ekstremitelerde rijidetisinde belirgin düzelme görüldü. Hasta antipsikotiklerin yeniden kademeli olarak başlanıp titre edilmesi için psikiyatriye devredildi.

Sonuç:
NMS, erken tanı ve uygun tedavi ile mortalite riski azaltılabilen acil bir tablodur. Bu olguda ilaçların kesilmesi, yoğun bakım desteği, dantrolen ve bromokriptin tedavisi ile başarılı klinik düzelme elde edilebileceği vurgulanmıştır.

Anahtar Kelimeler: Antipsikotik,Bromokriptin, dantrolen, hipertermi, kreatin kinaz, rijidite

EP – 329 SİSTEMİK LUPUS ERİTEMATOZUSUN NADİR NÖROLOJİK MANİFESTASYONU: KORE İLE SEYREDEN BİR OLGU

BEYZA CANİK, FURKAN AKKOÇ, ESİN KILINÇ ORÇAN, AYBALA NESLİHAN ALAGÖZ, SENA DESTAN BÜNÜL

KOCAELİ ÜNİVERSİTESİ TIP FAKÜLTESİ, NÖROLOJİ ANA BİLİM DALI, KOCAELİ

Giriş:
Sistemik lupus eritematozus (SLE), santral sinir sistemi tutulumu ile seyredebilen otoimmün bir hastalıktır. Nöropsikiyatrik SLE (NP-SLE) spektrumu içinde baş ağrısı, epileptik nöbetler, psikoz ve serebrovasküler olayların yanı sıra nadiren koreiform hareket bozuklukları da görülebilir. Bu klinik tablo, tanısal güçlükler yaratabilmekte ve farklı mekanizmalarla ilişkili olabilmektedir.

Olgu:
Yirmi yaşında kadın hasta, üç haftadır devam eden sağ taraflı istemsiz hareketler ve konuşmada peltekleşme şikayetleri ile tarafımıza başvurdu. Hastanın özgeçmişinde SLE tanısı mevcuttu. Nörolojik muayenede dizartri, sağ üst ve alt ekstremite distalinde koreiform hareketler, minimal ataksik yürüyüş saptandı. Elektroensefalografi incelemesi normaldi. Beyin manyetik rezonans görüntülemede kortikal mikrohemorajiler ve her iki parietal kortekste T2 hiperintens, kronik enfarkt ile uyumlu lezyonlar izlendi. (Resim 1) Antifosfolipid antikor sendromu açısından yapılan tetkiklerde lupus antikoagülanı, anti-kardiyolipin ve beta-2 glikoprotein antikorları negatif bulundu. Mevcut mikofenolat mofetil (2 g/gün), metilprednizolon (4 mg/gün), hidroksiklorokin (400 mg/gün) tedavisine ek olarak asetilsalisilik asit başlanmış olup takiplerine devam edilmektedir.

Tartışma:
Kore, NP-SLE'nin nadir görülen bir bulgusu olup vaskülopati, immün kompleks birikimi veya antifosfolipid antikor ilişkili mekanizmalarla ortaya çıkabilir. Olgumuzda kronik enfarkt alanları ve kortikal mikrohemorajilerin eşlik etmesi serebral mikrovasküler hasarın patogenezde rolünü desteklemektedir. Literatürde SLE hastalarında kore sıklığının %2'nin altında olduğu bildirilmiştir. Bu olgu, genç SLE hastalarında yeni gelişen istemsiz hareketlerin NP-SLE yönünden değerlendirilmesi gerektiğini vurgulamaktadır.

Anahtar Kelimeler: Hareket bozuklukları, kore, sistemik lupus eritematozus

EP – 334 BAŞAĞRISI POLİKLİNİĞİMİZDE DEĞERLENDİRİLEN TRİGEMİNAL NEVRALJİ HASTALARININ KLİNİK ÖZELLİKLERİ

DENİZ DOĞAN, ESME EKİZOĞLU TURGUT, ELİF KOCASOY ORHAN

İSTANBUL ÜNİVERSİTESİ, İSTANBUL TIP FAKÜLTESİ, NÖROLOJİ ANABİLİM DALI, İSTANBUL

Amaç:
Trigeminal nevraljinin (TGN), trigeminal sinir kökünün vasküler basıya uğradığı klasik tip; MS, enfarkt, tümör vb. birçok nedenin yol açabildiği sekonder tip ve herhangi bir nedenin gösterilemediği idiyopatik tip olmak üzere alt tipleri tanımlanmıştır.

Bu bildiride başağrısı polikliniğimize yönlendirilerek takibe alınmış 34 TGN hastasının özellikleri sunulacak, klinik ve tedavi farklılıkları tartışılacaktır.

Materyal ve Metot:
Tanı aldığı sırada 14-77 yaşlarında olan, 16 erkek, 18 kadın olmak üzere 34 hastanın başağrısı poliklinik dosyaları incelenerek alt tipler arası klinik farklılıklar değerlendirilmiştir.

Bulgular:
Hastalardan 17'sinin sağ, 13'ünün sol tarafta şikayetleri vardı, 4'ü bilateral TGN tanısı aldı. Hastaların 26'sı idiyopatik tip, 6'sı klasik tip ve 2 hasta sekonder tip olarak sınıflandırıldı. Fasyal ödem, gözde şişme, kızarma, yaşarma, burun akıntısı olarak tarif edilen otonom semptomlar 8 hastada vardı. Beş hasta aurasız migren, gerilim tipi başağrısı ve ilaç aşırı kullanımı başağrısı tanı kriterlerinden en az birini karşılıyordu.

TGN alt grupları değerlendirildiğinde başlıca medikal tedavi seçenekleri karbamazepin, gabapentinoidler ve antidepresanlar olmak üzere gruplar arasında benzerdi. Hastaların 11'ine cerrahi veya girişimsel tedavi (sinir blokajı, botoks vb.) uygulandığı görüldü. Cerrahi veya girişimsel tedaviler klasik ve idiyopatik TGN grubunda tercih edilmiş olup, sekonder TGN grubunda bu tedavi seçenekleri kullanılmamıştı. Toplamda 13 hastaya diş tedavisi uygulanmıştı ve alt grup farkı yoktu. Ayrıca idiyopatik tip grubundaki dört hastada trigeminal nöropati tanısı mevcuttu.

Sonuç:
TGN, nevraljiform başağrılarının en sık tipi olup diğer başağrılarıyla birliktelik gösterebilmekte, ayrıca nöropatik özellikler de taşıyabilmektedir. TGN'nin otonom bulgularla ve diğer başağrısı tipleri ile birlikteliği hastaların tanı alma sürecini uzatabilir. Tedavi seçiminde TGN alt tipinin dikkate alınması önemlidir.

Anahtar Kelimeler: Başağrısı, trigeminal nevralji, trigeminal nöropati

EP – 335 ATİPİK KLİNİK BULGULARLA PREZENTE OLAN MERKEZİ SİNİR SİSTEMİ TÜBERKÜLOZU

FURKAN AKKOÇ, ESİN KILINÇ ORÇAN, BEYZA CANİK, AYBALA NESLİHAN ALAGOZ, SENA DESTAN BÜNÜL

KOCAELİ ÜNİVERSİTESİ TIP FAKÜLTESİ HASTANESİ, NÖROLOJİ ANABİLİM DALI, KOCAELİ

Giriş:
Merkezi sinir sistemi (MSS) tüberkülozu, nadir ancak yüksek mortalite riski taşıyan, erken tanı ve tedavi gerektiren ciddi bir enfeksiyondur. Nadirliği, atipik bulguları ve tanı güçlüğü nedeniyle bu olguyu sunmayı amaçladık.

Olgu:
32 yaşında erkek hasta, bir gündür mevcut olan sağ üst ve alt ekstremitelerde kuvvet kaybı ve bulanık görme şikayeti ile başvurdu. Anamnezinde yaklaşık 2,5 aydır sağ kol ve bacağında aralıklı uyuşma; 2 aydır ateş, üşüme, titreme ve ishal; 3 haftadır baş ağrısı yakınmaları olduğu ve son bir ayda 7 kg kaybettiği öğrenildi. Nörolojik muayenesinde konuşması hafif dizartik, sağ nazolabial oluğu silik, sağ üst ekstremite kas gücü 4/5, sağ alt ekstremite kas gücü 3/5 olarak değerlendirildi. Ayrıca sağ hemihipoestezi saptandı. Beyin manyetik rezonans görüntülemesinde(MRG) bilateral serebral hemisferlerde, beyin sapında ve serebellumda multipl, yaygın, bazıları diffüzyon kısıtlılığı gösteren ve kontrast tutan T2 hiperintens odaklar izlendi.

Lomber ponksiyon (LP) sonucunda BOS biyokimyası normal, menenjit-ensefalit paneli negatif bulundu ve hücre sayımında 32 lökosit saptandı. M. tuberculosis kompleksi negatif raporlandı. Ancak klinik kötüleşme üzerine tekrarlanan LP'de M. tuberculosis kompleksi pozitif saptandı. Hastaya, parankimal MSS tüberkülozu tanısı konuldu. Dört ilaçlı antitüberküloz tedavi ile klinik stabilizasyon sağlandı. Hastanın tedavisi semptomatik destek ile birlikte sürmektedir.

Tartışma:
MSS tüberkülozu, nadir görülen ancak mortalite ve morbiditesi yüksek bir formdur. Tüm tüberküloz vakalarının %1'ini oluşturur. Menenjit, parankimal tutulum (tuberkülom, abse) gibi çeşitli patolojilerle karşımıza çıkabilir. Tanı, duyarlılığı düşük mikrobiyolojik yöntemlere bağlı kalarak sıklıkla gecikebilir. Bu olgu, atipik sunumlar ve tanısal güçlükler göz önüne alındığında, erken klinik şüphenin yaşam kurtarıcı olabileceğini vurgulamaktadır.

Anahtar Kelimeler: Neurotüberküloz, Tuberkülom, Tüberküloz

AKSİAL FLAIR MRG

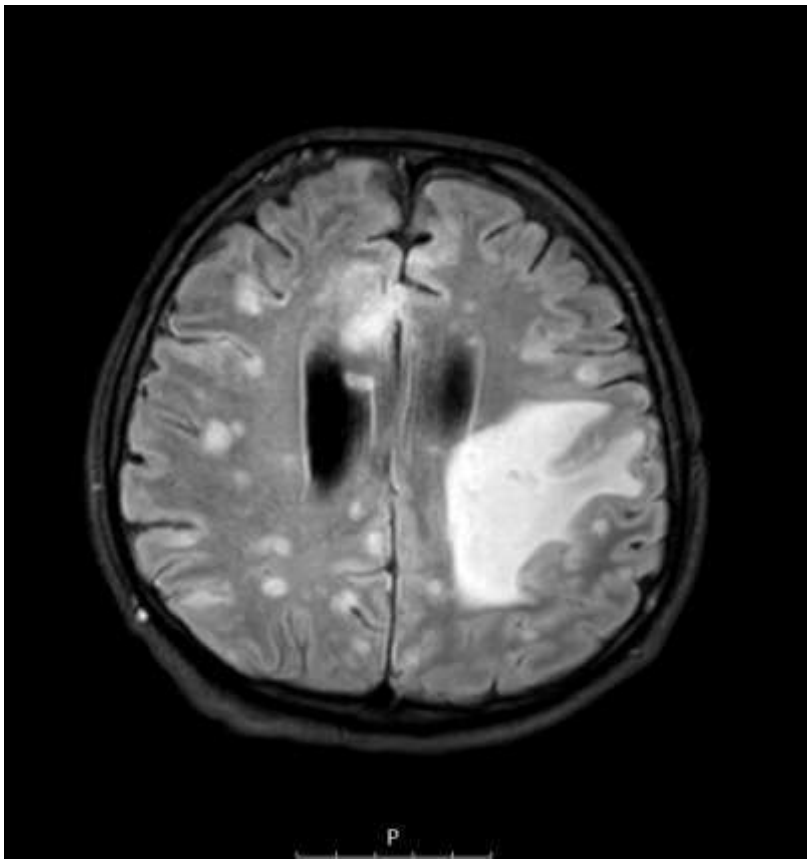

KONTRASTLI KORONAL T1 MRG

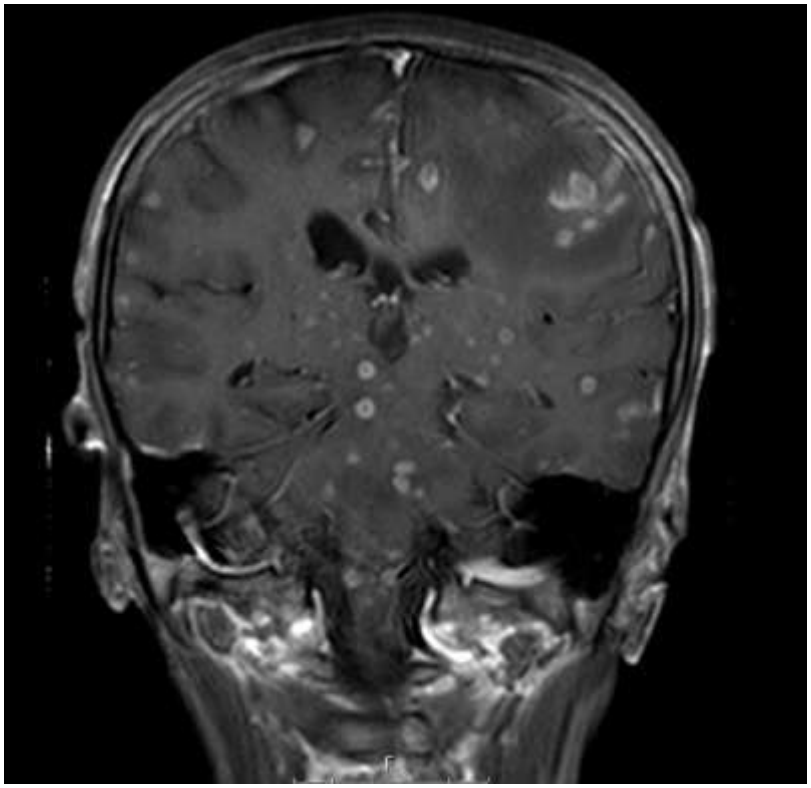

EP – 336 HİPERTANSİF İNME ÖN TANISIYLA İZLENEN STATUS EPİLEPTİKUS OLGUSUNDA NİHAİ TANI: CREUTZFELDT-JAKOB HASTALIĞI

ELVİN AY, MURAT AKSU

ACIBADEM MEHMET ALİ AYDINLAR ÜNİVERSİTESİ, NÖROLOJİ ANABİLİM DALI, İSTANBUL

Giriş:
Creutzfeldt-Jakob hastalığı (CJD), nadir görülen ve hızla ilerleyen ölümcül bir prion hastalığıdır. Klinik olarak genellikle hızlı gelişen demans, miyokloniler ve ataksi ile karakterizedir. Ancak bazı olgularda epileptik nöbetler veya status epileptikus gibi atipik belirtiler ilk bulgular olabilir. Bu olguda, başlangıçta hipertansif inme tanısı alan bir hastada CJD'ye giden tanısal süreci sunuyoruz.

Olgu Sunumu:
59 yaşındaki kadın hasta, üç hafta önce banyoda düşerek başını çarpmış, acil serviste başına dikiş atılmış ancak beyin görüntülemesini kabul etmemiştir. Olay sırasında bilinç kaybı ve büyük ihtimalle nöbet geçirdiği düşünülmektedir. On gün sonra sol hemivücutta uyuşma ve dudakta karıncalanma yakınmalarıyla başka bir merkeze başvurmuş, beyin MRG'de akut enfarkt saptanmış ve hipertansif inme tanısıyla tedavi başlanmıştır. Merkezimize başvurduğunda hastanın bilinci açıktı ancak yavaş yanıt veriyordu. Sol kolda tonik kasılmalar izlenmekteydi. EEG'de sağ hemisferde yaygın epileptiform deşarjlarla uyumlu nonkonvülsif status epileptikus saptandı. Çoklu antiepileptik tedaviye rağmen klinik tablo ilerledi; apati, belirgin ataksi ve sol üst ekstremitede rijidite gelişti. Beyin MRG'de bilateral kaudat nükleus başı ve putamende belirgin diffüzyon kısıtlılığı izlendi (Fig. 1). BOS incelemesinde 14-3-3 proteini pozitif saptandı. Klinik, radyolojik ve biyokimyasal bulgular bir arada değerlendirilerek CJD tanısı kondu.

Sonuç:
Creutzfeldt-Jakob hastalığı, farklı ve atipik şekillerde başlayabilen, hızla ilerleyen ölümcül bir hastalıktır. Epileptik nöbet, status epileptikus ve konfüzyon ile başvuran, görüntüleme ve laboratuvar bulgularıyla açıklanamayan hastalarda CJD mutlaka akla getirilmelidir. Erken tanı, uygun yönetim ve hasta yakınlarının bilgilendirilmesi açısından önemlidir.

Anahtar Kelimeler: Creutzfeldt-Jakob Hastalığı, Hipertansif İnme, Status Epileptikus, Prion Hastalığı, Protein 14-3-3

Figür 1

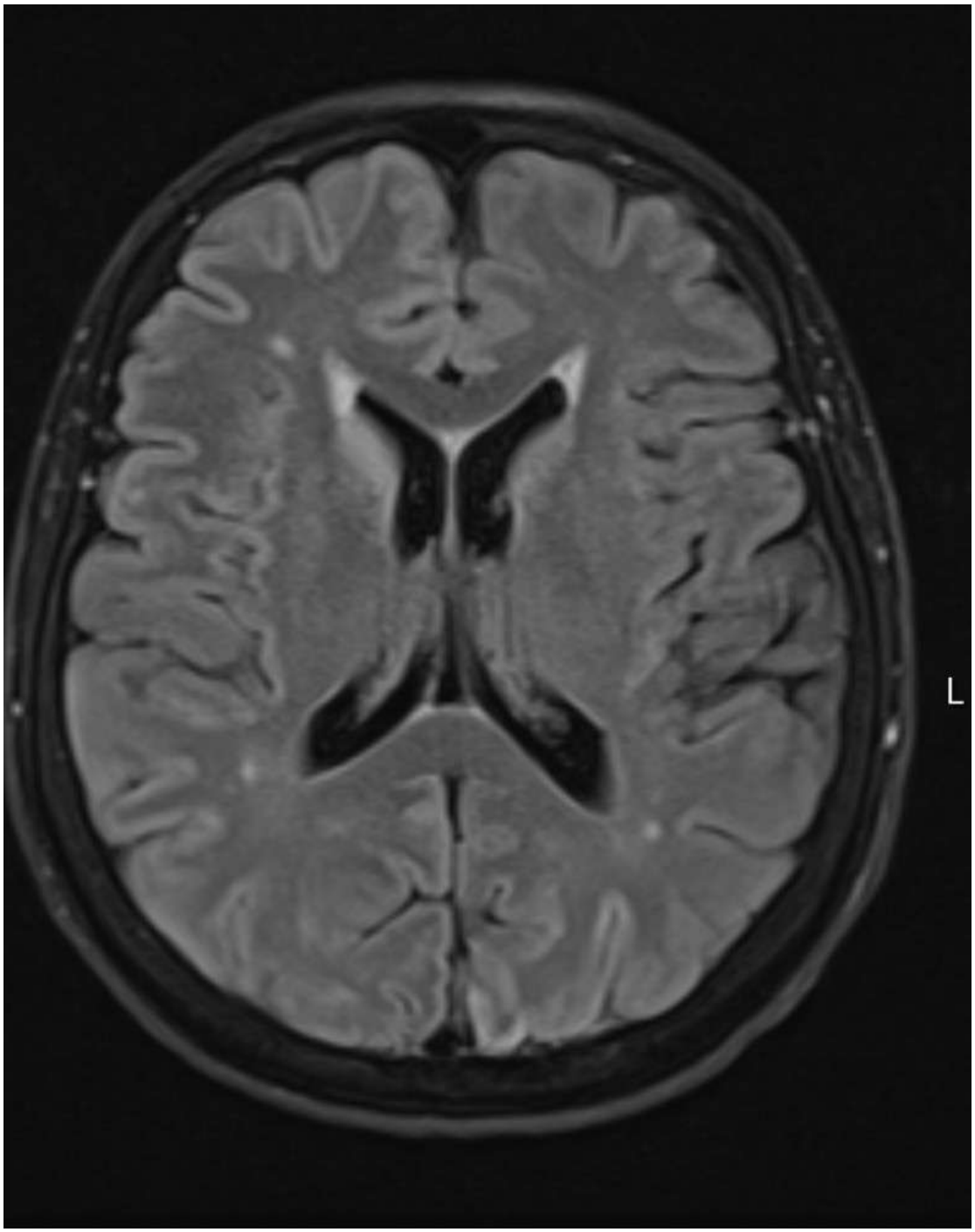

Beyin MRG'de bilateral kaudat nükleus başlarında ve putamenlerde belirgin sinyal artışı izlenmektedir. Bu görünüm, Creutzfeldt-Jakob hastalığına özgü kortikostriatal tutulum bulgularını desteklemektedir.

EP – 339 GENİŞ ENFARKTA VE ÖDEME RAĞMEN SELİM SEYİRLİ SEREBRAL VENÖZ TROMBOZ: OLGU SUNUMU

YELDA ERCİNS, UTKU CENİKLİ, GÜLNİHAL KUTLU GÜNERGİN

MUĞLA EĞİTİM VE ARAŞTIRMA HASTANESİ, NÖROLOJİ ANA BİLİM DALI, MUĞLA

Giriş:
Serebral venöz tromboz (SVT) genç kadınlarda gebelik, lohusalık ve inflamatuar bağırsak hastalıkları gibi risk faktörleri ile ilişkili, nadir ancak ciddi bir nörolojik tablodur. Burada geniş enfarkt ve ödemine rağmen selim seyirli ilerleyen bir SVT olgusu sunulmaktadır.

Olgu:
23 yaşında kadın hasta, sağ hemiparezi ve dizartri kliniği ile acil serviste değerlendirildi. Özgeçmişinde ülseratif kolit, keratokonus ve yakın dönemde abortus ve amipli dizanteri öyküsü vardı. Bilgisayarlı beyin tomografisinde frontoparietal hemorajik enfarkt izlendi. Manyetik rezonans venografide superior sagittal sinüs ve sol transvers sinüsde trombüs saptandı.

Hastanın bilinç bozukluğu gelişti entübe edildi. Nöroloji yoğun bakımda düşük molekül ağırlıklı heparin ve mannitol tedavisi aldı. Takipte ilk günlerde fokal başlangıçlı jeneralize nöbetleri gelişti, antiepileptik tedavi başlandı. Ödeme bağlı klinik kötüleşme üzerine dekompresif cerrahi uygulandı ve %3 NaCl ile antiödem tedavisi verildi. Başlangıçta mRS: 4 iken, taburculukta mRS: 2 olarak değerlendirildi. Abortus ve dehidratasyon sonucu SVT geliştiği düşünülen hastada antikoagülan ve antiepileptik tedavi 6. ayda kesildi. Poliklinik kontrolünde, mRS 0 olarak saptandı.

Sonuç:
Çoğu SVT hastasının prognozu iyidir. Hastaların yaklaşık %80'inde mRS 0-1 arasındadır, ancak genellikle kalıcı semptomlar görülür ve çoğu zaman önceki işlerine dönemezler. SVT'de ölümle ilişkili risk faktörleri, 37 yaş üstü olmak, erkek cinsiyet, koma, mental durum bozukluğu, ilk geliş tomografisinde kanama, derin SVT, merkezi sinir sistemi enfeksiyonu ve kanser olarak belirtilmiştir.

Anahtar Kelimeler: Serebral venöz tromboz, ödem, abortus

EP – 343 OPTİK NÖRİT AYIRICI TANIDA LEBER'İN HEREDİTER OPTİK NÖROPATİSİ

FATMA BETÜL YÜZER[1], ERSİN KASIM ULUSOY[2]

[1]ANKARA BİLKENT ŞEHİR HASTANESİ NÖROLOJİ KLİNİĞİ
[2]SAĞLIK BİLİMLERİ ÜNİVERSİTESİ

Giriş:
Optik nörit, genç erişkinlerde ani görme kaybının en sık nedenlerinden biridir. Etiyolojide demiyelinizan hastalıklar ön planda olmakla birlikte, Leber'in Herediter Optik Nöropatisi (LHON) de ayırıcı tanıdadır (1). LHON genellikle genç erkeklerde optik nöropatiye bağlı ilerleyici görme kaybıyla ortaya çıkan nadir bir mitokondriyal hastalıktır (2).

Olgu:
Terzilik yapan 45 yaş erkek hastanın 1 yıl önce yakını görememe şikayeti başlamış. Göz muayenesinde kırma kusuru saptanmamış. 19.10.2024te iki gözle bulanık görmeye başlaması üzerine hastaneye başvurmuş. Öncelikle optik nörit düşünülerek 5 gün pulse steroid verilmiş. Lomber ponksiyon(lp) yapılmış. Oligoklonal band(OKB), anti-NMO ve anti-MOG antikorları negatif gelmiş. VEP(görsel uyarılmış potansiyel)'te her iki sistemde P100 dalgası uzamış ve dispers görülmüş. Şikayetleri gerilemeyen hasta 19.12.2024te hastanemize başvurdu. Lp yapıldı, OKB ve anti-NMO tetkikleri tekrarlandı, vaskülit antikorları gönderildi, sonuçlar negatif görüldü. Pulse steroidden fayda görmemesi nedeniyle plazmafereze başlandı. Kontrastlı kranial ve orbita mr'da patoloji görülmedi. LHON açısından mitokondriyal genom dizileme gönderildi. 5 doz plazmaferezden fayda görmeyen hasta taburcu edildi. Takiplerinde MT-ND4 homoplazmik varyant pozitif saptandı. Hastaya idebenon 3x300mg başlandı, sigarayı bırakması önerildi.

Tartışma:
LHON genellikle tek gözde ağrısız başlar ve bir yılda diğer göze ilerleyerek santral skotomlara, derin görme ve renk görme bozukluklarına yol açar. Vakaların %90'ında MT-ND4, MT-ND1, MT-ND6 mutasyonları görülür. Hastamızda tek gözde yakını görememeyle başlayan klinik bir yılda iki gözde görme keskinliği ve renkli görmenin belirgin kaybına ilerlemiş, mt-nd4 mutasyonu saptanmıştı. Tedavi yaşam tarzı değişiklikleri, vitamin takviyeleri ve subakut dönemde görme iyileşmesine yönelik idebenon kullanımını içerir. Çoğu vakada geri dönüşümsüz görme kaybı görülür. Ani görme kaybı ile başvuran genç-orta yaş hastalarda LHON ayırıcı tanıda mutlaka düşünülmelidir.

Anahtar Kelimeler: Leber'in herediter optik nöropatisi, optik nörit, mitokondriyal hastalıklar

EP – 348 BAŞ DÖNMESİ ETİYOLOJİSİNDE ATLANAN BİR ANTİTE: SERVİKOJENİK BAŞ DÖNMESİ

CANSU SARIKAYA[1], ASLI ATEŞ[2]

[1]BAHÇEŞEHİR ÜNİVERSİTESİ, MEDİCAL PARK GÖZTEPE HASTANESİ, NÖROLOJİ ANABİLİM DALI, İSTANBUL
[2]YENİ YÜZYIL ÜNİVERSİTESİ, MEDİCAL PARK GÖZTEPE HASTANESİ, NÖROLOJİ ANABİLİM DALI, İSTANBUL

Amaç:
Servikojenik baş dönmesi, servikal omurga kaynaklı proprioseptif dengesizlik sonucu ortaya çıkan ve klinikte sıklıkla atlanan bir durumdur. Bu çalışmada baş dönmesi şikayeti ile polikliniğe başvuran hastalarda servikojenik baş dönmesi sıklığı, klinik ve radyolojik özellikleri değerlendirildi.

Yöntem:
Kasım 2024–Temmuz 2025 arasında baş dönmesi şikayeti ile başvuran 92 hasta retrospektif incelendi. Vestibüler ve santral nedenler dışlandı. Demografik, klinik, radyolojik veriler ve tedavi yanıtları analiz edildi.

Bulgular:
Toplam 92 hastanın 17'sinde (%18,4) servikojenik baş dönmesi saptandı. Hastaların 9'u kadın (%52,9), 8'i erkek (%47,1) olup yaş ortalaması 40 (37–56) idi. Olguların %64,7'si 30–45 yaş aralığındaydı. En sık semptomlar dengesizlik (%70,5), baş hareketleriyle tetiklenen dönme hissi (%58,8) ve bulantı (%23,5) idi. Semptom süresi 1 aydan kısa olan 6 hastada tablo hafif, 3 aydan uzun süren 5 hastada günlük yaşam belirgin etkilenmişti. Radyolojik incelemede tüm hastalarda servikal diskopati izlendi (%100). Ayrıca 9 hastada (%52,9) servikal düzleşme, 5 hastada (%29,4) servikal lordozda bozulma saptandı. Kombinasyon analizinde 7 hastada diskopati + düzleşme, 3 hastada ise diskopati + lordoz kaybı + düzleşme birlikteliği mevcuttu.

Tedavi yaklaşımı olarak 16 hasta fizik tedaviye yönlendirildi. Ortalama 6 haftalık takipte 12 hastada (%75) belirgin iyileşme, 3 hastada (%18,7) kısmi düzelme izlendi. Bir hastada semptomlarda değişiklik olmadı. Servikal disk tanısı olan 1 hasta cerrahiye alındı ve postoperatif dönemde baş dönmesi yakınmaları tamamen düzeldi.

Tartışma:
Servikojenik baş dönmesi, sıklıkla göz ardı edilmesine rağmen prevelansı düşük değildir. Çalışmamızda %18,4 oranında saptanması, literatürle uyumludur. Servikal kaynaklı proprioseptif bozuklukların baş dönmesi etiyolojisinde rolü büyüktür ve çoğu klinisyen tarafından yeterince sorgulanmamaktadır. Bu nedenle servikojenik baş dönmesi, baş dönmesi şikayeti ile başvuran hastalarda mutlaka göz önünde bulundurulmalıdır.

Anahtar Kelimeler: Servikojenik baş dönmesi, servikal omurga, proprioseptif disfonksiyon

EP – 350 STİFF-PERSON SENDROMU İLE PERİFERİK SİNİR HİPEREKSİTABİLİTE SENDROMU AYRIMI: SERONEGATİF, KARBAMAZEPİNE VE IVIG'E YANITLI BİR OLGU

NURANE ÖZARSLAN, AHMET HAREKET, ERSİN KASIM ULUSOY

ANKARA BİLKENT ŞEHİR HASTANESİ, NÖROLOJİ KLİNİĞİ, ANKARA

Giriş:
Stiff-Person (SPS) ve Periferik Sinir Hipereksitabilite (PNH) sendromları kasılma ve rijidite ile seyreden nadir tablolardır. İnhibitör sinapsların immünolojik aracılı disfonkisyonu (AntiGA-65, AntiGABA-B) nedeniyle görülebilen SPS'de aksiyal/proksimal tutulum, emosyon/stresle tetiklenme, benzodiazepin yanıtı ve sürekli motor ünite aktivitesi tipiktir. Voltaj kapılı potasyum kanallarına yönelik antikorların (AntiLG-1, AntiCASPR-2) varlığı görülen PNH'de ise distal başlangıç, miyokimi/fasikülasyon, hiperhidroz, uykuda devam eden kasılmalar ve sodyum kanal blokerlerine yanıt öne çıkar.

Olgu:
46 yaş erkek, ayaklarda başlayan, kola ve yüze yayılan kasılmalar ile başvurdu. Zamanla rijidite, yürüme güçlüğü ve düşmeler gelişti. Takipte hiperhidroz ve idrar retansiyonu eklendi. Servikal disk cerrahisi sonrası şikâyetleri arttı. Kasılmalar emosyonla ilişkili değildi, gece uykuda devam etmekteydi.

Nörolojik muayene: Distal, proksimal kaslarda rijidite, yaygın spastisite, parmak çekişleri vardı. Miyokimi gözlendi.

Laboratuvar:
Serum AntiGad ve kanser markerları sonuçları negatif görüldü.
Lomber ponksiyon: BOS biyokiyasında özellik yok; kültür negatif. Paraneoplastik (AntiGad-65, Antiamfizisin) ve limbik panel (potasyum kanal, NMDA, AntiGABA-B) antikorları negatifti.

Görüntüleme ve EMG: Beyin MR normaldi; servikal MR'da C3–C7 düzeyinde çoklu protrüde disk hernileri vardı. EMG'de yalnızca fasikülasyon saptandı.

Tedavi:
Diazepam/baklofene yanıt olmadı. Karbamazepin başlanmasıyla kasılmalar azaldı. Ardından 5 doz IVIG ile semptomlar geriledi, hasta destekle mobilize oldu.

Sonuç:
SPS'de tipik aksiyal başlangıç bu olguda görülmedi. AntiGAD negatifliği olması ve bulguların emosyon-stres ile artış göstermemesi SPS tanısından uzaklaştımakla birlikte; distal başlangıç, hiperhidroz, miyokimi/EMG'de fasikülasyon, uykuda devam eden kasılmalar, karbamazepin + IVIG'e yanıt alınması tabloyu seronegatif periferik sinir hipereksitabilite sendromları (Isaacs/CFS spektrumu) ile uyumlu kılmaktadır.

Anahtar Kelimeler: Isaac Sendromu, Stiff-Person Sendromu, Hipereksitabilite, Rijidite

EP – 352 MAJÖR DEPRESİF BOZUKLUKTA SUBJEKTİF KOGNİTİF BOZUKLUĞUN BELİRLEYİCİLERİ: DİL İŞLEVLERİNİN PREDİKTİF ROLÜ

SHAİR SHAH SAFA, ŞEYDA ÇANKAYA, AYŞE KARAKUŞ, BURAK YULUĞ

ALAADDİN KEYKUBAT ÜNİVERSİTESİ, NÖROLOJİ ANA BİLİM DALI, ALANYA

Amaç:
Subjektif kognitif bozukluk (SKB), bireylerin günlük yaşamda algıladıkları kognitif sorunları tanımlar ve demans gelişimi için erken bir belirteç olarak görülmektedir. Majör Depresif Bozukluk (MDB) hastalarında kognitif etkilenmeler sık gözlenmekle birlikte, SKB ile objektif kognitif performans arasındaki ilişki net değildir. Bu çalışmada MDB hastalarında SKB'nin prediktör değişkenleri araştırılmıştır.

Yöntem:
DSM-5'e göre MDB tanısı alan 36 hasta (24 kadın, 12 erkek) SKB varlığına göre iki gruba ayrıldı: SKB grubu (n=18) ve non-SKB grubu (n=18). Tüm katılımcılar multidisipliner değerlendirme, Montreal Kognitif Değerlendirme (MoCA) ve Hamilton Depresyon Ölçeği (HAM-D) ile incelendi. Ağır depresyon, nörodejeneratif ve majör nörolojik hastalıklar dışlandı. İstatistiksel analizlerde lojistik regresyon kullanıldı.

Bulgular:
SKB grubundaki hastalar non-SKB grubuna göre daha yaşlıydı (p=0.014), daha düşük eğitim düzeyine sahipti (p=0.005) ve daha düşük MoCA toplam puanı aldı (p=0.011). HAM-D skorları açısından gruplar arasında fark bulunmadı. Ayrıca MoCA ile HAM-D arasında ilişki saptanmadı. Regresyon analizinde, dil becerilerindeki bozulmanın SKB'yi bağımsız olarak öngören en önemli değişken olduğu saptandı (p=0.007; OR=0.366).

Sonuç:
Bulgular, MDB hastalarında SKB'nin depresyon şiddetinden bağımsız olarak daha düşük kognitif performans ve özellikle dil işlevlerindeki bozuklukla ilişkili olduğunu göstermektedir. SKB'nin MDB'de nörodejeneratif sürecin erken evresini yansıtabileceği düşünülmektedir. Klinik pratikte, SKB varlığı olan depresyon hastalarında dil işlevlerinin dikkatle değerlendirilmesi, erken tanı ve uygun müdahale açısından yol gösterici olabilir.

Anahtar Kelimeler: Dil İşlev Bozukluğu, Majör Depresif Bozukluk, Subjektif Kognitif Bozukluk

EP – 354 GENÇ BAŞLANGIÇLI DEMANS VAKALARININ KLİNİK ÖZELLİKLERİ VE ALTTA YATAN ETİYOLOJİLER: ÜÇÜNCÜ BASAMAK MERKEZ DENEYİMİ

CEYDA NUR BENLİ, ÖZLEM TOTUK, ŞEVKİ ŞAHİN

ŞEHİT PROF. DR. İLHAN VARANK SUAM, SAĞLIK BİLİMLERİ ÜNİVERSİTESİ, HAMİDİYE TIP FAKÜLTESİ, NÖROLOJİ ANABİLİM DALI, SANCAKTEPE, İSTANBUL

Genç başlangıçlı demans (GBD), 65 yaş öncesinde başlayan, bilişsel işlevlerde ilerleyici bozulma ile karakterize heterojen bir klinik tablodur. Yaşlı başlangıçlı demansa kıyasla daha nadir olup tanı süreci daha karmaşık ve gecikmelidir. Tanı zorlukları; semptomların geniş yelpazesi, psikiyatrik bozukluklarla karışma riski ve çok çeşitli etiyolojilerden kaynaklanmaktadır. GBD olgularında ayırıcı tanı ve uygun müdahaleler açısından doğru ve zamanında tanı kritik öneme sahiptir.

Çalışmamızın amacı, 65 yaş altı demans tanısı almış bireylerde demografik özelliklerin, tanı alt tiplerinin ve etiyolojilerin değerlendirilmesidir. Ayrıca, tanı sürecine katkı sağlayan klinik bulgular, görüntüleme yöntemleri ve biyobelirteç kullanımının tanısal değeri araştırılmıştır.

Kliniğimizde takip edilip GBD tanısı almış 202 hastanın dosyası incelenmiştir. Yaş, cinsiyet, ilk semptomun ortaya çıkış yaşı ve tipi, tanıya kadar geçen süre, tanı türü, nörogörüntüleme bulguları ve laboratuvar parametreleri değerlendirilmiştir. Tanıların sınıflandırılması; klinik değerlendirme, manyetik rezonans görüntüleme, pozitron emisyon tomografisi, beyin omurilik sıvısı (BOS) analizine dayandırılmıştır.

Hastaların yaş ortalaması 56,5±8,0 yıl olup, %51,5'i kadındı. En sık saptanan tanı grubu Alzheimer hastalığı olup, toplam olguların %39,6'sıdır. Hafif bilişsel bozukluk (MCI) olgularında, BOS biyobelirteçleri (Aβ42,t-Tau,p-Tau) ve/veya pozitif radyolojik belirteçler tanının kesinleştirilmesinde kullanılmıştır.

Diğer tanılar arasında frontotemporal demans (FTD) %20,3, vasküler demans %18,3, Parkinson hastalığı ve atipik demanslar %8,4, sekonder nedenler %6,4, multipl skleroz ile ilişkili demans %3,0, travmatik veya hipoksik nedenlere bağlı demans %2,5 ve nadir/genetik nedenler %1,5 oranında yer almaktadır.

Sekonder nedenlerde epilepsi, santral sinir sistemi enfeksiyonları, otoimmün ensefalitler ve metabolik bozukluklar gibi tedavi edilebilir durumlar saptanmıştır.

Çalışmamızda Alzheimer hastalığı, GBD olguları arasında en sık tanı olarak belirlenmiş olup, MCI düzeyinde bile biyobelirteç temelli tanı doğrulamasının mümkün olduğu gösterilmiştir. FTD ve vasküler nedenler anlamlı bir oranda izlenmiş, sekonder ve tedavi edilebilir nedenlerin varlığı ise kapsamlı tanısal yaklaşımın önemini vurgulamıştır. BOS biyobelirteçleri ve ileri görüntüleme yöntemlerinin tanı doğruluğunu arttırdığı ve erken tanı sürecine katkı sunduğu sonucuna varılmıştır.

Anahtar Kelimeler: Alzheimer hastalığı, biyobelirteç, frontotemporal demans, genç başlangıçlı demans, sekonder demans, tanı gecikmesi

EP – 362 MİGRENLİ EBEVEYNLERİN ÇOCUKLARINDA BAŞ AĞRISI: FARKINDALIK DÜZEYLERİ ÜZERİNE BİR ARAŞTIRMA

BUSE RAHİME HASIRCI BAYIR[1], CAN ULUTAŞ[2], EZGİ NAZLI[1], HUZEYFE KÖKLÜ[1], ZEYNEP BAŞTUĞ[1], TUBA TANYEL SARAÇOĞLU[3], ESRA KOÇHAN KIZILKILIÇ[4], CEREN AKTAN[4], HAVVA TUĞBA ÇELİK[1], NERMİN TANIK[5], PELİN YENİLMEZ YEŞİLDAŞ[6], FATMA GÜLHAN ŞAHBAZ[7], GİZEM GÜRSOY[8], İBRAHİM ANIL TUNCER[9], FERAH DİYAR KARAMAN CAN[10], CEYHUN SAYMAN[11], MELTEM KARACAN GÖLEN[12], RUZİYE YILDIZ[13], TÜLAY YILMAZ EROL[8], YILMAZ ÇETİNKAYA[1], AYNUR ÖZGE[14]

[1]SAĞLIK BİLİMLERİ ÜNİVERSİTESİ HAYDARPAŞA NUMUNE EĞİTİM VE ARAŞTIRMA HASTANESİ, NÖROLOJİ KLİNİĞİ, İSTANBUL
[2]SİLİVRİ DEVLET HASTANESİ NÖROLOJİ KLİNİĞİ, İSTANBUL
[3]SAĞLIK BİLİMLERİ ÜNİVERSİTESİ BAŞAKŞEHİR ÇAM VE SAKURA EĞİTİM VE ARAŞTIRMA HASTANESİ, ALGOLOJİ KLİNİĞİ, İSTANBUL
[4]SAĞLIK BİLİMLERİ ÜNİVERSİTESİ PROF. DR. CEMİL TAŞÇIOĞLU ŞEHİR HASTANESİ, NÖROLOJİ KLİNİĞİ, İSTANBUL
[5]YOZGAT BOZOK ÜNİVERSİTESİ TIP FAKÜLTESİ, NÖROLOJİ ANABİLİM DALI, YOZGAT
[6]GAZİANTEP ŞEHİR HASTANESİ, NÖROLOJİ KLİNİĞİ, GAZİANTEP
[7]İZMİR EKONOMİ ÜNİVERSİTESİ ÖZEL MEDİCAL POİNT HASTANESİ, NÖROLOJİ ANABİLİM DALI, İZMİR
[8]SAĞLIK BİLİMLERİ ÜNİVERSİTESİ ÜMRANİYE NUMUNE EĞİTİM VE ARAŞTIRMA HASTANESİ, NÖROLOJİ KLİNİĞİ, İSTANBUL
[9]SANKO ÜNİVERSİTESİ HASTANESİ, NÖROLOJİ ANABİLİM DALI, GAZİANTEP
[10]SAĞLIK BİLİMLERİ ÜNİVERSİTESİ HAYDARPAŞA NUMUNE EĞİTİM VE ARAŞTIRMA HASTANESİ, ÇOCUK SAĞLIĞI VE HASTALIKLARI KLİNİĞİ, İSTANBUL
[11]ALANYA EĞİTİM VE ARAŞTIRMA HASTANESİ, NÖROLOJİ KLİNİĞİ, ANTALYA
[12]BAŞKENT ÜNİVERSİTESİ KONYA HASTANESİ, NÖROLOJİ ANABİLİM DALI, KONYA
[13]FATSA DEVLET HASTANESİ, NÖROLOJİ KLİNİĞİ, ORDU
[14]MERSİN ÜNİVERSİTESİ TIP FAKÜLTESİ, NÖROLOJİ ANABİLİM DALI, MERSİN

Amaç:
Migren, çocuk ve ergenlerde en sık görülen primer baş ağrılarından biri olup yaşa özgü klinik özellikler gösterebilmektedir. Ağrıya ek olarak, akademik başarı, sosyal ilişkiler ve genel yaşam kalitesi üzerinde olumsuz etkiler yaratmaktadır. Bu çalışmanın amacı, ebeveynlerin çocuklarındaki baş ağrılarına yönelik tutumlarını ve migren farkındalık düzeylerini değerlendirmektir.

Materyal ve Metod:
Çok merkezli, tanımlayıcı, kesitsel ve anket temelli çalışmamızı, en az bir çocuğu 18 yaşın altında olan, migrenli hastalar ile baş ağrısı ve nörolojik bir hastalığı olmayan hastane personeli ve hekim yakınlarından seçilen sağlıklı kontrol grubu oluşturdu. Araştırmada, 63 sorudan meydana gelen Türkçe bir anket kullanıldı. Bu anket ile ebeveynlerin demografik bilgileri, çocuklarının baş ağrısı özellikleri ve ebeveynlerin çocukların baş ağrılarına yönelik bilgi ve tutumları incelendi.

Bulgular:
Çalışmamıza 1288 kişi katıldı.Katılımcılarda yüksek eğitim süresinin, tam zamanlı çalışma durumunun ve iyi finansal durumun migren farkındalık puanını anlamlı biçimde etkilediği görüldü ($p < 0.001$, $p = 0.018$ ve $p = 0.022$). Kontrol grubu, migrenin aura belirtilerinden olan görme bulanıklığı ($p=0.013$) ile konuşma bozukluğunu ($p=0.005$) ve tedavide yalnızca ağrı kesicinin yeterli olmadığı ($p<0.001$) sorularına daha doğru cevaplar verdi. Buna

karşılık, migrenli ebeveynler çevresel/psikolojik faktörlerin rolü (p=0.049) ve genetik yatkınlık (p<0.001) konusunda daha bilinçliydi.

Sonuç:
Ebeveynlerin migren farkındalık düzeyleri, eğitim süresi, çalışma durumu ve finansal koşullara bağlı olarak anlamlı farklılık göstermektedir. Migren öyküsü olmayan ebeveynler aura özelliklerini ve tedavi seçeneklerini daha doğru tanırken, migren öyküsü olanlar genetik yatkınlık ve çevresel faktörlerin önemini daha iyi bilmektedir. Bu sonuçlar, ebeveynlere yönelik bilgilendirme çalışmalarının çocuklarda bütüncül migren yönetimini geliştirebileceğini ve böylece kronikleşmenin önüne geçilebileceğini düşündürmektedir.

Anahtar Kelimeler: Migren Farkındalığı, Çocuk ve Ergen Baş Ağrısı, Ebeveyn Tutumu

EP – 363 AKUT LENFOBLASTİK LÖSEMİDE BİLATERAL FASİYAL SİNİR FELCİ İLE PREZENTE SANTRAL SİNİR SİSTEMİ İNFİLTRASYONU: OLGU SUNUMU

BERFE SİMYA ÖZBEK, ŞULE DEVECİ, RÜMEYSA BAŞKAYA, DİLARA MERMİ DİBEK, AYHAN KÖKSAL

BAŞAKŞEHİR ÇAM VE SAKURA ŞEHİR HASTANESİ, NÖROLOJİ ANA BİLİM DALI, İSTANBUL

Giriş:
Akut Lenfoblastik Lösemi (ALL) hastalarında kraniyal sinir tutulumu, santral sinir sistemi (SSS) infiltrasyonunun bir parçası olarak ortaya çıkabilen nadir bir komplikasyondur. Kraniyal sinir tutulumu sıklığı yaklaşık %5'tir ve izole kraniyal sinir felçleri bu oranın içinde yer alır. En sık III, IV, V, VII. kranial sinirlerin etkilenimi görülür. Bu bildiride bilateral fasiyal sinir felci ile prezente olan, yapılan incelemelerde ALL'nin SSS infiltrasyonu tanısı koyularak intratekal tedavi planlanan hastayı sunmak istedik.

Olgu:
19 Yaşında erkek hasta. Yaklaşık 2 ay önce T-hücreli ALL tanısı koyularak ve kemoterapi (Hyper CVAD protokolü) başlanmış. Başvurusundan bir gün önce başlayan bilateral kaşlarını kaldıramama, gözlerini kapatamama şikayetleri vardı. Nörolojik muayenesinde bilateral fasyal paralizi mevcuttu. Beyin görüntülemesi normaldi. Tekrarlanan omurilik sıvısı (BOS) incelemesinde 32 hücre/µL (lenfosit ağırlıklı) bulundu. BOS sitoloji sonucunda atipik B fenotipli lenfoid hücreler saptandı. BOS flow sitometri analizi neticesinde primer hastalığın SSS infiltrasyonu olarak değerlendirildi. Hematoloji ile konsülte edilen hastaya 60mg/gün dozunda metilprednizolon tedavisi başlandı ve intratekal kemoterapi planlanarak hematoloji kliniğine devredildi. Kemoterapi tedavisinin 3. ayında yapılan nörolojik muayanede sağ yüz yarısında kısmi düzelme görüldü.

Tartışma:
Birçok farklı klinik tablo ile seyredebilen ALL'de kranial sinir tutulumu gibi akut başlangıçlı pek çok nörolojik defisit gelişebilir. Kranial sinir felciyle prezente olan, erken dönemde nöroradyolojik incelemelerin ve BOS bulgularının normal olduğu olgular literatürde bildirilmiştir. BOS'ta lenfositoz görülmesi ipucu değeri taşımaktadır. Olgumuzda olduğu gibi ALL tanılı hastalarda leptomeningeal tutulumu göstermek ve diğer alternatif tanıların dışlanması durumunda tekrarlayan BOS incelemelerinin yapılması önemlidir. SSS infiltrasyonu düşünülen hastada nörolojik komplikasyonların erken tanı ve tedavisi yaşam kalitesini artırmak ve mortaliteyi azaltmak yönünden önemlidir.

Anahtar Kelimeler: ALL, SSS infiltrasyonu, kraniyal sinir tutulumu

EP – 367 NADİR BİR OLGU SUNUMU: NMOSD VE MOGAD DUAL POZİTİFLİĞİ

ÖZLEM ETHEMOĞLU, ZEYNEL ABİDİN KARAKAŞ, ADALET GÖÇMEN

HARRAN ÜNİVERSİTESİ, NÖROLOJİ ANA BİLİM DALI, ŞANLIURFA

Amaç:
NMO spektrum bozukluğu; genellikle uzun segment miyelit şeklinde perezente olsa da nadir olarak syrinks veya kısa segment servikal tutulum ile prezente olabilmektedir. AQP4 ve MOG IgG'nin dual pozitif olması, son derece nadir görülen bir durumdur. İlk atağı syrinks benzeri kısa segment spinal tutulum ile prezente olan dual pozitif bir olguyu sunuyoruz.

Olgu:
40 yaşında kadın hasta ilk sağ kolda uyuşma yakınması ile başvurmuş servikal MRG' de syrinks benzeri kısa segment lezyon saptandı. İlk ataktan beş ay sonra sağ hemiparezi ve seviye veren duyu kusuru ile ikinci başvurusunda servikal MRG'de uzun segment transvers miyelit saptandı. Yapılan tetkiklerde hem NMO hem MOG antikor pozitifliği saptandı (dual pozitiflik). Öz geçmişinde abortus öyküsü ve otoimmün hemolitik anemi tanısı olan hasta, 10 günlük IVMP tedavisi sonrası klinik yanıt alınmayınca plazma değişimi yapılmış, plazma değişim sırasında sağ bacağında derin ven thrombozu ve heparinin indüklediği trombositopeni gelişti, sonrasında serebral venöz sinüs thrombozuna gelişen hasta buna yönelik tedavi edildi taburculuğu sonrasında intraparankimal hemoraji nedeniyle kaybedildi.

Sonuç:
NMO spektrum hastalığı her ne kadar uzun segment miyelit şeklinde prezente olsa da özellikle otoimmün hastalık öyküsü olan hastalarda miyelit kısa segment veya syrinks şeklinde atipik görünümde olabilir, bu tür hastalarda NMO ve MOG hastalığı ayırıcı tanıda düşünülmelidir.

Anahtar Kelimeler: NMO, dual pozitiflik, syrinks, bright spotty lesion

Şekil 1: Servikal ve Torakal MRG (Temmuz 2022)

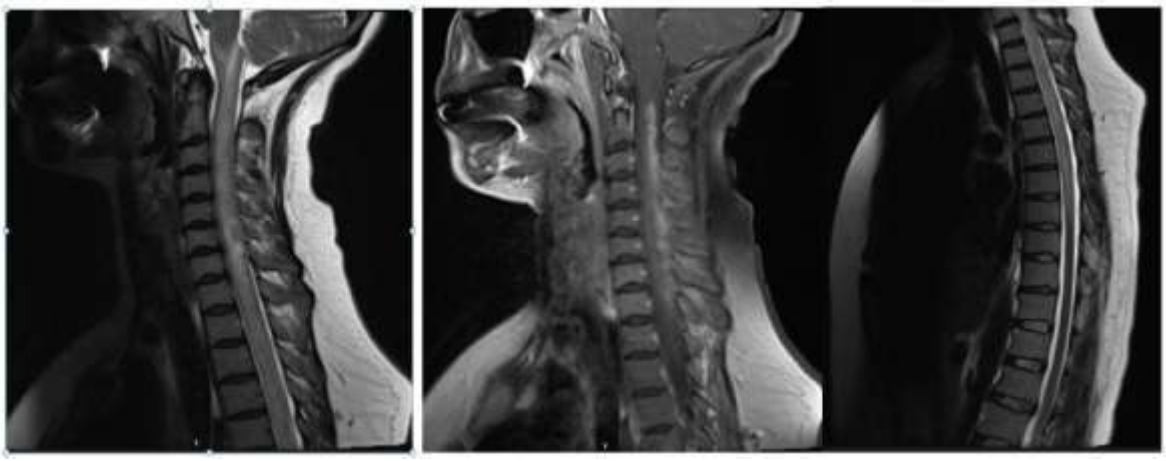

Şekil 2: Servikal MRG (Mart 2022)

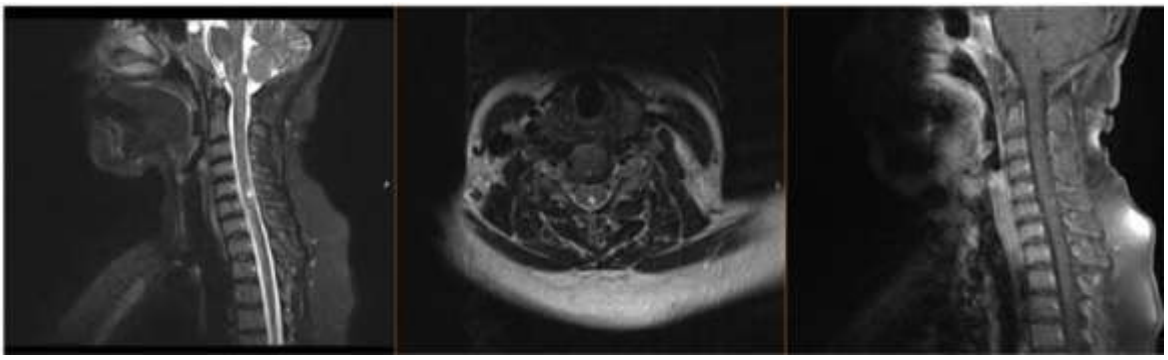

EP – 368 MİYELİN-OLİGODENDROSİT GLİKOPROTEİN ANTİKORU İLE İLİŞKİLİ BİR OPTİK NÖRİT OLGUSU

SİNEM YORGANCI, ABDULLAH GÜZEL

AFYONKARAHİSAR SAĞLIK BİLİMLERİ ÜNİVERSİTESİ, NÖROLOJİ ANA BİLİM DALI, AFYONKARAHİSAR

Giriş:
Miyelin-oligodendrosit glikoprotein antikoru ile ilişkili hastalık (MOGAD), merkezi sinir sisteminde demiyelinizasyon ile seyreden otoimmün bir tablodur. Optik nörit en sık başlangıç tablosu olup bilateral tutulum, optik disk ödemi, uzun segmentli lezyonlar ve yüksek doz kortikosteroidlere dramatik yanıt ile karakterizedir. Klinik özellikleri multipl skleroz (MS) ve nöromiyelitis optika spektrum bozukluğu (NMOSD) ile örtüşmesine rağmen MOGAD; klinik seyir, manyetik rezonans görüntüleme (MRG) bulguları, immünolojik belirteçler, tedavi yanıtı açısından farklılıklar göstermektedir. Olgumuzda, unilateral optik nörit ile başvuran ve anti-MOG antikoru pozitifliği saptanan erişkin bir kadın hasta sunulmaktadır.

Olgu:
41 yaş kadın hasta, 3 gündür olan sağ gözde ağrı ve görme bulanıklığı yakınmasıyla tarafımıza başvurdu. Nörolojik muayenesi doğaldı. Vizüel elektriksel potansiyel (VEP) testinde sağda latans uzaması ve amplitüd düşüklüğü saptandı. Beyin MRG'si normaldi, orbita MRG'de sağ optik sinir retrobulber segmentinde kontrast tutulumu ve T2 hiperintensitesi görüldü. Beyin omurilik sıvısında (BOS) oligoklonal bant negatif; serumda anti-AQP4 antikoru negatif, anti-MOG antikoru ise yüksek titrede pozitifti. Hastaya 5 gün intravenöz pulse metilprednizolon (IVMP) uygulandı, görme keskinliği düzeldi. Azatioprin başlandı, belirli aralıklarla IVMP sürdürüldü. Altı aylık takipte nüks izlenmedi.

Tartışma ve Sonuç:
MOG antikoru ilişkili optik nörit, kortikosteroidlere hızlı yanıtla seyretmesine rağmen erken doz azaltımında veya tedavi kesiminde nüks riski yüksektir. İlk akut MOG-ON atağı sonrası idame tedavi yaklaşımı halen tartışmalıdır. Bulgularımız, MOGAD hastalarında steroid dışı immünoterapilerin yanı sıra düzenli aralıklarla uygulanan IVMP'nin de özellikle ilk 6 ayda nükslerin önlenmesinde etkili olabileceğini düşündürmektedir. Erken tanı ve uygun immün tedavi, nükslerin önlenmesi ve kalıcı nörolojik sekellerin azaltılmasında kritik rol oynamaktadır.

Anahtar Kelimeler: İmmünsupresif, kortikosteroid, MOGAD, optik nörit

EP – 373 KRİPTOGENİK GENÇ İNMEDE TROMBOFİLİ MUTASYONLARININ GÖRÜLME SIKLIĞI VE KISA DÖNEM KLİNİK DEĞİŞİMLE İLİŞKİSİ: TEK MERKEZLİ RETROSPEKTİF ÇALIŞMA

ÖZGÜL OCAK[1], HACER BAHŞİ[1], FATMA SİLAN[2]

[1]ÇANAKKALE ON SEKİZ MART ÜNİVERSİTESİ, NÖROLOJİ, ÇANAKKALE
[2]ÇANAKKALE ON SEKİZ MART ÜNİVERSİTESİ, TIBBİ GENETİK, ÇANAKKALE

Amaç:
Genç erişkin kriptogenik inmelerde trombofili panelinin tanısal katkısını ve mutasyon yükünün klinik sonuçlarla ilişkisini incelemek.

Materyal ve Metod:
45 yaş altı kriptogenik inme olguları (n=117) retrospektif olarak değerlendirildi. Demografik veriler, inme türleri (SVO, SVT, TİA), hastane giriş-çıkış NIHSS skorları ve nüks (tekrarlayan inme) kaydedildi. Trombofili panelinde Faktör V Leiden, Protrombin G20210A, MTHFR C677T/A1298C, PAI-1 4G/5G, Faktör XIII, Faktör V Cambridge ve Beta-fibrinojen mutasyonları incelendi. İstatistiksel analiz için Ki-kare/Fisher testleri, bağımsız örneklem t-testi ve Kruskal–Wallis kullanıldı.

Bulgular:
Ortalama yaş 39,0±7,3 olup %61,5'i kadın idi. Klinik olarak TİA %61,5, SVO %29,9 ve SVT %8,5 oranında izlendi. En sık mutasyonlar PAI-1 4G/5G (%58,1), MTHFR C677T (%53,0) ve MTHFR A1298C (%38,5) idi. Daha düşük oranlarda Faktör V Leiden (%12), Faktör XIII (%13,7), Faktör V Cambridge (%6) ve Protrombin G20210A (%4,3) saptandı; Beta-fibrinojen mutasyonu bulunmadı. Mutasyon yükü ile giriş/çıkış NIHSS ve NIHSS değişimi arasında anlamlı fark bulunmadı (tüm p>0,05). MTHFR C677T pozitifliği ise tekrarlayan inme ile anlamlı ilişkiliydi (%16,1 vs %3,6; Fisher p=0,033; OR≈5,10). Protrombin G20210A'da NIHSS farkı için sınırda farklılık görülse de küçük örneklem (n=5) nedeniyle klinik önemi sınırlıydı.

Sonuç:
Genç kriptogenik inmelerde trombofili paneli yüksek mutasyon pozitifliği saptamaktadır. Ancak mutasyon yükü kısa dönem klinik prognozu etkilememektedir. MTHFR C677T mutasyonu, nüks riskinin artışıyla ilişkili bulunmuş olup, ikincil korunma stratejilerinde dikkate alınmalıdır. Bulgular, ileri ve çok merkezli çalışmalarla desteklenmelidir.

Anahtar Kelimeler: Genç İnme, MTHFR, Trombofili

Tablo 1. Demografik ve Klinik Özellikler

Özellik	Değer
Toplam hasta	117
Yaş (ortalama±SS)	39,0 ± 7,3 (22–49)
Kadın	72 (%61,5)
Erkek	45 (%38,5)
TIA	72 (%61,5)
SVO	35 (%29,9)
SVT	10 (%8,5)
NIHSS giriş	1,47 ± 2,9
NIHSS çıkış	1,21 ± 2,4

Tablo 2. Trombofili Paneli Sonuçları

Mutasyon	Pozitiflik (%)
PAI-1 4G/5G	58,1
MTHFR C677T	53,0
MTHFR A1298C	38,5
Faktör V Leiden	12,0
Faktör XIII	13,7
Faktör V Cambridge	6,0
Protrombin G20210A	4,3
Beta-fibrinojen	0

EP – 377 SEGMENTAL SPİNAL MİYOKLONUS: AYIRICI TANI VE TEDAVİDE BİR VAKA ÜZERİNDEN TARTIŞMA

RÜMEYSA UNKUN ALTUN, MELİH TÜTÜNCÜ, AYŞEGÜL GÜNDÜZ

İSTANBUL ÜNİVERSİTESİ-CERRAHPAŞA, CERRAHPAŞA TIP FAKÜLTESİ, NÖROLOJİ ANABİLİM DALI, İSTANBUL

Amaç:
Miyoklonus hızlı, kısa ve istemsiz kas kasılmaları ile karakterize bir hareket bozukluğudur. Segmental myoklonus ise beyin sapı veya omurilikteki belli bir segment veya segmentlerden beslenen kasların hiperkinetik hareket bozukluğudur (Espay ve ark., 2013). Burada, omuz bölgesindeki kasları içine alan segmental myoklonus ile başvuran bir olgu ve bu olgu bağlamında ayırıcı tanıdan bahsedilecektir.

Vaka:
51 yaşında erkek hasta, tarafımıza sol omuz bölgesinde 15 gündür olan ani, sıçrayıcı atmalar ile başvurdu. Benzer şikayetleri daha önce de olmuş ve birkaç gün sürüp kendiliğinden geçmiş. Öyküsünde 2013 yılında sol kol ve bacağa yayılan uyuşukluk şikayeti olup Relapsing- Remitting Multiple Skleroz tanısı mevcuttu. Hareket analizinde omuz kavşağı kaslarında (C5-C6 segmenti içine alacak şekilde), frekansı 3-5 Hz aralığında değişen, düzensiz, kısa süreli, orta amplitüdlü segmental miyoklonus ile uyumlu bulgular saptandı. Servikal spinal görüntülemelerinde yeni gelişen patoloji yoktu, spinal servikal C2-3 seviyesinde eski MR'larında da olan kontrast tutmayan lezyon izlendi, sekel olarak yorumlandı. Hastaya segmental spinal miyoklonus (SSM) tanısı konuldu, levetirasetam 500 mg/gün dozunda başlandı, şikayetler geriledi 1000 mg/gün'e arttırılınca tamamen kayboldu.

Yorum:
Hastamızda yapılan hareket analizinde C5-C6 segmentini içine alan omuz kavşağı kaslarında segmental miyoklonus ile uyumlu bulgular saptanması üzerine SSM tanısı konuldu ve tedaviye iyi yanıt alındı.

Spinal miyoklonuslarda farmakolojik tedaviler genelde yetersiz kalmaktadır. Klonazepam, spinal miyoklonus tedavisinde ilk tercih edilen ilaçtır ve SSM'u azaltmak için genelde yüksek dozlara ihtiyaç olmaktadır. Levetirasetam'ın, SSM'lu hastalarda etkisi daha az olmakla üç olgudan oluşan bir seride etkili olduğu bildirilmiştir (Keswani ve ark., 2002). Levetirasetam'ın SSM olgularında etkisi az olarak bilinse de seçilmiş olgularda fayda sağlayabileceği akılda tutulmalıdır.

Anahtar Kelimeler: Segmeltal spinal miyoklonus, Levetirasetam, Multiple skleroz

EP – 382 AĞRILI OFTALMOPLEJİ: KLİNİK ÇEŞİTLİLİK VE TANISAL GÜÇLÜKLER

EYLÜL YALÇINKAYA, ÖZDEN KAMIŞLI

SBÜ BURSA TIP FAK. BURSA ŞEHİR SUAM NÖROLOJİ KLİNİĞİ

Giriş:
Ağrılı oftalmopleji, periorbital veya perikranial ağrıya eşlik eden kranial sinir (KS) felçleri ile karakterize nadir bir sendromdur. Literatürde en sık tutulan sinir KS VI iken, KS III, KS IV ve V'in dalları da etkilenebilir. Klinik spektrum geniş olup; enfeksiyöz, neoplazik, vasküler ve inflamatuvar/infiltratif nedenler ayırıcı tanıda yer alır. Bunun yanında Tolosa-Hunt sendromu ve oftalmoplejik migren gibi lezyonsuz tablolar da klinisyeni zorlamaktadır.

Metod:
Ocak 2022 – Temmuz 2025 arasında merkezimizde takip edilen ve ağrılı oftalmopleji ön tanısı ile yatışı yapılan 10 hasta retrospektif olarak değerlendirildi. Klinik bulguları, radyolojik incelemeleri, lomber ponksiyon sonuçları ve etyolojik nedenleri gözden geçirildi.

Bulgular:
Ağrılı oftalmopleji etyolojisi araştırılmak için yatırılan ve detaylı tetkikleri yapılmış 10 hasta çalışmaya alındı. Hastaların klinik başlangıçları akut veya subakuttu. En sık 3.KS tutulumu izlendi. Ağrı şiddeti ile klinik gidişat arasında korelasyon saptanmadı. Hastalarımızın 4'ü THS tanısı almıştı, 1'i sinüzitle oftalmoparezi; 1'i mukormikozise bağlı oftalmopleji, 1'i diyabetle ilişkili ağrılı oftalmopleji, 2'si malignite ile ilişkili optalmopleji (lenfoma ve meme ca), 1 hastada da dev hücreli arterite bağlı oftalmopleji saptanmıştı (hastaların detaylı bilgileri tablo 1 de sunulmuştur).Tolosa-Hunt Sendromu tanısı alan hastaların tümü steroid tedavisine iyi yanıt verdi. Ancak bir olguda taburculuk sonrası listeria menenjiti gelişti ve hasta kaybedildi. Mukormikozis olan hastamız renal transplantasyon yapılmış olan immunsuprese bir hasta idi. Bu hastamıza, LP bulguları sonrasında enfeksiyon hastalıkları tarafından tedavi başlandı ancak hasta kaybedildi.

Sonuç:
Ağrılı oftalmopleji çok farklı etiyolojilerle ortaya çıkabilen, tanısal açıdan güçlükler barındıran bir klinik tablodur.Tanısal yaklaşım multidisipliner olmalı, nöroloji, göz hastalıkları, radyoloji ve enfeksiyon hastalıkları ile birlikte multidisipliner yaklaşımı önem taşımaktadır.

Anahtar Kelimeler: Ağrılı oftalmopleji, Tolosa Hunt sendromu, Mukormikozis

Tablo 1

İSİM	YAŞ	CİNSİYET	BİLİNEN HASTALIK	KRANİAL SİNİR BULGUSU	BAŞLANGIÇ ŞEKLİ	AĞRI ŞİDDETİ (VAS)	ENFEKTİF BULGU	GÖZ BULGULARI	GÖRÜNTÜLEME	LP BULGULARI	Etyoloji
HY	53	K	DM, HT, OSAS, alerjik astım	Sol göz aşağı ve dışa deviye (KS 3)	Akut	8/10	sinüzit	Fundusta nadir noktasal hemorajiler	**Özellik yok**	**LP yapılmamış.**	Enfeksiyona bağlı
TB	56	E	Renal transplantasyon, HT, DM, geçirilmiş skrotal apse	sol göz total oftalmopleji ve ptoz, IR - (KS 3-4-6)	Akut	9/10	prömonitör	gk:0.7/0.2 sol göz dışa ve yukarı bakış kısıtlılığı, sol göz fiks dilate, ptozis mevcut	Kranial MR: Bilateral frontal, olfaktör oluk ve optik sinir hattında sfenoid sinüs komşu alanlarda kronik inflamatuar değişiklikler ile uyumlu	700 lökosit %70 lenfosit kültürde üreme yok . protein: 829 glukoz:152	Mukor mikozis
BE	61	E	RA,HT,KRY	sol göz içe yukarı aşağı bakışta kısmi, dışa bakışta tam bakış kısıtlığı IR -/- KS 3-6	Akut	8/10	yok	Görme tam. göz dibi normal TO: 15/15	Kontrastlı kranial MR: sol kavernöz sinüsten başlayıp orbital apekse uzanan, superior orbital fissürde asimetrik kontrastlanma izlendi.	mm3'te 16000 eritrosit (travmatik LP), 20 lökosit protein: 736	Tolosa-Hunt sendromu
SK	87	E	DM, glokom	Sol göz total oftalmopleji, CN V-1 alanında hipoestezi sağ göz görme keskinliği 20/50, sol göz 20/400 (KS 2-3-4-5-6)	Subakut	5/10	yok	Gk: sağda el hareketleri /solda p negatif bio: kornea saydam, bilateral fakik glob tonusu digital normoton fundus bakısında optik diskler soluk, solda optik atrofi c/d 0,9, periferi retina lazerli,vasküler yapılar atenüe	kontrastlı orbita mr: orbita apeksinden başlayıp orbital yapılara yayılım gösteren ve kontrastlanan sinyal artışı saptandı.	Hücre görülmedi. BOS protein: 458 BOS glukoz: 116 OKB: zayıf bantlar	Malignite
SY	57	K	DM, HT, osteoporozhipertipidemi, anksiyete	sağ göz dışa ve yukarı bakış kısıtlılığı; sol göz içe, yukarı ve dışa bakış kısıtlılığı KS sağ 6, sol 3-6)	Subakut	4/10	yok	yok	Normal	BOS basıncı 23 cmHg hücre görülmedi Protein: 293 Glukoz:74	Tolosa hunt sendromu
İA	84	E	HT, servikal hernı	sol göz midriatik bilateral IR - sol gözde her yöne bakış parezisi sol gözde ptoz (KS 3-4-6)	Subakut	6/10	yok	sol göz pitotik gk: tam/0.2 dr +/- idr +/- rapd yok sol pupil middilate göz hareketleri solda her yöne kısıtlı bio: bilateral pcıol kornea saydam ök sakin f: bilateral drusenleri mevcut	Temporal arter Doppler US: bilateral temporal arterit ile uyumlu Pet CT: Temporal arterit ile uyumlu	Hücre görülmedi BOS protein: 487 OKB: BOS ve serumda +	Temporal arterit
MAS	71	E	HT, DM	sağda ptozis sağ göz içe aşağı dışarı bakış kısıtlılığı IR +/+ (KS 3-6)	Akut	7/10	yok	gk: sağ tam sol 0.7 ös: bilateral psödofaki fundus: bilateral optik sinir doğal papil stazı bulgusu yok	Normal	yok	Diyabetes Mellitus
MÖ	40	K	HT, panik atak	Sol göz her yöne bakışta hareket kısıtlılığı sol gözde ptoz CN V-1/2 hipoestezi (KS 3-4-5-6)	Subakut	10/10	yok	göz açısından patoloji saptanmadı	Kontrastlı kranial MR: sol kavernöz sinüs asimetrik kalınlaşmış, kontrastlı imajlarda homojen kontrast tutulumu gözlenmiş lezyona ait alanlı dural kuyruk bulgusu izlenmemiştir. lezyona bağlı sol meckel kavitesinde daralma dikkati çekmektedir.	mm3'te 10 eritrosit BOS protein: 398 BOS glukoz: 61	Tolosa hunt Sendromu
SÖ	69	K	-	sol göz içe ve yukarı bakış kısıtlılığı (KS 3)	Subakut	8/10	zona?	yok	santral görüntülemede özellik yok mamografi: BIRADS 5 lezyon	mm3'te 5 lökosit 10 eritrosit BOS protein: 1357 glukoz: 53	Meme ca
VE	63	E	-	Sol gözde aşağı içeri yukarı bakış kısıtlılığı, Solda ptoz (KS 3)	ani	7/10	yok	gk:0.8/0.7 glb:18/19 IR +/+ biyo:doğal f: o/d 0.4 makula doğal	Kontrastlı orbita MR: solsa cavernöz sinüs komşuluğunda kontrast tutulumu izlendi.	mm3'te 30 eritrosit protein:547 glukoz:86	Tolosa hunt Sendromu

Hastaların detaylı bulguları tabloda sunulmuştur.

EP – 405 KLEINE-LEVIN SENDROMUNUN ATİPİK BİR VARYANTI: EPİZODİK HEMİPLEJİ VE ÇOCUKLUK ÇAĞI GLOKOMU İLE SEYREDEN NADİR BİR AİLEVİ OLGU

ELVİN AY, MURAT AKSU

ACIBADEM MEHMET ALİ AYDINLAR ÜNİVERSİTESİ, NÖROLOJİ ANABİLİM DALI, İSTANBUL

Giriş:
Kleine-Levin Sendromu (KLS), tekrarlayan hipersomni atakları ile karakterize, davranışsal değişiklikler, bilişsel bozulmanın eşlik edebildiği nadir görülen bir nöropsikiyatrik bozukluktur. Genellikle adolesan erkeklerde görülür ve ataklar arasında hasta tamamen normale döner. KLS'nin etiyolojisi net olarak bilinmemekledir; enfeksiyöz, otoimmün ve genetik faktörlerin rol oynayabileceği düşünülmektedir. Bu yazıda; tekrarlayıcı hipersomni ve epizodik hemipleji ile atipik seyreden, ailesinde benzer oftalmolojik ve nörolojik bulgular bulunan, genetik değerlendirmeye alınmış nadir bir ailevi Kleine-Levin Sendromu olgusu sunulmaktadır.

Olgu Sunumu:
On sekiz yaşında erkek hasta, ateş, bilinç bulanıklığı ve sağ hemiparezi şikayetleriyle başvurdu. Ense sertliği olmayan hastanın başlangıçtaki iletişimi sınırlı, bilinci konfüze ve belirgin hipersomnikti. Ensefalit ön tanısıyla görüntüleme planlandı, ancak hareketlilik nedeniyle yapılamadı. Daha önceki bir atakta LP sonrası gelişen ciddi bradikardi nedeniyle lomber ponksiyondan kaçınıldı.

Öyküsünde, 14 yaşından bu yana tekrarlayan, günler süren hipersomni ve hemiplejiyle seyreden üç atak bulunduğu öğrenildi. Önceki bir atakta yurt dışında hemiplejik migren tanısı konmuş, ancak tetkiklerle uyumsuz olduğu için dışlanmıştı. Bu atağında video EEG'de baskın yavaş dalga aktivitesi ve uyku paterni izlendi, epileptiform aktiviteye rastlanmadı. Sonrasında yapılan görüntüleme tetkikleri normaldi. Takip sürecinde hastada görsel halüsinasyonlar ve gerçeklik algısında bozulma gelişti.

Hastada ve iki kardeşinde çocukluk çağından beri bilinen bilateral glokom mevcuttu. Yedi yaşındaki kız kardeşinde benzer bir atak öyküsü vardı. Sendromik birliktelik şüphesiyle Whole Exome Sequencing (WES) için genetik örnek alındı. Lityum tedavisi başlanan hastada, izlem süresince atak tekrarı izlenmedi.

Sonuç:
Bu olgu, Kleine-Levin Sendromu'nun bilinen klinik sınırlarının ötesine geçebileceğini ve atipik semptomlarla seyredebildiğini göstermektedir. Lityuma verilen olumlu yanıt, bu tür olgularda tedavi seçeneği olarak dikkate alınmalıdır.

Anahtar Kelimeler: Epizodik hemipleji, Hipersomni, Kleine-Levin Sendromu, Lityum tedavisi, Nadir hastalık, Video EEG

EP – 412 KONSERVATİF TEDAVİ ALTINDA İZLENEN İNTRAKRANİYAL HİPOTANSİYON OLGULARINDA İYİLEŞME PREDİKTÖRLERİ

MEHMET ALİ KILIÇ, EMİRHAN BÜYÜKÇAPAR, MUHAMMED YILDIRIM, TAHİR KURTULUŞ YOLDAŞ

ANKARA BİLKENT ŞEHİR HASTANESİ, NÖROLOJİ ANABİLİM DALI, ANKARA

Amaç:
İntrakraniyal hipotansiyon (İKH), özellikle ortostatik baş ağrısı ile karakterize nadir bir klinik tablodur. Tedavi seçenekleri arasında epidural kan yaması öne çıkmakla birlikte, bazı olgular konservatif yöntemlerle (hidratasyon, kafein, analjezikler, yatak istirahati) izlenmektedir. Bu çalışmada konservatif tedavi ile izlenen İKH hastalarının klinik özellikleri, laboratuvar değerleri ve görüntüleme bulguları değerlendirilerek tam iyileşme ile ilişkisinin araştırılması amaçlandı.

Materyal-Metod:
Nöroloji kliniğinde İKH tanısı alan ve konservatif tedavi ile takip edilen 12 hasta retrospektif olarak incelendi. Hastaların demografik verileri (yaş, cinsiyet), etyolojileri, eşlik eden semptomları, görüntüleme bulguları, laboratuvar değerleri kaydedildi. Klinik takipte tam iyileşme ve kısmi iyileşme gösteren hastalar olarak ikiye ayrıldı. Tanımlayıcı ve karşılaştırmalı istatistik yöntemleri ile analiz yapıldı.

Bulgular:
Çalışmaya toplam 12 hasta (8 kadın, 4 erkek) dahil edildi. Ortalama yaş 40,5 ± 20,6 yıldı. En sık eşlik eden semptomlar ortostatik baş ağrısı (%100), bulantı-kusma (%58,3) ve baş dönmesi (%16,7) idi. Görüntülemede pakimeningeal kontrastlanma (%83,3), venöz dolgunluk (%58,3) ve subdural effüzyon (%41,7) en belirgin bulgulardı. Takipte 6 hasta (%50) tam iyileşme gösterdi. Bu grubun ortalama yaşı 29,5 ± 3,6 yıl olup, tümü kadın hastalardan oluşmaktaydı. Diğer 6 hasta (%50) ise kısmi iyileşme ile izlendi. Bu hastaların ortalama yaşı 51,5 ± 25,1 yıl olup, çoğunluğu erkekti (%66,7). Görüntülemede subdural hematom ve serebral ven trombozu varlığı yalnızca kısmi iyileşen grupta gözlendi. Ayrıca kısmi iyileşen grubun %83'ünü spontan İKH hastaları (n=5) oluşturuyordu.

Sonuç:
Konservatif tedavi ile izlenen İKH olgularında özellikle genç yaş ve kadın cinsiyet tam iyileşme ile ilişkili saptanmıştır. Etyolojinin spontan olması ise kısmi iyileşme ile ilişkili bulunmuştur.

Anahtar Kelimeler: Hipotansiyon, İntrakraniyal, Konservatif, Tedavi

EP – 421 HİPERGLİSEMİ İLİŞKİLİ KORE

ÖZGE TÜRK

ORDU DEVLET HASTANESİ

Giriş:
Kore; ani, düzensiz, kısa amplitüdlü bir hareket bozukluğudur. Nörodejeneratif hastalıklar, serebrovasküler hastalıklar, neoplastik hastalıklar, immünolojik hastalıklar ve metabolik hastalıklar korenin etiyolojisinde yer almaktadır. Akut başlayan yaygın koreiform hareketleri olan bir vakamızı sunulmaya değerdir.

Olgu:
Diyabet dışında ek hastalığı olmayan 78 yaşında kadın hasta tarafımıza 3 gündür olan akut başlayan istemsiz hareketleri nedeniyle başvurmuştur. Hastanın yapılan difüzyon manyetik rezonans (MR) görüntülemesinde akut vasküler patoloji izlenmemiştir. Yapılan h tetkikleri normal sınırlardadır. Mevcut hareketler belirgin bir ritmisite göstermeyen proksimal başlangıçlı, düzensiz ve irregülerdi.

Hasta ileri tetkik ve tedavi amacıyla yatırılmıştır. Haloperidol kademeli olarak 1,5 mg/gün kadar çıkılmış, belirgin fayda görmemiştir. Tedaviye yine kademeli olarak ketiapin 75mg/güne kadar çıkılmış olup, hareketleri düzelmiştir. Çekilen Kranial MR' da T1 sekansında bazal gangliyon yapılarında hiperintesite izlenmiştir (Resim 1). Hastanın yatış kan şekeri normal tam idrar tetkikinde ketoasidoz tablosu yoktu. Hga1c si 11,2 olarak gözlendi. Servis takiplerinde hastanın kan sekerlerinin düzensiz seyrettiği görülmüştür. Dahiliye görüşü alınarak tedavileri düzenlenmiştir. Hasta 75 mg/gün ketiapin ve haloperidol 1,5 mg /gün ile taburcu edilmiş olup nöroloji polinik kontrolü ve şeker regülasyonu önerilerek taburcu edilmiştir.

Tartışma-Sonuç:
Nonketotik hiperglisemi ilk olarak Bedwell tarafından tanımlanmış olup kadınlarda daha sık görülmektedir. Kontrolsüz diyabetik kadınlarda olarak daha çok görüldüğü bilinmektedir.Vakamızın acil servis başvurusunda kan şekeri normal olmasına rağmen önceki kayıtları incelendiğinde kan şekeri yükseklikleri izlenmiştir. Takiplerinde kan şekerinin düzensiz seyrettiği görülmüştür. Tedavide nöroleptik tedaviler sonucunda büyük oranda fayda görmüştür.

Sonuç olarak; akut subakut başlangıçlı koreiform hareketleri olan bir hastada hiperglisemi akılda tutulmalıdır.

Anahtar Kelimeler: Kore, hiperglisemi, hareket bozukluğu

Resim 1

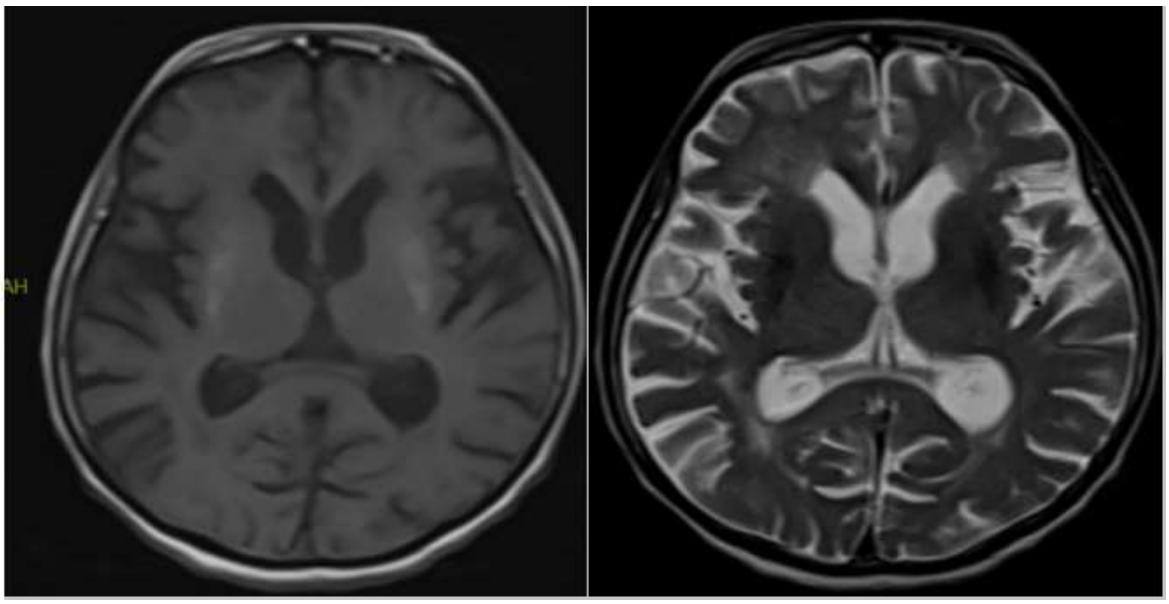

Bazal gangliyonda T1 hiperintensitesi, T2 hipointensitesi

EP – 423 GASTREKTOMİ SONRASI GELİŞEN WERNICKE ENSEFALOPATİSİ OLGU SUNUMU

AYLİN BETÜL AÇAR, EMİNE EBRAR ÖMÜR, ÖZGE NUR ERGİN, SÜMEYYE ASA DALKIRAN, GÖKHAN EVCİLİ, SERHAN YILDIRIM, ZAHİDE YILMAZ GÜNEŞ, ZEYNEP ÜNLÜTÜRK

KOCAELİ ŞEHİR HASTANESİ, NÖROLOJİ KLİNİĞİ, KOCAELİ

Giriş:
Wernicke ensefalopatisi; akut veya subakut başlayan konfüzyon, oküler bulgular ve ataksi ile karakterize tiamin eksikliğine bağlı nörolojik bir durumdur. İnsidansı 50/1.000.000 olarak tahmin edilmektedir. En sık sebebi kronik alkol kullanımı olsa da günümüzde sıklıkla uygulanan obezite cerrahisi önemli bir sebep haline gelmiştir.

Olgu:
21 yaş kadın hasta; 2 hafta önce başlayan baş dönmesi ve çift görme şikayetlerine, 5 gün önce her iki bacakta, aşağıdan yukarı doğru ilerleyen uyuşma ve giderek artan güçsüzlük eklenmesiyle başvurdu. 3 hafta önce gastroenterit nedenli 6 gün metronidazol kullanmıştı. Özgeçmişinde 4.5 ay önce geçirilmiş Sleeve gastrektomi operasyonu ve 34 kg kaybı bulunmaktaydı. Nörolojik muayenede; bilateral dışa bakış kısıtlılığı, solda yukarı bakışta nistagmus mevcuttu. Duyu kusuru yoktu. Kas gücü bilateral üst ekstremitede 4/5, bilateral alt ekstremitede 2/5'ti. DTR'ler 4 ekstremitede alınamıyordu. Kan testlerinde; pansitopeni, folat ve B12 eksikliği görüldü. EMG'de polinöropati lehine bulgu saptanmadı. LP'de hücre görülmedi, BOS basıncı ve biyokimyası normaldi. Beyin MR'da T2/flair'de; mezensefalon ortasında periakuaduktal bölgede hiperintensite ve T2'de; 3. ventrikül lateralinde bilateral medial talamik hiperintensite mevcuttu. Spinal MRG; normaldi. Tiamin replasmanı yapıldı. Takibinde öncelikle göz hareketlerinde düzelme, 1 ay sonraki kontrolünde minimal bilateral dışa bakış kısıtlılığı izlendi. Nistagmus yoktu, kas gücü bilateral üst ekstremitede 5/5, bilateral alt ekstremitede 4/5'ti. Kontrol beyin MRG'da; 3. ventrikül ve mezensefalondaki hiperintensitede belirgin azalma izlendi.

Tartışma ve Sonuç:
Wernicke ensefalopatisi; tedavi edilmezse komaya ve ölüme yol açabilen, buna karşın erken tanı ve tedavi ile düzelme gösteren bir durumdur. Kronik alkol kullanımı, obezite cerrahisi, GİS hastalıkları, maligniteler, uzun süreli açlık, AIDS, ilaç yan etkileri tanı koymada önemli ipuçları olabilir. Ayırıcı tanıda; Miller Fisher sendromu, inme, KİBAS nedenleri, alkol yoksunluğu, hepatik ensefalopati, normal basınçlı hidrosefali bulunur. Akut dönemde çekilen kranyal MR incelemesinde dorsal medial talamus, üçüncü ventrikülün periventriküler kısmı, periakuaduktal alan, mamiller cisimcikler ve dorsal medullada T2/Flair hiperintens lezyonlar izlenebilir. Risk altındaki hastalarda bir veya daha fazla semptom varlığında düşünülmelidir ve tiamin replasmanı başlanmalıdır.

Anahtar Kelimeler: Tetraparezi, Tiamin, Wernicke Ensefalopatisi

Resim 1

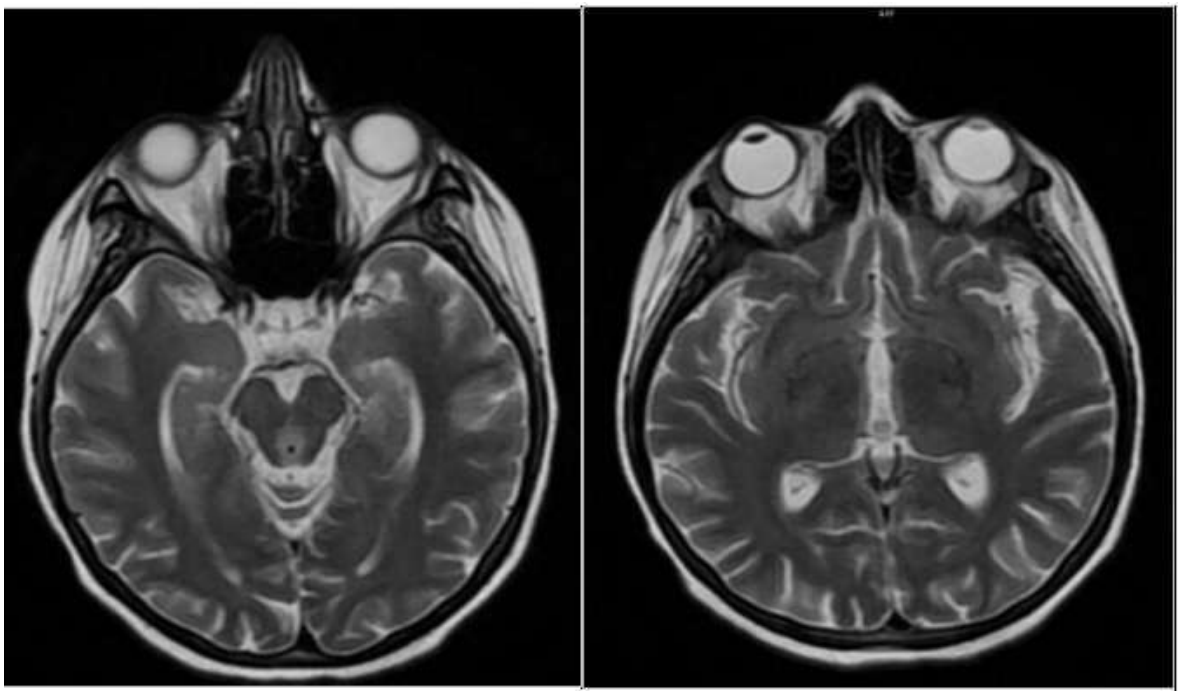

Solda; tedavi öncesi T2'de mezensefalon ortasında, periaquaduktal bölgede hiperintensite, Sağda; tedavi öncesi T2'de 3.ventrikül lateralinde bilateral medial talamik bölgede hiperintensite görülmekte.

Resim 2

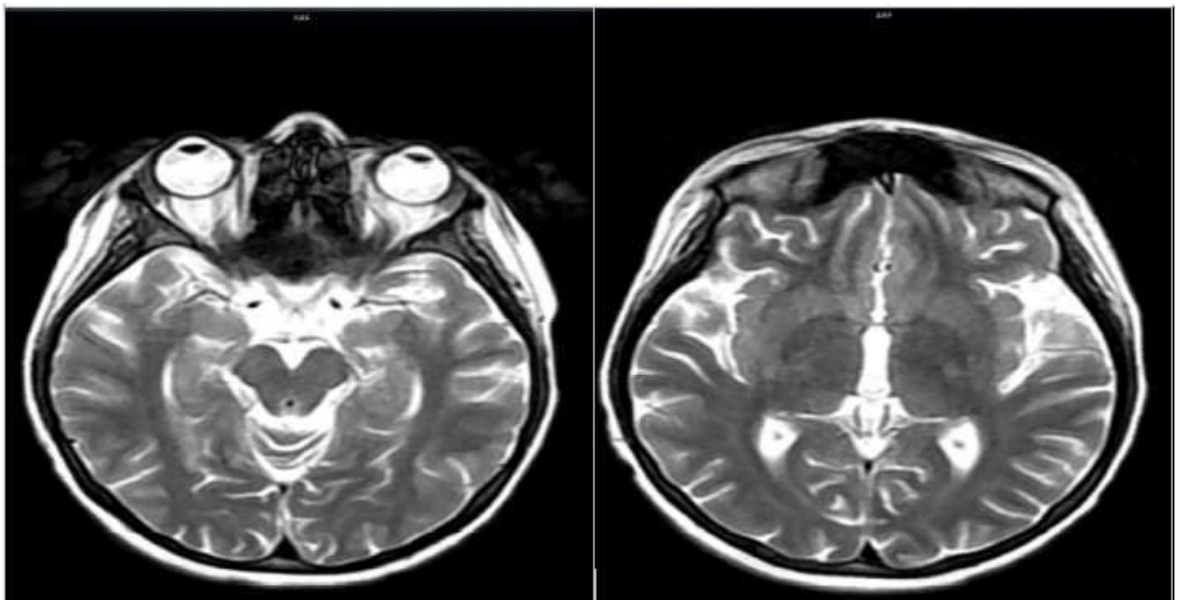

Solda; tedavi sonrası T2'de mezensefalon ortasında, periaquaduktal bölgede azalmış hiperintensite, Sağda; tedavi öncesi T2'de 3.ventrikül lateralinde bilateral medial talamik bölgede azalmış hiperintensite görülmekte.

EP – 429 DYKE-DAVIDOFF-MASSON SENDROMU: OLGU SUNUMU

EYLÜL ÇEVİK AYTEKİN, SÜMEYRA USTA, METİN MERCAN, VİLDAN YAYLA

BAKIRKÖY, DR. SADİ KONUK SAĞLIK UYGULAMALARI VE ARAŞTIRMA MERKEZİ, NÖROLOJİ KLİNİĞİ

Giriş:
Dyke–Davidoff–Masson Sendromu (DDMS), serebral hemisferin hipoplazisi veya atrofisine bağlı olarak gelişen, nadir görülen nörolojik bir tablodur. Klinik olarak kontralateral hemiparezi/hemipleji, epileptik nöbetler, fasiyal asimetri, mental retardasyon ve davranış bozuklukları ile karakterizedir. DDMS tanısı, tipik klinik ve nörogörüntüleme bulgularına dayanır. Erişkinlikte başlayan ilaca dirençli nöbetler sonrasında tanı konulan bir DDMS olgusunu bildirmeyi amaçlıyoruz.

Olgu:
İki yaşında geçirdiği ateşli hastalık sonrası zihinsel engel ve sol hemiparezi gelişen 30 yaşındaki kadın hasta, 5 yıl önce başlayan ilaca dirençli epileptik nöbetler nedeniyle başvurdu. Hastanın nöbetleri, sağ bacakta kasılmayla başlayıp sağ kol ve yüz yarısına yayılan hemiklonik atımlar ve farkındalıkta bozulma ile devam etmekteydi. Her atak ayda birkaç kez yaklaşık 5–10 dakika kadar sürmekteydi. Hastanın psikomotor gelişim aşamalarında gecikmeler gözlenmişti; desteksiz yürüyemiyor ve anlamlı cümleler kurmakta zorlanıyordu. Nörolojik muayenesinde fasiyal asimetri ve solda spastik hemiparezi saptandı. Nörogörüntülemelerde sağ serebral kortikal atrofi, ventrikülomegali, frontal sinüs genişlemesi, hiperpnömatizasyon ve calvarial kalınlaşma gözlendi. Rutin elektroensefalografi sağ hemisfer asimetrisini ortaya koydu.

Tartışma ve Sonuç:
DDMS, edinilmiş veya doğuştan (infantil) serebral hemiatrofi olarak da bilinir. Aslında, hemiparezi, fasiyal asimetri, mental retardasyon ve epilepsiden oluşan bir tanı kümesidir. Nadir görülse de, karakteristik klinik ve radyolojik özellikleri ile kolaylıkla tanı konulabilen bir sendromdur. Olgumuzda, hastalık erken çocukluk döneminde geçirilen ateşli hastalığı takiben ortaya çıkmıştır ve psikomotor gelişme geriliği, hemiparezi sonrasında erişkin yaşta başlayan farkındalılığın etkilendiği fokal motor nöbetlerle seyretmiştir. Bu olgu sunumunda, ilaca dirençli nöbetler ile başvuran erişkin hastalarda DDMS'nin ayırıcı tanıda düşünülmesi gerektiğini vurgulamak amaçlanmıştır.

Anahtar Kelimeler: Dyke-Davidoff-Masson, epilepsi, hemiatrofi

EP – 431 PTOZIS İLE BAŞVURAN HASTALARDA BOTULINUM TOKSİN ÖYKÜSÜNÜN AYIRICI TANIDAKİ ROLÜ

BEGÜM TÜRKÇÜ, TUĞÇE MUCUR, HÜLYA ERTAŞOĞLU TOYDEMİR, VİLDAN YAYLA

Bakırköy, Dr. Sadi Konuk Sağlık Uygulamaları ve Araştırma Merkezi, Nöroloji Kliniği

Giriş:
Botulinum toksini, Clostridium botulinum bakterisi tarafından üretilen nörotoksinlerden türetilmiş, enjeksiyon yoluyla uygulanan bir nöromodülatördür. Terapötik kullanımının yanı sıra günümüzde estetik amaçlarla da yaygın şekilde kullanılmaktadır. Botulinum toksin tip A enjeksiyonu sonrasında nadiren üst göz kapağı ptozu gelişebilir. Toksinin levator palpebrae superioris veya Müller kasına difüzyonuyla ortaya çıkan bu komplikasyon genellikle geçici ve benign bir seyir izler. Bu çalışmanın amacı, botulinum toksin uygulaması sonrası gelişen ptozis olgularının, ptozis nedeni olabilecek diğer nörolojik hastalıklardan ayırt edilmesinin önemini vurgulamaktır.

Olgu:
Nöroloji kliniğine 2023–2025 tarihleri arasında izole ptozis ile başvuran hastalar retrospektif olarak incelendi. Etyolojik incelemelerinde radyolojik görüntülemeleri, elektrofizyolojik incelemeleri, BOS ve kan tetkikleri normal sınırlarda saptanan, yaşları 30–44 arasında değişen 5 kadın hasta tespit edildi. Anamnezlerinde tüm hastaların şikâyetlerinden 10-15 gün önce estetik amaçlı botulinum toksin uygulaması yaptırdığı öğrenildi. Hastaların nörolojik muayenelerinde ptozis dışında bulgu saptanmadı. Beş hastadan dördünde ptozisin 25-30 gün içinde, tedavi uygulanmaksızın kendiliğinden düzeldiği izlendi. Bir hastanın ise takibi sürmektedir.

Sonuç ve Tartışma:
Ptozis, miyastenia gravis, üçüncü kraniyal sinir felci, Horner sendromu, nöromusküler kavşak hastalığı gibi nörolojik hastalıkların belirgin bulgularından birisidir. Botulinum toksinine bağlı ptozis, genellikle ani, tek taraflı ve kısa süreli izole bir bulgudur. Ptoziste diplopi, miyozis veya semptomlardaki gün içi dalgalanmalar gibi ek bulgular ayırıcı tanı açısından önemlidir. Botulinum toksini uygulanmış hastalarda, anamnezde bu bilginin sorgulanmaması, toksine bağlı ptozisin gözden kaçmasına ve gereksiz tanısal girişimlere ve yanlış tedavilere neden olabilir. Bu nedenle, botulinum toksin uygulamalarının anamnezde dikkatlice sorgulanması, ptozisin tanı ve tedavi yaklaşımlarında büyük önem taşımaktadır.

Anahtar Kelimeler: Ptozis, botulinum toksin, clostridium botulinum

EP – 432 RETİNAL ARTER OKLÜZYONU VE İSKEMİK İNME: OLGU SUNUMU

KERİME NİSA KAYA, MEHMET DEMİR, İBRAHİM ACIR, VİLDAN YAYLA

BAKIRKÖY, DR. SADİ KONUK SAĞLIK UYGULAMALARI VE ARAŞTIRMA MERKEZİ, NÖROLOJİ KLİNİĞİ

Giriş:
Retinal arter oklüzyonu (RAO), retina enfarktüsü ve görme kaybıyla karakterize bir durumdur. RAO'lu hastalar tipik olarak akut, ağrısız görme kaybı ile başvururlar ve etkilenen hastaların %80'inin takiplerinde görme keskinliği veya parmak sayması daha kötüdür. Santral retinal arterin en dar kısmı olan optik sinirin dural kılıfını deldiği yerde oluşan tromboembolizm RAO'nun en yaygın nedenidir. RAO tedavisinde hiperbarik oksijenin rolü, kendiliğinden veya destekli reperfüzyon gerçekleşinceye kadar iskemik dokuya oksijen iletiminin kısmi basıncını artırmaktır. İskemik inme ile eş zamanlı RAO gelişen bir olgu sunmayı amaçladık.

Olgu:
Sağ tarafında güçsüzlük ve konuşmada bozulma ile başvuran 65 yaşında kadın hastanın muayenesinde sağda altitudinal görme defekti ile birlikte sağ üst ve alt ekstremitede kas güçsüzlüğü saptandı, konuşması dizartrikti. Yeni gelişen sağ göz altitudinal görme alanı defekti nedeniyle çekilen kraniyal MR incelemesinde sol MCA derin dal enfarktı gözlendi. Göz hastalıkları birimi ile konsültasyonu sonucu sağ gözde RAO tanısı kondu. Aterosklerotik iskemik SVH ile birlikte sağ RAO tanısı alan hastaya acil hiperbarik oksijen tedavisi uygulandı. Görme defektinde kısmi düzelme izlenen hasta düşük molekül ağırlıklı heparin 0,4 mililitre 2x1 tedavisi ile takibe alındı.

Sonuç:
RAO akut, ağrısız görme kaybına neden olan retina enfarktüsü ve görme kaybıyla karakterize bir durum olup acil hiperbarik oksijen tedavisi gerektirir. Olgumuzda olduğu gibi iskemik SVH gibi aterosklerotik risk faktörü zemininde eş zamanlı görülebilir. Bu hastalarda acil tedavinin önemini vurgulamak için sunulmasını uygun bulduk.

Anahtar Kelimeler: Retinal arter okluzyonu, iskemik inme

EP - 433 ANTI-YO/ANTI-PCA1 POZİTİF PARANEOPLASTİK SEREBELLAR DEJENERASYON: OLGU SUNUMU

BEGÜM TÜRKÇÜ, İBRAHİM ACIR, VİLDAN YAYLA

BAKIRKÖY, DR. SADİ KONUK SAĞLIK UYGULAMALARI VE ARAŞTIRMA MERKEZİ, NÖROLOJİ KLİNİĞİ

Giriş:
Paraneoplastik nörolojik sendromlar (PNS), sistemik kanserlerle ilişkili nadir fakat ciddi nörolojik bozukluklardır. Paraneoplastik serebellar dejenerasyon (PCD), PNS içinde yer alan ve en sık akciğer, jinekolojik ve meme kanserleriyle ilişkilendirilen nadir bir hastalıktır. Nörolojik semptomlar genellikle kanser tanısından önce ya da tanı ile eş zamanlı olarak ortaya çıkar. Bu olguda, serebellar semptomlarla başvuran hastalarda PCD'nin akılda bulundurulmasının önemini vurgulamak istedik.

Olgu:
Subakut başlangıçlı dizartri ve yürüme bozukluğu yakınmalarıyla başvuran 55 yaşında kadın hastanın özgeçmişinde hipertansiyon ve membranöz nefropati mevcuttu. Nörolojik muayenesinde bilateral horizontal bakışta nistagmus, yaygın hipotoni, bilateral dismetri ve gövde ataksisi saptandı. Kraniyal MR ve BT'de serebellar atrofi dışında patoloji izlenmedi. Serum, BOS ve elektrofizyolojik incelemeler normal sınırlardaydı. Serebellar ataksi ayırıcı tanısı için yapılan genetik analiz negatifti. Malignite tarama amacıyla yapılan ilk görüntülemeler negatifti sonrasında yapılan PET-BT'de memede lezyon saptanması üzerine hasta meme cerrahisine yönlendirildi. BOS'ta çalışılan paraneoplastik panelde anti-Yo/PCA-1 antikoru pozitif saptandı. Metastatik HER2 pozitif invazif duktal meme kanseri tanısı alan hasta onkoloji biriminin takibine alındı.

Sonuç:
Akut veya subakut serebellar bulgularla başvuran hastalarda, özellikle etiyolojik tanının netleşmediği durumlarda, mevcut klinik tablonun paraneoplastik nörolojik sendromlardan kaynaklanabileceği akılda tutulmalıdır. Anti-Yo antikoru gibi nadir antikor pozitiflikleri, tanıya ulaşmada önemli ipuçları sunabilir. Bu nedenle, tanı sürecinde ileri düzey tetkiklerden kaçınılmamalı; kapsamlı bir değerlendirme eşliğinde malignite olasılığı dikkatle ve ısrarla araştırılmalıdır.

Anahtar Kelimeler: Anti-Yo, anti-pca1, dejenerasyon, serebellar

EP – 438 İMMÜNKOMPETAN ERİŞKİN BİREYDE HİDROSEFALİ İLE KOMPLİKE OLAN LİSTERİA RHOMBENSEFALİTİ: NADİR BİR OLGU

GÖKCE YÜCE ONUR[1], SERPİL BULUT[2], GENCER GENÇ[2], ÜLGEN YALAZ TEKAN[2]

[1]ORDU ÜNİVERSİTESİ TIP FAKÜLTESİ, NÖROLOJİ ANA BİLİM DALI, ORDU
[2]SAĞLIK BİLİMLERİ ÜNİVERSİTESİ TIP FAKÜLTESİ, ŞİŞLİ HAMİDİYE ETFAL SUAM, NÖROLOJİ KLİNİĞİ, İSTANBUL

Giriş:
Listeria rhombensefaliti, nörolisteriyozlu hastaların yaklaşık %10'unda görülen oldukça nadir ve immünkompetan genç bireylerde de görülebilen, mortalitesi yüksek bir hastalık olup sağ kalanların %55'inde sekel bulgu bırakmaktadır. Listeriozisten şüphe etmek ve tanı koymak her zaman için kolay değildir. Başlangıçta nonspesifik prodromal belirtiler gözden kaçabilir, kültürlerde üreme görülmeyebilir. Yanı sıra beyin sapı ve serebellumda atipik tutulum ile seyredebilecek demiyelinizan süreçler, vaskülitik hastalıklar ve Behçet hastalığı başta olmak üzere otoinflamatuar hastalıklar, maligniteler, paraneoplastik sendromlar, tüberküloz ve atipik enfeksiyonlar birlikte düşünüldüğünde ayırı tanı açısından güçlükler ile karşılaşılmaktadır. Bu yazıda nadir bir olgu olan ve hidrosefali ile sonuçlanan immünkompetan genç bir listeria rhombensefaliti olgusundan söz edilmiştir.

Olgu:
Bilinen kronik hastalık öyküsü olmayan 41 yaşında erkek hasta, denge bozukluğu yakınması ile başvurdu. Kliniği hızla progrese olan ve beyin sapı bulguları eklenen, bilinci kötüleşen, entübe edilen hastanın, kranial görüntülemesinde hidrosefaliye neden olan serebellum ve bulbusta T2 hiperintens lezyonlar izlendi. Etiyolojik araştırmalar sonucu BOS'ta listeria monocytogenes PCR pozitif sonuçlanan hastaya antibiyoterapi başlandı ve hidrosefali nedeniyle EVD takıldı. Uzun süren yoğun bakım takibi sonrası hasta sekel defisitler ile taburcu edilebildi.

Tartışma:
Listeria monositogenes rhombensefalitinin immünkompetan bireylerde gelişmesi oldukça nadir olup, moral seyredebilecek bir hastalıktır. Ayrıcı tanıda birçok hastalık olması nedeniyle tanıda güçlükler mevcuttur. Erken dönemde listeriozisten şüphelenerek uygun tedavilerin başlanması, hastaların daha iyi klinik sonlanıma ulaşmasına yardımcı olacaktır.

Anahtar Kelimeler: Listeria monositogenes, rhombensefalit, beyin sapı

EP – 442 INDOMETAZINE YANITLI SPONTAN İNTRAKRANİAL HİPOTANSİYON

LEVENT AVCI[1], ALİHAN ABDULLAH AKBAŞ[1], NİDANUR DEĞİRMENCİOĞLU[1], TÜRKAN ACAR[2]

[1]S. B. SAKARYA EĞİTİM VE ARAŞTIRMA HASTANESİ, NÖROLOJİ KLİNİĞİ, SAKARYA, TÜRKİYE
[2]SAKARYA ÜNİVERSİTESİ TIP FAKÜLTESİ, NÖROLOJİ A.D. SAKARYA, TÜRKİYE

Giriş:
Spontan intrakranial hipotansiyon (SİH) dura zayıflığına bağlı beyin omurilik sıvısının (BOS) spontan kaçağı sonucu ortaya çıkan nadir bir klinik antitedir. SİH en sık semptomu ayağa kalktıktan sonra veya yatar pozisyondan dik pozisyona geçtikten sonra on beş dakika içinde ortaya çıkan veya artan başağrısıdır. Başağrısının yattıktan sonra otuz dakika içinde azalması veya kaybolması beklenir. Bu yazımızda ayağa kalkınca artan başağrısı şikâyeti ile kliniğimize başvuran SİH tanısı alan olgumuzu sunmayı amaçladık.

Olgu:
Kırk üç yaşında kadın hasta üç gündür olan, ayağa kalkınca artan başağrısı şikâyeti ile başvurdu. Beyin BT, beyin MRG, MR venografi ve spinal MRG normal izlendi. Lomber ponksiyon da açılış BOS basıncı 90 mmH2O ve kapanış basıncı 70 mmH2O saptandı. Kontrastlı kranial MRG' de dural kontrastlanma izlendi. BOS kaçağı araştırma amaçlı sisternografi yapıldı ve normal izlendi. Sisternografi sırasında yapılan LP'de BOS açılış basıncı 60 mmH2O saptandı. Sisternografi normal olması üzerine invazif işlem düşünülmedi. Konservatif yöntemler ile semptomları gerilemeyen olgunun tedavisine kortikosteroid eklendi ancak fayda görmemesi üzerine indometazin 75 mg/gün başlandı. Yaklaşık üçüncü günde geliş semptomlarına göre belirgin düzelme olması üzerine taburcu edildi.

Tartışma:
Uluslararası başağrısı bozuklukları tanı kriterlerine göre SİH'de başağrısının düşük BOS basıncı (<60 mmH2O) veya BOS sızıntısıyla zamansal ilişki içerisinde ortaya çıkmış olması gerektiği bildirilmektedir. Konservatif önlemlerden fayda görmeyen olgularda sızıntının cerrahi olarak kapatılması ve endovasküler embolizasyon da tedavi seçenekleri arasındadır. Bu vaka SİH tanısında MRG'nin BOS basınç ölçümüne göre tanıda daha yüksek duyarlılığını ve indometazine yanıtlı ortostatik başağrısı kliniği ile görülebileceğini vurgulamak amaçlı sunuma değer görülmüştür.

Anahtar Kelimeler: Başağrısı, Hipotansiyon, İndometazin

EP – 445 PERİFERİK SİNİR HİPEREKSİTABİLİTE SENDROMLARI: TEK MERKEZ DENEYİMİ

DİLEK AĞIRCAN, FURKAN AVCI, MURAT ÇEKİÇ, MEHMET BAL, ABDULLAH DEMİR, ADALET GÖÇMEN, TÜLİN GESOĞLU DEMİR, ÖZLEM ETHEMOĞLU

HARRAN ÜNİVERSİTESİ TIP FAKÜLTESİ, NÖROLOJİ ANA BİLİM DALI, ŞANLIURFA

Giriş:
Periferik sinir hipereksitabilite sendromları (PSHS), istemsiz ve sürekli kas aktivitesine bağlı seğirme, spazm, katılık ve ağrı ile seyreden nadir bir nörolojik hastalık grubudur. Primer formlar Isaacs, Morvan ve kramp-fasikülasyon sendromlarını; sekonder formlar ise genellikle periferik sinir veya spinal motor nöron hastalıklarını içerir. Bu çalışmada PSHS olgularının klinik ve elektrofizyolojik özellikleri değerlendirildi.

Yöntem:
Haziran 2024 – Eylül 2025 arasında Harran Üniversitesi Tıp Fakültesi Nöroloji Anabilim Dalı'nda PSHS tanısıyla takip edilen 16 hasta retrospektif olarak incelendi. Demografik veriler, klinik, elektrofizyolojik ve laboratuvar bulguları kaydedildi.

Bulgular:
Olguların 10'u kadın, 6'sı erkekti. Yaş ortalamaları kadınlarda 31,1±13,4, erkeklerde 24,1±3,8' idi. On hastada yalnız alt ekstremite, altısında hem alt hem üst ekstremite tutulumu vardı. Kraniyal/spinal MR ve PET-CT normaldi. BOS incelemesi yapılan 12 olgu normaldi. Sinir iletim çalışmalarında tüm hastalarda F yanıtı sonrası ard boşalımlar, beşinde ek olarak M yanıtı sonrası boşalımlar izlendi. EMG'de tüm olgularda fasikülasyon, miyokimi veya çoklu spontan MUP deşarjları, bir olguda nöromyotonik deşarj kaydedildi. Sekiz olguda hem LGI1 hem CASPR2, birer olguda yalnızca LGI1 veya CASPR2 antikorları pozitifti. Altı olguda ikinci basamak tedaviye geçildi.

Tartışma ve Sonuç:
Literatürde PSHS olgularında ard boşalımlar ve özgün EMG paternlerinin sık bildirildiği vurgulanmaktadır; ancak elektrofizyolojik incelemeler primer ve sekonder formları ayırmada yeterli değildir. Serimizde tüm olgularda F yanıtı sonrası ard boşalımlar izlenmesi, bu bulgunun tanısal değerini güçlendirmiştir. Yüksek saptanan LGI1 ve CASPR2 antikorları ise otoimmün mekanizmaların rolünü desteklemekte ve serolojik testlerin elektrofizyolojik değerlendirmelere katkısını ortaya koymaktadır. Bu nedenle, PSHS'de güvenilir tanı ve uygun tedavi planlaması için klinik, elektrofizyolojik ve serolojik bulguların bütüncül olarak yorumlanması gereklidir.

Anahtar Kelimeler: Periferik sinir hipereksitabilite sendromları, Elektromiyografi, Ard boşalımlar, LGI1/CASPR2 antikorları

EP – 446 AKUT İNME İLE BAŞVURAN HASTALARDA DEMANS GELİŞİMİ

AYŞE NUR KOCABAŞ, VİLDAN ALTUNAYOĞLU ÇAKMAK, SİBEL GAZİOĞLU

KARADENİZ TEKNİK ÜNİVERSİTESİ

Amaç:
İnme, tüm dünyada önemli bir mortalite ve morbidite nedenidir. Artan sağkalım oranlarıyla birlikte, inme sonrası bilişsel bozukluk (post-stroke cognitive impairment, PSCI) giderek artan bir halk sağlığı sorunu haline gelmiştir. Bu çalışmada iskemik inme sonrası erken dönemde gelişen kognitif bozuklukların sıklığı, seyri ve ilişkili demografik, klinik ve radyolojik faktörler incelenmiş; Addenbrooke Kognitif Değerlendirme Ölçeği-Revised (ACE-R) ile erken tanı süreçleri değerlendirilmiştir.

Gereç-Yöntem:
2023–2025 yılları arasında Karadeniz Teknik Üniversitesi Nöroloji Anabilim Dalı'na başvuran, MRG veya BT ile akut iskemik inme tanısı konmuş ve öncesinde demans öyküsü olmayan 82 hasta çalışmaya dahil edildi. Altı hastanın vefatı, sekizinin ise takiplere katılmaması nedeniyle 14 hasta dışlandı ve kalan 68 hasta 1., 3. ve 6. aylarda ACE-R, MMSE, Blessed Demans Ölçeği ve Hamilton Depresyon Skalası ile değerlendirildi.

Bulgular:
Katılımcıların yaş ortalaması 66.8±12.3 yıl olup %48.5'i kadındı. Hastaların %54.4'ü ≤5 yıl eğitim düzeyine sahipti. Düşük eğitim düzeyi, ileri yaş, hipertansiyon ve hiperlipidemi ile bilişsel bozulma arasında anlamlı ilişki bulundu ($p<0.05$). Cinsiyetler arasında fark yoktu. MMSE ve ACE-R skorları zaman içinde genel olarak stabil seyretti; dil ve dikkat alt testlerinde sınırlı iyileşme izlendi. Hastaların test skorları değerlendirildi. 6 ay içinde 17 hastada >%10 iyileşme, 11 hastada %10'dan fazla kötüleşme izlendi. Radyolojik olarak hemisfer veya posterior dolaşım inmeleri arasında anlamlı farklılık bulunmadı.

Sonuç:
Erken dönemde PSCI gelişimi, özellikle yaş, eğitim düzeyi ve vasküler risk faktörleriyle ilişkilidir. ACE-R testinin düşük eğitim düzeyine sahip bireylerde PSCI tanısında yararlı olduğu görülmüştür. Erken tanı, rehabilitasyonun planlanması ve yaşam kalitesinin korunmasında kritik öneme sahiptir. Bu nedenle tüm inme hastalarında bilişsel izlem planları önerilmektedir.

Anahtar Kelimeler: ACE-R, MMSE, Blessed Demans Ölçeği, Hamilton Depresyon Skalası

Demografik Veriler

	1. Ay	3. ay	6. ay
MMSE< 21 (n)	2	5	8
ACE-R <88(n)	55	55	57
ACE-R<82 (n)	45	42	42

Skor Karşılaştırması

Tablo Hastaların 1., 3. ve 6. aydaki MMSE, ACE-R ve MRS skorlarının karşılaştırılması

(n=68)	Median (min- max)	Mean±Std	P
MMSE-1	27.00 (10-30)	26.71±3.17	0.296*
MMSE-2	27.00 (8-30)	26.03±4.42	
MMSE-3	27.00 (8-30)	26.12±4.61	
ACER-1	74.00 (29-95)	72.60±14.66	0.158*
ACER-2	79.50 (20-98)	73.53 ±17.63	
ACER-3	77.00 (0-96)	72.37±19.13	
MRS1	2.00 (0-4)	1.88±1.0	<0.001**
MRS2	1.00 (0-3)	0.96±0.921	

Değerler median (minimum-maximum) ve ortalama±standart sapma olarak verildi. *p: Friedman testi; **p:Wilcoxon testi.

Nörokognitif değerlendirme için kullanılan ACE-R ve MMSE testinin zaman içerisindeki değişimleri incelendiğinde; Hastaların MMSE ve ACER değerleri zaman içerisinde bir farklılık göstermemektedir (p=0.211 ve p=0.518 sırasıyla).Aynı şekilde ölçümlerin ikili karşılaştırılmaları arasında da anlamlı bir fark bulunamadı (p=0.296 ve p=0.158 sırasıyla). MRS-1 median değerleri, MRS-2'ye kıyasla anlamlı dercede yüksekti (p<0.001)

İlk 6 aylık ACE testinde değişim gösteren hastaların sosyodemografik verileri

YAŞ	<%10 düşüş (n=11)	>%10 artış (n=17)	p
	81 (56-88)	69 (44-92)	0.125
Cinsiyet Kadın n(%) Erkek n (%)	 6 (%54.5) 5 (%45.5)	 6 (%35.3) 11(%64.7)	0.315
Eğitim durumu <5 yıl n(%) >5 yıl n (%)	 10 (%90.9) 1 (% 9.1)	 9 (%52.9) 8 (%47.1)	0.036
Radyolojik tutulum Unilateral sağ n (%) Unilateral sol n (%) Unilateral posterior n (%) Bilateral tutulum n(%) Multiple tutulum n(%)	3 (%27.3) 2 (%18.2) 3(%27.3) 2 (%18.2) 1 (%9.1)	5(%29.4) 4 (%23.5) 3 (%17.6) 5 (%29.4) 0	

İlk 6 aylık ACE testinde değişim gösteren hastaların sosyodemografik verileri

EP – 447SEREBRAL VEN TROMBOZUNDA NADİR ETİYOLOJİK NEDENLER: İKİ OLGU SUNUMU

GÜLŞAH GÜLEN, LEVENT ÖCEK, PINAR ORTAN

İZMİR ŞEHİR HASTANESİ, NÖROLOJİ KLİNİĞİ, İZMİR

Giriş:
Serebral ven trombozu (SVT), dural venöz sinüslerde oluşan tromboza sekonder venöz drenajın engellenmesi sonucu venöz enfarktüs, hemoraji ve intrakraniyal hipertansiyon gibi çeşitli tablolarla prezente olur. Burada; girişimsel işlem sonrasında SVT saptadığımız iki olgu sunulmaktadır.

Olgular
Olgu 1:
Elli sekiz yaşında kadın hasta, kafa travmasından iki gün sonra oluşan sol yanlı güçsüzlük nedeniyle başvurdu. Öz geçmişinde, kronik hastalık ve düzenli ilaç kullanımı yoktu. Nörolojik muayenesinde; sol yanlı früst parezi saptandı. Beyin BT'de sağ frontoparietal bölgede subakut subdural hematom izlendi. Acil nöroşirurjikal girişim yapıldı. Takibinde baş ağrısı nedeniyle kranial görüntülemeleri çekildi. Sol juguler ven, sol sigmoid sinüs ve sol transvers sinüste tromboze görünüm ile buna sekonder sol temporal lobda parankimal hemoraji alanları izlendi. Antikoagülan tedavi başlanan hasta, INR takibi önerilerek taburcu edildi.

Olgu 2:
Kırk yedi yaşında kadın hasta, bir senedir olan baş dönmesi ve bulanık görme ile başvurdu. Öz geçmişinde, kronik hastalık ve düzenli ilaç kullanımı yoktu. Nörolojik muayenesinde; sağ göz dibinde optik disk hafif soluk saptandı. Kranial MRG ve MR venografisi normal idi. Lomber ponksiyon (LP) yapılan hastada; BOS basıncı 34 cmH2O, biyokimyası olağan saptandı. LP sonrası baş ağrısı tarifleyen hastada, kranial MRG ve MR venografisinde superior sagittal sinüste ve sol sigmoid sinüste trombüse ait dolum defektleri izlendi. Antikoagülan tedavi başlanan hastanın, takibinde şikayetleri geriledi.

Tartışma:
Serebral ven trombozu etyolojisinde; intrakraniyal enfeksiyonlar, mastoidit, travma, gebelik, oral kontraseptif kullanımı, Behçet hastalığı ve kalıtsal trombofililer gibi çok çeşitli sebepler bulunmaktadır. Nadir görülen nöroşirurjikal girişim ve LP sonrasında, SVT saptanan iki hastamızı sunmaya değer bulduk.

Anahtar Kelimeler: Baş ağrısı, Serebral ven trombozu, Subaraknoid kanama

EP – 448 SPASTİK YÜRÜYÜŞLE GELEN ADRENOMYELONÖROPATİ: OLGU SUNUMU

FATMA ŞİMŞEK, RECEP YEVGİ

ATATÜRK ÜNİVERSİTESİ NÖROLOJİ ANABİLİM DALI, ERZURUM

Giriş:
Adrenomyelonöropati (AMN) genellikle yetişkin erkeklerde görülen spastik paraparezinin nadir nedenlerinden biridir. X kromozumundaki ABCD1 genindeki değişiklikten kaynaklanan kalıtsal metabolik bir bozukluktur. Burada spastik paraparezi ile gelen ve AMN tanısı alan genç erkek hasta nadir görülen klinik bir tablo olması nedeni ile sunulmuştur.

Olgu:
36 yaş erkek, evli, bir çocuk sahibi olan hasta yaklaşık 5 yıl önce başlayan ve progresyon gösteren yürüme bozukluğu nedeni ile nöroloji polikliniğinde değerlendirildi. Nörolojik muayenede, bilinç açık, oryante ve koopere idi. Üst ektremitede motor defisit yoktu, alt ekstremitede belirgin spastisitesi vardı ve bu nedenle yürüyüşü kısıtlı idi. Dört ektremitede derin tendon refleksleri canlı olarak alınıyordu, bilateral taban cildi refleksi ekstansördü. Yüzeyel duyu muayenesi normaldi, derin duyu muayenesinde vibrasyon süresi 13 saniye ile azalmıştı. Üst ekstremitede serebellar testler normaldi, alt ekstremitede spastisite nedeni ile değerlendirilemedi. Soy geçmişinde anne ve baba akraba değildi ve aile öyküsü yoktu. Hastanın kranial, torakal ve spinal manyetik rezonans görüntülemeleri normaldi. Elektromyografisi normaldi. Rutin hemogram ve biyokimyası normaldi. Hastaya spastik paraparezi tanısına yönelik yapılan genetik testte ABCD1 gen mutasyonu tesbit edildi. AMN tanısı konulan hasta diyet tedavisinin düzenlenmesi ve adrenal yetmezlik açısından değerlendirilmesi için endokrinoloji ve metabolizma uzmanına yönlendirildi. Spastisitesi için baklofen 10 mg 3x1 verildi ve rehabilitasyon önerildi.

Sonuç:
AMN, spastik paraparezi ayırıcı tanısında akla gelmesi gereken nadir hastalıklardan biridir. Hastalarda eşlik eden polinöropati ve beyin manyetik rezonans görüntüleme anormallikleri olabilir. Tedavi ile hastalığın progresyonu kısmen önlenebildiği için erken tanı ve tedavisi önemlidir.

Anahtar Kelimeler: Adrenomyelonöropati, adrenal yetmezlik, spastik paraparezi

EP – 454 TEMPORAL ARTERİTTE ERKEN TANININ VE MÜDAHALENİN ÖNEMİ: OLGU SUNUMU

BEYZA ALAN, ELİF GONCA BAYRAM, NESLİHAN EŞKUT, ASLI KÖŞKDERELİOĞLU, LEVENT ÖCEK

İZMİR ŞEHİR HASTANESİ, NÖROLOJİ KLİNİĞİ, İZMİR

Giriş:
Temporal arterit (dev hücreli arterit), 50 yaş üzerindeki bireylerde görülen, özellikle temporal arterleri tutan büyük damar vaskülitidir. Baş ağrısı, çene kladikasyosu ve görme kaybı en sık bulgulardır. Sedimentasyon ve CRP yüksekliği tipiktir. Kesin tanı temporal arter biyopsisi ile konulur. Erken tanı ve kortikosteroid tedavisinin başlanması, kalıcı görme kaybı gibi ciddi komplikasyonları önlemede kritik öneme sahiptir.

Olgu:
84 yaş erkek hasta baş ağrısı şikayetiyle başvurdu. Ağrının iki taraflı şakaklarda olduğu öğrenildi. Öykü derinleştirilince eşlik eden çiğnemede zorluk ve yorulma olduğu saptandı. Nörolojik muayene normaldi, iki yanlı temporal arter nabzının zayıf olduğu görüldü. Görme keskinliği tam idi, optik disk olağan izlendi. Sedimantasyon ve CRP yüksekliği saptandı. Temporal arter ultrasonografide; sağ temporal arter duvar kalınlığı normal, damar duvarında düzensizlikler mevcuttu. Sol temporal arter vizüalize edilemedi. Sol temporal arterden biyopsi alındı. Histolojik incelemede lamina interna-externayı destrükte eden dev hücreler içeren kronik iltihabi hücre infiltrasyonu dikkati çekmiş olup bulgular klinik temporal arterit tanısıyla uyumlu sonuçlandı. Hastaya 1 gr metil prednisolon tedavisi 3 gün süreyle uygulandı. 64 mg oral prednol ile tedaviye devam edildi. Kontrol biyokimyada ESR ve CRP değerlerinde regresyon izlendi. Çene kladikasyonu ve baş ağrısı şikayetleri 1 ay sonra tamamen gerilemişti.

Tartışma:
Temporal arterit, özellikle yaşlı bireylerde ortaya çıkan, morbiditesi ve mortalitesi yüksek bir vaskülittir. Hastalık sıklıkla 50 yaş üzeri hastalarda görülür ve ileri yaşla birlikte insidansı belirgin olarak artar. Yaşlı popülasyonda sıklıkla temporal bölgede baş ağrısı varlığında akla gelmelidir. Eşlik eden çene kladikasyosu ve görme bozukluğu sorgulanmalıdır. Erken dönemde başlanan yüksek doz kortikosteroid tedavisi, yaşlı hastalarda kalıcı görme kaybını engelleyecektir.

Anahtar Kelimeler: Dev hücreli arterit, Vaskülit, Yaşlı hasta, Baş ağrısı, Çene kladikasyosu, Biyopsi

EP – 455 HIV POZİTİF BİR OLGUDA INTERNAL KAPSÜL İNFARKTINA BAĞLI GELİŞEN PATOLOJİK GÜLME

BEYZA NUR BOZKURT[1], DERYA KARA GENÇ[1], ALİHAN ABDULLAH AKBAŞ[1], BÜŞRA ÖZDOĞAN BOZYAVUZ[1], SİMGE ALMAÇ[1], DİLCAN KOTAN[2]

[1]*SAKARYA ÜNİVERSİTESİ EĞİTİM VE ARAŞTIRMA HASTANESİ, NÖROLOJİ KLİNİĞİ, SAKARYA*
[2]*SAKARYA ÜNİVERSİTESİ TIP FAKÜLTESİ, NÖROLOJİ KLİNİĞİ, SAKARYA*

Giriş:
HIV pozitif bireylerde kronik enflamasyon ve endotel disfonksiyona bağlı olarak inme riski genel popülasyona göre 1.5-2 kat artmıştır. Patolojik gülme ve ağlama (PBA), istemsiz, altta yatan duygudurumla uyumsuz epizodlarla karakterizedir ve genellikle frontopontoserebellar devre disfonksiyonu ile ilişkilidir. İnme sonrası %11-34 oranında görülse de klinikte gözden kaçabilir. Bu yazıda, internal kapsül enfarktı sonrası gelişen PBA ile başvuran HIV pozitif bir olgu sunulmaktadır.

Olgu:
47 yaşında HIV pozitif erkek hasta, ani başlayan uygunsuz gülme ve duygudurum değişiklikleri nedeniyle başvurdu. Özgeçmişinde diyabet ve sifiliz mevcuttu. Nörolojik muayenesinde anlamlı patoloji saptanmadı, ancak uygunsuz gülme epizodları vardı. MRG'de sağ internal kapsül genuda akut enfarkt saptandı. EEG normaldi. BOS'ta protein yüksekliği dışında enfeksiyöz (VDRL, menenjit paneli, kültür) ve viral incelemeler negatifti. Ensefalit /ensefalopati ekarte edildi. Semptomların iskemik inme ile ilişkili olduğu düşünüldü. Sekonder inme profilaksisi ile birkaç gün içinde semptomlarda belirgin gerileme gözlendi.

Tartışma:
Bu olgu, akut başlangıçlı PBA'nın, sağ internal kapsül enfarktının nadir bir prezentasyonu olabileceğini göstermesi açısından önemlidir İnternal kapsül, duygusal ifadenin motor programlarını ileten kortikobulber lifler için kritik bir yoldur; buradaki hasar prefrontal inhibisyonu bozarak istemsiz yüz hareketlerine neden olabilir. Hastadaki HIV, diyabet ve geçirilmiş sifiliz öyküsü vasküler riski artıran faktörlerdir. Ayırıcı tanında HIV ve sifiliz olan olgumuzda ayırıcı tanıda ensefalit ve nonkonvülzif status epileptikus, normal EEG ve negatif BOS bulguları ile ekarte edilmiştir. PBA yaygın olmasına rağmen, tek belirtinin patolojik gülme olduğu internal kapsül enfarktı nadirdir.

Olgumuz, akut başlangıçlı mizaç değişikliklerinin ayırıcı tanısında serebrovasküler olayların mutlaka akılda tutulması gerektiğini vurgulamaktadır.

Anahtar Kelimeler: Patolojik Gülme, HIV, İnternal Kapsül, İskemik İnme

EP – 464 DUANE RETRAKSİYON SENDROMU: OLGU SUNUMU

FATMA ŞİMŞEK[1], ÖMER FARUK AYDIN[1], AHMET YALÇIN[2]

[1]ATATÜRK ÜNİVERSİTESİ NÖROLOJİ ANABİLİM DALI, ERZURUM
[2]ATATÜRK ÜNİVERSİTESİ RADYOLOJİ ANABİLİM DALI, ERZURUM

Giriş:
Duane sendromu konjenital retraksiyon sendromu olarak da adlandırılan konjenital bir göz hareket bozukluğudur. Burada Duane sendromu tanısı alan genç erkek hasta nadir bir durum olması ve altıncı kranial sinir paralizisi ile gelen hastalarda ayırıcı tanıda nadirde olsa düşünülmesi gerektiğini vurgulamak için sunulmuştur.

Olgu:
Acil servise baş ağrısı nedeni ile başvuran 22 yaşındaki erkek hasta nörolojik açıdan değerlendirildi. Hastanın frontalde olan, baskı hissi şeklinde, ayda 1-2 defa tekrar eden son bir aydır sıklığı artan baş ağrısı vardı. Bulantı, kusma eşlik etmiyor, eforla artış olmuyordu. Nörolojik muayenesinde; bilinç açık, oryante-koopere idi, sol gözde altıncı kranial sinir paralizisi vardı, diğer kranial sinir muayeneleri normaldi. Göz muayenesinde göz dibi ve görme keskinliği normal, ışık refleksi bilateral alınıyordu. Duyu ve motor muayenesi normal, orbikularis okuli kas kuvveti normal, patolojik refleksi yoktu. Acilde çekilen bilgisayarlı beyin tomografisi normaldi, repetetif EMG normaldi. Hastaya beyin manyetik rezonans görüntüleme (MRG) ve MR venografi çekildi. MR venografi normaldi, beyin MRG'de solda altıncı kranial sinirin konjenital olarak olmadığı görüldü (Resim1). Hasta ve yakınları tarafından bu durum fark edilmemişti. Baş ağrısı gerilim tipi baş ağrısı ile uyumlu olması ve seyrek olması nedeni ile ağrı esnasında analjezik alması önerildi. Hastanın çift görme gibi bir şikayeti olmadığı için göz kliniği tarafından operasyon veya ek öneri yapılmadı.

Sonuç:
Duane sendromu 1000 de birlik bir insidansla kadınlarda ve sol gözde görülme oranı daha sıktır. Hastamızın cinsiyeti erkek olup tutulum literatürle uyumlu şekilde sol gözdeydi. Nadir görülen bu durum hasta ve yakınları tarafından fark edilmediğinde baş ağrısı ile gelen bir hastada diğer nörolojik hastalıkların araştırılmasına neden olabilir.

Anahtar Kelimeler: Duane sendromu, baş ağrısı, konjenital

Resim 1

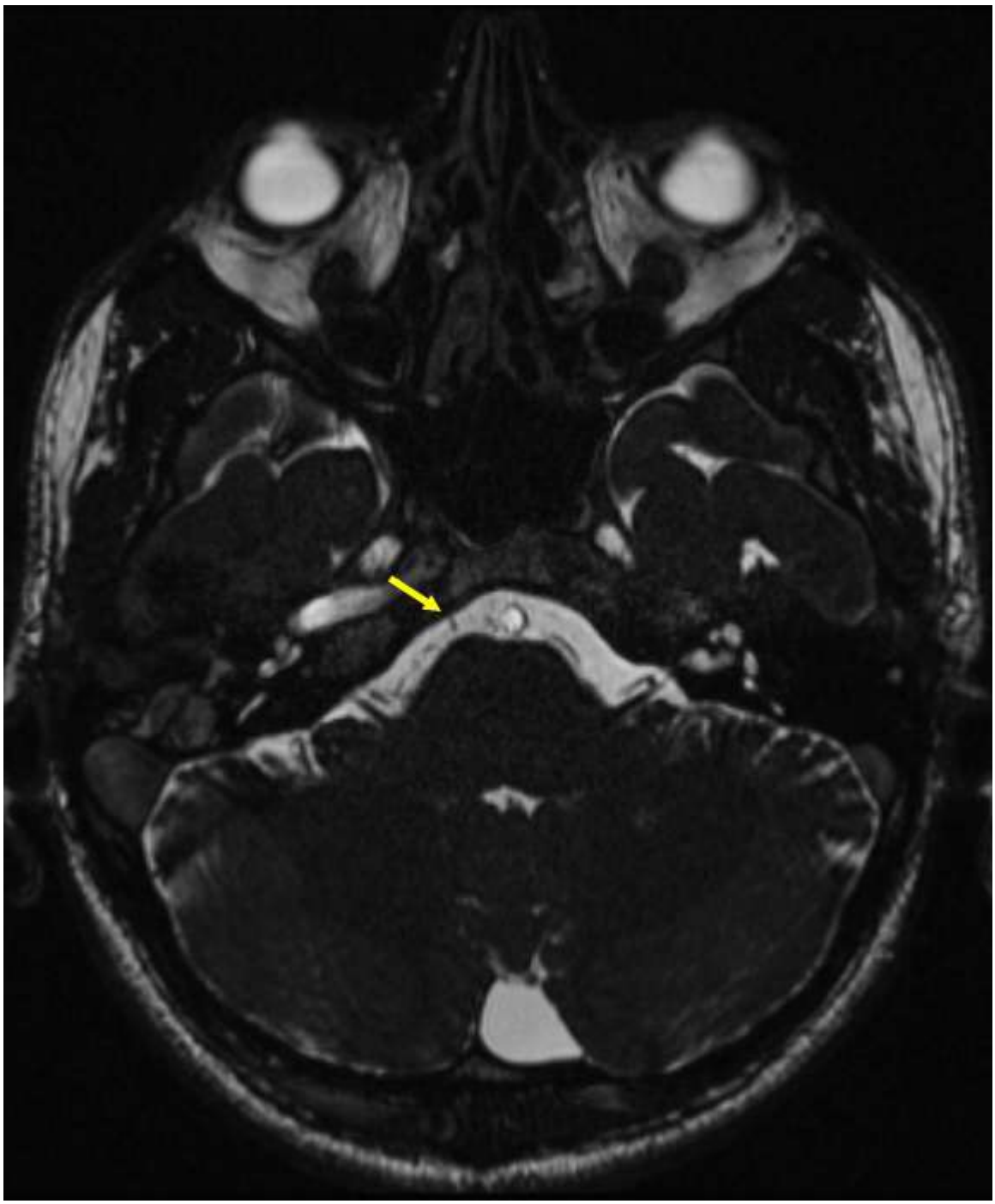

Beyin sapı seviyesinden alınan aksiyel T2 ağırlıklı (CISS) görüntüde sağda VI. kranial sinirin Dorello kanalına girmeden hemen önceki sisternal segmenti izleniyor (ok). Aynı seviyede solda sinir trasesinde sol abdusens siniri izlenmedi.

EP – 466 GEÇİCİ İSKEMİK ATAĞIN NADİR NEDENİ-CADASIL

ASLAN ARDA ATALAR, LEVENT ÖCEK, PİNAR ORTAN

İZMİR ŞEHİR HASTANESİ, NÖROLOJİ ANA BİLİM DALI, İZMİR

Giriş:
Serebral otozomal dominant arteriyopati ve subkortikal infarktlar ile lökoensefalopati (CADASIL), NOTCH3 gen mutasyonuna bağlı, otozomal dominant geçişli kalıtsal bir küçük damar hastalığıdır. Klinik olarak tekrarlayan iskemik ataklar, migren, kognitif bozukluk ve psikiyatrik belirtilerle seyredebilir. Bu olguda, iki kez geçici iskemik atak ile başvuran ve genetik inceleme sonrası CADASIL tanısı alan bir olgu sunulmaktadır.

Olgu:
Kırk altı yaşında, bilinen ek hastalığı olmayan kadın hasta, dört ay içerisinde iki kez geçici iskemik atak (sol hemihipoestezi ve hemiparezi) ile başvurdu. Nörolojik muayenesinde sol alt ekstremitede 4/5 kas gücü kaybı ve sol yanlı hipoestezi mevcuttu. Beyin MRG'de bilateral frontoparietal derin-subkortikal beyaz cevher, bazal ganglia ve ponsta yaygın T2 hiperintens lezyonlar izlendi. Servikal MRG'de diskopati dışında patoloji saptanmadı. BT anjiyografi incelemesinde büyük damar darlığı görülmedi. BOS incelemesi ve viral panel normaldi. Demiyelinizan hastalık yönünden anlamlı bulguya rastlanmadı. Tıbbi genetik değerlendirmede NOTCH3 geninde heterozigot patojenik varyant saptanarak CADASIL tanısı konuldu. Hastaya antiagregan tedavi başlandı ve genetik danışmanlık verildi.

Tartışma:
CADASIL, genç erişkinlerde tekrarlayan iskemik olayların önemli nedenlerinden biridir ve sıklıkla demiyelinizan hastalıklar veya vaskülit ile karışabilmektedir. Özellikle temporal lob ve derin beyaz cevher tutulumunun eşlik ettiği radyolojik bulgular, ayırıcı tanıda yol göstericidir. Kesin tanı için NOTCH3 gen mutasyonu gösterilmesi gereklidir. Sunulan olgu, TIA ile başvuran genç erişkinlerde CADASIL'in akılda tutulması gerektiğini vurgulamaktadır.

Anahtar Kelimeler: CADASIL, Geçici iskemik atak, NOTCH3

MR

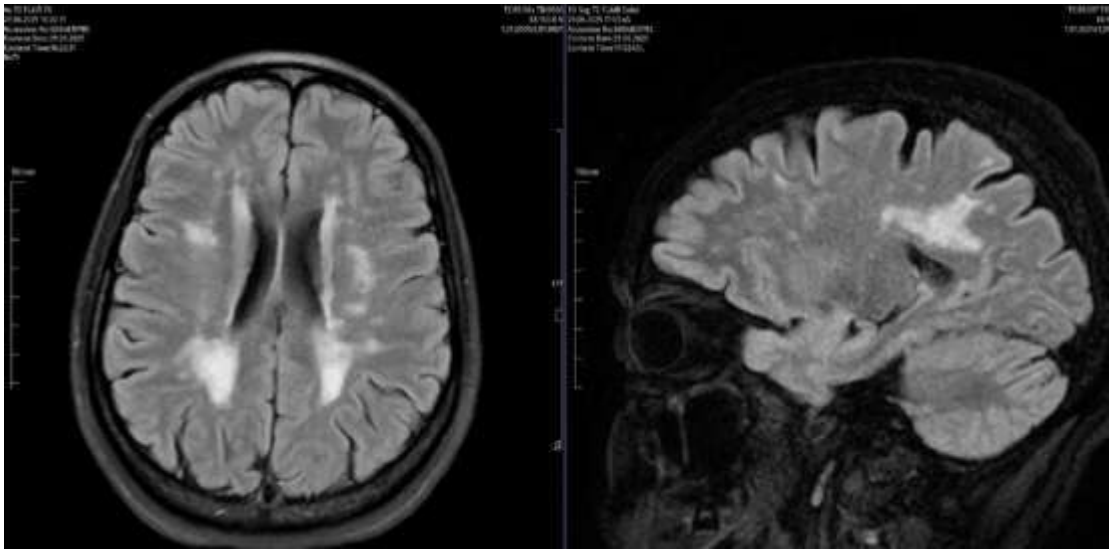

Beyin MRG'de bilateral frontoparietal derin-subkortikal beyaz cevher, bazal ganglia ve ponsta yaygın T2 hiperintens lezyonlar izlendi.

EP – 467 KAROTIS ARTER STENTLEME SONRASI SESSİZ MİKROENFARKTLAR: HANGİ FAKTÖRLER PREDİSPOZAN?

FATMA BIÇAKÇI, DERYA ÖZDOĞRU, İLKER ÖZTÜRK, ZÜLFİKAR ARLIER

SBÜ ADANA ŞEHİR EĞİTİM VE ARAŞTIRMA HASTANESİ

Amaç:
Karotis arter stentleme (KAS), semptomatik ve seçilmiş asemptomatik karotis darlıklarının tedavisinde etkili bir yöntemdir. Ancak işlem sonrasında difüzyon ağırlıklı manyetik rezonans görüntülemede (DWI) sıklıkla yeni mikroenfarktlar saptanmaktadır. Bu lezyonlar klinik olarak sessiz seyredebilse de uzun dönemde bilişsel gerilemeye katkıda bulunabilir. Mikroinfarkt gelişimine yol açan predispozan faktörlerin belirlenmesi, hasta seçimi ve işlemin güvenliği açısından önemlidir.

Yöntem:
Kliniğimizde 01.01.2025 ve 01.08.2025 tarihleri arasında KAS uygulanan ve işlem sonrası 48 saat içinde DWI çekilen hastalar prospektif olarak incelendi. Mikroinfarkt, işlem öncesi MRG'de bulunmayan, 10 mm'den küçük yeni hiperintens lezyon olarak tanımlandı. Hastaların demografik özellikleri, eşlik eden hastalıkları, laboratuvar değerleri, arkus özellikleri, kullanılan stentin özellikleri, predilatasyon/postdilatasyon yapılma durumları, işlem öncesi ve sonrası tansiyon, nabız değerleri, karotis plak yapısı(ülsere, yumuşak plak, kalsifik, mikst plak) kaydedildi.

Bulgular:
Çalışmaya 38 erkek (%81), 9(%19) kadın olmak üzere toplam 47 hasta (ortalama yaş: 66,5 ± 8 yıl) dahil edildi. Yeni DWI lezyonları 15 hastada (%32) saptandı. Hastaların demografik özellikleri, ark tipi, plak morfolojisi, predilatasyon ve postdilatasyon uygulanmış olması iki grupta da istatistiksel olarak benzerdi. Kan değerlerinden nötrofil (p=0,017) ve üre (p=0,048) DWI yeni lezyonu olanlarda istatistiksel olarak daha yüksek değerlerde saptandı.

Sonuç:
Karotis stentleme sonrası mikroinfarktlar sık görülmekte olup hem hasta ile ilişkili (inflamasyon, renal disfonksiyon) hem de işlemle ilişkili (plak morfolojisi, postdilatasyon) faktörlerle bağlantılı olabilmektedir. Çalışmamızda inflamasyon ve renal disfonksiyon ile ilişkisi saptanmasına rağmen işlem ilişkili faktörlerde anlamlı farklılık saptanmamıştır. Bu sonuçların net olarak ortaya konulması ile işlem öncesi kapsamlı değerlendirme ve uygun teknik seçimlerinin yapılması embolik riski azaltmada önemlidir.

Anahtar Kelimeler: Karotis Arter Stent, Mikroenfarkt, Difuzyon MR, İnflamasyon

EP – 470 GORLIN-GOLTZ SENDROMU İLİŞKİLİ FARKLI EPİLEPSİ SEYRİ OLAN İKİ OLGU SUNUMU

NESRİN TURAPOĞLU, ÖZGÜ KİZEK, AYSE DENİZ ELMALI, FERDA USLU, NERSES BEBEK

İSTANBUL TIP FAKÜLTESİ, İSTANBUL ÜNİVERSİTESİ, NÖROLOJİ ANA BİLİM DALI, İSTANBUL

Giriş:
Gorlin-Goltz sendromu, PTCH-1 ve SUFU genlerindeki mutasyonların neden olduğu, bazal hücreli karsinom, odontojenik keratokistler, iskelet anormallikleri, falks serebri kalsifikasyonlarıyla karakterize bir hastalıktır. Burada farklı klinik özellikler gösteren, klinik olarak Gorlin sendrom tanısı konmuş ve bilinen mutasyonların klinik ekzom sekanslama yöntemiyle saptanmadığı olguları sunuyoruz.

Olgu 1:
Yirmi beş yaşında hasta, iki yaşında medulloblastom cerrahisi geçirmişti. Yirmi yaşında, farkındalığın kaybolduğu fokal nöbetler, baş deviasyonu, otomatizmalar ve sonrasında fokal başlangıçlı bilateral tonik-klonik sonlanan nöbetler gelişen hastada levetirasetam, gabapentin ve lakozamidle nöbet kontrolü sağlandı. Over stromal tümör rezeksiyonu, bazal hücreli karsinom öyküsü vardı. Yürüyüşü ataksikti. Görüntülemelerinde geniş falks, tentorial kalsifikasyonlar, bazal ganglia kalsifikasyonları; elektroensefalografide, zemin aktivitesinde delta dalgaları, çok odaklı epileptiform anormallikler, sekonder bilateral hipersenkroni görüldü.

Olgu 2:
Yirmi yaşında hasta, iki yaşında medulloblastom cerrahisi geçirmişti. On sekiz yaşında duraksama epizodları, sonrasında farkındalığın kaybolduğu fokal temporal nöbetler gelişmişti. Levetirasetam, karbamazepin, valproat, gabapentinle nöbetler kontrol altına alınamadı. Mekonyum aspirasyonu, sol kulak kolesteatomu cerrahisi sonrası işitme kaybı, hipotiroidizm, osteoporoz, tiroid ve pulmoner nodülleri vardı. Muayenesinde dizartrik ve hipofonik konuşma, solda exotropya, lateral bakışta kısıtlılık, dismetri, palmar pittingler ve bazal hücreli karsinomlar gözlemlendi. Görüntülemelerinde falks kalsifikasyonu, sol putaminal kalsifikasyon, sağ serebellar ensefalomalazik alan, beyin atrofisi, ak maddede T2 hiperintens lezyonlarla spinal atrofi; video-EEG'de, fronto-temporal bölgelerde delta dalgalarıyla anormal zemin aktivitesi, bilateral temporal keskin dalgalar, jeneralize diken-dalga deşarjları izlendi.

Tartışma ve Sonuç:
Gorlin sendromunun tanısı, klinik tanı kriterleriyle konulur. Dolayısıyla, genetik sonuçlar negatifken klinik karar vermek önemlidir. Ancak bu hastalarda tüm ekzom sekanslama yapılması amaçlanmalıdır. Aynı sendroma sahip hastaların epilepsi seyri farklı olabilir, tedavi hastaya özel düzenlenmelidir.

Anahtar Kelimeler: Bazal Hücreli Karsinom, Epilepsi, Genetik, Gorlin-Goltz sendromu, Medullablastom

EP – 473 NADİR GÖRÜLEN BİR ATAKSİ OLGUSU: CHARLEVOIX-SAGUENAY'IN OTOZOMAL RESESİF SPASTİK ATAKSİSİ

CİHAT ÖZGÜNCÜ[1], GÖKHAN ÖZDEMİR[1], EBRU MARZİOĞLU ÖZDEMİR[2]

[1]SELÇUK ÜNİVERSİTESİ TIP FAKÜLTESİ NÖROLOJİ ANA BİLİM DALI, KONYA
[2]SELÇUK ÜNİVERSİTESİ TIP FAKÜLTESİ TIBBİ GENETİK ANA BİLİM DALI, KONYA

Herediter ataksiler oldukça geniş bir hastalık grubudur. Genetik çalışmalarla gün geçtikçe yeni subtipler ve tanımlar literatüre eklenmektedir. 4 yıl önce önemi belirsiz SACS gen mutasyonu olarak değerlendirilen hastaya literatürün genişlemesiyle Charlevoix-Saguenay'ın otozomal resesif spastik ataksisi (ARSACS) tanısı koyduğumuz olguyu paylaşmak istiyoruz.

Zor doğum ve sonrasında motor ve mental gelişim geriliği bulunan 36 yaşında erkek hasta 7 yıl önce yürümede zorlanma şikâyeti ile polikliniğimize başvurmuş. O dönem yapılan EMG'de sensöri-motor demiyelizan ağırlıklı mikst polinöropati izlenmiş ancak ileri tetkik yapılmamış. Şikayetlerinin devam etmesi üzerine 4 yıl önce tekrar başvurmuş ve muayenesinde ataksi izlendiği için genetik inceleme istenmiş. Ancak patolojik sonuç çıkmamış. Yutma ve konuşma güçlüğü gelişmesi üzerine ileri araştırma için hasta servisimize yatırıldı.

Nörolojik muayenesinde bilinç açık, konuşma dizartrik, horizontal nistagmus izlendi. Alt ekstremite kas kuvveti bilateral 3/5 ve yaygın spastik olarak izlendi. Lomber ponksiyon incelemesi normal sınırlarda değerlendirildi. Tüm spinal MR incelemesinde spinal atrofi izlendi. Hasta tekrar genetik polikliniğine danışıldı. Hastanın 4 yıl önceki kanında önemi belirsiz mutasyon olarak değerlendirilen SACS homozigot varyantı ARSACS olarak değerlendirildi. Hastaya fizik tedavi ve genetik danışma önerilerek taburcu edildi. ARSACS çok nadir görülen nörodejeneratif genetik bozukluktur. Genellikle çocukluk döneminde koordinasyon ve denge eksikliğiyle kendini gösterir. Yaş ilerledikçe spastisite, ataksi, dizartri ortaya çıkar. 30-40'lı yaşlarda tekerlekli sandalye kullanımı başlar. Ancak yaşam beklentisinde anlamlı azalma olmadığı düşünülmektedir.

Genetik geçişli hastalıkların önemli bir yüzdesinde nörolojik bulgular eşlik etmektedir. Bir nörolog olarak her gün değişen ve gelişen literatüre ayak uydurmak durumundayız. Ataksik hasta değerlendirmesinde ARSACS tanısının da akılda bulundurulması gerekmektedir. Bu olgu ile nörogenetik ekseninde farkındalık oluşturmayı amaçlıyoruz.

Anahtar Kelimeler: Herediter ataksi, spastik ataksi, otozomal resesif, ARSACS

EP – 474 KOMPLİKE NÖROBRUSELLOZ VAKASI: OLGU SUNUMU

FATMA ŞİMŞEK[1], HASİBE POLAT[1], AHMET YALÇIN[2], FATMA KESMEZ CAN[3]

[1]ATATÜRK ÜNİVERSİTESİ NÖROLOJİ ANABİLİM DALI, ERZURUM
[2]ATATÜRK ÜNİVERSİTESİ RADYOLOJİ ANABİLİM DALI, ERZURUM
[3]ATATÜRK ÜNİVERSİTESİ ENFEKSİYON HASTALIKLARI VE KLİNİK MİKROBİYOLOJİ ANABİLİM DALI, ERZURUM

Giriş:
Nörobruselloz, brusellanın nadir görülen ciddi komplikasyonlarından biridir. Spesifik olmayan klinik ve radyolojik görüntüler nedeni ile tanıda zorluk yaşanmaktadır. Nöroburuselloz santral ve periferik sinir sistemini tutabilir ve geniş bir semptom yelpazesine sahiptir. Burada düşük ayak kliniği ile gelen ve komplike seyreden bir nörobruselloz vakası sunulmuştur.

Olgu:
Çiftçilik yapan 30 yaş erkek hasta sol düşük ayak nedeni ile nöroloji polikliniğinde değerlendirildi. Hastanın altı ay önce şiddetli kalça ağrısı nedeni ile brusella tanısı alarak tedavi başlandığı, iki ay önce şiddetli baş ağrısı, bulantı, kusma nedeni ile tekrar hastaneye yatışının yapıldığı ve yapılan tetkiklerde BOS kültüründe brusella ürediği, BOS'ta m.tuberculosis PCR pozitif çıktığı ve balgamda gram pozitif diplokok ve basiller ile gram negatif basiller görülmesi üzerine tüberküloz menenjit ve nöroburselloz tanısı alıp tedavisinde düzenleme yapıldığı öğrenildi. Hasta monodoks 100mg 2x1, rifcap 300mg 1x2, cipro 500mg 2x1 kullanıyordu. Son iki aydır bacaklarda uyuşukluk şikayetinin olduğu ve gittikçe arttığı, yürümekte de zorlanmaya başladığı öğrenilen hasta poliklinikte değerlendirildi. Nörolojik muayenede sol ayak dorsifleksiyonda 3/5, bilateral başparmak dorsifleksiyonda 4/5 motor kuvveti vardı, seviye veren duyu kusuru yoktu, parestezik yakınmaları vardı, altta derin tendon refleksleri hipoaktif üstte normaldi, patolojik refleksi yoktu. EMG'de sinir iletileri normaldi. Spinal MRG'de alt torakal ve lomber bölgede pial kontrastlanma artışı ve nodülarite izlendi (Resim 1). Mevcut tedavisine metilprednizolon eklendi. Hastanın takipte kliniğinde progresyon olması nedeni ile LP tekrarı önerildi kabul etmedi. Mevcut tedavi ile takibine devam edildi.

Sonuç:
Nörobruselloz periferik ve merkezi sinir sistemini tutabilir. Tanı, tedavide gecikme ve nörolojik tutulumun şekline bağlı olarak prognoz değişir.

Anahtar Kelimeler: Nörobruselloz, düşük ayak, spinal tutulum

Resim 1

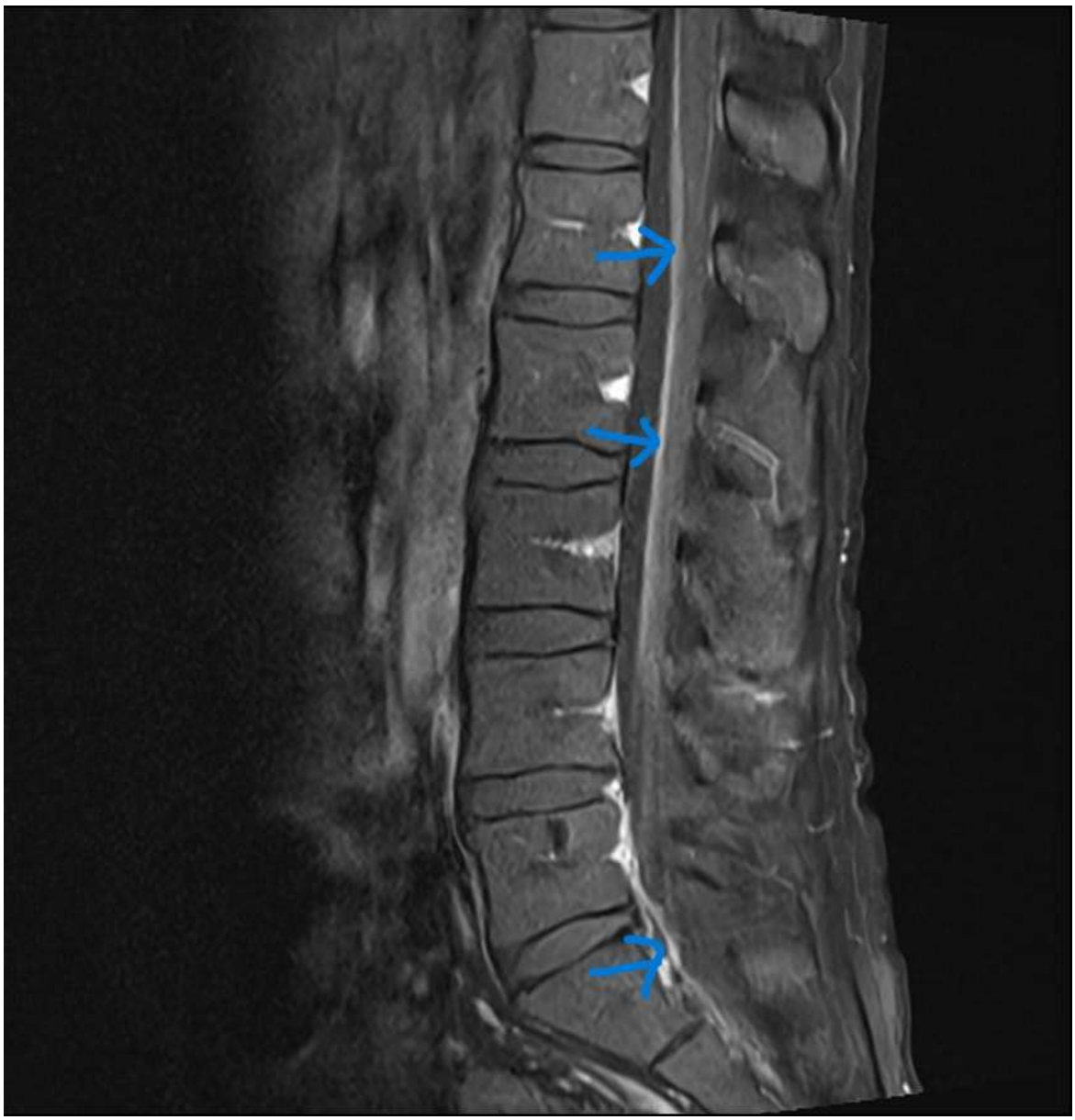

Spinal MRG de alt torakal ve lomber bölgede pial kontrastlanma artışı ve nodülarite (mavi ok) izlenmektedir

EP – 477 PSEUDO-FOSTER KENEDDY OLGU SUNUMU

SÜMEYYE ASA DALKİRAN, EMİNE EBRAR GÜLBÜZ, AYLİN BETÜL AÇAR, ÖZGE NUR ERGİN

KOCAELİ ŞEHİR HASTANESİ, NÖROLOJİ KLİNİĞİ, KOCAELİ

Giriş:
Optik sinir hastalıklarının en sık nedeni optik nörittir. Optik nörit 20-40 yaş aralığında ve sıklıkla kadınlarda görülür. Optik sinir hastalıklarından olan anterior iskemik optik nöropati (AION) ise arteritik ve non-arterik AION olarak ortaya çıkar.

Olgu:
51 yaş erkek hasta 8 ay önce başlayan sol gözde görme kaybı ile dış merkeze başvurmuş. Asetilsalisilik asit başlanan hasta şikayetleri geçmeyince polikliniğimize başvurdu. Servisimize yatışı yapıldı. Özgeçmişinde hipertansiyon (HT) tanısı var. Sigara kullanımı mevcut. Sol gözdeki görme kaybı ağrısız, ani başlamış. Görme keskiniliği; sol gözde 20/200, sağ gözde tam. Görme alanı: sol gözde tüm kadranlarda defisit mevcut, sağ göz doğal. Fundus muayenesinde solda optik atrofi, sağda papil ödem saptandı. Nörolojik muayenesinde ek patolojik bulgu yoktu. AION için hastanın risk faktörleri; HT, 50 yaş üzeri, sigara kullanımı olarak saptandı. Romatolojik risk faktörü ise saptanmadı. Nöroretinit ayırıcı tanısı için gönderilen enfeksiyöz markerlar negatifti. LP yapıldı. BOS açılış basıncı 14 cm-H2O saptandı, bos hücre ve biyokimyası normaldi. Sarkoidoz ihtimaliyle gönderilen serum ACE düzeyi normaldi. Quantiferon testi 0,59 (pozitif) saptandı. Toraks BT'de nodüller saptanan hasta göğüs hastalıkları ile konsülte edildi, hasta latent tüberküloz olarak değerlendirildi.

Leberin herediter optik nöropatisi için genetik testler gönderildi, negatif sonuçlandı. Hastaya Foster Kennedy Sendromu ön tanısıyla kontrastlı kranial, servikal, orbita ve hipofiz MR çekildi. Bilateral optik sinirler, optik kiazma ve hipofiz normal görünümdeydi. Tümoral yapı görülmedi. Hastaya Psödo-Foster Kennedy Sendromu tanısı konuldu. 5 günlük pulse steroid tedavisiyle beraber latent TBC için 9 aylık INH proflaksisi başlandı. Pulse steroid sonrası hastanın sol gözde görme keskinliği 20/200 den 20/100 e yükseldi. Hastanın ecopirin, antihipertansif tedavisine devam edildi. Sigara bırakması önerildi.

Sonuç:
Optik atrofi ve kontralateral optik disk ödemi olan hastalarda Foster Kennedy Sendromu akla getirilmelidir. Bulgular Foster-Kennedy sendromunu düşündürse de ani görme kaybı, AION nedenlerine sahip olan hastalarda ayrıntılı kranyal görüntülemeler yapılmalı ve Pseudo Foster-Kennedy tanısı akılda tutulmalıdır.

Anahtar Kelimeler: AION, naıon, pseudo-foster keneddy

EP – 478 KRONİK MİGREN TANILI HASTALARDA BÜYÜK OKSİPİTAL SİNİR BLOKAJININ KOGNİSYON ÜZERİNE ETKİSİNİN DEĞERLENDİRİLMESİ

DUYGU ENGEZ HANCI, ERSİN KASIM ULUSOY

ANKARA BİLKENT ŞEHİR HASTANESİ, NÖROLOJİ ANA BİLİM DALI, ANKARA

Giriş-Amaç:
Migren, dünya genelinde önemli bir engellilik nedeni olarak kabul edilen ataklarla seyreden kronik bir nörolojik hastalıktır. Özellikle kronik migren hastalarında, yalnızca ağrı değil dikkat, bellek, yürütücü işlevler gibi bilişsel alanlarda da bozulmalar görülebilmektedir. GON blokajı, migren tedavisinde giderek daha fazla tercih edilen girişimsel bir yöntem haline gelmiştir. Bu çalışmada, kronik migren tanılı hastalarda GON blokajının kognitif performans üzerindeki etkisinin değerlendirilmesi amaçlanmıştır.

Gereç-Yöntem:
Çalışmaya kronik migren tanısı almış 18-50 yaş aralığında, 30 kronik migren hastası ve 30 sağlıklı kontrol dahil edilmiştir. Hasta gruba bilateral GON blokajı uygulanmıştır. Kognitif değerlendirme, tedavi öncesinde, tedavinin 1. ve 3. aylarında yapılmıştır. Bilişsel işlevleri değerlendirmesinde MOCA,Stroop Testi,İz Sürme Testi ve Öktem Sözel Bellek Süreçleri Testi uygulanmıştır. Migrenle ilişkili semptom yükünü ve yaşam kalitesini değerlendirmesinde HIT-6,MIDAS,PHQ-9,ASC-12,Mig-SCog ve PUKİ ölçeklerinden yararlanılmıştır.

Bulgular:
Tedavinin 1. ve 3. ay değerlendirmelerinde, kognitif testlerde anlamlı iyileşmeler gözlemlenmiştir. MOCA skorlarında genel bilişsel düzeyi yansıtan belirgin bir artış tespit edilmiştir($p<0,001$).Stroop ve İz Sürme testleri, dikkat, işlem hızı ve yürütücü işlevlerde kayda değer gelişmeler göstermiştir($p<0,05$). Sözel bellek testlerinde hem anlık bellek puanlarında ve toplam puanlarda artış kaydedilmiştir ($p<0,05$). HİT-6,MIDAS,Mig-SCog,PHQ-9 ve PUKİ gibi ölçeklerde de iyileşme dikkat çekicidir($p<0,001$). Auralı-aurasız ve ilaç aşırı kullanım öyküsü olan ve olmayan hastalar arasında bazı bilişsel alanlarda farklılıklar gözlemlenmiştir.

Sonuç:
GON blokajı, baş ağrısı sıklığını ve şiddetini azaltmakla kalmayıp, migrenin bilişsel etkileri üzerinde de olumlu değişiklikler sağlayabilmektedir. Bu çalışma kronik migrenin neden olduğu bilişsel bozulmaların girişimsel yöntemlerle geri döndürülebileceğini göstermesi açısından önemlidir. Bulgular, GON blokajının migren hastalarının yalnızca ağrısına değil bilişsel işlevlerine de yönelik bütüncül bir fayda sağlayabileceğini ortaya koymaktadır.

Anahtar Kelimeler: GON blokajı, Kognisyon, Kronik migren

EP – 479 MELAS SENDROMUNUN NADİR BİR KLİNİK TABLOSU: AFAZİK STATUS EPİLEPTİKUS

SENA DERELİ GÜNAY, ŞULE DEVECİ, FİLİZ AZMAN İSTE, MUSTAFA TALHA SAKARYA, AYHAN KÖKSAL

BAŞAKŞEHİR ÇAM VE SAKURA ŞEHİR HASTANESİ, NÖROLOJİ KLİNİĞİ, İSTANBUL

Giriş:
MELAS (mitokondriyal ensefalomiyopati, laktik asidoz ve inme-benzeri ataklar), mitokondriyal DNA mutasyonlarına bağlı nadir bir mitokondriyal sendromdur. Klinik tekrarlayan inme-benzeri ataklar, epileptik nöbetler, işitme kaybı ve kas güçsüzlüğü ile karakterizedir. Epilepsi, hastalığın seyri boyunca sık gözlenmesine rağmen status epileptikus gelişimi görece nadirdir.

Olgu:
35 yaşında kadın hasta, ani gelişen görme ve konuşma bozukluğu şikayetleri ile acil servise başvurdu. Özgeçmişinde epilepsi tanısı mevcuttu. Erkek kardeşinde de epilepsi vardı. 2016 yılından itibaren benzer ataklar tariflemekteydi. Konuşma akıcılığı azalmış olan hastanın kelime bulma ve isimlendirme güçlüğü vardı. Kranial manyetik rezonans görüntülemede (MRG) sol oksipital bölgede hiperintens odaklar saptandı. Kan laktat düzeyi 4,5 idi. Elektroensefalografi (EEG); sol temporooksipital bölgede sık iktal aktivite ile karekterize fokal status epileptikus ile uyumluydu. İktal aktivite sırasında yapılan afazi muayenesi ile hasta ASE olarak değerlendirildi. Levetirasetam tedavisi başlandı. Klinik durumunun devam etmesi üzerine tedavisine valproik asit (VPA) eklendi. Kontrol EEG'de lateralize periyodik deşarjlar izlendi. Elektromiyografide miyojen tutulum bulguları mevcuttu. Eski MRG'lerinde sol hemisferde geçici kortikal hiperintensitelerin olduğu dikkati çekti. Hastada bu bulgularla MELAS sendromu düşünülerek VPA kesildi, lakozamid tedavisi başlandı. Genetik analizde patojenik varyant saptanmadı.

Sonuç:
Tekrarlayan görme/işitme kaybı, afazi, geçici kortikal hiperintensiteler ve dirençli nöbetler varlığında ayırıcı tanıda MELAS sendromu akla gelmelidir. Bu sendrom, nadiren de olsa afazik status epileptikus (ASE) ile ortaya çıkabilir. Aynı zamanda mitokondriyal hastalıkların genetik test pozitiflik oranının %78 olduğu bilinmektedir. Bu olgu MELAS sendromu tanısı için klinik bulguların ve destekleyici tetkiklerin önemini ve genetik analiz negatif olsa dahi, atipik nörolojik tablolarla başvuran hastalarda düşünülmesi gerekliliğini vurgulamaktadır.

Anahtar Kelimeler: Afazi, afazik status epileptikus, melas

EP – 483 MULTIPL SKLEROZDA BOS AÇILIŞ BASINCI VE KLİNİK ÖZELLİKLER: RETROSPEKTİF BİR ÇALIŞMA

ÖZGE ÇAKIR NARTSOY, MUSTAFA AÇIKGÖZ, ESRA ACIMAN DEMİREL, ULUFER ÇELEBİ, KÜBRA IŞIK, RÜMEYSA YILDIZ, NAZLI GÜNDOĞAN DEMİRCİ, HÜSEYİN TUĞRUL ATASOY

ZONGULDAK BÜLENT ECEVİT ÜNİVERSİTESİ, NÖROLOJİ ANA BİLİM DALI, ZONGULDAK

Amaç:
Multipl skleroz (MS), merkezi sinir sisteminin inflamatuvar ve demiyelinizan hastalığıdır. Tanı sürecinde beyin omurilik sıvısı (BOS) analizi sıkça kullanılmakla birlikte, BOS açılış basıncının klinik önemine dair veriler sınırlıdır. Bu çalışmada, MS hastalarında lomber ponksiyonla (LP) ölçülen BOS açılış basıncının, hastalık seyri ve klinik göstergelerle ilişkisinin araştırılması amaçlanmıştır.

Materyal ve Metod:
Bu retrospektif çalışmaya Ocak 2023 ile Haziran 2025 tarihleri arasında MS tanısı konan ve LP yapılan 40 hasta dahil edilmiştir. Hastaların demografik bilgileri, BOS açılış basıncı, BOS proteini, oligoklonal bant (OKB) tipi, bant sayısı, IgG indeksi gibi laboratuvar verileri ile birlikte tanı anındaki ve tanıdan bir yıl sonraki EDSS, 9 delikli çivi testi (DÇT), 25 Adım Yürüyüş Testi ve Sembol Digit Modality Test (SDMT) skorları kaydedilmiştir. Hastaların BOS açılış basıncı ile klinik, laboratuvar ve BOS bulguları arasındaki ilişkiler analiz edilmiştir.

Bulgular:
Katılımcıların 27'si (%67,5) kadın, yaş ortalaması 33,78±0,98 idi. BOS açılış basıncı ortalama 22,07±17,25 cmH_2O olarak saptandı ve hastaların %40'ında BOS açılış basıncı yüksekti. BOS açılış basıncı ile tanıdan bir yıl sonraki sol 9-DÇT süresi arasında negatif korelasyon mevcuttu. Bant sayısı yüksek olanlarda IgG indeksi yüksekti. IgG indeksi yüksek olanlarda tanı anında EDSS ve sol 9-DÇT testi skorları daha düşüktü.

Sonuç:
MS hastalarının önemli kısmında BOS açılış basıncı normal aralığın üzerindeydi ancak yüksek basınca sahip kişilerde yürüme ve bilişsel performans gibi ölçütlerde farklılık görülmedi. IgG indeksi ile özürlülük düzeyi ve sol üst ekstremite motor fonksiyonları arasındaki ilişki bu konuda geniş çalışmalara ihtiyaç olduğunu gösterdi. MS hastalarında yapılan BOS analizlerinde, BOS basıncı da klinik tabloyla birlikte bütüncül olarak değerlendirilmelidir.

Anahtar Kelimeler: Multiple, skleroz, bos, basınç

EP – 488 METİLMALONİK ASİDEMİ TANILI, EPİLEPSİ NÖBETLERİ VE HAREKET BOZUKLUKLARI OLAN MONOZİGOTİK İKİZ OLGU

BERK BUKE, ÖZGÜ KİZEK, AYSE DENİZ ELMALİ, FERDA ILGEN USLU, NERSES BEBEK

İSTANBUL ÜNİVERSİTESİ, NÖROLOJİ ANA BİLİM DALI, İSTANBUL

Metilmalonik asidemi (MMA), metilmalonil-CoA mutaz enziminin eksikliği veya koenziminin yetersizliğinden kaynaklanan kalıtsal bir organik asit metabolizması bozukluğudur. Bu bildiride, yenidoğan döneminde MMA tanısı alan, takiplerinde nöbet geçiren monozigot ikiz hastalar sunulmuştur.

Olgu:
Bir aylıkken uykululuk nedeniyle tetkiklerinde MMA tanısı alan ikizlere 15 yaşında kronik böbrek hastalığı nedeniyle böbrek transplantasyonu yapılmıştı, hafif mental retardasyonları vardı. Birinci kardeş ilk defa 17 yaşındayken bir günde iki kez jeneralize tonik-klonik (JTK) nöbet geçirmiş, tetkiklerinde hiponatremi saptanmış, elektroensefalografi (EEG) normal bulunmuş, levetirasetam başlanmıştı. Yirmi altı yaşında üst ekstremite proksimal ve distalinde istemsiz hareketler şikayetiyle başvurduğu acil serviste kreatinin ve laktat yüksekliğiyle akut böbrek hasarı ve metabolik asidoz saptanmıştı. İki ay sonra mevcut tedaviyle şikayetleri azalsa da yüzde ve ekstremite distallerinde ritmik, küçük amplitüdlü istemsiz hareketleri devam etmekteydi. Metabolik kötüleşmeden sonra yapılan beyin manyetik rezonans görüntülemesinde (MRG) globus pallidusta bilateral akut difüzyon kısıtlılığı görüldü, levetirasetam 500 mg/gün dozuna artırıldı. İkinci kardeş de ilk defa 22 yaşındayken bir günde iki JTK nöbet geçirmiş, bu hastanın da tetkiklerinde hiponatremi ve asidoz saptanmış, levetirasetam tedavisi başlanmıştı. Nörolojik muayenesinde üst ekstremitelerde tremor ve Babinski delili mevcuttu. Ekim 2023 tarihli EEG'de hafif yaygın organizasyon bozukluğu saptandı. Her iki kardeşin anti-nöbet tedaviyle nöbetleri tekrarlamadı.

Sonuç:
MMA'da biriken metil malonik asit nöbet eşiğini düşürmekte olup, nöbetlerin başlangıcı pediatrik yaşlarda daha ağırlıklıdır. Ancak nöbetlerin erişkinlikte de ortaya çıkabileceği bildirilmiştir. Erişkin yaşta başlayan ve metabolik bozukluklarla tetiklenmiş nöbetlerde MMA altta yatan nedenlerden biri olarak akılda tutulmalıdır. Hastalar nöbeti kolaylaştıracak, MMA seyrinde görülebilecek hiponatremi, metabolik asidoz gibi durumlar için yakın takip edilmelidir.

Anahtar Kelimeler: Metil malonik asit, metil malonik asidemi, tetiklenmiş, nöbet, epilepsi, hareket bozukluğu

Birinci Kardeşin Metabolik Kötüleşmeden İki Ay Sonra Yapılan Manyetik Rezonans Görüntülemesi

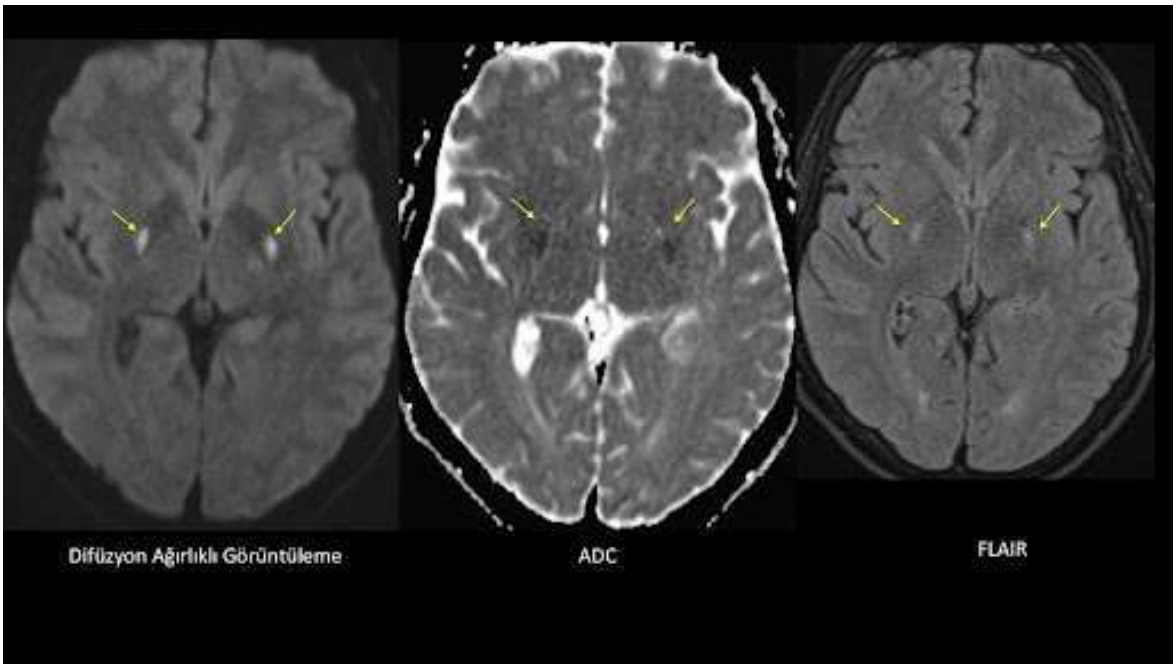

İki yanlı globus pallidusta FLAIR sekansına yansımış akut difüzyon kısıtlılığı dikkati çekiyor.

EP – 491 KARPAL TÜNEL SENDROMUNDA C-REAKTİF PROTEİN/ALBÜMİN ORANI VE SİSTEMİK İMMÜN-İNFLAMATUVAR İNDEKSİ

MEMET ASLANYAVRUSU[1], GÜLHAN SARIÇAM[2], FAHRETTİN EGE[3]

[1]KAYSERİ EĞİTİM ARAŞTIRMA HASTANESİ, NÖROLOJİ KLİNİĞİ, KAYSERİ
[2]PURSAKLAR DEVLET HASTANESİ, NÖROLOJİ KLİNİĞİ, ANKARA
[3]ANKARA YÜKSEK İHTİSAS ÜNİVERSİTESİ, NÖROLOJİ KLİNİĞİ, ANKARA.

Amaç:
Karpal Tünel Sendromu (KTS), yetişkinlerde en sık görülen tuzak nöropatisidir ve mekanik kompresyona ek olarak inflamasyonun da patogenezde rol oynadığı düşünülmektedir. Bu çalışmada, sistemik inflamatuvar biyobelirteçlerden C-reaktif protein/albumin oranı (CAO) ve Sistemik İmmün-İnflamatuvar İndeks (Sİİ) ile KTS şiddeti arasındaki ilişkinin araştırılması amaçlandı.

Gereç ve Yöntemler:
Bu retrospektif çalışmaya, Eylül 2024 – Eylül 2025 tarihleri arasında klinik ve elektromiyografik değerlendirme ile KTS tanısı konulan 163 hasta ve 60 sağlıklı kontrol dahil edildi. Katılımcıların demografik verileri, tam kan sayımı parametreleri, CRP ve albumin düzeyleri kaydedildi. CAO ve Sİİ hesaplandı. KTS şiddeti, standart elektrofizyolojik kriterlere göre hafif, orta ve ağır olarak sınıflandırıldı. İstatistiksel analizlerde Mann–Whitney U ve Ki-kare testleri kullanıldı; $p < 0,05$ anlamlı kabul edildi.

Bulgular:
KTS grubunda vücut kitle indeksi (VKİ), trombosit sayısı, CAO ve Sİİ değerleri kontrol grubuna kıyasla anlamlı derecede yüksek bulundu (sırasıyla $p = 0,019$; $p = 0,027$; $p = 0,020$; $p = 0,018$). Yaş, cinsiyet, nötrofil, lenfosit ve CRP değerleri açısından gruplar arasında fark saptanmadı. KTS alt gruplarında, hastalık şiddeti arttıkça VKİ anlamlı şekilde yükseldi ($p = 0,008$). CAO değerlerinde artış eğilimi izlense de istatistiksel olarak anlamlı değildi ($p = 0,090$). KTS şiddeti ile CAO veya Sİİ arasında anlamlı ilişki bulunmadı.

Sonuç:
KTS'li bireylerde CAO ve Sİİ düzeylerinin sağlıklı kontrollere göre anlamlı derecede yüksek bulunması, inflamasyonun KTS patofizyolojisinde mekanik kompresyona ek olarak rol oynayabileceğini göstermektedir. Ayrıca VKİ'nin hem KTS varlığı hem de şiddeti ile ilişkili bulunması, obezitenin önemli bir risk faktörü olduğunu desteklemektedir.

Anahtar Kelimeler: Karpal tünel sendromu, inflamasyon, sistemik immün-inflamatuvar indeks, C-reaktif protein/albumin oranı, obezite

EP – 494 MULTIPL SKLEROZDA KİAZMAL OPTİK NÖRİT

SEBİLE SERRANUR TUMER DOGUKAN, ZELİHA MATUR, ASLI YAMAN KULA, SANİYE KARABUDAK, GÜLŞEN AKMAN

BEZMİALEM VAKIF ÜNİVERSİTESİ TIP FAKÜLTESİ, NÖROLOJİ ANABİLİM DALI, İSTANBUL

Giriş:
Kiazmal optik nörit (KON), görme alanı kaybıyla seyreden akut bir tablodur. Enflamatuvar, enfeksiyöz, toksik veya otoimmün süreçlerden kaynaklanabilir. Birçoğu idiyopatiktir ancak bazı vakalar multipl skleroz (MS), MS taklitçileri veya MS benzeri hastalıklarla (örn., nöromiyelitis optika [NMO], anti-miyelin oligodendrositik glikoprotein [MOG] hastalığı) ilişkilidir. Bu bildiride, KON tablosuyla başvuran ve MS tanısı alan bir hasta sunulmuştur.

Olgu:
53 yaşında erkek, her iki gözünde, parlak ışık görmelerini izleyerek ani gelişen ve ilerleyen görme kaybı nedeniyle başvurdu. Özgeçmişinde kronik hastalık ve ilaç kullanımı yoktu. Belirtilerin başlangıcından 20 gün sonra yapılan muayenesinde bilateral görme alanı defekti (sağda geniş, solda temporal yarım) (Şekil 1), görme keskinliğinde azalma (0,1/0,1) saptandı. Patern VEP incelemesinde sağ göz uyarımıyla yanıt elde edilemedi, solda kortikal yanıt amplitüdleri düşük bulundu. Kraniyal MRG'de optik kiazmada sağda baskın T2 ve FLAIR ağırlıklı kesitlerde hiperintens, kontrast tutan lezyon görüldü (Şekil 2). Beyin omurilik sıvısında protein hafif yüksekti (59,1 mg/dL; normal:15-45), oligoklonal band pozitifti (tip II). Vaskülit belirteçleri; sifiliz, hepatit ve HIV serolojisi, NMO ve MOG antikorları negatifti. 7 gün 1000 mg/gün IV metil prednisolon (MP) tedavisiyle görme keskinliği ve görme alanı defekti tama yakın düzeldi; kontrol MRG'de kiazmal lezyonu belirgin geriledi. Teriflunomid tedavisi ile takibine devam edildi.

Sonuç:
Optik sinirlerin her ikisini tutan ve kiazmaya uzanan lezyonlar NMO için tipiktir. Hastamızın lezyonu sadece optik kiazmaya sınırlıdır; IV MP'ye çok iyi cevap vermiştir. Diğer MRG ve laboratuvar bulgularıyla MS tanısı almıştır. Hastamızda MS'in ortaya çıkış kliniği ve yaşı atipiktir. ON, MS hastalarının %20'sinde ilk semptom olarak görülse de KON nadirdir.

Anahtar Kelimeler: Kiazmal optik nörit, bitemporal hemianopsi, multipl skleroz

Şekil 1

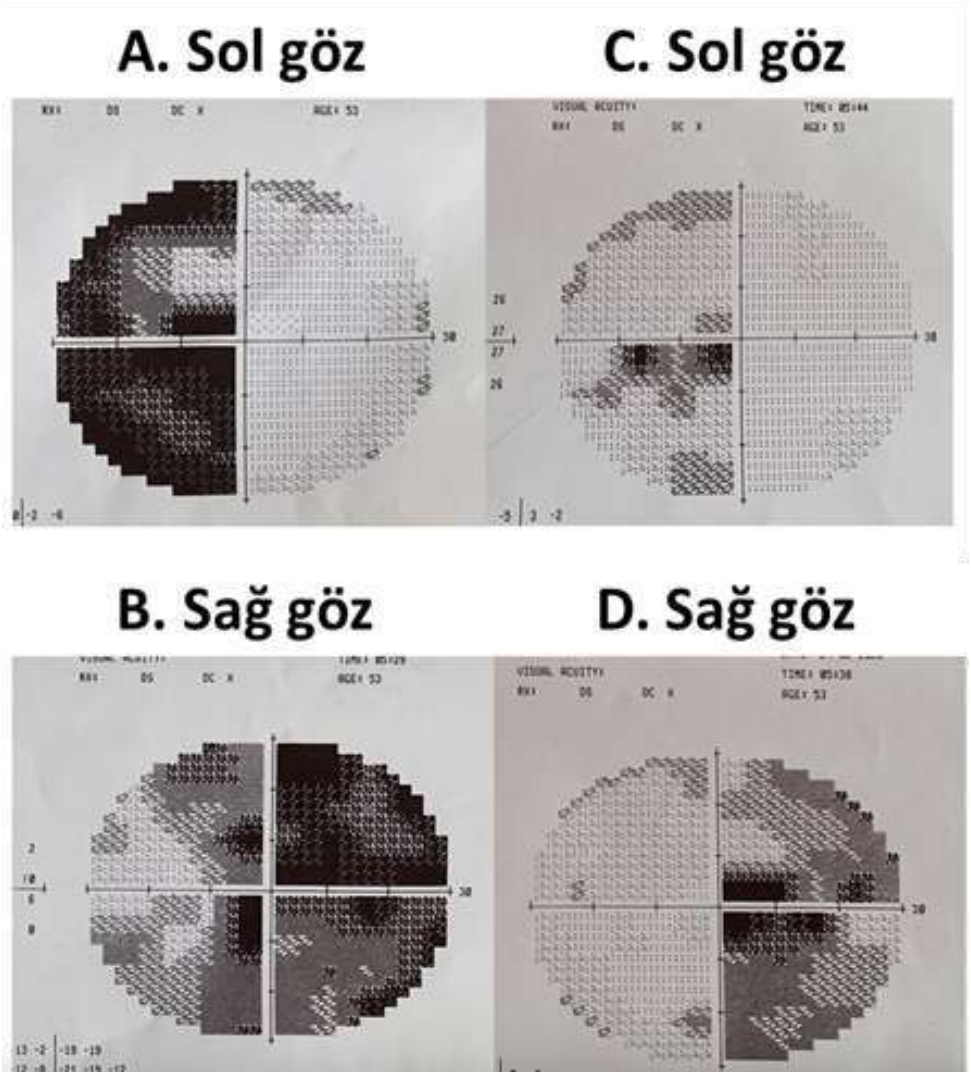

Görme alanı incelemesi. Sol ve sağ gözlerde, tedavi öncesi (A, B) ve sonrası (C, D) görme alanı defektleri. 7 günlük intravenöz 1 gram metil prednizolon tedavisiyle görme alanlarının belirgin derecede düzeldiği görülüyor.

Şekil 2

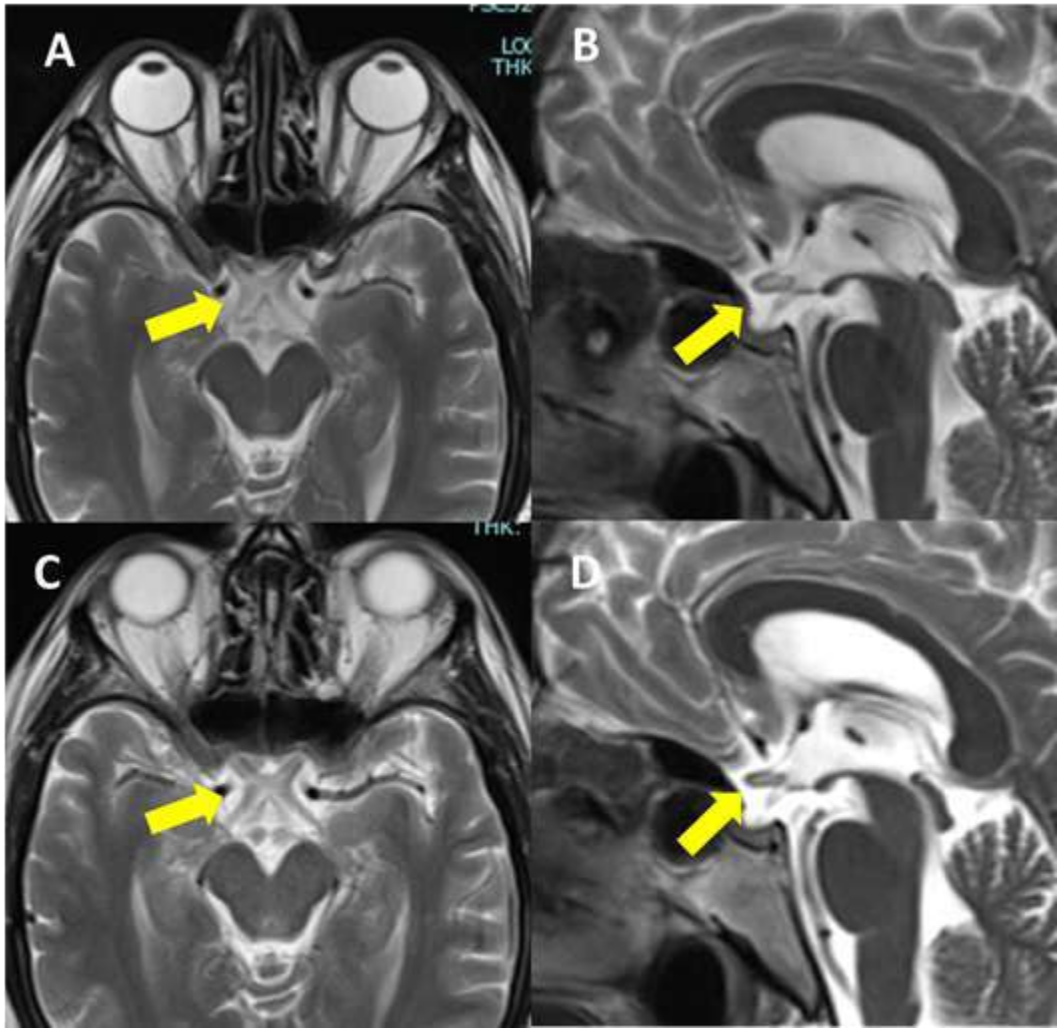

Kraniyal Manyetik Rezonans Görüntüleme. Aksiyal ve sagital T2 ağırlıklı kesitler. Optik kiazmadaki intensite artışının (A, B) tedavi sonrası (C, D) azaldığı görülüyor.

EP – 495 ISOTRETINOİN VE SEKONDER INTRAKRANIYAL HİPERTANSİYON: OLGU SUNUMU

SEVGİ TURHAN, FATMA BIÇAKÇI, MİRAY ERDEM

SBÜ ADANA ŞEHİR EĞİTİM VE ARAŞTIRMA HASTANESİ

Giriş:
İdiyopatik intrakraniyal hipertansiyon (İH), yapısal beyin lezyonu veya anormal beyin omurilik sıvısı (BOS) bulgusu olmaksızın kafa içi basınç artışı ile karakterizedir. Çoğu olgu idiyopatik olmakla birlikte, özellikle A vitamini türevleri başta olmak üzere çeşitli ilaçlar sekonder nedenler arasında yer almaktadır.

Olgu:
Yirmi bir yaşında, bilinen sistemik hastalığı olmayan kadın hasta, akne vulgaris nedeniyle yaklaşık bir ay süreyle kullanımı sonrası baş ağrısı, tinnitus ve diplopi şikayetleri ile başvurdu. Göz dibi muayenesinde bilateral papilödem izlendi, diğer nörolojik muayene bulguları normaldi. Laboratuvar incelemelerinde otoimmün ve enfeksiyöz belirteçler doğal sınırlarda saptandı. Beyin, spinal ve orbita manyetik rezonans görüntüleme ile MR venografide optik sinirlerde belirgin tortiyozite, perinöral BOS mesafesinde genişleme ve optik sinir başında küntleşme izlendi. Görsel uyarılmış potansiyeller normaldi. Lateral dekübit pozisyonda yapılan lomber ponksiyonda BOS açılış basıncı 62 cm H_2O olarak ölçüldü, biyokimyasal inceleme normaldi. Olgu, isotretinoin ilişkili intrakraniyal hipertansiyon olarak değerlendirildi ve asetazolamid tedavisi başlandı.

Sonuç:
Dermatolojide sık kullanılan retinoidlerin intrakraniyal hipertansiyon ile ilişkisi daha önce sınırlı sayıda vakada bildirilmiştir. İlacın kesilmesi ve uygun medikal tedavi ile çoğunlukla düzelme sağlanırken, bazı hastalarda kronik tedavi veya cerrahi girişim gerekebilmektedir. Özellikle genç kadınlarda isotretinoin kullanımına eşlik eden baş ağrısı ve görme bozukluğu yakınmalarında, tedavi edilmediğinde kalıcı görme kaybına yol açabilen intrakraniyal hipertansiyon açısından dikkatli olunmalıdır.

Anahtar Kelimeler: Isotretinoin tedavisi, intrakraniyal hipertansiyon

EP – 497 HEMIBALLISMUS-HEMIKORE KLİNİĞİYLE SEYREDEN OLGU SERİSİ

ONUR ÇELİK, CANAN BOLCU EMİR, SİBEL ÜSTÜN ÖZEK, ASLI SENA ÖZER, SERAP ÜÇLER YAMAN, CİHAT ÖRKEN

SAĞLIK BİLİMLERİ ÜNİVERSİTESİ, PROF. DR. CEMİL TAŞÇIOĞLU ŞEHİR HASTANESİ, NÖROLOJİ ANA BİLİM DALI, İSTANBUL

Giriş:
Hemiballismus ve hemikore, ani ve istemsiz ekstremite hareketleriyle karakterize nadir görülen hiperkinetik hareket bozuklukları arasında yer almaktadır. Etyolojide en sık serebrovasküler olaylar (SVO) yer almakla birlikte; metabolik bozukluklar, enfeksiyöz ve dejeneratif hastalıklar, yer kaplayıcı lezyonlar, ilaç ve toksik etkiler de tanımlanmıştır.

Olgu Sunumu:
Kliniğimizde yaşları 46–93 arasında değişen altı kadın hasta değerlendirildi. Dördünde tip 2 diyabet mellitus (DM), ikisinde ise atriyal fibrilasyon ve hipertansiyon öyküsü mevcuttu. Beşinde hemiballismus, birinde hemikore saptandı. Kraniyal görüntülemelerde kontralateral bazal ganglionlarda patolojik bulgular izlendi. Diyabet öyküsü bulunmayan olgularda difüzyon MRI görüntülemede difüzyon kısıtlılığı saptanması üzerine etyoloji iskemik SVO olarak yorumlandı. Diyabetli olguların hepsinde ise geçmişte diyabetik ketoasidoz öyküsü mevcuttu. Bu vakalarda beyin BT'de bazal ganglionlarda hiperdansite, beyin MRG'de ise T1 sekansında belirgin hiperintensite, T2 ve FLAIR'de değişken sinyal özellikleri dikkati çekti. Bu bulgular ve klinikle non-ketotik hiperglisemiye sekonder hemiballismus-kore tanısı konuldu.

Tartışma:
Hemiballismus-korenin en sık nedeni SVO olmakla birlikte metabolik nedenler, özellikle tip 2 DM, ayırıcı tanıda mutlaka göz önünde bulundurulmalıdır. Metabolik kökenli vakalarda Beyin BT'de bazal ganglionlarda hiperdansite görülebilmekte olup hemoraji ile karışabileceği akılda tutulmalıdır. Literatürde diyabete bağlı olguların çoğunda kan şekeri regülasyonu ile istemsiz hareketlerin gerilediği, yaklaşık %20'sinde ise üç aydan uzun sürebildiği bildirilmektedir. Bizim olgu serimizdeki tüm olgularda semptomatik tedavi ve kan şekeri regülasyonu sonrası üç ay içinde tam klinik düzelme izlendi.

Sonuç:
Hemiballismus veya hemikore tablosu ile başvuran hastalarda yalnızca serebrovasküler olaylar değil, metabolik nedenler de mutlaka araştırılmalıdır. Tip2 DM öyküsü anamnezde sorgulanmalı, öyküsünde yer almayan hastaların yeni tanı diyabet hastası olabileceği unutulmamalıdır.

Anahtar Kelimeler: Diyabet, hemiballismus, hemikore, ketoasidoz

Beyin BT- KR MR görüntüleri

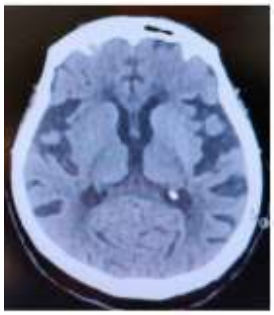

OLGU 4

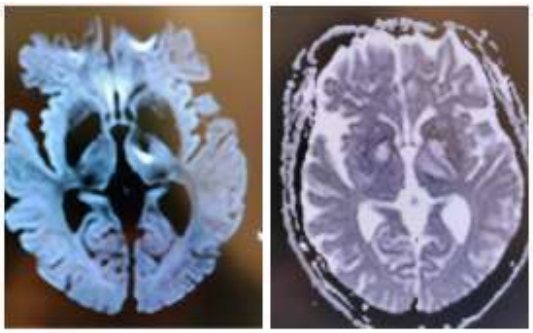

OLGU 5

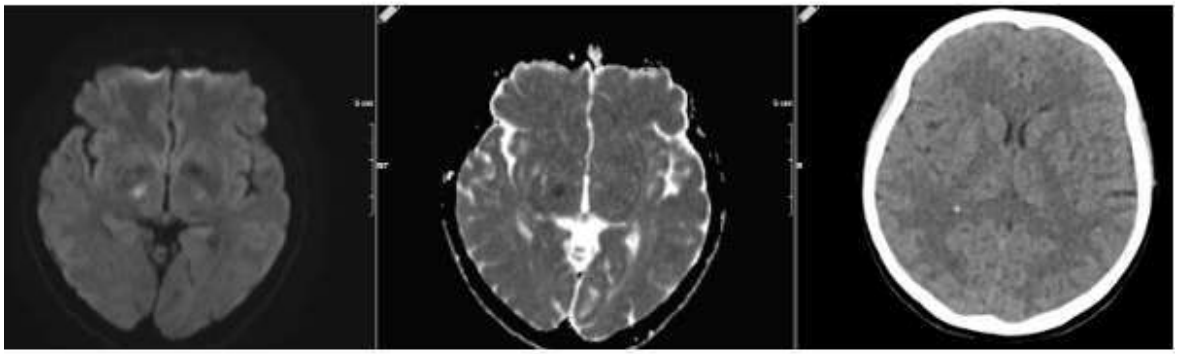

OLGU 6

Olgu 4-5-6

Beyin BT- KR MR görüntüleri

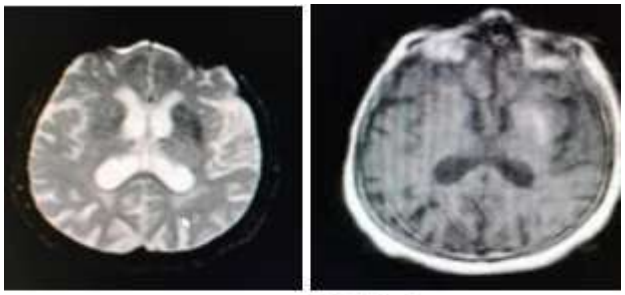

OLGU 1

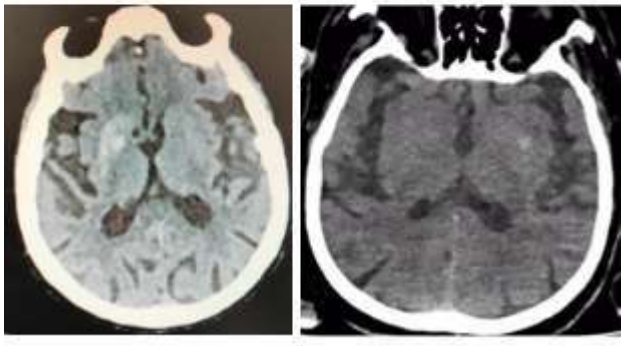

OLGU 2 OLGU 3

Olgu 1-2-3

EP – 499 İDİOPATİK PARKİNSON HASTALARINDA FONKSİYONEL BARSAK HASTALIKLARININ ROMA IV KRİTERLERİ İLE DEĞERLENDİRİLMESİ

MERVE UZUN[1], ZEHRA YAVUZ[1], TURAY MUTLU[1], DİLEK İSCAN[1], GÜRKAN DEGİRMENCİOGLU[2], MEHMET HANİFİ ÇANAKCI[2], ISMET MELEK[1], HALİL ONDER[1], SELİM SELÇUK ÇOMOĞLU[1]

[1]ANKARA ETLİK ŞEHİR HASTANESİ, NÖROLOJİ KLİNİĞİ
[2]ANKARA ETLİK ŞEHİR HASTANESİ, GENEL CERRAHİ KLİNİĞİ

Amaç:
Gastrointestinal semptomlar, idiopatik Parkinson hastalığında (iPH) sık görülebilen ve yaşam kalitesini etkileyen non-motor bulgulardandır. Bu çalışmada, iPH'de fonksiyonel barsak hastalıklarının sıklığını Roma IV kriterleri ile belirlemek ve klinik yansımalarını incelemek amaçlanmıştır.

Materyal-Metod:
Bu kesitsel çalışmaya, nöroloji ve gastroenteroloji polikliniğine ardışık başvuran 64 iPH hastası ile 64 sağlıklı kontrol dahil edildi. Önceden bilinen majör gastrointestinal hastalık (ör. inflamatuar barsak hastalığı, çölyak, ülser), gastrointestinal cerrahi öyküsü, gastrointestinal fonksiyonları etkileyebilecek ilaç kullanımı, diğer nörolojik veya psikiyatrik hastalık varlığı ve sistemik/metabolik hastalıklar hariç tutuldu. Tüm katılımcılar Roma IV Diyagnostik Anketi (R4DQ) ile FBH açısından değerlendirildi. Parkinson hastalarında ek olarak PDQ-39, Non-Motor Semptomlar Anketi (NMSS), Hamilton Anksiyete ve Depresyon Ölçekleri ile Gastrointestinal Yaşam Kalitesi İndeksi (GIQLI) uygulandı. İstatistiksel analizlerde parametrik ve non-parametrik karşılaştırmalar, korelasyon ve regresyon modelleri kullanıldı.

Bulgular:
iPH grubunun yaş ortalaması 65,3±8,8 yıl, kontrol grubunun 43,3±11,9 yıl olup anlamlı farklılık gösterdi ($p<0,001$). Cinsiyet dağılımı da gruplar arasında farklıydı ($p=0,001$). FBH sıklığı iPH (%20,3) ve kontrol grubunda (%21,9) benzer bulundu ($p=0,828$). FBH varlığı İPH'de daha yüksek PDQ-39, NMSS-dikkat/bellek ve NMSS-cinsel skorları ile ilişkiliydi ($p<0,05$). Çok değişkenli lojistik regresyon FBH varlığını öngören bağımsız faktör göstermedi. Hastalık süresi, PDQ-39 ve NMSS toplam skorları ile pozitif korelasyon gösterdi ($p<0,001$).

Sonuç:
iPH'de FBH sıklığı sağlıklı kontrollerden farklı bulunmadı. Ancak FBH varlığının, yaşam kalitesinde ve belirli non-motor semptomlarda ek yük oluşturduğu görüldü. Bulgular, idiopatik Parkinson hastalarında gastrointestinal semptomların multidisipliner ve psikiyatrik açıdan bütüncül değerlendirilmesi gerektiğini göstermektedir.

Anahtar Kelimeler: Fonksiyonel Gastrointestinal Bozukluklar, İdiyopatik Parkinson Hastalığı, Nörolojik Semptomlar, Sindirim Sistemi, Yaşam Kalitesi

EP – 500 DİPLOPİ İLE SEYREDEN HANDL SENDROMU: NADİR BİR OLGU SUNUMU

SELVA ALTUNTOP, MUSTAFA GÜNGÖR, LEVENT ÖCEK, PINAR ORTAN

İZMİR ŞEHİR HASTANESİ

Giriş:
HaNDL (syndrome of transient headache and neurological deficits with CSF lymphocytosis) sendromu, migren benzeri baş ağrısı epizodları ile beraber geçici nörolojik defisitin görüldüğü, beyin omurilik sıvısında (BOS) lenfositoz saptanan inme ve ensefaliti taklit edebilen, nadir bir sendromdur. Tanısı, en az 4 saat süren migren benzeri baş ağrısı epizodları ile beraber güçsüzlük, duyusal bulgular ve/veya afazinin olması, BOS'ta lenfosit pleositozunun (>15 beyazküre/µl) tespit edilmesi, şikayetlerin kendiliğinden düzelmesi ile konulur. Bu olgumuzda, diplopi bulgusu olan HaNDL sendromu sunulacaktır.

Olgu:
Otuzbir yaşında kadın hasta aniden başlayan oksipital ve frontal bölgelerde belirgin, zonklar tarzda, bulantının da eşlik ettiği baş ağrısı ve çift görme şikayetleri ile acil servise başvurdu. Nörolojik muayenesinde genel durum orta, şuur hafif konfüze, bilateral horizontal diplopisi ve sağ hemihipoestezi mevcuttu, ense sertliği ve menings irritasyon bulgusu yoktu. Hastanın beyin BT ve BT anjiografisinde patoloji izlenmedi. Hastanın semptomları servis yatışını takiben geriledi. Ayırıcı tanıya yönelik lomber ponksiyonda BOS açılış basıncı 22 cmH2O saptandı.100/mm3 lenfositik pleositoz, glukoz düzeyi 57 mg/dL ve protein düzeyi 55 mg/dl saptandı. Yapılan kranyal MRI ve MR venografide akut bir lezyon saptanmadı. Kan ve BOS incelemesinde yapılan tüm mikrobiyolojik tetkikler negatifti. Hastanın elektroensefalografi tetkiki normal saptandı. Yatışının yedinci gününde tam düzelme ile taburcu edildi.

Tartışma:
Nöroloji pratiğinde şiddetli baş ağrısı, nörolojik defisit ve BOS'ta lenfositik pleositoz saptanması durumunda HaNDL sendromuda akla gelmelidir. Kendiliğinden düzelebilen bir hastalık olması, baş ağrısı karakterinin migrene benzemesi, etiyolojinin tam aydınlatılamamış olması, nadir görülmesi, kendine has BOS bulgularının olması ve geçici nörolojik defisitler görülen olgularda ayırıcı tanıda akılda tutulması için olgumuz sunuma değer bulunmuştur.

Anahtar Kelimeler: Baş ağrısı, Diplopi, HaNDL sendromu, Lomber ponksiyon

EP – 502 NÖRONAL SEROID LİPOFUKSİNOZ TEDAVİSİNDE YENİ BİR ADIM: ENZİM REPLASMANI – BİR OLGU SUNUMU

PINAR ELKOCA, ZUHAL YAPICI OBUZ, PINAR TOPALOĞLU

İSTANBUL ÜNİVERSİTESİ, İSTANBUL TIP FAKÜLTESİ, NÖROLOJİ ANABİLİM DALI, ÇOCUK NÖROLOJİSİ BİLİM DALI

Nöronal seroid lipofuksinozis (NCL), 2-6 yaş arasındaki çocukları etkileyen, nörodejeneratif depolama bozuklukları grubunu temsil eder. Hastalar, normal gelişimi takiben gelişen dirençli nöbetler, görme kaybı, ataksi başta olmak üzere ilerleyici motor ve mental gerileme bulguları gösteriler. En sık görülen NCL alt tipi olan tip 2, geç infantil dönemde başlar. Bu olgumuzda, İTF Nöroloji Anabilim Dalı'nda ilk kez uyguladığımız enzim replasman tedavisi ve sonuçlarını inceledik.

Altı yaşında kız çocuk, 36. haftada sezaryen doğumla doğmuş, 4 yaşına kadar nörogelişimsel basamakları vaktinde tamamlamıştır. Hastanın 4 yaşındayken atonik nöbetleri başladığı, 7-8 ay sonra dalma nöbetleri eklenen hastanın bir kez jeneralize tonik-klonik (JTK) nöbeti olduğu belirtildi. Bu süreçte konuşma yetisinde azalma, yürümekte zorlanmaya başladığı öğrenildi. Klobazam, levetirasetam ve valproat tedavileriyle jeneralize nöbetleri durmuş, dalma ve sıçrama nöbetlerinin her gün devam etmiştir. Bu yakınmalarla tarafımıza başvuran, anne babası kuzen olan hastaya yapılan genetik incelemede TPP1 geninde mutasyon saptanarak NCL Tip 2 tanısı konuldu. Hastaya intraventriküler serliponaz alfa enzim replasmanı tedavisi uygulanması amacıyla intraventriküler ommaya kateteri takıldıktan sonra ilk infüzyon tedavisi uygulandı. İki hafta aralıklarla uygulanan toplam dört kür tedavi sonrası hastanın miyoklonik nöbetleri tama yakın geriledi. Hasta göz teması kurmaya ve basit kelimeler çıkarmaya başladı. Dördüncü dozdan sonra tedaviye üç ay ara verildi, sonrasında 1 ay arayla iki kez daha ilaç uygulanan hastanın takiplerine devam edilmektedir.

Günümüzde enzim replasman tedavileri ile hastalığın yavaşlatılmasına yönelik tedaviler heyecan vericidir.Dirençli epilepsi, ataksi ve kognitif gerileme izlenen hastalarda, ailede akrabalık öyküsü de varsa ayırıcı tanı listesinde yer alması, biyolojik tedavilerin erken dönemde başlanabilmesi için gerekmektedir.

Anahtar Kelimeler: Enzim replasman tedavisi, mental retardasyon, nöbet

EP – 511 SPİNAL ANESTEZİ SONRASI BENİGN İNTRAKRANİAL HİPOTANSİYON GELİŞİMİYLE OLUŞAN VENÖZ SİNÜS TROMBOZU

FATMAGÜL TOKER, ÖZLEM RAHİME DERE, NAZENİN HAŞİMİNİYA, ÇAĞRI CANSU, SEMA NUR ERDEM, ALEVTİNA ERSOY

ERZİNCAN BİNALİ YILDIRIM ÜNİVERSİTESİ, NÖROLOJİ ANA BİLİM DALI, ERZİNCAN

Giriş:
Serebral venöz sinüs trombozu (VST) beyinde venöz kanı taşıyan dural venöz sinüslerde pıhtı oluşmasına bağlı gelişen dolaşım bozukluğu ve beraberinde ortaya çıkan klinik bir durumdur. Biz bu bildiride spinal anestezi sonrası benign intrakranial hipotansiyona bağlı gelişen venöz sinüs trombozunu sunmak istedik.

Olgu:
Öncesinde herhangi hastalığı olmayan ve ilaç kullanmayan 25 yaşındaki erkek hastaya, spinal anestezi ile pilonidal sinüs nedeniyle ameliyat edildikten bir gün sonra başlayan baş ağrısından dolayı spinal anesteziye bağlı intrakraniyal hipotansiyon düşünüldü ve uygun tedavi başlandı. Baş ağrısının devam edilmesi üzerine çekilen kranial MR ve MR venografide venöz sinüs trombozu gözlendi. Genetik trombofili panelinde Faktor V Leiden, Faktor II, MTHFR 677/1298A ve PAI gen heterozigot mutasyonu saptandı. Antikoagülan tedavisi altında iken şikayetleri gerileyen, nörolojik defisit ve nöbet olmayan hasta varfmadin ile taburcu edildi.

Tartışma:
Serebral VST gelişen hastaların %85'inden fazlasında pıhtılaşmaya eğilim artıran en az bir hastalık saptanmaktadır. Hastamızda kanın pıhtılaşma eğilimini artıran beş gende heterozigot mutasyon tespit edilmiştir. Literatürde, tromboz riski olmayan hastalarda bile nadir görülebilecek olaylar olarak anestezi sonrası serebral ven trombozu olgusu ve kronik beyin omurilik sıvısı kaçağı ile birlikte spinal anestezi sonrası superior sagital sinüs trombozu olgusu tanımlanmıştır. Olgumuzun ise genetik hiperkoagulabilite zemininde öncelikle spinal anesteziye bağlı benign intrakranial hipotansiyon, ardından serebral ven trombozu gelişmiştir.

Sonuç:
Venöz sinüs trombozun, genellikle trombofili, dural travma, oral kontraseptifler kullanımı gibi nedenleri vardır. Hızlı tedavi edilirse prognozu iyidir. Spinal anestezi sonrası gelişen baş ağrısı öncelikle intrakranyal hipotansiyonu düşündürse bile, uygun tedavi ile geçmeyen, hatta kötüleşen baş ağrısı olası venöz sinüs trombozunu akla getirmelidir.

Anahtar Kelimeler: Spinal Anestezi, İntrakranial Hipotansiyon, Venöz Sinüs Trombozu

Resim 1 a-c

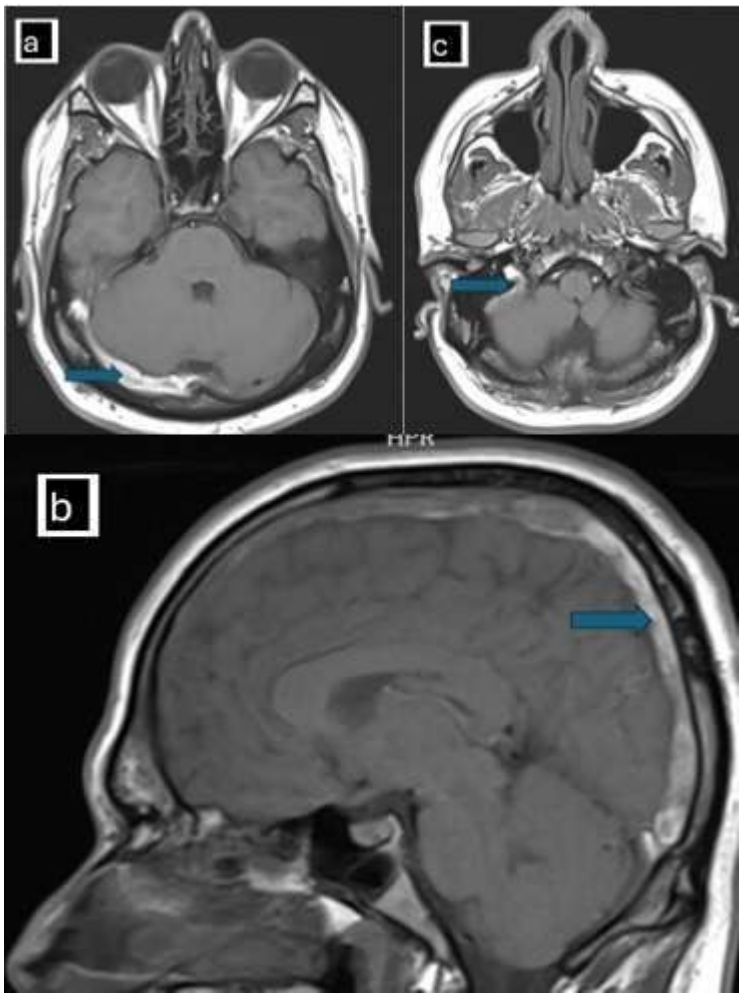

Resim 1 a-c. Kranial MRG kontrastsız T1 sekansında: a - sağ transvers sinüste trombüse ait hiperintensite (mavi ok), b – süperior sagital sinüste trombüse ait hiperintensite (mavi ok), c – sağ sigmoid sinüste trombüse ait hiperintensite (mavi ok).

Resim 2 a-c

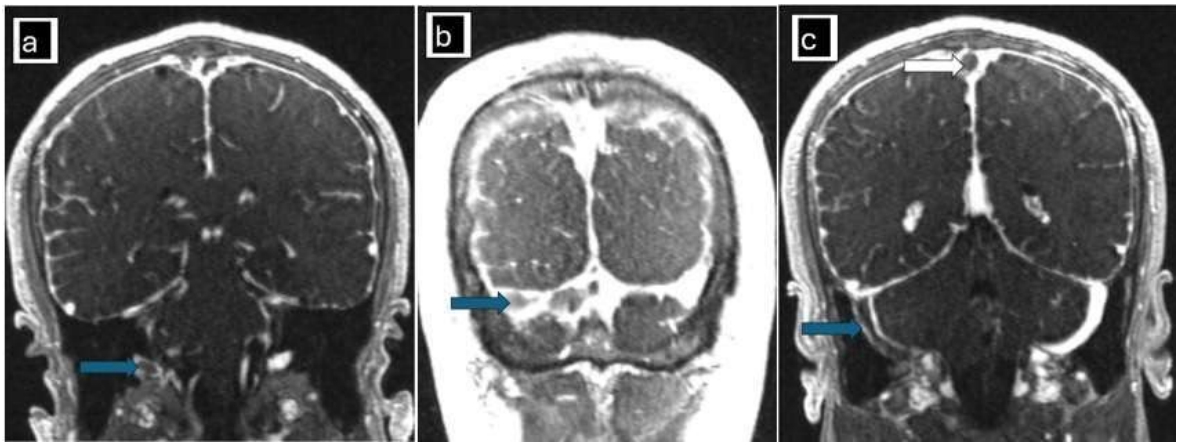

Resim 2 a-c. Kontrastlı beyin MR venografi: a – sağ jugular vende trombüse ait hipointensite (mavi ok), b – sağ transvers sinüste trombüse ait hipointensite (mavi ok), c – sağ sigmoid sinüste trombüse ait hipointensite (mavi ok), superior sinüste trombüse ait hipointensite, delta-işareti (beyaz ok).

EP – 512 KARDİYAK ARREST SONRASI HİPOKSİK-İSKEMİK ENSEFALOPATİ İLE İLİŞKİLİ PARKİNSONİZM: NADİR BİR OLGU SUNUMU

İREM YAKICI, MİRAY ERDEM

SAĞLIK BİLİMLERİ ÜNİVERSİTESİ, ADANA ŞEHİR EĞİTİM VE ARAŞTIRMA HASTANESİ, NÖROLOJİ ANA BİLİM DALI, ADANA

Hipoksik-iskemik ensefalopati (HİE), oksijen ve/veya glukoz yetersizliği sonucu gelişen yaygın beyin hasarıdır. Metabolik olarak aktif bölgelerden özellikle bazal gangliyonlar bu durumdan daha fazla etkilenir. HİE'ye sekonder parkinsonizm oldukça nadir olup literatürde sınırlı sayıda olgu ile tanımlanmıştır.

Otuz bir yaşında, madde kullanım öyküsü bulunan erkek hasta, kardiyak arrest sonrası 10 dakika kardiyopulmoner resüsitasyon uygulanarak yoğun bakımda bir hafta mekanik ventilasyon desteği almış olup takiplerinde aspirasyon pnömonisi tedavisinin ardından taburcu edilmiş. Taburculuktan bir hafta sonra hareketlerde yavaşlama yakınması ile nöroloji polikliniğine başvurdu. Nörolojik muayenede sağ elde belirgin bilateral istirahat tremoru ile akinetik-rijid parkinsonizm tablosu saptandı. Manyetik rezonans görüntülemede bilateral kaudat nükleus başı ve gövdesi, putamen, periventriküler beyaz cevher ve derin subkortikal alanlarda simetrik T2 hiperintens sinyal değişiklikleri saptandı. (Şekil 1 a-b). Düşük doz levodopa/benserazid tedavisi ile klinik bulgularında belirgin düzelme izlendi.
HİE sonrası parkinsonizm gelişimi nadir olmakla birlikte, bu olasılık hastaların uzun dönem izlemlerinde mutlaka akılda tutulmalıdır. Sunulan olgu, kardiyak arrest sonrası gelişen HİE'ye bağlı akinetik-rijid sendromda levodopa tedavisinin klinik açıdan anlamlı yarar sağlayabileceğini ortaya koymaktadır. Bu nedenle HİE sonrası dönemde motor bulguların dikkatle değerlendirilmesi, tedavi planlaması açısından büyük önem taşımaktadır.

Anahtar Kelimeler: Akinetik-rijid sendrom, Hipoksik-iskemik ensefalopati, Sekonder parkinsonizm

Şekil 1 a-b: Aksiyel beyin MRG T2-FLAIR sekansları

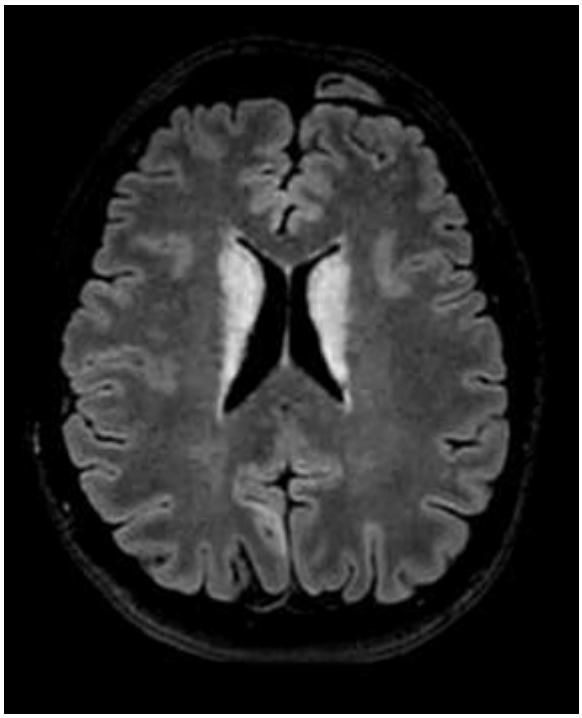

(b) Bilateral periventriküler beyaz cevher ve derin subkortikal alanlarda simetrik hiperintens sinyal değişiklikleri

Şekil 1 a-b: Aksiyel beyin MRG T2-FLAIR sekansları

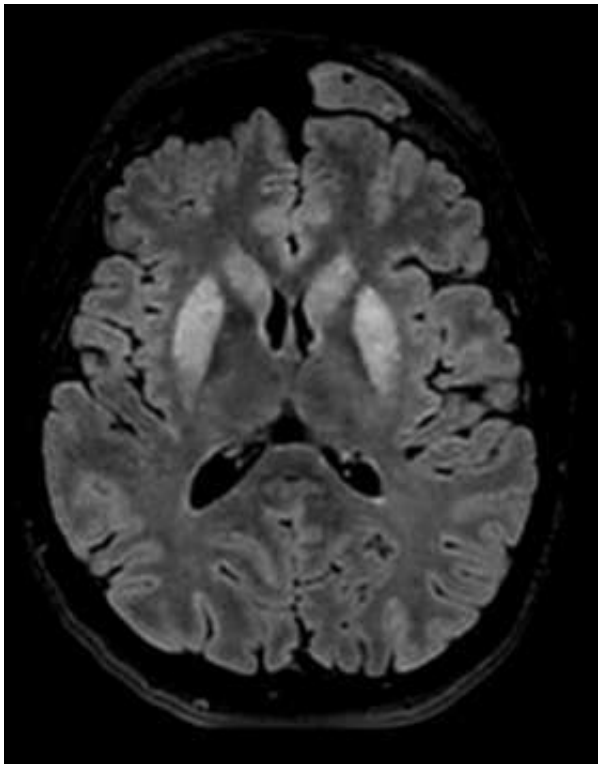

(a) Bilateral kaudat nükleus baş ve gövdesi ile putamen düzeylerinde simetrik hiperintens sinyal değişiklikleri

EP – 513 FRONTAL DAVRANIŞSAL ENVANTERİ İLE DESTEKLENEN AĞIR EVRE DAVRANIŞSAL VARYANT FRONTOTEMPORAL DEMANS: BİR OLGU SUNUMU

İREM YAKICI, ZEYNEP SELCAN ŞANLI, VAHİDE DENİZ YERDELEN

SAĞLIK BİLİMLERİ ÜNİVERSİTESİ, ADANA ŞEHİR EĞİTİM VE ARAŞTIRMA HASTANESİ, NÖROLOJİ ANA BİLİM DALI, ADANA

Frontotemporal demans (FTD), erken başlangıçlı demansların en önemli nedenlerinden biridir. Davranışsal varyant FTD (bvFTD), kişilik değişiklikleri, disinhibisyon, dürtü kontrol bozuklukları ve yürütücü işlev kaybı ile karakterizedir. Bu bildiride, hızlı progresyon gösteren ve ileri evre davranışsal semptomların baskın olduğu nadir bir young-onset bvFTD olgusu sunularak literatüre katkı sağlanması amaçlanmıştır.

Polikliniğimize başvurduğunda 3 yıldır “demans” tanısıyla dış merkezde izlenmekte olan 54 yaş kadın hastanın ilk semptomları arasında unutkanlık, kişilik değişiklikleri, mekân ve zaman oryantasyonunda bozulma, uygunsuz davranışlar ve kaybolma öyküsü olduğu öğrenildi. Son aylarda inkontinans, özbakım kaybı, iştah artışı, konuşmada kısıtlılık ve çevreye ilgisizlik gelişmesi üzerine polikliniğimize başvurdu. Yapılan nöropsikolojik değerlendirmede bilinci açık, oryantasyonu ileri derecede kısıtlı olarak değerlendirildi. Hastalığına yönelik içgörüsünün olmadığı, spontan dikkat bozukluğu ve duygulanımda küntlük tespit edildi. Frontal Davranışsal Envanteri (FBI): 47 puan (ileri derecede davranışsal bozukluk) ve Clinical Dementia Rating (CDR): 3 (ağır evre demans) olarak belirlendi. EEG’de diffüz yavaşlama, MRG’de frontal ve anterior temporal atrofi, PET-BT’de frontal ve parietotemporal hipometabolizma saptandı. Hastadan istenilen genetik testler henüz sonuçlanmamış olup mevcut bulgular ışığında hastaya bvFTD tanısı konuldu.

Bu olgu, orta yaşta başlayan unutkanlık, kişilik değişiklikleri, uygunsuz davranışlar ve hiperoralite gibi semptomların ilerleyerek agresyon, stereotipik davranışlar ve içgörü kaybı ile seyrettiği erken başlangıçlı bvFTD tablosunu göstermektedir. İlk başvuru merkezi sıklıkla psikiyatri kliniği olabilen ve ayırıcı tanıda akla gelmez ise kolayca atlanabilecek bu hastalarda ayrıntılı öykü, nörolojik muayene, nöropsikolojik testler ve multimodal beyin görüntülemeleri ile tanıya varılabileceği vurgulanmak istenmiştir. Literatürde nadir görülen bu tip erken başlangıçlı ileri evre olguların paylaşılması, klinik deneyimin artırılması açısından önem arz etmektedir.

Anahtar Kelimeler: Erken başlangıçlı demans, Frontotemporal demans, Frontal Davranışsal Envanteri

Resim 1. 2023 PET BT

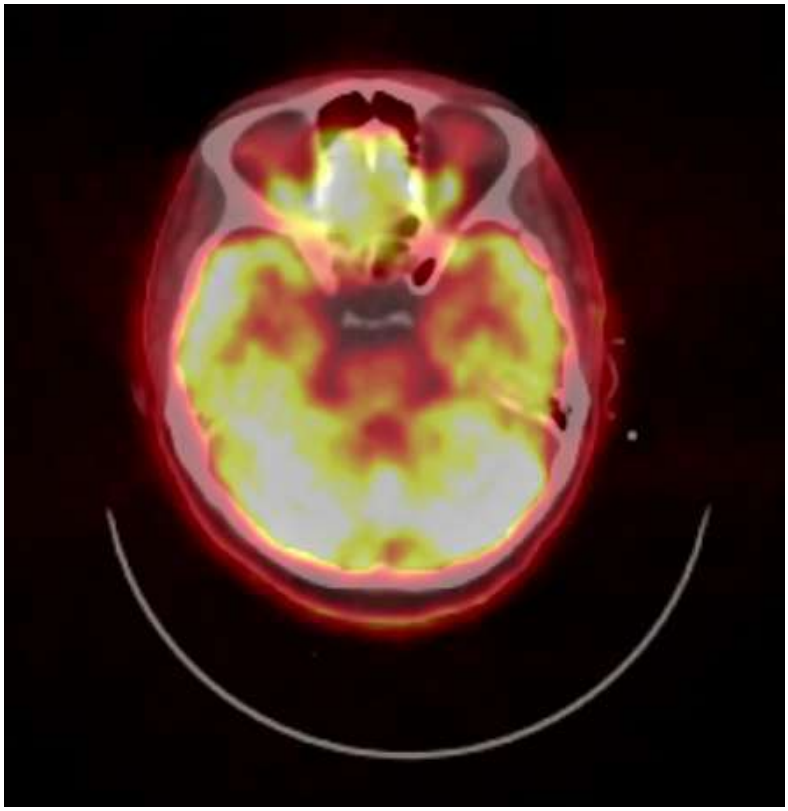

Bilateral parietotemporal hipometabolizma ve frontal lob aktivite azalması

Resim 2. 2023 Beyin MRG

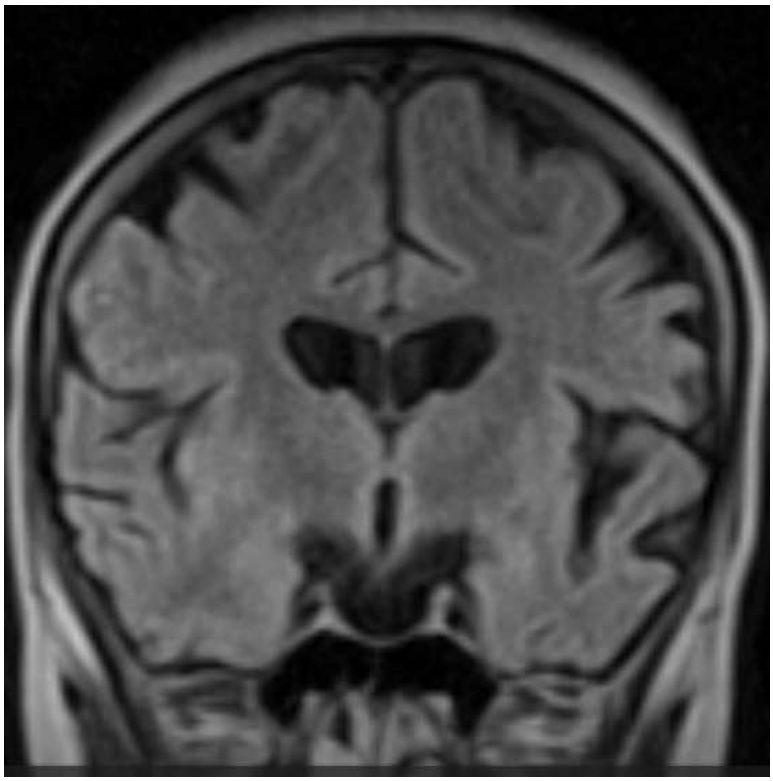

Solda daha belirgin olmak üzere bilateral frontal ve anterior temporal atrofi ile ventriküler genişleme

EP – 515 SJÖGREN SENDROMUNUN SANTRAL SİNİR SİSTEMİ TUTULUMU: DÖRT OLGU SERİSİ

ESRA AŞLAKCI KAHRAMAN, ZELİHA NUR IRMAK, RECAİ TÜRKOĞLU, CEMİLE HANDAN MISIRLI

TC SAĞLIK BAKANLIĞI İSTANBUL HAYDARPAŞA NUMUNE EĞİTİM VE ARAŞTIRMA HASTANESİ

Amaç:
Sjögren sendromu (SS), santral ve periferik sinir sisteminde heterojen nörolojik bulgulara yol açabilen otoimmün bir hastalıktır. Nörolojik bulgular, sistemik belirtilerden önce ortaya çıkabilir ve multipl skleroz (MS) gibi otoimmün demiyelinizan hastalıkları taklit edebilir. Bu bildiride, SS'nin nörolojik tutulumu ile başvuran ve SS–MS birlikteliği açısından tartışılan dört olgu sunulmaktadır.

Olgu:
Olguların ikisinde temporal lob ve kortikal tutulumla ensefalit benzeri tablo görülürken, bir olguda vaskülitik-demiyelinizan beyaz cevher lezyonları, diğerinde ise tekrarlayan spinal ataklar saptanmıştır. Serolojik testler ve dudak/tükürük bezi biyopsileri ile SS tanısı desteklenmiş, enfeksiyöz ve paraneoplastik nedenler dışlanmıştır. Hastaların bir kısmı yüksek doz kortikosteroid ve immünsüpresif tedavilere iyi yanıt vermiş, birinde rituksimab tedavisi gerekmiştir.

Sonuç:
Sjögren sendromunda nörolojik tutulum heterojen kliniklerle seyredebilir ve bazen sistemik bulgulardan önce ortaya çıkabilir. MS ile örtüşen demiyelinizan lezyonlar tanısal güçlük yaratabilir. Olgularımız, SS' nin yalnızca klasik oküler-oral belirtilerle sınırlı olmadığını; merkezi sinir sistemi sendromlarının ayırıcı tanısında mutlaka akılda tutulması gerektiğini göstermektedir.

Anahtar Kelimeler: Demiyelinizan Hastalık, Ensefalit, Multiple Skleroz, Sjögren Sendromu

Ensefalopati tablosu ile başvuran birinci olgumuzda T2 Flair sağ temporal hiperintensitesi ve T1 sekansında kontrast tutulumu

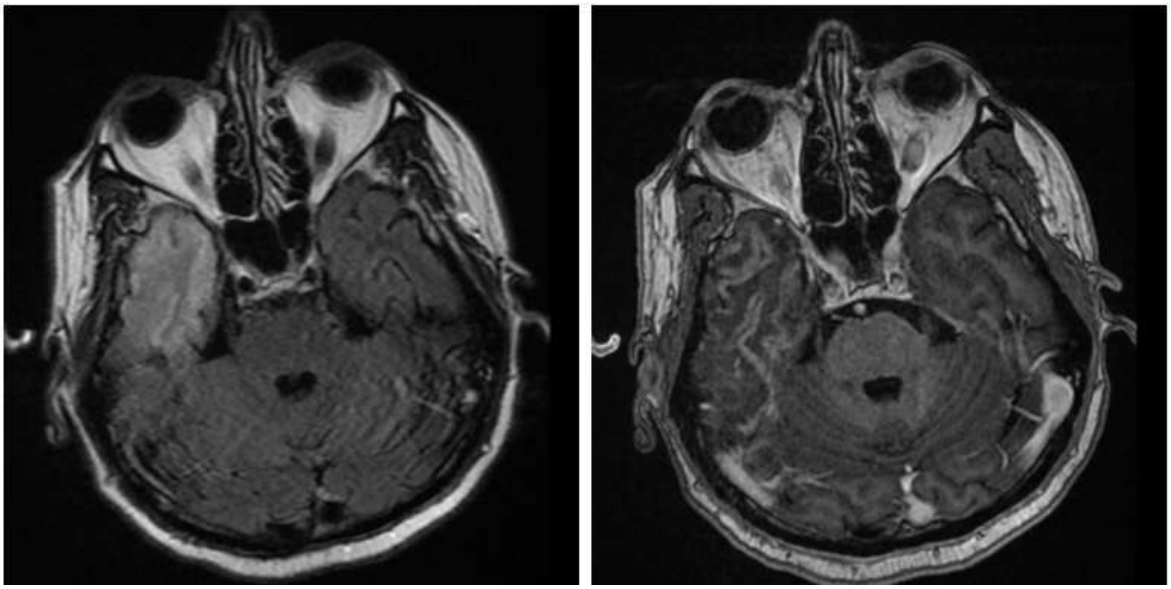

İkinci Sjögren Sendromu tanısı alan olgumuzun 2019 ve 2025 yılları T2 Flaır MRG Sekansları

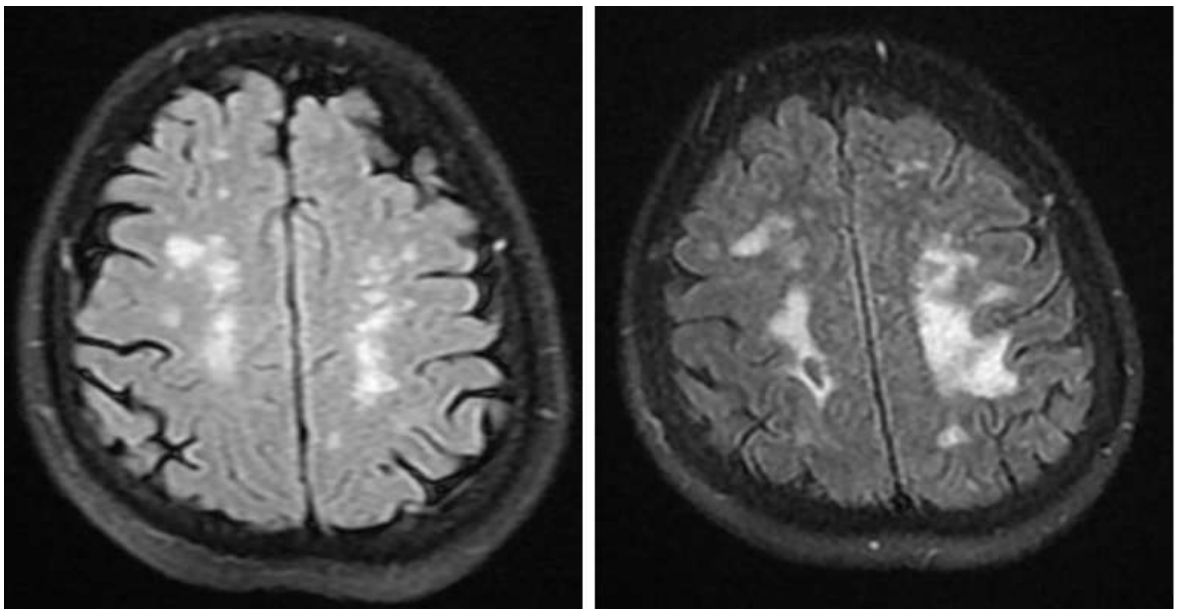

EP – 516 BAŞ AĞRISI İLE BAŞVURAN TÜMEFAKTİF MULTİPLE SKLEROZ OLGULARI

DUYGU ÖZKAN YAŞARGÜN, ESRA AŞLAKCI KAHRAMAN, ZEKİYE FIRAT, RECAİ TÜRKOĞLU, CEMİLE HANDAN MISIRLI

TC SAĞLIK BAKANLIĞI İSTANBUL HAYDARPAŞA NUMUNE EĞİTİM VE ARAŞTIRMA HASTANESİ

Amaç:
Multipl skleroz (MS), genç erişkinleri sıklıkla etkileyen inflamatuvar ve nörodejeneratif bir hastalıktır. Tanı genellikle 30 yaş civarında ve akut nörolojik ataklarla konur. Son çalışmalar, baş ağrısının MS hastalarında inflamasyona bağlı gelişebileceğini ve hastalık aktivitesine işaret edebileceğini göstermektedir. Bu bildiride, yeni başlayan baş ağrısı ile başvuran MS hastalarında tümefaktif lezyon varlığı araştırılmıştır.

Gereç-Yöntem:
MS merkezimize başvuran, önceden baş ağrısı öyküsü olmayan, bir haftadan uzun süren, sıkıştırıcı veya zonklayıcı tarzda baş ağrısı şikâyeti bulunan hastalar değerlendirildi. Kranial manyetik rezonans görüntülemeleri (MRG) analiz edilerek aktif lezyon varlığı araştırıldı.

Bulgular:
Birinci olguda (39 yaş kadın, MS tanısı 2021), tekrar eden kısa süreli sıkıştırıcı baş ağrıları nedeniyle yapılan MRG'de sağ parietal juktakortikal alanda 1,5 cm çapında periferal kontrast tutulum gösteren lezyon saptandı. İkinci olguda (34 yaş kadın, MS tanısı 2018), zonklayıcı baş ağrısı ile yapılan MRG'de sol parietal lobda kontrastlanan plak formasyonu izlendi. Üçüncü olguda (29 yaş erkek, MS tanısı 2024), bir aydır devam eden tüm başa yayılan sıkıştırıcı baş ağrısı ile başvurdu; sağ frontoparietal bölgede 2×2 cm boyutunda, periventriküler sınırları belirsiz tümefaktif lezyon tespit edildi. Tüm hastalara pulse steroid uygulandı; lezyon boyutlarında küçülme gözlendi ve baş ağrısı şikâyetleri tamamen kayboldu.

Sonuç:
MS hastalarında baş ağrısı, inflamasyona bağlı gelişen aktif lezyonların öncülü olabilir ve hastalık aktivitesine işaret edebilir. Bu nedenle baş ağrısı, MS'de dikkatle değerlendirilmesi gereken önemli bir semptomdur.

Anahtar Kelimeler: Baş ağrısı, Multiple skleroz, Tümefaktif lezyon

Şekil 1: Olguların sırasıyla Flair T2 Görüntüleri

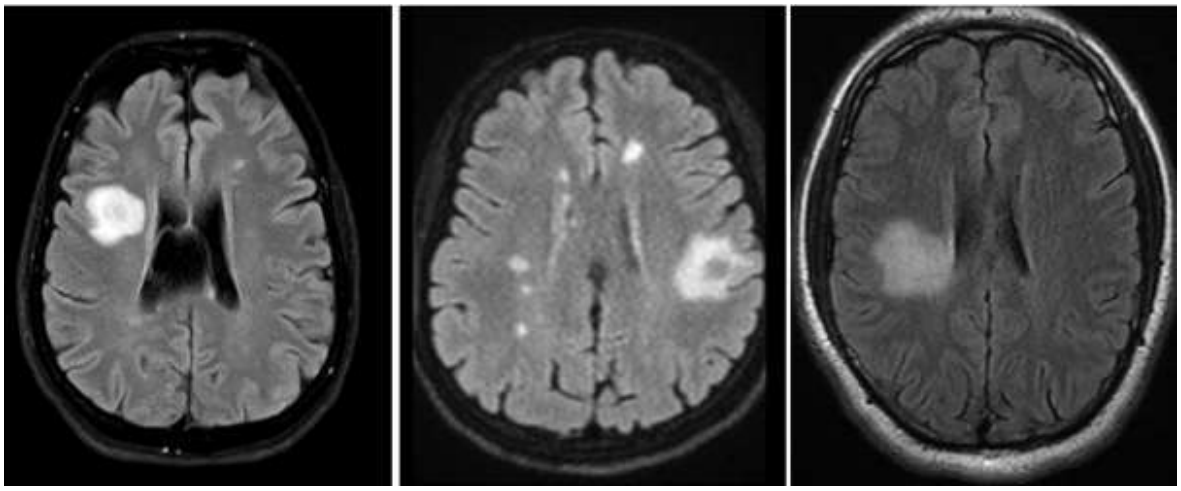

Şekil 2: Olguların sırasıyla Kontrastlı T1 Görüntüleri

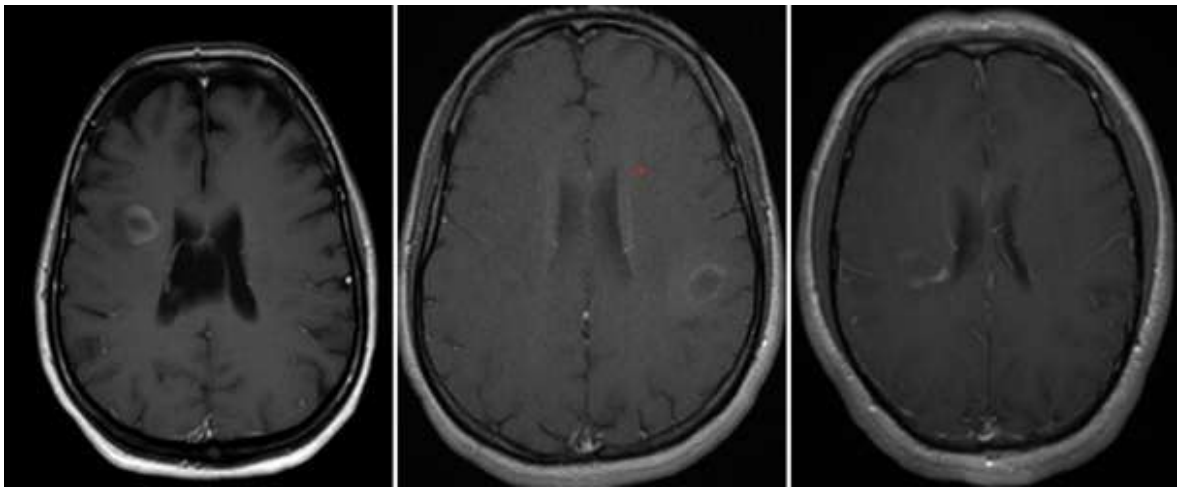

EP – 517 DİPLOPİ OLGULARINDA ETİYOLOJİ VE KLİNİK BULGULARIN DEĞERLENDİRİLMESİ

YILDIZ ARSLAN, AYŞE CEREN ÖZTÜRK, BEHİCE BİRCAN, YELİZ ÇİFTÇİ, BEDİLE İREM TİFTİKÇİOĞLU

İZMİR BAKIRÇAY ÜNİVERSİTESİ ÇİĞLİ EĞİTİM VE ARAŞTIRMA HASTANESİ NÖROLOJİ KLİNİĞİ

Amaç:
Diplopi, kraniyal sinirler, nöromüsküler bileşke, ekstraoküler kaslar ve orbital patolojiler gibi geniş bir etiyolojiye sahip önemli bir nörooftalmolojik semptomdur. Diplopinin en sık nedenleri mikrovasküler kraniyal sinir paralizileri, myastenia gravis, idiopatik intrakraniyal hipertansiyon, demiyelinizan hastalıklar, orbital patolojiler ve travmadır. Daha nadir nedenler arasında ise anevrizmalar, intrakraniyal kitleler, infiltratif hastalıklar ve konjenital paraliziler yer alır. Bu çalışmada, diplopi nedeniyle başvuran olgularda etiyolojik nedenlerin ve klinik özelliklerin değerlendirilmesi amaçlandı.

Yöntem:
Ocak 2023–Ağustos 2025 arasında diplopi tanısıyla Nöroloji servisinde tetkik ve tedavi edilen 55 olgu retrospektif olarak incelendi. Hastaların demografik verileri, anamnez ve nörolojik muayene bulguları, laboratuvar testleri, nörogörüntüleme ve elektrofizyolojik inceleme sonuçları değerlendirildi.

Bulgular:
Olguların yaş ortalaması 59 olup, %52,7'si kadın, %47,3'ü erkekti. Etiyolojik incelemede Myastenia Gravis (%27,2) en sık neden olarak belirlendi. Bunu mikrovasküler nedenler (%20) ve idiopatik intrakraniyal hipertansiyon (%18,1) izledi. Diğer nedenler arasında serebrovasküler hastalıklar (%14,5), idiopatik nedenler (%7,2), multipl skleroz (%7,2) ve tek olgular halinde Guillain-Barré sendromu (Miller-Fischer varyantı), intrakraniyal kitle ve kavernöz sinüs trombozu (%1,8) saptandı. Görüntüleme bulgularında yalnızca bir olguda ICA oklüzyonu ve kavernöz sinüs trombozu izlendi. Laboratuvar sonuçlarında tüm olgularda tiroid fonksiyonları ve CRP normaldi; 21 hastada yeni tanı Diyabetes Mellitus saptandı.

Sonuç:
Diplopi etiyolojisi geniş bir spektruma sahip olup, çalışmamızda Myastenia Gravis ilk sırada yer almıştır. Bu durum, hasta popülasyonu ve seçilim kriterleriyle ilişkili olabilir. Bulgular, diplopinin etiyolojik spektrumunun klinik örnekleme göre değişebileceğini göstermekte ve tanıda ayrıntılı klinik değerlendirme ile uygun tetkiklerin önemini vurgulamaktadır. Diplopi prognozu büyük ölçüde etiyolojiye bağlıdır; erken tanı ve uygun tedavi ile morbidite ve mortalitenin azaltılabileceğine dikkat çekmek istenmiştir.

Anahtar Kelimeler: Diplopi, miyastenia gravis, nörolojik etiyolojiler

EP – 520 GIGYF2 VARYANTI İLE İLİŞKİLİ ERKEN BAŞLANGIÇLI, TREMOR-DOMİNANT PARKİNSON HASTALIĞI: OLGU SUNUMU

GÖZDE BARAN, BERİL TAŞDELEN, SERKAN DEMİR

SANCAKTEPE ŞEHİT PROF DR İLHAN VARANK EĞİTİM VE ARAŞTIRMA HASTANESİ, NÖROLOJİ KLİNİĞİ, İSTANBUL

Amaç:
GIGYF2, santral sinir sisteminde insülin ve IGF-1 üzerinden dopaminerjik aktivitenin kontrolünde rol oynayan bir gen olup PARK11 lokusunda bulunması nedeniyle Parkinson Hastalığı (PH) için aday genler arasında değerlendirilmektedir. Bu gen üzerine farklı kohortlarda yapılan çalışmalarda erken/atipik PH fenotipleriyle ilişkilendirilmiş olsa da kanıt düzeyleri tutarsızdır. Bu olguda, güçlü bir aile öyküsü eşliğinde GIGYF2 heterozigot varyantı bulunan erken başlangıçlı, tremor-dominant bir Parkinson hastasının klinik özellikleri ve tedavi yaklaşımından bahsedilmiştir.

Olgu:
56 yaş kadın hasta, 7 senedir Parkinson Hastalığı ile takipli olup zaman içerisinde şikayetlerinde artma ve tedaviden fayda görmeme sebebiyle kliniğimize başvurdu. Başvuru muayenesinde bradimimik, hipofonik olduğu, sağda belirgin istirahat tremoru, bradikinezi ve rijiditesi mevcuttu. Hastanın aile öyküsünde baba ve dedesinde PH olduğu öğrenildi. Rasajilin 1mg/gün, pramipeksol 4,5 mg/g, piribedil 150 mg/g, levodopa/benserazid 400/100 mg/g, levodopa/karbidopa/entakapon 450/112,5/600 mg/g, amantadin 300 mg/g tedavileri ile yanıt alınamadı. Apomorfin testinden de anlamlı fayda görülmedi. DAT-SCAN görüntülemesinde iki yanlı putaminerjik aktivite kaybı izlendi. Hastaya 2. Kez levodopa/benzerazid tedavisi denendi ve 800 mg/g tedavi ile tremorda belirgin düzelme izlendi. Genetik analizde GIGYF2 geninde c.2690G>A missense varyantı heterozigot olarak (önemi belirsiz değişiklik - VUS) saptandı ve OMIM'de PD ile ilişkilendirilmiş olduğu görüldü. Hastaya ailesel, erken başlangıçlı PH tanısı koyuldu.

Sonuç:
GIGYF2-ilişkili ailesel PH olgumuz, başlangıçta dopaminerjik yanıtsız görünen ancak titrasyonla levodopa yanıtı belirginleşen, tremor-dominant bir seyir göstermiştir. Bulgular, ailesel ve erken başlangıçlı PH'de genetik incelemenin ve VUS'ların aile bireyleri içerisinde fenotip-genotip korelasyonu ile yeniden değerlendirilmesinin önemini; tremor baskın hastalarda kombine semptomatik yaklaşımların fonksiyonelliği anlamlı artırabileceğini desteklemektedir.

Anahtar Kelimeler: Parkinson Hastalığı, GIGYF2, parkinson genetiği

EP – 521 HAFİF VE ORTA DERECEDE ÖZÜRLÜ MULTİPL SKLEROZLU HASTALARDA PLANTAR DUYUNUN YÜRÜYÜŞ, DENGE, SPASTİSİTE, FONKSİYONEL KAPASİTE VE YAŞAM KALİTESİ AÇISINDAN İNCELENMESİ

NAZLI GÜNGÖR EROĞLU[1,2], GÖKŞEN KURAN ASLAN[3], SEMRA OĞUZ[4], İPEK YELDAN[3], MELIH TÜTÜNCÜ[5], AKSEL SIVA[5]

[1]İSTANBUL ÜNIVERSITESI-CERRAHPAŞA, LISANSÜSTÜ EĞITIM ENSTITÜSÜ, FIZYOTERAPI VE REHABILITASYON ANA BILIM DALI, İSTANBUL, TÜRKIYE
[2]İSTANBUL AREL ÜNIVERSITESI, SAĞLIK BILIMLERI FAKÜLTESI, FIZYOTERAPI VE REHABILITASYON BÖLÜMÜ, İSTANBUL, TÜRKIYE
[3]İSTANBUL ÜNIVERSITESI-CERRAHPAŞA, SAĞLIK BILIMLERI FAKÜLTESI, FIZYOTERAPI VE REHABILITASYON BÖLÜMÜ, İSTANBUL, TÜRKIYE
[4]MARMARA ÜNIVERSITESI, SAĞLIK BILIMLERI FAKÜLTESI, FIZYOTERAPI VE REHABILITASYON BÖLÜMÜ, İSTANBUL, TÜRKIYE
[5]İSTANBUL ÜNIVERSITESI-CERRAHPAŞA, CERRAHPAŞA TIP FAKÜLTESI, NÖROLOJI ANA BILIM DALI, İSTANBUL, TÜRKIYE

Amaç:
Hafif ve orta derecede özürlü multipl sklerozlu hastaların plantar duyu, yürüyüş, denge, spastisite, fonksiyonel kapasite ve yaşam kalitesi parametrelerini karşılaştırmak ve plantar duyuyla bu parametrelerin ilişkisini incelemekti.

Materyal ve Metot:
Çalışmaya Genişletilmiş Özürlülük Durum Ölçeği'ne (EDSS) göre hafif (n=20, EDSS=0-3.5) ve orta derecede (n=20, EDSS=4-6.5) özürlü 40 MS hastası alındı. Plantar duyu Semmes-Weinstein Monofilaman Testi (SWMT), yürüyüş Zamanlı 25 Adım Yürüme Testi (T25FWT) ve Multipl Skleroz Yürüyüş Ölçeği-12 (MSWS-12v2T), denge Berg Denge Ölçeği (BBS), spastisite Modifiye Ashworth Skalası (MAS), fonksiyonel kapasite 6 Dakika Yürüme Testi (6MWT), yaşam kalitesi Multipl Skleroz Yaşam Kalitesi-54 (MSQOL-54) ile değerlendirildi.

Bulgular:
Sağ ayak birinci metatars başı SWMT, MSWS-12v2T, T25FWT, BBS, 6MWT, MSQOL-54-fiziksel sağlık orta derecede özürlü bireylerde daha kötüydü ($p<0.05$). MSWS-12v2T ile her iki ayağın birinci, ikinci-üçüncü ($r<0.40$), sol ayağın dördüncü-beşinci ($r=0.457$) metatars başı; BBS ile her iki ayağın birinci ($r<0.40$), sol ayağın ikinci-üçüncü ($r=-0.387$) metatars başı, topuk laterali ($r=-0.397$) ve mediali ($r=-0.452$); MAS gastroknemius'la sağ ayağın ikinci-üçüncü ($r=0.424$) metatars başı; 6MWT ile sol ayağın topuk mediali ($r=-0.410$); EDSS ile sağ ayağın birinci ($r=0.407$) metatars başı; MSQOL-54-fiziksel sağlık ile sağ ayağın birinci ($r=-0.378$) metatars başı plantar duyuları ilişkiliydi ($p<0.05$). Çoklu regresyon analizinde sol ayağın ikinci-üçüncü ($R^2=0.360$, $B=4.967$, $p=0.039$) ve dördüncü-beşinci ($R^2=0.378$, $B=7.080$, $p=0.023$) metatars başı plantar duyuları MSWS-12v2T için yordayıcıydı.

Sonuç:
MS'lilerde özürlülük ilerledikçe sağ ayağın birinci metatars başı plantar duyusu, yürüyüş, denge, fonksiyonel kapasite, yaşam kalitesi-fiziksel sağlık skorunun kötüleştiği; plantar duyuyla bu parametreler arasında düşük-orta düzeyde ilişki bulunmasına rağmen yalnızca sol ayağın ikinci-üçüncü, dördüncü-beşinci metatars başı plantar duyusunun MSWS-12v2T için açıklayıcı olduğu görüldü.

Anahtar Kelimeler: Değerlendirme, EDSS, Multipl skleroz, Plantar duyu.

EP – 522 AKUT ANTERİOR SPİNAL ARTER ISKEMİSİ; BİR OLGU

ASLAN ARDA ATALAR, PINAR TOSUN, MUSTAFA GÜNGÖR, NESLİHAN ESKUT, ASLİ KÖŞKDERELİOGLU

İZMİR ŞEHİR HASTANESİ, NÖROLOJİ ANA BİLİM DALI, İZMİR

Giriş:
Spinal kord kendine özgü vasküler anatomi ve embriyolojisi sebebi ile farklı etiyolojilerde miyelopatiler gelişebilir. Etiyolojide iskemi, vasküler malformasyonlar, kanama, cerrahi, vaskülitler yer almaktadır. Bu çalışmada patognomanik difüzyon MR görüntüsü ile tanı koyulan spinal iskemi olgusu sunuldu.

Olgu:
Bilinen tanılı hastalık öyküsü olmayan 53 yaş kadın hasta ani başlayan bacaklarda ağrı, güçsüzlük ve uyuşma şikayetleriyle başvurdu. İdrar/gayta inkontinansı yoktu. Nörolojik muayenesinde paraplejik, inguinal ligamene dek hipoestezi, bilateral lakayt saptandı. Beyin BT, Torakoabdominal aort BT anjiyografide patoloji saptanmadı. Torakal MRG'de T6-10 seviyesinde hiperintensite izlendi. Lomber ponksiyon yapıldı. Hücre sayımı, BOS biyokimyasında patoloji saptanmadı. Oligoklonal bant tip 1, IgG indeksi XX, NMO negatif, MOG negatif saptandı. Ön planda spinal iskemi düşünülen hastaya spinal difüzyon MRG çekildi. Spinal kord anteriorunda difüzyon kısıtlılığı izlendi. Antiagregan tedavi başlanan hasta rehabilitasyon programına alındı. Nöroloji kliniğimizde tetkiklerin tamamlanması ardından Fizik tedavi servisine devredildi.

Tartışma:
Uzun segment torakal myelopati etiyolojik nedenler yönünden ayrıntılı tetkik edilmelidir. Anterior spinal kord iskemisi ani gelişen paraplejik hastalarda ön planda akla gelmesi gereken patolojidir. Spinal diffüzyon MR uygun teknik ile erken saatlerde çekilmesi tanıya ulaşmaya büyük katkı sağlamaktadır. Olgumuz tipik radyolojik bulguları nedeniyle sunulmaya değer bulunmuştur.

Anahtar Kelimeler: Akut parapleji, spinal arter iskemisi, torakal MRG

Difüzyon MRG



Spinal difüzyon MRGde ADCde karşılığı olan difüzyon kısıtlılığı mevcut.

Torakal MRG



Torakal MRG T2 hiperintensite görüldü.

EP – 525 SİSTEMİK LUPUS ERİTEMATOZUSUN ATİPİK BİR NÖROLOJİK TUTULUMU

ÖMER ERAY YALAP, CEM DİNLER, CANAN YÜCESAN

ANKARA ÜNİVERSİTESİ TIP FAKÜLTESİ, NÖROLOJİ ANA BİLİM DALI, ANKARA

Giriş:
Sistemik lupus eritematozus (SLE) çeşitli sistem tutulumları yapabilen otoimmün bir hastalıktır. Demiyelinizan hastalık, transvers miyelit gibi nörolojik tutulumlar yapabilir (1, 2). Nörolojik tutulum kötü prognoz göstergesidir (3). Burada beyin sapı sendromu kliniğiyle başvuran bir vaka sunmaktayız.

Olgu Sunumu:
Kırk yaşında kadın hasta 5 gündür baş dönmesi, bulantı-kusma, 2 gündür yutma zorluğu, dengesizlik, dirençli hıçkırık yakınmalarıyla Ocak 2025'te başvurdu. Astım ve SLE tanıları mevcuttu. Düzenli ilaç kullanmıyordu. Muayenesinde bilateral görme keskinliği 20/50, horizonto-rotatuar nistagmus, bilateral palatal ark depresyonu, sol üst ve altta 4/5 kuvvet kaybı ile dismetri, sağda hemihipoestezi, vestibüler ataksi mevcuttu. Kanda ANA, ANCA, anti-dsDNA, anti SS-A pozitifti. MR incelemelerinde ponstan başlayan, C3 seviyesine uzayan, kanama alanları içeren, silik kontrastlanan T2 hiperintens lezyon görüldü. Beyin omurilik sıvısında (BOS) 318/mm³ lökosit (%60'ı nötrofil), protein artışı (71,8 mg/dL) saptandı; BOS enfeksiyon testleri ve oligoklonal bant negatif, IgG indeksi yüksekti. Aquaporin-4 ve MOG antikorları negatifti. Hasta takiplerde solunum sıkıntısı nedeniyle entübe edildi. Beş gün 1000 mg intravenöz metilprednizolon sonrası BOS'ta hücre sayısı 0, protein 27 mg/dL saptandı; bu tedaviye 10 gün devam edildi. Sonrasında hasta ekstübe edildi ve yutması düzeldi. Hemiparezi ve ataksisi devam eden hastanın diğer bulguları normale döndü ve MR'da lezyonun küçüldüğü gözlendi. Oral steroidle izlenen hastaya ritüksimab planlandı.

Tartışma:
Hemorajik uzun segment miyelit, SLE hastalarında nadiren karşılaşılabilen bir tablodur (4, 5). Lupus öyküsü olanlarda benzer tablolarla karşılaşıldığında, hızlıca immünsupresif tedaviye başlanması mortaliteyi ve engelliliği azaltmada önemli olabilir.

Anahtar Kelimeler: Sistemik Lupus Eritematozus, Miyelit, Hemorajik Miyelit, Ritüksimab, Steroid

Şekil 1

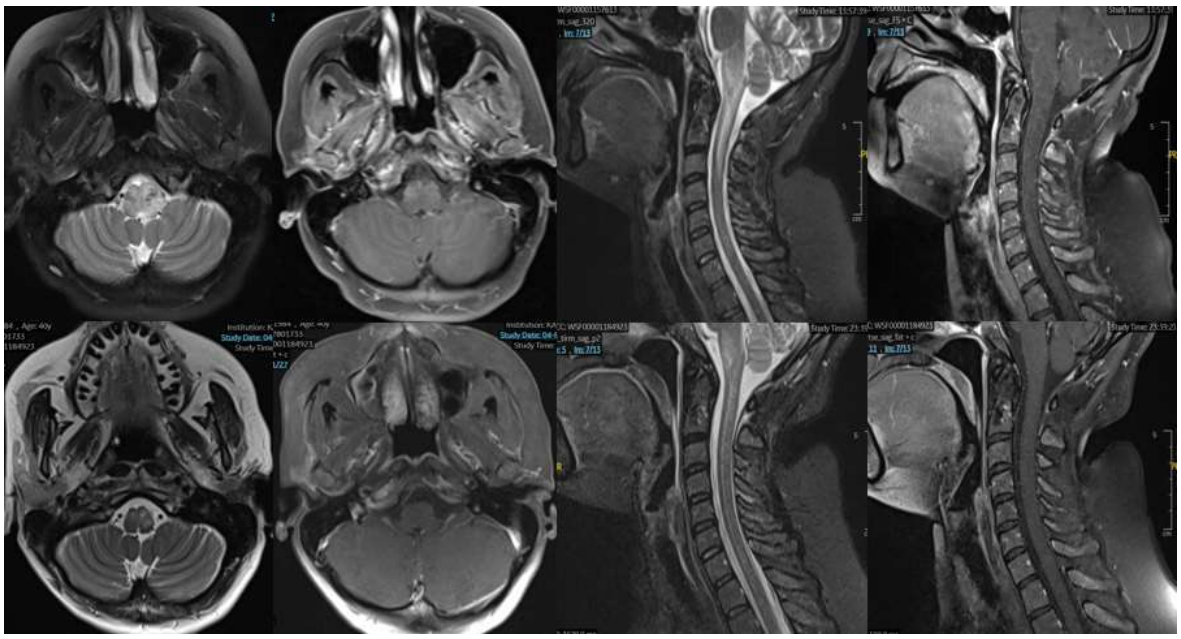

Lezyonun üstte soldan sağa sırasıyla T2 aksiyel, T1 kontrastlı aksiyel, T2 sagittal ve T1 kontrastlı sagittal servikal MRG kesitlerinde tedavi öncesi ve altta tedavisi sonrası görünümü

EP – 527 DERİN BEYİN STİMÜLASYONU SONRASI GEÇ BAŞLANGIÇLI NÖROMİYELİTİS OPTİKA SPEKTRUM BOZUKLUĞU OLGUSU

GÜLŞAH GÜLEN, TUĞÇE KUDAY, LEVENT ÖCEK, NESLİHAN EŞKUT, PINAR ORTAN

İZMİR ŞEHİR HASTANESİ, NÖROLOJİ KLİNİĞİ, İZMİR

Giriş:
Nöromiyelitis optika spektrum bozukluğu (NMOSB), merkezi sinir sisteminin başlıca optik sinir ve spinal kordunu tutan, anti-akuaporin-4(AQP4) antikorları ile ilişkili, otoimmün kaynaklı ağır seyirli bir hastalıktır. Parkinson hastalığında (PH) derin beyin stimülasyonu (DBS) etkin bir tedavi yöntemidir. Ancak, DBS'nin immün yanıtlar üzerine etkisi ve otoimmün hastalıklarla ilişkisi literatürde oldukça sınırlıdır. Biz de literatürde ilk kez DBS sonrası ortaya çıkan NMOSB olgumuzu sunmak istedik.

Olgu:
Yetmiş yaşında kadın hasta, iki hafta önce başlayan bilateral alt ekstremitelerde uyuşma, güçsüzlük ve idrar kaçırma ile başvurdu. Yaklaşık 10 yıldır PH olduğu ve altı ay önce DBS tedavisi uygulandığı öğrenildi. Nörolojik muayenesinde; bilinç açık, bradimimi, bradikinezi, bilateral üst ekstremitede rijiditesi, paraplejisi ve T4 seviyesinden itibaren hipoestezi saptandı. Spinal MRG'de; spinal kord torakal segmentte uzun segment anterolateral tutulumun belirgin olduğu T2 hiperintens lezyon izlendi. Kranial MRG'de kronik iskemik lezyonlar ve DBS implantlarına ait görünüm mevcuttu. Lomber ponksiyon yapılan hastada; beyin omurilik sıvısında (BOS) protein 60 mg/dl ve oligoklonal bant tip 1 negatif saptandı. Serumda anti-AQP4 antikoru pozitif saptandı. NMOSB tanısı ile 1000mg/gün (7 gün) dozunda IV metilprednisolon ve plazmaferez uygulandı. 1mg/kg'dan oral kortizon devam edildi ve rituksimab tedavisi başlandı. Nörolojik rehabilitasyon programına yönlendirilen hastanın destek ile mobilizasyonu sağlandı.

Tartışma:
Olgumuzda ileri yaşta ve uzun süredir Parkinson hastalığı nedeniyle takip edilen hastada, DBS uygulamasından kısa süre sonra NMOSB tablosunun ortaya çıkması dikkat çekicidir. Bu durumun rastlantısal birliktelik olabileceği gibi, DBS'nin immünolojik yanıtları modüle ederek otoimmün süreçleri tetikleyebileceği de düşünülmektedir. Nadir de olsa DBS uygulanan ve yeni gelişen myelopatik semptomlarla başvuran hastalarda NMOSB'nin ayırıcı tanıda düşünülmesi gerektiğini vurgulamaktadır.

Anahtar Kelimeler: Derin beyin stimülasyonu, Nöromiyelitis optika, Transvers miyelit, Parkinson hastalığı

EP – 529 EPİLEPSİ HASTALARINDA ALEXİTİMİ VE YAŞAM KALİTESİNİN KLİNİK DEĞİŞKENLERLE İLİŞKİSİ

EMİNE FİNDİK BAHAR, AYGÜL TANTİK PAK, HATİCE DENİZ ATASOY,
FATMA MÜNEVVER GÖKYİĞİT

SBÜ GAZİOSMANPAŞA EĞİTİM VE ARAŞTIRMA HASTANESİ, NÖROLOJİ KLİNİĞİ

Giriş:
Epilepsi, yalnızca nöbetlerle sınırlı olmayıp bilişsel ve psikososyal işlevselliği de etkileyen kronik bir nörolojik bozukluktur. Alexitimi, duyguları tanıma ve ifade etmede güçlük ile karakterizedir ve epilepsi hastalarında genel popülasyona kıyasla daha yüksek oranda görülmektedir. Bu çalışmada amacımız epilepsi hastalarında alexitimi düzeylerinin klinik değişkenlerle ilişkisini saptamaktı.

Yöntem:
Çalışmamız prospektif – kesitsel – gözlemsel tasarımla planlanmıştır ve henüz devam etmek olan çalışmamızda şu ana kadar epilepsi polikliniğimizden takipli 31 epilepsi hastası (18 kadın, 13 erkek) dahil edilmiştir. Alexitimi, Toronto Alexithymia Scale-20 (TAS-20) ile, yaşam kalitesi Quality of Life in Epilepsy Inventory-31 (QOLIE-31) ile ölçülmüştür. Ayrıca anksiyete ve depresyonun etkisini kaldırmak için Beck Anksiyete ölçeği ve Beck depresyon ölçeği de kullanılmıştır. Ölçek puanlarının klinik değişkenlerle ilişkisi, korelasyon ve grup karşılaştırma testleri ile incelenmiştir.

Bulgular:
Katılımcıların yaş ortalaması 28,9 ± 8,8 yıl, hastalık süresi 12,2 ± 3,2 yıl idi. Nöbet tipi 9 hastada fokal, 22 hastada jeneralizeydi. TAS-20 ortalama puanı 52,65 ± 10,96, QOLIE-31 toplam puanı 55,20 ± 16,10 bulunmuştur. Alexitimi skorları ile yaşam kalitesi arasında negatif korelasyon saptanmıştır ($r=-0,457$ $p<0,05$). Hastalık süresi arttıkça alexitimi düzeyinin yükseldiği ($r=623$, $p<0,05$) ve yaşam kalitesi puanlarının düştüğü gözlenmiştir ($r=-487$, $p<0,05$). Cinsiyet, eğitim, yaş ve nöbet tipi, çoklu ilaç kullanımı ile ölçek puanları arasında anlamlı fark bulunamamıştır ($p>0,05$).

Sonuç:
Epilepsi hastalarında alexitimi düzeyi arttıkça yaşam kalitesi azalmaktadır. Literatürde de benzer şekilde alexitiminin epilepsi hastalarında sık görüldüğü ve yaşam kalitesiyle yakından ilişkili olduğu bildirilmiştir. Bulgularımız, epilepsi yönetiminde psikososyal faktörlerin değerlendirilmesinin ve alexitimiye yönelik müdahalelerin önemini vurgulamaktadır.

Anahtar Kelimeler: Epilepsi, alexitimi, yaşam kalitesi

EP – 530 BİLATERAL MEDIAL MEDULLA İNFARKTINDA 'KALP GÖRÜNÜMÜ' İŞARETİ (HEART APPEARANCE SIGN) VE TANISAL ZORLUKLAR: VAKA TAKDİMİ

REZZAN YİLDİZ[1], OZGUN YETKİN[2]

[1]AVCILAR MURAT KÖLÜK DEVLET HASTANESİ, İSTANBUL, TÜRKİYE
[2]POZNAN TIP BİLİMLERİ ÜNİVERSİTESİ, DOKTORA OKULU, POZNAN, POLONYA
[3]POZNAN TIP BİLİMLERİ ÜNİVERSİTESİ, GELİŞİMSEL NÖROLOJİ KLİNİĞİ, POZNAN, POLONYA

Amaç:
Bilateral medial medulla infarktı (BMMI), tüm inmelerin %1'inden azını oluşturan son derece nadir bir iskemik inme alt türüdür. Bu vaka sunumunda, erken görüntülemede yalancı negatif sonuçların neden olduğu tanısal zorlukları ve karakteristik "kalp görünümü" işaretinin önemini vurgulamayı amaçladık.

Vaka:
62 yaşında, hipertansiyon ve diyabet öyküsü olan erkek hasta, sağ kolda uyuşma ve dizartri ile acil servise başvurdu. İlk diffüzyon ağırlıklı manyetik rezonans görüntülemede (DAG-MRG) akut patoloji görülmedi ve geçici iskemik atak (TIA) tanısı konuldu. Ancak 18 saat sonra hastada tetrapleji ve solunum yetmezliği gelişti. Tekrarlanan DAG-MRG'de bilateral medial medullada simetrik diffüzyon kısıtlanması ile karakteristik "kalp görünümü" işareti olduğu saptandı.

Tartışma:
BMMI'da piramidal yol, medial lemniskus ve hipoglossal çekirdeklerin tutulumu nedeniyle tetrapleji, derin duyu kaybı, bilateral hipoglossal sinir palsisine bağlı dizartri ve disfaji, ve solunum yetmezliği gelişir. Kritik anatomik yapıların etkilenmesi nedeniyle yüksek morbidite ve mortalite ile seyreden BMMI için "kalp görünümü" işareti patognomonik bir görüntüleme bulgusudur. Önceki çalışmalarda hastaların %20'si kadarında, vakamızda olduğu gibi, başlangıçta negatif difüzyon ağırlıklı MRG bildirilmiştir. Bu vaka da, beyin sapı infarktlarında erken görüntülemenin yalancı negatif olabileceğini göstermektedir.

Sonuç:
BMMI, erken dönemde tanı konulması güç bir tablo olup, şüpheli olgularda görüntülemenin tekrarı hayati öneme sahiptir. "Kalp görünümü" işareti, bu nadir inme tipinin özgül bulgusu olarak tanıda yol göstericidir. Multidisipliner yaklaşım ve yoğun bakım desteği prognozu belirleyen temel faktörlerdir.

Anahtar Kelimeler: Bilateral medial medulla infarktı, kalp görünümü işareti, inme, diffüzyon ağırlıklı görüntüleme, yalancı negatif MRG

Beyin manyetik rezonans görüntülemesi

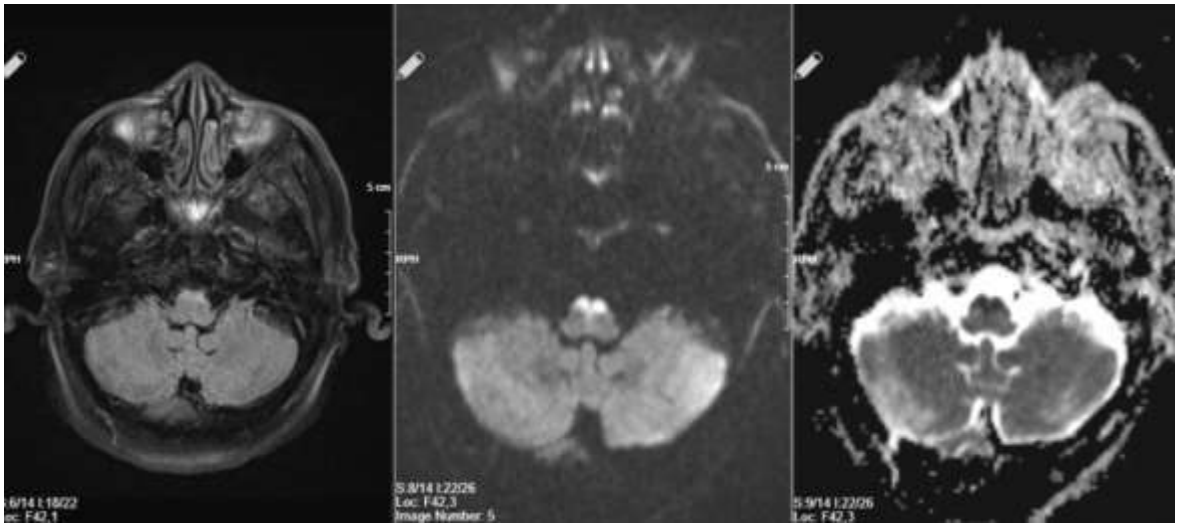

Beyin MRG'sinde DWI-MRI'da akut iskemi ile uyumlu hiperintens lezyon izlendi; ADC haritasında eşlik eden hipointensite mevcuttu ve enfarkt alanı T2 FLAIR sekansında da görüldü.

Şematik görünüm

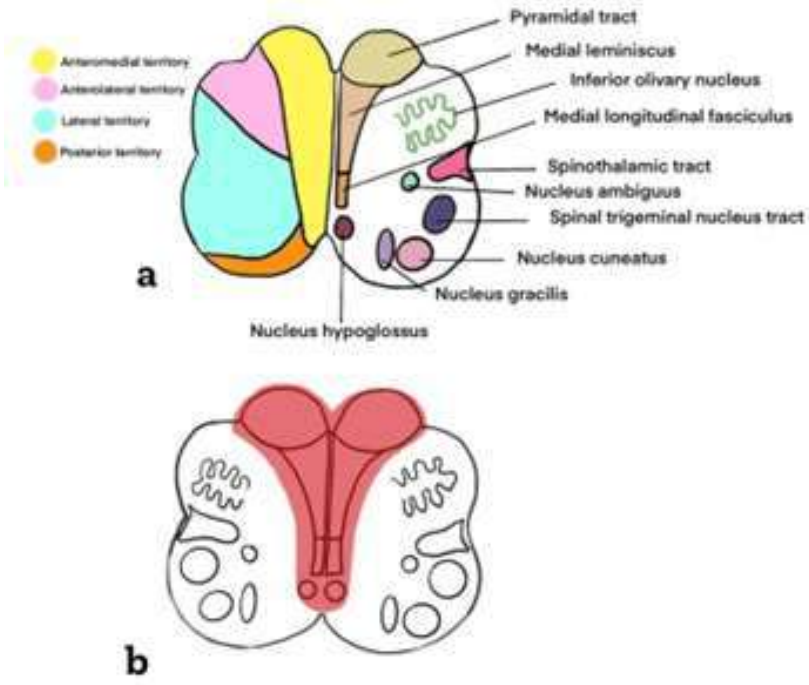

a) Medial medulla oblongata'nın aksiyel şematik kesiti, nöroanatomik yapıları (sağ taraf) ve vasküler beslenme alanlarını (sol taraf) göstermektedir. b) Kırmızı ile vurgulanan alan, bilateral medial mediller infaktta tipik olarak etkilenen bilateral anteromedial bölgeyi temsil etmekte olup, difüzyon ağırlıklı görüntülemede karakteristik "kalp görünümü"nü oluşturmaktadır.

EP – 531 METASTATİK MEME KANSERİNDE İZOLE HİPOGLOSSAL SİNİR TUTULUMU: NADİR BİR SUNUM

SANİYE KARABUDAK, ZELİHA MATUR, FERDA ILGEN USLU

BEZMİALEM VAKIF ÜNİVERSİTESİ TIP FAKÜLTESİ, NÖROLOJİ ANABİLİM DALI, İSTANBUL

Giriş-Amaç:
Kraniyal sinir tutulumları, metastatik kanserlerde nadir görülen; tanı ve yönetimi güç klinik tablolardır. 12. kraniyal (hipoglossal) sinir nöropatisi, çoğunlukla tümöral infiltrasyon veya kafa kaidesi kemik metastazları ile ilişkilidir. Meme kanseri, en sık görülen malignitelerden biri olup sıklıkla kemik ve beyin metastazı yapmaktadır. Bununla birlikte, izole kraniyal sinir tutulumları oldukça nadir bildirilmektedir. Bu bildiride, metastatik meme kanseri öyküsü bulunan ve izole hipoglossal sinir tutulumu gelişen 49 yaşındaki bir kadın hasta sunulmuştur.

Olgu:
49 yaşında kadın hasta, Aralık 2024'te dilini ısırma, konuşmada zorlanma ve yutkunmada hafif güçlük yakınmalarıyla kliniğimize başvurdu. Nörolojik muayenesinde dilin sola deviasyonu saptandı. EMG'sinde polinöropati bulgularına ek olarak akut dönemde sol hipoglossal sinir tutulumu izlendi. Özgeçmişinde 2021 yılında metastatik bilateral meme kanseri, diyabetes mellitus ve 2022'de geçirilmiş subdural hematom cerrahisi mevcuttu. Onkolojik takibinde lapatinib, kapesitabin ve trastuzumab-derukstekan kullanılmıştı. Yapılan kraniyal MR'ında sol hipoglossal kanal düzeyinde kontrast tutan metastatik lezyon izlendi. PET-BT'de oksipital kemik sol lateralinde ve foramen magnum sol anterolateralinde FDG tutulumu ile uyumlu yeni metastatik odaklar raporlandı. Bu bulgular üzerine hastaya radyoterapi ve ek kemoterapi uygulandı. Mayıs 2025'te yapılan kontrolde klinik ve elektrofizyolojik bulguların tamamen düzeldiği kaydedildi. Ancak hasta Haziran 2025'te onkolojik hastalığın progresyonu nedeniyle kaybedildi.

Tartışma ve Sonuç:
Bu olgu, metastatik meme kanserinde izole hipoglossal sinir tutulumunun nadir bir örneğini teşkil etmektedir. Malignite öyküsü olan hastalarda yeni gelişen nörolojik defisitlerde, metastatik yayılım mutlaka akla getirilmelidir. İzole hipoglossal sinir felci, metastatik bir hastalığın ilk ve tek bulgusu olabilir ve multidisipliner bir yaklaşımla değerlendirilmesi gerekmektedir.

Anahtar Kelimeler: Hipoglossal sinir, kraniyal sinir felci, metastatik meme kanseri

Resim 1



Manyetik Rezonans görüntüleme FLAIR kesitinde sol hipoglossal sinir tutulumu

Resim 2

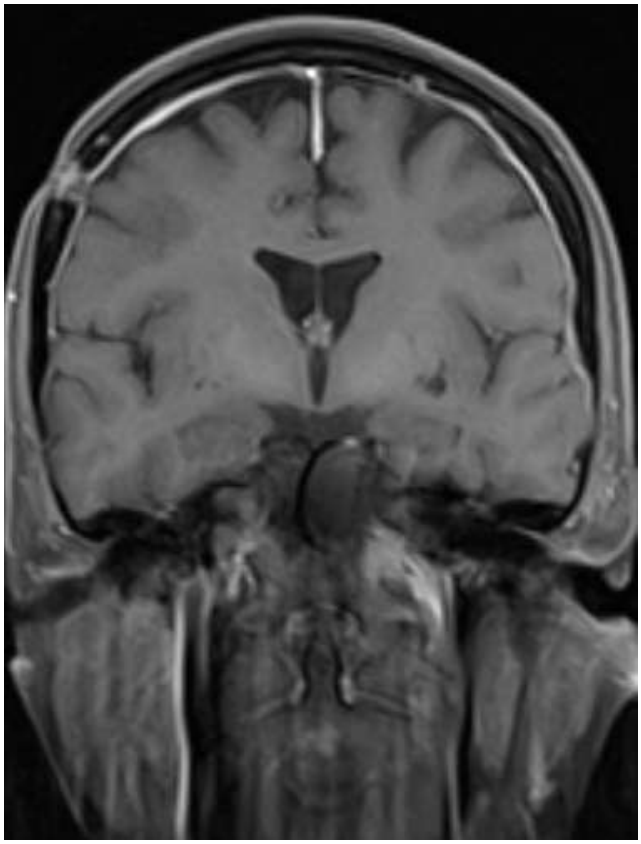

Manyetik rezonans görüntüleme kontrastlı T1 koronal kesitinde sol hipoglossal sinirde kontrastlanma izlenmiştir.

EP – 541 HİPERTANSİF VE DİYABETİK HASTADA NOTHNAGEL SENDROMU

ILGIN KAYA, ÖYKÜ KIZILAY, BABÜR DORA

ANTALYA AKDENİZ ÜNİVERSİTESİ TIP FAKÜLTESİ NÖROLOJİ KLİNİĞİ

Giriş:
Üçüncü kranial sinir, okülomotor çekirdek ve Edinger-Westphal çekirdeğinden oluşur, mezensefalon tegmentumunda yer alır. Tegmentumdaki bir lezyon, okülomotor çekirdekten gelen lifleri etkileyebilir ancak Edinger-Westphal çekirdeğinden gelenleri koruyarak pupili koruyan üçüncü sinir lezyonuna neden olabilir. Bunun bir örneği, Nothnagel sendromudur. Bu sendromla gelen hastalarda üçüncü kranial sinir felci ve üst serebellar pedinkülün etkilenmesine bağlı ataksi beklenir. Ayırıcı tanılarda diyabetik mikrovasküler lezyon,posterior kommünikan arter anevrizması, vaskülit (dev hücreli arterit) ve Claude, Benedikt, Weber gibi diğer beyin sapı inme sendromları yer almaktadır. Burada, diyabet ve hipertansiyon tanısı da olan Nothnagel sendromlu erkek hastamızı sunuyoruz.

Vaka:
63 yaşında erkek hasta hastanemize baş dönmesi, dengesizlik ve çift görme yakınmalarıyla başvurmuştur. Nörolojik muayenede bilinç açık, oryante, koopere olan hastada pupiller izokorik, sol göz içe bakış kısıtlılığı ve sağa ataksi saptanmıştır. Hastamızda bilateral direkt ve indirekt ışık refleksleri alınmıştır. Muayene bulguları ile inkomplet 3. kranial sinir tutulumu ve ataksi düşünülmüştür. Özgeçmişinde HT, DM, KAH olan hastanın MR'ında mezensefalon santralinde aquaductus serebri sol anterolateral komşuluğunda akut/subakut enfarkt ile uyumlu difüzyon kısıtlılığı izlenmiştir. BT anjiografisinde anlamlı darlık yaratmayan plaklar saptanmıştır. HBA1C 9.7, LDL 120 olarak sonuçlanmıştır. 1 ay boyunca ASA+plavix+statin olarak tedavisi planlanmıştır. Kan şekeri regülasyonu sağlanan hastada, bir ay sonrasında tekli antiagregana geçiş için poliklinik kontrolü önerilerek taburculuk planlanmıştır.

Sonuç:
Pupilin korunduğu 3. kranial sinir tutulumlarında en sık neden diyabetik mikrovasküler lezyonlar olsa da beyin sapı iskemik sendromları da akılda tutulmalıdır. Eşlik eden diğer nörolojik muayene bulguları değerlendirilmeli ve radyolojik görüntülemeler ile tanı desteklenmelidir.

Anahtar Kelimeler: Nothnagel, ataksi, okulomotor tutulum

Hastadaki inkomplet 3. kranial sinir tutulum bulguları



Mr görüntüsü

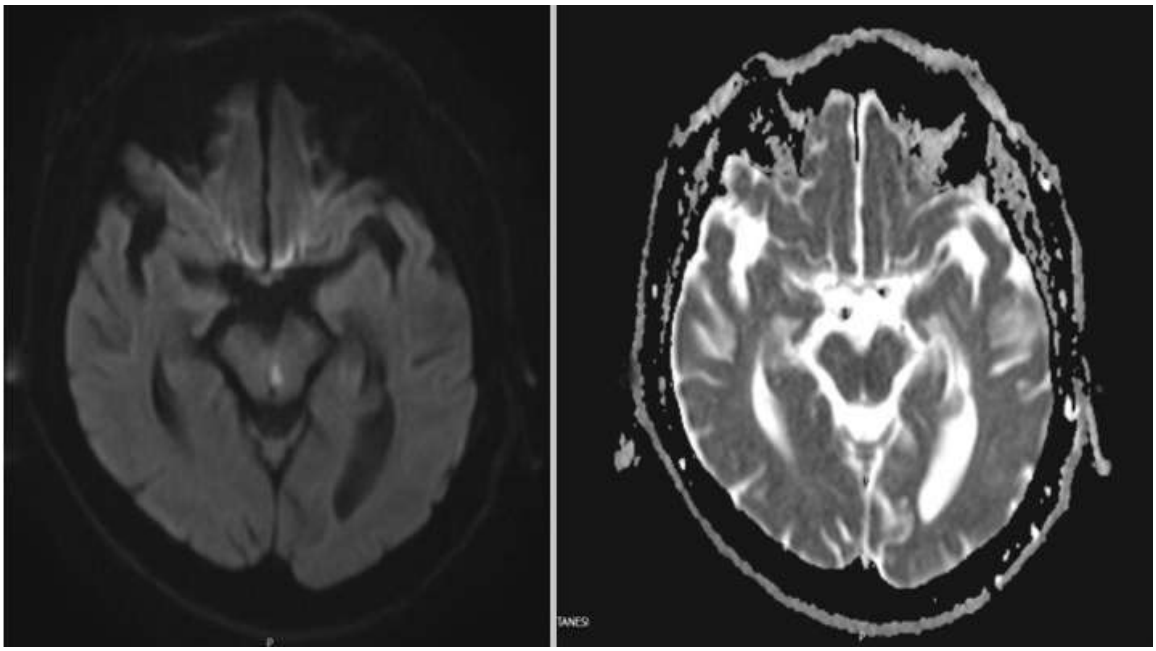

EP – 544 YETİŞKİNDE NADİR GÖRÜLEN EPSTEIN-BARR VİRÜS ENFEKSİYONUNA SEKONDER POST-ENFEKSİYÖZ SEREBELLİT OLGUSU

BEYZA ALAN, PINAR ORTAN, LEVENT ÖCEK

İZMİR ŞEHİR HASTANESİ, NÖROLOJİ KLİNİĞİ, İZMİR

Giriş:
Post-enfeksiyöz serebellit, çoğunlukla viral nadiren bakteriyel enfeksiyonları takiben görülen nadir bir serebellar sendromdur. Pediatrik olgular daha sık bildirilse de yetişkinlerde nadiren gözlenebilir. Epstein-Barr virus (EBV) serebellit için nadir bir nedendir. EBV'ye bağlı serebellit olguları, çoğunlukla üst solunum yolu enfeksiyonu sonrası gelişir. Klinik; akut ataksi, dizartri, bulantı, kusmayla başlar. Hastalık genellikle kendi kendini sınırlar, ancak semptomlar yaşam kalitesini ciddi etkileyebilir. Bazı olgularda immün modülatör tedavi gerekebilir. Bu olguda nadir rastlanılan genç erişkinde EBV enfeksiyonunu takiben gelişen post-enfeksiyöz serebellit vakası sunulmuştur.

Olgu:
23 yaş erkek dengesizlik, konuşmada bozulma, bulantı, kusma şikayetleriyle başvurdu. 10 gün öncesinde üst solunum yolu enfeksiyon öyküsü mevcuttu. Muayenede; ılımlı dizartri, ataksi, bilateral dismetri ve disdiadokinezi görüldü. Ateş yoktu, hemogram, biyokimya testleri normaldi. Beyin ve spinal manyetik rezonans görüntülemelerinde patoloji izlenmedi. Alınan BOS direkt bakısında 11/mm³ lökosit olup protein: 40 mg/dl ve glukoz: 55 mg/dl saptandı. Serebellit etyolojisine yönelik bakılan viral solunum paneli, streptokok hızlı antijen testi, quantiferon testi negatifti. Paraneoplastik ve otoimmun panel negatif izlendi. Seroloji testlerinde EBV-VCA-IgM sınırda, EBV-VCA-IgG reaktif saptandı. Bir hafta sonra tekrarlanan EBV testleri de pozitif olup aktif EBV enfeksiyonu lehine değerlendirildi. Hastaya 500 mg metilprednisolon başlandı, oral kortikosteroidle idamesi yapıldı. Hastanın devam eden şikayetleri, muayene bulguları nedenli 2 gr/kg IVIG tedavisi uygulandı. IVIG'e dramatik yanıt verip 1 haftada tama yakın, 1 ay sonrasında tam düzeldi.

Tartışma:
Post-enfeksiyöz serebellit, viral enfeksiyonlar sonrası bağışıklık sisteminin merkezi sinir sistemi üzerinde oluşturduğu otoimmün mekanizmalarla ortaya çıkmaktadır. Tanıda öykü çok önemlidir. Görüntülemelerde patoloji saptanmaması, olgunun literatürdeki tipik seyriyle uyumludur çünkü post-enfeksiyöz serebellit çoğunlukla fonksiyonel ve immün aracılı bir süreçtir, yapısal lezyon oluşturmaz. BOS analizindeki hafif pleositoz, normal protein-glukoz değerleri, inflamatuvar süreci destekler. Tekrarlanan EBV serolojisinde VCAIgM pozitifliği, enfeksiyonun aktif olduğunu, semptomlarla korelasyon gösterdiğini doğrulamıştır. Tedavi genellikle destekleyicidir. Literatürde IVIG ve kortikosteroid kullanımıyla semptomların hızla iyileştiği bildirilmiştir. Yetişkinlerde post-enfeksiyöz EBV serebelliti nadir görülmekle, üst solunum yolu enfeksiyonu sonrası akut ataksi ve dizartriyle başvuran hastalarda mutlaka göz önünde bulundurulmalıdır.

Anahtar Kelimeler: Post-enfeksiyöz serebellit, Epstein-Barr virüsü (EBV), Akut serebellar ataksi, Viral serebellit

EP – 546 SEREBRAL VEN TROMBOZUNUN EŞLİK ETMEDİĞİ İZOLE İNTRAKRANİAL HİPERTANSİYON İLE PREZENTE OLAN NÖRO-BEHÇET OLGUSU

DAMLA ERİMHAN ÇEVİK, GONCA NUR BOĞA, SANİYE ÜKE UZUN, FUNDA UYSAL TAN

ANKARA ETLİK ŞEHİR HASTANESİ

Giriş:
Otoenflamatuvar bir vaskülit olan Behçet hastalığının nörolojik tutulumunda artmış intrakraniyal basınç genellikle serebral ven trombozuna (SVT) bağlı gelişmektedir. İzole intrakraniyal hipertansiyonsa oldukça nadirdir. Biz de baş ağrısı ve papilödem ile başvuran, İdiopatik İntrakranial Hipertansiyon (İİH) tanısıyla takip edilirken üveit gelişmesi üzerine Nöro-Behçet tanısı alan bir olguyu sunmak istedik.

Olgu:
18 yaşında bilinen hastalığı olmayan erkek hasta, 1 aydır süren frontal baş ağrısı şikayetiyle dış merkeze başvuruyor. Nörolojik muayenesinde bilateral grade1-2 papilödem, beyin MRG'de bilateral optik sinir kılıfında genişleme ve tortioz seyir, glob posteriorunda düzleşme görülmesi üzerine İntrakraniyal Hipertansiyon düşünülerek MR-Venografi ve lomber poksiyon planlanıyor. Venografide trombüs izlenmemesi ve beyin omurilik sıvısı basıncının 50 cmH2O ölçülmesi sonucunda İİH tanısı alarak asetazolamid başlanıyor. Tedaviden fayda görmeyen hasta, yeni gelişen sağ gözde bulanık görme ve baş ağrısında artış ile bu kez hastanemiz oftalmoloji ve nöroloji kliniğinde değerlendirildi. Ayrıntılı nöro-oftalmolojik bakı sonucunda üveit tanısı aldı, özgeçmişi detaylı sorgulandığında 1 yıl önce geçirilmiş brakial venöz tromboflebit öyküsü olduğu, hematolojik açıdan araştırıldığı ancak patoloji saptanmadığı öğrenildi. Sistemik sorgulamasında dönem dönem oral ve genital aftları olduğunu ifade etmesi üzerine romatoloji bölümünce de değerlendirilerek Behçet hastalığı tanısı konuldu. Kortizon tedavisiyle baş ağrısı ve görme bulanıklığında iyileşme gözlendi.

Sonuç ve Tartışma:
Behçet hastalığında nörolojik tutulum olguların yaklaşık %10'unda gözlenmektedir. SVT'ye bağlı intrakraniyal hipertansiyon görece sık olmakla birlikte, literatürde izole intrakranial basınç artışıyla giden az sayıda olgu mevcuttur. Shah ve arkadaşlarının 2024'te yayınlanan derlemesinde 34 vaka bildirilmiş olup hastalığın ilk bulgusu olması çok daha nadirdir. Biz de olgumuz özelinde "İntrakranial Hipertansiyon" etiyolojisinde nadir de olsa Behçet hastalığının sorgulanması gerektiğini vurgulamak istedik.

Anahtar Kelimeler: Baş ağrısı, İzole İntrakranial Hipertansiyon, Papilödem, Nöro-Behçet

Beyin MRG- Aksial T2 kesit bilateral optik sinirler

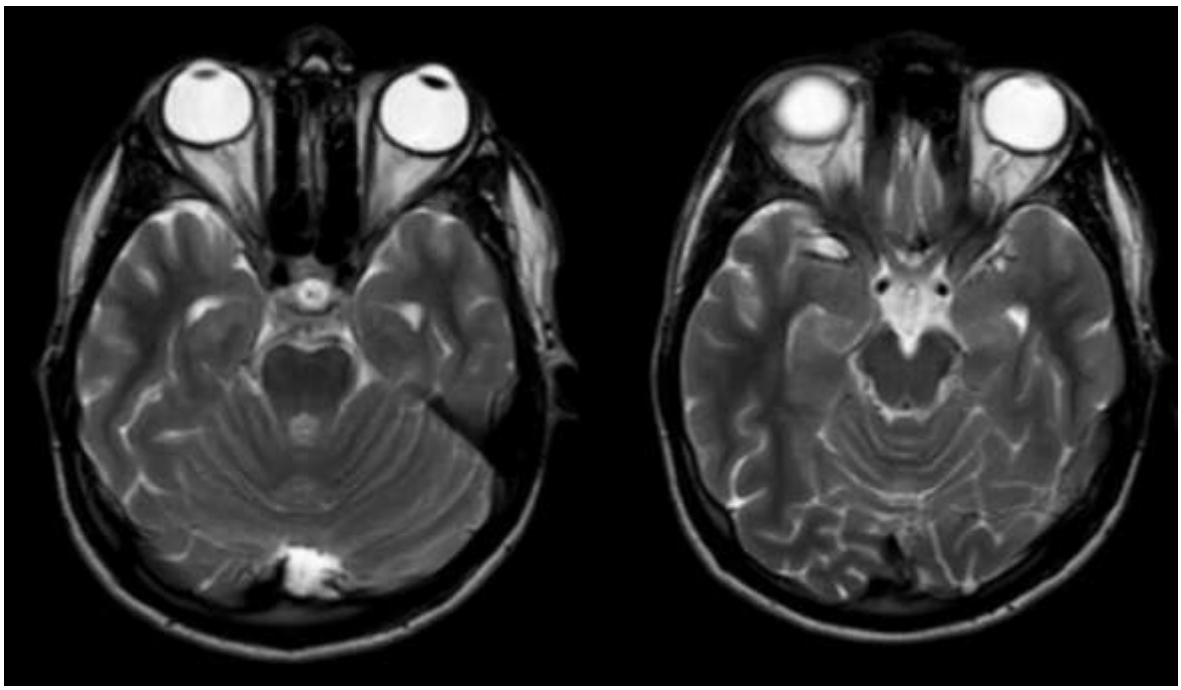

Bilateral optik sinir kılıfında genişleme, tortiyöz seyir ve glob posteriorunda düzleşme görülmekte

EP – 549 ATAKSİ İLE BAŞVURAN NADİR BİR OLGU: DUYUSAL ATAKSİK GUILLAIN-BARRÉ SENDROMU

IŞIK TUŞBA TAN, CANSEN CANELİ, LEVENT ÖCEK, PINAR ORTAN

İZMİR ŞEHİR HASTANESİ, NÖROLOJİ ANA BİLİM DALI, İZMİR

Giriş:
Guillain-Barré sendromu (GBS), periferik sinir sisteminin en sık görülen akut edinsel poliradikülonöropatisidir. Klinik olarak tipik GBS ilerleyici, simetrik güçsüzlük ve arefleksi ile karakterize iken, nadir görülen atipik varyantlar da mevcuttur. Bunlardan biri olan duyusal ataksik GBS (DA-GBS), motor defisitten ziyade parestezi, derin duyu kaybı ve ataksi ile ön planda olup, tanıda santral sinir sistemi patolojileri, kronik inflamatuvar demiyelinizan polinöropati, paraneoplastik nöropatiler ve vaskülitler gibi tablolarla ayırıcı tanı gerektirir. Bu sunumda, duyusal ataksi ile başvuran bir olgu tartışılmıştır.

Olgu:
Otuz sekiz yaşında erkek hasta, on gündür devam eden her iki kalçadan distale yayılan karıncalanma, yürürken artan şikâyetler, yürümede zorlanma ve subfebril ateş yakınmaları ile başvurdu. Dört gün önce burun akıntısı ve öksürük şikâyetleri olduğu öğrenildi. Nörolojik muayenede; alt ekstremitelerde hipoestezi, derin tendon reflekslerinde kaybolma, romberg pozitifliği, tandem yürüyüşte beceriksizlik ve geniş tabanlı, ataksik yürüyüş saptandı. Kranial ve spinal MRG'si normal idi. İlk EMG'si normal iken SEP'de fasikulus grasiliste ileti uzaması görüldü. BOS incelemesinde protein artışı mevcuttu. Takip EMG'sinde bilateral ulnar ve tibial sinirlerde F yanıtlarının kaybolduğu ve multipl A dalgaları gözlendi. Ön planda DA-GBS tanısı konuldu ve hastaya 2 g/kg IVIG tedavisi uygulandı. İzlemde refleksler hipoaktif hale geldi, tandem yürüyüş düzelme eğiliminde olup romberg testi negatifleşti. Serum kappa/lambda yüksekliği, idrar immünfiksasyon elektroforezinde zayıf kappa hafif zincir ve vertebral tutulumda lenfoproliferatif süreçler açısından hematoloji kliniği tarafından takibine alındı. İzleminin ikinci ayında EMG'leri normale dönen hastanın semptomları tamamen geriledi.

Tartışma:
Duyusal ataksik GBS, motor bulguların ön planda olmadığı, tanısı zor olabilen nadir bir varyanttır. Bu olgu, ataksi ile başvuran hastalarda GBS'nin de akılda tutulması gerektiğini ve paraneoplastik nedenlerin araştırılmasının önemini göstermektedir.

Anahtar Kelimeler: Ataksi, EMG, Guillain-Barré sendromu, Polinöropati

EP – 550 DİPLOPİ VE PİTOZ ETİYOLOJİSİNDE OLDUKÇA NADİR GÖRÜLEN PATOLOJİYE SİSTEMATİK BİR YAKLAŞIM; *OKÜLOMOTOR SİNİR SCHWANNOMA* OLGUSU

ALPKAĞAN KALE, İDRİS ŞEVKİ KÖKEN

BALIKESİR ÜNİVERSİTESİ, NÖROLOJİ ANA BİLİM DALI, BALIKESİR

Amaç:
Diplopi ve pitoza yol açan nedenleri sistematik olarak gözden geçirmek ve ayırıcı tanıda periferik sinir kılıfı tümöründe akla gelmesinin gerektiği amaçlandı.

Materyal-Metod:
Etiyolojik değerlendirmede olası metabolik nedenlere yönelik laboratuvar tetkikler, vasküler ve yer kaplayıcı oluşumlara yönelik Beyin-Karotis-BT anjiografik ve Kontrastlı Beyin MR ve MR-Spektroskopik radyolojik görüntüler 1 mm kesit kalınlığı, 1.5 T MR ile elde edilmiştir.

Bulgular:
41 yaş erkek hasta polikliniğe 10 yıldır toplam 3-4 kez olan, birkaç saat süren migrenöz baş ağrılarına eşlik eden sol gözkapağı düşüklüğü ve çift görme şikayetleri ile başvurdu. Nörolojik muayenede sol gözde pitoz, içe bakış kısıtlılığı, diplopi tespit edildi. Ağrının süresi 24 saatti, oral non-steroid-anti inflamatuar analjeziğe yanıtı tamdı. Özgeçmiş-soygeçmişinde özellik yoktu. Hasta oftalmoplejik migren kriterlerini karşılamıyordu. Laboratuvar tetkikleri (Açlık kan şekeri, HbA1c, CRP, Sedim, Seroloji dahil) normal saptandı. İleri araştırma için çekilen Beyin-BT anjiografide vasküler patoloji saptanmadı, diğer etyolojiler için çekilen kontrastlı Beyin MR'da interpedinküler sisterna düzeyinde, sol serebral pedinkül anteriorunda yaklaşık 6,6*5,8 mm boyutta iyi sınırlı ve diffüz kontrastlanan lezyon saptandı. MR-Spektroskopide radyoloji tarafından schwannoma düşünüldü. Aynı şikayetlerle 6 yıl önce çekilen kontrastsız beyin MR'ında da aynı lokalizasyonda 5,5 mm çapında iyi sınırlı lezyon izlendi. Altı yıl arayla çekilen görüntülemelerde belirgin çap-şekil değişikliği olmaması ve vasküler nedenlerin dışlanması ve radyolojik tetkiklerle birlikte hastada Okülomotor schwannoma düşünüldü.

Sonuç:
Başağrısı ve pitoz ayırıcı tanısında Okülomotor schwannoma diğer etyolojilere göre oldukça nadir görülür ve bugüne kadar 100'den az vaka raporlanmıştır(1). 3.kraniyal sinir schwannomunu da diğer ayırıcı tanılarla birlikte göz önüne almak ve tanı için sistematik izlenen yol olgu örneği ile açıklanmıştır.

Anahtar Kelimeler: Diplopi, okülomotor sinir schwannoma, periferik sinir kılıfı tümörü, pitoz

Sol okülomotor sinirde diffüz kontrastlanma

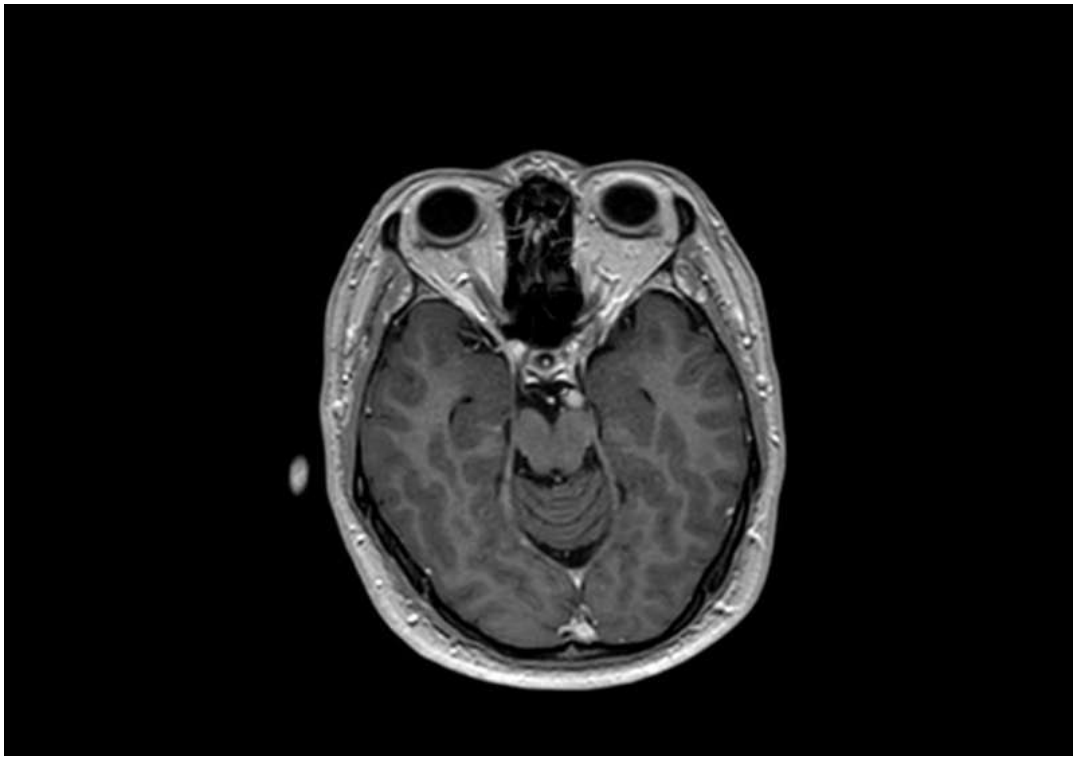

*Sol Okülomotor sinirde diffüz ve iyi sınırlı 6,6*5,8 mm boyutta kontrastlanma aksiyel kesitte izlenmektedir.*

Sol Okülomotor sinirde diffüz kontrastlanma ve baziller ve posterior serebral arterle yakın seyri

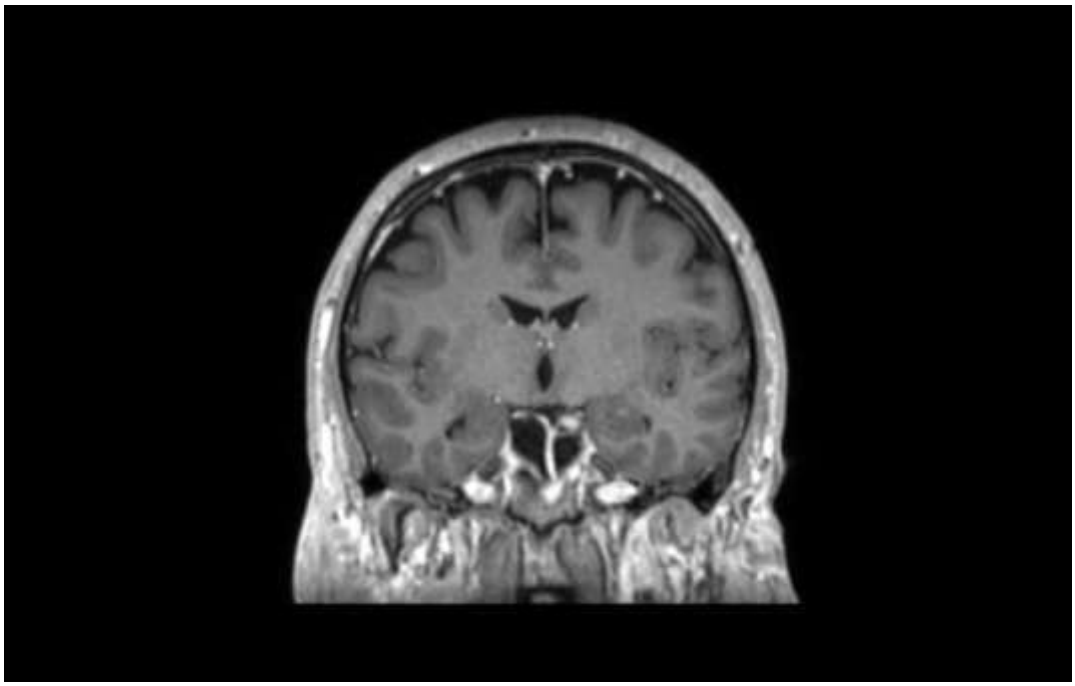

Sol Okülomotor sinirde diffüz kontrastlanma ve baziller ve posterior serebral arterle yakın seyri koronal kesitte izlenmektedir.

EP – 555 AKUT GELİŞEN BİLİNÇ KAYBI EPİZODLARI: BİR PANKREAS DUKTAL TİP ADENOKANSER OLGUSU

PELİN AKSOY, ZELİHA MATUR

BEZMİALEM VAKIF ÜNİVERSİTESİ, TIP FAKÜLTESİ, NÖROLOJİ ANABİLİM DALI, İSTANBUL

Giriş:
Epizodik bilinç bozuklukları ile giden tablolar içinde ilk akla gelmesi gereken durumlardan biri hipoglisemidir. Hipoglisemi, genellikle antidiyabetik tedavinin bir yan etkisi olarak ortaya çıkan yaygın bir tıbbi acil durumdur. Tümöre bağlı hipoglisemi ise daha nadirdir, insulinomaların ya da çeşitli adacık dışı (non-izlet hücreli) tümörlerin bir özelliği olabilir.

Olgu:
71 yaşında evde yalnız yaşayan erkek hasta; 20 gündür olan sık sık, kafa karışıklığı, bilinç kaybı atakları ve karın ağrısı nedeniyle dahiliye polikliniğine başvurmuştu. Yeni tanılı diyabeti olan hasta biyokimyası görülüp, tedavisi düzenlenip nörolojiye yönlendirilmişti. Poliklinik muayenesinde tek başına gelen hastanın ajitasyonu dikkat çekmişti. Şüpheli üst ve alt motor nöron bulguları görülmesi üzerine yapılan motor nöron hastalıkları açısından EMG istenmişti. Aynı gün içinde EMG incelemesi yapılan (aksonal polinöropati ve otonom tutulum bulguları saptandı) hastanın giderek durgunlaştığı, işbirliğinin çok azaldığı görüldü. Taşikardisi ve terlemesi yoktu. Acil servise zorla götürülen hastanın kan şekeri 30 mg/dl ölçüldü. Kan şekeri 90'lara çıkartıldıktan sonra tamamen normale dönen hastanın palpasyonla karın üst kadranlarda hassasiyet olması nedeniyle yapılan abdominal BT'sinde pankreas korpus-kuyruğundan mideye uzanan yaklaşık 58x51 mm boyutlu hipodens kitle ve karaciğerde metastaz ile uyumlu lezyon izlendi. Lezyondan alından biyopsi materyalinde pankreasta duktal tip adenokarsinom saptandı. Genel cerrahi polikliniğine yönlendirilen hasta takip sürecinde vefat etti.

Tartışma:
Bu hastada hipoglisemi, otonom tutulumu nedeniyle diğer belirtiler olmaksızın davranış değişikliği ile kendini göstermiştir. Evde yaşadığı ataklar da hipogliseminin tetiklediği nöbetler olabilir. Hastamızdaki gibi tanı gecikmesinin olmaması için, akut başlangıçlı konfüzyon tablosunda, hipoglisemi ayırıcı tanıda öncelikli olarak akla gelmeli; parmak ucu kapiller glukoz ölçümü hızlı bir şekilde yapılmalıdır.

Anahtar Kelimeler: Akut konfüzyon, akut davranış değişikliği, hipoglisemi

Resim 1: Pankreas Adenokarsinomu Bilgisayarlı Tomografi Görüntüsü



Kontrastsız Abdomen Bt incelemesi axial kesit.
Pankreas adenokarsinom kırmızı okla gösterilmiştir.

Resim 2: Pankreas Adenokanserine İkincil Karaciğer Metastazı Bilgisayarlı Tomografi Görüntüsü

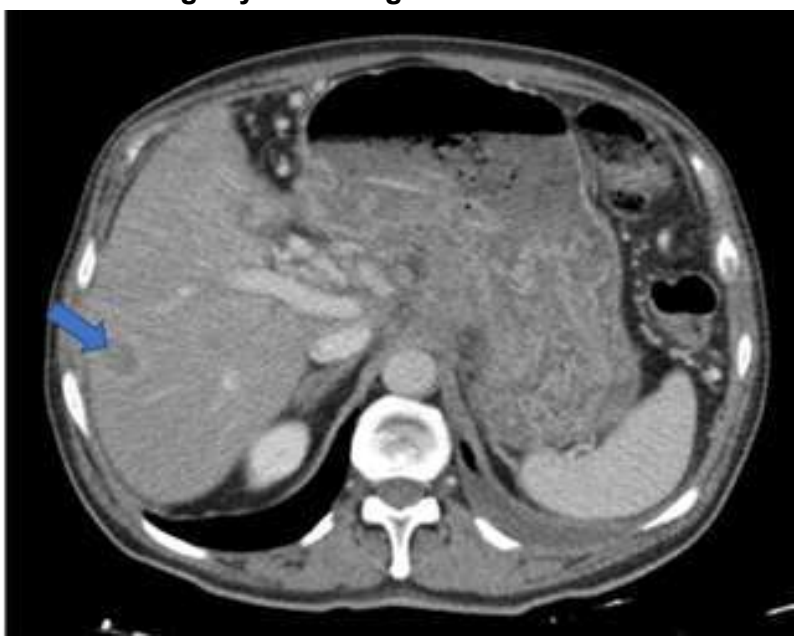

Kontrastsız Abdomen BT incelemesi axial kesit.
Karaciğer metastatik lezyonu mavi okla gösterilmiştir.

EP – 556 NARKOLEPSİ PATOGENEZİNDE İNFLAMAZOMLARIN ROLÜ

İREM GÜL ORHAN[1], CANAN ÇAKIR AKTAŞ[2], HÜLYA KARATAŞ KURŞUN[2], F. İRSEL TEZER FİLİK[1]

[1]HACETTEPE ÜNİVERSİTESİ, NÖROLOJİ ANABİLİM DALI, ANKARA
[2]HACETTEPE ÜNİVERSİTESİ, NÖROLOJİK BİLİMLER VE PSİKİYATRİ ENSTİTÜSÜ, ANKARA

Amaç:
Narkolepsi, hipokretin sisteminde otoimmün mekanizmaların rol aldığı düşünülen, gündüz aşırı uyku eğilimi ve katapleksi ile karakterize bir hastalıktır. Son yıllarda patogenezde immün yanıtın yanı sıra inflamazom aktivasyonunun da rol oynayabileceği öne sürülmektedir. İnflamazomlar, hücresel stres ve hasar sinyallerini algılayarak proinflamatuvar sitokinlerin (IL-1β, IL-18) salınımını düzenler. Özellikle HMGB1 gibi alarminler ve NLR ailesi üyeleri olan NLRP1 ile NLRP2, santral sinir sistemi inflamasyonunda önemli rol üstlenir. Deneysel modeller, uyku yoksunluğunun kortikal IL-1β ekspresyonunu artırarak inflamazomu aktive ettiğini göstermiştir. Bu çalışma, narkolepsi hastaları ve sağlıklı kontrollerde serum HMGB1, NLRP1 ve NLRP2 düzeylerinin ELISA yöntemi ile karşılaştırılmasını amaçlamaktadır.

Metod:
2015–2025 yılları arasında 18 yaş üzeri narkolepsi hastaları ve yaş-cinsiyet uyumlu sağlıklı kontrollerden serum örnekleri toplandı, santrifüj edilerek –80°C'de saklandı. Demografik ve klinik veriler kaydedildi. HMGB1, NLRP1 ve NLRP2 düzeyleri ELISA ile ölçülerek gruplar arasında karşılaştırıldı.

Bulgular:
Narkolepsi grubunda (n=20; 17 tip 1, 3 tip 2) ve sağlıklılarda (n=18) yaş (32.1 ± 9.6 vs. 34.1 ± 8.5 yıl, p=0.49) ve cinsiyet dağılımı (K/E: 9/11 vs. 10/8, p=0.746) benzerdi. HMGB1 [874.8 (796.5–1288.5) vs. 996.8 (854.4–1497.8), p=0.267], NLRP1 [1437.3 (1321.1–2059.5) vs. 1490.3 (1344.3–2121.4), p=0.661] ve NLRP2 [1724.3 (1440.1–2423.5) vs. 1802.9 (1531.1–3212.1), p=0.465] düzeylerinde anlamlı farklılık yoktu.

Sonuç:
Narkolepsi hastalarında HMGB1, NLRP1 ve NLRP2 düzeyleri sağlıklı kontrollerden farklı bulunmadı. Literatürde inflamazom aktivasyonunun narkolepsi patogenezinde rolü öne sürülse de serum biyobelirteçleri bu ilişkiyi desteklemedi. Bulgular, periferik kanda belirgin olmayan ancak santral sinir sistemi düzeyinde veya alt gruplarda rol oynayabilecek bir mekanizmaya işaret etmektedir. Daha geniş örneklemli çalışmalar inflamazomların narkolepsideki katkısını netleştirecektir.

Anahtar Kelimeler: İnflamazom, Narkolepsi, Otoimmünite

EP – 557 HUZURSUZ BACAK SENDROMUNDA MEZOLİMBİK DOPAMİNERJİK YOLAK İLE DÜRTÜSELLİK İLİŞKİSİ: BARRAT DÜRTÜSELLİK ÖLÇEĞİ İLE DEĞERLENDİRME

HASNA YİLDİZ, AYGÜL TANTİK PAK, MEHMET YALMAN, HANDAN GÜNGÖR TAŞLITEPE, FATMA MÜNEVVER GÖKYİĞİT

SBÜ GAZİOSMANPAŞA EĞİTİM VE ARAŞTIRMA HASTANESİ, NÖROLOJİ KLİNİĞİ

Giriş ve Amaç:
Huzursuz bacak sendromu (HBS) yaygın görülen sensorimotor nörolojik bir bozukluktur. Hastalığın patofizyolojisinde dopaminerjik sistemin merkezi rol oynadığı uzun süredir bilinmektedir. Özellikle hipotalamustaki A11 nükleusunun primer dopaminerjik merkez olarak sorumlu olduğu düşünülmektedir. Bununla birlikte, HBS'ye sıklıkla eşlik eden nöropsikiyatrik bulgular (depresyon, anksiyete, kognitif etkilenme vb.) hastalığın yalnızca nigrohipotalamik yolakla sınırlı olmadığını, aynı zamanda mezolimbik ve mezokortikal dopaminerjik devrelerin de etkilenebileceğini düşündürtmektedir. Dopaminerjik yolaklardan mezolimbik yapıların bozulması dürtüsellikle ilişkilendirilmektedir. Çalışmamızda HBS da Barrat dürtüsellik ölçeğinin sağlıklı kontrol grubu ile karşılaştırılması ve HBS de hastalığın klinik değişkenleri korelasyonlarının saptanması amaçlanmıştır.

Metod:
Çalışmamız prospektif, gözlemsel kesitsel çalışma olarak planlanmıştır. Çalışmamıza Uluslararası HBS Çalışma Grubu tarafından belirlenen tanı kriterlerine göre HBS tanısı alan 38 hasta ve 40 sağlıklı kontrol grubu dahil edilmiştir. Tüm katılımcılara Türkçe geçerlilik ve güvenirlik çalışması yapılmış olan Barrat Dürtüsellik ölçeği doldurulmuş ve HBS grubunun klinik verileri kaydedilmiştir.

Bulgular:
Çalışmaya alınan HBS tanılı hastalar ile sağlıklı kontrol grubu yaş (46,55±1,56; 45,26±1,56, p=0.54) ve cinsiyet (K/E:46/41;30/30, p=0.73) açısından benzerdi. HBS hastaları ile kontrol grubunun Dürtüsellik (23,55±5,58;14,01±6,13, p<0.001), ölçekleri arasında anlamlı derecede fark saptanmıştır. HBS klinik verileri ile ölçekler arasındaki ilişki korelasyon analizi ile değerlendirildiğinde hastalık süresi ile dürtüsellik (p=0.006), hastalık şiddeti ile dürtüsellik ölçekleri anlamlı derecede ilişki saptanmıştır (p<0.001).

Sonuç:
Sonuç: olarak çalışmamızda HBS hastalarında dürtüsellik ölçeklerinde daha yüksek puanlar saptanmıştır. Ayrıca bu hastalarda hastalık süresi ve HBS şiddetinin dürtüsellik puanlarını arttırdığı gözlenmiştir. Bu çalışma ile HBS hastalarında psikiyatrik hastalıkların da sık eşlik edebileceği ve bu hastaların takibinde hastaların bu açıdan değerlendirilmesi ve tedavi edilmesi hastaların işlevselliğini arttıracağı için oldukça önemlidir.

Anahtar Kelimeler: Huzursuz bacak sendromu, Dürtüsellik, Barrat, dopaminerjik sistem, mezolimbik yolak

EP – 558 ATEZOLİZUMAB İLİŞKİLİ OTOİMMUN ENSEFALİT: NADİR BİR OLGU

ÖZLEM POLEN ERDOĞAN, AHMET HAREKET, MEHMET ALİ KILIÇ, İLAYDA ÇELİK, ERSİN KASIM ULUSOY

SAĞLIK BİLİMLERİ ÜNİVERSİTESİ, ANKARA BİLKENT ŞEHİR HASTANESİ, NÖROLOJİ KLİNİĞİ, ANKARA

Giriş:
İmmün kontrol noktası inhibitörleri küçük hücreli akciğer kanseri (KHAK) dahil birçok malignitede sağkalım avantajı sağlamaktadır. Bununla birlikte, otoimmün mekanizmalarla ortaya çıkan nörolojik yan etkiler nadir fakat ciddi komplikasyonlardır. Nörolojik immün ilişkili advers olayların sıklığı %1'in altında bildirilse de, mortalite oranı diğer organ tutulumlarına göre daha yüksektir.

Olgu:
64 yaşında erkek hasta, evre IV kemik metastazlı KHAK nedeniyle üç kür atezolizumab alan, son 20 gündür unutkanlık, ajitasyon ve son 2 günde saldırganlık ve iletişimsizlik gelişmesi üzerine başvurdu. Onkoloğu tarafından prednol başlanmış, EEG ve kraniyal MRG'de metastaz saptanmamıştı. Tarafımızca limbik ensefalit ön tanısıyla yatırıldı. Nörolojik muayenesinde koopere değildi, anlamlı yanıt alınamadı, motor kuvveti 4+/5 idi. BOS açılış basıncı 39 mmH2O olup biyokimyada protein hafif artmıştı. Paraneoplastik panelde anti-NMDA antikoru pozitif saptandı. Atezolizumab ilişkili otoimmün ensefalit düşünülerek pulse metilprednizolon (7x1000 mg) başlandı. Klinik yanıt alınamayınca endikasyon dışı IVIG(intravenöz immunglobulin) planlandı. 100 kg olan hastaya toplam 200 g IVIG (0,4 g/kg/gün, 5 gün) başlanmasına rağmen ikinci doz sonrası hipotansiyon ve GKS gerilemesi gelişti. Entübe edilen, inotrop desteği başlanan hastada troponin ve D-dimer yüksekliği izlendi, kısa süre sonra kardiyak arrest ile kaybedildi.

Sonuç:
Atezolizumab ilişkili otoimmün ensefalit nadir görülmekle birlikte ciddi mortaliteye yol açabilmektedir. Literatürde çoğu olgu steroid tedavisine yanıt verirken, dirençli olgularda IVIG veya plazmaferez tedavi seçenekleri önerilmektedir. Bizim olgumuzda yüksek doz steroid ve IVIG'ye yanıtsız seyir izlenmiş, immünoterapilerin nörolojik toksisitelerinin heterojen seyrini göstermiştir. Bu nedenle immünoterapi alan hastalarda yeni gelişen nöropsikiyatrik semptomların erken tanınması ve hızlı immünsupresif yaklaşım mortaliteyi azaltmak açısından kritik öneme sahiptir.

Anahtar Kelimeler: Atezolizumab, otoimmun ensefalit, nörotoksisite

EP – 559 MILLER FISHER SENDROMU: ÜÇ OLGUDA KLİNİK SPEKTRUM VE TEDAVİ YANITI

BEYZA ALAN, NESLİHAN EŞKUT, ASLAN ARDA ATALAR, FATMA BETÜL GÜRLEVİK, PINAR ORTAN, BAHAR SAY, ASLI KÖŞKDERELİOĞLU, LEVENT ÖCEK

İZMİR ŞEHİR HASTANESİ, NÖROLOJİ KLİNİĞİ, İZMİR

Giriş:
Miller Fisher sendromu (MFS), Guillain-Barré sendromunun nadir bir varyantıdır. Oftalmopleji, ataksi, arefleksi triadıyla tanımlanır. Çoğunlukla enfeksiyonlar sonrası gelişir, gangliozid antikorlarıyla (özellikle GQ1b) ilişkilidir. Bu olgu sunumunda MFS tanılı 3 hastamızı sunmayı amaçladık.

Olgu 1:
37 yaş erkek hasta 2 gündür olan denge kaybıyla başvurdu. Diş absesi dışında enfeksiyon öyküsü yoktu. Nörolojik muayenede; pupiller midriyaitikti, ışık refleksi alınamadı, bilateral dışarı-yukarı bakışları kısıtlıydı. DTR alt ekstremitelerde alınamadı. BOS direkt bakısında lökosit görülmedi; biyokimyası normal sınırlardaydı. Gangliozid panelinde; GM3 IgG ve Gt1b IgG pozitif, GD1a IgG, GD1b IgG ve GQ1b IgG sınırda pozitif olarak sonuçlandı. 2gr/kg dozundan IVIG tedavisi uygulandı. IVIG tedavisinin 5. gününde belirgin düzelme izlendi. Nörolojik muayenede pupiller normoizokorikti, bilateral direkt ve indirekt ışık refleksleri alındı. Ataksi izlenmeyip yürüyüşü temkinli görüldü.

Olgu 2:
43 yaş erkek hasta, parestezi, dengesizlik, çift görme, yutma güçlüğü şikayetleriyle başvurdu. Muayenede ataksi, bilateral dışarı-yukarı bakış kısıtlı, sağ periferik fasial paralizi ve dört ekstremitede arefleksi mevcuttu. BOS direkt bakısında lökosit izlenmedi, protein normal sınırlardaydı. İlk elektromiyografi duyusal liflerin etkilendiği erken dönem polinöropatiyle uyumluydu. 2 mg/kg dozunda IVIG uygulandı. 3. gün kontrol muayenesi sağ-yukarı bakış parezisi ve arefleksi dışında olağandı.

Olgu 3:
47 yaş kadın ani çift görme şikayetiyle başvurdu. Nörolojik muayenede; bilateral dışarı-yukarı bakış kısıtlılığı mevcuttu. Takipte sağ alt ekstremite proksimal güçsüzlüğü, ellerde parestezi izlendi. Biceps, styloradial ve patella refleksi alınamadı, aşil hipoaktifti. BOS direkt bakısında lökosit izlenmedi, protein normal sınırlardaydı. Erken dönemde elektromiyografide anlamlı patoloji yoktu. Gangliozid paneli negatif sonuçlandı. IVIG tedavisiyle muayenede iyileşme görüldü. Hastanın 6. ay kontrolünde nörolojik muayene tamamen normaldi.

Tartışma:
Sunulan üç olgu, MFS'nin yalnızca tipik triad ile sınırlı kalmadığını; fasiyal paralizi, sensörimotor tutulum ve seronegatif varyantların da görülebileceğini göstermektedir. Gangliozid antikorlarının tanıda destekleyici olsa da tek başına belirleyici olmadığı; klinik tablo ve EMG bulgularının tanıda kritik olduğu anlaşılmaktadır. Erken tanı ve IVIG tedavisiyle dramatik iyileşme sağlanabilir.

Anahtar Kelimeler: Miller Fisher Sendromu, Guillain-Barré Sendromu, Oftalmopleji, Ataksi, Arefleksi, Gangliozid Antikorları

EP – 560 UZUN SÜREDİR TERİFLUNOMİD KULLANAN GENÇ BİR MS HASTASINDA GİNGİVİT VE SPONTAN DİŞ KAYBI, BİR OLGU SUNUMU

NURŞEN BİLGİÇ, GENÇER GENÇ, SERPİL BULUT

ŞİŞLİ HAMİDİYE ETFAL EAH

Leflunomidin aktif metaboliti olan Teriflunomid relapsing-remitting multipl skleroz (MS) tedavisinde günde tek doz oral olarak kullanılan bir immünomodülatör ajandır. Saç incelmesi, ishal, mide bulantısı, baş ağrısı, idrar yolu enfeksiyonu ve karaciğer enzimlerinde artış en yaygın yan etkileridir.Literatürde nadir diş kaybı vakaları bildirilmiştir. 5 yıldır Teriflunamid ile takip edilen 29 yaşında MS tanılı erkek hasta 1 yıldır dişlerde sallanma ve 3 adet molar diş kaybetmesi olgumuzda nadir görülen yan etkilerden biri olan uzun süreli teriflunamid kullanımı sonrası gingivitis ve diş kaybını sizlere sunmaktayız.

Anahtar Kelimeler: MS, diş kaybı, Teriflumonid, nadir yan etki

EP – 561 MULTİPL SKLEROZDA ENFLAMATUAR BİYOBELİRTEÇ OLARAK C-REAKTİF PROTEİN ALBÜMİN ORANI: RELAPS VE REMİSYON EVRELERİNİN KARŞILAŞTIRMALI ANALİZİ

SELCEN DURAN[1], AYDAN KÖYSÜREN[1], BEHİRHAN TEKİN[1], AYSU YETİŞ[1], BURÇ ESRA ŞAHİN[1], MEMİŞ BOLACALI[2]

[1]KIRŞEHİR AHİ EVRAN ÜNİVERSİTESİ TIP FAKÜLTESİ NÖROLOJİ ANABİLİM DALI
[2]KIRŞEHİR AHİ EVRAN ÜNİVERSİTESİ TIP FAKÜLTESİ BİYOİSTATİSTİK VE TIP BİLİŞİMİ ANABİLİM DALI

Giriş:
C-Reaktif Protein/ Albümin oranı (CAO) çeşitli hastalıklarda prognostik değeri gösterilmiş bir inflamatuar belirteçtir. Son yıllarda CAO, immün ilişkili hastalıklarda potansiyel bir biyobelirteç olarak ilgi çekmekle beraber Multipl Skleroz (MS) relaps ve remisyon dönemlerindeki rolü hakkında literatürde sınırlı sayıda çalışma bulunmaktadır. Bu çalışmanın amacı, MS hastalarında relaps ve remisyon dönemlerindeki CAO değerlerini araştırmak ve bunları sağlıklı bireylerle karşılaştırmaktır.

Metod:
Bu retrospektif çalışmaya relaps döneminde olan 71 MS hastası ve 62 sağlıklı kontrol dahil edildi. Relaps dönemindeki hastaların relaps sonrası birinci aydaki verileri de incelendi. Katılımcıların demografik, klinik, radyolojik ve labaratuvar parametreleri incelenerek CAO, nötrofil lenfosit oranı (NLO), platelet lenfosit oranı (PLO), monosit lenfosit oranı (MLO), sistemik inflamasyon indeksi (SII) ve sistemik inflamasyon yanıt indeksi (SIRI) hesaplandı.

Bulgular:
MS ve kontrol grubu yaş ve cinsiyet dağılımı olarak benzerdi ($p>0.05$). MS hastalarında relaps döneminde ölçülen CAO oranı (0,69 ± 1,74), hem kontrol grubuna kıyasla (0,30 ± 0,3; $p = 0.043$) hem de relaps sonrası dönemde elde edilen değere göre (0,43 ± 0,76; $p = 0.002$) anlamlı derecede yüksek bulundu. Benzer şekilde relaps döneminde NLO, PLO, MLO, SII ve SIRI kontrol grubuna göre anlamlı derecede yüksek bulunurken ($p<0.001$) bu değerler relaps sonrası döneme oranlarla kıyaslandığında istatistiksel olarak anlamlı bulunmadı ($p>0.05$).

Sonuç:
MS hastalarında relaps döneminde CAO oranı ile birlikte NLO, PLO, MLO, SII ve SIRI değerlerinin kontrol grubuna göre arttığı belirlenirken, CAO relaps sonrası dönemde de yüksek bulundu. Bu bulgular, CAO'nun relaps sonrası döneminde de hastalık aktivitesinin göstergesi olabileceğini düşündürmektedir. Bu alanda yapılacak daha geniş kapsamlı prospektif çalışmalara ihtiyaç vardır.

Anahtar Kelimeler: CRP albumin oranı, nöroinflamasyon, multipl skleroz, nötrofil lenfosit oranı

EP – 563 NÖRODEJENERATİF LANGERHANS HÜCRELİ HİSTİYOSİTOZ OLGUSU

AHMET VOLKAN KURTOĞLU, ZELİHA MATUR

BEZMİALEM VAKIF ÜNİVERSİTESİ TIP FAKÜLTESİ, NÖROLOJİ ANABİLİM DALI, İSTANBUL

Giriş:
Langerhans hücreli histiyositoz (LHH), temel olarak çocukları etkileyen nadir bir hastalık olup, yetişkinlerde ve özellikle ileri yaşta görülmesi oldukça enderdir. Bu durum, özellikle nörodejeneratif santral sinir sistemi (SSS) tutulumu ile ortaya çıktığında, tanısal zorlukları ve atipik prezantasyonu nedeniyle klinik olarak büyük önem taşır. Bu sunumda nörodejeneratif LHH tanılı hastamızın takip ve tedavi süreci, güncel literatür ışığında tartışılacaktır.

Olgu:
50 yaşında erkek hasta, 2 senedir olan progresif ilerleyen dengesizlik şikayetiyle tarafımıza başvurdu. Kemik ve nazofarenks tutulumlu LHH tanısı olan hastanın; femur, vertebra ve beyin sapı odaklı 12 kür radyoterapi, 12 kür sitarabin ve metotreksat kullanımı ve son 3 ay önce başlanan vemurafenib kullanım öyküsü mevcuttu. Muayenesinde dizarti, solda belirfin apendiküler ve trunkal ataksi, tek yanlı destekle yürüme mevcuttu. Kranial MRG'sinde bilateral brakium pontis, dentat nükleus ve serebral pedinkül anteriorunda T2 ve FLAIR sekanslarında hiperintens tutulum izlendi (Resim 1). Kullanmakta olduğu vemurafemib yanında IVIG başlanan hastanın 6 aylık takibinde muayene bulgularında belirgin regresyon izlendi.

Tartışma:
Nörodejeneratif LHH tedavisi için, literatürde yeterli veri bulunmaması sebebiyle bir konsensus bulunmamakla birlikte; trans-retinoik asit, kladribin, sitarabin, IVIG gibi farklı faydalı olabileceği yönünde yayınlar mevcuttur. Olgunun kliniği, kullandığı kemoterapötik ajanlar altında progresyon göstermekteyken IVIG ile birlikte klinik regresyon izlenebilmiştir. Bu durum tablonun altında yatan muhtemel lenfosit infiltrasyona bağlı sitokin ve antikor aracılıklı inflamasyonun düzenlenmesine bağlı izlenmiş olabilir.

Sonuç:
Yetişkin yaşta nörodejeneratif LHH nadir bir durumdur. Tabloda tedavi protokolü net olmamakla birlikte, olgumuz IVIG tedavisinin klinik düzelme sağlayabileceğini düşündürmektedir.

Anahtar Kelimeler: Langerhans hücreli histiyositoz, nörodejeneratif Langerhans hücreli histiyositoz, serebellar ataksi, intravenöz immünglobulin, erişkin yaş

Resim 1: Olgunun Nörodejeneratif Langerhans hücreli histiyositoz ile Uyumlu Beyin MR Bulguları

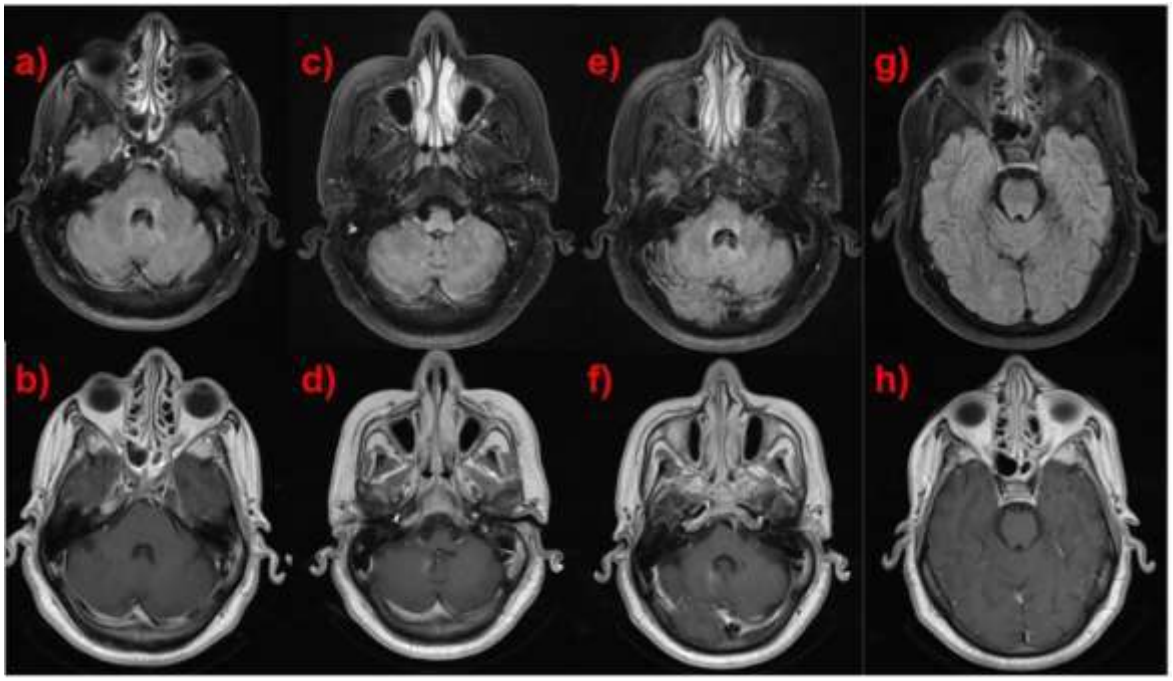

a, b) 2023 tarihli T2FLAIR ve kontrastlı T1 aksiyal kesitlerde, iki yanlı serebellar pedinküllerde T2 hiperintens lezyon; c,d,e,f,g,h) 2025 tarihli T2FLAIR ve kontrastlı T1 aksiyal kesitlerde, sol dentat nükleusta kontrastlanan ve bilateral brakium pontis, dentat nükleus ve serebral pedinkül anteriorunda kontrast tutmayan T2 hiperintens lezyonlar izlenmekte.

EP – 564 YENİ BAŞLANGIÇLI ATRİYAL FİBRİLASYON İLE ORTAYA ÇIKAN HERPES SİMPLEKS ENSEFALİTİ: NADİR BİR NÖROKARDİYAK İLİŞKİ

AHMET VOLKAN KURTOĞLU[1], JÜLİDE GÜRBÜZ[2], ZELİHA MATUR[1]

[1]BEZMİALEM VAKIF ÜNİVERSİTESİ TIP FAKÜLTESİ, NÖROLOJİ ANABİLİM DALI, İSTANBUL
[2]BEZMİALEM VAKIF ÜNİVERSİTESİ TIP FAKÜLTESİ, ACİL TIP ANABİLİM DALI, İSTANBUL

Giriş:
Herpes simpleks virüs ensefaliti (HSVE), sporadik viral ensefalitin en yaygın nedenidir. Nadiren; bradikardi ve asistoli gibi bradiaritmilerle prezente olabilir. Bu bildiride yeni başlayan yüksek ventrikül cevaplı AF ve mental durum değişikliğiyle ortaya çıkan HSVE olgusu sunularak AF ve HSVE arasındaki ilişki güncel literatür ışığında incelenecektir.

Olgu:
66 yaşında kadın, 1 haftadır olan, progresif seyreden kafa karışıklığı, anlamsız konuşma ve çarpıntı şikayetleriyle hastanemize başvurdu. Bilinen diabetes mellitus, hiperlipidemi, hipertansiyon ve koroner arter hastalığı öyküleri mevcuttu. Acil servisteki EKG'de ritim atriyal fibrilasyon, kalp hızı düzensiz ve dakikada 190 atımdı. Muayenesinde oryantasyon ve kooperasyon bozukluğu dışında özellik saptanmadı. Laboratuvar tetkiklerinde CRP'si hafif yüksekti (15 mg/L, normali <5). BOS proteini yüksekti (147 mg/dL, normali 15-45 mg/dL), 170/mm³ (çoğunluğu lenfosit) hücre izlendi. Kranial MRG'sinde sağ temporal lob ve insular kortekste, peteşiyal kanama alanlarının eşlik ettiği, kontrast tutan lezyon izlendi (Resim 1). BOS HSV DNA PCR'ı pozitif hastanın taşiaritmisine adenozin ve metoprolol ile müdahale edildi; asiklovir 750mg 3*1 başlandı; nörolojik muayenesinde tama yakın düzelme izlendi. Ancak yatışının beşinci gününde akut masif intraparenkimal kanama sebebiyle dekompresif kraniyektomi yapılan hasta sonrasında kaybedildi.

Tartışma:
HSVE'den sıklıkla etkilenen medial temporal lob ve insular korteks, kardiyovasküler otonomik fonksiyonu düzenleyen merkezi otonomik ağın temel bileşenleridir. Bu yapılardaki sağ taraflı lezyonlar hastaları taşiaritmilere yatkın hale getirebilir. Olguda izlenen AF, viral enfeksiyonun doğrudan sitotoksik etkisi veya nöronal hipersenkroniye sekonder otonomik disfonksiyon sonucu gelişmiş olabilir.

Sonuç:
Bu olgu, HSVE'nin AF ile birlikte görüldüğü nadir vakalardan biridir. Tutulum şeklinden dolayı HSVE olgularında aritmiye dikkat edilmelidir.

Anahtar Kelimeler: Herpes simpleks virüs ensefaliti, atriyal fibrilasyon, medial temporal lob, insular korteks, otonom tutulum

Görsel 1: Olgunun başvuru anındaki MRG'sinde kranial tutulumu ve 5. günündeki serebral hemoraji görüntüleri

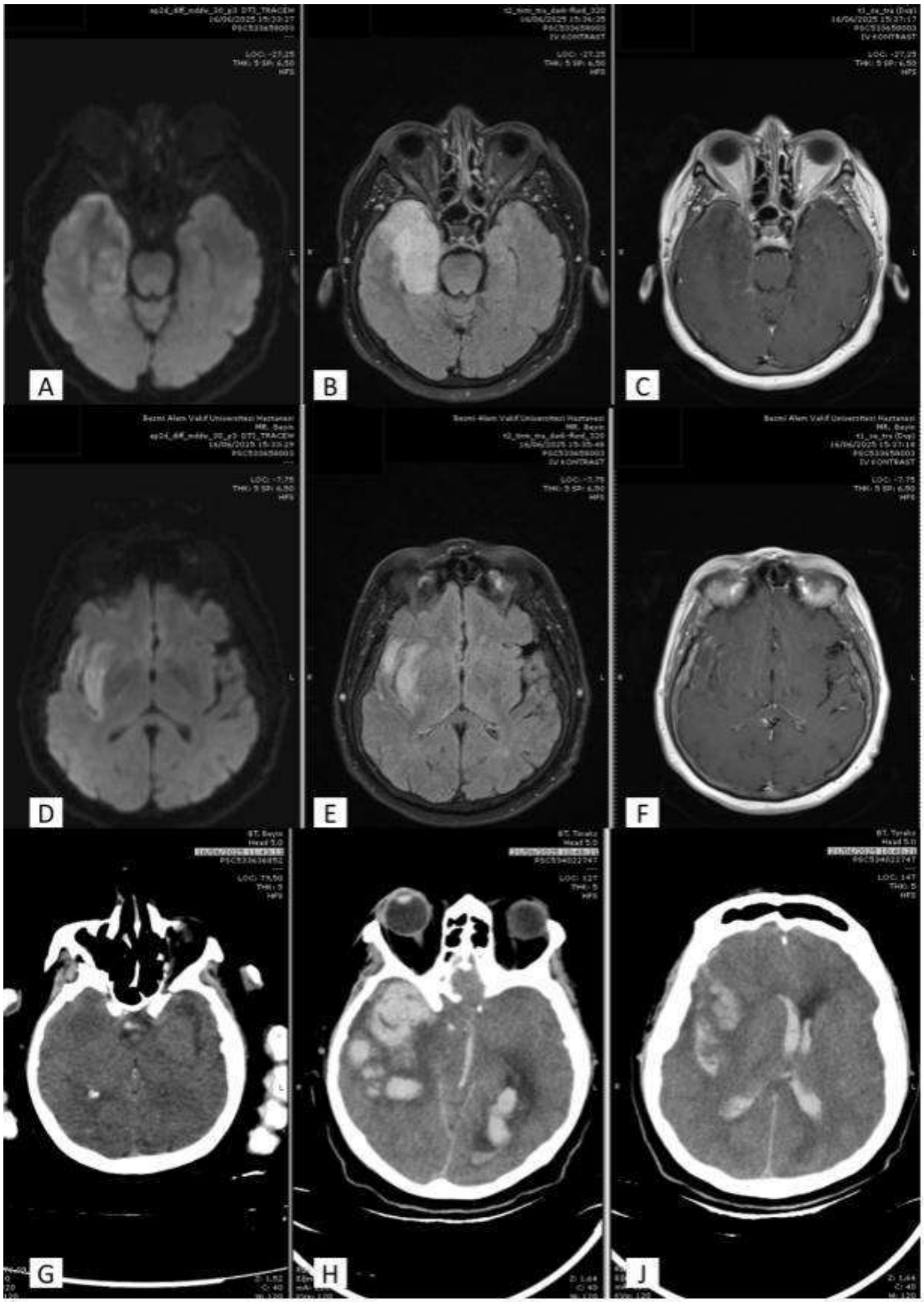

Başvuru anındaki beyin MRG aksiyal kesitlerinde sağ temporal lob anteromedial kısmından amigdala, hipokampus ve insular bölgelere uzanan, difüzyon kısıtlayan ve sağ ventriküle bası oluşturan T2 hiperintens lezyon (A-E); ayrıca, lezyonun anterior kısmında subkortikal olarak lokalize peteşiyal hemorajik odaklar ve posteromedial bölgede lineer kontrastlanma gözlenmiştir. (F,G). Hastanemize başvurusunun 5. Gününde lateral ventriküllere uzanan masif kanama ve buna bağlı shift (H,J); A,D: Difüzyon ağırlıklı görüntüleme (DWI); B-E: aksiyal T2FLAIR sekansları; C,F: kontrastlı aksiyal T1AG; G-J: aksiyal beyin BT

EP – 566 TEKRARLAYAN HEMİPAREZİ ATAKLARININ GÖZDEN KAÇAN NEDENİ: HEMİPLEJİK MİGREN

BİNNUR ÖZKAR

MEDİPOL ACIBADEM BÖLGE HASTANESİ, NÖROLOJİ ANA BİLİM DALI, İSTANBUL

Giriş:
Hemiplejik migren, geçici motor defisit ile seyreden nadir bir migren alt tipidir. Klinik tablo sıkça inme, geçici iskemik atak ve demyelinizan hastalıklarla karışır; hastalar gereksiz tetkik ve tedavilere maruz kalabilir. Baş ağrısı yeterince sorgulanmadığında hemiplejik migren gözden kaçabilir; güçlü ön tanılar ankraj yanlılığına yol açar. Bu poster, "baş ağrısı" ipucunun atlandığı bir olguda tanısal tuzakları vurgulamak amacıyla sunuldu.

Olgu:
Kırk yaşında, spor eğitmeni kadın hasta; acile bir saat önce başlayan sağ kol ve bacakta güç kaybı şikayeti ile başvurdu. Nörolojik muayenede sağ üst ve alt ekstremite kas gücü 3/5 olarak saptandı. Kraniyal manyetik rezonans görüntülemede akut patolojiye rastlanmadı. Kan tetkikleri ve elektroensefalografi normal bulundu. Hastaya intravenöz nonsteroid antiinflamatuvar ve metoklopramid uygulandı. Atak sonrası nörolojik bulgular tamamen düzeldi. Hastanın öyküsünden son bir yılda benzer ataklarla farklı merkezlerde serebrovasküler hastalık ve multiple skleroz ön tanılarıyla tetkik edildiği ve tedavi gördüğü, atakların her seferinde güçsüzlüğünü takiben şiddetli baş ağrısı ile seyrettiği fakat ağrının hastanın anksiyetesi ile ilişkilendirildiği öğrenildi; nörolojik defisitler saatler–günler içinde tamamen düzeliyordu. Klinik patern ve normal görüntüleme ile sporadik hemiplejik migren tanısı konuldu; artan atak sıklığı nedeniyle profilaksi başlandı.

Sonuç:
Tekrarlayan, tamamen düzelen hemiparezi ataklarında ve normal görüntülemede hemiplejik migren mutlaka düşünülmelidir. Baş ağrısı/aura öyküsünün aktif olarak sorgulanması ve ankraj yanlılığından kaçınmak tanıda kritiktir. Yanlış tanı gereksiz ve riskli uygulamalara (örn. tromboliz) yol açabilir. Sistematik anamnez (başlangıç, progresyon, eşlik eden ağrı/aura, tam düzelme), tekrarlayan normal MRG ve klinik patern birlikte değerlendirildiğinde doğru tanı konur ve uygun profilaksi ile hasta güvenliği artırılır.

Anahtar Kelimeler: Ankraj yanlılığı, baş ağrısı, tekrarlayan hemiparezi atakları

EP – 567 POSTPARTUM PSİKOZ? OTOİMMUN ENSEFALİT?: ERİŞKİN BAŞLANGIÇLI NÖRONAL SEROİD LİPOFUSİNOZİS (KUFS HASTALIĞI) OLGUSU

FATMA BETÜL YÜZER[1], ABİDİN ERDAL[2], ŞADİYE GÜMÜŞYAYLA[3], DERYA GÜLIZ MERT[4]

[1]ANKARA BİLKENT ŞEHİR HASTANESİ NÖROLOJİ KLİNİĞİ
[2]SAĞLIK BİLİMLERİ ÜNİVERSİTESİ
[3]ANKARA YILDIRIM BEYAZIT ÜNİVERSİTESİ TIP FAKÜLTESİ
[4]ANKARA BİLKENT ŞEHİR HASTANESİ PSİKİYATRİ KLİNİĞİ

Giriş:
Nöronal seroid lipofusinozisler (NCL), otozomal resesif nörodejeneratif hastalıklardır. Epileptik nöbetler, kognitif gerileme, motor bozukluklar, psikiyatrik semptomlarla seyreder. CTSF (cathepsinF) gen mutasyonu erişkin başlangıçlı NCL (Kufs hastalığı) ile ilişkilendirilmiştir. Erişkin yaşta epilepsi ve demansif bulgularla başvurularda ayırıcı tanıda önemlidir.

Olgu:
30 yaş kadın hastada 2022'de tekrarlayan nöbetlerin ardından bilişsel gerileme, konuşma bozukluğu başlamış. 10.07.2024'te progresif bilinç bulanıklığı ve mutizm nedeniyle postpartum psikoz ön tanısıyla psikiyatri servisine yatırılmış. Lomber ponksiyon(lp) yapılmış, nörolojik patolojiler dışlanmış. EKT uygulanmış, kognitif açıdan fayda görmemiş. Kranial mr'da sulkusların genişlediği görülmüş. 15.08.2024'te nörolojiye devralınmış. Malignite taraması negatif sonuçlanmış. Beyin PET'in olası otoimmun ensefalitle uyumlu görülmesi üzerine 5 doz pulse steroid verilmiş, kısmi fayda gören hasta taburcu edilmiş. 14.05.2025'te 3-4 gündür anlamsız konuşma ve gülme şikayetleriyle başvuran hasta tekrar yatırıldı. Malignite tarandı. Lp yapılarak kızamık IgG, iglon5, limbik ve paraneoplastik panel gönderildi, negatif sonuçlandı. Tüm ekzom dizileme gönderildi. Beyin PET tekrarlandı, belirgin patoloji saptanmadı. Seronegatif otoimmun ensefalit ön tanısıyla 5 gül pulse steroid başlandı, fayda görmemesi üzerine 5 gün 30gr intravenöz immünglobulin(ivig) verildi. Tedavi sonrası kısmi düzelme izlenen hasta taburcu edildi. Takiplerinde tüm ekzom dizilemede CTSF homozigot delesyon varyantı saptandı. Kufs hastalığı açısından tıbbi genetik takibine girdi.

Tartışma:
Kufs hastalığı erişkin başlangıçlı NCL formudur. Klinikte epilepsi, kognitif bozulma, psikiyatrik ve motor semptomlarla seyreder. CTSF mutasyonları tip A formuyla ilişkilidir. Literatürde nadir bildirilen bu olgularda tanı çoğunlukla gecikmekte, başlangıç bulguları psikiyatrik bozukluk veya primer epilepsi olarak değerlendirilmektedir. Bizim olgumuzda da postpartum dönemde gelişen psikotik tablo uzun süre psikiyatrik izlemlere yol açmış, ancak ilerleyici bilişsel bozulma ve genetik testler tanımızı desteklemiştir.

Anahtar Kelimeler: Otoimmun ensefalit, nöronal seroid lipofusinozis, Kufs hastalığı, CTSF mutasyonu, postpartum psikoz, epilepsi

EP – 571 DİPLOPİ ŞİKAYETİ İLE BAŞVURAN HASTALARIN RETROSPEKTİF DEĞERLENDİRİLMESİ

NESRİN USTAOĞLU, ÇAĞLA ŞİŞMAN, UFUK EMRE TOPRAK, GÜLSEN BABACAN YILDIZ

İSTANBUL EĞİTİM ARAŞTIRMA HASTANESİ, NÖROLOJİ ANA BİLİM DALI, İSTANBUL

Diplopi, Nöroloji pratiğinde farklı etyolojik nedenlere bağlı gelişen; klinik, anatomik lokalizasyonları ile geniş değerlendirme gerektiren klinik bir durumdur. Monooküler ya da binoküler, horizontal ya da vertikal, sürekli ya da aralıklı, gelişim süresi, eşlik eden semptomların varlığı gibi birçok faktörün iyi bir öykü ve muayene ile değerlendirilmesi önemlidir. Etyolojik nedenler arasında farklı nedenlere bağlı tekli ya da kombine oküler motor sinirlerin nöropatileri, sinir kas kavşak hastalıkları, ektraoküler kasların etkilendiği hastalıklar, nükleer ya da supranükleer santral lezyonlara bağlı durumlar sıralanabilir. Tanıda, lezyon lokalizasyonunun farklılıkları, etyolojik nedenlerin çeşitliliği nedeni ile rutin laboratuar tetkiklerinden, radyolojik görüntülemelere, elektrofizyolojik değerlendirme ve BOS incelemelerine kadar değişen çeşitlilikte incelemeler gerekir. Diplopi şikayeti ile gelen hastalarda tedavi ve prognoz altta yatan etyolojik nedene göre değişmektedir. Bizde bu bilgiler ışığında çalışmamızda kliniğimizde diplopi şikayeti ile başvuran ve yatarak tetik edilen 35 hastanın klinik, etyolojik, radyolojik özellikleri ve prognozlarını retrospektif olarak değerlendirmeyi amaçladık. Diplopi, farklı etyolojik nedenlere bağlı gelişebilen hastaya özel değerlendirilme yapılması gereken yaygın bir oftalmolojik semptomdur. Literatürde, diplopi etiyolojisinin tek bir nedene bağlı olmadığı nörolojik, endokrinolojik, vasküler ve oftalmolojik birçok hastalığın bir belirtisi olarak ortaya çıkabileceğini vurgulanmaktadır. Diplopi şikayetiyle başvuran bir hastanın doğru ve hızlı bir şekilde değerlendirilmesi, potansiyel olarak hayatı tehdit eden durumların erken tanısı açısından kritik önem taşır. Bu nedenle diplopi şikâyeti ile başvuran hastalarda ayrıntılı nörolojik muayene ve uygun görüntüleme yöntemlerinin erken dönemde kullanılması altta yatan ciddi patolojilerin tanınması açısından kritik öneme sahiptir. Çalışmamız klinisyenlerin diplopiyi izole bir semptom olarak değil olası sistemik veya nörolojik bir hastalığın uyarıcı bulgusu olarak ele almaları gerektiğini vurgulamaktadır.

Anahtar Kelimeler: Diplopi, etiyoloji, retrospektif, prognoz, semptom

EP – 575 MİGREN HASTALARINDA PSİKOMETRİK DEĞERLENDİRME İLE PATOFİZYOLOJİYE YENİDEN BAKIŞ: ANHEDONİ VE RİSK ALMA

ADEM BOZTEPE, AYGÜL TANTİK PAK, MEHMET YALMAN, FATMA MÜNEVVER GÖKYİĞİT

SBÜ GAZİOSMANPAŞA EĞİTİM VE ARAŞTIRMA HASTANESİ

Giriş ve Amaç:
Migren hastalarının prodrom döneminde görülen esneme, uyuklama, atak sırasında izlenen bulantı ve kusma, postdrom dönemde izlenen uyuklama, öfori ve poliüri gibi semptomlar bu hastalarda dopaminerjik sistemin tutulduğunu gösterebilmektedir. Migren hastalarında dopaminerjik aktivite bozukluğunun nöropsikoljik etkiler yaratabileceğide düşünülerek çalışmamızda migren hastalarında anhedoni, risk alma davranışı ve bu ölçeklerin klinik değişkenlerle ilişkisini araştırmayı amaçladık.

Metod:
Henüz devam etmekte olan prospektif çalışmamıza ICHD-3b kriterlerine göre migren tanısı alan 20 hasta ve 20 kontrol grubu dahil edilmiştir. Migren dışında diğer baş ağrısı olanlar dışlanmıştır. Hastaların klinik özellikleri kaydedilmiş olup tüm katılımcılara Türkçe geçerlilik ve güvenirlik çalışması olan sosyal anhedoni, fiziksel anhedoni ve dospert ölçeği doldurulmuştur.

Bulgular:
Çalışmaya dahil edilen 20 migren hastası ile 20 sağlıklı kontrol grubu yaş ve cinsiyet açısından benzerdi.
Anhedoni düzeyleri karşılaştırıldığında sosyal Anhedoni Ölçeği puanları açısından iki grup arasında anlamlı fark gözlenmedi ($p>0.05$). Fiziksel Anhedoni Ölçeği puanlarının migren grubunda kontrol grubuna göre belirgin şekilde daha yüksek olduğu bulundu ($p<0.05$). Migren grubunda Dospert skorları kontrol grubuna göre anlamlı düzeyde yüksek seyretti ($p<0.01$).
Atak sıklığı ve hastalık süresi ile fiziksel anhedoni skorları arasında pozitif korelasyon izlendi ($p<0,05$). Aura varlığı ile anhedoni skorları arasında anlamlı bir ilişki bulunmadı.

Sonuç:
Migren hastalarında dopaminerjik aktivite bozukluğu ile açıklanabilecek fiziksel anhedoni ve risk alma ölçeği migren grubunda anlamlı derecede yüksek olduğu saptanmıştır. Ayrıca hastalık süresi ve atak sıklığı ile anhedoni oranının arttığı saptanmıştır. Bulgularımız Migren hastalarının ağrı dışında nöropsikolojik açıdan da değerlendirmeleri gerektiği ve patofizyolojisine yeni bir bakış sağladığı için sunulmaya değer bulunmuştur.
Anahtar Kelimeler: Migren, anhedoni, risk alma, dospert, dopaminerjik sistem

Migren ve Kontrol Grubunda Klinik ve Psikometrik Ölçek Sonuçları

Değişken	Migren Grubu (n=20)	Kontrol Grubu (n=20)	p
Yaş (yıl, ort±SS)	39,00±11,08	38.7 ± 8.1	>0.05
Cinsiyet (K/E)	19/1	18/2	>0.05
Hastalık süresi (yıl)	12,00±8,65		
Atak sıklığı (ay/atak)	5,35±2,37		
Sosyal Anhedoni	15,35 ± 4,96	13.92 ± 3.81	>0.05
Fiziksel Anhedoni	15.65 ± 7.94	8.63 ± 3.72	<0.05
Dospert Skoru	63.18 ± 16.2	49.7 ± 14.5	<0.001

EP – 576 KOKAİN KULLANIMINA BAĞLI BALO'NUN KONSANTRİK SKLEROZUNA BENZER MULTİFOKAL İNFLAMATUAR LÖKOENSEFALOPATİ: OLGU SUNUMU

ÖZGE NUR ERGİN, AYLİN BETÜL AÇAR, ZAHİDE YILMAZ GÜNEŞ

KOCAELİ ŞEHİR HASTANESİ, NÖROLOJİ KLİNİĞİ, KOCAELİ

Giriş:
Lökoensefalopatiler, santral sinir sisteminde özellikle ak maddeyi etkileyen, klinik olarak konuşma bozukluğu, yutma güçlüğü, kognitif değişiklikler, davranışsal bozukluklar ve motor defisitler ile seyreden heterojen hastalık grubudur. Demiyelinizan hastalık varyantı olan Balo'nun konsantrik sklerozu, konsantrik lameller tarzda demiyelinizan plaklarla karakterizedir ve fulminan seyirli olabilir. Biz kokain kullanımına bağlı olarak Balo'nun konsantrik sklerozuna benzer multifokal inflamatuar lökoensefalopati tablosu geliştiren bir olguyu sunmaktayız.

Olgu:
26 yaşında erkek hasta, konuşmada zorlanma, yutma güçlüğü, salya artışı, uykuya meyil ve idrar kaçırma şikâyetleri ile başvurdu.Son bir yıldır kokain kullandığı ve en son iki hafta önce yüksek dozda aldığı öğrenildi. Hastanın nörolojik muayenesinde bilinç gözler spontan açık, apatik görünümde ve kısmi koopereydi; konuşma birkaç kelime ile sınırlıydı, idrar inkontinansı mevcuttu. Laboratuvar incelemelerinde BOS incelemesinde protein yüksekliği ve mononükleer hücre artışı saptandı, oligoklonal bant pozitifliği görüldü.Klinik ve radyolojik bulgularla (Figür-1 ve Figür-2) ayırıcı tanıda HIV ensefalopatisi, metabolik ensefalopati, ADEM, lenfoma ve PML düşünüldü ancak kokain ilişkili multifokal inflamatuar lökoensefalopati olasılığı ön planda değerlendirildi. Hastaya 10 gün süreyle 1 g/gün pulse IV metilprednizolon tedavisi uygulandı ve klinik düzelme görüldü.

Tartışma:
Kokain kullanımına bağlı gelişen Balo'nun konsantrik sklerozuna benzer olgular nadirdir ve tanı çoğunlukla klinik, radyolojik bulgular ve tedavi yanıtı ile konulmaktadır. Erken dönemde başlanan yüksek doz intravenöz kortikosteroid tedavisinin belirgin klinik iyileşme sağladığı bilinmektedir.

Sonuç:
Balo'nun konsantrik sklerozu, genç erişkinlerde nadir görülen, fulminan seyirli bir demiyelinizan hastalık varyantıdır.Kokain kullanımı bu tabloyu tetikleyici bir faktör olabilirBu nedenle genç hastalarda atipik lökoensefalopati tablolarında madde kullanım öyküsü sorgulanmalı, kokain ilişkili komplikasyonlar ayırıcı tanıda göz önünde bulundurulmalıdır.

Anahtar Kelimeler: Balo, kokain, konsantrik, lökoensefalopati

Figür 1

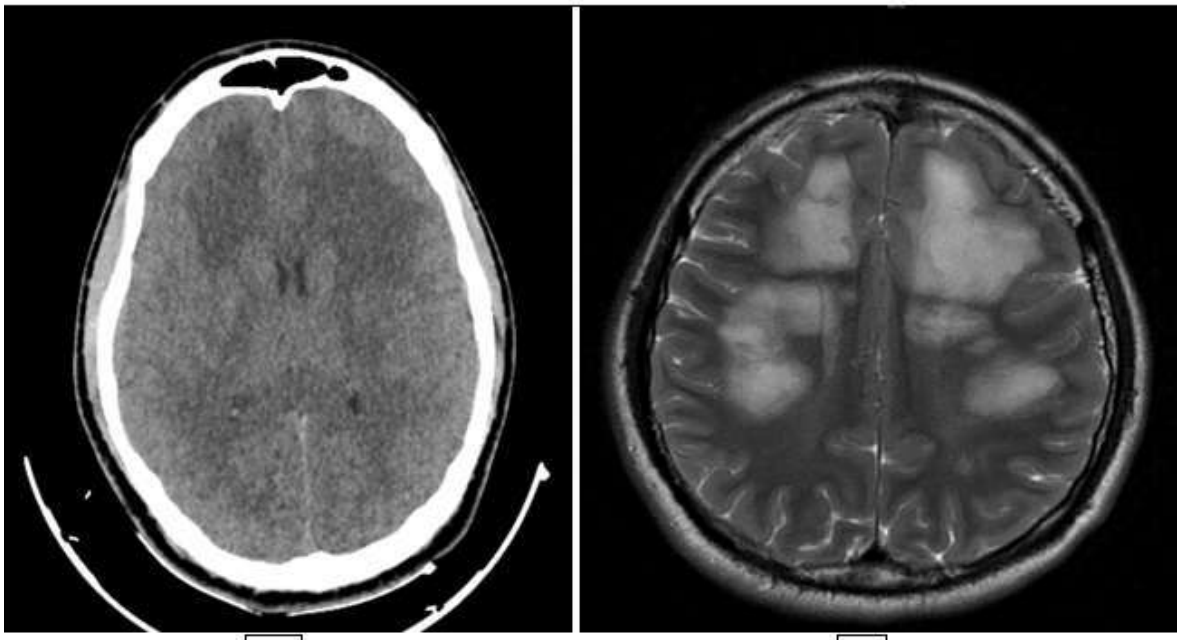

A) Her iki frontal lobda beyaz cevher düzeylerinde dağınık hipodens alanlar B)T2 FLAIR kesitte her iki frontalde periventriküler ve subkortikal beyaz cevher yerleşimli, solda daha geniş, konfluen yapıda çok sayıda hiperintens lezyon

Figür 2

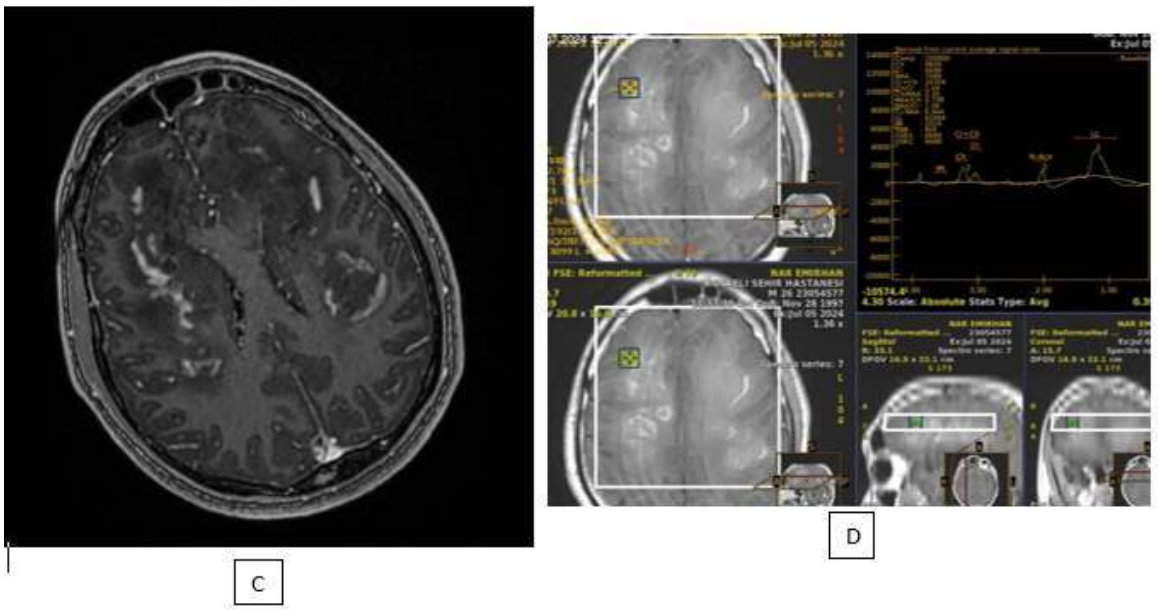

C) Kontrastlı T1 incelemede tüm lezyonlarda konsantrik lameller ya da periferik yarım veya tam halka tarzında kontrastlanmalar D) MR SPEKTROSKOPİ: NAA azalması ve laktat artışı görülmüş, kolin artışı saptanmamıştır. MRS bulguları neoplazik lezyonların aleyhinedir.

EP – 585 GRAVES OFTALMOPATİSİ İLERLEYİCİ GÖRME KAYBI YAPAR MI?

ŞEYMA BİLDİRİCİ, CANSU ÇELİKTAŞ, ONUR ÇELİK, DİLARA EVREN, ONUR AKAN, CİHAT ÖRKEN

SAĞLIK BİLİMLERİ ÜNİVERSİTESİ, PROF. DR. CEMİL TAŞCIOĞLU ŞEHİR HASTANESİ, NÖROLOJİ KLİNİĞİ, İSTANBUL

Graves oftalmopatisi, Graves hastalığının en sık görülen ekstratiroidal tutulumudur ve erişkinlerde edinsel ekzoftalmusun başlıca nedenidir. Otoimmün süreçlerle orbital fibroblastların aktivasyonu ve ekstraoküler kaslarda inflamatuvar fibrozis gelişimi patogenezde rol oynar. Klinik spektrum asemptomatik kapak retraksiyonundan optik nöropatiye bağlı ağır görme kaybına kadar geniştir. Bu sunum, progresif görme kaybı ile başvuran ve tanı koyma sürecinde kapsamlı ayırıcı tanı değerlendirmesi gerektiren bir olguyu ayrıntılı olarak tartışmaktadır.

Hipotiroidi ve kardiyak aritmi öyküsü, düşük doz asetilsalisilik asit kullanımı olan 68 yaşındaki erkek hasta yedi aydır sağda daha belirgin olmak üzere ilerleyici bilateral görme azalması ile başvurdu. Diplopi sürekli değildi; yalnızca sola bakışta ortaya çıkıyordu. Nörolojik muayenede sol gözde dışa bakış kısıtlılığı saptandı, pupil refleksleri simetrikti. Görsel uyarılmış potansiyelde P100 latansı belirgin uzamıştı; görme alanı testinde bilateral konsantrik periferik kayıp ve merkezi görmede ciddi azalma izlendi. Başlangıçta santral sinir sistemi patolojileri, iskemik optik nöropati ve retinal vasküler nedenler ön plandaydı. Yapılan orbital MRG'de ekstraoküler kaslarda belirgin kalınlaşma ve ekzoftalmus gözlendi; FFA normaldi. Hollenhorst plağı mevcut olmasına rağmen görme kaybını açıklayacak korelasyon bulunamadı; karotis Dopplerde hemodinamik darlık yoktu. Ayırıcı tanılar sistematik olarak dışlandıktan sonra hastaya Graves oftalmopatisine bağlı progresif optik disfonksiyon tanısı konuldu. Hasta beş gün boyunca 1000 mg/gün pulse metilprednizolon aldı; erken dönemde santral görmede belirgin düzelme görüldü, periferik kayıp ve kısmi diplopi devam etti. İdame oral steroid tedavisi devam ediyor.

Bu olgu, Graves oftalmopatisinin tanı sürecinin karmaşık olabileceğini, santral ve vasküler patolojilerle karışabileceğini ve ayrıcı tanıların dikkatle değerlendirilmesinin yanı sıra erken multidisipliner yaklaşım ve zamanında immünsüpresif tedavinin kalıcı görme kaybını önlemede hayati olduğunu göstermektedir.

Anahtar Kelimeler: Graves oftalmopatisi, Progresif görme kaybı, Optik nöropati, Ekstraoküler kas tutulumu, İmmünsüpresif tedavi yanıtı, Orbital manyetik rezonans görüntüleme

EP – 586 MRG NEGATİF, PET POZİTİF' FOKAL EPİLEPSİDE CERRAHİ YAKLAŞIM: 2 OLGU SUNUMU

NUR AYDINLI ÇERÇİ[1], EGE GÜR[1], BENGİ GÜL TÜRK[1], MEMET ŞAKİR DELİL[1], SERDAR ARSLAN[2], RABİA LEBRİZ USLU BEŞLİ[3], MUSTAFA UZAN[4], SEHER NAZ YENİ[1], ÇİĞDEM ÖZKARA[1]

[1]İSTANBUL ÜNİVERSİTESİ-CERRAHPAŞA, TIP FAKÜLTESİ, NÖROLOJİ ANABİLİM DALI
[2]İSTANBUL ÜNİVERSİTESİ-CERRAHPAŞA, TIP FAKÜLTESİ, RADYOLOJİ ANABİLİM DALI
[3]İSTANBUL ÜNİVERSİTESİ-CERRAHPAŞA, TIP FAKÜLTESİ, NÜKLEER TIP ANABİLİM DALI
[4]İSTANBUL ÜNİVERSİTESİ-CERRAHPAŞA, TIP FAKÜLTESİ, NÖROŞİRÜRJİ ANABİLİM DALI

Giriş:
Pozitron Emisyon Tomografisi (PET) görüntülemesi, son yıllarda epilepsi cerrahisinde faz-1 değerlendirmelerde temel yöntemlerden biri haline gelmiştir. MRG'da yapısal lezyon bulunmadığı ancak PET'te fokal hipometabolizmanın saptandığı olgulara yaklaşımda sıklıkla faz-2 invazif incelemeler önerilmektedir. Bazı seçilmiş olgularda; seizure-onset zone (SOZ) network hipoteziyle uyumlu PET'de fokal hipometabolik alan varlığında MR'da tespit edilebilir bir lezyon olmasada direkt cerrahi uygulandığı bildirilmiştir.
Bizde PET pozitif ancak MRG negatif olan, iki tane vakada izlenen yaklaşımı tartışmayı amaçladık.

Vaka 1:
9 yaş erkek hasta, nöbet başlangıç yaşı 4 olup nöbetleri hipermotor davranışlarla başlayıp bilateral tonik-klonik konvülsiyonlarla sonlanmaktaydı. Anti-nöbet tedavisine rağmen nöbetleri kontrol altına alınamayan hasta; Video-EEG'de nöbetlerin sol frontal bölgeden kaynaklandığı görülmüştür. Kraniyal MRG incelemesi normal olarak değerlendirilmiş, PET-MRG'da sol frontal lobda hipometabolik odak saptanmıştır.
Klinik semiyoloji,elektroensefalografi ve PET bulguları örtüşen hasta MRG bulgusu olmamasına rağmen hipometabolik odak doğrudan cerrahi olarak rezeke edilmiştir. Hasta, cerrahi sonrası takipte nöbetsizdir, anti-nöbet ilacı kullanmamaktadır.

Vaka 2:
17 yaş erkek hasta nöbet başlangıç yaşı 9 olup nöbetleri; farkındalığın bozulduğu bir yere sabit bakma şeklindedir. Anti-nöbet tedavisine rağmen kontrol altına alınamayan hasta; Video-EEG'de nöbetlerin sol hemisferden başladığı görülmüştür. Kraniyal MRG incelemesi normal olarak değerlendirilmiş, ancak beyin PET-MRG'da sol temporal lobda hipometabolik odak saptanmıştır. Klinik semiyoloji, elektroensefalografi ve PET bulguları örtüşen hasta MRG bulgusu olmamasına rağmen hipometabolik odak doğrudan cerrahi olarak rezeke edilmiştir. Hasta, cerrahi sonrası takipte nöbetsizdir.

Tartışma:
PET'in pre-operatif değerlendirmelerde giderek artan kullanımına paralel olarak, PET pozitif ancak MRG negatif olan ve cerrahi adayı olabilecek hasta sayısı da artmaktadır. Bu hastalarda doğrudan cerrahi mi yoksa invaziv inceleme sonrası mı cerrahi yapılması gerektiği konusunda net bir görüş birliği yoktur. Ancak bu vakalara yaklaşım için daha çok standardize olgu serilerine ihtiyaç vardır.

Anahtar Kelimeler: Dirençli epilepsi, Epilepsi cerrahisi, Pet-MRI

EP – 589 NÖROOFTALMOLOJİK ACİLLER İÇİNDE NADİR BİR VAKA ÖRNEĞİ; KAROTİKOKAVERNÖZ FİSTÜL VAKA SUNUMU VE TARTIŞMASI

BURAK TEBERİK, ŞULE KURT, MEHMET YERTÜRK, ERTUĞRUL ÇINAR, ALPEREN KOCAOĞULLAR, EDA ÇOBAN, NİLÜFER KALE, SEBATİYE ERDOĞAN

BAĞCILAR EĞİTİM VE ARAŞTIRMA HASTANESİ NÖROLOJİ KLİNİĞİ

Giriş:
56 yaş erkek hasta 2 aydır giderek artan sol gözde spontan içe kayma ve çift görme şikayetleri olması üzerine göz hekimine gitmiş. Göz doktoru tarafından botox işlemi uygulanmış ardından hasta nörolojiye yönlendirilmiş. Yapılan nörolojik muayenede gözlerde kemozis, hiperemi ve bilateral dışa bakış kısıtlılığı izlenmiş.

Hastanın çekilen dış merkez kontrastlı kranyal ve orbita MRG'da sol kavernöz sinüste şüpheli hiperintens görünüm izlenmesi üzerine ileri tetkik ve tedavi maksatlı nöroloji servisine interne edildi. Hastanın rutin kan tetkikleri alındı CA markerları negatif olarak saptandı. Serum ACE ve ANCA testleri negatif sonuçlandı. Hba1c:6.2 saptandı. VEP yapıldı normal sınırlarda izlendi. Beyin-boyun bt angio çekildi sol ıca bifurkasyonda anlamlı stenoz oluşturmayan kalsifik plak görünümü izlendi diye raporlandı.

Hastaya Lp planlandı ancak başarılı olunamadı. Yeni çekilen kontrastlı kranyal ve orbita MRG'lar için radyoloji görüşü alındı. Karotikokavernöz fistül lehine düşünüldü kesin tanı için DSA planlandı. Lp'den vazgeçildi. Yapılan DSA'da sol ICA ve her iki ECA ile kavernöz sinüs arasında fistül tespit edildi. Girişimsel Radyoloji tarafından fistül kapama yapıldı.

Fizyopatoloji:
Karotikokavernöz fistül (CCF), internal karotis arter ile kavernöz sinüs arasında arteriovenöz fistül oluşmasıdır. Normalde kavernöz sinüste venöz basınç düşüktür. Karotis arterle doğrudan ya da dolaylı bağlantı olunca arteriyel kan yüksek basınçla sinüse geçer → kavernöz sinüs içi basınç artar → oftalmik venler ve orbital venöz dolaşımda konjesyon gelişir.

Klinik Bulgular:
Kırmızı göz (konjunktival konjesyon, kemosis)
Ekzoftalmi (pulsatil olabilir)
Orbital üfürüm (bruit)

Sonuç:
Bizim hastamızda III. IV. ve VI. kranyal nöropati ve diplopi saptanması kemozis olması tanıya yaklaşımı kolaylaştırmıştır. Çekilen görüntülerin fistül lehine yorumlanması ek bir tetkik gerektirmeden hastanın ivedilikle DSA işlemine gitmesini tanının kesin bir şekilde konulmasını ve invazif işlemi hızlandırmıştır.

Anahtar Kelimeler: Nörooftalmoloji, Karotikokavernözfistül, DSA, Kemozis, Diplopi

Karotikokavernöz fistül MRG görüntüsü

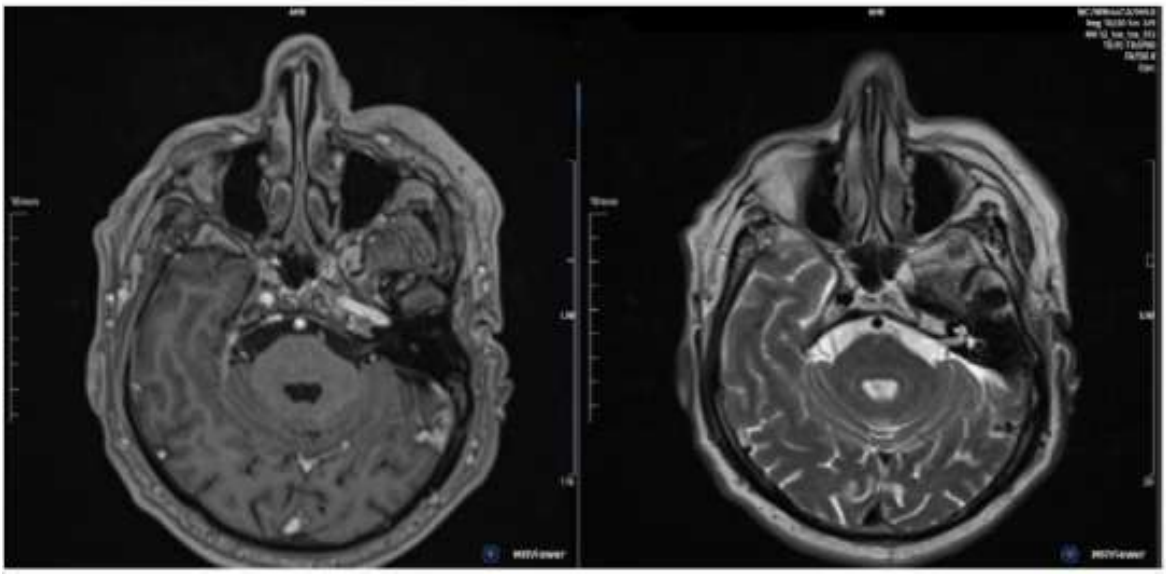

Kontrastlı kranyal mrg ve t2 sekanslarında karotikokavernöz fistül ile uyumlu görüntü izlendi. (Okla gösterilen bölge)

EP – 593 ÜREMİK ENSEFALOPATİYE BAĞLI "LENTİFORM ÇATAL İŞARETİ" VE SONRASINDA GELİŞEN KRONİK EKSTRAPİRAMİDAL SENDROM OLGUSU

ALEVTİNA ERSOY, ÇAĞRI CANSU, SEMA NUR ERDEM, NAZENİN HAŞİMİNİYA

ERZİNCAN BİNALİ YILDIRIM ÜNİVERSİTESİ, NÖROLOJİ ANA BİLİM DALI, ERZİNCAN

Giriş:
Üremik ensefalopati (ÜE), akut veya kronik böbrek yetmezliğine bağlı toksin birikiminden kaynaklanan beyin fonksiyon bozukluğudur. Bu yazıda akut böbrek yetmezliğine bağlı ÜE'de "lentiform çatal işareti" olarak bilinen bilateral bazal ganglion tutulumu olan bir olguyu paylaşmak istedik.

Olgu:
Akut böbrek yetmezliği olan 49 yaşındaki kadın hasta bilinç bulanıklığı nedeniyle Nörolojiye konsülte ediliyor. Hasta stuporda, lateralizan bulgusu ve ense sertliği yok, taban cildi refleksi bilateral lakayt. Laboratuvar tetkiklerde üremi ve metabolik asidoz saptandı. Kranial ve difüzyon manyetik rezonans görüntülemede (MRG) her iki bazal ganglion bölgesinde simetrik hiperintens alanlar izlenmiş olup lentiform çekirdek çevresi hiperintens (lentiform çatal işareti) saptanmıştır (Resim 1a,b,c,d). Mevcut bulgular ÜE düşündürdü. Nefroloji bölümünce acil diyaliz uygun görüldü. Beş gün sonra tekrar değerlendirildiğinde hastanın bilinci açık idi, ellerde simetrik hızlı küçük amplitüdlü postüral tremoru mevcuttu. Asidoz geriledi, kreatinin 2,77 mg/dL idi. Tremor endikasyonu ile propranolol başlandı. İki ay sonra hastada belirgin bradikinezi, hipomimi ve yaygın rijidite tespit edildi, kognisyon normadi. Tedaviye dopamin reseptör agonisti eklendi. Üç ay sonra ekstrapiramidal semptomlar azalmış, kranial MRG'sinde bilateral bazal ganglionlarda gliotik sinyal değişikliklerinin eşlik ettiği sekel bulgular izlenmiştir (Resim 2a,b).

Tartışma:
Üremi pallidum ve putamende mitokondriyal fonksiyonu inhibe eder. Lentiform çatal işareti, bazal gangliyonları çevreleyen beyaz cevherde T2A'da sinyal artışı olarak görülmektedir. Lentiform çatal işaretinin nedenleri arasında temelde metabolik asidoza yol açan nedenler yer almaktadır. Hastamızda üremiye bağlı metabolik asidozu ve ÜE kliniği mevcuttu. Kranial MR'da ise lentiform çatal işareti saptanmıştı.

Sonuç
Üremik ensefalopati tedavi ile düzelebilir, ancak, bizim olgumuzda olduğu gibi, geri dönüşümsüz beyin hasarının bir sonucu olarak kronik nörolojik semptomlar gelişebilir.

Anahtar Kelimeler: Üremik ensefalopati, lentiform çatal işareti, metabilik asidoz, manyetik rezonans görüntüleme

Resim 1 a-d

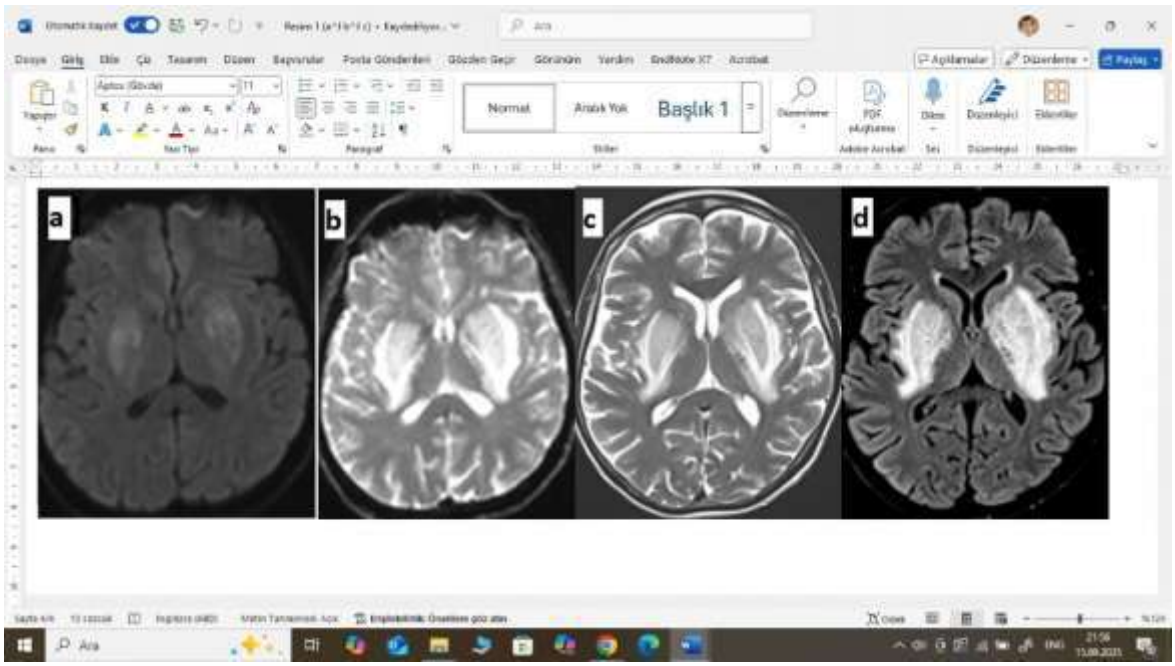

Resim 1 (a, b, c, d). a – ADC ve b- difüzyon kranial manyetik rezonans görüntülemede her iki bazal ganglion bölgesinde simetrik hiperintensite izlenmiştir (siyah ok); c – T2 sekansta ve d - FLAİR sekansta her iki bazal ganglionlar düzeyinde lentiform çekirdek çevresi hiperintens (lentiform çatal işareti) alanlar izlenmiştir (siyah ok).

Resim a, b

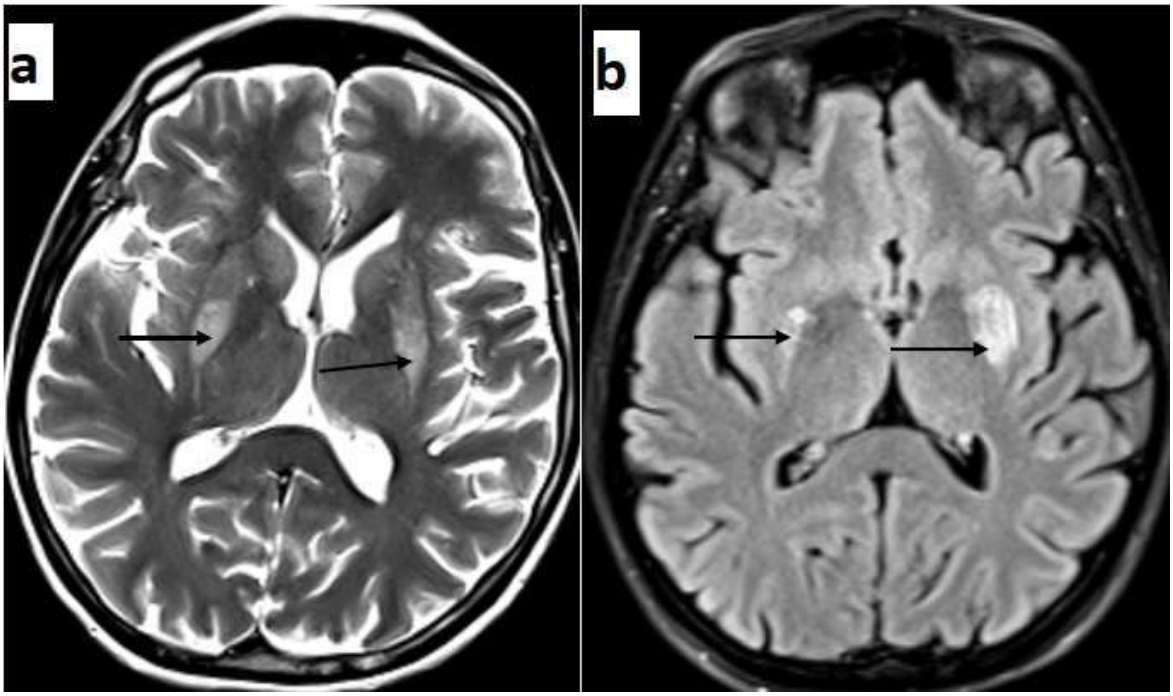

Resim 2 (a, b). Kontrastsız kranial MRG'de bilateral bazal ganglionlarda a - T2 sekansta ve b - FLAİR sekansta gliotik sinyal değişikliklerinin eşlik ettiği sekel değişiklikler izlenmiştir. Eski incelemeleri değerlendirildiğinde bu değişikliklerin belirgin derecede regrese olduğu görülmüştür (siyah ok).

EP – 598 KAVŞAK TİPİ KAS DİSTROFİLERİNİN KLİNİK VE GENETİK ÖZELLİKLERİ

BERK BÜKE, ARMAN ÇAKAR, HACER DURMUŞ TEKÇE, YEŞİM GÜLŞEN PARMAN

NÖROMÜSKÜLER HASTALIKLAR BİLİM DALI, İSTANBUL TIP FAKÜLTESİ, İSTANBUL ÜNİVERSİTESİ

Kavşak tipi kas distrofileri (LGMD), iskelet kasını tutan, proksimal zaaf ile seyreden hastalık grubudur. Tanımı 2018 yılında güncellenmiş olup, hastalık başlamadan bireyin yürüyebilmiş olması, kreatin kinaz yüksekliği, kas görüntülemesinde dejeneratif değişikliklerin gösterilmesi ve biyopside distrofiye özgü bulguların saptanması gerekmektedir.

Yeni nesil dizileme (NGS) teknolojilerinin geniş ölçekli panellerle uygulanması, seyrek genleri kapsayarak tanı oranlarını artırmıştır. Genetik tanı konulamayan LGMD'lerde bu yöntemle %49 tanı oranı bildirilmektedir. En sık etkilen genler *CAPN3*, *DYSF*, *ANO5*, *DMD*, *RYR1*, *TTN*, *COL6A2* ve *SGCA*'dır.

Birimimizde LGMD tanısıyla takip edilen, genetik tanı konulamayan, aralarında akrabalık olmayan 208 LGMD hastasında hedefe yönelik ekzom dizilemenin (TES) tanısal veriminin ve etkilenen genlerin belirlenmesi amaçlan çalışmada analiz 169 nöromüsküler hastalık genini kapsayarak gerçekleştirilmiş, bu yöntemle tanı konulamayan hastalarda kapsam 260 hastalık genine genişletilmiştir.

Genetik tanı konulan olgular kohortun %72'sini (n=150) oluştururken kalan %28'inde (n=58) patojenik varyant saptanamadı.

Kohortumuzda, en sık patojenik değişiklik saptanan gen *CAPN3* (n=59, %28) idi. Takiben etkilenen genler *DYSF* (n=32, %15), *ANO5* (n=9, %4), *SGCA* (n=6, %3), *SGCG* (n=5, %2), *DES* (n=5, %2), *TCAP* (n=4, %2), *TTN* (n=4, %2), *SGCB* (n=3, %1), *GAA* (n=3, %1), *PLEC* (n=3, %1), *TRIM32* (n=2, %1), *FKRP* (n=2, %1), *COL6A3* (n=2, %1), *LAMA2* (n=2, %1), *FLNC* (n=2, %1), *COL6A2* (n=1, %0,5), *DMD* (n=1, %0.5), *FKTN* (n=1, %0.5), *PYGM* (n=1, %0.5), *BIN1* (n=1, %0.5) ve *COL6A1* (n=1, %0.5) olarak belirlendi.

TES, kohortumuzda literatüre göre daha yüksek tanı oranı sağlamıştır. Sonuçlar *CAPN3* ve *DYSF* genlerinin ön planda olduğu uluslararası kohortlarla uyumludur ve doğru hasta seçimi ile LGMD olgularında genişletilmiş gen paneli analizinin tanısal katkısını vurgulamaktadır.

Anahtar Kelimeler: Kavşak tipi kas distrofisi, LGMD, herediter, miyopati, genetik, yeni nesil dizileme

EP – 599 GERİATRİK İNME HASTALARINDA TROMBOLİZ DENEYİMİ: TEK MERKEZLİ RETROSPEKTİF ANALİZ

ŞAHİN AY[1], CEMİLE HAKİ[1], GÜLÇİN KOÇ YAMANYAR[2], BEYZA NUR AY[1], SUAT KAMIŞLI[1]

[1]SAĞLIK BİLİMLERİ ÜNİVERSİTESİ TIP FAKÜLTESİ, BURSA ŞEHİR HASTANESİ NÖROLOJİ ANABİLİM DALI
[2]BURSA ŞEHİR HASTANESİ NÖROLOJİ KLİNİĞİ / NÖROLOJİ YOĞUN BAKIM ÜNİTESİ

Giriş:
Akut iskemik inmede intravenöz tromboliz, etkinliği kanıtlanmış standart tedavilerden biridir. Bu çalışmada, merkezimizde intravenöz tromboliz uygulanmış 80 yaş üstü hastaların klinik, demografik özellikleri ve tedavi sonuçları değerlendirildi.

Gereç-Yöntem:
Bu retrospektif çalışmaya, Sağlık Bilimleri Üniversitesi Bursa Tıp Fakültesi Nöroloji Kliniği'nde Temmuz 2020–Temmuz 2025 tarihleri arasında akut iskemik inme tanısıyla intravenöz tromboliz uygulanmış, 80 yaş üzeri 61 hasta dahil edildi. Hastaların demografik ve klinik özellikleri, tedavi sonrası semptomatik intrakraniyal hemoraji (sİKH) gelişimi ve 3. ay fonksiyonel sonuçları (mRS) değerlendirildi.

Bulgular:
Toplam 61 hastanın 24'ü erkek (%39,3), 37'si kadın (%60,7) olup, ortalama yaş 84,7 ± 4,14 (80–100) yıl idi. İntravenöz tromboliz sonrası 4 hastada (%6,7) sİKH gelişti. Üçüncü ay mRS değerlendirmesinde 13 hasta (%21,3) ağır bağımlı, 17 hasta (%27,9) eksitus, 18 hasta (%29,6) ise fonksiyonel bağımsız (mRS 0–2) bulundu.

Sonuç:
Sonuç:larımız, 80 yaş üzeri intravenöz tromboliz yapılan akut iskemik inme hastalarının yaklaşık üçte birinde fonksiyonel bağımsızlık sağlandığını ortaya koymuştur. Dolayısıyla, dikkatli hasta seçimi ile 80 yaş üzerinde de intravenöz tromboliz güvenli ve uygulanabilir bir tedavi seçeneğidir.

Anahtar Kelimeler: Geriatri, inme, tromboliz

EP – 600 İZOLE HİPOGLOSSAL SİNİR FELCİNİN NADİR BİR NEDENİ: SAĞ İNTERNAL KAROTİD ARTER DİSEKSİYONU

ATA BOCNAK, ZEYNEP BAŞTUĞ, CEMİLE HANDAN MISIRLI

S.B.Ü HAYDARPAŞA NUMUNE EĞİTİM VE ARAŞTIRMA HASTANESİ, NÖROLOJİ KLİNİĞİ, İSTANBUL

Giriş:
Hipoglossal sinir (XII. kraniyal sinir) izole felci oldukça nadir görülen bir tablodur. Etiyolojiler arasında tümörler, travmalar, enfeksiyonlar ve vasküler nedenler sayılabilir. İnternal karotid arter (İKA) diseksiyonu genç ve orta yaşlı bireylerde iskemik inmenin önemli nedenlerinden biridir ve nadiren izole kraniyal sinir felci ile prezente olabilir. Özellikle alt kraniyal sinirler arasında en sık etkilenen sinirin hipoglossal sinir olduğu bildirilmiştir.

Olgu:
Kırk üç yaşında erkek hasta, boyunda zonklama ve ağrı sonrası başlayan konuşma ve yutmada güçlük ile başvurdu. Nörolojik muayenede dilin sağa deviasyonu ve artikülasyon bozukluğu saptandı. Diğer kraniyal sinir muayeneleri doğuştan sağ semipitoz dışında doğaldı. Beyin BT'si normaldi. Bilgisayarlı tomografi anjiyografide sağ internal karotid arterde disseksiyon izlendi. Takiben yapılan manyetik rezonans görüntülemede, T1 ağırlıklı yağ baskılı sekanslarda intramural hematom ile uyumlu sinyal artışı izlendi. Difüzyon MRG'de iskemik inme bulgusu ve ek kraniyal sinir tutulumu saptanmadı. Antikoagülan tedavi (warfarin) başlanan hasta takip edildi. İkinci ayda yapılan kontrolde dilin orta hatta olduğu, hareketlerinin serbest olduğu, yalnızca dil ucunda minimal hipoestezi kaldığı gözlendi.

Sonuç:
İKA diseksiyonu, baş ve boyun ağrılarının yanı sıra fokal nörolojik defisitlerle ortaya çıkabilmekte, nadiren izole hipoglossal sinir felcine yol açabilmektedir. Hipoglossal sinirin karotis arter ile yakın anatomik komşuluğu, disseksiyon sonucu gelişen mural hematomun bası yapmasına bağlı sinir felcine zemin hazırlayabilir. Erken dönemde yapılacak görüntüleme, özellikle BT anjiyografi, hızlı ve güvenilir tanı sağlar. Uygun antikoagülan tedavi ile çoğu olguda hem klinik düzelme hem de damar stabilizasyonu sağlanmaktadır. Bu olgu, izole hipoglossal sinir felci görülen hastalarda İKA diseksiyonunun ayırıcı tanıda mutlaka düşünülmesi gerektiğini vurgulamaktadır.

Anahtar Kelimeler: İzole hipoglossal sinir paralizisi, Karotid arter diseksiyonu, Vasküler kraniyal nöropati

Bta Ica Diseksiyon

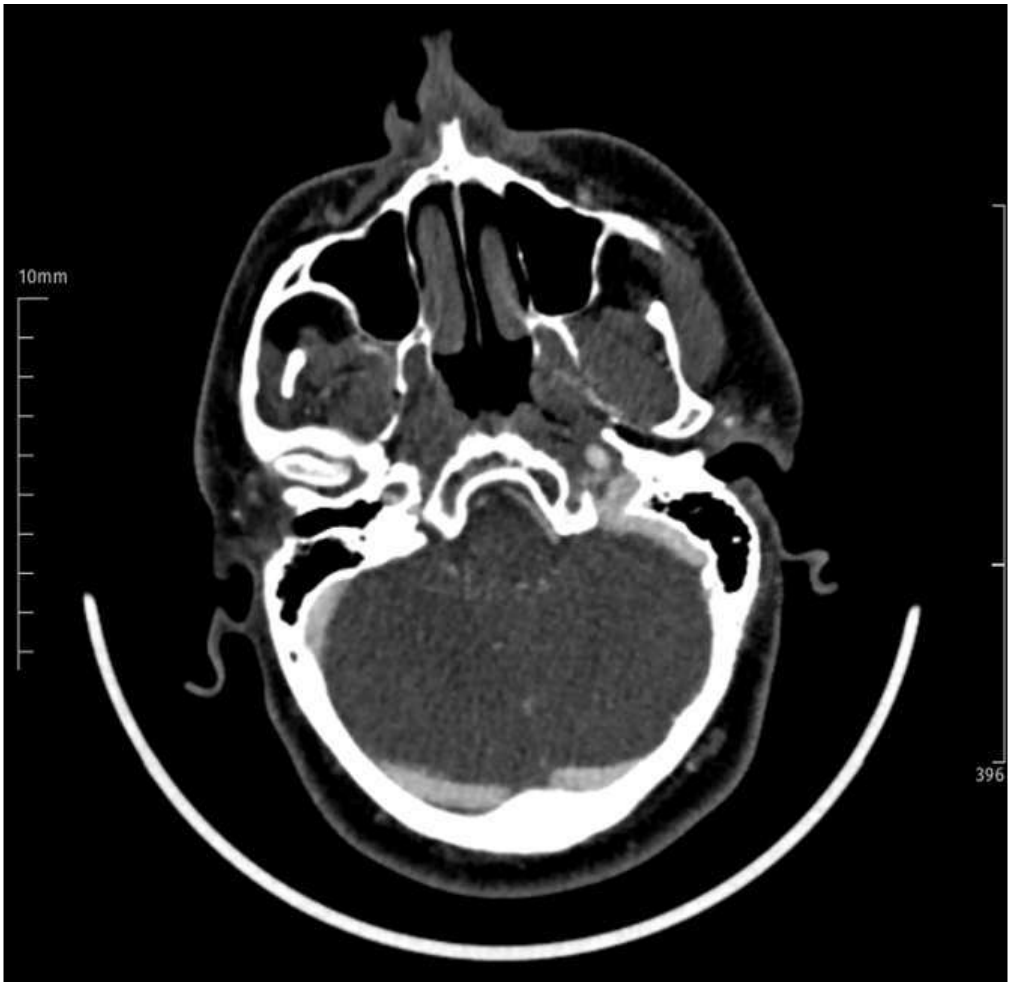

Bilgisayarlı tomografi anjiyografide sağ internal karotid arterde disseksiyon

Mrg Ica Diseksiyon

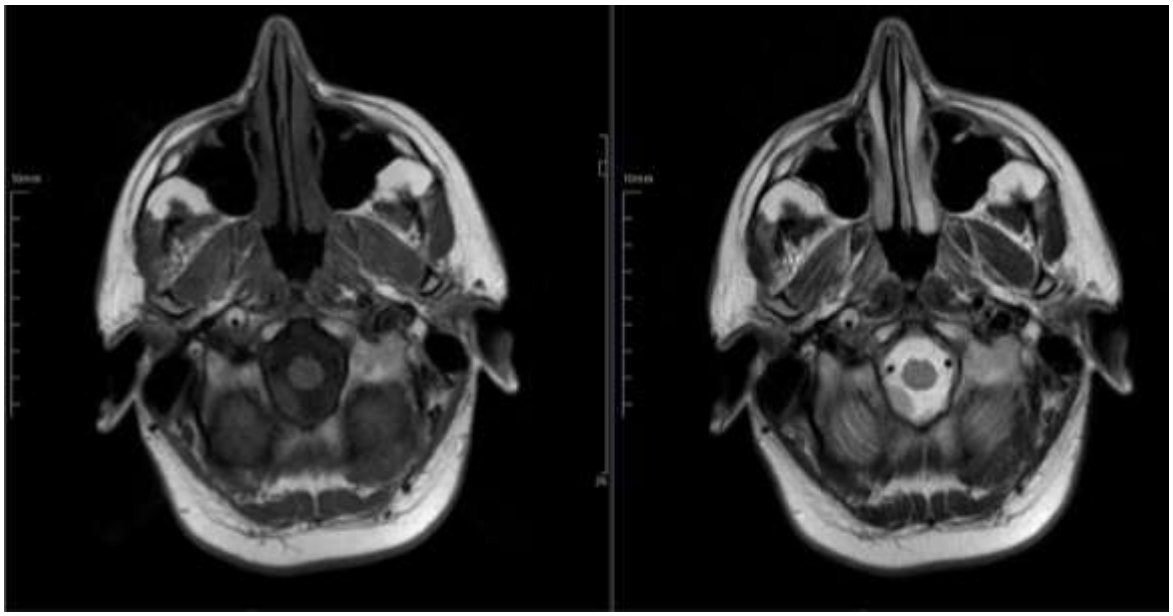

Manyetik rezonans görüntülemede, T1 ağırlıklı yağ baskılı sekanslarda intramural hematom ile uyumlu sinyal artışı

EP – 601 DİRSEKTE ULNAR NÖROPATİ: ELEKTROFİZYOLOJİK BULGULARI VE PROGNOZ

DİLAN KANGÜL, EREN TOPLUTAŞ, FİKRET AYSAL

İSTANBUL MEDİPOL ÜNİVERSİTE NÖROLOJİ ANA BİLİM DALI

Amaç:
Çalışmada, elektrofizyolojik incelemeyle dirsekte ulnar nöropati (DUN) tanısı konan hastaların elektrofizyolojik bulgularının karşılaştırılması ve kliniklerinin değerlendirilmesi amaçlanmıştır.

Yöntem:
Hastanemiz elektrofizyoloji laboratuvarında 2018-2024 yılları arasında DUN tanısı konan hastalar çalışmaya alındı. Eşlikçi travma/yaralanma, polinöropati, radikülopati, pleksopati ve farklı tuzaklanmaları olanlar dışlandı. Sonuçlar aksonal, demiyelinizan ve karma tip olarak sınıflandırıldı. Hastaların semptomlarının düzelip düzelmediği ve herhangi bir tedavi alıp almadıkları retrospektif olarak sorgulandı.

Bulgular:
Kriterlere uygun 57 hasta değerlendirildi. Nöropati tiplerinin dağılımı %61.4 demiyelinizan, %26.3 karma ve %12.3 aksonal tip olarak bulundu. Hastaların ortanca yaş 34 (min 18, max 62), erkek/kadın oranı 40/17 idi. %89.5 (%77.2 sol) hastada tek taraflı, %10.5 hastadaysa iki taraflı tutulum saptandı. Semptom başlangıcından incelemeye kadar geçen ortanca süre 14 (min 3, max 90) gündü. Takip görüşmelerinde 43 kişiye ulaşılabildi. Görüşme yapılan hastaların %88.4'ü klinik iyileşme bildirdi, %11.6'ü semptomlarının büyük oranda devam ettiğini belirtti. Hastaların %65.1'i dirsek dayama ve aşırı dirsek bükmenin önlenmesi gibi koruyucu önlemler dışında herhangi bir tedavi almamış, %9.3'ü konservatif olarak (atel vb) tedavi almış, %20.9'u fizik tedavi almış, %4.7'si cerrahi müdahale olmuştu. Hastalara şikayetlerinin düzelme oranı subjektif olarak sorgulandığındaysa ortalama olarak, aksonal formda olanlar %53, karma tipte olanlar %82.3, demiyelinizan formda olanlar %87.8 oranında iyileşme bildirmişlerdi. Akson hasarlı olguların bildirdikleri iyileşme yüzdeleri anlamlı derecede düşük bulundu (p=0.033).

Sonuç:
Bulgularımız, demiyelinizan tiplerin tahmin edildiği üzere daha sık görüldüğü ve daha iyi prognoza sahip olduğunu göstermektedir. Yine literatürle uyumlu olarak DUN'un erkeklerde daha sık görüldüğü ve sol kolda daha sık görüldüğü tespit edilmiştir. Çalışmamızda DUN olgularında prognozun hiç tedavi almayanlarda bile iyi olduğu dikkati çekmiştir.

Anahtar Kelimeler: Dirsekte ulnar nöropati, akson hasarı, miyelin hasarı

EP – 602 DİRENÇLİ ANTİ-NMDA RESEPTÖR ENSEFALİTİ OLGUSU

İBRAHİM ACIR, HACI ALİ ERDOĞAN, AYŞE KURT, BURAK GÜLŞEN,
HÜLYA ERTAŞOĞLU TOYDEMİR, VİLDAN YAYLA

BAKIRKÖY, DR. SADİ KONUK SAĞLIK UYGULAMALARI VE ARAŞTIRMA MERKEZİ, NÖROLOJİ KLİNİĞİ

Giriş:
Anti-N-metil-D-aspartat reseptör (NMDAR) ensefaliti genç yaş ve kadın cinsiyette en sık görülen otoimmun ensefalittir. Halüsinasyon, psikoz, katatoni gibi psikiyatrik şikayetlerle başlaması hastalığın yanlış veya geç teşhis edilmesine neden olabilir. Altta yatan neden sıklıkla over teratomudur. Burada malignite saptanmayan ve anti-NMDAR ensefalitinde görülen otonom, psikiyatrik bulgular ve hareket bozuklukları gibi tüm semptomların eşlik ettiği bu zor olgumuzun klinik açıdan yönetimine dikkat çekmek amaçlandı.

Olgu:
İki haftadır anksiyete hikayesi olan ve JTK nöbetle başvuran hastanın nörolojik muayenesi, rutin kan tetkikleri doğaldı. Kranial MR'da sağ temporal, sol temporooksipitalde, bilateral frontal bölgede hiperintensiteler izlendi. EEG'de sağ hemisferde yaygın yavaşlama mevcuttu. Ensefalit ön tanısıyla hastaya asiklovir ve levetirasetam tedavisi başlandı. LP'de hücre izlenmedi, menenjit paneli negatif sonuçlandı. Antiviral ve antinöbet tedavisine rağmen nöbet sıklığı artan hastaya pulse metilprednizolon başlandı. Anti-NMDAR antikoru BOS ve serumda pozitif gelen ve nöbet, psikotik davranışlar, otonom bulgular, katatonik ve koreiform-distonik hareketlerinde artış olan hasta entübe edilerek İVİg tedavisine geçildi. Tedaviye yanıtı olmayan hastaya 14 kür plazmaferez uygulandı. Bulgularında kısmı regresyon görülmesi üzerine tedaviye rituksimab eklendi. İncelemelerde herhangi bir maligniteye rastlanmadı. Distoni, ajitasyon ve otonom bulgular için semptomatik tedavi uygulandı. Üç ay yatarak izlenen hastada nöbet ve klinikte kısmi düzelme gözlendi.

Sonuç:
Anti-NMDAR ensefalitinin erken evresinde psikiyatrik ve kognitif semptomlar görülürken, ilerleyen evrelerde santral hipoventilasyon, disotonomi ve hareket bozuklukları görülebilir. Hastamızda olduğu gibi maligniteyle ilişkisiz ve disotonomi tablosu olan dirençli olgularda nüks riski ve immun terapiye yanıt net bilinmemekte ve çoğu mortal seyredebilmektedir. Olgumuzla ileri evre ve sistemik tutulumu olan dirençli bir NMDA ensefalitine yaklaşımın önemini vurgulamayı amaçladık.

Anahtar Kelimeler: Anti-NMDA reseptör ensefaliti, dirençli, rituksimab

EP – 608 GÖRME KAYBIYLA GİDEN PSÖDOKSANTOMA ELASTİKUM OLGUSU

ALİ FARUK ÖZTÜRK, SAFVET FURKAN USLU, EYLEM TEKE

PAMUKKALE ÜNİVERSİTESİ TIP FAKÜLTESİ, NÖROLOJİ ANABİLİM DALI, DENİZLİ

Giriş-Amaç:
Psödoksantoma elastikum, deri, göz ve damar duvarlarında mineralize ve parçalanmış elastik liflerin birikmesiyle giden kalıtsal bir bağ dokusu hastalığıdır. Genellikle otozamal resesif seyir gösterir. Etyolojisinde ABCC6 genindeki mutasyonların rol oynadığı saptanmıştır. Oküler bulgular retinada bulunan Bruch membranı kalsifikasyonu ve ağır görme kaybıyla seyreder. Bu olgumuzda görme kaybıyla başvurup takiplerinde PKE tanısı alan hastamızı sunmayı planladık.

Olgu:
1 yıldır progresif görme kaybı olan Behçet tanısıyla takipli 38 yaş kadın hasta acil servise görme kaybındaki ani ilerleme nedeniyle başvuruyor. Hastada oral aft, vücudun çeşitli yerlerinde morarmalar bacaklarda kırmızı döküntüler, eklem ağrıları, ağız ve göz kuruluğu öyküsüde mevcuttu. Göz hastalıkları tarafından hastanın görme keskinliği bilateral el hareketi şeklinde, fundus değerlendirmesinde her iki gözde 'Angioid streaks' bulgusu izlendi. LP yapıldı, BOS bulguları normal izlendi. BOS basıncı 23cm/H20 ölçüldü. Hastaya 10 gün 1000mg pulse steroid sonrasında 5 seans plazmaferez tedavisi verildi. Tedavi sonrası görme keskinliğinde kısmi artış izlendi. NMO, anti MOG ve OKB sonucu negatif geldi. Çekilen kontrastlı kranial, servikal ve orbita MR'da belirgin patoloji izlenmedi. Göz dibinde izlenen 'Anjioid streaks' ve deri döküntüsü bulgularıyla birlikte PKE tanısı koyuldu. Hastaya oral prednol ve diazomid tedavisi idamesi başlandı. Klinik takibe alındı.

Tartışma ve Sonuç:
PKE görme kaybıyla gelen hastalarda ayırıcı tanıda düşünülmesi gereken bir bağ dokusu hastalığıdır. Angioid streaks lezyonları PKE dışında Ehler Danlos, Marfan sendromu, Paget hastalıklarında da görülebilmektedir. Yapılan ayırıcı tanıda santral görüntülemeleri, BOS bulguları ve diğer laboratuar bulguları normal izlenen olgumuzda ayrıntılı dermatolojik muayene tekrarlayan göz dibi değerlendirmeleri sonrasındaki izlenen bulgular neticesinde PKE tanısı koyuldu. Hastalığın ağır oküler tutulum ile gidebileceği görülerek olgu sunuma değer bulunmuştur.

Anahtar Kelimeler: Psödoksantoma elastikum, angioid streaks, Bruch membran

Angioid streaks

GÖZ İÇİ BASINCI: SAĞ: 12 MMHG
SOL: 15 MMHG

GÖRME KESKİNLİĞİ: SAĞ:EH+
SOL:EH+

BİOMİKROSKOPİ: SAĞ: DOĞAL ÖK SAKİN
SOL:DOĞAL ÖK SAKİN

FUNDUS: SAĞ:VİTRE SAKİN C/D 0,3 ANGİOİD STREAKS
SOL:VİTRE SAKİN C/D 0,3 ANGİOİD STREAKS

EP – 612 COLD SIGN VE ÖTESİ: ÜÇ MULTİSİSTEM ATROFİ VAKASIYLA TANI SÜRECİNE BAKIŞ

MİNE KALAY, EMRULLAH ÇINAR, BAHAR SAY, BÜŞRA YILDIZ, EBRU BÖLÜK

İZMİR ŞEHİR HASTANESİ NÖROLOJİ KLİNİĞİ, İZMİR

Giriş:
Multisistem atrofi (MSA), nadir görülen, progresif seyirli, motor ve nonmotor bulgular ile karakterize nörodejeneratif bir hastalıktır. Literatürde nadir görülen bu tanıya sahip üç olgu sunulmaya değer bulunmuştur.

Olgu Sunumu:
Kliniğimize başvuran üç erkek hastada Multisistem Atrofi'nin (MSA) farklı klinik varyantları gözlenmiştir. İlk olgu, 57 yaşındaki erkek hastanın, bir yıl önce başlayan denge kaybı ve yürüme güçlüğü nedeniyle başvurusunda; anamnez derinleştirildiğinde iki yıl önce impotans şikayetinin başladığı öğrenildi. Nörolojik muayenede; serebellar ve piramidal bulgular ile aksiyel rijidite tespit edildi. Kranial mrg tetkikinde belirgin serebellar atrofi saptanan, solda sempatik deri yanıtı alınamayan hastada klinik ve radyolojik bulgularla MSA-C ön tanısı konuldu. İkinci olgumuz; 47 yaşındaki hastanın iki yıldır olan yürüme güçlüğü ve katılık şikayetleriyle başvurusunda; rijidite, 'cold hand sign' ve rem uyku davranış bozukluğu tespit edilerek ile MSA-P ön tanısı konularak levodopa tedavisi başlandı. Son olgumuz; 63 yaşındaki erkek hastada ataksi, bakış kısıtlılığı, disotonomi ve "hot cross bun" bulguları ile MSA-C ön tanısı konuldu. Bu üç olgumuzun radyolojik ve klinik bulguları görsel olacak sunulacaktır.

Tartışma:
MSA, klinik spektrumu geniş, diğer hareket bozuklukları ve ataksiler ile karışabilen bir hastalıktır. Hastalığın erken evrelerinde Parkinson hastalığı veya serebellar ataksi ile karışabilir. Bu durum, MSA tanısının geç konulmasına yol açabilen bir klinik zorluktur. Otonomik bulgular (cold hand sign, ortostatik hipotansiyon, impotans ve idrar disfonksiyonu) tanıda önemli ipuçları sunmaktadır. Parkinsonizm bulguları olan hastalarda tam nörolojik ve fizik muayene ile diğer bulguların varlığı araştırılmalıdır. Bu olgu serisi MSA'nın klinik çeşitliliğine ve ayırıcı tanıdaki zorluklara dikkat çekmektedir. Multidisipliner yaklaşım, bu hastalarda tedavi-bakım sürecinde kritik öneme sahiptir.

Anahtar Kelimeler: Cold hand sign, hut cross bun, multisistem atrofi, otonomi

EP – 614 TİROİD DİSFONKSİYONUNDA UYKU İLE İLİŞKİLİ SEMPTOMLARIN DEĞERLENDİRİLMESİ: KONTROLLÜ ÖLÇEK TABANLI BİR ÇALIŞMA

İLKNUR GÜÇLÜ ALTUN[1], YILDIZHAN ŞENGÜL[1], ESAT AHMET ŞEN[1], EMRE SERDAR SAYGILI[2], ERSEN KARAKILIÇ[2]

[1]ÇANAKKALE ONSEKİZ MART ÜNİVERSİTESİ TIP FAKÜLTESİ NÖROLOJİ ANABİLİM DALI
[2]ÇANAKKALE ONSEKİZ MART ÜNİVERSİTESİ TIP FAKÜLTESİ ENDOKRİNOLOJİ BİLİM DALI

Amaç:
Tiroid disfonksiyonlarının uyku ve duygu durum üzerine etkileri uzun süredir tartışılsa da, yapılandırılmış ölçeklerle hipotiroidi ve hipertiroidi gruplarının sağlıklı kontrollerle karşılaştırmalı değerlendirmeleri sınırlıdır. Bu çalışmada, uyku bozuklukları ve anksiyete/depresyon belirtileri sistematik olarak incelendi.

Yöntem:
Endokrinoloji polikliniğinden 68 hipotiroid, 16 hipertiroid hasta ve 96 sağlıklı kontrol olmak üzere toplam 180 katılımcı çalışmaya dahil edildi. STOP-BANG, PSQI, ESS, ISI, BAI ve BDI ölçekleri uygulandı. Gruplar Kruskal–Wallis ve Mann–Whitney U testleri ile, kategorik değişkenler ki-kare testi ile değerlendirildi ($p < 0.05$).

Bulgular:
Hipotiroidi grubunda STOP-BANG (uyku apne riski) ve BAI (anksiyete) puanları kontrollerden anlamlı derecede yüksekti ($p < 0.001$). Hipertiroidi grubunda benzer eğilim gözlense de, küçük örneklem nedeniyle anlamlılık saptanmadı. Diğer ölçeklerde (PSQI, ESS, ISI, BDI) gruplar arasında fark bulunmadı. Kategorik analizlerde hipotiroidi grubunda uyku apne riski ve anksiyete oranları daha yüksekti ($p = 0.002$, $p = 0.016$). Korelasyon analizinde hipotiroidi grubunda BAI-BDI, BDI-ISI ve ISI-PSQI arasında güçlü ilişkiler görüldü; hipertiroidide bu ilişkiler daha sınırlıydı. Huzursuz bacak sendromu sıklığı gruplar arasında farklılık göstermedi ($p = 0.469$).

Sonuç:
Hipotiroidi hastalarında uyku apnesi riski ve anksiyete düzeyleri belirgin şekilde artmıştır. Diğer uyku ölçeklerinde anlamlı farklılık olmasa da, korelasyon paternleri tiroid bozukluklarının uyku-psikiyatrik eksen üzerindeki karmaşık etkilerini göstermektedir. Klinik pratikte hipotiroidi hastalarında uyku apnesi ve anksiyete taramasına önem verilmelidir.

Anahtar Kelimeler: Tiroid disfonksiyonu, Hipotiroidi, Hipertiroidi, Uyku apnesi, Anksiyete.

EP – 612 ORNIDAZOL KULLANIMI SONRASI NÖBET İLE BAŞVURAN DİSÜLFİRAM BENZERİ REAKSİYON OLGUSU

SELMA AKSOY, ESAT AHMET ŞEN, YILDIZHAN ŞENGÜL

ÇANAKKALE ONSEKİZ MART ÜNİVERSİTESİ TIP FAKÜLTESİ NÖROLOJİ ANABİLİM DALI

Giriş:
Disüfiram benzeri reaksiyonun özellikle imidazol türevi ilaçlara karşı geliştiği bilinmektedir. Normalde etanol, toksik yan ürün olan asetaldehite dönüştürülür ve asetaldehit dehidrogenaz tarafından hızla parçalanarak vücuttan atılır. Dehidrogenaz enziminin yokluğunda veya inhibisyonunda asetaldehit birikerek kusma, terleme, taşikardi, baş ağrısı, hipotansiyon, aritmi, konvülziyon gibi semptomlara yol açabilir. Ornidazol ile ilişkilendirdiğimiz bir disülfiram benzeri reaksiyonu sunuyoruz.

Olgu:
39 yaşında kadın hasta alkol aldıktan sonraki sabah ishal, karın ağrısı şikayetiyle acil servise başvurmuş. Ornidazol 500 mg 1 doz aldıktan sonra kusma, terleme, çarpıntı, bilinç bulanıklığı şikayetleriyle tekrar acil servise başvurmuş. Başvuru esnasında jeneralize tonik klonik nöbet geçirmiş. Nöbet sonrasında acil serviste klinik olarak status epileptikus kabul edilerek entübe edilmiş. Hastanın özgeçmişinde, soygeçmişinde özellik yok. Acil servisteki ilk nörolojik muayenesinde bilinç letarjik, kranial sinir muayenesi olağan, ışık refleksi alınıyor. 4 ekstremite spontan hareketli, TCR refleksi bilateral lakayt. Laboratuvar sonuçlarında; toksikoloji paneli negatif, hiperamonyemi, lökositoz, hiponatremi, metabolik asidoz mevcuttu. Kranial görüntülemelerinde akut nöropatoloji saptanmadı. Acil serviste 2000 mg levetiresetam yüklenmiş, sonrasında yoğun bakım takibine alındı. Midazolam infüzyonu başlandı. Levetiresetam 2x500mg başlandı. IV hidrasyon yapıldı. Yapılan EEG'de sol temporalde şüpheli epileptiform anomali saptandı. BOS'ta patoloji saptanmadı. 1 gün sonra midazolam infüzyonu kesildi, yapılan EEG'de epileptiform anomali saptanmadı. Takibinde laboratuvar parametreleri normale döndü. Hasta ekstübe edildi. Takibinde herhangi bir nörolojik defisiti yoktu, nöbet gözlenmedi, poliklinik takibine alındı.

Sonuç:
Hastanın semptomları, hikayesi disülfiram benzeri sendrom ile uyumluydu. Nöbet önleyici ilaç, hidrasyon, solunum yolunun güvenliği sağlandı.Tedavi sonrasında laboratuvar parametreleri ve klinik bulguları geriledi. Bu vaka, İmidazol türevi ilaçlar reçete edilmeden önce uygun endikasyonun net şekilde belirlenmesi ve hastanın alkol kullanımı konusunda detaylı bilgilendirilmesinin önemini göstermektedir.

Anahtar Kelimeler: Disülfiram benzeri reaksiyon, status epileptikus, epilepsi

EP – 616 MİGRENLİ HASTALARDA PERİFERİK VESTİBÜLER FONKSİYONLARIN DEĞERLENDİRİLMESİ: VHIT VE SVV SONUÇLARI

AHMET ADIGÜZEL, DENİZ ERCAN, HÜSEYİN NEZİH ÖZDEMİR, NESE CELEBİSOY, FİGEN GÖKÇAY

EGE ÜNİVERSİTESİ TIP FAKÜLTESİ NÖROLOJİ ANA BİLİM DALI, İZMİR

Amaç:
Migren, sık görülen ve yaşam kalitesini etkileyen kronik bir nörolojik hastalıktır. Vestibüler sistemle ilişkisi uzun süredir tartışılmakta olup, periferik vestibüler fonksiyonların değerlendirilmesi klinik açıdan önem taşımaktadır. Bu çalışmada migrenli hastalarda video-head impulse test (vHIT) ve subjektif görsel vertikal (SVV) test sonuçları incelenmiştir.

Yöntem:
Çalışmaya migren tanısı olan hastalar ile yaş ve cinsiyet açısından benzer sağlıklı kontroller dahil edildi. Katılımcılar, Ege Üniversitesi Hastanesi Nörosensöriyel Laboratuvarı'nda bulunan cihazlarla değerlendirildi. Tüm katılımcılara vHIT uygulanarak horizontal ve vertikal semisirküler kanal kazançları ölçüldü. Ayrıca SVV testi -30°, 0° ve +30° koşullarında gerçekleştirildi. Gruplar arası karşılaştırmalarda uygun non-parametrik istatistiksel yöntemler kullanıldı.

Bulgular:
Migren grubunda vHIT kazanç değerleri ile kontrol grubu arasında anlamlı farklılık izlenmedi ($p>0.05$). Benzer şekilde SVV testinde -30°, 0° ve +30° koşullarında median değerler açısından gruplar arasında istatistiksel olarak anlamlı bir fark bulunmadı ($p=0.25$, $p=0.15$, $p=0.32$).

Sonuç:
Migrenli hastalarda vHIT ve SVV testlerinde anlamlı farklılık saptanmamıştır. Bu bulgu, migrenli hastalarda periferik vestibüler fonksiyonların korunmuş olduğunu göstermektedir.

Anahtar Kelimeler: Migren, vHIT, SVV

EP – 618 NÖBET KLİNİĞİ VE TEKRARLAYICI SEREBRAL İNFARKT İLE PREZENTE PRİMER SANTRAL SİNİR SİSTEMİ VASKÜLİTİ; OLGU SUNUMU

ZEHRA HASANEFENDİOĞLU, ELİF ALTIN, BENGÜ ALTUNAN

NAMIK KEMAL ÜNİVERSİTESİ, NÖROLOJİ ANABİLİM DALI, TEKİRDAĞ

Giriş ve Amaç:
Primer Santral Sinir Sistemi Vasküliti (PSSSV), sistemik vaskülit bulgusu olmaksızın ortaya çıkan, tanı anında baş ağrısı, hemiparezi, afazi, ataksi gibi birçok nörolojik belirti verebilen nadir bir hastalıktır. Bu olguda nöbet kliniği ve inme ile başvuran, PSSSV tanısı alan hastanın tanı ve tedavi süreçlerinin aktarımı amaçlanmıştır.

Olgu Sunumu:
44 yaşında kadın hasta 2023 yılında fokal nöbet, oryantasyon kaybı ile başvurdu. Görüntülemelerinde yaygın, kontrastlanma gösteren kortikal ödem bulguları, hemorajik sinyal değişiklikleri ve difüzyon ağırlıklı serilerde yer yer difüzyon kısıtlaması izlendi. Ön planda ensefalit/enflamatuar süreçler düşünülerek yapılan BOS incelemesinde ve diğer tetkiklerde patoloji izlenmedi. 7 gün süreyle 1000 mg/gün Metilprednisolon uygulandı. Takiplerde lezyonlarının regrese olduğu görüldü. Bir ay sonra sol hemiparezi gelişen hastada bilateral frontoparietal diffüzyon kısıtlılıkları izlendi. Takiplerinde klinik ve radyolojik regresyonu izlenen hastada Mart 2025 tarihinde fasial asimetri gelişti. Bilateral yaygın diffüzyon kısıtlılıkları izlenen hastaya Asetilsalisilik Asit ve atrial fibrilasyon nedeniyle Düşük Molekül Ağırlıklı Heparin, 10 gün süreyle 1000 mg /gün Metilprednisolon tedavisi verildi. DSA'da sağ ICA, bilateral MCA ve PCA'da yaygın kalibrasyon kayıpları ve kollateraller izlenmesi üzerine PSSSV olarak değerlendirildi. Takiplerinde intraparankimal kanama gelişti. Romatoloji ile görüşülerek Siklofosfamid tedavisi verildi. Etkin doz Siklofosfamid almasına rağmen Status Epileptikus gelişen hastanın radyolojik olarak progrese olduğu görüldü. Metilprednisolon, İVİG tedavileri sonrası Ritüximab tedavisine geçildi. Yoğun bakım şartlarında tedaviye devam ediliyor.

Tartışma ve Sonuç:
Farklı nörolojik klinikler ve tekrarlayıcı semptomları olan genç hastalarda nörolojik sekelleri uygun tedavilerle önlemek amacıyla PSSSV her zaman akılda tutulmalıdır.

Anahtar Kelimeler: Vaskülit, nöbet, genç inme

Resim 1: DSA



Sağ ICA yer yer duvar düzensizlikleri,Sağ MCA M2 segmentinin proksimalinden itibaren total oklüde ve M2 segment distal seviyesinden itibaren pial kollateraller aracılığıyla rekanalize, sağ MCA M3 ve M4 distal dallarda yaygın kalibrasyon kayıpları.

Resim 2: MRG

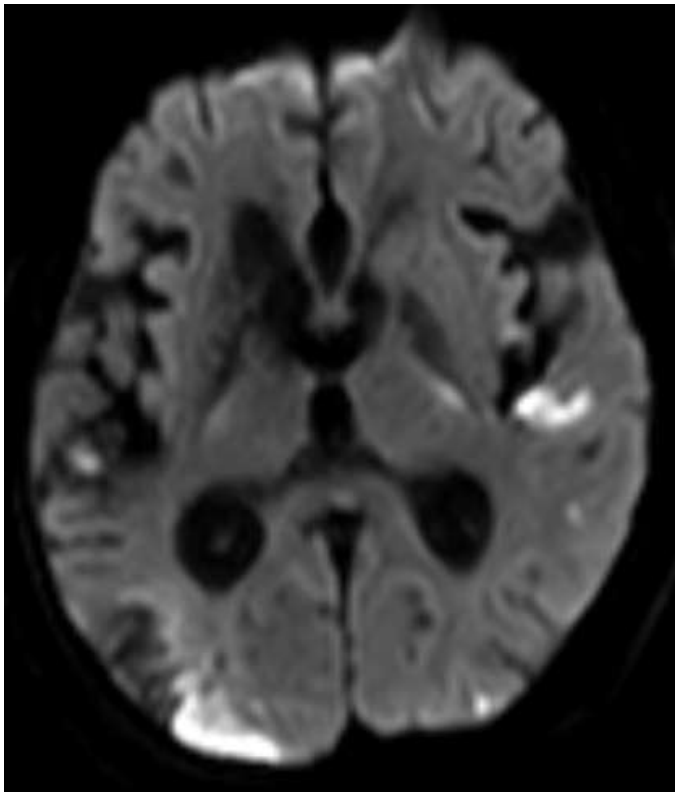

Diffüzyon ağırlıklı görüntülerde bilateral serebral hemisferlerde yaygın difüzyon kısıtlaması alanları

EP – 621 NON KETOTİK HİPERGLİSEMİK HİPEROZMOLAR DURUMA BAĞLI HEMIBALLISMUS OLGU SUNUMU

CEMİLE HİLAL ÇOLAK, AYŞEN OFLAZ, VEDAT ALİ YÜREKLİ

SÜLEYMAN DEMİREL ÜNİVERSİTESİ ARAŞTIRMA VE UYGULAMA HASTANESİ

Giriş:
Hemikore vücudun bir tarafında istemdışı, kısa süreli, sıçrayıcı hareketlerin görüldüğü nörolojik bir durumdur. Hiperglisemik hemiballismus olarak da bilinen diyabetik striatopati, kötü kontrol edilen diyabetli hastalarda nonketotik hiperglisemi ile ilişkili nadir bir hareket bozukluğudur. Patofizyolojisi tam olarak aydınlatılamamış olsa da hiperviskozite, iskemi ve bazal ganglion nörotransmitterlerinde değişiklikler içerebilir. Bu olgu sunumunda nonketotik hiperglisemik hiperozmolar durum nedeniyle hemiballismus gelişen 63 yaşında bir erkek hasta beyin görüntüleme bulguları ve laboratuvar verileri ile birlikte sunulmaktadır.

Olgu:
63 yaş erkek hasta 1 haftadır olan sol kolda ve sol bacakta istem dışı hareketler nedeniyle polikliniğimize başvurdu. Bilinen Diabetes Mellitus, Kronik Kalp ve Böbrek Hastalığı tanıları olan hastanın HBA1C tetkiki 14.7 idrar tetkiklerinde keton negatif, glukoz +3 izlendi. Hastanın açlık kan glukoz değeri 229 izlendi. Beyin Manyetik Rezonans görüntülemede (MRG) T1 sekansında sağ lentiform nükleus düzeyinde asimetrik intensite artışı izlendi. Hastada klinik, laboratuvar ve radyolojik bulgular eşliğinde nonketotik hiperglisemik hemiballismus düşünüldü. Optimal kan şekeri regülasyonu sağlandıktan yaklaşık 2 ay sonra hastanın hemiballistik hareketleri belirgin düzeldi.

Tartışma ve Sonuç:
NKHH durumun neden olduğu hemiballismus nadir bir durumdur. İleri yaşlı kadınlarda daha sık görülen NKHH durum, genellikle kontrolsüz diyabet hastalığı ve çok yüksek kan şekeriyle ilişkilidir. Hiperglisemi tablosunun düzeltilmesi genellikle tedavi edicidir ancak hiperglisemin düzelmesinden sonra nadiren kore tablosu aylarca devam edebilir. Hemiballismus ile gelen diyabetik hastalarda uygun tedavinin ve semptom kontrolünün sağlanabilmesi için NKHH durumunun akılda bulundurulması gerekir. NKHH: Non Ketotik Hiperosmolar Hemiballismus

Anahtar Kelimeler: Hemiballismus, hiperglisemi, nonketotik

MRI T1 Sekansında İzlenen Hiperglisemik Striatopati

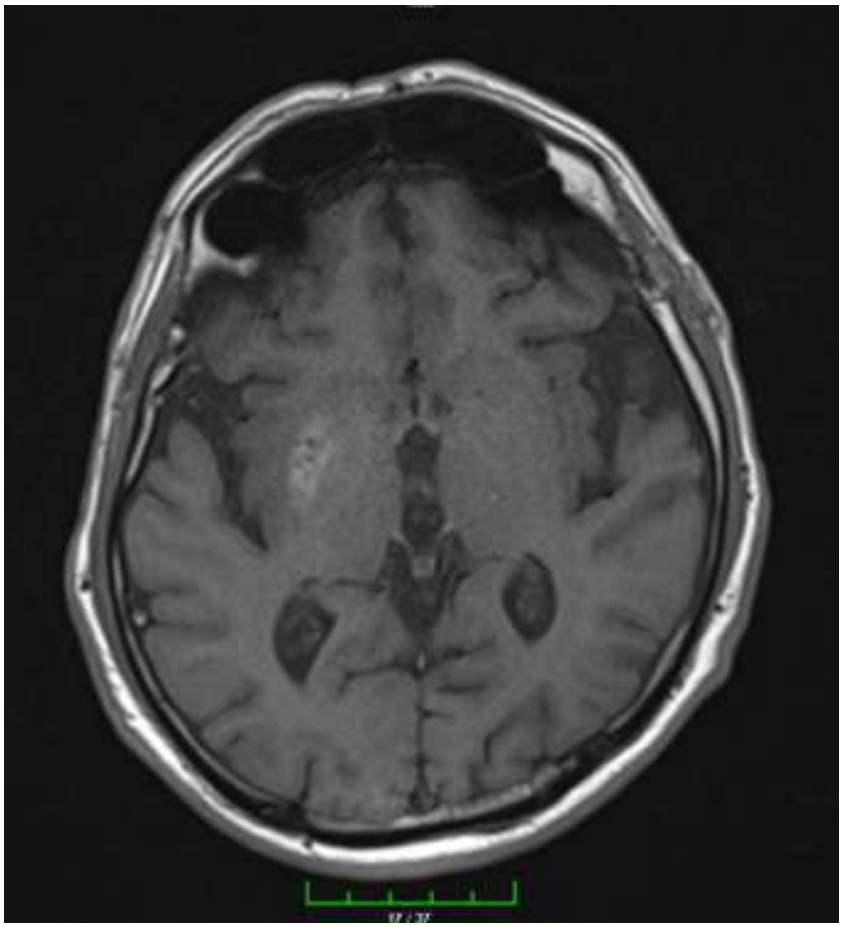

Beyin Manyetik Rezonans görüntülemede (MRG) T1 sekansında sağ lentiform nükleus düzeyinde asimetrik intensite artışı izlenmektedir.

EP – 622 TEKRARLAYAN SEREBROVASKÜLER OLAY SONRASI MOYA MOYA HASTALIĞI OLGUSU

ALPER EREN, NAZIM KIZILDAĞ, ABDULKADİR KURT

ATATÜRK ÜNİVERSİTESİ ARAŞTIRMA HASTANESİ, NÖROLOJİ ANABİLİM DALI, ERZURUM

Giriş:
Moyamoya hastalığı Willis poligonu ve supraklinoid internal karotid arterin kronik progresif stenoz veya oklüzyonları ile karakterize bir serebrovasküler hastalıktır. Sarı ırkta özellikle Japonya'da kadınlarda daha sık görülmektedir. Hastalar intrakranial kanama, nöbet, iskemik inme, TİA, baş ağrısı, koreiform hareketler veya kognitif ya da psikiyatrik değişiklikler ile başvurabilirler. Tanıda manyetik rezonans görüntüleme (MRG), manyetik rezonans anjiyografi (MRA) önemli bilgiler vermekle birlikte serebral anjiyografi tanı koydurucudur. Sıklıkla bilateral beyin alanlarını tutan Moyamoya hastalığının akut dönemde tedavisi konservatif, kronik dönemde ise cerrahidir.

Olgu:
37 yaş kadın hasta kronik baş ağrıları nedeniyle dış merkezde tetkik edilmiş. Hastanın 2016 senesinde sol talamusta hemoraji öyküsü, 2017 senesinde ponsta enfarkt öyküleri mevcut. Öyküleri de göz önünde bulundurularak baş ağrısı tetkik edilen hastadan beyin-karotis BT anjiografi istenmiş. BT anjiografide; sol İCA bifürkasyon düzeyinden itibaren kontrast dolumu izlenmiyor (Total oklüzyon?), sağ İCA supraklinoid segmentten itibaren kontrast dolumu izlenmiyor (Total oklüzyon?). Hasta kliniğimize tanısal serebral anjiografi açısından yönlendiriliyor. Nörolojik muayene: Şuur açık, oryante, koopere, PIRR: ++/++, göz hareketleri serbest, motor kuvvet sağ tarafta 4+/5 (sekel?) sol tarafta 5/5, taban cildi refleksi solda fleksör sağda lakayt. Hastaya yaptığımız tanısal serebral anjiografide; Sağ CCA injeksiyonda sağ internal karotis arter terminal bölgede, ACA ve MCA'nın proksimal segmentlerinde daralmalar izlendi. Sol CCA injeksiyonda sol internal karotis arter proksimalinde oklüzyon izlendi. Willis çemberi, bilateral ACA, MCA ve PCA'larda yaygın kollateraller (sigara dumanı, sarmaşık bulgusu) izlendi. Bu bulgular Moyamoya hastalığı ile uyumlu olarak düşünüldü.

Sonuç:
Tekrarlayan serebrovasküler olay gelişen hastalarda nöbet, kronik baş ağrısı, psikiyatrik değişikliklerin eşlik ediyor oluşu; nadir bir sebep olan Moya Moya hastalığını akla getirmelidir.

Anahtar Kelimeler: Moya moya, serebrovasküler olay, tanısal serebral anjiografi

Serebral Anjiografi Görüntüleri

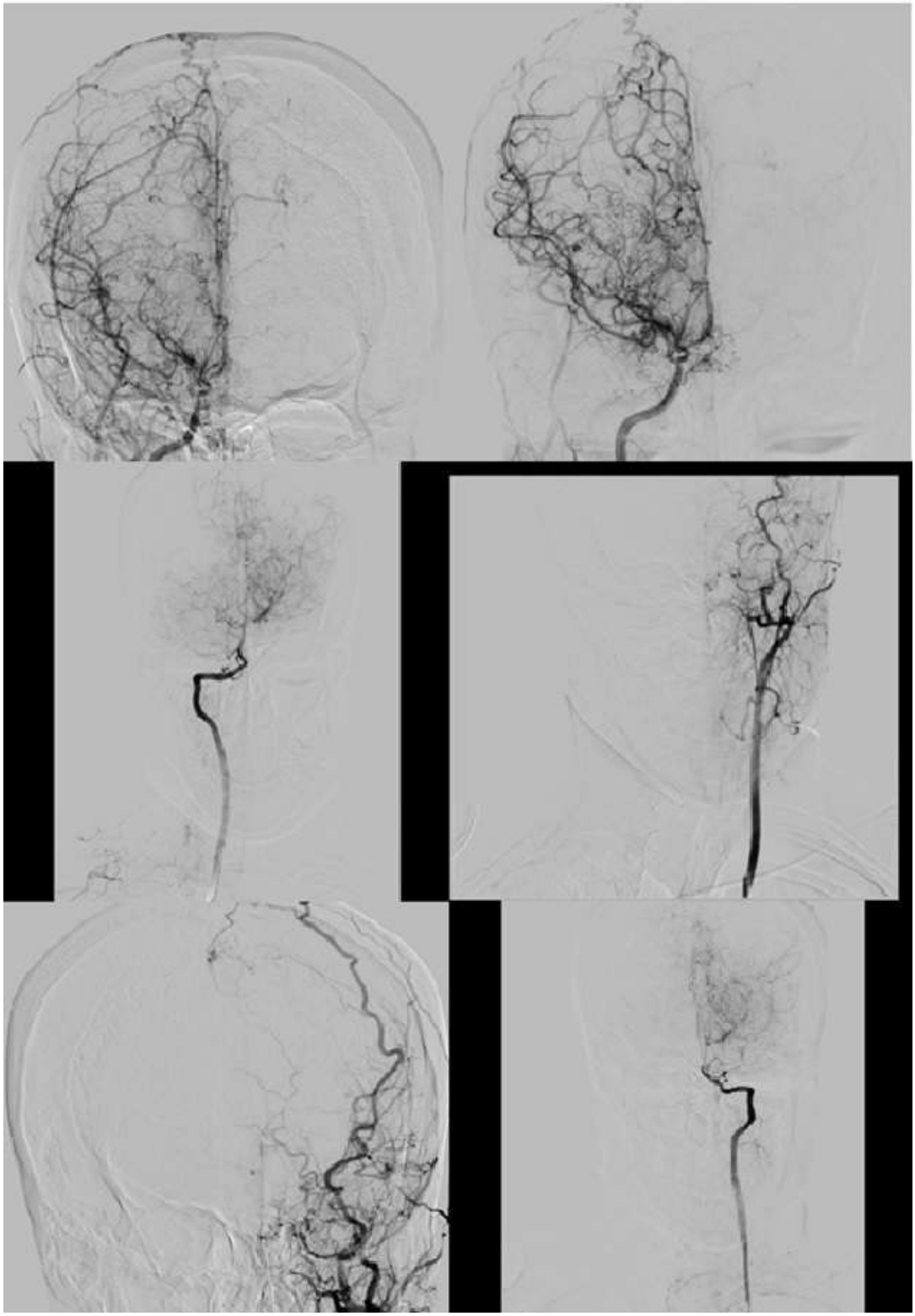

EP – 623 SEMPTOMATİK BÜYÜK ARTER ATEROSKLEROZUNDA İNFLAMASYON MU, BAŞKA FAKTÖRLER Mİ TETİĞİ ÇEKER?

ŞULE KURT, EDA ÇOBAN, MEHMET YERTÜRK, ELİF KORKUT, FAZİLET KARADEMİR, SEBATİYE ERDOĞAN, NİLÜFER KALE İÇEN

BAĞCILAR EĞİTİM VE ARAŞTIRMA HASTANESİ, NÖROLOJİ ANA BİLİM DALI, İSTANBUL

Giriş:
İskemik serebrovasküler hastalık sınıflamasında büyük arter aterosklerozu, ekstra veya intrakraniyal arterlerde %50'den fazla stenoz ya da oklüzyon olarak tanımlanır ve tüm iskemik inmelerin yaklaşık %16,6'sını oluşturur. Semptomatik BAA ipsilateral nörolojik bulgularla ilişkiliyken, asemptomatik BAA son altı ayda ilgili bölgeye ait bulgu olmamasını ifade eder. Ateroskleroz sistemik inflamasyonun sonucudur; ancak inflamatuar belirteçlerin semptomatik/asemptomatik ayrımındaki rolü net değildir. Bu çalışma, inflamasyon dışında semptomatik olmayı etkileyen faktörleri araştırmak amacıyla planlanmıştır.

Metod:
Ocak 2020–Ocak 2025 arasında akut iskemik SVH nedeniyle yatırılan ve görüntülemelerinde BAA saptanan 277 hasta retrospektif incelendi. Demografik veriler, komorbiditeler ve vasküler risk faktörleri kaydedildi. Yatışın ilk 3 günü içinde alınan AKŞ, lipid profili, CRP değerleri ile nötrofil/lenfosit ve platelet/lenfosit oranları hesaplandı. Beyin BT, difüzyon MR, karotis vertebral arter doppler USG, beyin BT anjiogragfi, beyin MR anjiografi görüntüleme yöntemleriyle %50'nin üzerinde stenoz saptanan olgular BAA olarak tanımlandı. Nörolojik semptom varlığına göre hastalar semptomatik ve asemptomatik gruplara ayrıldı.

Bulgular:
Akut iskemik SVH hastalık tanılı BAA tespit edilen 277 hasta çalışıldı, 192'sinde semptomatik BAA mevcuttu, 145'inde HT, 83'ünde DM, 104'ünde HL mevcuttu. Hiperlipidemi varlığı semptomatik asemptomatik BAA gelişiminde istatistiki olarak anlamlı bulundu. 75'inde karotis BAA, 46'sında vertebrobaziler arter aterosklerozu, 71'inde her iki sistemde ateroskleroz saptandı. CRP, nötrofil/lenfosit oranı, platelet/lenfosit oranı istatistiki anlamlılık mevcut değildi.

Sonuç:
İskemik SVH ile yatan ve görüntülemelerinde semptomatik veya asemptomatik ateroskleroz tespit edilen hastalarda inflamasyon belirteçleri semptomatik-asemptomatik ayırımında yardımcı olmaz. Çünkü ateroskleroz altta yatan inflamasyonun bir sonucudur. Hiperlipidemi varlığı ise semptomatik hale gelmesini tetikleyici bir komorbiditedir. Dolayısıyla hastanın damar görüntülemelerinde ateroskleroz mevcut olsa da hiperlipideminin engellenmesi semptomatik olmayı engelleyebilir.

Anahtar Kelimeler: Arter, Ateroskleroz. İnflamasyon, iskemik, semptomatik, serebrovasküler

Çalışma bulguları

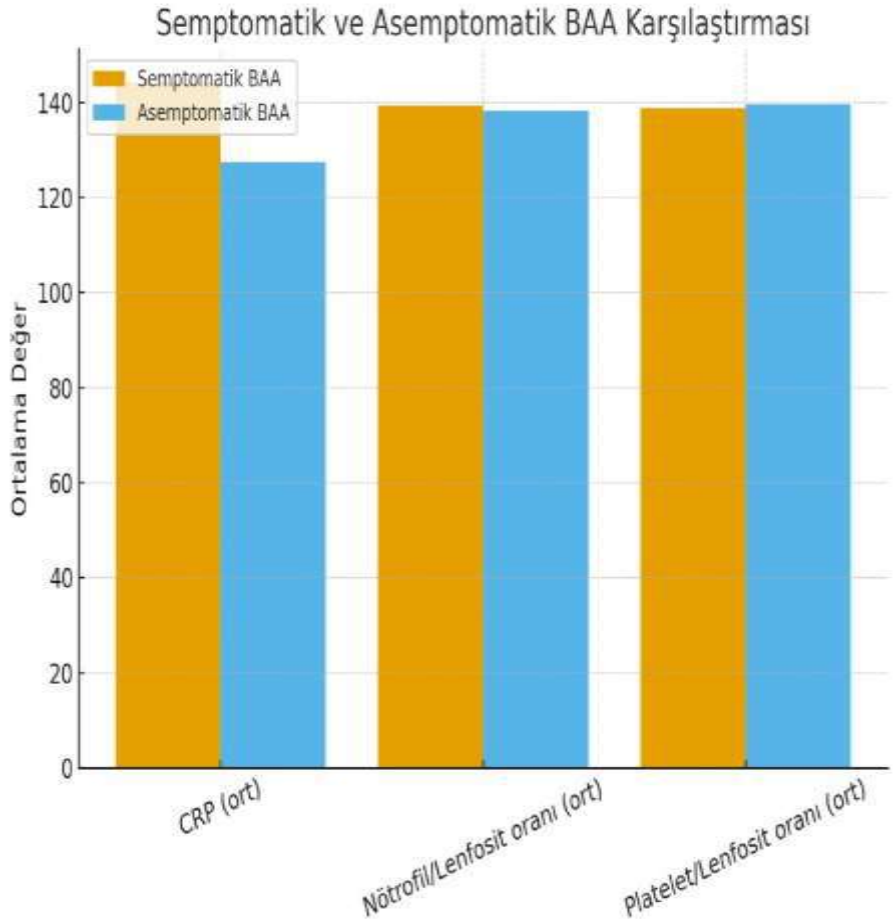

EP – 629 ERİŞKİN YAŞTA TANI ALAN DUANE RETRAKSİYON SENDROMU: BİR OLGU SUNUMU

FURKAN DEMİREL, BETÜL ÇEVİK, DÜRDANE AKSOY, MURAT BEYHAN

TOKAT GAZİOSMANPAŞA ÜNİVERSİTESİ, NÖROLOJİ ANA BİLİM DALI, TOKAT

Giriş:
Duane retraksiyon sendromu (DRS), konjenital retraksiyon sendromları içinde en sık görülen şaşılık tipidir. Klinik olarak; addüksiyonda kapak aralığında daralma, glob retraksiyonu, abduksiyon kısıtlılığı ve vertikal kayma ile karakterizedir. Çocukluk döneminde tanı konulması tipik olmakla birlikte, erişkin yaşta yeni tanı alması oldukça nadirdir. Bu olgu ile baş ağrısı şikâyeti ile Nöroloji kliniğimize başvuran orta yaş kadın hastada saptanan DRS'ye dikkat çekmeyi amaçladık.

Olgu:
Kırk iki yaşında kadın hasta uzun süredir devam eden baş ağrısı şikayetiyle başvurdu. Zonklayıcı tarzda olan ağrı başının tepe kısmından başlayıp tüm baş çevresine yayılıyordu. Baş ağrısına bulantı kusma eşlik etmiyordu. Diplopi tanımlamıyordu. Ağrı kesici kullanmadığında 6-8 saat sürdüğünü belirtti. Özgeçmişinde bilinen bir hastalık veya düzenli ilaç kullanımı yoktu. Nörolojik muayenede sağ gözün dışa bakışı orta hattan itibaren kısıtlıydı, diğer yönlere serbestti. Direk ve İndirekt ışık refleksleri bilateral normaldi. Göz dibi muayenesi doğaldı. Temporal arter traseleri belirgin değildi. Ek motor, duyusal ve serebellar defisit saptanmadı. Plantar yanıtlar fleksördü. Olası intrakraniyal kitle veya ekstraoküler kas anomalileri açısından yapılan kranial ve orbital MRG'de sağ 6. kranial sinir sisternal mesafede izlenemedi. Hastanın klinik bulguları ve radyolojik görüntülemeleri birleştirildiğinde DRS tanısı kondu.

Tartışma:
DRS'li hastalar genellikle çocuklukta anormal baş pozisyonu ve şaşılık ile başvurur, tanı klinik muayeneyle konur. Ancak erişkinlerde yeni tanı alan olgular seyrek görülür. Olgumuzda baş ağrısı şikayetiyle beraber sağda 6.kranial sinir paralizisi saptanması üzerine sekonder baş ağrısı düşünülmüş olup kranial görüntüleme sonrası primer tip baş ağrısı ve DRS birlikteliği düşünüldü. Horizontal göz hareketlerinde kısıtlılık ve globe retraksiyonu olan erişkin hastalarda henüz tanısı koyulmamış DRS olabileceği akılda tutulmalıdır.

Anahtar Kelimeler: 6. kranial sinir, Baş ağrısı, Duane retraksiyon sendromu, Erişkin olgu, Globe retraksiyonu

EP – 631 DİYALİZ HASTALARINDA İNME VE AKUT TEDAVİ UYGULAMALARI: RETROSPEKTİF BİR DEĞERLENDİRME

BEYZA NUR AY[1], SUAT KAMIŞLI[1], GÜLÇİN KOÇ YAMANYAR[2], ŞAHİN AY[1], CEMİLE HAKİ[1]

[1]SAĞLIK BİLİMLERİ ÜNİVERSİTESİ TIP FAKÜLTESİ, BURSA ŞEHİR HASTANESİ NÖROLOJİ ANABİLİMDALI
[2]BURSA ŞEHİR HASTANESİ NÖROLOJİ KLİNİĞİ / NÖROLOJİ YOĞUN BAKIM ÜNİTESİ

Amaç:
Hastanemizde inme nedeniyle takip edilen ve eş zamanlı olarak diyaliz tedavisi alan hastaların klinik sonuçlarını değerlendirmek amaçlandı.

Gereç-Yöntem:
Temmuz 2020–Temmuz 2025 tarihleri arasında Sağlık Bilimleri Üniversitesi Bursa Tıp Fakültesi Nöroloji Kliniği'nde takip edilen inme geçirmiş diyaliz hastaları retrospektif olarak incelendi. Demografik veriler, inme tipi, akut tedavi uygulamaları (intravenöz tromboliz [İVT] / endovasküler trombektomi [EVT]), TOAST sınıflaması, eşlik eden komorbiditeler ve 3. ay klinik sonuçları değerlendirildi.

Bulgular:
Çalışmaya 41 hasta dahil edildi; yaş ortalaması 67,6 ± 11,2 yıl (range 26–84), 16 hasta (%39) kadın, 25 hasta (%61) erkekti. Hastaların 33 (%80,5)'ünde iskemik, 8 (%19,5)'sinde hemorajik inme gözlendi. Eşlik eden komorbiditeler arasında hipertansiyon 33 (%75,6), diyabet 26 (%51,2), önceki inme öyküsü 13 (%36,6), hiperlipidemi 9 (%29,3), koroner arter hastalığı 18 (%51,2), malignite 1 (%4,9) hastada bulundu. İskemik inme geçiren 11 hasta (%33,3) akut tedavi aldı; bunların 8'i İVT, 3'ü EVT ile tedavi edildi. Toplam 8 hastada (%19,5) hastane içi mortalite izlendi. 3. ayda 22 hasta (%53,7) mRS ≤2 olarak iyi klinik sonuç gösterdi. Akut tedavi uygulanan hastalarda semptomatik intrakraniyal hemoraji izlenmedi. 41 hastanın sadece 1'inde (%2,44) semptomatik intrakraniyal hemoraji izlendi.

Sonuç:
Diyaliz hastaları inme açısından yüksek riskli bir grubu oluştursa da, çalışmamızda bu hastalarda akut tedavi oranının %33 olduğu ve 3. ayda %54 oranında yüksek bir oranda iyi klinik sonuca ulaşıldığı görülmüştür. Bu bulgular, uygun hasta seçimi ve zamanında müdahale ile diyaliz hastalarında da etkin inme tedavisinin mümkün olabileceğini ortaya koymaktadır.

Anahtar Kelimeler: Akut tedavi, diyaliz, inme

EP – 637 AKUT TEDAVİ AŞAMASINDA STENTLEME YAPILAN İNME HASTALARINDA REKANALİZASYON VE FONKSİYONEL SONUÇLAR

SELİN SEDEF AKBAL, SUAT KAMIŞLI, GÜLÇİN KOÇ YAMANYAR, KAYA SARAÇ, CEMİLE HAKİ

SAĞLIK BİLİMLERİ ÜNİVERSİTESİ TIP FAKÜLTESİ, BURSA ŞEHİR HASTANESİ NÖROLOJİ ANABİLİM DALI, BURSA

Amaç:
Günümüzde akut iskemik inme tedavisinde revaskülarizasyon yöntemleri standart tedavi yaklaşımı haline gelmiştir. Bu çalışmada, tromboliz ve/veya trombektomi uygulanan akut iskemik inme hastaları arasından stent uygulanan olguların değerlendirilmesi amaçlanmıştır.

Gereç-Yöntem:
Bu retrospektif çalışmada, Ekim 2020-Ağustos 2025 arasında Bursa Şehir Hastanesi'nde akut iskemik inme nedeniyle başvuran ve akut tedavi sırasında karotis veya vertebro-baziler arterlere stentleme uygulanan hastalar değerlendirilmiştir.

Bulgular:
Toplam 33 hasta çalışmaya dahil edildi. Hastaların ortalama yaşı 67,81 ± 21,55 yıldı; 23'ü (%69,6) erkek, 10'u (%30,3) kadındı. 32 (%96,9) hastaya mekanik trombektomi, 8 (%24,2) hastaya intravenöz tromboliz (IV-tPA), 7 (%21,2) hastaya ise her iki tedavi birlikte uygulandı. 12 (%36,3) hastada diabetes mellitus, 21 (%63,6) hastada hipertansiyon, 6 (%18,1)hastada inme öyküsü mevcuttu. 13 (%39,3) hastada koroner arter hastalığı ve 14 (%42,4) hastada hiperlipidemi saptandı. Başvuru öncesi 15 (%45,4) hastada antiagregan veya antikoagülan kullanım öyküsü mevcuttu. Darlıkların 27'si (%81,8) karotid sistemde, 6'sı (%18,1) vertebro-baziler sistemdeydi. 31 (%93,9) hastada başarılı rekanalizasyon sağlandı. 2 (%6) hastada semptomatik intraserebral kanama gelişti. 18 (%54,5) hastada 3. ay sonunda iyi klinik sonuç (mRS 0-2) izlendi.

Sonuç:
Akut iskemik inme tedavisi sırasında reokluzyon, rezidü darlık, diseksiyon gibi endikasyonlarla karotis veya vertebro-baziler arterlere stent uygulanan hastaların büyük çoğunluğunda yüksek rekanalizasyon oranı ve kabul edilebilir düzeyde komplikasyon oranı ile birlikte, 3. ayda fonksiyonel iyileşme sağlanmıştır. Bu bulgular, uygun hastalarda ve deneyimli merkezlerde stentleme uygulamasının, akut inme yönetiminde etkili ve güvenli bir seçenek olabileceğini göstermektedir.

Anahtar Kelimeler: Akut iskemik inme, diseksiyon, stent, trombektomi

EP – 642 POST-TRAVMATİK GELİŞEN İNTRAKRANİAL KAROTİKO-JUGULER FİSTÜL TEDAVİSİNDE STENT- COIL EMBOLİZASYON YÖNTEMİ

FEYZA EROĞLU[1], FERHAT KILIÇASLAN[2], FİKRET BAKLA[1], FURKAN KAYA[1], FIRAT AYDİN[1], MUSTAFA BÜYÜK[1], SEDAT YAŞİN[1]

[1]GAZİANTEP ÜNİVERSİTESİ ŞAHİNBEY UYGULAMA VE ARAŞTIRMA HASTANESİ, NÖROLOJİ ANABİLİM DALI, GAZİANTEP
[2]DR ERSİN ARSLAN DEVLET HASTANESİ, NÖROLOJİ, GAZİANTEP

Karotiko-juguler fistüller internal veya common karotis arter ile internal juguler ven arasında gelişen anormal arteriyovenöz bağlantılardır. En sık penetran ya da künt kafa-boyun travmaları ve iatrojenik nedenlerle ortaya çıkar; daha nadiren konjenital veya idiopatik olabilir. Klinik olarak baş ağrısı, baş dönmesi, hemiparezi, iskemik bulgular, nöbet ve konfüzyon gibi geniş bir yelpazede semptomlarla prezente olabilirler.

Olgu:
45 yaşında erkek hasta, 9 yıl önce trafik kazası sonrası intrakraniyal hemoraji nedeniyle opere edilmiştir. Kontrol manyetik rezonans görüntülemede sağ temporal bölgede sınırları düzgün hiperintens alan izlendi. Tanısal dijital subtraksiyon anjiyografide, sağ internal karotis arterin kavernöz segmentinden internal juguler vene drene olan, anevrizmatik dilatasyona yol açan üç adet arteriyovenöz fistül saptandı (Şekil 1). Fistül distalinde orta serebral arter dolumunun düşük debili olduğu görüldü. Tedavi amacıyla internal karotis arter terminal segmentten kavernöz segmente uzanan, fistülün arteriyel orijinini kapsayan akım çevirici stent yerleştirildi. Ardından internal juguler ven yoluyla fistül proksimaline coil embolizasyon yapıldı. Kontrol anjiyografide fistülün tamamen kapandığı ve orta–ön serebral arter perfüzyonunun belirgin şekilde arttığı gözlendi (Şekil 2).

Tartışma:
Yüksek debili fistüllerde düşük dirençli şant akımına bağlı serebral hipoperfüzyon ve venöz konjesyon sonucunda gelişen “steal fenomeni” daha önce çoklu olgu serilerinde bildirilmiştir (1, 2). Karotiko-juguler fistül tedavisinde cerrahi yöntemler kullanılabilse de, son yıllarda yayınlanan olgu serileri endovasküler yaklaşımların daha az kan kaybı, kısa hastanede yatış süresi ve düşük komplikasyon oranları nedeniyle öne çıktığını göstermektedir (3). Ayrıca mortalitenin düşük ve inme oranlarının kabul edilebilir olduğu bildirilmektedir (4).

Anahtar Kelimeler: Arteriovenöz fistül, steal fenomeni, endovasküler tedavi, cerrahi, stent, coil embolizasyon

Şekil 1

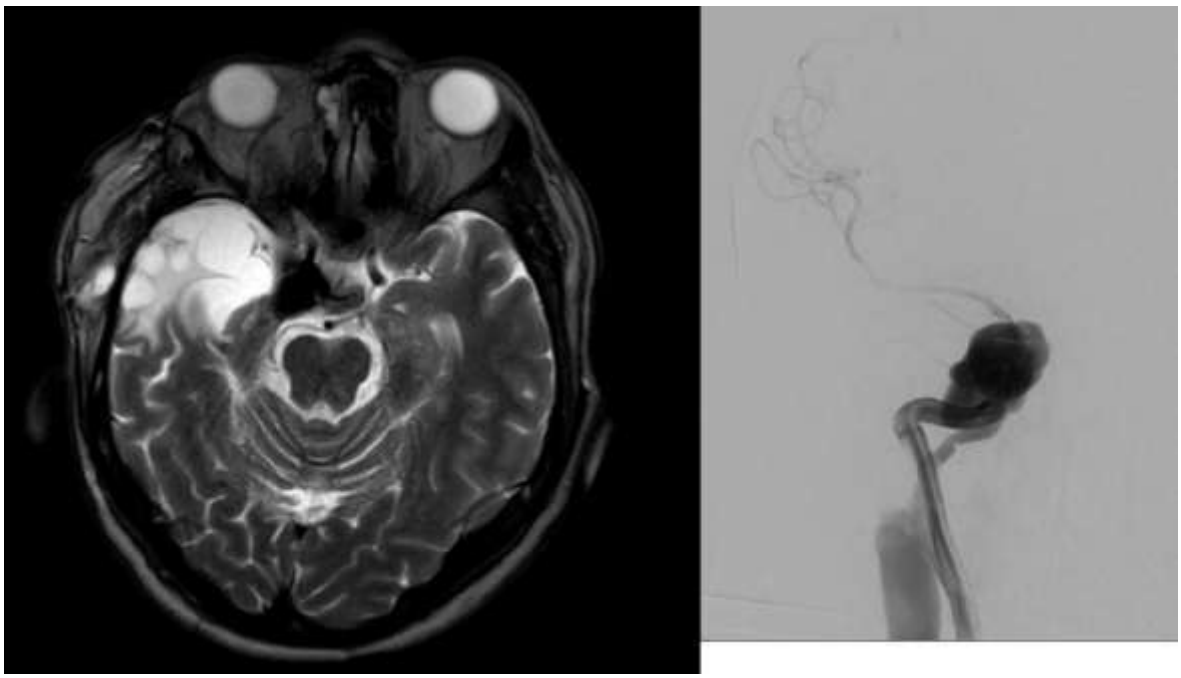

Şekil 2

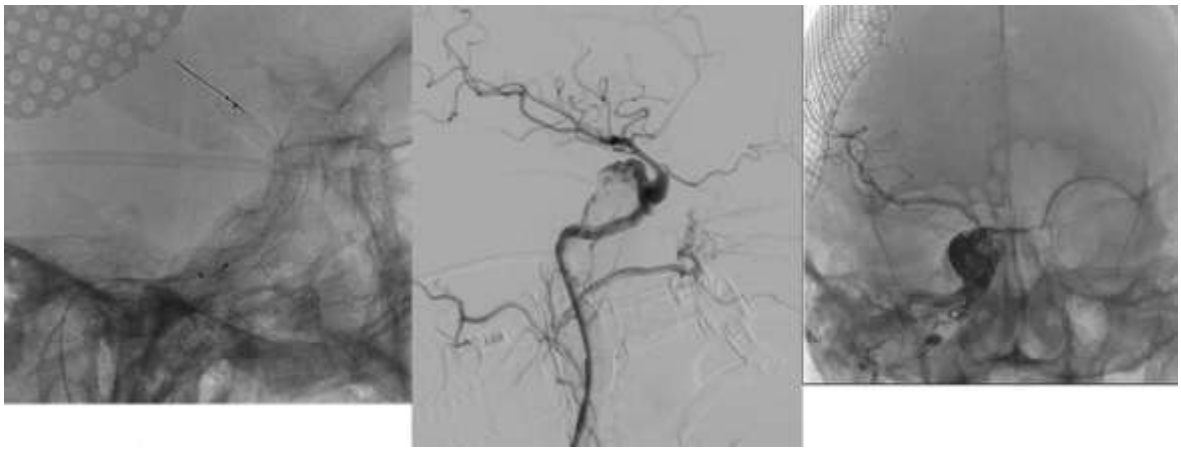

EP – 643 DİYABETES MELLİTUSU OLAN VE OLMAYAN GUILLAIN-BARRÉ SENDROMU HASTALARINDA KLİNİK BULGULARIN KARŞILAŞTIRILMASI

ELİF BANU SÖKER, PAMİR BAŞTİN, SEDA MENÇEKOĞLU BAŞTİN, HALİL CAN ALAYDIN, DERYA ÖZDOĞRU, MİRAY ERDEM, HALİT FİDANCI

ADANA ŞEHİR EĞİTİM VE ARAŞTIRMA HASTANESİ, NÖROLOJİ ANA BİLİM DALI, ADANA

Amaç:
Guillain-Barré Sendromu (GBS) akut ya da subakut gelişen sıklıkla alt ekstremitelerden başlayan ve sonrasında yayılan parestezi ve/veya güçsüzlükle seyreden bir hastalıktır. Diyabetes Mellitus (DM) sık görülen bir kronik hastalık olup, bu çalışmada DM'si olan GBS (GBS+DM) hastalarında klinik bulguların DM'si olmayan GBS (GBS-DM) hastalarında karşılaştırılması amaçlanmıştır.

Metod:
Çalışmaya 2020 Ocak-2025 Ağustos ayları arasında Nöroloji kliniğinde GBS tanısı konulan hastalar dahil edildi. Hastaların GBS Özürlülük Skoru, Modifiye Erasmus GBS

Sonuç: Skoru (mEGOS), 6. ayda yardımsız yürüyememe olasılığı (YYO), GBS Brighton Kriterleri, Rajabally Kriterleri, Medical Research Council (MRC) sum skorları kayıt edildi. Hastalar GBS+DM ve GBS-DM olarak iki gruba ayrıldı.

Bulgular:
Yetmiş yedi GBS hastası (Yaş ortalaması 51,9±18,4; 46 erkek, 31 kadın) dahil edildi. GBS+DM ve GBS-DM hasta sayıları sırasıyla 14 (10 erkek) ve 63 (36 erkek) idi. İki grup arasında yaş ve cinsiyet farklı değildi (p>0,05). GBS-DM hastalarında mEGOS giriş skoru ortalaması 3,38 ± 2,67 ve YYO %15,04 ± 17,16 iken; GBS+DM hastalarında bu değerler sırasıyla 3,78 ± 2,35 ve %15,57 ± 16,56 idi (mEGOS giriş skoru için p=0,364, YYO için p=0,443). GBS+DM ve GBS-DM hastalarında MRC skorlarına göre hafif güçsüzlüğü olan hasta sayıları sırasıyla 3 (%21,4) ve 13 (%20,6) idi (p>0,05). Demiyelinizan / aksonal özellikler gösteren GBS+DM ve GBS-DM hastalarının sayısı sırasıyla 13/1 ve 50/13 idi (p=0.444).

Sonuçlar:
Bu çalışma GBS+DM ve GBS-DM hastalarında klinik bulguların, aksonal ve demiyelinizan GBS hasta sayılarının farklı olmadığını gösterebilir. Ancak GBS+DM hasta sayısının az olması dikkate alındığında bulguların doğrulanması için daha fazla sayıda GBS+DM hastası ile yapılacak çalışmalara ihtiyaç duyulmaktadır.

Anahtar Kelimeler: Guillain-Barré Sendromu, Diyabetes Mellitus, mEGOS, MRC sum skoru, Brighton kriterleri, Rajabally kriterleri

EP – 648 ANEVRİZMATİK SUBARAKNOİD KANAMALI HASTADA ANJİYOGRAFİK BLUSHING BULGUSU

PARASTOU BILEHJANI, ALPER EREN

ATATÜRK ÜNİVERSİTESİ TIP FAKÜLTESİ, NÖROLOJİ ANABİLİM DALI, ERZURUM

Amaç:
Serebral vazospazm, anevrizmal SAK sonrası, vasküler duvar içindeki düz kas kontraksiyonu nedeniyle serebral arter çapının geçici olarak fokal veya yaygın daralması nedeni ile ortaya çıkmaktadır. 6-8. günler arasında risk maksimuma çıkmakla birlikte 4. ve 14. günler arası riskli olarak bilinmektedir. Burada vazospazma sekonder geniş enfarkt alanı oluşan ve blushing izlenen bir olgu sunulmuştur.

Olgu:
Bilinen sistemik hastalığı olmayan 42 yaşındaki erkek hasta ani başlayan baş ağrısı, konuşma bozukluğu ve sağ taraf güçsüzlüğü şikayetleri ile acil serviste değerlendirildi. Nörolojik muayenede bilinç laterjik, ense sertliği müphem ve sağ üst ve alt ekstremite 4/5 motor kuvvet saptandı. Çekilen beyin BT'de sol parietotemporalde SAK, beyin BT anjiyografide sol MCA-M1'den itibaren dolum defekti, sol MCA'da anevrizmatik dilatasyon ve diffüzyon MRG'de sol parietotemporalde geniş infarkt alanı izlendi (Resim 1). Dördüncü gün yapılan tanısal DSA'da sol MCA bifurkasyonunda bilobule geniş boyunlu sakküler anevrizma, sol MCA ve ACA arteryel fazda vazospazm, sol MCA sulama alanında blushing izlendi (Resim 2). Anevrizmanın geniş boyunlu olması, stent yardımlı koil embolizasyon gerektirmesi (antiagregan tedavi gereksinimi), MCA sulama alanında infarkt ve blushing olması nedeniyle yüksek kanama riskinden dolayı endovasküler tedavi düşünülmeyip cerrahi tedavi önerildi.

Sonuç:
Blushing kötü prognoz işaretidir ve etkilenen dokunun reperfüzyona rağmen iskemik infarktüs geçirdiğini veya geçireceğini gösterir. Bu anormal derecede yoğun ve kapiller blushingi, normal kapiller dolum fazından ayırmak önemlidir. Blushing bazen büyük bir damar tıkanıklığının başarılı bir şekilde rekanalizasyonundan hemen sonra görülebilir ve etkilenen dokunun anormal erken ve yoğun kontrast artışına işaret eder. Bu durum genellikle kontrastın kapiller yataktan ve drenaj damarlarına erken geçişiyle ilişkilidir ve erken venöz dolumla sonuçlanır.

Anahtar Kelimeler: Anevrizmatik SAK, Blushing, Vazospazm

Resim 1

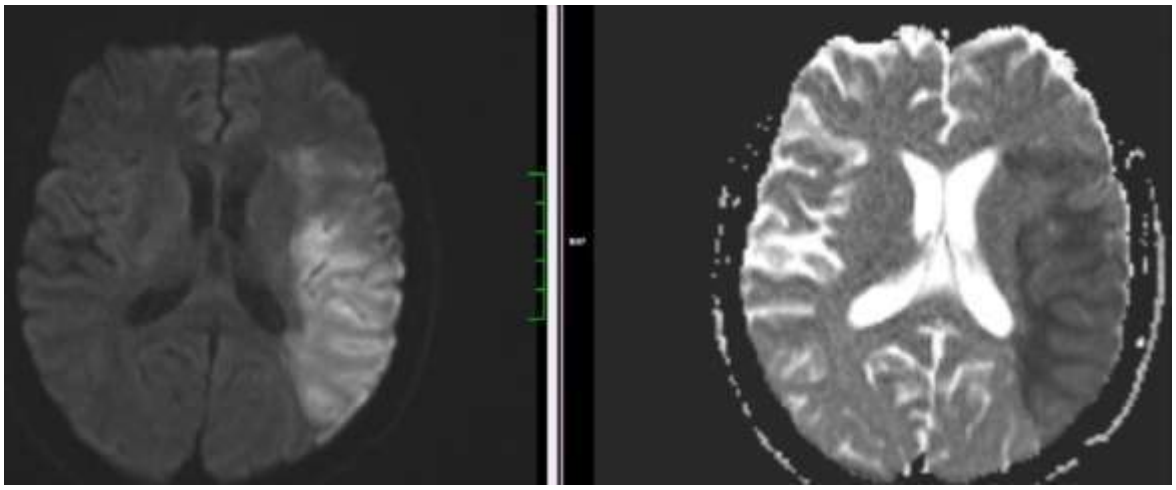

Difüzyon MRG'de sol MCA sulama alanında B1000'de hiperintens (soldaki resim), ADC'de hipointens (sağdaki resim) difüzyon kısıtlamasının olduğu infarkt alanı izleniyor

Resim 2

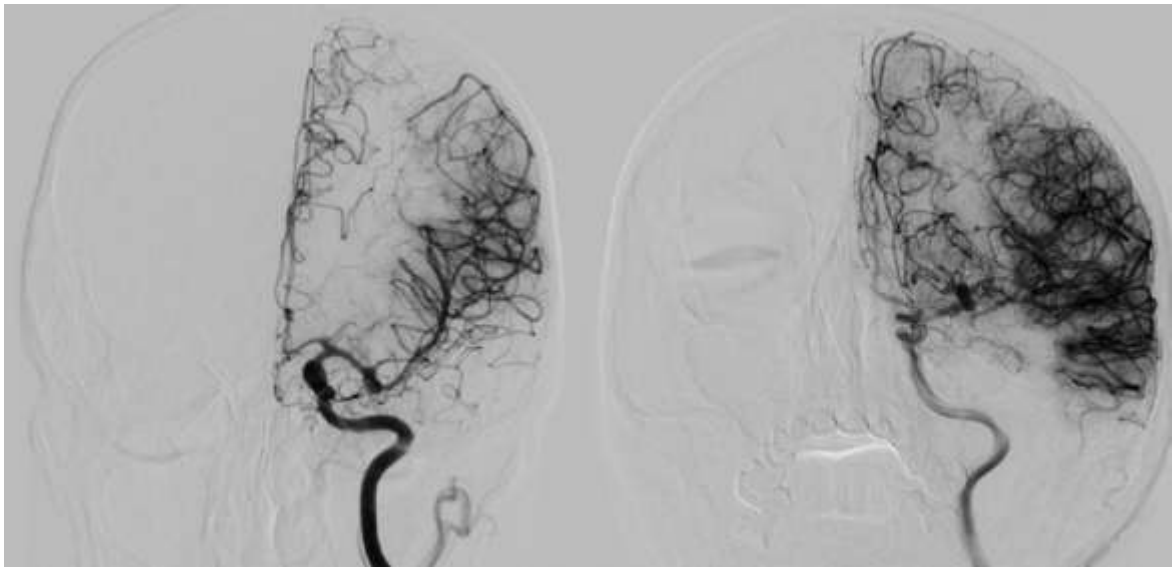

DSA'da Sol MCA bifurkasyonunda 7,5 x 3,8 mm ebetlarında 2,6 mm boyunlu bilobule geniş boyunlu sakküler anevrizma, sol MCA ve ACA arteryel fazda vazospazm ve sol MCA sulama alanında blushing izleniyor

EP – 649 MULTIPL SKLEROZDA SERUM RESİSTİN DÜZEYLERİNİN ROLÜ: HASTALIK VARLIĞI VE KLİNİK PARAMETRELERLE İLİŞKİSİ

SALTANAT MERT[1], HÜMEYRA ÖZTÜRK EMRE[2], KÜBRA BALCI[1], EDANUR DEMİR[1], İBRAHİM ACIR[3]

[1]BAŞAKŞEHİR ÇAM VE SAKURA ŞEHİR HASTANESİ, NÖROLOJİ KLİNİĞİ, İSTANBUL
[2]BAŞAKŞEHİR ÇAM VE SAKURA ŞEHİR HASTANESİ, TIBBİ BİYOKİMYA, İSTANBUL
[3]BAKIRKÖY DR. SADİ KONUK EĞİTİM VE ARAŞTIRMA HASTANESİ, NÖROLOJİ KLİNİĞİ, İSTANBUL

Giriş-Amaç:
Multipl skleroz (MS), santral sinir sisteminin (SSS) kronik inflamasyon ve nörodejenerasyon ile karakterize, kompleks bir otoimmün hastalığıdır. Yağ dokusundan salgılanan bir adipokin olan resistinin, pro-inflamatuar bir mediyatör olduğu bilinmektedir. Ancak, resistinin MS patogenezindeki rolü mevcut literatürdeki çelişkili bulgular nedeniyle belirsizdir. Bu çalışmanın amacı, relapsing-remitting MS hastalarında serum resistin düzeylerini sağlıklı kontrollerle karşılaştırmak ve bu düzeylerin temel klinik hastalık parametreleriyle olan ilişkisini araştırmaktır.

Gereç-Yöntem:
Bu kesitsel, vaka-kontrol çalışmasına, 41 RRMS hastası ve 40 sağlıklı kontrol dahil edildi. Katılımcıların demografik verileri, klinik özellikleri (hastalık süresi, EDSS, atak sayıları) ve kan örnekleri toplandı. Serum resistin düzeyleri, ELISA yöntemiyle ölçüldü. İstatistiksel analiz için verilerin dağılımına göre Mann-Whitney U testi, Bağımsız Örneklem T-Testi ve Ki-Kare testi kullanıldı.

Bulgular:
MS hasta (n=41) ve sağlıklı kontrol (n=40) grupları arasında yaş, cinsiyet ve BMI açısından istatistiksel olarak anlamlı bir fark saptanmadı (sırasıyla p=0,197, p=1,000 ve p=0,171). Serum resistin düzeyleri, MS hastalarında (medyan: 658,6 pg/mL, aralık: 118-6000) ve kontrol grubunda (medyan: 855,4 pg/mL, aralık: 182,6-3807,2) benzer bulundu ve aradaki fark istatistiksel olarak anlamlı değildi (p=0,305). MS hasta grubunda, serum resistin düzeyleri ile EDSS skoru (r=-0,056, p=0,728), son 1 yıldaki atak sayısı (r=-0,006, p=0,968) veya son 2 yıldaki atak sayısı (r=0,062, p=0,702) arasında anlamlı bir korelasyon gözlenmedi.

Sonuç:
Bu RRMS kohortundan elde edilen bulgular, sistemik dolaşımdaki serum resistin düzeylerinin MS varlığı ile doğrudan ilişkili olmadığını ve hastalığın klinik aktivite veya engellilik göstergeleri için güvenilir bir biyobelirteç olmadığını düşündürmektedir. Resistin'in MS patofizyolojisindeki potansiyel rolü, sistemik dolaşımdan ziyade kan-beyin bariyeri arkasındaki lokalize inflamatuar süreçlerle sınırlı olabilir.

Anahtar Kelimeler: Multipl Skleroz, Resistin, Adipokin, Nöroinflamasyon, Biyobelirteç, EDSS

EP – 650 MULTİPL SKLEROZDA BARSAK FONKSİYON BOZUKLUĞUNUN ÜRİNER İNKONTİNANS, ANKSİYETE, DEPRESYON, YORGUNLUK İLE İLİŞKİSİ, UYKU İLE YAŞAM KALİTESİ ÜZERİNE ETKİSİNİN DEĞERLENDİRİLMESİ

MERVE BAHAR ERCAN, HAZAL ÇETİN, BELGİN KOÇER

GAZİ ÜNİVERSİTESİ TIP FAKÜLTESİ NÖROLOJİ ANABİLİM DALI

Amaç:
MS hastalarında nörojenik barsak disfonksiyonunu (NBD) belirlemek ve üriner disfonksiyon, anksiyete, depresyon, yorgunluk ile ilişkisi anlamak, uyku ve yaşam kalitesi üzerine etkilerini incelemek amaçlandı.

Materyal-Metod:
107 MS hastası (66 RR, 21 SP, 20 PP) dahil edildi. Yaş, cinsiyet, hastalık süresi, atak sayısı ve EDSS kaydedildi. Hastalara NBD, Bristol dışkı form skalası anketi ile hastane anksiyete-depresyon (HAD) ölçeği, modifiye yorgunluk etki skalası (MFIS), SDMT, aşırı aktif mesane ölçeği (OAB-V8), inkontinans etki anketi (IIQ-7), uluslararası inkontinans danışma anketi kısa form (ICIQ-SF), Pittsburg uyku kalite indeksi ve MS yaşam kalitesi ölçeği (MSQOL-54-Mental ve Fiziksel Sağlık) uygulandı.

Bulgular:
Hastaların ort.yaşı 43.5±11,4 yıldı; %70'i kadın, %30'u erkekti. Hastalık süresi 10.9±8.4 yıl; EDSS 3.0±2.1 bulundu. Ort.NBD skoru 4.56±5.68 idi; %77.6 çok hafif, %9.3 hafif, %7.5 orta ve %5.6'sında ağır bağırsak disfonksiyonu mevcuttu. Yaş ve EDSS artıkça NBD skorunda artış saptanırken ($p=0,001$, $p=0.048$), cinsiyet, hastalık süresi, HAD, SDMT, ICIQSF, Pittsburgh uyku kalite indeksi ve MSQOL-54-mental açısından farklılık saptanmadı ($p>0.05$). NBD skoru ile en güçlü ilişki sırayla Bristol dışkı form skalası ($p<0.001$, $r=-0.479$), yaş, aşırı aktif mesane ölçeği ($p=0.001$, $r=0.311$), inkontinans etki anketi ($p=0.012$, $r=0.242$), MSQOL-54-FS ($p=0.012$, $r=0.242$) ve MFIS ($p=0.042$, $r=0.197$) ile görüldü. Ayrıca, progresif MS hastalarında barsak disfonksiyonu, yorgunluk ve inkontinans şiddeti daha yüksek bulunmuşken, kognisyon ve yaşam kalitesinin fiziksel bileşeni anlamlı derecede daha düşük saptandı ($p<0.05$).

Sonuç:
Bulgularımız yaş ve özürlülük artıkça bağırsak disfonksiyonunun ilerleyici seyir izleyebileceğini, bağırsak ve mesane disfonksiyonlarının MS'te sıklıkla birlikte seyrettiğini desteklemektedir. Çalışmamız bağırsak disfonksiyonunun hastaların yorgunluk ve yaşam kalitesi üzerindeki olumsuz etkisini ortaya koymaktadır.

Anahtar Kelimeler: Multipl Skleroz, Barsak Fonksiyon Bozukluğu, Nörojenik Mesane, Anksiyete, Depresyon, Yorgunluk

EP – 651 MULTIPL SKLEROZLU HASTALARDA VİSFATİN DÜZEYLERİNİN DEĞERLENDİRİLMESİ

SALTANAT MERT[1], HÜMEYRA ÖZTÜRK EMRE[2], KÜBRA BALCI[1], EDANUR DEMİR[1], İBRAHİM ACIR[3]

[1]BAŞAKŞEHİR ÇAM VE SAKURA ŞEHİR HASTANESİ, NÖROLOJİ KLİNİĞİ, İSTANBUL
[2]BAŞAKŞEHİR ÇAM VE SAKURA ŞEHİR HASTANESİ, TIBBİ BİYOKİMYA, İSTANBUL
[3]BAKIRKÖY DR. SADİ KONUK EĞİTİM VE ARAŞTIRMA HASTANESİ, NÖROLOJİ KLİNİĞİ, İSTANBUL

Amaç:
Bu çalışma, Multipl Skleroz (MS) hastalarında serum visfatin düzeylerini değerlendirmeyi ve bunların klinik özellikler, tedavi durumu ve NEDA-3 (Hastalığın Aktivitesine Dair Bulgusuzluk) durumu dahil olmak üzere hastalık aktivitesi ile ilişkisini araştırmayı amaçlamaktadır.

Yöntem:
Çalışmaya 45 RRMS hastası ve yaş-cinsiyet olarak eşleştirilmiş 44 sağlıklı kontrol dahil edildi. Klinik ve demografik veriler kaydedildi. Serum visfatin, lipid profilleri, inflamatuvar belirteçler ve vitamin düzeyleri ölçüldü. Hastalar NEDA-3 durumuna ve tedavi türüne (birinci basamak vs. ikinci basamak hastalık modifiye edici tedavi) göre sınıflandırıldı. Grup farklılıklarını ve korelasyonları değerlendirmek için istatistiksel analizler yapıldı.

Bulgular:
MS hastalarında visfatin düzeyleri sağlıklı kontrollere kıyasla anlamlı derecede daha düşüktü ($p = 0,006$). MS hastaları arasında, NEDA-3 kriterlerini karşılayanların visfatin düzeyleri ve EDSS skorları, NEDA-3 olmayanlara göre anlamlı derecede daha düşüktü (sırasıyla $p = 0,008$ ve $p = 0,006$). Visfatin ile atak sayısı veya EDSS arasında anlamlı bir korelasyon bulunmadı. Ancak visfatinin akut aktiviteden çok uzun dönem hastalık kontrolünü yansıttığı görüldü. Fingolimod kullanan hastalarda LDL ve kolesterol düzeyleri anlamlı derecede daha yüksek olup, bu durum bazı hastalık modifiye edici tedavilerle ilişkili kardiyovasküler risklere dair önceki bulgularla uyumluydu.

Sonuç:
Stabil MS hastalarında düşük serum visfatin düzeyleri, azalmış inflamatuvar yükü ve etkili immünmodülasyonu yansıtabilir. Visfatin, MS'te tedavi yanıtını değerlendirmede potansiyel bir biyobelirteç olabilir. Bununla birlikte, visfatinin Multipl Skleroz patofizyolojisindeki düzenleyici işlevinin yanı sıra tedavi süreçleri ve kardiyovasküler risk ile olan etkileşimini daha kapsamlı biçimde ortaya koyabilmek için, tedavi-naif hasta gruplarını da içeren ileriye dönük uzunlamasına çalışmalara gereksinim duyulmaktadır.

Anahtar Kelimeler: Multiple skleroz, Visfatin, NEDA-3, DMT, adipokin

EP – 654 OTOİMMÜN HASTALIKLARDA ERKEN TANI VE TEDAVİNİN SEKONDER NÖROLOJİK KOMPLİKASYONLARIN ÖNLENMESİNDEKİ ROLÜ

MİRUNA FLORENTİNA ATEŞ[1], FATİH ÖNER KAYA[2], MEHMET ORHUN BÜYÜKŞİŞLİ[1], NİLGÜN ÇINAR[1]

[1]MALTEPE UNİVERSİTESİ TIP FAKÜLTESİ HASTANESİ, NÖROLOJİ ANA BİLİM DALI, İSTANBUL
[2]MALTEPE UNİVERSİTESİ TIP FAKÜLTESİ HASTANESİ, İÇ HASTALIKLAR ANA BİLİM DALI, İSTANBUL

Amaç:
Otoimmün hastalıklar heterojen klinik prezentasyonları, multisistemik tutulumları ve sıklıkla nörolojik bulgularla birliktelikleri nedeniyle tanısal güçlükler yaratmaktadır. Nörolojik belirtilerin erken dönemde tanınması ve immünolojik belirteçlerle desteklenmesi, tanısal kesinliği artırmakta ve uygun tedavi stratejilerinin zamanında uygulanmasını mümkün kılmaktadır. Erken tanı ve tedavi yalnızca hastalık aktivitesinin kontrolünü sağlamakla birlikte aynı zamanda hastalık süresince sekonder nörolojik komplikasyonların gelişimini de önleyebilmektedir.

Materyal-Metod:
Bu retrospektif analizde toplam 102 hasta incelenmiştir. Ortalama yaş 49 ± 15 yıl olup, olguların %75'i (n=76) kadın, %25'i (n=26) erkektir. Bildirilen en sık nörolojik şikayetler baş ağrısı, bilişsel gerileme, görme bozukluğu, nöbet geçirme, denge bozukluğu, el ve ayaklarda uyuşma olmuştur. Başvuru sırasında kaydedilen bu bulgular ayrıntılı biçimde sınıflandırılmış ve immünolojik belirteçlerin sonuçlarıyla birlikte analiz edilmiştir. Böylelikle klinik semptomların hangi tanılarla daha güçlü ilişki gösterdiği, elde edilen tanısal verilerle korele edilmiştir. Bu yöntem, klinik yakınmaların biyolojik verilerle desteklenmesini sağlayarak tanısal doğruluğu ve bütüncül değerlendirme imkânını artırmıştır.

Bulgular:
Analiz, nörolojik şikâyetler ile ulaşılan tanılar arasında belirgin korelasyonlar olduğunu ortaya koymuştur. Baş ağrısı ile başvuran olguların önemli bir kısmında Behçet hastalığı ve SLE tanısı öne çıkmıştır. Görme bozukluğu ve optik nörit sıklıkla Multipl Skleroz ve Sjögren sendromu ile ilişkili bulunmuştur. Bilişsel bozukluk en çok SLE ve Sjögren sendromu ile eşleşmiştir. Periferik şikâyetler olan uyuşma ve denge bozukluğu, özellikle Sjögren sendromu, Behçet hastalığı ve CIDP tanılarıyla korele edilmiştir. Bu ilişkilerin erken dönemde doğru şekilde tanımlanması, immünolojik değerlendirmelerle desteklenmesi ve uygun tedavinin gecikmeden başlanması; nöro-Behçet, lupusa bağlı demans, kronik polinöropati veya tekrarlayan serebrovasküler olaylar gibi sekonder nörolojik komplikasyonların gelişmesini önleyici bir strateji sunmaktadır.

Sonuç:
Çalışmanın bulguları, klinik yakınmaların immünolojik testlerle bütünleştirilmesinin otoimmün hastalıkların doğal seyrini değiştiren, prognozu iyileştiren ve nörolojik morbiditeyi azaltan temel bir yaklaşım olduğunu güçlü biçimde ortaya koymaktadır.

Anahtar Kelimeler: Otoimmün, Vaskülit, Erken tanı, Nörolojik Bulgular

EP – 656 MELKERSSON-ROSENTHAL SENDROMU: KLİNİK TRİAD İLE SEYREDEN NADİR BİR OLGU SUNUMU

BAYRAM BAYRAMZADE, AYŞE MELİKE ÖZCAN, AYBALA NESLİHAN ALAGÖZ, SENA DESTAN BÜNÜL

KOCAELİ ÜNİVERSİTESİ, NÖROLOJİ ANA BİLİM DALI, KOCAELİ

Giriş:
Melkersson–Rosenthal sendromu (MRS) nadir görülen, etyolojisinde enfeksiyonlar, genetik yatkınlık, immün yetmezlik, besin intoleransı ve stres faktörlerinin suçlandığı bir hastalıktır. Klasik triadı; tekrarlayan fasiyal ödem, fasiyal paralizi, fissürlü dil (plika linguata) olarak tanımlanır. Ancak bu üçlü birlikte oldukça nadir görülür. Çoğu hasta mono- veya oligosemptomatik formda karşımıza çıkar. Bu sunumda, tekrarlayan fasiyal paralizi ile izlenen ve MRS tanısı alan olgumuzu paylaşmayı amaçladık.

Olgu:
37 yaşında erkek hasta, ilk kez 5 yıl önce sağ yüzünde asimetri şikâyetiyle başvurdu. Muayenede periferik tip fasiyal paralizi saptandı, steroid tedavisi sonrası tam düzelme sağlandı. İki yıl sonra benzer şikâyetlerle tekrar başvurdu, tedavisiz spontan düzelme izlendi. Bu süreçte beyin MR'ı ve laboratuvar tetkikleri normaldi. Takiplerinde hastada tekrarlayan üst dudak ödemi ve dilde büyüme gelişti. Yapılan muayenede plika linguata saptandı. Dudak biyopsilerinde spesifik patoloji izlenmedi. Son nörolojik muayenesinde sağ nazolabial sulkus silik, üst dudakta hafif şişlik ve dilde fissürlü görünüm vardı. Ayırıcı tanı için yapılan tetkiklerde enfeksiyöz, otoimmün ve tümöral nedenlere dair bulgu saptanmadı. Dil fissürleri, tekrarlayan fasiyal paralizi ve dudak şişliği birlikteliği ile hasta MRS olarak değerlendirildi. 64 mg/gün prednizolon başlandı, klinik düzelme sonrası tedavi kademeli kesildi. Hasta halen semptomsuz izlenmektedir.

Tartışma:
MRS, çoğunlukla oligosemptomatik seyreden ve tanısı gözden kaçabilen bir sendromdur. Fasiyal paralizi hastaların %30–50'sinde görülür, tekrarlama oranı %3–11'dir. Ayırıcı tanıda Bell paralizisi, enfeksiyonlar, multiple skleroz, sarkoidoz ve Crohn hastalığı gibi durumlar düşünülmelidir.

Sonuç:
Bizim olgumuzda, tekrarlayan fasiyal paraliziye eşlik eden orofasiyal ödem ve plika linguata birlikteliği tanıyı desteklemiştir. Steroid tedavisiyle belirgin klinik düzelme sağlanmıştır. Nadir görülen Melkersson–Rosenthal sendromu, tekrarlayan fasiyal paralizilerin ayırıcı tanısında mutlaka akılda tutulmalıdır.

Anahtar Kelimeler: Tekrarlayan fasiyal paralizi, plika linguata, tekrarlayan fasiyal ödem

Melkersson Rosenthal



Üst dudakta ödem, sağ nazolabial oluk silikliği

Merkersson Rosenthal



Fissürlü dil, üst dudakta ödem

EP – 658 MULTIPL KAVERNOM İLE GELEN EPİLEPSİ: OLGU SUNUMU

ŞEHADET SÜNDÜS DİNÇ, FATMA ŞİMŞEK, ENES POLAT

ATATÜRK ÜNİVERSİTESİ TIP FAKÜLTESİ, NÖROLOJİ ANABİLİM DALI, ERZURUM

Giriş:
Epilepsi hemen her yaşta görülebilen ve uzun süreli tedavi gerektiren nörolojik bir hastalıktır. Tedavide etiyolojik nedenin belirlenmesi önemlidir. Burada epilepsi nedeni ile tetkik edilen ve multipl kavernom tesbit edilen hasta ilginç bir olgu olması nedeni ile sunulmuştur.

Olgu:
Çocukluktan beri nöbet geçirme öyküsü olan 33 yaşındaki erkek hasta acil serviste status epileptikus nedeni ile değerlendirildi. Hastanın nöbetleri tüm vücutta kasılma, dil ısırma ve idrar kaçırmanın eşlik ettiği jeneralize tonik klonik karakterde oluyormuş. Nöbet sıklığı ayda bir şeklinde olan hastanın daha öncede status epileptikus nedeni ile yoğun bakım yatışları olduğu öğrenildi. Valproik asit 1000 mg/gün, levetiresetam 1000 mg/gün kullanımı olan hastanın acildeki nörolojik muayenesinde ateşi ve ense sertliği yoktu. Status epileptikus nedeni ile hastaya diazepam ampül ve takibinde levetiresetam ile yükleme yapıldı. Hasta yoğun bakıma alınarak tedavisine burada devam edildi. Nöbetlerin devam etmesi nedeni ile fenitoin ile yükleme yapıldı ve nöbetler kontrol altına alındı. Hastaya çekilen beyin BT'de multipl sayıda hiperdens alan izlendi (Resim 1). Ön planda kavernom? düşünülen hastaya çekilen beyin MRG'de multipl kavernom ile uyumlu idi (Resim 2). Ailede epilepsi öyküsü olmayan, görüntülemede multipl sayıda kavernom izlenen hastada etiyolojik neden kavernom olarak düşünüldü. Hasta beyin cerrahiye konsulte edildi, cerrahi önerilmedi. Valproik asit 1000 mg/gün, Fenitoin 300 mg/gün ile taburcu edildi.

Sonuç:
Kavernöz anjiyomlar, insanların %0,4-0,9'unda görülen, tüm serebrovasküler malformasyonların yaklaşık %5'ini oluşturan, anjiyografik olarak gizli vasküler malformasyonlardır. Tek veya çoklu, sporadik veya ailesel olabilirler. Kavernom gibi lezyonlarda ön planla fokal nöbet görmeyi beklerken hastamızda jeneralize nöbet olması, nörolojik muayenesinin normal olması ilginçti.

Anahtar Kelimeler: Dirençli Nöbet, Kavernom, Status Epilepticus

Resim 1

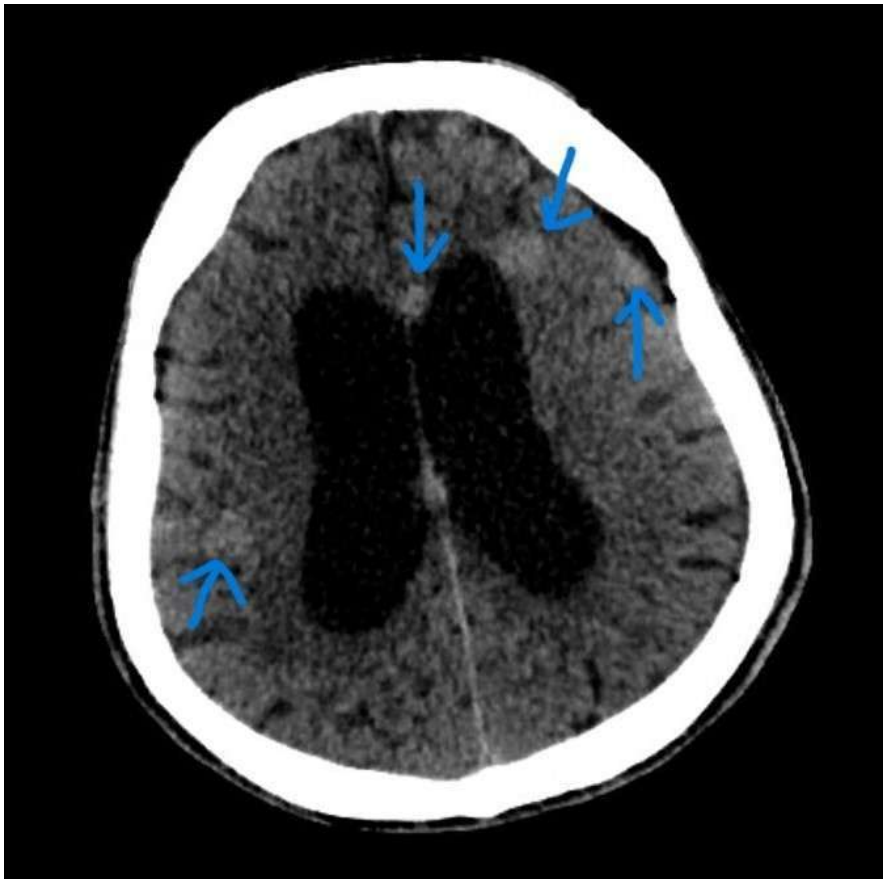

Beyin BT'de yer yer multipl sayıda hiperdens alanlar izleniyor (mavi ok)

Resim 2

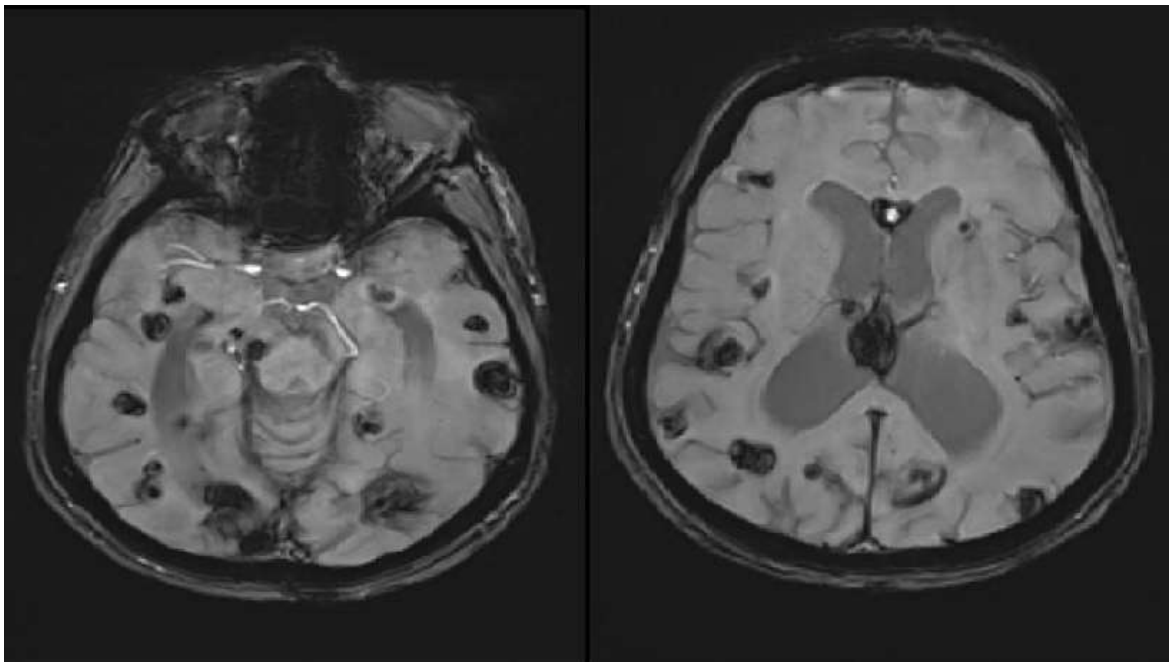

SWI MRG'de hipointens, multipl sayıda, kortikal ve derin yerleşimli kavernomlar izlenmektedir.

EP – 660 TEKRARLAYAN SUBARAKNOID KANAMA VE HIZLI İLERLEYİCİ DEMANS İLE SEYREDEN AMİLOİD ANJİYOPATİ OLGUSU

SEMANUR MARANGOZ, ESRA NUR SAĞLAM AMİL, BAHAR ŞENER, MUSTAFA ÜLKER, SAİME FÜSUN MAYDA DOMAÇ

ERENKÖY RUH VE SİNİR HASTALIKLARI EĞİTİM VE ARAŞTIRMA HASTANESİ, İSTANBUL

Giriş:
Serebral Amiloid Anjiopati, yaşlı bireylerde küçük ve orta çaplı serebral damar duvarlarında amiloid-β birikimi sonucu gelişen, tekrarlayan lobar kanamalar ve demans ile seyreden serebrovasküler bir hastalıktır. Çalışmamızda tarafımıza hızlı ilerleyen unutkanlık şikayetiyle başvuran ve takiplerinde tekrarlayan subaraknoid kanama saptanan serebral amiloid anjiopati olgusu sunulmuştur.

Olgu:
Yetmiş beş yaşında kadın hasta, bir yıldır bilinen demans tanısı mevcutken son aylarda hızlı ilerleyen unutkanlık ve günlük yaşam aktivitelerinde belirgin bozulma nedeniyle tarafımıza başvurdu. Eşinden alınan anamnezde, yaklaşık bir yıl önce tamamen normal olan hastada önce yakın hafıza kaybı başladığı, zamanla ev içindeki odaların yerini karıştırmaya başladığı ve halüsinasyonlarının geliştiği öğrenildi. Rutin poliklinik kontrolünde Mayıs 2025'te insidental olarak beyin BT'de sol parietalde subaraknoid kanama saptandı. Özgeçmişinde iki yıl önce meme kanseri nedeniyle cerrahi öyküsü olan hastanın halen anastrozol tedavisi mevcuttu. Yatışı sırasında senkop atağı geçiren hastada kafa travması olmaksızın yapılan BT'de sol parietalde tekrarlayan SAK izlendi. Yapılan ek tetkiklerde, tekrarlayan SAK ve malignite öyküsünden dolayı bakılan MR görüntülemesinde leptomeningeal tutulum saptanmadı,BT anjiyografide anevrizma saptanmadı, BOStan bakılan paraneoplastik panel negatif sonuçlandı. Klinik ve radyolojik bulgular ışığında tekrarlayan SAK etiyolojisinde amiloid anjiyopati ön planda değerlendirilen hastanın takipleri devam etmektedir.

Tartışma:
Amiloid anjiyopati ileri yaşta tekrarlayan lobar kanamalar ve kognitif bozuklukla seyreden önemli bir serebrovasküler hastalıktır. Olgumuzda demansın hızlı ilerlemesi ve parietal bölgede tekrarlayan subaraknoid kanamalar, anevrizma ve diğer nedenlerin dışlanmasıyla birlikte değerlendirildiğinde amiloid anjiyopati tanısını desteklemiştir. Bu vaka, demans ayırıcı tanısında serebrovasküler nedenlerin de göz önünde bulundurulması gerektiğini vurgulamaktadır.

Anahtar Kelimeler: Amiloid Anjiyopati, demans, subaraknoid kanama

Resim 1

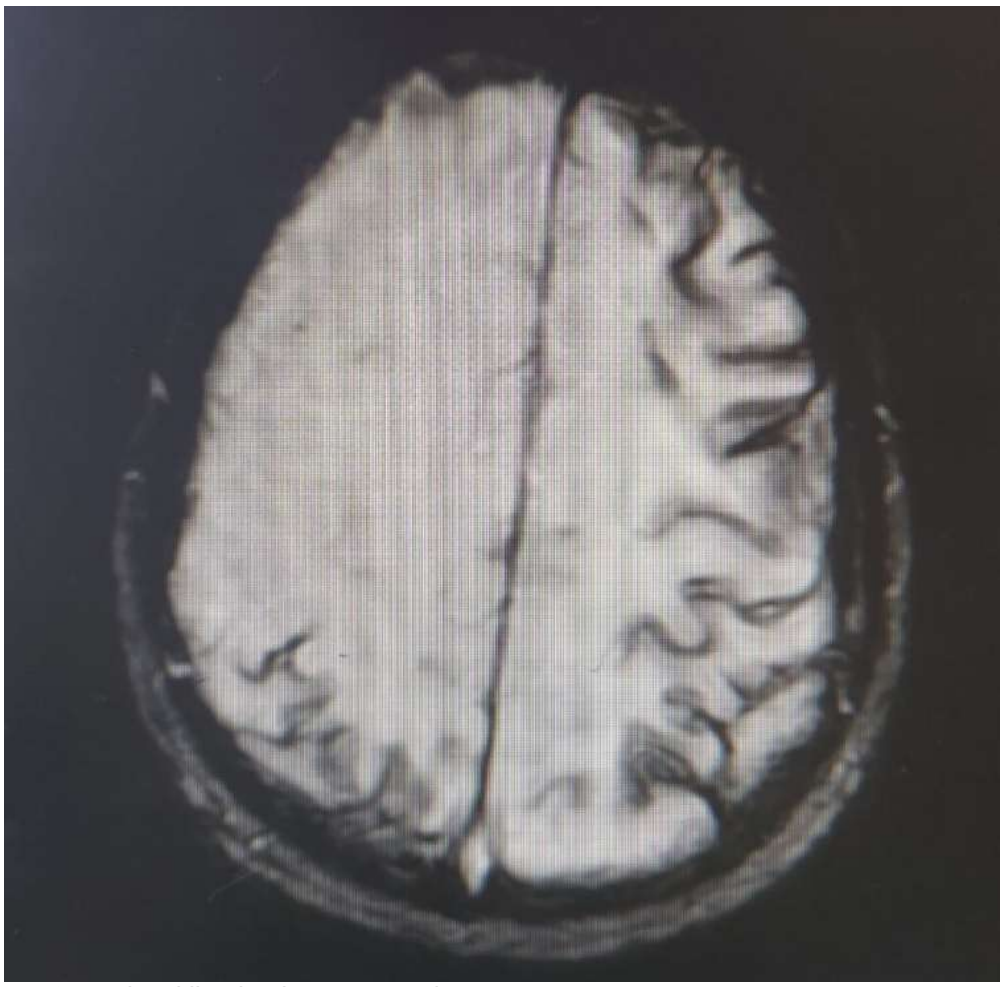

Hastaya ait çekilen beyin MR swı sekansı

EP – 664 MULTİPL SKLEROZDA PROGRESYONUN İZLENMESİNDE GANGLION HÜCRESİ İÇ PLEKSİFORM TABAKANIN RETİNAL SİNİR LİFİ TABAKASINA GÖRE ÜSTÜNLÜĞÜ

BEDİRHAN MENGÜÇ[1], EMİNE RABİA KOÇ[1], GAMZE UÇAN GÜNDÜZ[2]

[1]*ULUDAĞ ÜNİVERSİTESİ, NÖROLOJİ ANA BİLİM DALI, BURSA*
[2]*ULUDAĞ ÜNİVERSİTESİ, GÖZ ANA BİLİM DALI, BURSA*

Amaç:
Multipl sklerozda (MS) retinal ganglion hücrelerinin etkilenmesi hastalığın erken döneminde başlar. Pek çok merkezde progresyonun izlenmesi amacıyla retinal sinir lifi tabakası (RNFL) takibi yapılmaktadır. Ancak RNFL değişimi kısa dönemde sınırlı iken, ganglion hücresi iç pleksiform tabaka (GCIPL) daha küçük değişimlere duyarlı olabilir. Bu çalışmada, RNFL ile GCIPL arasındaki ilişki ve zaman içindeki değişimlerini değerlendirerek progresyon takibinde hangi tabakanın daha duyarlı olabileceğini araştırmak amaçlanmıştır.

Metod:
Bu retrospektif çalışmaya Uludağ Üniversitesi Tıp Fakültesi Nöroloji Anabilim Dalı'nda MS tanısı ile izlenen 69 hasta dahil edilmiştir. Hastaların takipleri sırasında Göz Anabilim Dalı tarafından 1 yıl ara ile yapılmış olan RNFL ve Optik Koherens Tomografi (OCT)'de GCIPL incelemeleri değerlendirildi.

Bulgular:
İlk yapılan ölçümlerde GCIPL ile RNFL arasında güçlü pozitif korelasyon saptandı. ($r=0.743$; $p<0.001$). Birinci yılda da benzer şekilde güçlü korelasyon mevcuttu ($r=0.703$; $p<0.001$). Ancak 1 yıllık değişim değerleri arasında anlamlı korelasyon saptanmadı ($p=0.837$). GCIPL 1 yıllık izlemde anlamlı olarak azalmışken ($p<0.001$), RNFL'de anlamlı değişim izlenmedi ($p= 0.293$).

Sonuç:
GCIPL ve RNFL ölçümleri yapısal olarak güçlü ilişki göstermektedir. Ancak kısa süreli takipte RNFL anlamlı değişim göstermemiş olup GCIPL ise belirgin şekilde azalmıştır. Bu durum, GCIPL'in progresyonu izlemek için RNFL'ye kıyasla daha duyarlı bir biyobelirteç olabileceğini düşündürmektedir.

Anahtar Kelimeler: Ganglion hücresi iç pleksiform tabaka, Multipl skleroz, Retinal sinir lifi tabakası

EP – 666 VERTEBRAL ARTER DİSEKSİYONUNDA KLİNİK PREZENTASYON VE TANI: OLGU SUNUMU

ÖZNUR KIRBAŞOĞLU

AKÇAABAT HAÇKALI BABA DEVLET HASTANESİ, NÖROLOJİ, TRABZON

Genç inmelerin etyolojisinde arteriyel diseksiyonların yeri giderek önem kazanmaktadır. Çoğunlukla karotis sistemde görülmekle birlikte vertebral arter (VA) diseksiyonları da gözlenmektedir. Diseksiyonlarda klinik aniden veya saatler, günler, haftalar, aylar içerisinde başlayabilmektedir. Bu yazıda vertebral arter diseksiyonlu genç yaştaki inme hastasının semptomlarının başlangıcı, klinik bulguların ortaya çıkış zamanı ve tanıya gidiş aşamasındaki tetkiklerin vurgulanması amaçlanmıştır.

47 yaşında kadın hasta. 20 gündür boyun ağrısı, 1 haftadır baş dönmesi olup 1 gündür başlayan mide bulantısı, kusma, yüzde kayma, dengesizlik şikayetleri ile acil servisimize başvurdu. Nörolojik muayenesinde solda horner bulgusu, nistagmus, sol perferik fasiyal paralizi, sol yüz yarımında hipoestezi, öğürme refleksi azalmış, solda dismetri, ataksi mevcuttu. 1 hafta önce nörolojik muayene normal olmakla birlikte baş dönmesi şikayeti üzerine çekilen beyin BT ve difüzyon MRG, karotis- vertebral doppler USG normal olan hastanın, mevcut bulguları üzerine çekilen difüzyon + beyin MRG'da sol inferior serebellar pedinkül düzeyinde akut infarkt saptandı. Karotis MR anjiyo + yağ baskılı T1 special aksiyal boyun MRG'da sol VA V3-V4 segmentte diseksiyon saptandı. İleri merkezde 2 ay sonra yapılan Dijital Substraksiyon Anjiyografi (DSA)'de de geçirilmiş diseksiyon ile uyumlu bulgular saptandı. Antiagregan tedavi ile takip edilen hastanın kliniğinde belirgin düzelme gözlendi.

Nadir görülse de önemli bir morbidite ve mortalite nedeni olabilen, klinik bulguların başlangıç zamanı çeşitlilik gösteren vertebral arter diseksiyonları, genç ve posterior sistem bulguları olan hastalarda akılda bulundurulmalıdır.

Anahtar Kelimeler: Arter, Diseksiyon, Vertebral

EP – 673 CREUTZFELDT-JAKOB HASTALIĞI: ATİPİK BAŞLANGIÇ GÖSTEREN BİR OLGU

ÖZLEM POLEN DEMİR, AHMET HAREKET, MEHMET ALİ KILIÇ, İLAYDA ÇELİK

SAĞLIK BİLİMLERİ ÜNİVERSİTESİ, ANKARA BİLKENT ŞEHİR HASTANESİ, NÖROLOJİ KLİNİĞİ, ANKARA

Giriş:
Creutzfeldt-Jakob hastalığı (CJH), prion proteinlerinin yanlış katlanması sonucu gelişen, hızlı ilerleyen ve ölümcül seyreden nadir bir nörodejeneratif hastalıktır. Klinik tabloda hızla gelişen bilişsel yıkım, miyokloni, davranış değişiklikleri ve ataksi öne çıkar. Tanıda öykü, görüntüleme, EEG ve beyin omurilik sıvısı (BOS) biyobelirteçlerinin birlikte değerlendirilmesi önemlidir. Ancak bazı olgular atipik seyrederek inme veya ensefalit ile karışabilir.

Olgu:
Nörolojik hastalık öyküsü olmayan 69 yaşındaki erkek hasta, bir aydır yürüyüş bozukluğu, dengesizlik ve sağ tarafta aralıklı uyuşma şikayetleri ile başvurdu. İki hafta önce dört saat süren peltek konuşma ve sağ alt ve üst ekstremitelerde güçsüzlük yaşamış, başlangıçta iskemik inme düşünülerek değerlendirilmiş, diffüzyon MRG'de sağ serebral hemisferde ADC karşılığı olmayan kortikal yaygın hiperintensite ve sol temporooksipitalde ADC karşılığı olan diffüzyon kısıtlılığı izlenmiş, ‘’CJH? Ensefalit? İskemik inme?” ön tanıları ile nöroloji servisine interne edildi.

İleri incelemelerinde kontrastlı kranial MRG'da sağ parietooksipital korteksten temporale ve frontale uzanan yaygın diffüzyon kısıtlılığı(kortikal ribboning), ayrıca sağ kaudat nükleus, globus pallidus ve sol temporooksipital bölgede fokal lezyonlar saptandı. BOS incelemesinde 14-3-3 proteini pozitif, total tau: 866 pg/ml (N<393; yüksek) ve fosforile tau: 15.9 pg/ml (N<71.8; normal) bulundu. EEG'de diffüz serebral disfonksiyon görüldü ve tüm bulgular birlikte değerlendirilerek CJH tanısı kuvvetlendi.

Sonuç:
CJH kısa sürede ağır nörolojik yıkıma yol açan, kesin tedavisi olmayan ölümcül bir hastalıktır. Atipik başlangıç bulguları nedeniyle iskemik inme ve ensefalit ile karışabilir. Bu olgu, BOS biyobelirteçleri, EEG ve MRG'nin birlikte kullanımının tanıda kritik değerini göstermektedir. Özellikle 14-3-3 pozitifliği ve total tau yüksekliği, hızlı nöronal hasarı yansıtarak ayırıcı tanıda önemli ipuçları sunmaktadır.

Anahtar Kelimeler: Creutzfeldt-Jakob hastalığı, kortikal ribboning, prion, tau proteini

Kortikal ribboning

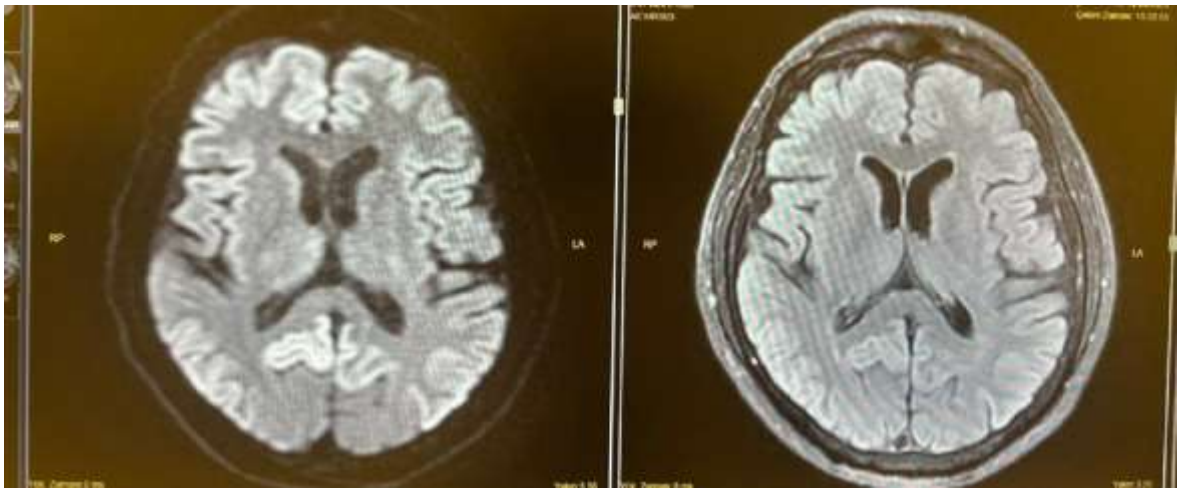

Temporooksipital ADC karşılığı olan hiperintensite

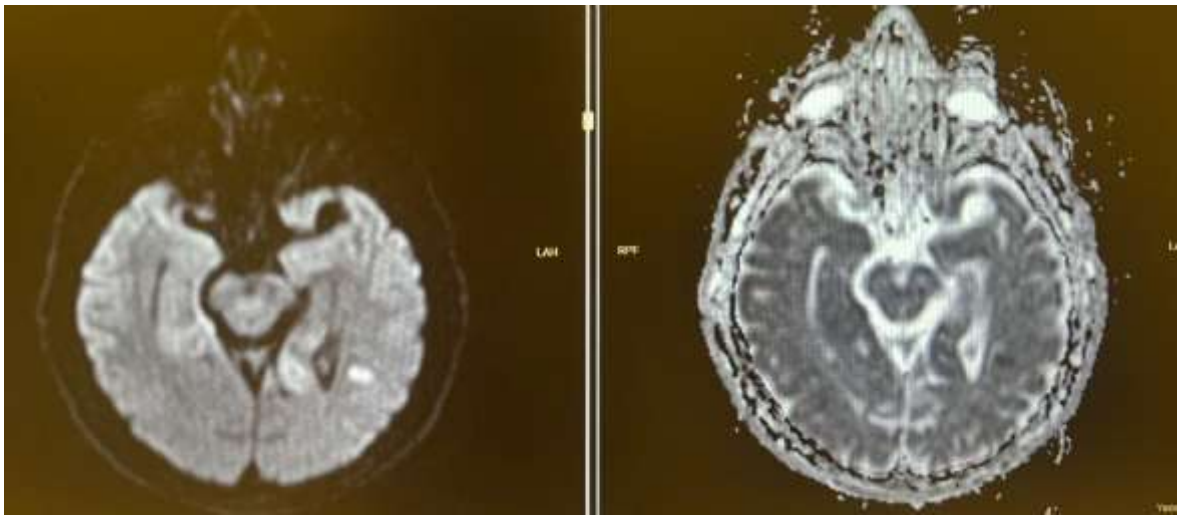

EP – 675 TOTAL OFTALMOPLEJİ VE KAVERNÖZ SİNÜS İNVAZYONU: MALİGNİTE İLE İLİŞKİLİ İKİ OLGU

ZEYNEP LÜBEYNA BİLİCİ, EBRU MERİÇ, SELİN SOYLU, ESMA HİLAL ALPER, NURHAN KAYA, SEBATİYE ERDOĞAN, EDA ÇOBAN, NİLÜFER KALE

BAĞCILAR EĞİTİM VE ARAŞTIRMA HASTANESİ, NÖROLOJİ KLİNİĞİ, İSTANBUL

Kavernöz sinüs; CNIII, CNIV, CNV1 ve CNV2, CNVI, internal karotid arter ve venöz yapıları içeren kritik anatomik bölgedir. Kavernöz sinüs invazyonu; oftalmopleji, pitoz, trigeminal duyu kusurları ile prezente olabilir. Etiyolojide inflamatuvar, enfeksiyöz, vasküler nedenler, malignite ilişkili durumlar rol oynar. Bu bildiride maligniteye bağlı kavernöz sinüs tutulumu mevcut iki olgu tartışılacaktır.

Olgu 1:
82 yaşında kadın hasta özgeçmişinde diyabetes mellitus, meme CA tanıları mevcut olup acil servise bilateral göz kapağında düşme, göz hareketlerinde kısıtlılık ile başvurmuştur. Nörooftalmolojik muayenesinde bilateral tam pitozis ve total oftalmopleji saptanmıştır. Kontrastlı kranial MR görüntülemesinde T1 aksiyel sekansta bilateral kavernöz sinüslerde diffüz kontrast tutulumu izlendi. Hastanın PET-CT tetkikinde; sella tursika düzeyinde kemik yapı-yumuşak doku ayrımı net yapılamayan yoğun FDG tutulumu (SUDmaks: 30.75) izlendi. Radyasyon onkolojisi polikliniğine yönlendirildi.

Olgu 2:
58 yaşında erkek hasta, bilinen DM, hipertansiyon, koroner arter hastalığı tanıları olan, malignite öyküsü olmayan, çenede uyuşukluk ve çift görme şikayeti ile nöroloji polikliniğine başvurmuştur. Nörooftalmolojik muayenesinde sol CN VI. palsi ile uyumlu sol gözde izole dışa bakış kısıtlılığı saptandı. Takiplerinde progresyon izlendi, bilateral CNVI. tutulumu saptandı. Kontrastlı kranial MR T1 aksiyel sekansta bilateral kavernöz sinüslerde diffüz kontrast tutulumu izlendi. Etiyolojik araştırma için kontrastlı batın BT görüntülemesinde omental yağlı planlarda yaygın heterojen görünümde kitlesel lezyonlar, apendiks komşuluğunda metastatik implant ile uyumlu solid kitlesel lezyonlar izlendi. Malignite araştırması için PET-CT planlanmış olup takiplerinde genel durumu kötüleşmesiyle yoğun bakım ünitesine sevk edilen hastanın exitus letalis olduğu öğrenildi.

Tartışma:
Kavernöz sinüs sendromu metastatik kanserlerin nadir bir bulgusu olabilir. Erken tanı, uygun görüntüleme ve multidisipliner yaklaşım semptomatik iyileşme ve yaşam kalitesinde artış sağlayabilir, ancak genel prognoz genellikle kötüdür. Kanser öyküsü olan hastalarda yeni gelişen kraniyal nöropatilerde metastaz olasılığı mutlaka akılda tutulmalıdır.

Anahtar Kelimeler: Kavernöz sinüs, malignite, oftalmopleji

Olgu 1

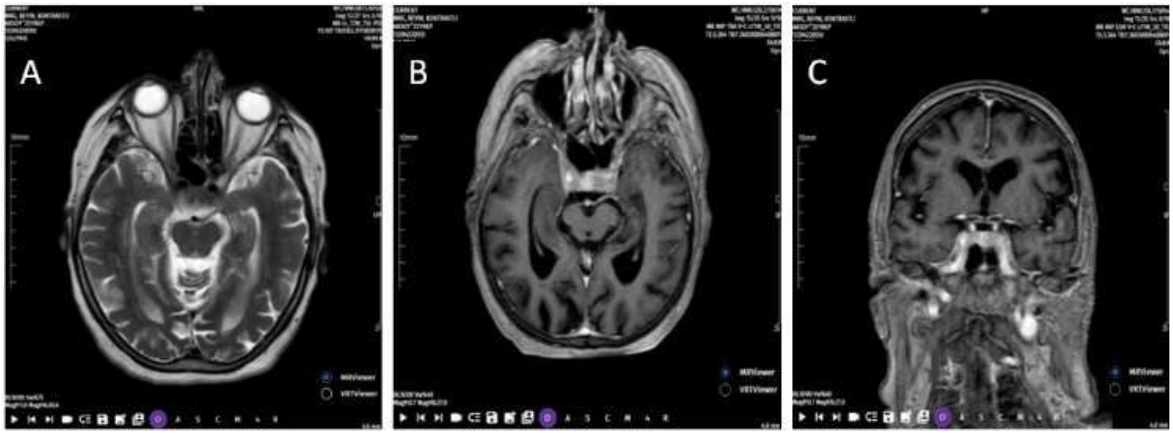

Şekil 1 –A: Olgu 1 Kontrastlı Kranial MR T2 Aksiyel Sekans, B: Olgu 1 Kontrastlı Kranial MR T1 Aksiyel Sekans, C: Olgu 1 Kontrastlı Kranial MR T1 Koronal Sekans

Olgu 2

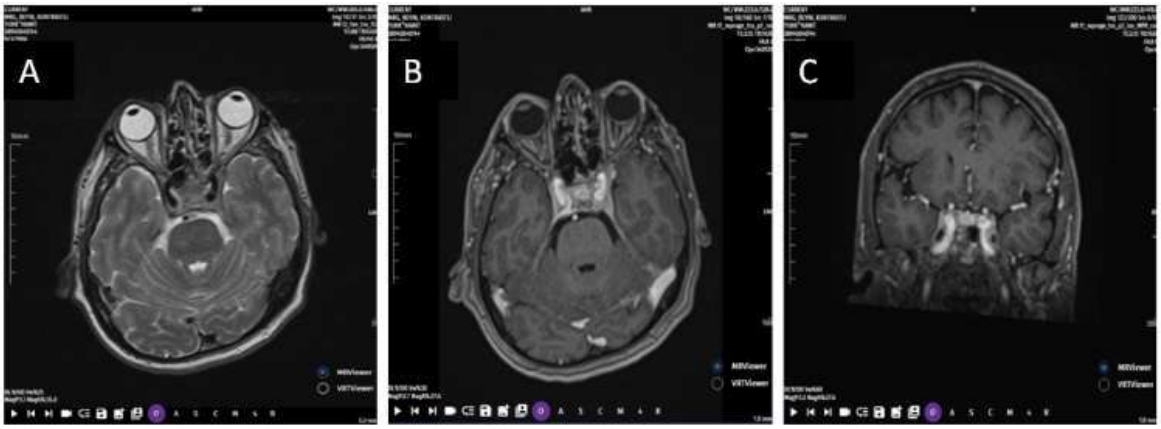

Şekil 2 –A: Olgu 2 Kontrastlı Kranial MR T2 Aksiyel Sekans, B: Olgu 1 Kontrastlı Kranial MR T1 Aksiyel Sekans, C: Olgu 1 Kontrastlı Kranial MR T1 Koronal Sekans

EP – 677 CREUTZFELDT-JAKOB HASTALIĞI: HIZLI PROGRESYON GÖSTEREN NADİR BİR OLGU

ÖZLEM POLEN DEMİR, KÜBRA NUR GÜNEŞ, ÖYKÜ BEYAZ, MEHMET ÜNSAL, İLAY KAYA, YAKUP ERSOY, BERNA ARLI

SAĞLIK BİLİMLERİ ÜNİVERSİTESİ, ANKARA BİLKENT ŞEHİR HASTANESİ, NÖROLOJİ KLİNİĞİ, ANKARA

Giriş:
Creutzfeldt-Jakob hastalığı (CJH), prion proteinlerinin yanlış katlanması sonucu gelişen, hızlı progresyon gösteren ve ölümcül seyreden nadir bir nörodejeneratif hastalıktır. İnsidansı 1/1.000.000 olup sporadik, ailesel veya genetik olabilir. Tanıda klinik bulgular (hızlı bilişsel yıkım, davranış değişiklikleri, miyokloni, ataksi), elektroensefalografi (EEG) ve kranial MRG'deki karakteristik değişiklikler ile BOS biyobelirteçleri birlikte değerlendirilerek tanısal doğruluk artırılmaktadır.

Olgu:
Daha önce bilinen nörolojik hastalığı olmayan 56 yaşında erkek hastanın yaklaşık 1 ay önce unutkanlık şikayeti başlamış, şikayeti giderek artmış, kısa sürede denge kaybı, ajitasyon, agresif davranışlar ve konuşma bozukluğu da şikayetlerine eklenmiş. Son günlerde ise iletişim kurmakta zorlanmaya başlanmış.

Hasta tarafımıza başvurduğunda anlamlı iletişim kurulamıyordu, ajite idi ve koopere değildi. İleri tetkik ve değerlendirme amacıyla nöroloji yoğun bakımına yatırıldı. Hastaya kontrastlı kranial MRG, lomber ponksiyon (LP) ve EEG planlandı. Kontrastlı kranial MRG'de bilateral kortikal yaygın hiperintensiteler ve bazal ganglion tutulumu CJH ile uyumlu bulundu. LP yapıldı; rutin BOS tetkikleri, viral menenjit paneli ve dış laboratuvara 14-3-3 gönderilmesi planlandı. BOS sonuçlarında total protein: 2807(150-400 mg/L), albümin: 1063(100-300 mg/L) rbc:56000 olup yüksek geldi. BOS kültüründe üreme olmadı, menenjit paneli negatif sonuçlandı. Dış laboratuvara gönderilen 14-3-3 pozitif sonuçlandı. EEG; diffüz serebral disfonksiyon ile uyumlu geldi ve bu bulgular ile Creutzfeldt-Jakob hastalığı olarak değerlendirilen hastanın takibinde miyokloni, gastrointestinal kanama ve enfeksiyonlar gelişti. Tüm destek tedavilerine rağmen hasta 5. ayda kaybedildi.

Sonuç:
Creutzfeldt-Jakob hastalığı kısa sürede ağır nörolojik yıkıma yol açan ölümcül bir tablodur. Klinik ve radyolojik bulguların yanı sıra BOS biyobelirteçleri tanıda kritik öneme sahiptir. Bu olgu, biyobelirteçlerin klinik ve görüntüleme bulguları ile birlikte değerlendirilmesinin tanısal güvenilirliği artırdığını göstermektedir.

Anahtar Kelimeler: Creutzfeldt-Jakob hastalığı, demans, miyokloni, prion

EP – 680 OLASI SUSAC SENDROMU: VAKA SUNUMU

BEGÜM ŞENGÜL, MEHMET YERTÜRK, SELAHATTİN REYHANİ, ÖMER FARUK BÜTÜN, SELİN SOYLU, ELİF KORKUT, EDA ÇOBAN, NİLÜFER KALE, SEBATİYE ERDOĞAN

S.B.Ü. BAĞCILAR EĞİTİM VE ARAŞTIRMA HASTANESİ, NÖROLOJİ ANABİLİM DALI, İSTANBUL

Giriş:
Susac sendromu küçük damarları tutan otoimmün mikrovaskülopatidir. Ensefalopati, retina arter dallarında oklüzyon, sensörinöral işitme kaybıyla karakterizedir. Tanı üç bulgunun görülmesiyle konulabilse de, bazı olgularda başlangıçta bir veya iki komponent olabilir. Beyin MRG'da korpus kallozum, periventriküler beyaz cevherde hiperintens lezyonlar tipiktir.

Amaç:
İskemik inme nedeni ile yatışı yapılan olası Susac sendromu olarak düşünülen bir olguyu tartışmak,ayırıcı tanıdaki önemini vurgulamaktır.

Vaka Sunumu:
55 yaşında erkek hasta düşme, yürümede dengesizlik şikâyetiyle acil servise başvurdu. Özgeçmişinde bilateral sensörinöral işitme kaybı, görme engeli, psikozu mevcuttu. Bir süredir antipsikotik kullanımı olduğu öğrenildi. Nörolojik muayenede kas gücü sol üst ve alt ekstremitelerde -5/5, yürüyüş pareziyle uyumluydu. Kraniyal BT'si normal olan hastanın difüzyon MRG'de Sağ MCA sulama alanında difüzyon kısıtlanması izlendi. Kontrastlı kraniyel MRG'de bilateral infra-supratentorialde, ventrikül etrafında kar topu görünümünde T2/FLAIR hiperintens lezyonlar izlendi (Şekil I). Beyin Boyun BTA'da anlamlı darlık izlenmedi. Transtorasik EKO'da EF %60, romatizmal aort- mitral kapak mevcuttu. Göz muayenesinde sağ gözde alt temporal damarda ven dal tıkanıklığı görüldü. KBB muayenesinde bilateral sensörinöral işitme kaybı tespit edildi.

Tartışma:
55 yaşında sol MCA dal enfarktı nedeniyle yatışı yapılan, herhangi bir inme risk faktörü olmayan hastada fundusta retinal ven dal tıkanıklığı, sensörinöral işitme kaybı öyküsü ve beyin MR görüntülemeleri Susac sendromunu düşündürmüştür. Psikiyatrik tabloların da kliniğe eşlik ettiği bilinmektedir. Nitekim hastamızın antipsikotik kullanımının olması da tanıyı destekleyici olmuştur.

Genç yaşta açıklanamayan iskemik inme bulguları olan hastalarda anamnez, fizik muayene ile tespit edilen komorbid durumlar inme etyolojisini aydınlatmaya yardımcıdır., Görme ve işitme patolojileri, yardımcı görüntüleme yöntemleri ile birlikte ele alındığında Susac sendromu ayırıcı tanıda düşünülmelidir.

Anahtar Kelimeler: Susac, inme, genç

Şekil 1: Kontrastlı kraniyel MRG T2 kesitlerinde hiperintens lezyonlar

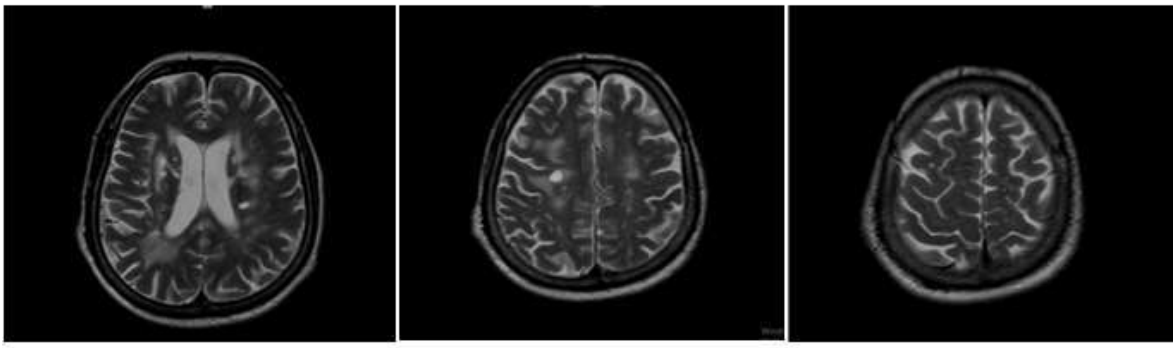

EP – 683 PROGRESİF ALT EKSTREMİTE GÜÇSÜZLÜĞÜ VE İNKONTİNANSIN NADİR BİR ETİYOLOJİSİ: SPİNAL DURAL ARTERİOVENÖZ FİSTÜLLER OLGU SERİSİ

SEDEF DUYGU ÖZGÜÇ, MERVE BİKEM UÇAR, SONER DENİZ ERSOY, KADRİYE AĞAN

MARMARA ÜNİVERSİTESİ TIP FAKÜLTESİ,NÖROLOJİ ANABİLİM DALI, İSTANBUL

Giriş-Amaç:
Spinal dural arteriovenöz fistüller (SDAVF) ve spinal arteriovenöz malformasyonlar (AVM), spinal kordda nadir fakat ciddi nörolojik defisitlere yol açabilen vasküler lezyonlardır. Orta yaşlı erkeklerde sık görülür ve yürüyüş bozukluğu, alt ekstremite güçsüzlüğü, duyusal değişiklikler ve sfinkter disfonksiyonu ile başvurabilir. Bu olgu serisi, dört SDAVF hastasında klinik ve radyolojik özellikleri, tanıdaki gecikmeleri ve tedavi sürecinde karşılaşılan güçlükleri sunmayı amaçlamaktadır.

Olgular - Metod:
Üçü erkek, biri kadın olmak üzere 47–60 yaşlarındaki dört hasta, bacaklarda ilerleyici güçsüzlük, uyuşma ve idrar inkontinansı ile başvurdu. Alt ekstremite kas gücü 2/5–4/5 idi. Bir olguda dış merkezde transvers miyelit ön tanısı ile pulse steroid sonrası kötüleşme öyküsü vardı. Spinal MRG'de torakal seviyeden konus medullaris'e uzanan T2 hiperintensite, intramedüller ödem ve kontrast tutulumu izlendi. Spinal anjiyografi ile tüm olgularda SDAVF doğrulandı.

Tartışma:
Klinik bulgular, venöz hipertansiyona bağlı iskemi ile açıklanabilir. Uzun segment T2 hiperintensite ve perimedüller venöz dilatasyon birlikteliği, SDAVF için yüksek prediktif değere sahiptir. Bazı olgularda miyelit ön tanısı ile steroid veya plazmaferez uygulanmış, ancak klinik kötüleşme bildirilmiştir. Literatürle uyumlu olarak, bu durum yanlış tedaviden kaçınmanın önemini göstermektedir. Endovasküler embolizasyon veya cerrahi ligasyon, semptomatik düzelme ve fonksiyonel kazanım sağlar. Bizim olgularımızda da başarılı embolizasyon uygulamaları, erken tanı ve uygun müdahalenin prognozu olumlu etkilediğini göstermektedir.

Sonuç:
SDAVF nadirdir ancak kalıcı nörolojik kayıplara yol açabilir. Yüksek klinik şüphe, kapsamlı görüntüleme ve multidisipliner yaklaşım, erken tanı ve başarılı tedavi için kritik önemdedir

Anahtar Kelimeler: Arteriovenöz malformasyon (AVM), Manyetik rezonans görüntüleme (MRG), Spinal anjiyografi (DSA), Spinal dural arteriovenöz fistül (SDAVF), Spinal kord

EP – 685 ENFEKTİF ENDOKARDİTTE KRANİYAL TUTULUM VE KLİNİK SONUÇLAR: TEK ME

SEDEF DUYGU ÖZGÜÇ, EBRAR ÖZGÜ, İREM İRAZ, İPEK MİDİ

MARMARA ÜNİVERSİTESİ TIP FAKÜLTESİ,NÖROLOJİ ANABİLİM DALI, İSTANBUL

Giriş-Amaç:
Enfektif endokardit (EE), yüksek mortaliteye sahip ciddi bir enfeksiyondur. Duke kriterleriyle tanımlanan bu hastalık özellikle ileri yaş, kapak hastalığı ve immünsüpresyon varlığında görülür. Nörolojik komplikasyonlar (iskemik inme, hemorajik lezyon, serebral mikrokanama) prognoz üzerinde belirleyicidir. Bu çalışmada, 2022–2025 yılları arasında merkezimizde multidisipliner yaklaşımla değerlendirilen EE şüpheli hastaların demografik, mikrobiyolojik ve görüntüleme bulguları incelenmiş ve literatürle karşılaştırılmıştır.

Gereç-Yöntem:
Kardiyoloji, enfeksiyon hastalıkları ve nöroloji bölümlerince takip edilen 48 hasta retrospektif olarak analiz edildi. Demografik veriler, eşlik eden hastalıklar, mikrobiyolojik sonuçlar, ekokardiyografi ve kraniyal MRG bulguları, uygulanan tedaviler ve klinik sonlanımlar kaydedildi.

Bulgular:
Çalışmaya 27 erkek, 21 kadın hasta (ortalama yaş 60,3 yıl; 22–88) dahil edildi. Kraniyal tutulum %91,7 oranında izlendi. En sık komorbiditeler böbrek hastalığı (%41,7) ve hipertansiyon (%39,6) idi. Mikrobiyolojik incelemede MSSA %14,6, MRSA %12,5 oranında saptandı. Ekokardiyografide %64,6'sında vejetasyon, %10,4'ünde trombüs görüldü. Toplamda %62,5 hastada EE tanısı doğrulandı. Antibiyotik olarak en sık daptomisin, vankomisin ve sefepim tercih edildi. Hastaların %29,2'sinde kapak replasmanı uygulandı; mitral replasmanda mortalite %11,1, aort replasmanda ise daha yüksek bulundu. Genel mortalite %31,2 idi.

Sonuç:
EE hastalarında kraniyal tutulumun oldukça sık olduğu ve mortaliteyle ilişkili bulunduğu görüldü. Bulgularımız, literatürde bildirilen oranlarla uyumlu olup (DWI pozitiflik %60–80), rutin kraniyal MRG, uygun antibiyotik seçimi ve multidisipliner yaklaşımın prognoz üzerinde kritik rol oynadığını desteklemektedir.

Anahtar Kelimeler: AVR: Aort Kapak Replasmanı, DWI: Difüzyon Ağırlıklı Görüntüleme, EE: Enfektif Endokardit, MRSA: Metisiline Dirençli Staphylococcus aureus, MSSA: Metisiline Duyarlı Staphylococcus aureus, MVR: Mitral Kapak Replasmanı

EP – 686 DEMOGRAFİK VE ETYOLOJİK AÇIDAN İNCELENEN GENÇ İNME HASTALARINDA TRANSÖZEFAGEAL EKOKARDİYOGRAFİNİN İSTENME ORANLARI VE ETYOLOJİ BULMADA ROLÜ: 3. BASAMAK SAĞLIK MERKEZİ VERİLERİNİN 5 YILLIK SONUÇLARI

SEDEF DUYGU ÖZGÜÇ, GÖZDE ECEM GÜLERAY, SAFİYE IRMAK KUŞ, EBRAR ÖZGÜ, İREM İRAZ, İPEK MİDİ

MARMARA ÜNİVERSİTESİ TIP FAKÜLTESİ, NÖROLOJİ ANABİLİM DALI, İSTANBUL

Giriş-Amaç:
İnme, merkezi sinir sisteminin vasküler hasarına bağlı gelişen akut, fokal nörolojik defisit sendromudur. Yaşla birlikte insidansı artmakla birlikte, genç yetişkinlerde de %5–20 oranında görülmektedir. Hipertansiyon, kalp hastalığı, diyabet, dislipidemi ve sigara kullanımı en sık risk faktörleridir. Genç erişkinlerde iskemik inmelerin üçte biri kardiyoembolik kökenlidir. Kardiyojenik altyapının görüntülenmesi transtorasik ekokardiyografi (TTE) ve/veya transözofageal ekokardiyografi (TEE) ile yapılmaktadır; TTE'ye TEE eklenmesi tedaviye yön veren bulgularda %6,4 artış sağlamaktadır. Bu çalışmanın amacı, genç inme hastalarında demografik özellikleri, risk faktörlerini, etiyolojiyi ve TTE/TEE ile patolojik bulgu saptama oranlarını değerlendirmektir.

Gereç-Yöntem:
Ocak 2019–Aralık 2023 arasında 18–60 yaş grubunda akut inme nedeniyle başvuran ve Nöroloji servisinde takip edilen hastaların verileri retrospektif olarak incelendi. Kardiyak etiyoloji açısından rutin EKG, TTE ve gerektiğinde kontrastlı TTE ile TEE uygulama sıklığı değerlendirildi.

Bulgular:
Toplam 487 hasta (321 erkek, 166 kadın) değerlendirildi. Sigara kullanımı %18,7, hipertansiyon %44,2 ve diyabetes mellitus %32,85 (yeni tanı %30) saptandı. Hiperlipidemi daha önce bilinenlerde 113, yenilerde 93 hastada izlendi; koroner arter hastalığı %6,4 idi. TTE 440 hastaya, TEE 190 hastaya uygulandı. EF <55% olan 25 hasta, trombüs 5 hasta, sol atrium kalınlığı artışı 27 hasta saptandı. PFO TTE'de 1, TEE'de 29 hastada görüldü.

Sonuç:
Genç inmelerde TTE ve TEE, kardiyak etiyolojilerin belirlenmesinde kritik öneme sahiptir. Özellikle PFO ve diğer spesifik kardiyak bulguların saptanması, inme nedenlerinin anlaşılması ve tedavi stratejilerinin geliştirilmesi açısından önem taşımaktadır.

Anahtar Kelimeler: Ejeksiyon fraksiyonu (EF), transtorasik/transözefageal ekokardiyografi (TTE/TEE), genç inme, kardiyoembolik, patent foramen ovale (PFO)

EP – 689 SFENOİD SİNÜZİTE SEKONDER KRANİAL NÖROPATİ: GÖZDEN KAÇAN GÖZ TEHDİDİ

FATMA BETÜL GÜRLEVİK[1], BAHAR SAY[1], NESLİHAN EŞKUT[1], ÖZGÜR ESEN[2], LEVENT ÖCEK[1], ASLI KÖŞKDERELİOĞLU[1], PINAR ORTAN[1]

[1]İZMİR ŞEHİR HASTANESİ, NÖROLOJİ KLİNİĞİ, İZMİR
[2]İZMİR ŞEHİR HASTANESİ, RADYOLOJİ KLİNİĞİ, İZMİR

Giriş:
Sfenoid sinüzit, akut sinüzitlerin yaklaşık %3'ünü oluşturur. Sfenoid sinüs anatomik yerleşimiyle ciddi nörolojik tablolara yol açabilse de kranial sinir tutulumu sfenoid sinüzitin nadir bir komplikasyonudur. En sık 6, 2 ve 3. kranial sinirler etkilenir. Bu olgu serisinde sfenoid sinüzite bağlı 6 ve 3. kraniyal sinir paralizi kliniğiyle prezente olan iki olgu sunulacaktır.

Olgu 1:
80 yaşında HT, DM tanılı kadın hasta, 10 gündür süren başağrısı ve yeni gelişen sağ göz kapağında düşme şikayetiyle başvurdu. Fizik muayene ve vital bulguları olağandı. Nörolojik muayenede sağ gözde pitozis olup ışık refleksleri zayıf ve midriatikti. Horizontal ve vertikal bakışta kısıtlılık saptandı. Laboratuvarda CRP 73 mg/L'dı. Kranial MRG'de sol sfenoid sinüste enfekte mukosel ve sağ kavernöz sinüste tromboz izlendi. Parenteral piperasilin-tazobaktam,teikoplanin, amfoterrisin-B başlandı, KBB tarafından acil sinüs drenajı yapıldı. Postoperatif 20. günde sağ dış bakışta ılımlı kısıtlılık dışında tam düzelme sağlandı.

Olgu 2:
67 yaşında HT ve DM tanılı kadın hasta 1 gün önce başlayan başağrısı ve bulanık görmeyle başvurdu. Fizik muayene ve vital bulguları normaldi. Nörolojik muayenede sağ dış, aşağı ve yukarı bakışta binoküler diplopi ile aşağı bakışta ılımlı kısıtlılık vardı. Laboratuvarda lökositoz mevcuttu, CRP yüksekti. Beyin MRG'de, sol maksiller ve sphenoid sinüste mukozal kalınlaşma, paranazal sinüs BT'de ise sağ sfenoid sinüste yumuşak doku, kapalı sağ sfenoetmoidal reses izlendi.BOS normaldi. KBB tarafından acil sinüs cerrahisi yapıldı. Postoperatif 1.günde tamamen düzeldi.

Tartışma:
Baş ağrısı ve kranial nöropati birlikteliğinde nadir görülse de sfenoid sinüzit akla gelmelidir. Tanıda kranial görüntüleme kilit noktadır. Antibiyoterapi ve cerrahi müdahale prognozda kritik önem taşır. Erken tanı ve tedaviyle dramatik iyileşme sağlanır, aksi takdirde mortal seyredebilir.

Anahtar Kelimeler: Sfenoid sinüs, kranial nöropati, oftalmopleji, baş ağrısı, kavernöz sinüs trombozu

EP – 693 RUTİN DIŞI, YAŞAM KURTARAN BİR MÜDAHALE: KRONİK KAROTİS OKLÜZYONUNDA ENDOVASKÜLER TEDAVİ

MERVE AKBAŞ, GÖKHAN ÖZDEMİR, BEGÜM ASENA DOĞRUER, MERVE NUR ÇELİK

SELÇUK ÜNİVERSİTESİ TIP FAKÜLTESİ HASTANESİ NÖROLOJİ A.B.D

Amaç:
Kronik internal karotis arter (ICA) oklüzyonlarında revaskülarizasyon genellikle önerilmez. Ancak, tekrarlayan iskemik atakları olan ve kollateral dolaşımı yetersiz hastalarda seçilmiş vakalarda endovasküler girişim değerlendirilebilir. Bu çalışmada, bilateral ICA oklüzyonu olan bir hastada uygulanan nadir endovasküler müdahaleyi sunmayı amaçladık.

Materyal ve Metod:
65 yaşında erkek hasta, tekrarlayan geçici bilinç kaybı, senkop ve TIA atakları ile değerlendirildi. Sağ ICA orijinden, sol ICA ise stent distalinden oklüdeydi. Sağ MCA ve ACA dolumu ECA kollateralleriyle sağlanmaktaydı. Sol hemisfer dolumu ise yetersizdi. Hasta multidisipliner konseyde değerlendirildikten sonra endovasküler girişime alındı.

Bulgular:
Sol internal karotis arter (ICA) stenti sonrası segmentte tam oklüzyon saptandı. Ayrıca petrozal ve kavernöz segmentlerde de oklüzyon mevcuttu bu segmentlere yönelik balon anjiyoplastiler uygulandı. Kavernöz segmentte inatçı darlık ve eşlik eden disseksiyon alanına uygun stent yerleştirildi. Daha önce implante edilen stent içerisinde de postdilatasyon gerçekleştirildi. Başarılı şekilde rekanalizasyon sağlandı ve hastanın şikayetleri düzeldi.

Sonuç:
Kronik bilateral ICA oklüzyonlarında endovasküler müdahale, rutin uygulanmasa da, dikkatli hasta seçimi ile etkin bir seçenek olabilir. Bu olgu, multidisipliner yaklaşım ve teknik uzmanlığın, yüksek riskli hastalarda bile başarılı sonuç sağlayabileceğini göstermektedir.

Anahtar Kelimeler: Girişimsel, nöroloji, oklüzyon

EP – 694 GEÇİŞİN ANATOMİSİ: PEDİATRİK BAŞLANGIÇLI EPİLEPSİ HASTALARININ YETİŞKİNLİK DÖNEMİNDE BİLMEMİZ GEREKENLER

PELİN KOMBAL, NEŞE DERİCİOĞLU

HACETTEPE ÜNİVERSİTESİ TIP FAKÜLTESİ, NÖROLOJİ ANABİLİM DALI, ANKARA

Giriş-Amaç:
Epilepsi ve diğer nörolojik hastalıklara sahip çocuklar yetişkinlik çağına gelince erişkin kliniğine transfer olur. Bu durum psikososyal ve yasal boyutlar açısından önemli olduğu gibi bazen yetişkin nörologların az bildikleri hastalıklara maruz kalmalarına da neden olur. Bu çalışmada amacımız geçiş yapan hasta grubunu analiz ederek nelere dikkat etmemiz gerektiğini saptamaktır.

Gereç-Yöntem:
Hacettepe Hastanesi pediatri kliniğinden erişkin epilepsi polikliniğine devredilen hastaların verileri retrospektif olarak tarandı. Hastaların demografik verileri, nöbet başlangıç yaşı, nöbet sıklığı, MR ve EEG bulguları, kullandığı NÖİ sayısı, video-EEG monitörizasyon ünitesi (VEMÜ) yatışı, cerrahi/VNS öyküsü, özel eğitim gereksinimi, entelektüel disabilite, komorbid psikiyatrik sorunlar, varsa genetik tanı kaydedildi.

Bulgular:
Toplam 106 hastanın (59 erkek; %56) ortalama nöbet başlangıç yaşı 7,1 ± 5,6 yıl idi. Hastaların %47,2'si monoterapi, %44,3'ü politerapi, %8,5'i ise ilaçsız takip edilmekteydi. En sık kullanılan NÖİ LEV>CBZ>VPA>CLB idi. Hastaların %15'nde günlük, %18'nde haftalık/aylık, %2'sinde yıllık nöbetler varken %65'inde >1 yıl nöbetsizlik izlendi. MR incelemesi yapılan hastaların %53'ünde nöbetle ilişkili lezyon saptandı, %39'u normaldi. Hastaların %27'si özel eğitim alırken entelektüel disabilite %28, psikiyatrik komorbidite %20 oranındaydı. İlaç değişimi hastaların %37'sinde yapılmış olup en sık eklenen ilaç VPA idi. 4 hastanın erişkin VEMÜ'de tekrardan yatışı oldu. 2 hastaya VNS,1 hastaya operasyon önerildi. 8 hastada genetik tanı vardı ve nadir görülen mutasyonlara sahipti.

Sonuç:
Yetişkin nörolojiye devredilen epilepsi hastaları heterojen bir spektrum oluşturmaktadır. Bu grupta özellikle mental yetersizlik, davranış sorunları ve psikiyatrik komorbidite sıktır ve hasta izlemi için önemlidir. Hastaların %7'sinde ender görülen genetik hastalık bulunduğundan nörologların bu konularda hazırlıklı olması gerekmektedir.

Anahtar Kelimeler: Epilepsi, geçiş, genetik, pediatrik nöroloji, sınıflandırma

EP – 695 STREOİD DİRENÇLİ NÖROMİYELİTİS OPTİKA OLGUSU

NURANA MAMMADOVA, SALTANAT MERT

SAĞLIK BİLİMLERİ ÜNİVERSİTESİ, BAŞAKSEHİR ÇAM VE SAKURA ŞEHİR HASTANESİ, NÖROLOJİ ANA BİLİM DALI, İSTANBUL

Giriş:
Nöromiyelitis optika (NMO), sinir sisteminde başlıca omurilik ve optik sinirleri tutan enflamatuvar demiyelinizan bir hastalıktır. Hastalığın patogenezinden Aquaporin-4-IgG olarak adlandırılan, astrosit ayak çıkıntılarında bulunan bir su kanalı proteinine karşı gelişen otoantikor sorumludur. Görülme yaşı ortalama 40 olarak bildirilmektedi. Kadınlarda daha sıktır. NMOSH'da en sık tutulan bölgeler optik sinir, medulla spinalis ve area postremadır.

Olgu:
35 yaş kadın hasta acile 2 haftadır olan bacaklarda uyuşma şikâyeti ile başvurmuş. Nörolojik muayenesinde kas gücü alt ekstremite bilateral 1/5, bilateral alt ekstremitede hipoestezi, DTR hipoaktif olarak tespit edilmiş. Diğer sistem muayenelerinde özellik saptanmamış. Laboratuvar parametrelerinde NMO: pozitif, anti-MOG: negatif, Oligoklonal bant tip 1 pozitif, İGG indeksi: 0,4 olarak saptanmış. Spinal T2-ağırlıklı manyetik rezonans görüntülemede, santral servikotorasik segmentte uzun hiperintens lezyon saptanmış. Bu süreçte hastaya 7 gün 1 gram intravenöz metilprednizolon (İVMP) verilmiş, fayda görmemesi üzerine merkezimize plazmaferez ihtiyacı açısından sevk edildi. Bu süreçte alt ekstremiteler kas gücü 0/5 olarak gerileme izlendi. Hastaya 7 seans terapötik plazmaferez yapıldı. Plazmaferez almadığı günler İVMP aldı. Plazmaferez sonrası hastanın kas gücü bilateral alt ekstremitede 2/5'e yükseldi. Hastaya ritüksimab açısından gerekli tetkikler yapıldı ve başlandı. 2 doz ritüksimab aldı, 6 ayda bir tedavi devamı planlandı. Hasta destekle yürümeye başladı.

Tartışma:
NMO tedavisi için spesifik bir protokol bulunmamaktadır. Tedavi şemasında akut atak tedavisi, rehabilitasyon, tedavi komplikasyonlarının önlenmesi yer almaktadır. NMO tedavisinde ritüksimab, immün sistemin humoral komponentine daha etkin olması nedeniyle, etkin bir tedavi haline gelmiştir. Bizim hastamızda akat tedavisi olarak İVMP yeterli olmayıp, plazmafereze ihtiyaç olmuştur, devamında ritüksimab başlandı. Altı aylık izlem süresinde atağı bulunmayan hastanın takipleri devam edilmektedir

Anahtar Kelimeler: Nöromiyelitis optika, plazmaferez, ritüksimab

EP – 701 LAMBERT EATON SENDROMU TANISI ALAN HASTALARDA MYASTENİA GRAVİS AYIRICI TANISI

HASİBE POLAT, RECEP YEVGİ

ATATÜRK ÜNİVERSİTESİ TIP FAKÜLTESİ HASTANESİ, NÖROLOJİ ANABİLİM DALI, ERZURUM

Giriş:
Lambert Eaton Myastenik Sendromu (LEMS) Voltaja Bağlı Kalsiyum Kanallarına (VGCC) karşı oluşan antikorlar aracılığı ile gelişen otoimmün bir hastalıktır.Kas güçsüzlüğü, otonomik fonksiyon bozukluğu sık ve ilk görülen bulgulardır, geç başlangıçlı olarak pitozis, çift görme, yutma-konuşma güçlüğü görülebilir. En yararlı laboratuar incelemesi EMG ve VGCC'ye karşı oluşan antikorların kanda gösterilmesidir.

Olgu:
22 yaşında erkek hastanın İlk şikayetleri 9 yaşında halsizlik ve yürüme bozukluğu şeklinde başlamış. 11 yaşında myastenia gravis tanısı almış ve tedavi başlanılmış, şikayetlerinde artış olması, göz kapağı düşüklüğü olması sonrası çekilen EMG'de artmış inkremantal yanıtlar görülmüş, asetilkolin reseptör antikoru negatif sonuçlanmış, hastaya 3,4 diaminopiridin tedavisi başlanılmış, ilacı temin edemediği için ilacı kısa süre kullanmış, sonrasında 2 kez yutma güçlüğünü nedeni ile IVIG tedavisi almış, 2021 yılında timektomi olmuş, 2024 yılında yürüme güçlüğü ve pitozis şikayetlerinde artış olması üzerine hasta tarafımıza yönlendirildi. Gelişinde bilateral alt ekstremitelerde proksimal motor kuvvet 4/5'ti, alt ekstremite derin tendon refleksleri alınamıyordu, bilateral pitozisi ve ağız kuruluğu mevcuttu. Hastaya EMG çekildi, yüksek frekanslı uyarımlarda inkremantal yanıt elde edildi. 10 saniye zorlu maksimal kasılma sonrası birleşik kas aksiyon potansiyellerinde %100'e yakın artış kaydedildi, hastaya IVIG tedavisi verildi, anti VGCC antikoru 38 pmol/l (n<30 pmol/l) olarak pozitif saptandı. EMG sonucu LEMS ile uyumlu olan, anti VGCC sonucu pozitif olan hastaya amifampiridin, piridostigmin ve prednizolon tedavisi başlanıldı, ayda bir kez IVIG tedavisi verildi, takiplerinde şikayetleri geriledi, yılda bir kez kanser taraması yapılmaktadır.

Sonuç:
Hastanın alt ekstremite proksimal kuvvet kaybının, yürüme güçlüğünün olması, ağız kuruluğu gibi otonomik bulguların eşlik etmesi, EMG de BKAP amplütülerinin artması bize ön planda LEMS tanısını düşündürmelidir.

Anahtar Kelimeler: Otoimmün, antikor, amifampiridin

EP – 707 AKUT BAZİLER ARTER OKLÜZYONUNDA DİRENÇLİ TROMBOZDA Y-STENTLEME TEKNİĞİ İLE REPERFÜZYON: OLGU SUNUMU

MERVE AKBAŞ, GOKHAN OZDEMİR

SELÇUK ÜNİVERSİTESİ TIP FAKÜLTESİ HASTANESİ NÖROLOJİ A.B.D, KONYA

Amaç:
Baziler arter oklüzyonu, posterior dolaşım enfarktlarının en kötü prognozlu tablosunu oluşturmakta olup mortalite oranı yüksektir. Standart mekanik trombektomi yöntemleri ile yeterli rekanalizasyonun sağlanamadığı olgularda alternatif endovasküler stratejiler gerekebilmektedir. Bu olguda, dirençli baziler arter oklüzyonunda Y-stentleme tekniği ile başarılı reperfüzyon sağlanması sunulmaktadır.

Gereç-Yöntem:
59 yaşında erkek hasta, ani bilinç bozukluğu ile başvurdu. Görüntülemede akut baziler arter oklüzyonu saptandı. Sağ vertebral arterin oklüde olduğu, sol vertebral arterin ise baziler arter ve sağ posterior inferior serebellar arter (PICA)'ı retrograd doldurduğu izlendi. İki ardışık mekanik trombektomi girişimine rağmen rekanalizasyon sağlanamadı. Sonrasında balon anjiyoplasti ve sol posterior serebral arter (PCA) orijininde predilatasyon uygulandı.

Bulgular:
Ardışık endovasküler girişimlere rağmen persistan tromboz izlendi. Bunun üzerine Y-stentleme tekniği uygulanarak iki stent yerleştirildi. İşlem sonrasında sol superior serebellar arter (SCA) dışında kalan baziler arter dallarında başarılı reperfüzyon elde edildi. Hastaya işlem sonrası antitrombotik tedavi başlandı.

Sonuç:
Akut baziler arter oklüzyonlarında standart trombektomiye dirençli olgularda Y-stentleme tekniği, reperfüzyon sağlamada uygulanabilir bir yöntemdir

Anahtar Kelimeler: Nöroloji, girişimsel, stentleme

EP – 708 MULTİPL SKLEROZ VE ANİ İŞİTME KAYBI

ÖZCAN DEMETGÜL

HATAY EĞİTİM VE ARAŞTIRMA HASTANESİ NÖROLOJİ KLİNİĞİ

44 yaşında Multipl Skleroz hastalığı ile takip edilen hastada 2 gündür sağ kulakta ani işitme kaybı olmuş. Düzenli takip edilen 2 yıldır hiç atağı olmayan 8 yıllık MS hastalığı mevcut; Fingolimod kullanmakta olup EDSS:2 motor ve duyusal yeni bir muayene bulgusu yoktu. Hastaya çekilen komtrastlı beyin servikal MR da kontrast tutmayan demiyelizan plakları mevcuttu. Hasta kulak burun boğaz kliniğine danışıldı sensoinöral işitme kaybı olduğu değerlendirildi. Hastaya 3 gün Steroid verildi hiç bir faydalanım görülmedi; hiperbarik oksijen tedavisi verildi. Tama yakın işitme düzeldi. Bu hasta MS hastalarında her şikayetin MS atağı olarak değerlendirilemeyeceği gibi steroid dışında da hedefe yönelik farklı tedavi modalitelerinin de düşünülmesi gerektiğini bize gösterdi

Anahtar Kelimeler: Multipl skleroz, işitme kaybı, hiperbarik oksijen

EP – 714 METOTREKSAT İLİŞKİLİ NÖROTOKSİSİTE: OLGU SUNUMU

SİMAY IŞILDAR, ASUMAN ORHAN VAROĞLU

GÖZTEPE PROF. DR. SÜLEYMAN YALÇIN ŞEHİR HASTANESİ, NÖROLOJİ ANA BİLİM DALI, İSTANBUL

Amaç:
Metotreksat, akut lenfoblastik lösemi (ALL) tedavisinde santral sinir sistemi (SSS) profilaksisi veya tedavisi amacıyla intratekal ya da yüksek doz intravenöz yolla sık kullanılan temel kemoterapi ajanlarından biridir. Bu uygulama beyaz cevher toksisitesine bağlı lökoensefalopatiye yol açarak ciddi nörolojik bulgulara neden olabilir. Erken tanı ve uygun yönetim kalıcı sekellerin önlenmesi açısından kritik önemdedir. Bu olguda metotreksat ilişkili nörotoksisite tablosunun sunulması amaçlanmıştır.

Olgu:
B-ALL tanılı 19 yaşında erkek hasta; bulantı, kusma, baş-boyun ağrısı, kulaklarda uğultu ve son günlerde gelişen diplopi şikâyetleriyle başvurdu. Nörolojik muayenesinde horizontal nistagmus ve sola bakış kısıtlılığı saptandı. Beyin MR'ında pons, mezensefalon, bilateral internal kapsül ve korpus kallozumda diffüz T2 ve FLAIR hiperintensiteler izlendi; MR spektroskopide NAA düzeyinde azalma ve kolin/kreatinin oranında artış görüldü. BOS, MR venografi ve enfeksiyon taraması normaldi. Bulgular metotreksat ilişkili nörotoksisite lehine değerlendirildi.

Sonuç:
Metotreksat nörotoksisitesi beyaz cevher hasarı ile ilişkili olup MRG'de T2 ve FLAIR hiperintensiteleri en karakteristik bulgulardır. Diffüzyon ağırlıklı MRG, değişiklikleri klasik sekanslardan önce saptayarak tanısal avantaj sağlar. Sunulan olgu, metotreksat kaynaklı SSS komplikasyonlarının erken tanınmasının ve enfeksiyon, vaskülit gibi ayırıcı tanıların dışlanmasının önemini vurgulamaktadır. Böylece uygun ve zamanında müdahale ile kalıcı nörolojik sekeller önlenebilir.

Anahtar Kelimeler: Akut lenfoblastik lösemi, beyin difüzyon mr, lökoensefalopati, metotreksat, nörotoksisite

Metotreksat nörotoksisitesi

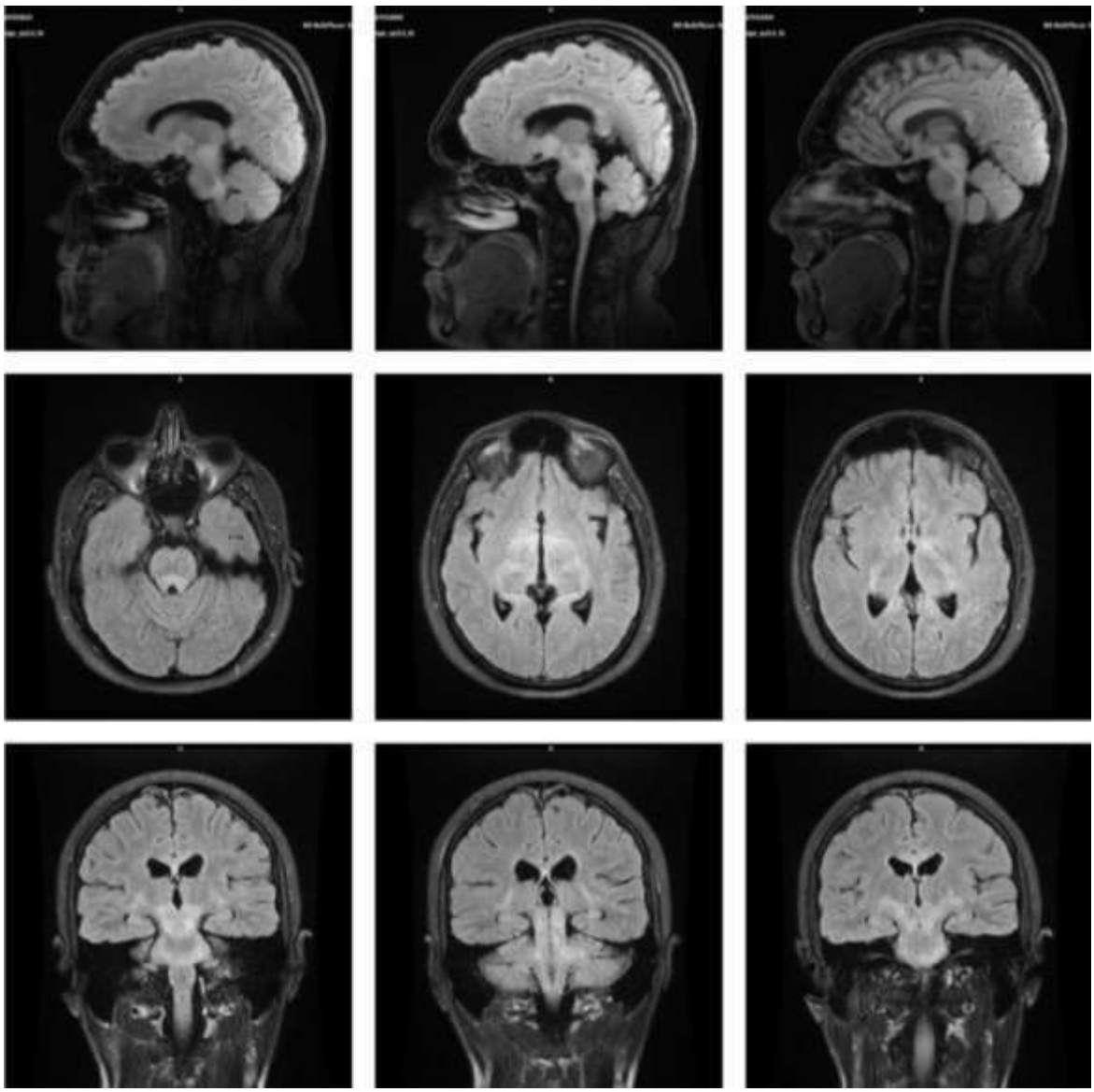

Metotreksat nörotoksisitesi

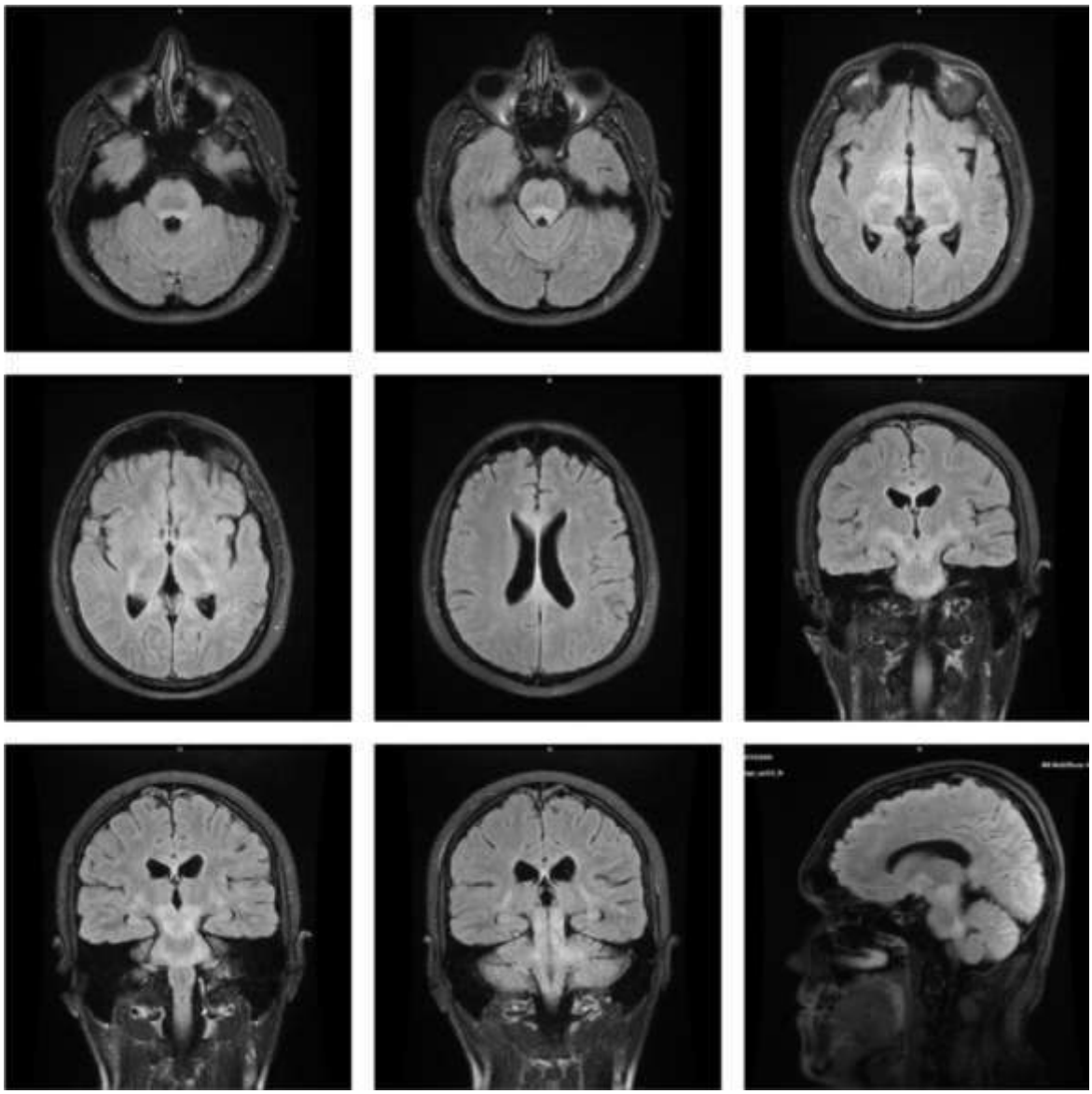

EP – 716 AKUT BRAKIYAL PLEKSUS NEVRİTİ: OMUZ AĞRISININ NADİR BİR NEDENİ

SANİYE KARABUDAK[1], ZELİHA MATUR[1], ŞULE DEVECİ[2], ALİŞAN BAYRAKOĞLU[3], AHMET VOLKAN KURTOĞLU[1]

[1]BEZMİALEM VAKIF ÜNİVERSİTESİ TIP FAKÜLTESİ, NÖROLOJİ ANA BİLİM DALI, İSTANBUL
[2]BAŞAKŞEHİR ÇAM VE SAKURA ŞEHİR HASTANESİ, NÖROLOJİ KLİNİĞİ, İSTANBUL
[3]ÖZEL RUMELİ HASTANESİ, İSTANBUL

Giriş-Amaç:
Akut brakiyal pleksus nevriti (ABN, diğer adıyla Parsonage-Turner sendromu), brakiyal pleksusun akut inflamasyonu ve hasarıyla karakterize, nadir görülen bir hastalıktır. Temel özelliği, ani başlangıçlı, şiddetli omuz ve kol ağrısını takiben güçsüzlük ve kas atrofisiyle seyretmesidir. Bu çalışmada, kliniklerimizde son 20 ayda ABN saptanan olguların incelenmesi amaçlanmıştır.

Yöntem:
01.01.2024 – 31.08.2025 tarihleri arasında brakiyal pleksopati (BP) tanısıyla incelenen hastalar retrospektif olarak değerlendirilmiş, ABN saptanan hastaların demografik verileri, klinik ve elektrofizyolojik bulguları kaydedilmiştir.

Bulgular:
BP'si olan 50 hastanın (35 erkek) yaşları 10 gün ile 81 yıl arasında değişiyordu. Etiyolojiler sırayla travmatik (24), doğumsal (13), ABN (9), akciğer kanseri metastazı (2), toraks çıkışı sendromu (1), herpes zoster enfeksiyonuydu (1). 27'sinda sağ taraf etkilenmişti. ABN tanısı alanların hepsi erkek olup yaş ortalamaları 36±13 (15-51) yıldı. EMG'de sırasıyla müskülokütanöz, üst trunkus +spinal aksesuvar, aksiller +supraskapular, dorsal skapular, dorsal skapular +uzun torasik, spinal aksesuar, supraskapular, üst trunkus +orta trunkus +supraskapular, üst trunkus +orta trunkus +dorsal skapular sinirlerin tutulduğu görüldü. Tetikleyici faktör 2'sinde operasyon, 1'inde aşıydı. Tamamında ağrı mevcuttu. Altısı ilkbahar-yaz aylarında başvurmuştu. İkisine kortikosteroid tedavisi başlanmış olup tamamına fizik tedavi uygulandı. Hafif–orta şiddette güçsüzlüğü olan hastalarda tam düzelme sağlanmışken (5 kişi) ağır başlangıçlı olgularda iyileşme daha sınırlı kaldı.

Sonuç:
BP ile başvuran olguların %18'inde ABN saptanmış olması, bu tablonun sanıldığından daha sık görülebileceğini düşündürmüştür. ABN, BP'lerin önemli bir nedenidir ve erken tanı, agresif semptom yönetimi ve uzun süreli rehabilitasyon ile fonksiyonel sonuçlar önemli ölçüde iyileştirilebilir.

Anahtar Kelimeler: Akut brakiyal pleksus nevriti, brakiyal pleksopati, omuz ağrısı, Parsonage-Turner sendromu

EP – 724 ÇUKUROVA ÜNİVERSİTESİ MULTİPL SKLEROZ HASTALARINDA KLADRİBİN DENEYİMİ

BURCU SAADET ZEYBEK, GİZEM YILDIZ, MEHMET TAYLAN PEKÖZ, MEHMET BALAL, DURUHAN MELTEM DEMİRKIRAN

ÇUKUROVA ÜNİVERSİTESİ, NÖROLOJİ ANABİLİM DALI, ADANA

Giriş:
Pürin analoğu bir antimetabolit olan kladribin, relapsing-remitting MS tedavisinde EMA ve FDA onayı ile kullanılmakta olan immünsupresif bir ajandır. Ülkemizde bu konuya dair deneyimler giderek artmaktadır. Çalışmamızda kliniğimizde kladribin tedavisi uygulanmış olan hastalarımıza dair deneyimimizi aktarmayı amaçladık.

Materyal-Metod:
Çalışmamızda 21 Mayıs 2021–1 Eylül 2025 tarihleri arasında Çukurova Üniversitesi Nöroloji Anabilim Dalı'nda, tedavide en az 1 yılını doldurmuş RRMS hastaları retrospektif olarak incelendi. Hastalar cinsiyet, yaş, hastalık süresi, takip süresi, kladribin öncesi son 1 yılda ve tedavi sonrasında atak sıklığı, ataksız hasta oranı, EDSS skorları, MR aktivitesi ve yan etkileri açısından analiz edildi.

Bulgular:
Tedavide en az 12 ayını doldurmuş olan 48 hastanın yaş ortalaması 33,5(23-52)'ti, bu hastaların %85.4'ü kadındı. Hastalık süresi ortalama 9,5 yıl, takip süresi ortalama 8,4 yıldı. Hastaların kladribin tedavisi öncesi ortalama EDSS değeri 1,5 (0 – 4,5) idi. Kladribin tedavisi öncesi hastaların %39'u fingolimod, %16,6'i teriflunamid, %14,5' i ocrelizumab, %12,5'si dimetil fumarat, %10,4'ü glatiramer asetat, %6,2'si interferon beta-1a kullanmaktaydı.

Hastaların 25'i tedavide en az 24 ayını tamamladı. Bu 25 hastanın 2'sinde klinik progresyon ve yüksek hastalık aktivitesi sebebiyle 2 yıllık sürenin sonunda tedavi değişikliği yapıldı. Kladribin öncesi son 1 yılında hastaların % 71 atak geçirmişti, ortalama atak sayısı 1,04 idi. Tedavinin 1. yılında ise hastaların %66'sı ataksızdı, atak sayısı ortalama 0,57 idi, EDSS'leri ise 1(0-6)'di.

Sonuç:
Çalışmamızda, kladribin tedavisi ile takip edilen RRMS hastalarında atak sıklığında azalma gözlenmiş, tedaviye devamlılık oranı yüksek bulunmuştur. Klinik etkinliği ve pratik uygulama kolaylığı sayesinde kladribin, ülkemizde de tedavi seçenekleri arasında giderek daha fazla yer bulmaktadır.

Anahtar Kelimeler: Multipl Skleroz, Kladribin, Klinik deneyim

EP – 725 MULTİPL KRANİYAL NÖROPATİ VE PARAPAREZİ İLE PREZENTE OLAN LEPTOMENİNGEAL LENFOMATOZİS: DİFFÜZ BÜYÜK B HÜCRELİ LENFOMANIN NADİR BİR NÖROLOJİK SUNUMU

BEYZA ALAN, NESLİHAN EŞKUT, FATMA BETÜL GÜRLEVİK, ASLI KÖŞKDERELİOĞLU, LEVENT ÖCEK, BÜŞRA YILDIZ

İZMİR ŞEHİR HASTANESİ, NÖROLOJİ KLİNİĞİ, İZMİR

Giriş:
Diffüz büyük B hücreli lenfomanın,santral sinir sistemi tutulumu nadir olup leptomeningeal veya parankimal yayılım şeklinde olabilir. Multipl kraniyal nöropati, radikülopati, ensefalopatiyle ortaya çıkabilir. Bildirimizde DBBHL tanılı hastada multipl kraniyal nöropatiye eklenen parapareziyle prezente olan, demonstratif radyolojik bulgularla tanı koyduğumuz leptomeningeal tutulum tablosunu sunmayı amaçladık.

Olgu:
80 yaş erkek hasta solda pitozisle başvurdu. DBBHL tanılı hastanın muayenesinde solda fluktuasyon göstermeyen pitoz saptandı. Takiben konjuge sağa bakış kısıtlılığı eklenmesi üzerine çekilen beyin-orbita manyetik rezonans görüntülemede patoloji izlenmedi. Ardından sağ 3,4 ve 6. kranial sinir tutulumu eklendi. BOS direkt bakısında 135/mm³ lökosit olup protein: 288mg/dl ve glukoz: 39.2mg/dl saptandı. Menenjit paneli ve BOS kültürü negatif sonuçlandı. Sitolojide;lenfositten zengin mikst tip inflamatuar hücreler izlendi. Yatışının 7. gününde sağ 7. kranial sinir tutulumu ve paraparezi görüldü. Bilateral alt ekstremite proksimal kas zaafı saptanan hastada elektromiyografide bilateral subakut dönem L3-S1 düzeyinde denervasyonun eşlik ettiği nörojenik motor ünit potansiyelleri saptandı. Çekilen kontrastlı torakal, lomber ve beyin MRG'da 3., 5., 7. ve 8. kranial sinirlerde kontrastlanma ve kalibrasyon artışı, inferior serebellumda, konus medullarisle kauda equina liflerinde leptomeningeal kontrastlanma izlendi. LP tekrarlandı. BOS direkt bakıda 40/mm³ lökosit; protein: 386 mg/dl, glukoz: 32.6mg/dl (kan şekeri: 102) saptandı. Sitolojide birkaç adet Pax5 pozitif lenfositler izlendi. Hastaya BOS, EMG, kranial ve spinal MRG bulgularıyla leptomeningeal lenfomatozis tanısı konuldu. 1 gr metilprednizolon tedavisine başlandı. Hasta hematoloji kliniğine intratekal kemoterapi planıyla devredildi.

Tartışma:
DBBHL'nin SSS tutulumu agresif seyirli hastalık habercisidir. Multipl kraniyal nöropati genellikle leptomeningeal yayılımda saptanır. Olgumuzda pitoz ve diplopiyle başlayan klinik tabloya farklı kraniyal sinirlerin (3-4-6-7) tutulumuyla paraparezi eklenmiştir. Leptomeningeal lenfomatozis tanısında gereğinde BOS incelemesinin tekrarı önemlidir. Olgumuzda BOS'ta lenfosit hakimiyetinin varlığı, protein yüksekliği, glukoz düşüklüğü, 2. tetkikte immünhistokimyasal boyamayla Pax5 pozitif hücrelerin gösterilmesiyle leptomeningeal lenfomatozis tanısına ulaşılmıştır. Tedavide intratekal tedaviler önerilmektedir. Kortikosteroidler semptomatik düzelme sağlar, fakat kalıcı yanıt için intratekal tedavi şarttır. Olgumuz nadir görülen, progresif seyirli nörolojik ve demonsratif nöroradyolojik bulgularıyla sunulmaya değer bulunmuştur.

Anahtar Kelimeler: Diffüz Büyük B Hücreli Lenfoma, Multipl Kraniyal Nöropati, Paraparezi, Santral Sinir Sistemi Tutulumu, Leptomeningeal Kontrastlanma, İntratekal Kemoterapi

Beyin ve Spinal Manyetik Rezonans Görüntüleme

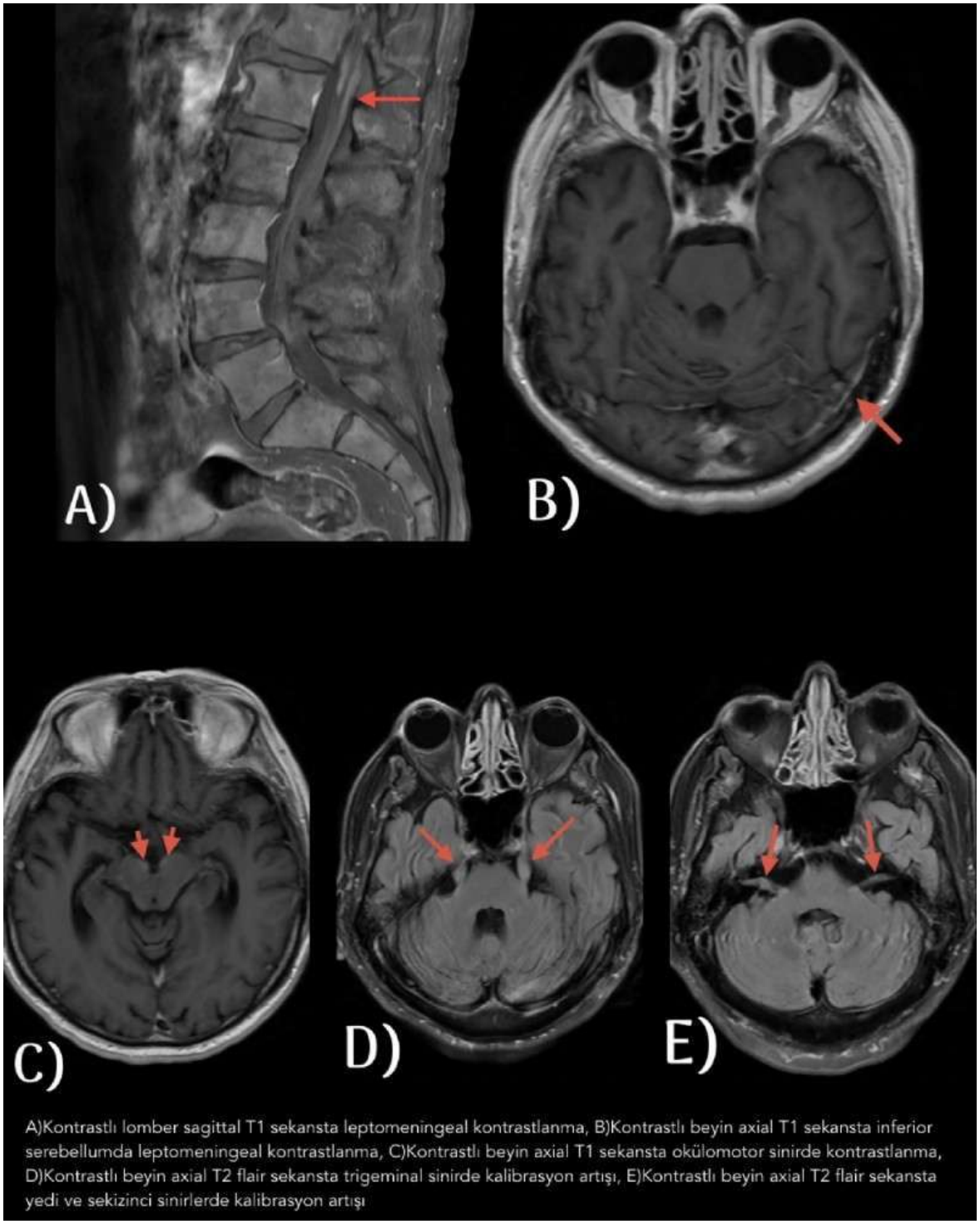

A)Kontrastlı lomber sagittal T1 sekansta leptomeningeal kontrastlanma, B)Kontrastlı beyin axial T1 sekansta inferior serebellumda leptomeningeal kontrastlanma, C)Kontrastlı beyin axial T1 sekansta okülomotor sinirde kontrastlanma, D)Kontrastlı beyin axial T2 flair sekansta trigeminal sinirde kalibrasyon artışı, E)Kontrastlı beyin axial T2 flair sekansta yedi ve sekizinci sinirlerde kalibrasyon artışı

EP – 727 SİSTEMİK İMMÜN-İNFLAMASYON İNDEKSİ (SII) VE DİĞER HEMATOLOJİK BİYOBELİRTEÇLERİN PRE–ATAK, ATAK VE POST–ATAK DÖNEMLERDEKİ SEYRİ VE MRG AKTİVİTESİ İLE İLİŞKİSİ: MULTİPL SKLEROZ HASTALARINDA LONGİTUDİNAL ANALİZ

MUHAMMED SAİD YILDIRIM[1], ASLIHAN DÖNDER[1], MAHMURE ASLAN[2], AYÇA GÜL GÜNGÖRDÜ[1], MEHMET DEMİR[1], ASLI YAMAN KULA[1], MESRURE KÖSEOĞLU[1]

[1]S.B.Ü KANUNİ SULTAN SÜLEYMAN EĞİTİM VE ARAŞTIRMA HASTANESİ, NÖROLOJİ ANA BİLİM DALI, İSTANBUL
[2]S.B.Ü KANUNİ SULTAN SÜLEYMAN EĞİTİM VE ARAŞTIRMA HASTANESİ, TIBBİ BİYOKİMYA ANA BİLİM DALI, İSTANBUL

Amaç:
Bu çalışmanın amacı, MS ataklarında sistemik immün-inflamasyon indeksi (SII) ile diğer inflamatuvar indekslerin (nötrofil/lenfosit oranı (NLR), trombosit/lenfosit oranı (PLR), monosit/lenfosit oranı (MLR) ve pan-immün inflamasyon değerinin (PIV)) pre-atak, atak ve post-atak dönemlerdeki değişimini değerlendirmek ve bu parametrelerin EDSS skoru ve MRG aktivitesiyle ilişkisini değerlendirmektir.

Gereç-Yöntem:
01.01.2024–01.08.2025 tarihleri arasında başvuran 819 MS hastası retrospektif olarak tarandı. McDonald 2024 kriterlerine göre tanı almış, 18–60 yaş arası RRMS hastaları arasından atak kriterlerini karşılayan 98 hasta incelendi. Aktif enfeksiyon, hematolojik bozukluk veya son 14 gün içinde aşı öyküsü olan hastalar dışlandı. 44 hasta çalışmaya dahil edildi. Pre-atağı ≥90 gün ataksız, ≥30 gün steroidsiz ve ≥14 gün enfeksiyonsuz dönem olarak; post-atağı ise steroid bitiminden 30±2 gün sonrası ve enfeksiyonsuz dönem olarak tanımlandı.

Bulgular:
Analizlerde özellikle SII ($p<0.001$) olmak üzere NLR ($p<0.001$) ve PLR ($p<0.001$) değerlerinin dönemler arasında anlamlı farklılık gösterdiği ve atak döneminde belirgin şekilde yükseldiği saptandı. Buna karşın MLR ($p=0.93$) ve PIV ($p=0.13$) için anlamlı değişiklik izlenmedi. EDSS gruplarına ve MRG aktivitesine göre indeks artış oranlarında anlamlı fark bulunmadı (tüm $p>0.05$). Korelasyon analizinde ise atak döneminde PLR ile EDSS arasında pozitif ilişki saptandı ($\rho=0.32$, $p=0.035$).

Sonuç:
SII, MS atak döneminde en güçlü şekilde yükselen immün-inflamatuvar biyobelirteç olarak öne çıkmaktadır. NLR ve PLR de benzer şekilde anlamlı artış göstermektedir. PLR'nin EDSS ile korelasyonu, klinik disabiliteyi yansıtma potansiyeline işaret etmektedir. MRG kontrast tutulumu ile biyobelirteçler arasında anlamlı fark olmaması, bu parametrelerin klinik atağı daha doğru yansıttığını düşündürmektedir. Bulgular, özellikle SII'nin MS'te atak aktivitesini değerlendirmede güçlü ve dinamik bir biyobelirteç olabileceğini ortaya koymaktadır.

Anahtar Kelimeler: MS, SII, Atak, Demiyelinizan, Mr, Biyobelirteç

EP – 728 PARKİNSON HASTALARINDA TG/HDL ORANI VE TYG İNDEKSİNİN KLİNİK EVRE VE KOMORBİDİTELERLE İLİŞKİSİ: GÜNCEL LİTERATÜRLE KARŞILAŞTIRMALI BİR ANALİZ

TUĞÇE SALTOĞLU[1], ECE KILINÇ KÖSE[2], ÖZGE ÖZEN GÖLKMUHARREMOĞLU[1]

[1]KASTAMONU EĞİTİM VE ARAŞTIRMA HASTANESİ, NÖROLOJİ KLİNİĞİ, KASTAMONU
[2]BUCAK DEVLET HASTANESİ, NÖROLOJİ KLİNİĞİ, BURDUR

Amaç:
Son yıllarda yapılan çalışmalar, insülin direnci ve metabolik bozulma belirteçlerinin (TG/HDL, TyG) Parkinson hastalığı gelişimi ile ilişkili olabileceğini göstermektedir. Bu çalışmada Parkinson hastalarında bu belirteçlerin klinik şiddet (Hoehn–Yahr evresi), hastalık tipi ile ilişkisi ve klinik pratikteki olası yerinin araştırılması amaçlanmıştır.

Gereç-Yöntem:
KEAH Hareket Bozuklukları Polikliniği'ne başvuran 190 Parkinson hastasının retrospektif verileri incelendi. Serum trigliserid, HDL ve açlık glukoz değerlerinden TG/HDL oranı ve TyG indeksi hesaplandı. Hastalık şiddeti Hoehn–Yahr evresi ile değerlendirildi. Komorbiditelere göre gruplar oluşturuldu ve hastalık tipi (tremor baskın, akinetik ve mikst tip) klinik sınıflandırmaya (Stebbins ve ark.) göre belirlendi. İstatistiksel analizlerde Kruskal–Wallis, Mann–Whitney U ve Spearman korelasyon testleri kullanıldı.

Bulgular:
TG/Glukoz ve TG/HDL oranları Hoehn–Yahr evrelerine göre anlamlı farklılık göstermedi (p=0.268; p=0.837). TG/HDL oranı evrelerle ilişkili değildi, fakat ek metabolik hastalığı olanlarda anlamlı derecede yüksek bulundu (p=0.001). Vasküler hastalık ya da hiperlipidemisi olan ve olmayan parkinson hastalarında göre Trigliserid/Glikoz oranı açısından anlamlı bir fark bulunmadı (p=0.928).Yine hastalık tipi ile korelaston incelendiğinde Trigliserid/Glikoz oranı açısından gruplar arasında istatistiksel olarak anlamlı bir fark bulunmadı (p =.300). Bu sonuç, hastalık tipine bağlı olarak TG/Glikoz oranının anlamlı şekilde değişmediğini göstermektedir. Trigliserid/HDL oranı açısından da gruplar arasında anlamlı fark gözlenmemiştir (p = 0.645).

Sonuç:
Çalışmamızda biyobelirteçlerin Hoehn–Yahr evreleri ve hastalık tipleri arasında anlamlı farklılık göstermediği saptandı. Yakın zamanda (2025) Nature Scientific Reports'ta yayımlanan Chang ve ark. çalışmasında TG/HDL oranının Parkinson riskini öngördüğü bildirilmiştir. Bizim bulgularımız ise metabolik biyobelirteçlerin hastalık gelişimiyle ilişkili olabileceğini, ancak klinik progresyonu yansıtmadığını düşündürmektedir. Daha geniş örneklemler ve prospektif çalışmalar, bu biyobelirteçlerin Parkinson'daki rolünü netleştirmek ve klinik kullanıma katkısını değerlendirmek için gereklidir.

Anahtar Kelimeler: Parkinson hastalığı, Hoehn–Yahr evresi, Metabolik belirteçler

Tablo 1: Demografik veriler

	Kadın (n=79)	Erkek (n=111)	Test İst.	P1
Yaş	74 (57-92)/98,92	72 (44-89)/93,07	4.114,50	0,469
Hastalık süresi (yıl)	3 (1- 30)/95,20	3 (1-20)/95,71	4.408,00	0,949
	Frequency	Precent		
Kadın	79	41,60%		
Erkek	111	58,40%		

1Mann Whitney U Test Median(Min - Max)Mean Rank Kadınların yaş ortancası 74 yıl, erkeklerin 72 yıl. Parkinson hastaları arasında kadınlar ve erkekler yaş bakımından benzer dağılıma sahip Hastalık süresinin cinsiyetler arasında eşit dağıldığını gösteriyor

Tablo 2: Trigiliserid /HDL ve Glikoz Değerlerinin Hoehn Yahr Evreleri

Hoehn Yahr Evreleri	Trigiliserid / Glikoz	Trigiliserid / HDL
1	1,1 (0,3 - 4,9)	2,2 (0,7 - 17,1)
1,5	1,5 (1 - 2,3)	2,3 (1,6 - 3,5)
2	1 (0,3 - 6,7)	2,2 (0,7 - 21,4)
2,5	1 (0,4 - 2,4)	2,7 (0,6 - 7,4
3	0,9 (0,3 - 4,8)	2,5 (0,7 - 7,9)
4	0,7 (0,4 - 3)	1,6 (0,8 - 7,9)
5	1 (0,5 - 1,2)	2,8 (1,4 - 5,5)
Test ist.	7,613	2,767
P2	0,268	0,837
2 Kruskal Wallis		

Kruskal-Wallis testi, Hoehn Yahr evreleri arasında trigliserid/glukoz oranı bakımından anlamlı bir fark olmadığını göstermiştir, $\chi^2(6) = 7.61$, $p = .268$. Benzer şekilde, trigliserid/HDL oranı için de evreler arasında istatistiksel olarak anlamlı bir farklılık bulunmamıştır, $\chi^2(6) = 2.77$, $p = .837$.

EP – 730 TOLOSA-HUNT SENDROMU: OLGU SUNUMU

CANSU AYDİN, AHMET ÖZŞİMŞEK

ALAADDİN KEYKUBAT ÜNİVERSİTESİ, NÖROLOJİ ANA BİLİM DALI, ALANYA

Tolosa-Hunt Sendromu (THS), kavernöz sinüs ve orbita apeksinde ortaya çıkan, ağrı ile seyreden ve nonspesifik inflamasyon ile ilişkili nadir bir oftalmopleji tablosudur. Görülme sıklığı milyon nüfusta yaklaşık 1-2 vaka olarak bildirilmektedir. Granülomatöz inflamasyon; kavernöz sinüs, superior orbital fissür ve orbital apeks bölgesinde fibroblast çoğalması ve inflamatuar hücre infiltrasyonu ile karakterizedir.

Bu olgu sunumunda sağ göz ve çevresinde şiddetli ağrı ve ve çift görme şikayeti ile başvuran 68 yaşında kadın hasta klinik, radyolojik ve laboratuvar bulgularla değerlendirilmiştir. Olgumuzda prednizolon tedavisine belirgin yanıt alınmıştır. Bu olguda ayrıca Tolosa-Hunt Sendromu ile karışabilecek diğer nörolojik bozuklukları, THS tanısının gecikmesi durumunda oluşabilecek morbiditeleri, erken tanı için yapılması gereken testleri ve izlenmesi gereken prosedürleri güncel kılavuzlar eşliğinde incelemekteyiz. THS morbiditesi yüksek olması ve diğer birçok nörolojik bozukluk ile karışabileceği için olgu sunumumuzun günlük nörolojik pratiği için önem arz etmektedir.

Anahtar Kelimeler: Tolosa-Hunt Sendromu, Kavernöz Sinüs, Diplopi

THS'unda pitozis ve strabismus bulgularının tedavi öncesi ve tedaviye cevabı



A.Tolosa-Hunt Sendromu. Sol gözde ptosis, yukarı, aşağı ve içe bakışta kısıtlılık gözleniyor. B. Taburculuk sonrası 3. haftada hastanın kliniğinde tamamen düzelme gözlenmiştir.

EP – 731 AORTA VE KAROTİS DİSEKSİYONU BİRLİKTELİĞİNDE BİR AKUT İNME OLGUSU

DENİZ DOĞAN, MİNE SEZGİN, ESME EKİZOĞLU TURGUT, NİLÜFER YEŞİLOT, OĞUZHAN ÇOBAN

İSTANBUL ÜNİVERSİTESİ, İSTANBUL TIP FAKÜLTESİ, NÖROLOJİ ANABİLİM DALI, İSTANBUL

Amaç:
Aorta diseksiyonu, mortalitesi yüksek bir tablodur. Kranyoservikal diseksiyonlar ise genç yaştaki inmelerin sık nedenlerindendir. Bu bildiride aorta ve karotis diseksiyonu tanısı olan bir akut inme olgusu sunulacaktır.

Olgu:
Altmış dokuz yaşındaki erkek hasta, sol taraf güçsüzlüğü nedeniyle yakınmalarının 1.saatinde başvurdu. Hipertansiyon, koroner arter hastalığı, paroksizmal atriyal fibrilasyon (PAF) tanıları, 8 yıl önce gelişen sağ orta serebral arter (MCA) enfarktı ve sigara kullanım öyküsü vardı. 15 yıl önce saptanan dissekan aorta anevrizmasına yönelik operasyon yapılmıştı, halen takip edilmekteydi. Nörolojik muayenede dizartri, sol homonim hemianopsi, sağ Vulpian bulgusu, sol hemiparezi ve anozognozi saptandı. BT-anjiyografide sağ MCA bifurkasyonunda oklüzyon görüldü, kronik dönemdeki aorta diseksiyonu hatlarının her iki karotis internaya uzanım gösterdiği izlendi. Hasta antikoagülan aldığı için trombolitik tedavi verilmedi, sağ femoral ponksiyon yapılarak endovasküler girişimle trombektomi yapıldı. Beyin MR'da sağ anterior temporal kortikal, sağ putamenden korona radiataya uzanan genişçe, kanama alanı da içeren enfarkt görüldü. Bu edinsel anatomik değişikliklere ek olarak, etiyolojide PAF öyküsü nedeniyle kardiyoemboli de düşünüldü; hastaya inmenin 5. gününde etkin dozda direkt oral antikoagülan tedavi başlandı. İzlemde sol hemiparetik olmakla birlikte desteksiz yürüyordu.

Sonuç:
Aorta ve kranyoservikal arter diseksiyonları, diseksiyonun anterograd veya retrograd ilerlemesiyle nadir olarak birliktelik gösterebilmektedir. Bu nedenle, kranyoservikal diseksiyon olgularında nörogörüntüleme en azından arkus aortayı içermelidir. Çünkü, karotis arter tutulumu eşlik eden aorta diseksiyonu tanılı hastalarda postoperatif inme daha fazla görülmektedir. Aorta diseksiyonunun oluşum zamanı akut inmede girişimsel tedavi yaklaşımını değiştirebilmektedir. Akut aorta diseksiyonlarıyla yakın zamanlı gelişen akut inmede frajilite nedeniyle transfemoral girişimden ziyade transbrakiyal/radyal girişimle trombektomi daha makul görünmektedir, kronik dönemde ise transfemoral girişim de uygun olabilmektedir.

Anahtar Kelimeler: Akut inme, aorta diseksiyonu, endovasküler girişim, karotis diseksiyonu, trombektomi

EP – 733 VAGAL SİNİR STİMULASYONU UYGULANAN DİRENÇLİ EPİLEPSİ HASTALARINDA DEMOGRAFİK ÖZELLİKLER VE TEDAVİ ETKİNLİĞİ

SELEN YILMAZ, KEZBAN ASLAN KARA

ÇUKUROVA ÜNİVERSİTESİ, NÖROLOJİ ANABİLİM DALI, ADANA

Amaç:
Vagal sinir stimulasyonu (VNS), ilaca dirençli epilepsi tanılı ve epilepsi cerrahisi için uygun olmayan hastalarda önerilen invaziv bir tedavi yöntemidir. VNS'nin, nöbet sıklığını ve şiddetini önemli oranda azalttığına dair sonuçlar bildirilmektedir. Bu çalışmada kliniğimizde dirençli epilepsi tanısı ile takip edilen ve VNS uygulanan hastaların demografik özellikleri ve tedavi yanıtlarının incelenmesi amaçlanmıştır.

Metod:
Kliniğimizde dirençli epilepsi tanısı almış, VNS uygulanarak takibe alınan 26 hastanın hastane elektronik veri tabanındaki dosyaları retrospektif olarak tarandı, demografik ve klinik bulgular dökümante edildi. Takip süresi 1 yıldan az olan 5 hasta değerlendirme dışı bırakıldı.

Bulgular:
Çalışmada pil takıldığı sırada yaş ortalaması 26,3±9,8 (11-52) olan, 15 (%57,7) erkek, 11 (%42,3) kadın toplam 26 hasta değerlendirildi. Ortalama nöbet başlangıç yaşı ise 9,1±8,0 (0-34) idi. Bu hastalar ortalama 7.8 ± 4.99 (1-23) yıl süre ile VNS ile takip edildiler. Hastaların tamamında fokal başlangıçlı epilepsi tanısı mevcuttu ve % 84,6'sında (n= 22) nöbetler hem uykuda hem uyanıklıkta izlenmekteydi. VNS implantasyonu öncesi ortalama aylık nöbet sayısı 93,6+ 91,57 (1-300) iken, VNS implantasyonu sonrası aylık ortalama nöbet sayısı 22,1+31,35 (0-110) idi. Nöbet sıklığında azalma istatistiksel olarak anlamlı bulundu. Takip süresince 4 hastada nöbetler tam kontrol altındaydı. Cinsiyetler arasında tedavi yanıtı açısından fark izlenmedi (p=0,973).

Sonuç:
VNS tedavisi ilaçlara dirençli epilepsi hastalarında nöbet sıklığını anlamlı derecede azaltmaktadır. Tedavi etkinliği cinsiyetten bağımsızdır. Bulgular VNS implantasyonunun bu hasta grubunda güvenli ve etkili bir tedavi seçeneği olduğunu destekler niteliktedir.

Anahtar Kelimeler: Dirençli Epilepsi, VNS, Nöbet

EP – 734 NADİR BİR NÖRODEJENERATİF HASTALIK OLARAK ASERULOPLAZMİNEMİ VAKASI: OLGU SUNUMU

DERENCAN ATEŞ[1], BANU ÖZEN BARUT[2], İBRAHİM KAMACI[1], PINAR TOPALOĞLU[1], ZUHAL YAPICI[1]

[1]İSTANBUL ÜNİVERSİTESİ, İSTANBUL TIP FAKÜLTESİ, NÖROLOJİ ANA BİLİM DALI, İSTANBUL
[2]SAĞLIK BİLİMLERİ ÜNİVERSİTESİ KARTAL EĞİTİM VE ARAŞTIRMA HASTANESİ, NÖROLOJİ ANA BİLİM DALI, İSTANBUL

Giriş:
Aseruloplazminemi, otozomal resesif nadir bir demir metabolizma hastalığıdır. Beyin yanısıra karaciğer, pankreas gibi birçok dokuda demir birikebilir. Klinik genellikle diyabet, retinal dejenerasyon ve ilerleyici nörolojik bulgularla karakterizedir. Erken tanı, geri dönüşsüz nörodejenerasyonun önlenmesi açısından önemlidir. Bu bildiride, bir aseruloplazminemi olgusu sunulacaktır.

Olgu:
Altmış yaşındaki kadın hasta, tarafımıza 1 yıldır olan dengesizlik, düşmeler, hareketlerde yavaşlama, konuşmada bozulma ve unutkanlık yakınmalarıyla başvurdu. Dış merkezdeki tetkiklerinde serum seruloplazmin, bakır düzeylerinde düşüklük, belirgin ferritin yüksekliği dikkati çekiyordu. CP gen analizinde patolojik varyant saptandı. Parkinsonizm semptomlarına yönelik donepezil ve levodopa-benserazid tedavilerinden kısmi fayda görmüştü. Özgeçmişinde diyabet, hipotiroidi, proteinüri (biyopside hemosiderin birikimi), histerektomi öyküleri vardı. Nörolojik muayenesinde, dizartrik konuşma, apati, bradimimi, yukarı bakış kısıtlılığı, derin tendon reflekslerinde global canlılık, taban deri refleksinde solda yelpaze delili, sağda yanıtsızlık belirlendi. Solda belirgin bradikinezisi ve rijiditesi, postural instabilitesi vardı, asosiye hareketleri azalmıştı. Kranial MR'da, bilateral putamen, globus pallidus, talamus, substantia nigra, red nukleus, korteks, dentat nukleusta demir birikimi, yapılan nöropsikolojik testte karmaşık dikkat ön planda olmak üzere tüm kognitif işlevlerde bozulma saptandı. Hepatosplenomegalisi saptanan hastanın batın MR'ında karaciğerde demir birikimi izlendi. Hematoloji ve gastroenteroloji birimleriyle alınan ortak kararla, deferasiroks ve taze donmuş plazma (TDP) başlanmıştır.

Tartışma:
Aseruloplazminemi klinik olarak değişken seyredebilir, Wilson başta olmak üzere diğer nörodejeneratif/metabolik hastalıklarla karıştırılabilir. Ferritin yüksekliği, çok düşük seruloplazmin ve bazal gangliyonlarda demir birikimi saptanması tanıda önemlidir. Demir şelatörleri ve flebotomiyle iyileşme ve progresyonu durdurma kısmen sağlanabilmektedir. TDP veya seruloplazmin replasmanı üzerine de sınırlı veriler mevcuttur. Gecikmiş tanı geri dönüşsüz nörolojik kayıplara neden olabilir, bu nedenle erken tanı ve farkındalık kritik önem taşır.

Anahtar Kelimeler: Aseruloplazminemi, demir birikimi, nörodejenerasyon, parkinsonizm

EP – 738 POLG MUTASYONUNDA KLİNİK ÇEŞİTLİLİK

GAMZE ÖZKAYA, BUSE ELİTAS OZMUTLU, M. CENK AKBOSTANCI

ANKARA ÜNİVERSİTESİ TIP FAKÜLTESİ, NÖROLOJİ ANA BİLİM DALI, ANKARA

Giriş:
DNA polimeraz gama (POLG) geni, mitokondriyal DNA replikasyonundan sorumlu enzimi kodlar. POLG mutasyonlarının fenotipleri arasında başlangıç yaşı, semptomlar ve hastalık seyri açısından belirgin heterojenite vardır. Bu yazıda POLG mutasyonuna bağlı bir levodopa yanıtlı parkinsonizm bir distoni/ataksi olgusunu sunarak klinik çeşitliliğe dikkat çekmek istedik.

Olgular
İlk olgu; altmış sekiz yaşında kadın, beş aydır bacaklarda titreme ve solda yavaşlık şikayetleriyle başvurdu. Sabah iyiliği tariflemekteydi. Hipomimi, hipofoni, solda belirgin bilateral bradikinezi, sol üst ekstremitede istirahat tremoru, aşil klonusu mevcuttu. Kontrastsız kranial manyetik rezonans görüntülemesinde (MRG) patolojik bulgu yoktu. Tüm ekzom dizileme (WES) sonucunda, literatürde patojenik varyant olarak tanımlanan compound heterozigot POLG mutasyonu saptandı (NM_002693.3: c.1760C>T (p.Pro587Leu), chr15: g.89325639G>A ve NM_002693.3: c.752>T (p.Thr251Ile), chr15: g89330184G>A). Hastanın levodopa/benserazid 125 mg 3x1 ile şikayetleri kontrol altında. İkinci olgu; otuz dört yaşında erkek, annesi babasının teyzesinin kızı. On üç yaşında başlayan, omuzlarda atma şeklinde hareketler, boyunda ve bileklerde döndürücü kasılmalar, dengesizlik, düşme şikayetleriyle başvurdu. Medikal tedavilere belirgin yanıt vermemiş. Muayenede serebellar dizartri, fasiyal diskinezi, boyun ve üst ekstremitelerde distonik kasılmalar, dismetri ve disdiadokinezi, üst ekstremitelerde bradikinezi, ataksik yürüyüş vardı. Kranial MRG'de serebellar atrofi görüldü. WES sonucunda literatürde kurucu(founder) mutasyon ve patojenik varyant olarak tanımlanan POLG c.2243G>C (p.Trp748Ser) homozigot mutasyon saptandı. Hasta POLG mutasyonu ilişkili hastalık tanısı aldı.

Sonuç:
İlk olgu tipik Parkinson hastalığına benzer fakat daha geç başlangıçlı ve sabah iyiliği göstermiştir. İkinci olgu distoni ile başlayıp ataksi ve parkinsonizm ile seyretmiş, literatürde bu başlangıcın nadir olduğu bildirilmiştir. Bu çeşitlilik, POLG ilişkili hastalıklarda fenotip-genotip korelasyonunun tam aydınlatılamadığını ve erken tanı ile genetik danışmanlık açısından önemini göstermektedir.

Anahtar Kelimeler: POLG mutasyonu, klinik çeşitlilik, fenotip, genotip

EP – 742 VARFARİN DİRENÇLİ SİNÜS VEN TROMBOZU OLGUSUNDA APİKSABAN DENEYİMİ

DİDEM EROL, GÖKCE YÜCE ONUR

ORDU ÜNİVERSİTESİ TIP FAKÜLTESİ, NÖROLOJİ ANA BİLİM DALI, ORDU

Giriş:

Serebral venöz tromboz (SVT) yılda 100.000'de bir görülen nadir bir hastalıktır. Güncel kılavuzlar, SVT tedavisinde düşük moleküler ağırlıklı heparin (DMAH) ve vitamin K antagonisti (VKA) kullanımını önermektedir. SVT'de doğrudan oral antikoagülan (DOAC) kullanımıyla ilgili veriler yetersizdir. Bu olguda VKA'ya dirençli SVT hastasında apiksaban kullanımı deneyimi sunuldu.

Olgu:

54 y kadın hasta 10 ay önce dış merkeze şiddetli baş ağrısıyla başvurmuş. Beyin manyetik rezonans görüntüme (MRG) ve MR venografi çekilmiş, sol transvers sinüste trombozla uyumlu görünüm izlenmesi üzerine DMAH tedavisi başlanmış. Hasta tarafımıza yatınca artan, orta ve şiddetli, zonklayıcı vasıfta baş ağrısıyla başvurdu. Muayenesinde papil ödemi veya diğer nörolojik defisit bulgularına rastlanmadı. Hastaya kontrol MR venografi çekildi. Sol transvers sinüste tromboz bulgusunun devam ettiği görüldü. DMAH kullanan hastaya VKA eklendi. Hasta belirli aralıklarla INR ölçümü yapılması için poliklinik takibine alındı. Bir ay boyunca sık aralıklarla uygun doz artırımına rağmen INR değeri yeterli seviyeye ulaşamadığından, hastada VKA direnci düşünüldü. Hastaya DOAC grubundan apiksaban başlandı. Apiksaban başlandıktan sonra üçüncü ay kontrolünde baş ağrısının ve MR venografideki trombüs bulgularının düzeldiği, sol transvers sinüsün rekanalize olduğu görüldü.

TARTIŞMA Ve SONUÇ:

Sinüs ven trombozu tedavisinde amacımız akut dönemde trombozun ilerlemesini durdurmak ve venöz sistemin rekanalizasyonunu sağlamaktadır. Kılavuzda DMAH ve VKA'nın etkisiz kaldığı durumlarda önerilen bir tedavi yoktur. Gelişmeler VKA kullanılması gereken pek çok endikasyonda DOAK'ların da kullanılabileceğini göstermektedir.

Anahtar Kelimeler: SVT, Varfarin, Apiksaban

Venöz Tromboz

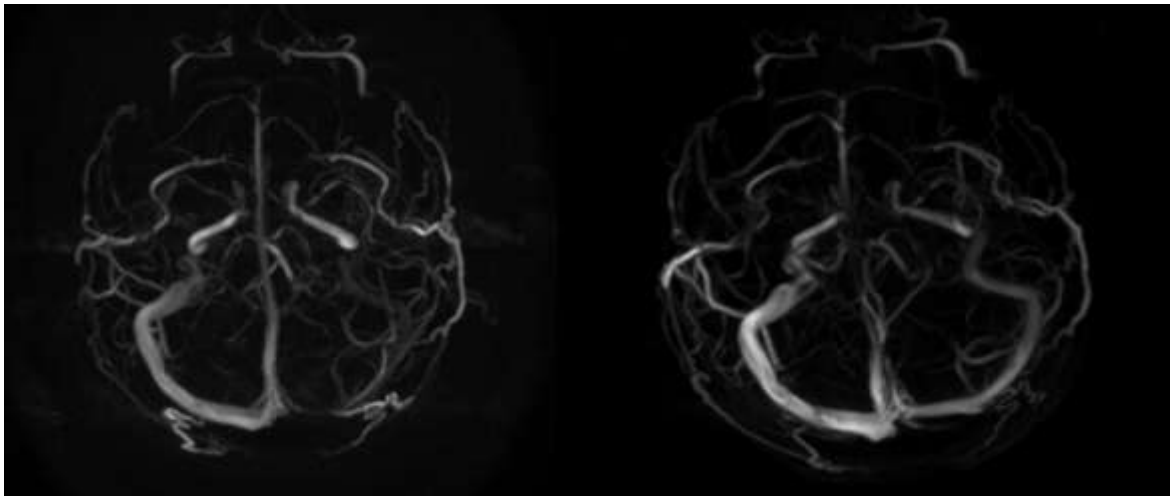

Şekil 1: Hastanın DMAH ve VKA kullanımı (sağda) ile apiksaban kullanımı sonrasındaki (solda) MR venografi görüntülerinin karşılaştırılması

EP – 743 MULTİPL SKLEROZ HASTALIĞINA EŞLİK EDEN HAREKET BOZUKLUKLARININ DEĞERLENDİRİLMESİ

ELVİN HASANLI, RASİM TUNÇEL, AYŞE NUR YÜCEYAR, ÖZGÜL EKMEKCİ, AHMET ACARER

EGE ÜNİVERSİTESİ TIP FAKÜLTESİ HASTANESİ, NÖROLOJİ ANA BİLİM DALI, İZMİR

Multipl Skleroz genç erişkinlerde özürlülüğün önemli nedenlerinden biridir. MS'te hareket bozuklukları genellikle göz ardı edilmekle birlikte, hastaların yaşam kalitesi üzerinde belirgin olumsuz etkilere sahiptir. Tremor, ataksi ve huzursuz bacak sendromu en sık görülen tablolar iken, miyokloni, distoni, hemifasiyal spazm, ağrılı tonik spazm ve paroksismal diskineziler gibi daha nadir bulgular da hastalığa eşlik edebilmektedir. Bu çalışmada, MS hastalarında hareket bozukluklarının sıklığının, klinik, demografik özellikler ve radyolojik bulgularla olan bağlantısının değerlendirilmesi amaçlanmıştır. Çalışma, 2007- 2025 yılları arasında Ege Üniversitesi Tıp Fakültesi Nöroloji Kliniğinde takip edilen 2456 hasta arasından kesin MS tanısı almış ve hareket bozukluğu gelişmiş 86 olgunun retrospektif incelenmesiyle gerçekleştirilmiştir. Hastaların yaş, cinsiyet, hastalık süresi, MS alt tipleri, atak öyküleri, EDSS skorları, MRG bulguları ve eşlik eden hareket bozuklukları analiz edilmiştir.

Hastalarının yaş ortalaması 47,9±11,6 yıl, MS ile hareket bozukluğu başlangıcı arasındaki ortalama süre 73,6±87,3 ay idi. En sık görülen hareket bozuklukları ataksi (%43,0), tremor (%31,4) ve HBS (%27,9) olup, daha nadir olarak miyokloni, distoni, koreatetoz, paroksismal diskinezi, hemifasiyal spazm, miyokimi, parkinsonizm ve ağrılı tonik spazm izlenmiştir. HBS' nin özellikle SPMS grubunda, ataksinin ise PPMS grubunda daha sık görüldüğü gözlemlenmiştir.($p < 0.05$) Ataksinin özellikle beyin sapı ve serebellar atak öyküsü, miyokloninin hem beyin sapı hem de medulla spinalis atağı öyküsü ile anlamlı düzeyde bağlantılı bulunması bu hareket bozukluklarının ilgili anatomik bölgelerdeki demiyelinizan lezyonlardan kaynaklanabileceğini düşündürmektedir. Patofizyolojisinde kortikal disinhibisyonun da bulunduğu miyoklonus ile jukstakortikal lezyonlar arasında anlamlı düzeyde ilişki olduğu görüldü.

MS hastalarında hareket bozukluklarının dikkatle değerlendirilmesi, prognozun öngörülmesi, hastaların yaşam kalitesinin yükseltilmesi ve uygun tedavi stratejilerinin geliştirilmesi açısından kritik öneme sahiptir.

Anahtar Kelimeler: Ataksi, Huzursuz bacak sendromu, Hareket bozuklukları, Multipl Skleroz, Tremor

Hareket bozukluklarının eşlik ettiği MS hastalarının cinsiyete göre dağılımı

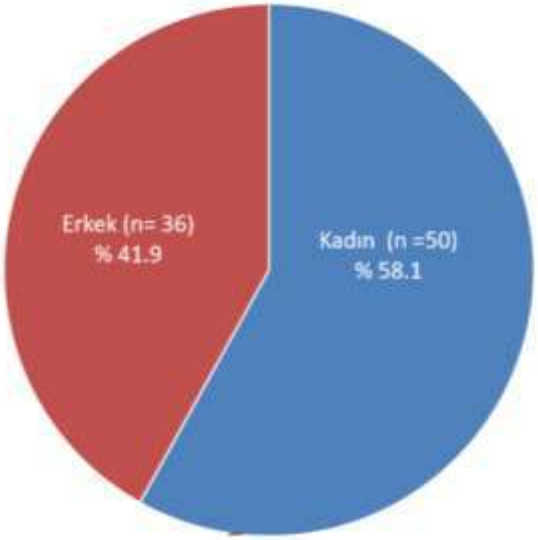

MS'e eşlik eden hareket bozukluklarının dağılımı

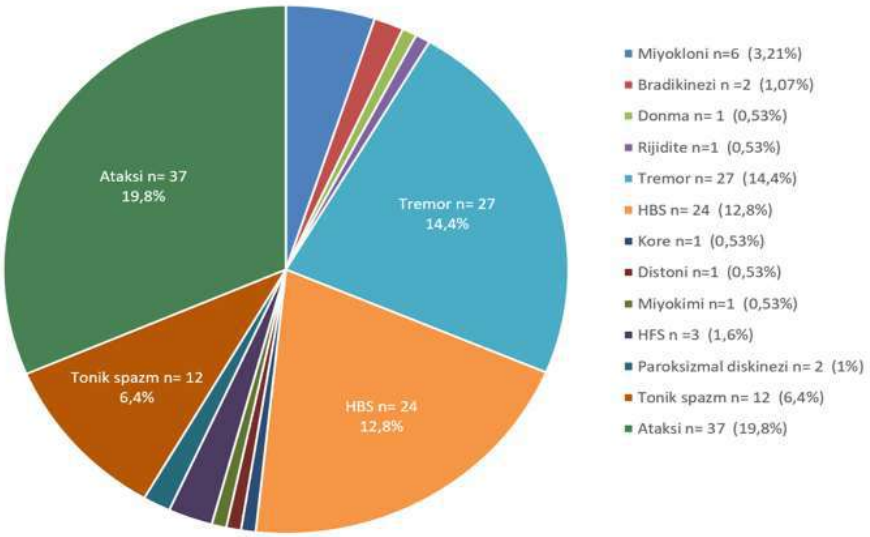

Sık görülen hareket bozukluklarının dağılımı ve alt tipler ile ilişkileri

Hareket Bozukluğu	Toplam n (%)	PPMS %	RRMS %	SPMS %
Tremor	27 (31,4%)	37,5	29,5	35,3
HBS	24 (27,9%)	0	26,2	47,1
Ataksi	37 (43,0%)	87,5	34,4	52,9

EP – 744 KARACİĞER FİBROZİS İNDEKSLERİNİN AKUT İSKEMİK İNMEDE HEMORAJİK TRANSFORMASYON İLE İLİŞKİSİ

ASLIHAN DÖNDER[1], MUHAMMED SAİD YILDIRIM[1], MAHMURE ASLAN[2], KERİMAN OĞUZ[1], MEHMET DEMİR[1], ASLI YAMAN KULA[1], MESRURE KÖSEOĞLU[1]

[1]S.B.Ü KANUNİ SULTAN SÜLEYMAN EĞİTİM VE ARAŞTIRMA HASTANESİ, NÖROLOJİ ANA BİLİM DALI, İSTANBUL
[2]S.B.Ü KANUNİ SULTAN SÜLEYMAN EĞİTİM VE ARAŞTIRMA HASTANESİ, TIBBİ BİYOKİMYA ANA BİLİM DALI, İSTANBUL

Amaç:
Akut iskemik inme (AİS) sonrası gelişen hemorajik transformasyon (HT), mortalite ve kötü prognozun önemli belirleyicisidir. Karaciğer fibrozisi vasküler endotel disfonksiyonu, inflamasyon ve koagülopati aracılığıyla serebrovasküler riski artırabilir. Çalışmada, AİS hastalarında fibrozis skorlarının (FIB-4, FIB-5, APRI) HT ile ilişkisi araştırıldı ve kanamanın şiddetinin ve klinik öneminin bir göstergesi olarak ECASS alt tipleri (HI, PH) üzerinden analizler yapıldı.

Gereç-Yöntem:
Şubat 2023–Eylül 2025 arasında 1100 AİS hastası tarandı; 51'inde HT izlendi. IV trombolitik (n=4), trombektomi (n=6), endarterektomi (n=2), ITP tanılı HT olgusu (n=1) ve serebral venöz tromboz (n=3) olan hastalar dışlanması sonrası HT grubu 35 hasta (17E/18K) ile oluşturuldu. Yaş-cinsiyet eşleştirilmiş 55 kontrol serebrovasküler olay hastası (24E/31K) ile toplam 90 olgu değerlendirildi. Tüm klinik, komorbid, laboratuvar ve fibrozis parametreleri standart formüllerle hesaplanarak analiz edildi.

Bulgular:
HT grubunda DM, KBY, KAH ve Hipertansiyon komorbiditesi daha yüksekti ($p<0.05$). FIB-4 indeksi yüksek (1.41 vs 1.15; $p=0.009$), FIB-5 indeksi düşük (–0.899 vs 2.45; $p=0.002$) bulundu; APRI'de anlamlı fark izlenmedi. FIB-4 ve FIB-5 indeksleri arasında negatif korelasyon saptandı. ECASS alt tipleri karşılaştırıldığında PH grubunda atriyal fibrilasyon, yüksek FIB-4, APRI ve trigliserid düzeyleri gözlendi ($p<0.05$). TOAST sınıflamasında PH grubunda kardiyoembolik etyoloji daha sık izlendi ($p=0.029$).

Sonuç:
Kontrol grubuna kıyasla HT grubunda metabolik komorbiditeler (DM, KBY, KAH, HT) ve fibrozis indekslerinden FIB-4 yüksekliği ile FIB-5 düşüklüğü anlamlı farklılık göstermiştir. ECASS alt tipleri arasında FIB-4/APRI artışı, geniş enfarkt, AF varlığı ve kardiyoembolik etyolojinin anlamlı bulunması; karaciğer fibrozisi ve metabolik stres belirteçlerinin PH risk katmanlamasında NIHSS'den daha bilgilendirici olabileceğini ve erken dönemde antitrombotik strateji seçiminde dikkate alınması gerektiğini düşündürmektedir.

Anahtar Kelimeler: SVO, Hemorajik Transformasyon, FIB-4, FIB-5, ECASS, Karaciğer Fibrozisi

EP – 746 BİLATERAL KAROTİKOKAVERNÖZ FİSTÜL OLGUSU: RADYOLOJİK İPUÇLARINDAN TANIYA

AYÇA SİMAY ERSÖZ[1], ELİF RABİA İÇÖZ[1], ZEYNEP ALTUNTAŞ[1], ATA BOCNAK[1], CEMİLE HANDAN MISIRLI[1], YILMAZ ÖNAL[2]

[1]SAĞLIK BİLİMLERİ ÜNİVERSİTESİ, HAYDARPAŞA NUMUNE EĞİTİM VE ARAŞTIRMA HASTANESİ, NÖROLOJİ ANABİLİM DALI
[2]SAĞLIK BİLİMLERİ ÜNİVERSİTESİ, FATİH SULTAN MEHMET EĞİTİM VE ARAŞTIRMA HASTANESİ, RADYOLOJİ ANABİLİM DALI

Giriş:
Karotikokavernöz fistül (KKF), karotis arter veya dalları ile kavernöz sinüs arasındaki anormal bağlantı olması durumudur.Genellikle kafa travması sonrası görülmekle birlikte, sporadik vakalar da tanımlanmıştır.

Olgu:
69 yaşında kadın hasta, üç hafta önce başlayan bilateral çift görme şikayetini takiben her iki gözde kızarıklık, bulanık görme, sağ göz kapağında düşüklük ve kulak çınlamasına eşlik eden sağ göz çevresinde ağrı şikayetleriyle ile tarafımıza başvurdu. Hastanın şikayetleri yatmakla artmaktaydı. Nörolojik muayenede direkt ve indirekt ışık refleksleri bilateral pozitif saptandı. Sol gözde yalnızca dışa; sağ gözde dışa, aşağı ve yukarı bakışta kısıtlılık izlendi. Bilateral kemozis ve propitozis mevcuttu. Hastanın çekilen beyin anjiografisinde bilateral superior oftalmik venlerde dilatasyon, kontrast dolumu ve tortiozite izlendi (Resim 1). Aynı zamanda bilateral kavernöz sinüste arteryel fazda erken doluma ait görünüm saptandı (Resim 2). Bu bulgular ışığında KKF ön tanısı ile yapılan diagnostik dijital subtraksiyon anjiyografisinde (DSA) sağda daha belirgin olmak üzere, bilateral internal ve eksternal karotis arterlerin dallarından beslenen indirekt tip KKF saptandı. Terapötik DSA'sında fistülleri besleyen arteriyel dallar, çeşitli çap ve boyutta koiller aracılığı ile embolize edildi.

Tartışma:
KKF klinik bulgu ve semptomları arasında kemozis, propitoz, oftalmopleji, ekzoftalmus, diplopi ve orbital ağrı sıklıkla görülür (1-3). Benzer semptomları gösteren diğer hastalıklar arasında; bilateral olgularda Graves oftalmopatisi olmak üzere orbital psödotümör, orbital vaskülit, Tolaso-Hunt Sendromu ve sarkoidoz yer almaktadır (1). Nörogörüntüleme ipuçları; superior oftalmik vende genişleme ve tortiozite, genişlemiş ekstraoküler kaslar, MRG ve BT'de kavernöz sinüsün lateral duvarında konveksite görülmesidir (4). İndirekt fistüller ICA ve/veya ECA'nın multipl dallarıyla kavernöz sinüs arasındaki bağlantılar sonucunda ortaya çıkar. Gebelik, bu bölgeye yapılan cerrahi ve sinüzitle ilişkisi bildirilmiştir (5). Bizim olgumuzda ise predispozan bir öykü bulunmamaktaydı.

Ayırıcı tanısı oldukça geniş olan bu semptomlar dizisinde nöroradyolojik bulguların farkındalığının, hastalığın erken tanınması ve gerekli endovasküler tedavinin uygulanması açısından önemini vurgulamak istedik.

Anahtar Kelimeler: Dijtial substraksiyon anjiografi, karotikokavernöz fistül, oftalmopleji

Resim 1

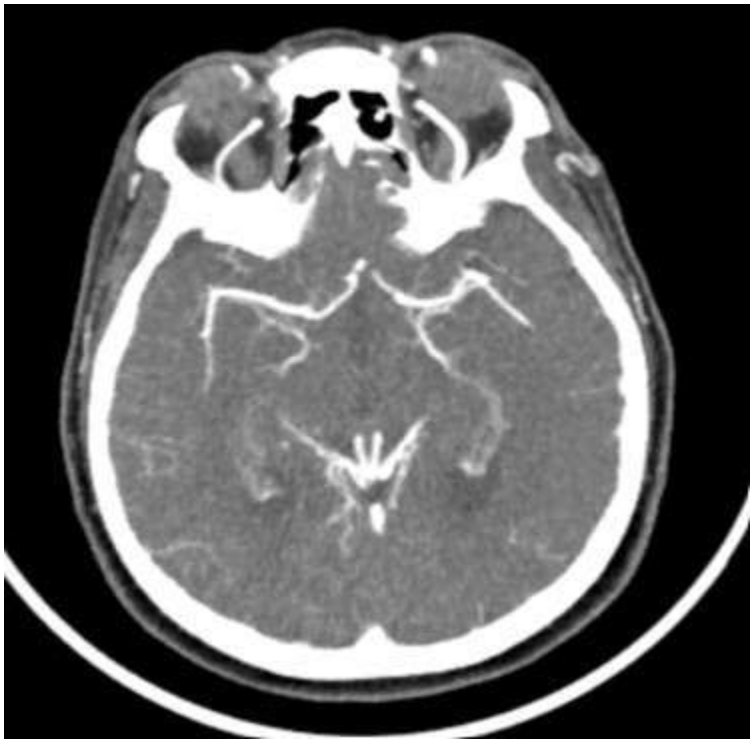

BTA'da bilateral superior oftalmik venlerde dilatasyon,kontrast dolumu ve tortiozite

Resim 2

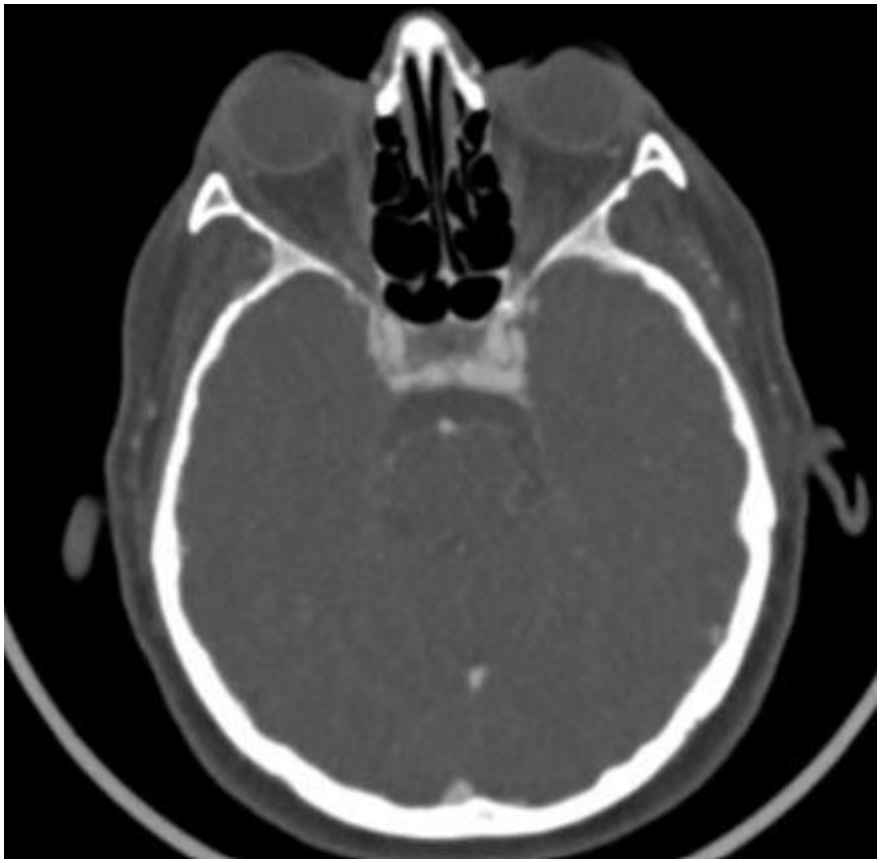

BTA'da bilateral kavernöz sinüste arteryel fazda erken doluma ait görünüm

EP – 747 SOL ATRİAL GENİŞLEME VE PFO'LU HASTALARDA İSKEMİK LEZYON PATERNİ İLİŞKİSİ

TAYLAN ALTIPARMAK[1], HALE ZEYNEP BATUR ÇAĞLAYAN[1], ELİF SARAÇOĞLU[1], ÖZDEN SEÇKİN GÖBÜT[2], SERKAN ÜNLÜ[2], SALİH TOPAL[2], EMRULLAH KIZILTUNÇ[2], ADNAN ABACI[2], NİL TOKGÖZ[3], BİJEN NAZLIEL[1]

[1]GAZİ ÜNİVERSİTESİ, NÖROLOJİ ANABİLİM DALI, ANKARA
[2]GAZİ ÜNİVERSİTESİ, KARDİYOLOJİ ANABİLİM DALI, ANKARA
[3]GAZİ ÜNİVERSİTESİ, RADYOLOJİ ANABİLİM DALI, ANKARA

Amaç:
Patent foramen ovale (PFO), genç iskemik inmede önemli etiyolojik bir faktör olarak kabul edilmektedir. Sol atrial (LA) genişlemenin ve sistemik protrombotik belirteçlerin PFO ilişkili lezyon paternleriyle bağlantısı yeterince aydınlatılamamıştır. Bu çalışmada, PFO'lu hastalarda LA çapı ve D-dimer, homosistein, platelet, fibrinojen düzeylerinin iskemik lezyon özellikleriyle ilişkisini değerlendirmeyi amaçladık.

Yöntem:
Toplam 99 hasta (<60 yaş) incelendi. LA transtorasik ekokardiyografiyle, PFO ise, transözefagial ekokardiyografiyle değerlendirildi. Diffüzyon manyetik rezonans görüntülemelerle lezyon paterni (tek iskemik- çok odaklı ve kortikal- subkortikal) kategorize edildi. Serum D-dimer, homosistein, platelet, fibrinojen düzeyleri ölçüldü.

Bulgular:
Ortalama yaş 45.3±10.8 olan hastaların %52.3' ü kadındı. LA çapı 34.8 ± 3.7 mm bulundu. PFO çapı, uzunluğu ve şant miktarı ile çok odaklı ve kortikal lezyon görülme olasılığı arasında anlamlı ilişki gözlenmedi. LA çapındaki artış, çok odaklı ($p=0.030$) ve kortikal lezyon ($p=0.047$) görülme olasılığı ile anlamlı olarak ilişkiliydi(arteriyal perfüzyon alanlarından bağımsız). Aynı zamanda, LA ile fibrinojen, platelet, homosistein düzeyleriyle anlamlı ilişkili izlendi ($p<0.001$). Çok odaklı lezyon görülmesiyle LA ($r=0.227$, $p=0.024$) korele bulunmuştur. LA; kortikal lezyon, platelet ve homosistein düzeyleriyle korelasyon görülmedi. Lineer regresyon analizinde, LA çapındaki artış çok odaklı lezyon görülmesi açısından bağımsız bir risk olarak izlendi ($p=0.032$; $\beta=0.012$, %95CI 0.001–0.023). Benzer şekilde LA çap artışıyla, fibrinojen düzeyleri de bağımsız olarak ilişkiliydi ($p=0.05$; $\beta=0.021$, %95CI 0.003–0.031).

Sonuç:
Bu çalışma PFO'lu inme hastalarında LA çapının, çok odaklı ve kortikal lezyon paterniyle ilişkisi olabileceğini düşündürmüştür. Ayrıca LA çapı-fibrinojen ilişkisi, kardiyak yapı/fonksiyon bozukluğu ile sistemik protrombotik süreçlerin birlikte rol oynayabileceği görüşünü desteklemektedir. Bulgular, PFO ilişkili inmelerin değerlendirilmesinde, defektin özelliklerinin yanısıra, atriyal remodelleme ve biyobelirteç profillerinin de göz önünde bulundurulması gerektiğini akla getirmektedir.

Anahtar Kelimeler: İskemik inme, patent foramen ovale, protrombotik belirteçler, sol atrial çap

EP – 751 SÜPER REFRAKTER STATUS EPİLEPTİKUS HASTASINDA ACİL KORPUS KALLOSOTOMİ: OLGU SUNUMU

TUĞBA ERDOĞAN[1], YUSUF SAVRUN[1], EBRU APAYDIN DOĞAN[1], HAKAN ÇAKIN[2], ÖZLEM ÇAKIN[3], ŞENAY HASPOLAT[4]

[1]AKDENİZ ÜNİVERSİTESİ TIP FAKÜLTESİ NÖROLOJİ ANABİLİM DALI
[2]AKDENİZ ÜNİVERSİTESİ TIP FAKÜLTESİ BEYİN VE SİNİR CERRAHİSİ ANABİLİM DALI
[3]AKDENİZ ÜNİVERSİTESİ TIP FAKÜLTESİ YOĞUN BAKIM BİLİM DALI
[4]AKDENİZ ÜNİVERSİTESİ TIP FAKÜLTESİ ÇOCUK NÖROLOJİSİ ANABİLİM DALI

Status epileptikus (SE), uzun süreli nöbetlerin izlendiği yüksek morbidite ve mortalite riski olan bir durumdur. Uygun dozda iki anti-nöbet ilaca (ANİ) cevapsız hasta refrakter SE (RSE), 24 saat genel anesteziye rağmen devam eden, infüzyon azaltılırken tekrarlayan SE ise süper-RSE olarak sınıflandırılır (1). Bildirimizde acil korpus kallosotomi (KK) uygulanan süper RSE vakası sunulacaktır.

Yirmi bir yaşında erkek epilepsi hastası, üç gündür günde 50 kere tekrarlayan sağ kol ve bacakta atım ardından 15-20 saniye süreli bilinç kaybıyla başvurdu. Lakozamid 300 mg, karbamazepin 1000 mg, levetirasetam 3000 mg, klonazepam 1,5 mg kullanmaktaydı. Hastaya topiramat 200 mg yüklenerek 2x100mg idame tedavisi verildi.

Elektroensefalografisinde (EEG) 20 saniye süreli ritmik delta aktivitesi ve zemin aktivitesi yavaşlığı izlendi. Nöbetleri devam eden, uykuya meyilli olan hasta entübe edilerek thiopental infüzyonu uygulandı. Ateş, akciğer infiltrasyonu nedeniyle uygun antibiyoterapi verildi. Beyin magnetik rezonans görüntüleme, beyin omurilik sıvısı laboratuvar paneli normaldi. Nöbetleri devam ettiğinden midazolam infüzyonu eklendi, topiramat idame dozu artırıldı. Halen nöbet kontrolu sağlanamayan hastaya acil anterior 2/3 KK uygulandı. Postoperatif süreçte nöbetleri belirgin azaldı, EEG'si düzeldi. Üçüncü ay takibinde nöbetsizdi.

Süper-refrakter SE mortalitesi yüksek, acil müdahele gerektiren bir durumdur. SE tedavisindeki benzodiazepin, intravenöz ANİ, RSE tedavisindeki genel anesteziklere ilaveten immunmodulator tedaviler, nörostimulasyon veya cerrahi tedaviler uygulanabilmektedir (1). Tedavi etiyoloji, hastaya göre seçilmelidir.

KK dirençli epilepsi hastalarında özellikle drop ataklarda kullanılmaktadır. Yavaş dalga uyku sırasında elektriksel SE ve birçok dirençli epilepsi türünde bildirilmiş bir tedavi olmakla birlikte status epileptikusta acil tedavi olarak kullanımı sınırlıdır (2,3). Bu vaka süper-refrakter SE'de acil anterior KK uygulanan literatürdeki ilk vaka olması sebebiyle değerlidir.

Anahtar Kelimeler: Dirençli Epilepsi, Korpus Kallosotomi, Status Epileptikus

EP – 755 DEMANS TANILI HASTADA CAPGRAS SENDROMU: KİM BU KADIN?

GÖZDE ELİDAR, MURAT GÖNEN, HARUN KURTOĞLU, TUĞÇEGÜL BULUT

FIRAT ÜNİVERSİTESİ, NÖROLOJİ ANA BİLİM DALI, ELAZIĞ

Giriş:
Alzheimer hastalığı (AD), yaşlılarda görülen ilk yaygın demans türüdür ve genellikle günlük yaşamı bozan belirgin hafıza kaybıyla karakterizedir (1). Capgras sendromu (CS), sanrısal yanlış tanımlama sendromlarının en yaygını olarak kabul edilir (2). CS'de, etkilenen birey yakın ilişkili kişinin (veya cansız bir nesnenin ya da hayvanın) bir kopyasıyla değiştirildiğine inanır.

Biz olgumuzda demans tanısı ile takip edilen ve eşinin vefatı sonrası sanrıları başlayan CS'li olguyu sunmayı hedefledik.

Olgu:
81 yaşında demans tanısı ile takip edilen kadın hasta sanrılar ve klinik progresyon şikayeti ile başvurdu. 2 yıl önce eşini kaybettikten sonra sanrıları başlamış. Oğlunun eşi olduğunu zannediyordu ve bu sebeple oğlunun eşini kıskanıyordu. Hastanın 3 çocuğu vardı, isimleri sorulduğunda erkek çocuğunu hatırlamıyor ve ondan eşim diye bahsediyordu. Göremeyince oğlunun eşi ile gittiğini düşünüp üzülüyor ve kıskanıyordu. Takiplerinde önce telefonda oğlunun sesini duyunca tanıdı; daha sonra yanında gördüğünde oğlu olduğunu ifade etti.

Tartışma:
CS'nin tanımlayıcı özelliği, bir kişinin hafif fiziksel farklılıklara sahip bir sahtekarla değiştirildiği yönündeki tekrarlayan sanrıdır (3). CS'deki patofizyoloji iyi bilinmemektedir ve tüm vakaların altında yatan tek bir bozukluk bulunamamıştır. CS genellikle, duygusal işlemede yer alan limbik, paralimbik ve görsel yolları etkileyen frontal/temporal loblarda sağ hemisferik veya bilateral lezyonlarla ilişkilendirilmiştir (4).

AD'de psikiyatrik belirtiler farklı zamanlarda ortaya çıkabilmekte ve birçok faktör ile hastalığın seyri etkilenebilmektedir. Bu nedenle AD'li hastaların erken tanınması ve tedavi optimizasyonun sağlanması gelişebilecek sanrısal yanlış tanımlama sendromları gibi rahatsızlıkların yönetiminde etkilidir.

Kaynaklar:
1. Scheltens P, Alzheimer's disease. Lancet 388, 505–517
2. Hillers Rodríguez, [Capgras syndrome: a proposal of neuropsychological battery for assessment]. Rev Esp Geriatr Gerontol. 2011 Sep-Oct; 46(5): 275-80
3. Josephs KA. Capgras syndrome and its relationshipto neurodegenerative disease. Arch Neurol. 2007; 64: 1762–1766. doi:10.1001/archneur. 64.12.1762
4. Fiacconi CM, Nature and extentof person recognition impairments associated with Capgras syndrome in Lewybody dementia. Front Hum Neurosci. 2014; 8: 726

Anahtar Kelimeler: Alzheimer, capgras, sanrı

EP – 760 KAROTİD ARTER STENTLEME SONRASI HEMODİNAMİK DEPRESYONUN RİSK FAKTÖRLERİ VE PROGNOZA ETKİSİ

TUĞBA ERDOĞAN[1], BİJEN NAZLIEL[2], HALE ZEYNEP BATUR ÇAĞLAYAN[2], TAYLAN ALTIPARMAK[2], ELİF SARAÇOĞLU[2], FATİH ÖNCÜ[3], AHMET BARAN ÖNAL[3], MEHMET KORAY AKKAN[3], ERHAN TURGUT ILGIT[3]

[1]AKDENİZ ÜNİVERSİTESİ, NÖROLOJİ ANABİLİM DALI, ANTALYA
[2]GAZİ ÜNİVERSİTESİ, NÖROLOJİ ANABİLİM DALI, ANKARA
[3]GAZİ ÜNİVERSİTESİ, GİRİŞİMSEL RADYOLOJİ ANABİLİM DALI, ANKARA

Amaç:
Hemodinamik depresyon (HD), karotid arter stentleme (KAS) sonrasında ilk 24 saatte yüksek oranda saptanan hipotansiyon, bradikardi gibi internal karotid arter (IKA) baroreseptörlerinin uyarımıyla gelişen tablolardır. Çalışmadaki amacımız KAS sonrası HD prediktörlerini ve HD'nin, vasküler komplikasyonlar ilişkisini değerlendirmektir.

Yöntem:
Nöroloji Yoğun Bakım Ünitemizde 2004-2024 yıllarında takip edilmiş, girişimsel radyoloji bölümünce KAS uygulanan, 616 hasta değerlendirilmiştir. Hastaların demografik, klinik özellikleri, IKA darlık oranları, stent özellikleri, postoperatif komplikasyonlar ve erken dönem prognozu incelenmiştir.

Bulgular:
Yaş ortalaması 68±8.77 olan hastaların %22.6'sı kadındır. HD olan hastaların % 19.7'sinde sadece bradikardi, % 58'inde sadece hipotansiyon, % 23.4'ünde hipotansiyon ve bradikardi görülmüştür. Hastaların % 60'ına vazopressör tedavi uygulanmıştır. HD durumuna göre gruplar arasında yaş, cinsiyet, hiperlipidemi, diyabet, kalp yetmezliği, inme öyküsü açısından anlamlı fark saptanmamıştır($p > 0.05$). Konik stentler HD grubunda anlamlı olarak azdır($p = 0.035$). Açık hücreli stentle HD izlenmemiştir($p = 0.436$). HD gelişiminde, hipertansiyon ($p=0.005$,OR=0.447,%95 CI 0.255-0.781) bağımsız koruyucu iken, atrial fibrilasyon(AF) ($p=0.002$, OR=3.763,%95CI 1.656-8.551), stent distal çapının azalması ($p=0.05$, OR=0.713,CI 0.489-1.040) ise bağımsız risk faktörleridir. Miyokard enfarktüsü($p = 0.011$), majör adverse serebrovasküler/kardiyak olaylar($p = 0.035$), vasküler eksitus($p < 0.01$) HD grubunda daha yüksektir.

Sonuç:
HD, KAS sonrası klinik prognozu etkileyen önemli bir komplikasyondur. Çalışmamızda hipertansiyon hastalarında bazal yüksek arteriyel kan basınç değerlerinin geçici koruyucu etkisi; AF'nin ise vagal uyarı artışı ve kardiyak debideki düzensizlik yoluyla HD gelişme riski oluşturabileceği düşünülmüştür. Literatürde, konik stentlerin baroreseptör üzerindeki mekanik baskıyı azaltarak koruyucu rol oynadığı; açık hücreli stentlerin düzensiz yük aktarımlarıyla HD riski artırdığı bildirilmiştir. Bulgular; HD riskinin yalnızca hasta özelliklerine değil, stent geometrisine ve lokal vasküler morfolojiyle ilişkisini göstermektedir.

Anahtar Kelimeler: Hemodinamik depresyon, karotid arter stentleme, karotid ateroskleroz

EP – 762 PARKİNSON HASTALIĞINDA KOMORBİDİTE SIKLIĞI VE POLİFARMASİ YÜKÜNÜN DEĞERLENDİRİLMESİ

SELİME BETÜL ÖZKAN, ALENA SAR, ÖZLEM AKDOĞAN, UFUK EMRE TOPRAK, GÜLSEN BABACAN YILDIZ

İSTANBUL EĞİTİM VE ARAŞTIRMA HASTANESİ

Giriş:
Parkinson Hastalığı (PH), Alzheimer hastalığından sonra en sık görülen nörodejeneratif hastalık olup insidansı ve prevalansı yaşla birlikte artmaktadır. PH tremor, bradikinezi, rijidite ve postural instabilite gibi motor semptomlarının yanı sıra, sıklıkla görülen non-motor semptomlar (NMS) ve hastalık öncesinden başlayıp hastalık progresyonu boyunca ortaya çıkarak yaşam kalitesini olumsuz etkileyen komorbiditelerle karakterizedir. Çalışmamızda PH'da görülen komorbid hastalıkların sıklığını, dağılımını ve bu komorbidite yükünün hastalık süresi, evresi, motor ve NMS'lerle olan ilişkisini değerlendirmeyi ve komorbiditeye bağlı çoklu ilaç kullanımının hastalık üzerindeki etkisini inceledik.

Metod:
Çalışmaya polikliniğinimize başvuran 93 Parkinson hastası dahil edildi. Hastaların motor ve NMS'leri, modifiye Charlson Komorbidite İndeksi (mCCI) ve polifarmasi skoru (PS) değerlendirildi.

Sonuçlar:
Hastaların %46,2'si kadın, %53,8'i erkek olup, yaş ortalaması kadınlarda 70,9 ± 11,1 yıl, erkeklerde 70,3 ± 9,2 yıl olarak bulundu.Hastalara eşlik eden en sık komorbid durum hipertansiyon (%46,2), ikinci sıklıkta ise diyabet (%20,4) idi. Cinsiyete göre mCCI ve PS incelendiğinde, erkekler ve kadınlar arasında anlamlı fark gözlenmedi (sırasıyla $p = 0,429$; $p = 0,127$). NMS ölçeği (NMSÖ) ile hem mCII hem de PS arasında anlamlı ilişki saptanmadı (sırasıyla $p = 0,109$; $p = 0,417$). Ancak mCCI ile PS arasında orta derecede güçlü ve anlamlı bir pozitif ilişki gözlendi ($r = 0,533$, $p < 0,001$).

Tartışma:
Çalışmamızda PH'da en sık eşlik eden komorbid hastalık hipertansiyon olarak saptandık. NMS'lerin varlığını komorbidite ve polifarmasi yükünden bağımsız bir durum olarak tespit ettik. PH doğası itibariyle hastaların yaşam kalitesini olumsuz yönde etkilemekle birlikte, eşlik eden komorbid hastalıklar bu olumsuz etkiyi daha da artırabilir. Bu nedenle PH tedavisi multidisipliner yaklaşım gerektirir.

Anahtar Kelimeler: Komorbidite, Parkinson Hastalığı, Polifarmasi

EP – 764 UYGUNSUZ ANTİDİÜRETİK HORMON SENDROMU'NA YOL AÇAN POTANSİYEL BİR AJAN: TAZOBAKTAM TEDAVİSİ SONRASI GELİŞEN BİR OLGU SUNUMU

SİBEL ŞEN KILIÇ, TUBA CERRAHOĞLU ŞİRİN, SERPİL BULUT

ŞİŞLİ HAMİDİYE ETFAL EĞİTİM VE ARAŞTIRMA HASTANESİ, NÖROLOJİ ANA BİLİM DALI, İSTANBUL

Giriş:
Uygunsuz antidiüretik hormon sendromu (SIADH), aşırı diüretik hormon salınımı sonucu gelişen hiponatremi ile karakterizedir. Tanı, serum Na<135mEq/L, hipoosmolalite ve yüksek idrar ozmolalitesi (>100 mosmol/kg) ile konur. Hastalar santral sinir sistemi belirtileri gösterebilir.

Olgu:
69 yaşında, akut sol MCA kortikal infarktüsü nedeniyle yatırılan erkek hastada, 5. gününde S. Aureus pnömonisi saptandı. Piperasilin-tazobaktam tedavisine başlandıktan 2 gün sonra hastada uykuya meyil ve yavaşlama görüldü. Serum Na seviyesi 121 mEq/L, idrar ozmolalitesi 361 mOsm/kg olarak ölçüldü. Normovolemik ve idrar Na >30 mmol/l olan hastaya SIADH tanısı konuldu. Kontrol MR ve SWI görüntülemelerinde santral patoloji izlenmedi. Serum Na düzeyi 112 mEq/L'ye düşerek, nefroloji kliniğine danışıldı ve tolvaptan tedavisi başlandı, ancak hiponatremi devam etti. Tazobaktam tedavisi 9. günde sonlandırıldı ve tedavi değişikliği sonrası Na seviyeleri düzelmeye başladı.

Tartışma:
SIADH' nin nedenleri santral sinir sistemi hastalıkları, pulmoner patolojiler ve çeşitli ilaçlardır. Piperasilin-tazobaktam geniş spektrumlu β-laktam antibiyotiklere karşı dirençli enfeksiyonlarda kullanılan bir antibiyotiktir. Günümüze kadar piperasilin-tazobaktam kullanımına bağlı SIADH gelişimini bildirilmemiştir. Antibiyotik ilişkili SIADH ile daha önce yalnızca tek vaka düzeyinde, linezolid ilişkili olarak bildirilmiştir. İnmenin ilk haftasında %12–43 oranında SIADH bildirilmiştir, olguların büyük çoğunluğu hemorajik olup iskemik inme ile ilgili ayrıntılı çalışma yapılmamıştır. Bizim olgumuzda, piperasin-tazobaktam kesildikten sonra SIADH' ın tamamen gerilemesi, etiyolojinin piperasin-tazobaktama bağlı olduğunu desteklemektedir. Son yıllarda, immün kontrol noktası inhibitörleri ve tirozin kinaz inhibitörleri gibi yeni nesil onkolojik tedavilerinde SIADH gelişiminde rol oynayabileceği bildirilmektedir.

Sonuç:
Olgumuz bildirilen piperasilin-tazobaktama bağlı SIADH ilk örnektir. Nöroloji hekimleri inme ve ilaca bağlı SIADH gelişebileceğini akılda tutmalı ve serum sodyumunun yatan hastalarımızda periyodik olarak takibini yapmak gerektiğini hatırlamalıdır.

Anahtar Kelimeler: Tazobaktam, SIADH, iskemik inme, sodyum

EP – 765 YAŞLI HASTALARDA MEKANİK TROMBEKTOMİ: KIRILGANLIK İNDEKSİ BELİRLEYİCİ MİDİR?

ZEYNEP TANRİVERDİ, IBRAHİM EMİK, EREN MİNGSAR

İZMİR ATATÜRK EĞİTİM ARAŞTIRMA HASTANESİ

Amaç:
Mekanik trombektomi (MT); uygun koşulları sağlayan büyük damar oklüzyonuna (LVO) bağlı akut iskemik inmeli (AIS) hastalar için standart tedavi olsa da yaşlı hastalardaki faydası hakkında bilgiler sınırlıdır. Çalışmamızda 65 yaş üzeri, MT uygulanan akut iskemik inme hastalarındaki sonuçlarının, kırılganlığa odaklanarak hastane içi sonuçlara olan etkisinin araştırılması amaçlanmıştır.

Metod:
2018-2024 yılları arasında hastanemize AIS tanısıyla başvuran ve MT uygulanan 181 hasta retrospektif olarak değerlendirildi. mFI-5 skoruna göre kırılganlık indeksi hesaplandı. 65 yaş üzeri kırılgan olan ve olmayan 119 hasta çalışmaya dahil edildi.

Bulgular:
Yaş arttıkça mortalite oranında anlamlı bir artış gözlenmiştir. Özellikle 80 yaş üstü grupta mortalite oranı anlamlı olarak daha yüksek bulunmuştur (p=0.012). Bununla birlikte, yaş grubuna göre kötü prognoz oranları arasında anlamlı bir fark saptanmamıştır (p=0.24). 65 yaş üstü hastalarda kırılgan olan ve olmayan gruplar arasında yaş, hastane yatış süresi, işlem başarısı arasında anlamı ilişki bulunamadı. 80 yaş üstü hastalarda gruplarında yaş ve kırılganlık arasında anlamlı ilişki bulunamadı, mortalite ve kırılganlık arasında ise anlamlı ilişki bulunamadı. 80 yaş üstü hastalarda kırılganlık ve işlem sonrası intrakranial hemoraji arasında anlamlı ilişki bulundu (p=0.004). İşlem başarısı ile kırılgan-kırılgan olmayan grup arasında anlamlı ilişki yoktu.

Sonuç:
Yaşlı hastalarda MT, nörolojik sonlanım ve mortalite üzerinde etkilidir. İnme öncesindeki kırılganlık indeksi, sonuçların önemli bir öngörücüsü olarak, MT için hasta seçimi konusunda karar verme sürecinde kullanılabilir. Literatür incelendiğinde kırılgan hastalarda MT; daha düşük etkinlik, daha kötü morbidite ve mortalite oranlarıyla ilişkili bulunmuştur. Çalışmamız, yaşlı nüfusun giderek artması nedeniyle, MT'nin yaşlı hastalarda dikkatlice yönetilmesi gerektiğini ve risk değerlendirmesinin yapılmasının önemini vurgulamaktadır.

Anahtar Kelimeler: İleri yaş hastalar, yaşlı, mekanik trombektomi, endovasküler tedavi, kırılganlık, kırılganlık indeksi

EP – 768 AMİLOİD ANJİYOPATİDE SEREBELLAR SÜPERFİSİYAL SİDEROZİS

ÖZGÜR MUHARREMOGLU[1], BUSE GÜL YILDIRAN[1], BAHAR SAY[1], ASLİ KOSKDERELİOGLU[1], PINAR ORTAN[1], LEVENT ÖCEK[1], AHMET BOZER[2]

[1]İZMİR BAYRAKLI ŞEHİR HASTANESİ NÖROLOJİ KLİNİĞİ
[2]İZMİR BAYRAKLI ŞEHİR HASTANESİ RADYOLOJİ KLİNİĞİ

Giriş:
Serebral amiloid anjiyopati (SAA), leptomeningeal ve kortikal küçük damarlarda β-amiloid birikimiyle karakterizedir. Spontan lober intrakraniyal kanamaların en sık nedenlerindendir. Kognitif bozukluk, fokal nörolojik defisitler ve nöbet görülebilmektedir. Tanıda altın standart biyopsi olsa da Boston Kriterlerinde kliniğe ek nörogörüntüleme bulguları tanıyı desteklemektedir. Görüntüleme bulgularından biri kortikal süperfisyal siderozistir (SS). Genellikle tekrarlayan küçük kortikal ve subaraknoid kanamalara bağlı hemosiderin birikimiyle ortaya çıkar (1).

Olgu: Sunumu:
71 yaşında kadın hasta 2 yıldır, ilerleyici unutkanlık ve yürümede zorluk şikayetleriyle polikliniğimize getirildi. Özgeçmişinde hipertansiyon, diyabet mevcuttu. Nörolojik muayenesinde geniş tabanlı, küçük adımlı, yavaş yürüyüş ile kognitif yetmezlik (minimental test 13/30) saptandı. Laboratuvar testleri normaldi. Kontrastsız beyin MRG'de periventriküler derin beyaz cevherde kronik iskemik değişiklikler ile diffüz kortikal atrofi izlendi. SWI sekansında her iki serebral hemisfer ve serebellumda mikrohemorajiler ile bilateral serebellar yüzeyel siderozis ile uyumlu hipointensiteler görüldü (Şekil1, 2). Beyin BT anjiyografi normaldi.

Tartışma:
Superfisial siderozis kortikal ve infratentorial olarak ayrılır. Kortikal SS, SAA'yla ilişkiliyken infratentorial olanlar spinal dural defekt, AVM gibi durumlarla ilişkilidir (2). Yakın dönemde serebellar SS'nin, SAA öncül veya ilişkili olduğu yani beta-amiloid birikiminin serebellar superfisyal arteriollerde de olabileceği üzerinde durulmaktadır. Literatürde SAA da serebellar SS ile bildiri sınırlı olup, iki çalışmada da SAA hastalarında serebellar SS, %5 10 olarak bildirilmiştir (3,4,5). Bizde bu yazıda kognitif yetmezlik ve yürüme güçlüğü ile başvuran nöroradyolojik görüntülemede SAA'yı destekleyen multipl kronik iskemik odaklar, SWI'da mikrokanamalar ve farklı olarak serebellar SS'e dikkat çekmek istedik. Olgumuzda vasküler patolojilerde BT-anjio ile dışlanmıştır.

Sonuç:
Serebellar SS, SAA ilişkili olabileceği gibi öncülü de olabilmektedir. Nöroradyolojik görüntüleme değerlendirmelerinde akılda tutulması önerilmektedir.

Anahtar Kelimeler: Amiloid, Anjiyopati, Serebellar, Siderozis, Süperfisiyal

BT ve MRG Bulguları

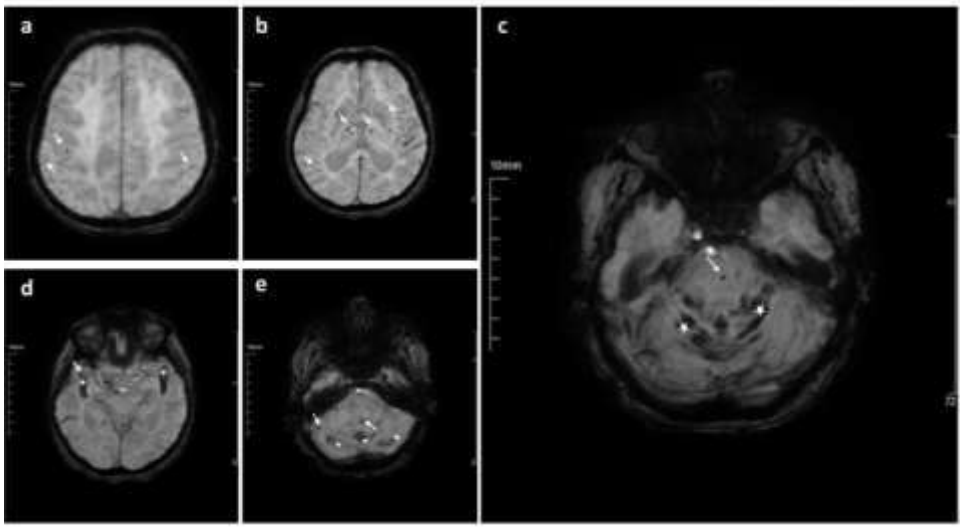

Kontrastsız BT'de periventriküler derin beyaz cevherde kronik iskemik değişikliklere ait dansite azalması izlendi, hematom veya ekstraaksiyel kanama saptanmadı. Beyin MRG'de T2/FLAIR sekanslarında periventriküler kronik iskemik değişiklikler ve diffüz kortikal atrofi gözlendi; T1A ve difüzyon sekanslarında hematom ya da akut enfarkt bulgusu izlenmedi (Şekil 1). SWI sekansında her iki serebral hemisfer ve serebellumda mikrohemorajiler ile uyumlu blooming artefaktlar, ayrıca bilateral sylvian fissür ve serebellar folialarını izleyen sinyal kayıpları kortikal ve serebellar yüzeyel siderozis ile uyumlu bulundu (Şekil 2). Beyin ve boyun BT anjiyografide anlamlı vasküler patoloji izlenmedi.

BT ve MRG bulguları

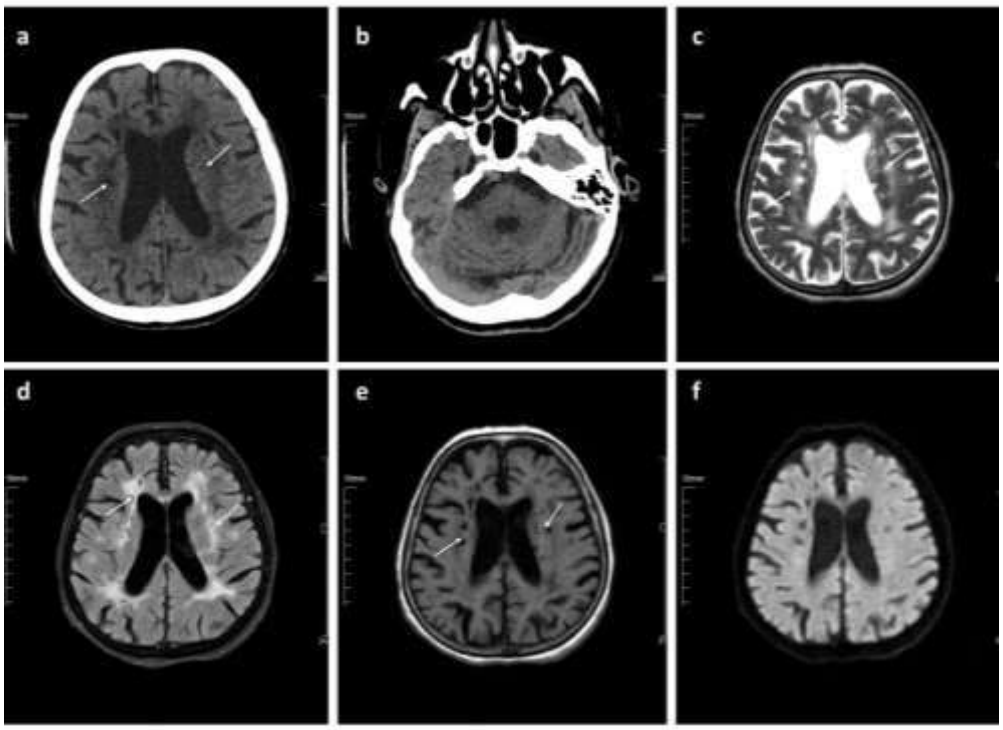

Kontrastsız BT'de periventriküler derin beyaz cevherde kronik iskemik değişikliklere ait dansite azalması izlendi, hematom veya ekstraaksiyel kanama saptanmadı. Beyin MRG'de T2/FLAIR sekanslarında periventriküler kronik iskemik değişiklikler ve diffüz kortikal atrofi gözlendi; T1A ve difüzyon sekanslarında hematom ya da akut enfarkt bulgusu izlenmedi (Şekil 1). SWI sekansında her iki serebral hemisfer ve serebellumda mikrohemorajiler ile uyumlu blooming artefaktlar, ayrıca bilateral sylvian fissür ve serebellar folialarını izleyen sinyal kayıpları kortikal ve serebellar yüzeyel siderozis ile uyumlu bulundu (Şekil 2). Beyin ve boyun BT anjiyografide anlamlı vasküler patoloji izlenmedi.

EP – 769 GEÇ BAŞLANGIÇLI NAZOFARENKS ANJİOFİBROMUNDA KAVERNÖZ SİNÜS TUTULUMU

BUSHRA ALOBEID, ZELİHA MATUR, MECBURE NALBANTOĞLU

BEZMİALEM VAKIF ÜNİVERSİTESİ TIP FAKÜLTESİ, NÖROLOJİ ANABİLİM DALI, İSTANBUL

Amaç:
Nazofaringeal anjiyofibrom (NAF), sıklıkla "juvenil NAF" olarak da adlandırılan, yavaş büyüme ve belirgin vaskülariteyle karakterize nadir görülen iyi huylu bir tümördür. Esas olarak ergenlik dönemindeki genç erkekleri etkiler ve tipik olarak epistaksis veya burun tıkanıklığı gibi semptomlarla kendini gösterir. Bu bildiride geç başlangıçlı, dördüncü nüksünde kavernöz sinüse kadar yayılarak okülomotor sinir felcine neden olan bir NAF olgusu bildirilecektir.

Olgu:
73 yaşındaki erkek, 1 ay önce başlayan göz kapağında düşüklük, çift görme nedeniyle başvurdu. Öyküsünden 2013 yılında tekrarlayan epistaksisler nedeniyle sol NAF tanısı konulduğu, opere edildiği; 2017, 2020 ve Aralık 2024'te lezyonun nüksettiği öğrenildi. Ayrıca yakın zamanda pre-diyabet tanısı almıştı. Nörolojik muayenesinde solda kısmi okülomotor sinir felci saptandı. Kraniyal MR'ında sol Rosenmüller fossasından pterigopalatin mesafeye uzanan, 6x6 cm boyutlarında lobüle kontürlü kitle (Resim 1) görüldü; lezyon sol kavernöz sinüsü çepeçevre sarıp Meckel boşluğu, foramen rotundum ve orbital apekse uzanıyordu. Foramen ovale yoluyla infratemporal fossaya yayılım gösteriyordu ve heterojen kontrast tutuyordu. Dijital Subtraksiyon Anjiyografinde lezyonun büyük ölçüde sol karotis ekstrenanın maksiller ve transvers fasiyal dallarından kanlandığı, internal karotisten minimal beslenmesi olduğu gözlendi. F18-FDG Pozitron Emisyon Tomografi'de nazofarenks ve nazal kavite posteriorunda kemik yapıları destrükte eden sol tarafta intrakranyal ve mastikatör aralığa uzanımı bulunan yoğun hipermetabolik malign kitlesel lezyon görüldü. Daha önce 3 kez opere edilen, 1 kez tümör embolizasyonu yapılan hastaya radyoterapi başlandı.

Tartışma:
NAF geleneksel olarak ergenlerle ilişkilendirilse de olgumuz bu tanının daha geniş bir yaş yelpazesinde de düşünülmesinin önemini vurgulamaktadır. Erişkin yaşta NAF'ın daha invazif seyrettiği düşünülmektedir.

Anahtar Kelimeler: Nazofaringeal anjiyofibroma, erişkin yaş, okülomotor sinir felci

Resim 1

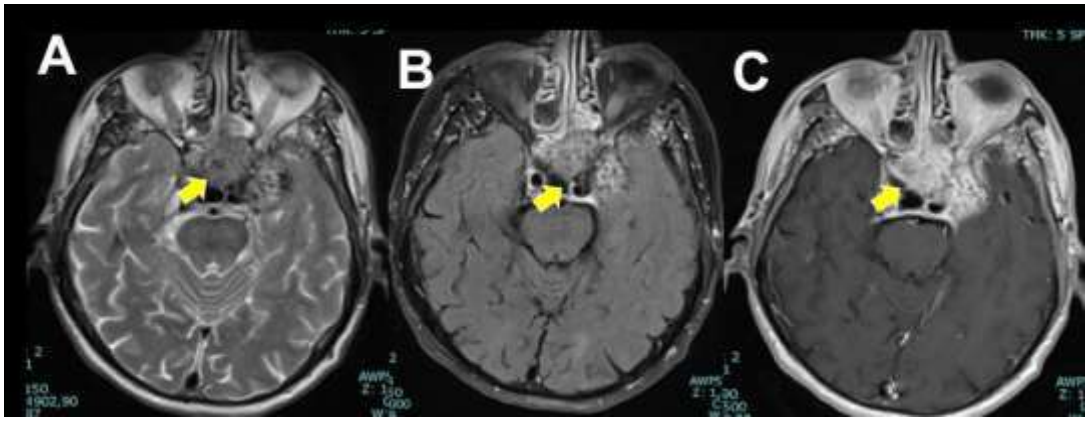

EP – 773 PANDAS İLİŞKİLİ SEKONDER PARKİNSONİZM OLGU SUNUMU

EBRAR BETÜL BENGİ, DAMLA ERİMHAN ÇEVİK, FUNDA UYSAL TAN

ETLİK ŞEHİR HASTANESİ, NÖROLOJİ ANA BİLİM DALI, ANKARA

Giriş:
PANDAS, çocukluk çağında obsesif-kompulsif bozukluk, tik veya davranış değişikliklerinin ani başlangıcıyla seyreden, A grubu beta-hemolitik streptokok enfeksiyonuyla ilişkili tartışmalı bir sendromdur. Otoimmün süreçler ve nöroinflamasyonun rol aldığı, streptekok enfeksiyonuna karşı gelişen antikorların bazal gangliyon nöronlarına saldırısıyla oluştuğu düşünülmektedir.

Olgu:
19 yaşında kadın, 10 gün önce ani başlayan apati, etrafa ilgide azalma, içe kapanma, baş-boyun bölgesinde stereotipik hareketler nedeniyle kliniğimize başvurdu.

Özgeçmişinde özellik yoktu. İlk muayenesi apati durumu dışında normaldi. Kraniyal MR'de bazal ganglionlarda bilateral simetrik, T1'de hipointens; T2 /FLAIR'de hiperintens, difüzyon kısıtlamayan, yer yer kontrast tutan lezyonlar izlendi. Klinik takiplerde bradikinezi, bradimimi, hipersalivasyon, çiğnerken besinleri ağızda bekletme gibi ek semptomlar gelişti.

Derinleştirilen anamnezde, şikâyetlerin başlamasından 3 hafta önce farenjit geçirdiği öğrenildi. Ayırıcı tanıda düşünülen metabolik ensefalopatiler, intoksikasyonlar, otoimmün/ paraneoplastik ensefalopatiler, enfektif / post-enfektif ensefalopatiler ile nörometabolik/ genetik hastalıklar klinik, laboratuvar ve görüntüleme bulgularıyla dışlandı. Laboratuvar incelemelerinde ASO yüksekliği (504 IU/mL), stereotipik baş-boyun hareketleri, apati, depresif durum, yeme bozukluğu semptomlarının varlığı dikkate alınarak hasta PANDAS olarak değerlendirildi. Hastaya 5 doz 1 g pulse steroid ve 7 seans plazmaferez uygulandı. Sekonder parkinsonizm bulguları nedeniyle semptomatik L-dopa tedavisi başlandı. Taburculuk sonrası kontrollerde hem klinik hem görüntüleme bulgularında belirgin regresyon izlendi.

Tartışma ve Sonuç:
PANDAS klinik bir antitedir. Tanıyı kesinleştiren spesifik laboratuvar veya görüntüleme testi olmaması nedeniyle diğer nörolojik ve psikiyatrik hastalıkların titizlikle ekartasyonu esastır. Ancak anlamlı ASO yüksekliği gibi laboratuvar bulguları ve bazal ganglion lezyonları tanıyı destekler. Olgumuzda bu tetkiklerin pozitifliği ve alternatif etiyolojilerin dışlanması PANDAS lehine değerlendirilmiştir. Genç erişkinlerde akut nöropsikiyatrik tabloya eşlik eden parkinsonizm olgularında PANDAS'ın ayırıcı tanıda akılda tutulması gerektiği vurgulanmaktadır.

Anahtar Kelimeler: Nöroinflamasyon, Otoimmünite, Pandas, Parkinson

KRANİAL MRG / T1 SEKANSI

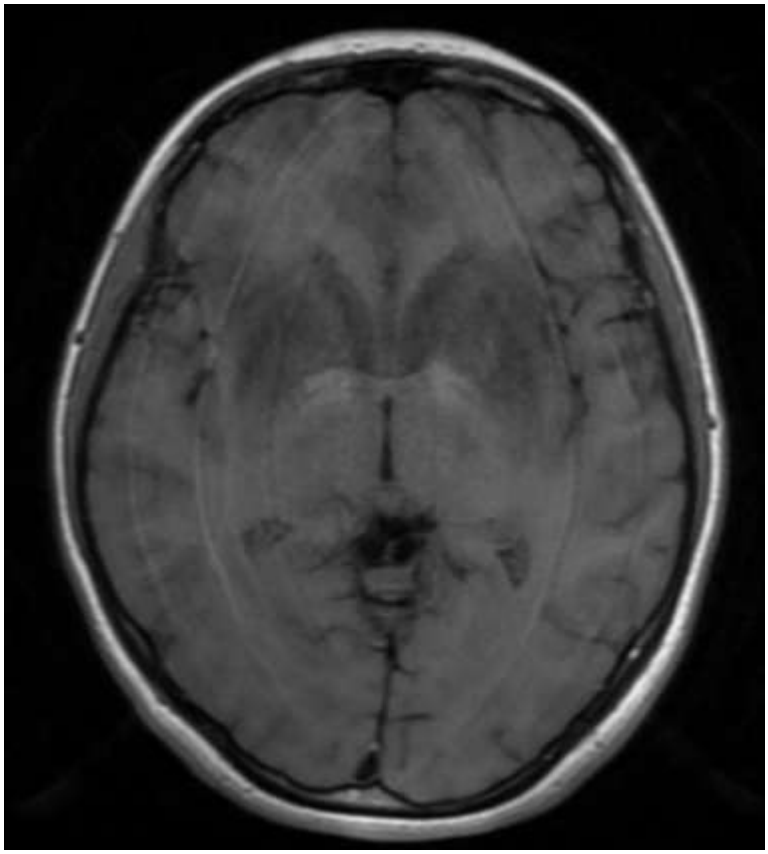

KRANİAL MRG / T2 SEKANSI

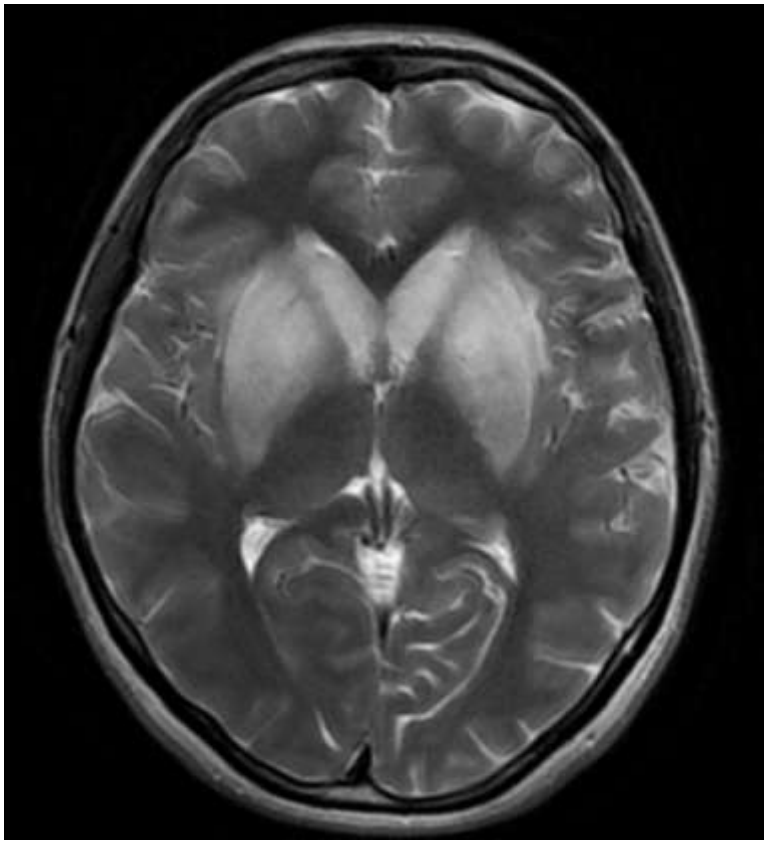

EP – 774 ANTİ-YO VE 14-3-3 POZİTİFLİĞİ İLE SEYREDEN, İMMÜN TEDAVİYE YANIT VEREN ENSEFALOPATİ: BİR OLGU SUNUMU

ZEHRANUR OPAN, İLKNUR GÜÇLÜ ALTUN, SELMA AKSOY, ÖZGÜL OCAK, YILDIZHAN ŞENGÜL

ÇANAKKALE ONSEKİZ MART ÜNİVERSİTESİ, NÖROLOJİ ANA BİLİM DALI, ÇANAKKALE

Paraneoplastik nörolojik sendromlar nadir görülmekle birlikte malignite tanısında yol gösterici olabilen immün aracılı klinik tablolardır. Anti-Yo antikoru genellikle jinekolojik ve meme kanserleri ile ilişkilendirilse de farklı malignitelerde de saptanabilmektedir. Protein 14-3-3 çoğunlukla Creutzfeldt-Jakob hastalığının biyobelirteci olarak kabul edilmekle birlikte ağır immün aracılı ensefalopatilere eşlik edebilir. Yetmiş bir yaşında erkek hasta, epilepsi, hipertansiyon ve hızla ilerleyen demans öyküsü ile başvurdu. Sosyal öyküsünde 80 paket-yıl sigara kullanımı, aile öyküsünde akciğer kanseri nedeniyle kayıplar mevcuttu. Başvuruda bilinci açık, kişi ve yer oryantasyonu tam, zaman oryantasyonu bozuktu; oturma dengesi ileri derecede bozulmuş ve idrar-gaita inkontinansı gelişmişti. Hafif hiponatremisi tedavi ile düzeldi. Nöropsikolojik değerlendirmede dikkat, bellek ve yürütücü işlevlerde belirgin bozulma saptandı. Kraniyal MR'da kronik iskemik değişiklikler ve frontotemporal atrofi, EEG'de jeneralize yavaşlama izlendi. BOS'ta Anti-Yo antikoru ve 14-3-3 zayıf pozitif, diğer paraneoplastik antikorlar negatif, RT-QuIC testi negatif raporlandı. Malignite araştırmasında patoloji saptanmadı. Pulse steroid tedavisi ile dramatik düzelme izlendi ve IVIG ile desteklendi. Literatürde çoğunlukla kötü prognozla ilişkili Anti-Yo ve 14-3-3 pozitifliğine rağmen olgumuzda immün tedaviye belirgin yanıt alınması, bu sürecin prion hastalıklarından ayrımında RT-QuIC'in önemini ve immün tedaviye erken başlanmasının değerini vurgulamaktadır.

Anahtar Kelimeler: 14-3-3 proteini, Anti-Yo antikoru, İmmünoterapi, Otoimmün Ensefalit, Paraneoplastik Nörolojik Sendromlar, Steroid Tedavisi

EP – 776 HAFİF OBSTRÜKTİF UYKU APNE SENDROMLU HASTALARDA KOGNİSYON ETKİLENİR Mİ?

HATİCE SABİHA TÜRE, IŞIK TAYFUN

KATİP ÇELEBİ ÜNİVERSİTESİ TIP FAKÜLTESİ ATATÜRK EĞİTİM VE ARAŞTIRMA HASTANESİ, İZMİR

Amaç:
Özellikle orta-ağır obstrüktif uyku apnesi (OSAS) hastalarında dikkat, konsantrasyon, yönetici işlevler, sözel ve görsel-uzamsal bellek, yapılandırma becerileri ve psikomotor işlevler gibi bilişsel alanlarda eksiklikler gelişebildiği bildirilmiştir. Çalışmamızda hafif evre obstrüktif uyku apne hastalarda kognitif etkilenme varlığını araştırmayı amaçladık.

Yöntemler:
Kliniğimizde 2023-2025 yılları arasında uyku laboratuvarında polisomnografi(PSG) ile hafif evre OSAS tanısı alan (genel AHİ<5/s) 18-60 yaş arası hastalar dahil edildi. Kognitif bozukluk ile uyumlu yakınması olan, depresif bozukluk tanısı alan, antidepresan kullanan hastalar çalışmaya dahil edilmedi. Kognisyonu etkileyecek hastalıkları dışlamak amacıyla gönüllülere hemogram, tiroid fonksiyonları(TFT), vitamin B12 düzeyi, Beck depresyon test (BDT) ile mini mental test (MMT) yapıldı. Tüm veriler PSG verileri normal olan sağlıklı kontrol grubu ile karşılaştırıldı.

Sonuçlar:
Çalışmaya 34 hafif evre OSAS tanılı (ortalama yaş:38,62±8,13), 21 sağlıklı (ortalama yaş 34,24±9,34) 55 gönüllü dahil edildi. Hafif OSAS tanılı hastaların 18'i (%52) erkek, 14'ü(%48) kadın, kontrol grubunda 8'i (%38) erkek, 13'ü(%62) kadındı. Yaş, cinsiyet, hemoglobin, TFT, B12 düzeyleri açısından gruplar arasında anlamlı fark bulunmadı ($p<0.05$). OSAS grubunda hemotokrit ortalama 43,368 (±4,9369) iken kontrol grubunda 40,805 (±3,2592) saptandı (p:0,04). OSAS hastalarında BDT 11,0[11], kontrol grubunda 3,0[8] idi ($p<0.0001$). OSAS grubunda MMT 28,0[3] iken, sağlıklı grupta 30,0[1] idi ($p<0.0001$).

Tartışma:
Çalışmamız hafif OSAS hastalarında bilişsel etkilenme ve depresif duygu durum varlığını göstermiştir. Hafif düzey OSAS hastalarında yakınma olmasa bile bilişsel fonksiyon ve duygu durum bozukluğu tespit edilmeli ve varsa bilişsel performans tedaviyle iyileşeceğinden, daha fazla bozulmayı önlemek için erken tarama yapılmalıdır.

Anahtar Kelimeler: Hafif evre obstrüktif uyku apne sendromu, bilişsel etkilenme, depresyon

EP – 778 SERTRALİNE BAĞLI İNATÇI HIÇKIRIK: NADİR BİR YAN ETKİ

ZELİHA MATUR, AHMET VOLKAN KURTOĞLU

BEZMİALEM VAKIF ÜNİVERSİTESİ TIP FAKÜLTESİ, NÖROLOJİ ANABİLİM DALI, İSTANBUL

Amaç:
Sertralin, genellikle depresyon, anksiyete bozuklukları, obsesif-kompulsif bozukluk gibi durumların tedavisinde kullanılan seçici serotonin gerialım inhibitörü (SSRI) grubundan bir antidepresandır. Bulantı, iştah değişiklikleri, uyku problemleri, baş dönmesi ve cinsel işlev bozuklukları en sık bildirilen yan etkileridir. Hıçkırık çok nadirdir, az sayıda olgu sunumu vardır.

Olgu:
75 yaşında erkek, 5 yıldır vasküler demans (VaD) tanısıyla izleniyordu. Özgeçmişinde hiperlipidemi, selim prostat büyümesi ve glokom mevcuttu. Mini mental durum muayenesinden 21/30 puan aldı. Yürürken asosiye hareketleri azalmıştı ve hafif derecede postüral instabilitesi vardı. Beyin MR'ında Fazekas II iskemik gliotik ak madde lezyonları ve yaygın kortikal atrofisi vardı. Memantin (Demax® 1*20 mg), gingo glikozidleri (Tebokan İntens® 2*120 mg), asetilsalisilik asit (Coraspin® 1*100 mg), rosuvastatin (Crestor® 1*10 mg), tamsulosine (Tamprost MR® 1*0,4 mg) kullanmaktaydı. Yersiz ağlamalar, aşırı sinirlilik nedeniyle sertralin (Lustral® 1*50 mg) başlandı. 1 hafta yarım sonra 1 tablet alması önerildi. Günlük 50 mg doza geçilince hıçkırık yakınması başladı, 30 gün devam etti, ilaç kesilince hıçkırık sona erdi. Bu sırada ek yeni bir nörolojik bulgu gelişmedi, toraks BT normaldi, diyafram irritasyonuna neden olacak bir neden bulunmadı.

Tartışma:
Bu olgu sunumu, özellikle polifarmasi ve nörolojik hastalığı olan yaşlı popülasyonda, nadir görülen bir yan etkinin bile ortaya çıkabileceğini ve ilaç ilişkisinin nasıl değerlendirilmesi gerektiğini göstermesi açısından oldukça öğreticidir. Zamansal ilişki, doza bağımlılık ve diğer nedenlerin dışlanmasından dolayı inatçı hıçkırığın sertralin ile ilişkili olduğu düşünülmüştür. Sertralinin hıçkırığı tetikleme mekanizması tam olarak aydınlatılamamış olsa da serotonerjik sistemin medulla oblongatadaki "hıçkırık arkı" olarak adlandırılan ve diyafram irritabilitesini düzenleyen merkezleri modüle etmesiyle ilişkili olduğu düşünülmektedir.

Anahtar Kelimeler: Sertralin, inatçı hıçkırık, seçici serotonin gerialım inhibitörü, yaşlı, polifarmasi

EP – 779 RAPSN MUTASYONLU KONJENİTAL MYASTENİK SENDROM

MEHMET NURİ KOÇAK, RECEP YEVGİ, ABDULKADİR KURT

ATATÜRK ÜNİVERSİTESİ, TIP FAKÜLTESİ, NÖROLOJİ ANABİLİM DALI, ERZURUM

Amaç:
Konjenital miyastenik sendrom (KMS) nadir görülen, çok sayıda gen mutasyonu sonucu oluşabilen nöromuskuler transmisyon disfonksiyonu ile karakterize, genellikle infant ve çocukluk çağında başlayan, klinik ve genetik açıdan heterojen bir hastalıktır. Fenotipler büyük ölçüde değişkenlik gösterir ve semptomlar spesifik değildir, bu nedenle KMS tanısı gözden kaçabilir. Dolayısıyla prevelans ve insidansına ait güvenilir bilgi yoktur. En sık görülen mutasyonlar; asetilkolin (Ach) reseptörlerinde defekte neden olan (CHRNA1, CHRNB1, CHRND, CHRNE) genlerinde, ikinci en sık mutasyon son plak gelişim ve sürdürülmesinde etkili (MUSK, AGRN, LRP4, DOK7 ve RAPSN) genlerinde görülür. Bu çalışmamızda RAPSN Mutasyonu saptanan bir KMS vakası sunulacaktır.

Bulgular:
24 yaş erkek hasta çocukluğundan beri yorgunluk, halsizlik, merdiven çıkmada güçlük, ağır işlerde çalışamama, göz kapaklarında akşama doğru düşüklük şikayetleri ile kliniğimize başvurdu. Öyküsünden anne ve babasının akraba, kardeşinin epilepsi hastası olduğunu öğrendik. Nörolojik muayenede; şuur açık, oryante, koopere, PIR: ++/++, sol gözde lateral bakış kısıtlılığı, sağ göz mediale ve laterale bakış kısıtlılığı, bilateral minimal pitoz mevcut, motor kuvvet 4 ekstremite 5/5, taban cildi refleksi bilateral fleksör, Gag refleksi alınıyor, tek nefeste 20'den fazla sayabiliyor. Kreatin kinaz değerleri normal olan hastanın EMG incelemesinde ileti çalışmaları ve repetetif incelemesi normaldi. Beyin MRG'de anlamlı patoloji saptanmadı. Genetik tetkiklerinde RAPSN mutasyonlu konjenital myastenik sendrom tespit edildi. Hastaya pridostigmin bromür ve salbutamol tedavisi başlandı.

Sonuç:
Konjenital myastenik sendromda semptomlar spesifik değildir ve geniş bir spekturuma sahiptir. Bundan dolayı tanı koymak güç olabilir ve genellikle geç tanı konulur. Hastalığın tanısı; klinik, elektrofizyolojik inceleme ve genetik yöntemlerle konulmaktadır. Tanının netleşmesi ve tedavi prosedürünün düzenlenmesi açısından genetik inceleme mutlaka yapılmalıdır.

Anahtar Kelimeler: Konjenital myastenik sendrom, RAPSN Mutasyonu, nöromüsküler hastalık

EP – 783 KLONAZEPAM İLİŞKİLİ GUTTAT PSÖRİAZİFORM DERMATİT

MERT KARACA, BERK BÜKE, MELTEM İNCİ TALİBOV, ÖZGÜ KİZEK, AYŞE DENİZ ELMALI, FERDA USLU, NERSES BEBEK

İSTANBUL ÜNİVERSİTESİ, İSTANBUL TIP FAKÜLTESİ, NÖROLOJİ ANA BİLİM DALI, İSTANBUL

Giriş:
Klonazepam, merkezi sinir sisteminde gama aminobütirik asit (GABA) reseptörlerinin modülasyonuyla GABA'nın inhibitör etkisini arttırarak etki gösteren benzodiazepin grubundan bir nöbet önleyici ilaçtır (NÖİ). En sık görülen yan etkiler sedasyon, dizartri, sersemlik, ataksi, nistagmus, tolerans ve rebound etkidir. Burada kliniğimizde takip edilen tedaviye dirençli temporal lob epilepsisi tanılı hastada tedaviye klonazepam eklenmesiyle oluşan psöriaziform papüller ve seyrinden bahsedilecektir.

Olgu:
Kırk üç yaşında kadın hasta, 18 yaşında başlayan, sıcaklık, boşlukta hissetme ve bulanık görme sonrası bilincin bozulduğu, anlamsız konuştuğu, ağız şapırdatma ve sağ elde kasılmanın eşlik edebildiği, bilateral tonik-klonik (BTKN) olarak da sonlanabilen nöbetlerle başvurdu. On yaşında beyin absesi nedeniyle operasyon öyküsü vardı. Çoklu NÖİ kullanımına rağmen nöbetlerin devam etti, 2022'de epilepsi cerrahisi amacıyla sağ parietooksipital rezeksiyon yapılmış, BTKN'ler sonlanmıştı. Katameniyal dönemde kümelenen bilincin bozulduğu fokal nöbetleri devam ettiğinden Ağustos 2024'te tedavisine klonazepam 1 mg/gün eklendi. Tedavi başlandıktan birkaç gün sonra saçlı deri ve sırtta deriden kabarık, kızarık, gümüş rengi pullanma gösteren lezyonlar saptandı. Dermatoloji muayenesinde guttat psöriaziform papüller olarak değerlendirildi. Bu sırada başka ilaç başlanmadığı, üst solunum yolu enfeksiyonu dahil bir hayat değişikliği olmadığı için klonazepam kullanımı sonucu olduğu düşünüldü. Psöriaziform papüller klonazepam tedavisinin kesilmesi, topikal betametazon, salisilik asit ve kalsipotriol tedavisi sonrası gerileyerek tamamen kayboldu.

Sonuç:
Olgumuzda klonezepam kesilmesi ve topikal tedaviyle lezyonların tam iyileşmesi ilaç ilişkili psöriaziform papül düşündürmüştür. Benzodiazepinler %0,3'ünde hastada istenmeyen deri reaksiyonlara neden olabilir. Bildiğimiz kadarıyla literatürde diazepam, flurazepam, ve zolpidem gibi diğer benzodiazepinler ile psoriasis bildirilse de klonazepam ilişkili psöriaziform papül bildirilmemiştir. Hastalık seyrinde yeni gelişen dermatolojik bulgularda ilaçların rolü akılda tutulmalıdır.

Anahtar Kelimeler: Dirençli Epilepsi, İlaç ilişkili dermatit, Klonazepam

EP – 784 NADİR BİR GELİŞİMSEL EPİLEPTİK ENSEFALOPATİ NEDENİ: MONOZİGOT İKİZ KARDEŞLERDE KNOBLOCH SENDROMU

MERT KARACA, BERK BÜKE, MELTEM İNCİ TALİBOV, ÖZGÜ KİZEK, AYŞE DENİZ ELMALI, FERDA USLU, NERSES BEBEK

İSTANBUL ÜNİVERSİTESİ, İSTANBUL TIP FAKÜLTESİ, NÖROLOJİ ANA BİLİM DALI, İSTANBUL

Giriş:
Knobloch sendromu, kollajen tip 18'i kodlayan COL18A1 genindeki mutasyon sonucu retinal distrofi, kranyal defektler ve motor-mental retardasyon (MMR) saptanan, sporadik olarak epilepsinin eşlik edebildiği otozomal resesif kalıtımlı nadir bir hastalıktır. Burada Knobloch sendromu tanılı ikiz kardeşlerin epilepsi seyri sunulacaktır.

Olgu:
Yirmi beş yaşında monozigot ikiz kız kardeşlerin, 15 aylıkken sıklığı giderek artan kısa süreli dalma atakları, jeneralize tonik-klonik nöbetler, günde birçok kez olan fokal motor nöbetleri başlamış. Bir buçuk yaşından sonra MMR, oksipital kapanma defekti, ileri miyopi, katarakt, retinal detaşman varlığı nedeniyle genetik etiyoloji düşünülüp COL18A1 geninde c.5195_5196 insT GCC mutasyonu saptanarak Knobloch Sendromu tanısı konulmuştur. Poliklinik takiplerimizde ilk kardeşin kranyal manyetik rezonans görüntülemesinde bilateral polimikrogiri ve oksipital bölgede atrofik ensefalosel izlendi. Diğer kardeşteyse frontal loblarda korteks dış konturlarında düzleşme, kalınlaşma, ak madde sınırında lineer çizgilenmeler ve posterior fossada mega sisterna magna görüldü. Video-EEG Monitörizasyon incelemesinde kardeşlerin ikisinde de elektrofizyolojik olarak hemisfer ön yarılarında belirgin yaygın organizasyon bozukluğu, jeneralize epileptiform anomali, frontosantrotemporal bölgelerde birbirinden bağımsız epileptiform anomaliler ve burst-supresyon paterni, klinik olarak da sık atipik absans nöbetleri ve uykuda tonik nöbetler kaydedildi.

Her iki hastada da lakozamid 300 mg/gün, valproat 1500 mg/gün, topiramat 100 mg/gün altında her gün birkaç kez nöbetlerinin devam etmesi üzerine vagal sinir stimülasyonu tedavisi planlandı.

Tartışma ve Sonuç:
Gelişimsel ve epileptik ensefalopatilerin etiyolojisinde genetik nedenler önemli yer tutmaktadır. Epilepsi ile kranyal yapısal anomalilerin, MMR'un, oküloretinal anomalilerin birlikteliği Knobloch sendromunu düşündürmelidir. Sendromun prezentasyon ve prognozu heterojen olduğundan dirençli epilepsi ile karşılaşıldığında vakalar vagal sinir stimülasyonu/epilepsi cerrahisi açısından değerlendirilmelidir.

Anahtar Kelimeler: Epileptik Ensefalopati, Knobloch Sendromu, Monozigot İkizler

EP – 785 ANTİ-SÜLFATİD ANTİKORU İLİŞKİLİ ATİPİK BİR AKUT MOTOR AKSONAL NÖROPATİ OLGUSU

CANSU BUSE ÇELİKTAŞ, ONUR AKAN, CİHAT ÖRKEN

SAĞLIK BİLİMLERİ ÜNİVERSİTESİ, PROF. DR. CEMİL TAŞCIOĞLU ŞEHİR HASTANESİ, NÖROLOJİ KLİNİĞİ, İSTANBUL

Giriş:
Akut motor aksonal nöropati (AMAN), nadir görülen aksonal bir akut nöropati sendromudur. Distal kas güçsüzlüğü, arefleksi ve gangliozidlere karşı otoantikorlar ile karakterizedir; en sık görülen otoantikorlar anti-GM1 ve anti-GD1a'dır. AMAN vakalarının yaklaşık %60'ında semptom başlangıcından önce C. jejuni gastroenteriti öyküsü mevcuttur ve kötü prognoz göstergesidir. Sık görülen AMAN otoantikorlarının negatif, ancak anti-sülfatid IgG antikorunun pozitif olduğu, spontan iyileşme gösteren bir AMAN vakası sunuyoruz.

Olgu:
Bilinen hipertansiyon öyküsü olan 60 yaş erkek hasta bilateral el ve ayakta eş zamanlı başlayan güçsüzlük ve ağrı şikayetleriyle başvurdu. Hastanın semptom başlangıcından 4 gün önce gastroenterit olduğu öğrenildi. Nörolojik muayenesinde ellerde interosseoz kaslar 3/5, alt ekstremite distal kaslar sağda 2/5, solda 1/5 gücünde izlendi. Hipoestezi saptanmadı. Yatışı esnasında sol alt ekstremitede proksimal güçsüzlük gelişti. Kontrastlı lomber MR'da anterior liflerde kontrastlanma izlendi. LP'de albüminositolojik disosiasyon görüldü. Gangliozid panelinde anti-sülfatid IgG antikoru pozitif izlendi. EMG'si motor lifleri tutan aksonal tipte akut polinöropati sendromu olarak yorumlandı.

AMAN tanısıyla takip edilen hasta desteksiz yürüyebildiği, progresyon göstermediği, disotonomi bulgusu olmadığı için IVIG tedavisi almadı, yakın takip edildi. Progrese olmayan, alt ekstremite distallerinde kas gücü 1-2/5'ten 3/5'e artan hasta yatışının 10. gününde taburcu edildi. Takiplerinde el ve ayak distal motor gücünde tama yakın düzelme izlenen hasta desteksiz yürüyebilir hale geldi.

Sonuç:
Özellikle atipik kliniklerle başvuran hastalarda ve Guillain-Barre Sendromu'nun ayırıcı tanısında akut aksonal nöropati varyantları akla getirilmelidir. Anti-GM1 ve GD1a'nın yanı sıra Anti-sülfatid antikorları da AMAN'da nadiren saptanabilmektedir. Progresyon göstermeyen ve desteksiz yürüyen hastalarda spontan iyileşme görülebilir.

Anahtar Kelimeler: Akut motor aksonal nöropati, distal kas güçsüzlüğü, anti-sülfatid antikoru

EP – 786 İNTRAKRANİAL HİPOTANSİYONLA BİRLİKTE NADİR GÖRÜLEN BİLATERAL ABDUSENS FELCİ OLGUSU

MEDİNE ÖZELER, ASLI KÖŞKDERELİOĞLU, NESLİHAN EŞKUT, BAHAR SAY, LEVENT ÖCEK, PINAR ORTAN

İZMİR ŞEHİR HASTANESİ, NÖROLOJİ KLİNİĞİ, İZMİR

Giriş:
İntrakraniyal hipotansiyon (İKH), BOS basıncının 60 mm H2O'nun altında olması olarak tanımlanır. Spontan veya iyatrojenik (sekonder) olabilir. Önde gelen semptomlar arasında pozisyonel baş ağrısı, bulantı, kusma yer almaktadır. Burada tedaviye dirençli intrakraniyal hipotansiyona eşlik eden bilateral abduses sinir felci olgusu sunulmaktadır.

Olgu:
68 yaşında erkek, 1 aydır olan zonklayıcı baş ağrısı, bilateral dışa bakış kısıtlılığı yakınması ile başvurdu. Baş ağrısının sürekli olarak devam ettiğini, yatar pozisyonda hafifleyip ayakta ve oturur pozisyonda arttığı öğrenildi. 1 yıl önce kafa travması öyküsü olduğu kaydedildi. Nörolojik bakıda bilateral abdusens sinir paralizisi saptandı. Kontrastlı beyin MRG görüntüsünde; bilateral serebral hemisferde supra ve infratentoriyal pakimenengial kontrastlanma izlendi. Lomber ponksiyonda; BOS basıncı 60 mmH2O olarak ölçüldü. Hasta yoğun hidrasyon tedavisi, yatak istirahati uygulandı ve epidural kan yaması tedavisi uygulandı. Kliniğinde düzelme olmayan hastanın 1 hafta sonra kan yaması tekrarlandı. Baş ağrısı şiddetinde hafifleme ve sol göz dışa bakışında hafif bir düzelme dışında klinik olarak belirgin düzelme olmadı.

Sonuç:
İKH hastalarının %4'ünde diplopi mevcuttur. En sık etkilenen sinir 6. kranial sinirdir. İntrakraniyal hipotansiyonun MR görüntülemedeki karakteristik bulgusu pakimeningeal kalınlaşmadır. İKH için çeşitli konservatif önlemler arasında yatak istirahati, hidrasyon, analjezikler, kafein ve steroidler bulunur. Konservatif tedaviye yanıt vermeyen hastalarda epidural kan yaması düşünülmelidir. Tedaviye dirençli hastalarda tekrarlayan kan yaması tedavisi akılda tutulmalıdır.

Anahtar Kelimeler: İntrakraniyal hipotansiyon, abdusens felci, kan yaması

Figür 1

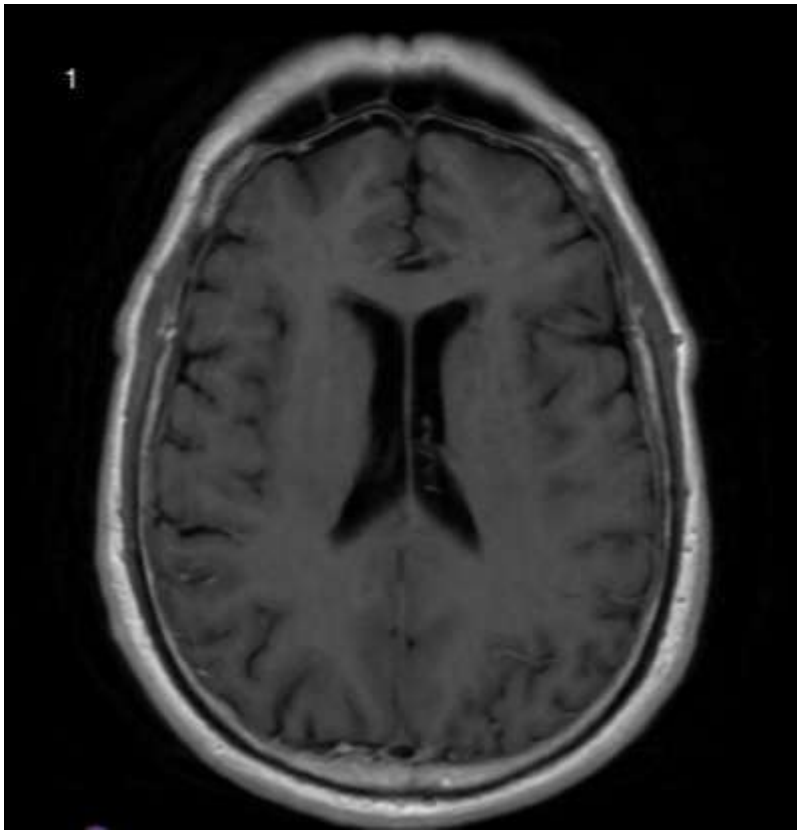

Kontrastlı beyin MRG T1 kontrastlı aksiyel kesitte, bilateral serebral hemisferde supra ve infratentoriyal pakimenengial kontrastlanma

Figür 2

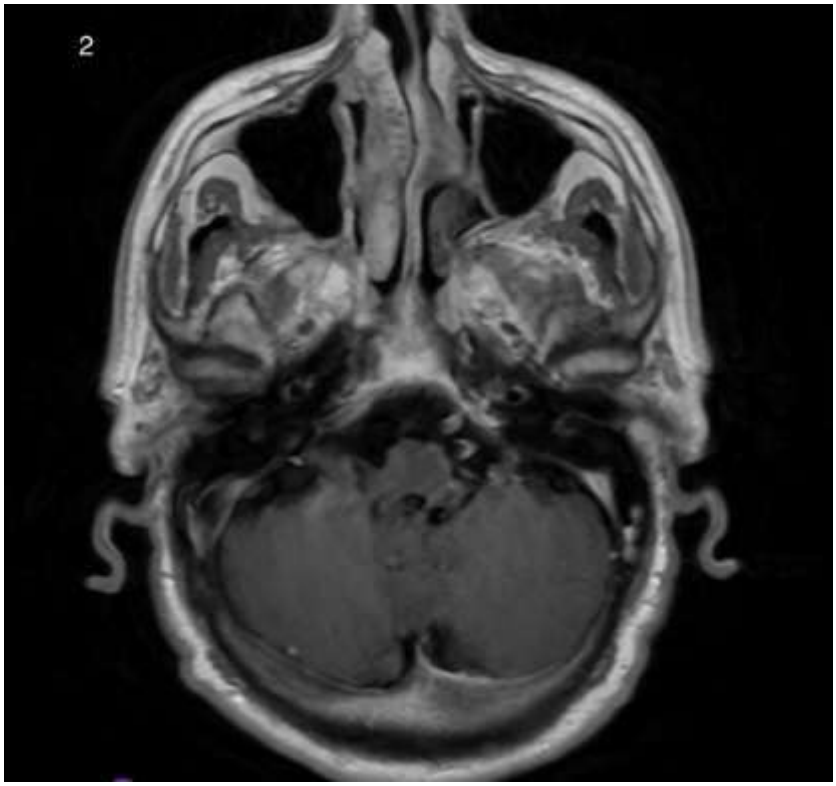

Kontrastlı beyin MRG T1 kontrastlı aksiyel kesitte, bilateral serebral hemisferde supra ve infratentoriyal pakimenengial kontrastlanma

EP – 787 HİPERTANSİF HEMORAJİK İNMELERDE GÖZDEN KAÇABİLEN BİR NEDEN: CHARCOT-BOUCHARD ANEVRİZMASI

AYŞENUR YILDIRIM ÇETİN, ÖZLEM AYKAÇ, ZEHRA UYSAL KOCABAŞ, ATİLLA ÖZCAN ÖZDEMİR

ESKİŞEHİR OSMANGAZİ ÜNİVERSİTESİ, NÖROLOJİ ANABİLİM DALI, ESK

Giriş:
Charcot–Bouchard anevrizmaları, kronik hipertansiyon zemininde küçük penetran arterlerde gelişen mikroanevrizmalardır. Derin beyin yapılarında ortaya çıkan hipertansif intraparankimal hemorajilerin önemli, ancak sıklıkla gözden kaçan nedenlerinden biridir. Küçük boyutları nedeniyle bilgisayarlı tomografi (BT) ve manyetik rezonans görüntüleme (MRG) gibi rutin yöntemlerle çoğu zaman saptanamamaları, tanısal güçlük yaratmaktadır.

Olgu:
Kırk beş yaşında kadın hasta, akut gelişen sol hemiparezi ile başvurdu. Özgeçmişinde hipertansiyon ve iki yıl önce geçirilmiş bazal ganglion hemorajisi mevcuttu. Nörolojik muayenede bilinç açık, oryante ve koopereydi; sol santral fasiyal paralizi, orta-ağır dizartri, sol üst ekstremitede pleji ve sol alt ekstremitede 2/5 kas gücü kaybı saptandı. Başvuru anında arteryel tansiyonu 150/109 mmHg idi. Kontrastsız beyin BT'de sağ bazal ganglion düzeyinde 1,5 cm, sağ talamusta ise 2,5 cm çapında hemorajik odaklar izlendi. Hasta yoğun bakıma yatırılarak antihipertansif ve antiödem tedavi başlandı. Takiplerinde hemorajilerin gerilediği görüldü.

Etiyolojik araştırma kapsamında yapılan DSA'da, sağ orta serebral arter M1 segmentinden çıkan lentikülostriat arterlerin aynı kökten çıktığı ve bu kökün proksimalinde 0,4×0,3 mm Charcot–Bouchard anevrizması ile eşlik eden vazospazm olduğu saptandı. Hipertansiyon etiyolojisi açısından dahiliye konsültasyonu istendi. Klinik olarak kısmi düzelme gösteren hasta, rehabilitasyon programına devredildi.

Tartışma:
Charcot–Bouchard anevrizmaları, rutin görüntüleme yöntemleriyle sıklıkla saptanamadığından klinik pratikte gözden kaçabilmektedir. Literatürde nadir bildirilen bu lezyonlar, hipertansif hemorajilerin düşündüğümüzden daha sık ancak tanısal farkındalığın düşük olması nedeniyle az tanınan bir nedenidir. Bu olgu, seçilmiş hipertansif hemorajilerde DSA'nın önemini vurgulamakta ve mikroanevrizma olasılığının klinisyenler tarafından her zaman akılda tutulması gerektiğini göstermektedir.

Anahtar Kelimeler: Charcot-bouchard anevrizması, hipertansif hemorajik inme, diagnostik tanısal anjiyografi(DSA), mikroanevrizma

Charcot Bouchard anevrizması



EP – 790 YÖNETİMİ GÜÇ OTOİMMÜN BİR SENDROM: STİFF PERSON

CANSU BUSE ÇELİKTAŞ, BEGÜM YARALIOĞLU, SELMA KAYA AYGÜNOĞLU, ONUR AKAN, CİHAT ÖRKEN

SAĞLIK BİLİMLERİ ÜNİVERSİTESİ, PROF. DR. CEMİL TAŞCIOĞLU ŞEHİR HASTANESİ, NÖROLOJİ KLİNİĞİ, İSTANBUL

Giriş:
Stiff person sendromu aksiyel ve proksimal kasların ağrılı, istemsiz kasılması, rijidite ve anksiyete ile karakterize, nadir görülen, GAD antikor spektrum bozukluklarına dahil bir otoimmün hastalıktır. Patofizyolojisinde nöronal iletimde inhibitör GABAerjik mekanizmaların bozulması sorumlu tutulmaktadır. Stiff person sendromunun Anti-GAD antikorlarıyla ilişkisi mevcuttur ancak seronegatif hastalar da görülmektedir. Takiplerinde anti-GAD antikor pozitifliği saptanan bir Stiff person sendromu vakası sunuyoruz.

Vaka:
Kronik hastalık öyküsü olmayan 53 yaş erkek hasta 10 gündür devam eden her iki alt ekstemitede istemsiz, ağrılı kasılmalar ve yürüme güçlüğü ile başvurdu. Nörolojik muayenesinde belirgin motor ve duyusal zaaf saptanmadı. Hastada head retraction refleksi ve hung-up patella refleksi pozitif izlendi. EMG'de lomber paraspinal, rectus abdominis ve alt ekstremite kaslarında spontan MÜP boşalımları izlenen hastaya stiff person sendromu düşünülerek diazepam başlandı. Hasta diazepamdan dramatik fayda gördü. Hastaya 5 gün IVIG tedavisi verildi. Prezentasyonunda anti-GAD antikor negatif olan hastanın takiplerinde anti-GAD tetkiki pozitif sonuçlandı. Paraneoplastik panelde özellik izlenmedi. Hastada yürüme güçlüğü ile ilişkili fobiler ve genel anksiyete gelişti. SSRI tedavisi ve psikoterapi başlanan hasta halen diazepam ve idame IVIG tedavisi ile takip edilmekte. Tedavi ile hastanın semptomlarında çarpıcı düzelme görüldü, güncel takibinde desteksiz yürüyebiliyor.

Sonuç:
Stiff person sendromunda tanının gecikmesi hastalarda kalıcı disabiliteye neden olabileceği için klinisyenlerin tanıya giderken yüksek derecede klinik şüpheye sahip olması gerekir. İstemsiz, ağrılı spazmlar ve rijiditeyle başvuran hastalarda nörolojik disabiliteyi engellemek için erken dönemde Stiff person sendromu akla getirilmelidir. Elektrofizyolojik inceleme ve diazepam yanıtı yol gösterici olup özellikle seronegatif hastalarda tanıya ışık tutar.

Anahtar Kelimeler: Anti-GAD antikoru, GAD antikor spektrum bozuklukları, head retraction refleksi, stiff person sendromu

EMG'de spontan MÜP deşarjları



EMG'de izlenen spontan MÜP deşarjları stiff person tanısını destekler nitelikteydi.

EP – 792 WERNİCKE ENSEFALOPATİSİNDE GİDEREK YAYGINLAŞAN ETİYOLOJİ: BARİYATRİK CERRAHİ

KATAYOUN FAHMİ VAHİD, İBRAHİM EMİK, SEVGİN GÜNDOĞAN, ŞEHNAZ ARICI, YAPRAK SEÇİL

İZMİR KATİP ÇELEBİ ÜNİVERSİTESİ, ATATÜRK EĞİTİM ARAŞTIRMA HASTANESİ, NÖROLOJİ ANA BİLİM DALI, İZMİR

Amaç:
Wernicke ensefalopatisi (WE) akut gelişen nistagmus, oftalmoparezi, ataksi ve konfüzyon ile karakterize tiamin eksikliğinin neden olduğu nörolojik bir bozukluktur. Çalışmamızda WE tanısıyla takip ettiğimiz hastaların demografik, etiyolojik, klinik özelliklerini değerlendirmeyi amaçladık.

Gereç-Yöntem:
İzmir Katip Çelebi Üniversitesi Atatürk Eğitim ve Araştırma Hastanesi Nöroloji kliniğinde 2018-2025 yılları arasında WE tanısıyla yatırılarak izlenen 24 hasta çalışmamıza dahil edildi. Hastaların demografik özellikleri, nörolojik muayene bulguları, hastalık etiyolojileri, görüntüleme bulguları ve tedavi yanıtları retrospektif olarak değerlendirildi.

Bulgular:
Hastaların 7'si kadın 17'si erkekti. Hastaların ortalama yaşı 51 yıl (21-83 yıl) idi. Etiyolojide 19 hastada kronik alkolizm, 3 hastada bariyatrik cerrahi, 1 hastada kronik alkolizm ile birlikte gastrik cerrahi, 1 hastada malnütrisyon saptandı. Beyin MRG'de 11 hastada anlamlı bulgu yok, 13 hastada WE için tipik görüntüleme bulguları mevcuttu. EEG'de 7 hastada yaygın zemin ritmi bozukluğu ile uyumlu bulgular mevcutken, 14 hastanın EEG'si normal olarak saptandı. Tiamin replasman tedavisi ile 9 hastada (37.5%) tamamen iyleşme görülmesine rağmen 13 hastada (54.16%) kısmı düzelme ve 2 hastada (8.33%) bulgularda düzelme olmadığı görüldü.

Sonuç:
Wernicke ensefalopatisi çoğunlukla kronik alkolizm nedeniyle görülse de etiyolojide şiddetli yetersiz beslenme, hiperemezis gravidarum, uzun süreli parenteral beslenme, maligniteler, immün yetmezlik sendromları, şiddetli anoreksiya nervoza ve bariyatrik cerrahiler sonrası gelişen malnütrisyon gibi nedenler de bulunmaktadır. Obezite nedeniyle yapılan gastrik cerrahilerin yaygınlaşması ile WE etiyolojisinde bariyatrik cerrahiler daha çok dikkat çekmeye başlamıştır. Bariyatrik cerrahi sonrası görülen WE'nin yaygınlığı ve klinik farklılıkları ile ilgili çalışmalara ihtiyaç vardır. Çalışmamızın sonuçları dikkate alındığında WE etiyolojisinde kronik alkolizm dışı etiyolojiler önlenebilir olması nedeniyle daha önemle değerlendirilmelidir.

Anahtar Kelimeler: Bariyatrik cerrahi, Tiamin eksikliği, Wernicke ensefalopatisi

EP – 796 ADDISON HASTALIĞINA EŞLİK EDEN AKSONAL TİP POLİNÖROPATİ: NADİR BİR OLGU SUNUMU

NEFİSE UMAR ALTUN, DERYA YAVUZ DEMİRAY

HATAY MUSTAFA KEMAL ÜNİVERSİTESİ NÖROLOJİ AD

Giriş:
Addison hastalığı, primer adrenal yetmezlik sonucu gelişen nadir bir endokrin bozukluktur. Klinik tablo genellikle hiperpigmentasyon, halsizlik, kilo kaybı ve elektrolit dengesizlikleri ile karakterizedir. Nörolojik semptomlar nadiren bildirilmektedir. Bu olgu sunumunda, Addison hastalığına eşlik eden sensörimotor aksonal tip polinöropati tanısı alan yaşlı bir erkek hastayı paylaşmayı amaçladık.

Olgu:
82 yaşında erkek hasta, yaklaşık 3 ay önce başlayan son 10 gündür artan dengesizlik ve yürüme güçlüğü şikayetleri ile başvurdu. Bilinen Addison hastalığı öyküsü mevcut olup prednizolon tedavisi almaktaydı. Nörolojik muayenede alt ekstremitelerde sağda daha belirgin ayak dorsifleksiyonları 4/5, üstte proksimal güçsüzlük (+4/5) mevcut, derin tendon reflekslerinde azalma gözlendi. EMG ile yapılan değerlendirmede alt ekstremitelerde belirgin olmak üzere motor ve duyusal liflerin etkilendiği aksonal polinöropati saptandı. B12 vitamini, HbA1c ve diğer metabolik nedenler dışlandı. Nöropatinin Addison hastalığına sekonder otoimmün süreçle ilişkili olabileceği düşünüldü. Tedavi, steroid replasmanının yeniden düzenlenmesi, gabapentin başlanması, intravenöz ımmunglobulin verilmesi ve fizik tedavi ile sürdürüldü. Takiplerde semptomlarda gerileme gözlendi.

Tartışma:
Addison hastalığı genellikle sistemik semptomlarla tanınırken, periferik sinir sistemi tutulumu nadirdir. Bu olgu, Addison hastalığında otoimmün mekanizmalarla ilişkili nöropatilerin gelişebileceğini göstermektedir. Ayrıca aksonal karakterde olmasına rağmen intravenöz immünglobulin uygulamasının literatürde belirgin fayda sağladığına dair yayınlar mevcuttur. Literatürde az sayıda benzer vaka bildirimi bulunmakta olup, bu durumun farkındalığı erken tanı ve uygun tedavi açısından önemlidir.

Sonuç:
Addison hastalığında gelişen nörolojik semptomlar atlanmamalı, polinöropati yönünden değerlendirme yapılmalıdır. Multidisipliner yaklaşım, tanı ve tedavide etkinliği artırmaktadır.

Anahtar Kelimeler: Addison hastalığı, polinöropati, otoimmün, aksonal nöropati

EP – 798 SYNE1 MUTASYONU İLE İLİŞKİLİ OTOZOMAL RESESİF KALITSAL SEREBELLAR ATAKSİ

BUSHRA ALOBEID, ZELİHA MATUR, MECBURE NALBANTOĞLU

BEZMİALEM VAKIF ÜNİVERSİTESİ TIP FAKÜLTESİ, NÖROLOJİ ANABİLİM DALI, İSTANBUL

Amaç:
Erişkin başlangıçlı kalıtsal serebellar ataksiler (KSA), nadir görülen ve ilerleyici nörolojik bozukluklardır. 6. kromozomun 6p25 bölgesinde yer alan Sinaptik Nükleer Zar Proteini 1 (SYNE1) genindeki mutasyonlar otozomal resesif (OR) KSA'lerin önemli genetik nedenlerinden biridir. Bu olgu sunumunda, uzun süreli peltek konuşma ve yürürken dengesizlik yaşayan, SYNE1 homozigot frameshift mutasyonu taşıyan bir bildirilmiştir.

Olgu:
53 yaşındaki kadın, 20'li yaşlarda başlayan, yavaş ilerleyen konuşma ve denge bozukluğu nedeniyle incelendi. Hipertansiyonu ve osteoporozu olan hastanın anne babası kuzendi, 3 kardeştiler ve bir ablasında da benzer tablo vardı. Nörolojik muayenesinde hafif derecede dizartri, bilateral horizontal nistagmus, hafif apendiküler ve trunkal ataksi, ataksik yürüyüş, derin tendon reflekslerinde artış saptandı. Beyin MRG'de iki yanlı serebellar atrofi bulguları görüldü. Genetik İncelemende SYNE1 geninde homozigot frameshift mutasyonu saptandı.

Tartışma:
Erişkin KSA'lerin büyük bir grubu otozomal dominant kalıtıma sahiptir ve OR geçişli KSA ise nadir olup, fenotipik ve genotipik özellikler açısından daha fazla çeşitlilik gösterir. OR KSA ile ilişkili olduğu bildirilen 90'dan fazla gen bulunmaktadır. SYNE1 mutasyonları, genellikle olgumuzdaki gibi yavaş seyirli klinikle ilişkilidir.

Anahtar Kelimeler: Herediter ataksi, serebellar ataksi, SYNE1 mutasyonları

EP – 799 TİTİN POZİTİF PARANEOPLASTİK SENDROM:OLGU SUNUMU

ZEYNEP MÜNİROĞLU, DERYA YAVUZ DEMİRAY

HATAY MUSTAFA KEMAL ÜNİVERSİTESİ NÖROLOJİ AD

Giriş:
Paraneoplastik nörolojik sendromlar (PNS), immünolojik mekanizmalarla sinir sistemini etkileyen klinik tablolardır. Erken tanı ve tedavi, başarılı yönetim için kritik öneme sahiptir.

Olgu:
Altmış iki yaşında, öncesinde bilinen hastalığı olmayan erkek hasta, bir aydır özellikle distal bölgelerde ağrı, ardından iştahsızlık ve yutma güçlüğü şikâyetleriyle başvurdu. Nörolojik muayenede alt ekstremitede proksimal kas gücü 4/5, Gowers pozitifliği saptandı. Laboratuvarda CK: 2200, AST: 286, ALT: 245, LDH: 416, CRP: 34,4 bulundu. EMG'de sensörimotor aksonal polinöropati ve miyojenik MÜP'ler izlendi. BOS incelemesi normaldi. Paraneoplazi panelinde Titin antikoru (+++) saptandı. Toraks BT'de timik patoloji şüphesi üzerine yapılan PET-CT'de ek tutulum görülmedi. Takipte solunum sıkıntısı gelişen hastaya timektomi yapıldı, patoloji sonucu timoma Tip B2 ve timik lenfoid hiperplazi idi. Postoperatif süreçte uzamış ekstübasyon nedeniyle trakeostomi ve PEG açıldı. Pridostigmin, metilprednizolon ve 5 gün IVIG tedavisi başlandı. Takipte yutma güçlüğü ve kas ağrıları geriledi, CK ve karaciğer enzimleri normale döndü. Trakeostomi ve PEG sonrasında kapatıldı.

Tartışma:
Titin antikorları özellikle geç başlangıçlı MG ve timoma ile ilişkilidir. Pozitifliği genellikle ağır seyir, yaygın kas tutuluşu ve timoma varlığına işaret eder. Olgumuzda miyopati ile başlayan, bulber bulguların eşlik ettiği tablo titin pozitif paraneoplastik miyastenik sendrom olarak değerlendirildi. Timektomi ve immün tedaviler sonrası klinik düzelme sağlandı.

Sonuç:
Geç başlangıçlı miyastenik sendrom veya miyozit benzeri tablolarda paraneoplastik sendromlar mutlaka akılda tutulmalıdır.

Anahtar Kelimeler: Paraneoplastik sendrom, titin pozitif paraneoplastik sendrom, miyastenik sendrom, miyopati, nöropati

EP – 800 ATİPİK CREUTZFELDT–JAKOB HASTALIĞI: OLGU SUNUMU

UFUK CÜZDAN, DERYA YAVUZ DEMİRAY

HATAY MUSTAFA KEMAL ÜNİVERSİTESİ NÖROLOJİ AD

Giriş:
Paraneoplastik ve nörodejeneratif süreçler dâhil olmak üzere birçok nörolojik sendrom, özgün biyobelirteçler ve görüntüleme bulguları ile tanımlanabilmektedir. Prion hastalıkları, hızlı ilerleyici demansın önemli nedenlerinden biridir ve erken dönemde tanı koymak güçtür. Klinik bulgulara ek olarak beyin MRG'si ile karakteristik difüzyon kısıtlamaları ve beyin omurilik sıvısı (BOS) biyobelirteçleri tanıya yardımcı olmaktadır. Özellikle Real-Time Quaking-Induced Conversion (RT-QuIC) testi, Creutzfeldt–Jakob hastalığı (CJH) tanısında yüksek sensitivite ve spesifiteye sahiptir.

Olgu Sunumu:
Altmış beş yaşında kadın hasta, bir aydır süren unutkanlık ve ajitasyon şikâyetleriyle başvurdu. Nörolojik muayenesinde bilinç açık, koopere ve oryante idi. Mini Mental Test skoru 25 olarak saptandı. Difüzyon MRG'de bilateral kaudat nükleus ve putamenlerde difüzyon kısıtlaması, DAG sekansında hafif hiperintens ve ADC'de hipointens sinyaller izlendi. Hemogram ve biyokimya tetkikleri normal sınırlarda bulundu. BOS incelemesinde otoimmün ensefalit paneli, paraneoplazi paneli ve 14-3-3 proteini negatifken RT-QuIC testi pozitif bulundu. Klinik seyir sırasında ajitasyonda artış nedeniyle ketiapin 25 mg başlandı. Bulgular prion hastalığı, özellikle Creutzfeldt–Jakob hastalığı ile uyumlu olarak değerlendirildi.

Tartışma:
Difüzyon MRG bulguları ve RT-QuIC test pozitifliği, Creutzfeldt–Jakob hastalığı tanısını desteklemektedir. Geleneksel biyobelirteçlerden 14-3-3 proteini sıklıkla kullanılan bir test olmakla birlikte sensitivitesi sınırlıdır. RT-QuIC testi ise daha yüksek tanısal performansa sahiptir ve prion hastalıklarının erken evrede doğrulanmasına imkân tanır. Bu vaka, klinik ve görüntüleme bulguları eşliğinde RT-QuIC testinin tanıdaki önemini vurgulamakta ve erken tanının hasta yönetiminde belirleyici rol oynadığını göstermektedir.

Anahtar Kelimeler: Creutzfeldt–Jakob hastalığı, RT-QuIC testi, 14-3-3 proteini

MR GÖRÜNTÜ

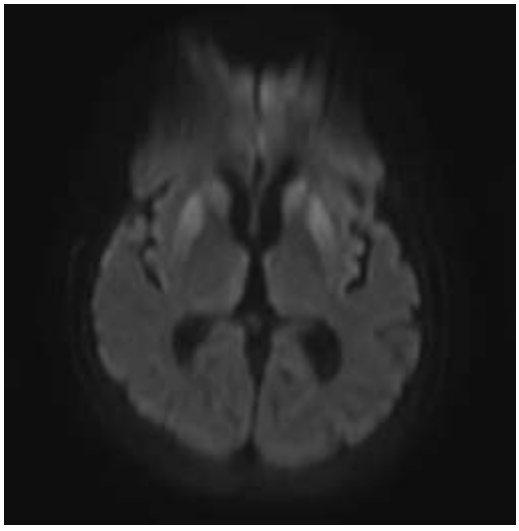

EP – 801 PEMBROLİZUMAB İLİŞKİLİ LİMBİK ENSEFALİT OLGUSU

NACİ EMRE BOLU, ELİF İREM TEKELİ, ÖMER ERAY YALAP, MİNE HAYRİYE SORGUN, CANAN TOGAY IŞIKAY, CANAN YÜCESAN

ANKARA ÜNİVERSİTESİ, NÖROLOJİ ANA BİLİM DALI, ANKARA

Giriş:
İmmün kontrol noktası inhibitörleri, malignite tedavisinde sağkalım avantajı sağlamalarına rağmen immün ilişkili advers olaylara neden olabilir. Nörolojik komplikasyonlar nadir görülmekle birlikte ciddi sonuçlar doğurabilir. Bu olguda ilk basamak tedavilere refrakter Hodgkin lenfoma nedeniyle pembrolizumab tedavisi kullanmakta olan hastada gelişen anti-NMDA reseptör (NMDAR) ensefaliti olgusu sunulmaktadır.

Olgu:
Nodüler sklerozan tip Hodgkin lenfoma tanılı ve 3 aydır pembrolizumab tedavisi alan 28 yaşında kadın hasta, Temmuz 2025'te konfüzyon, halüsinasyon, ajitasyon yakınmaları ve katatoni tablosuyla Psikiyatri kliniğine yatırıldıktan sonra tarafımıza danışıldı. Nörolojik muayenede yer ve zaman dezoryantasyonu, orolingual diskinezi ve yakın bellek kusurları mevcuttu. Beyin MR görüntülemesinde sağda belirgin bilateral medial temporal hiperintensiteler ve atrofi saptandı (Resim 1, 2). EEG'de yaygın yavaşlama, BOS incelemesinde lenfositik pleositoz saptandı, oligoklonal bant negatif ve diğer BOS bulguları normaldi. Hastanın BOS'ta fikse hücre bazlı tetkikte 1/100 titrede, serum limbik ensefalit panelinde 1/320 titrede Anti-NMDA antikoru pozitif sonuçlandı. Klinik ve laboratuvar bulgularla hastaya anti-NMDAR ensefaliti tanısı kondu. Sırasıyla intravenöz megadoz metilprednizolon sonrası oral idame, plazmaferez ve IVIg tedavilerine belirgin yanıt alınamaması üzerine rituksimab başlandı.

Takiplerde bakteriyel sepsis ve CMV reaktivasyonu gelişti. Antiviral ve antibiyotik tedaviler sonrası enfeksiyonları kontrol altına alınan hastanın taburculukta halüsinasyonlarında ve diskinezilerinde belirgin azalması oldu. Bilişsel bozukluğu kısmen devam etmekteydi.

Tartışma:
Pembrolizumab tedavisine bağlı ortaya çıkan anti-NMDAR ensefaliti nadir fakat ciddi bir komplikasyondur. Dirençli olgularda rituksimab tedavisine çok geç kalmadan başlanması kalıcı engelliliğin azaltılmasına yardımcı olabilir. Bunun yanında ancak immünsüpresif ajanların enfeksiyon riskini artırabileceği unutulmamalıdır. Bu vaka, immün kontrol noktası inhibitörlerine bağlı nörolojik komplikasyonlarda erken tanı, multidisipliner yaklaşım ve tedavi–advers etki dengesinin önemini vurgulamaktadır.

Anahtar Kelimeler: Pembrolizumab, Hodgkin lenfoma, anti-NMDAR ensefaliti, immün kontrol noktası inhibitörleri, rituksimab

Resim 1

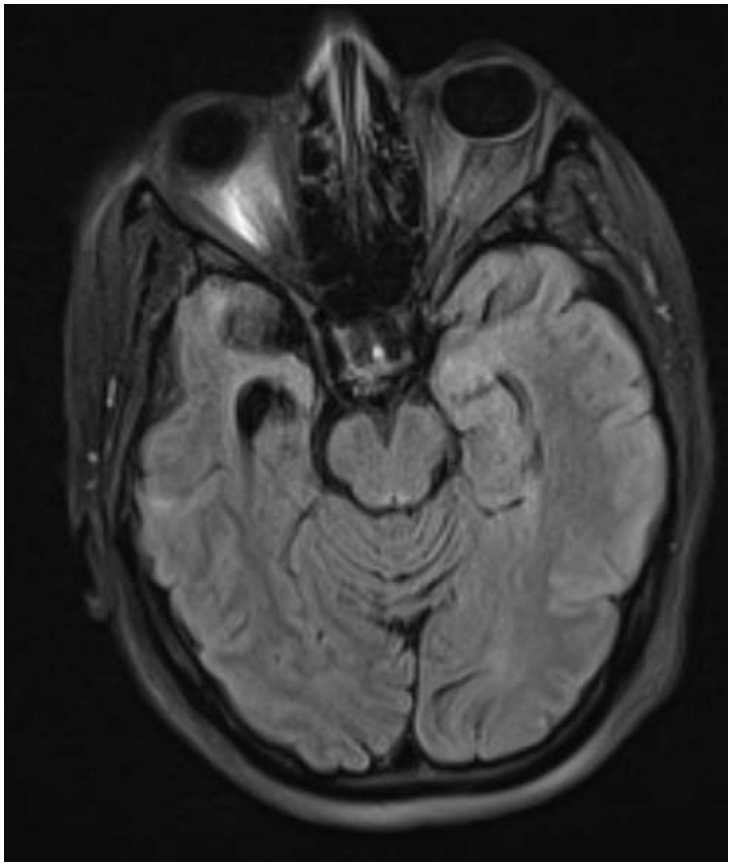

Aksiyal T2/FLAIR MR görüntüsü- 18 Temmuz 2025

Resim 2

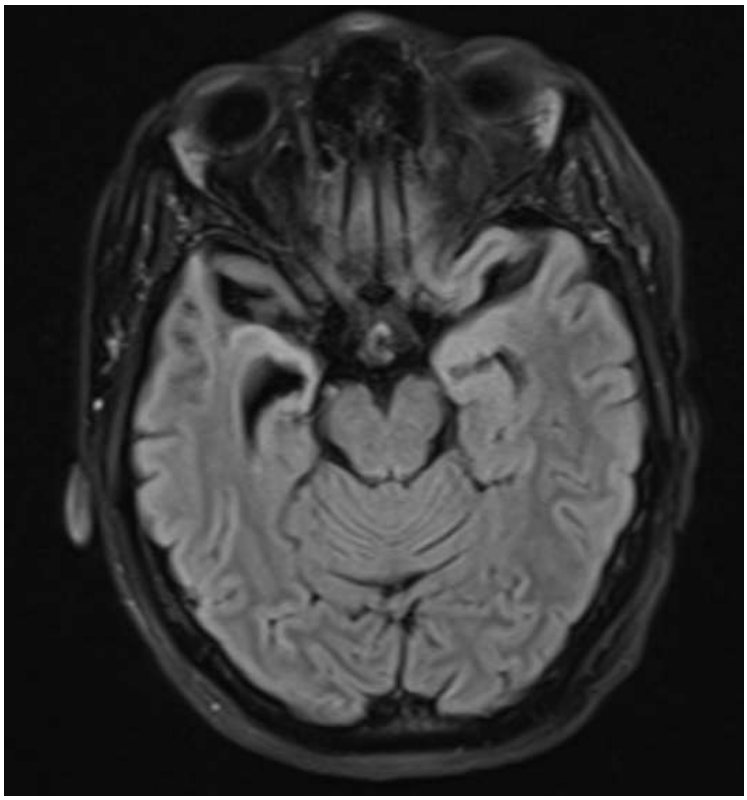

Aksiyal T2/FLAIR MR görüntüsü- 6 Ağustos 2025

EP – 802 BARIATRİK CERRAHİSİ SONRASI ATAKSİ: ÖN YARGI VİTAMİN EKSİKLİĞİ GERÇEK ANTİ-Rİ ANTİKORU İLİŞKİLİ PARANEOPLASTİK SENDROM

SAFİYE SERRA ERZURUMLUOĞLU, ZELİHA MATUR, PINAR ÖZÇELİK, GULSEN AKMAN DEMİR

BEZMİALEM VAKIF ÜNİVERSİTESİ TIP FAKÜLTESİ, NÖROLOJİ ANABİLİM DALI, İSTANBUL

Giriş:
Anti-Ri antikorları, en sık meme kanseriyle ilişkilidir; çoğunlukla subakut seyirli opsoklonus-miyoklonus sendromu ve paraneoplastik serebellar dejenerasyona neden olur. Bu bildiride mide bypass ameliyatından 11 ay sonra çift görme ve dengesizlik yakınmaları gelişen, önce mikrobesin eksikliği/ hızlı ve aşırı klio kaybının tetiklediği enflamatuvar bir süreç gibi tedavi edilen, tedaviden fayda görmeyince diğer etiyolojilere yönelik incelemelerinde anti-Ri pozitifliği saptanan, kanser taramasında meme kanseri bulunan bir hasta sunulmuştur.

Olgu:
41 yaşındaki kadın, 2 aydır olan binoküler çift görme ve dengesizlik şikâyetleriyle başvurdu. Özgeçmişinde lomber disk hernisi, mide bypass ve blefaroplasti operasyonları mevcuttu. Bariatrik cerrahi sonrası 20 kilo vermişti, vitamin-mineral destek tedavilerini düzensiz kullanıyordu. Muayenesinde sağa bakışta belirgin, bakış yönüne vuran horizonto-rotatuvar nistagmus, sol gözün dışa bakışında hafif kısıtlılık, altta ekstremitelerde vibrasyon süresinde kısalma, ataksik yürüyüş mevcuttu. Kontrastlı kranyal, tüm spinal ve orbital MRG, SEP, EMG incelemeleri normaldi. B6 vitamininde hafif düşüklük (3,69 ng/mL) dışında diğer vitamin-mineral seviyeleri normaldi. BOS'ta oligoklonal bant pozitifti (tip 2), IgG indeksi ve nörofilament hafif zincir seviyeleri yüksekti (2581 pg/mL) yüksekti. Serum anti-GAD, anti-gangliyozit antikorları, vaskülit ve tümör belirteçleri, çöliak ve NMO-MOG antikorları negatifti. Tiamin başta olmak üzere mikrobesin replasmanı, intravenöz metilprednizolon ve intravenöz immünglobulin tedavileri aldı; klinik cevapsızlık nedeniyle paraneoplastik otoantikorlarına bakıldı, anti-Ri antikoru pozitif bulundu. Kanser taramasında meme kanseri tespit edilerek opere edildi; kemoterapi ve radyoterapi aldı. Bulgularında kısmen düzelme oldu.

Tartışma:
Bu olgu, hastanın yakın takibinin ve tedaviye cevapsızlık durumunda ayırıcı tanıyı tekrar gözden geçirmenin önemini vurgulamak amacıyla sunulmaya değer bulunmuştur.

Anahtar Kelimeler: Anti-Ri antikoru, ataksi, paraneoplastik sendrom, bariatrik cerrahi

EP – 805 GUILLAIN-BARRÉ SENDROMLU HASTALARDA METABOLİK-İNFLAMATUVAR BELİRTEÇLERİN VE LİPİD PROFİLİ DEĞİŞİKLİKLERİNİN ERKEN KLİNİK SONLANIMLARA KATKISI: TRİGLİSERİD/HDL ORANININ MEGOS SKORUNA EK DEĞERİ

MALİKA EGEMBERDİYEVA, KÜBRA NUR USTABAŞ, TUĞBA EYİGÜRBÜZ, EDA ÇOBAN, NİLÜFER KALE İÇEN

S.B.Ü. BAĞCILAR EĞİTİM VE ARAŞTIRMA HASTANESİ, NÖROLOJİ ANABİLİM DALI, İSTANBUL

Amaç:
Guillain-Barré Sendromu (GBS) heterojen klinik seyir gösterebilmekte ve erken dönemde prognozu öngörmek zor olabilmektedir. Bu çalışmada metabolik-inflamatuvar belirteçlerin (trigliserid, HDL, albümin, akut faz reaktanları) erken klinik sonlanımlar üzerindeki rolü araştırılmış; ayrıca trigliserid/HDL oranının MEGOS skoruna ek prognostik katkısı değerlendirilmiştir.

Yöntem:
Merkezimizde GBS tanısı almış 43 hasta retrospektif olarak incelendi. Demografik veriler, tetikleyici faktörler, biyokimyasal parametreler (lipid profili, elektrolitler, albümin, akut faz reaktanları), elektrofizyolojik bulgular, BOS incelemeleri, tedavi yöntemleri ve klinik takipler kaydedildi. Hastalar HDL düzeyine göre (normal/düşük) gruplandırıldı. Klinik seyir Hughes Fonksiyonel Sınıflaması ve MEGOS skoruyla değerlendirildi.

Bulgular:
HDL düşüklüğü 22 hastada saptandı. Lipid profili bozukluğu en sık aksonal tipte (11 hasta) izlendi. Albümin düşüklüğü 9, akut faz reaktan yüksekliği 28 hastada görüldü. BOS'ta 31 hastada albuminositolojik dissosiasyon, 4 hastada OKB pozitifliği izlendi. HDL düşük grupta Hughes evresi ≥3 ve yavaş iyileşme eğilimi daha sık görüldü. Mortal seyir 5 hastada (tamamı aksonal tip) olup, mekanik ventilasyon ve yoğun bakım ihtiyacı ile ilişkiliydi. MEGOS skoru tek başına prognostik değer taşırken, TG/HDL oranı ve akut faz reaktanlarının eklenmesiyle prediktif gücün arttığı gözlendi.Tüm hastalarde bos protein yüksekliği vardı,bu hastalarda göz yakınması (papil ödem) bulgusu yokdu.bu nedenle bos protein yüksekliği artışı,intrakranial basıncın artışına neden olmadığı düşünüldü.

Sonuç:
GBS hastalarında metabolik ve inflamatuvar belirteçler özellikle aksonal tipte belirgindir ve ağır klinik seyir, yoğun bakım ihtiyacı ile ilişkilidir. HDL düşüklüğü ve yüksek TG/HDL oranı prognoz açısından önemli olabilir. TG/HDL oranının MEGOS skoruna eklenmesi erken prognoz tahminini güçlendirebilir; ancak ileri çalışmalara ihtiyaç vardır.

Anahtar Kelimeler: Guillain, Barré, Sendrom

EP – 806 İNTRAKRANİYAL ATEROSKLEROZ (ICAS): OLGU SUNUMU

MAHMUT ALP EMRE KARAKUZU, YUNUS AKÇAY

SÜLEYMAN DEMİREL ÜNİVERSİTESİ NÖROLOJİ ANABİLİM DALI

Giriş:
ICAS, en yaygın inme nedenlerindendir. Rekürren inme riski oldukça yüksektir. Darlıklar sonucunda beyin kan akımı azalır ve kompansatuar olarak ince, düzensiz kollateraller gelişir. Risk faktörleri arasında hipertansiyon, diyabet, sigara kullanımı ve yüksek kolesterol seviyeleri bulunur. Özellikle siyahi, Asyalı, Hintli toplumlarda daha sık görülmektedir.

Olgu:
Altmış bir yaşında kadın hasta,sol hemiparezi şikayeti ile acil servise başvurdu. Hastanın bilinen hipertansiyon öyküsü mevcuttu. Acil çekilen beyin BT görüntülemesinde,sol frontoparietotemporal bölgede eski infarkt alanı izlendi. Difüzyon manyetik rezonans(MR) görüntülemesinde,sağ orta serebral arter (MCA) sulama alanında akut difüzyon kısıtlılığı saptandı.Hastaya intravenöz trombolitik tedavi başlandı ve hasta dijital substraksiyon anjiografi (DSA) işlemine alındı. DSA'da her iki MCA'nın M1 segmentinde oklüzyon saptandı; ancak her iki internal karotis arterde (ICA) anlamlı darlık izlenmedi. Giriş:imsel tedavi kapsamında sağ MCA M1 segmentine aspirasyon uygulanırken, sol MCA M1 segmentine intrakraniyal balon anjiyoplasti uygulandı. Takiplerinde hasta diğer inme etyolojileri açısından da tarandı. Hipertansiyon dışında başka risk faktörü bulunamadı. Hastada tekrarlayan serebrovasküler olay gelişmesi ve DSA bulgularının bilateral intrakraniyal MCA tutulumu ile uyumlu olması nedeniyle ICAS düşünüldü.

Tartışma-Sonuç:
ICAS, özellikle Asya kökenli popülasyonlarda daha sık görülen, tekrarlama riski yüksek yaygın bir inme nedenidir. ICAS tanısında MR anjiyografi ve özellikle DSA altın standart yöntem olup, klinik şüphe varlığında tekrarlayan serebrovasküler olaylar dikkatle değerlendirilmelidir. Tedavide medikal yaklaşımlar sınırlı kalmakta, cerrahi veya endovasküler revaskülarizasyon yöntemleri ön plana çıkmaktadır. Olgu yaygın görülen bir inme nedeni olarak farkındalık yaratmak amacıyla sunulmuştur.

Anahtar Kelimeler: Ateroskleroz, Dijital Substraksiyon, İnme

EP – 808 KRANİAL SİNİR TUTULUMU İLE GELEN GEÇ BAŞLANGIÇLI MS VAKASI

NURAY BİLGE[1], FİLİZ DEMİRDÖĞEN[2], BEYZA IRMAK GÜVEN[3]

[1]*NURAY BİLGE*
[2]*FİLİZ DEMİRDÖĞEN*
[3]*BEYZA IRMAK GÜVEN*

Giriş:
Multipl skleroz (MS), demiyelinizasyon, inflamasyon, nöronal kayıp ve gliozis ile seyreden kronik bir otoimmün santral sinir sistemi hastalığıdır. Bununla birlikte, birkaç çalışma hastaların bir alt grubunda periferik sinir sistemi tutulumu olduğunu göstermiştir (1,2) MS başlangıcında ve hastalığın seyri sırasında beyin sapı tutulumu yaygın olsa da, MS hastalarında izole kraniyal sinir tutulumu nadirdir (3). Bizde daha önce MS tanısı olmayan çift görme şikayeti ile nöroloji polikliniğine başvuran ve sol gözde dışa bakış kısıtı tespit edilen vakayı sunmak istedik.

Vaka:
63 yaş erkek hasta; nöroloji polikliniğimize 1 haftadır olan çift görme şikayeti ile başvurdu. Hastanın daha önce birkaç kez sağ ve sol gözde olan birkaç dakika sürüp tamamen düzelen puslu görme şikayeti olmuş. Kuvvetsizlik ve uyuşukluk şikayeti olmamış. Hastanın herdeiter sferositoz, hipertansiyon, ailesel akdeniz ateşi (Familial Mediterranean Fever= FMF), spastik kolit tanıları mevcut. Hastanın yapılan nörolojik muayenesinde pupil ışık reflexi: ++/++. Pupiller izokorik ve sol göz dışa bakış kısıtı mevcuttu. Derin tendon reflexleri, alt extremitelerde hafif canlı olarak değerlendirildi. Difüzyon manyetik rezonans görüntüleme (DW MRG) normaldi. Rutin kan tetkikleri (HBA1c, tiroit fonsiyon testleri, böbrek ve karaciğer fonksiyon testleri, hemogram, ınr), eko ve karotis vertebral doppler ultrason normal değerlendirildi. Çekilen konvansiyonel MRG'de bilateral perikallozal aksa seyri dik multipl sayıda MS ile uyumlu plak formasyonu izlendi. Çekilen kontrastlı kranial MRG'de beyin sapında pons düzeyinde ve frontal alanda kontrast tutulumu olan lezyonlar görüldü. Hastaya 7 gün pulse tedavisi düzenlendi. Klinik tam düzeldi.

Sonuç:
Geç başlangıçlı MS hastalarının ilk bulgu olarak kranial sinir tutulumları ile gelmesi beklenmese de mümkündür. Tanılar çok yönlü değerlendirilme sonrasında konulmalıdır.

Anahtar Kelimeler: Kranial sinir tutulumu, geç başlangıçlı MS, ailesel akdeniz ateşi

ŞEKİL 1: Sagittal T2 Flair ve T1 kontrastlı Kesit

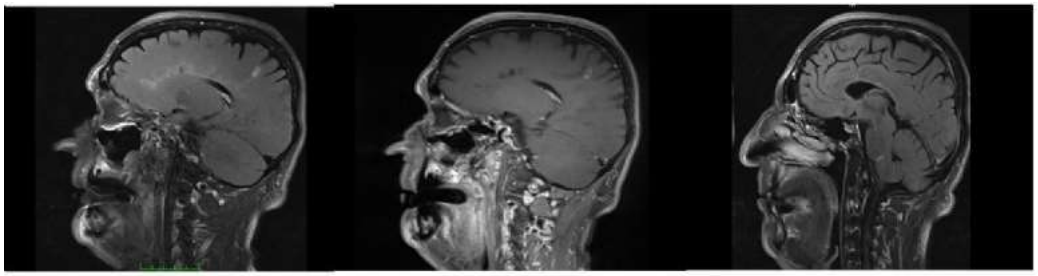

*Sagiital T2 Flair kesitde perikallosal dik yerleşimli lezyonlar ve T1 kontrastlı kesitlerde pons ve frontoparietal alanda kontrastlanma.

EP – 812 İSKEMİK İNME OLGULARINDA ELEKTROLİT BOZUKLUKLARI,VASKÜLER RİSK FAKTÖRLERİ VE İNME ALT TİPLERİNİN PROGNOZLA İLİŞKİSİ: RETROSPEKTİF BİR ÇALIŞMA

NAZLI GÜNDOĞAN DEMİRCİ, MUSTAFA AÇIKGÖZ, HÜSEYİN TUĞRUL ATASOY, ESRA ACIMAN DEMİREL, ULUFER ÇELEBİ, KÜBRA IŞIK, RÜMEYSA YILDIZ, ÖZGE ÇAKIR NARTSOY

ZONGULDAK BÜLENT ECEVİT ÜNİVERSİTESİ, NÖROLOJİ ANA BİLİM DALI

Amaç:
İskemik enfarkt prognozunu belirleyen faktörler yalnızca klasik vasküler risk faktörleri ile sınırlı değildir. Elektrolitler, eşlikçi komorbiditeler ve enfarkt alt tipleri de klinik seyirde belirleyici olmaktadır. Bu çalışmada, Ocak 2023 – Haziran 2025 tarihleri arasında Zonguldak Bülent Ecevit Üniversitesi Hastanesi Nöroloji Kliniği'nde izlenen iskemik enfarkt olgularında elektrolit dengesizlikleri, klinik parametreler ve alt tiplerin prognoz ile ilişkileri araştırılmıştır.

Yöntem:
Toplam 100 hasta retrospektif olarak değerlendirilmiştir. Demografik özellikler, komorbid durumlar, elektrolit düzeyleri (sodyum, potasyum, kalsiyum, magnezyum) ve enfarkt alt tipleri kaydedilmiştir. Klinik şiddet National Institutes of Health Stroke Scale (NIHSS) ile, fonksiyonel sonlanım Modified Rankin Scale (mRS) ile belirlenmiştir. İntravenöz trombolitik tedavi ve mekanik trombektomi uygulanan olgular ayrıca analiz edilmiştir.

Bulgular:
Hastaların yaş ortalaması 70,5 olup %51'i erkekti. En sık komorbiditeler hipertansiyon (HT) (%74), diyabet (DM) (%48), atriyal fibrilasyon (AF) (%25) ve koroner arter hastalığı (KAH) (%36) idi. Hiponatremi yüksek NIHSS ve olumsuz mRS ile; hipokalemi AF ile; hipokalsemi posterior dolaşım enfarktları (POCI) ile, hipomagnezemi ise reperfüzyon sonrası kötü fonksiyonel sonlanımla ilişkili bulunmuştur ($p<0,05$). AF ileri yaş ve kardiyak komorbiditelerle; DM daha yüksek mRS ile; geçirilmiş enfarkt öyküsü kötü prognozla anlamlı ilişki göstermiştir. HT anterior dolaşım enfarktlarında daha sık görülmüştür. Bamford sınıflamasına göre total anterior dolaşım enfarktları (TACI) en ağır klinik seyirle, laküner enfarktlar (LACI) daha iyi fonksiyonel sonuçlarla ilişkili bulunmuştur.

Sonuç:
Elektrolit bozuklukları; eşlik eden vasküler komorbiditeler ve enfarkt tiplerinin yanısıra, iskemik enfarktta prognozu bağımsız olarak etkilemektedir. Özellikle hiponatremi, hipomagnezemi olumsuz fonksiyonel sonlanım için güçlü prediktörlerdir. Bu parametrelerin erken tanımlanması ve yönetilmesi prognozun iyileştirilmesine katkı sağlayabilir.

Anahtar Kelimeler: İskemik enfarkt, elektrolit dengesizlikleri, NIHSS / MRS

EP – 814 KRANİYAL NÖROPATİ İLE PREZENTE OLAN MS TAKLİTÇİSİ NÖROPSİKİYATRİK SLE OLGUSU

TEMEL TOMBUL, MEHMET AKİF BALCI, AHMET YILDIRIM

İSTANBUL MEDENİYET ÜNİVERSİTESİ S.B. GÖZTEPE PROF. DR. SÜLEYMAN YALÇIN ŞEHİR HASTANESİ NÖROLOJİ KLİNİĞİ

Nöropsikiyatrik sistemik lupus eritematozus (NPSLE) ve multipl skleroz (MS) sıklıkla örtüşen klinik ve radyolojik bulgular sergiler. Kraniyal nöropati, MS'in bilinen bir bulgusuyken, NPSLE'de hastalığın nörolojik tutulumu olarak çok nadirdir. Bu sunumda başlangıçta abdusens paralizisi gelişen bir NPSLE olgusunun klinik seyri ve tanı/tedavi süreci tartışılmaktadır.

İlk kez onsekiz yaşında çift görme yakınmasıyla başvuran kadın hastanın o dönemdeki muayenesinde sağ göz dışa bakış kısıtlılığı görülmüş ve sağ abdusens paralizisi dışında nöroloji bulgu saptanmamıştı. MR'da her iki hemisfer subkortikal ve periventriküler beyaz cevherde T2/FLAIR hiperintens lezyonların varlığı nedeniyle MS açısından değerlendirilmiş ve uzun süre takip edilmişti. BOS'ta oligoklonal bant negatifti. Atipik ağrılar, kaslarda ağrı ve gerilme şikayetleri nedeniyle genişletilen tetkiklerinde antinükleer antikor ve anti-dsDNA pozitif olarak saptanmış, romatoloji'de lupus tanısı kesinleşmişti. Hastaya oral prednisolon ve azatioprin başlanmış, ancak azatioprine allerji gelişmişti. Psikiyatrik semptomlar için aralıklı antidepressanlar kullanıldı. Klinik seyir sağ tarafta hafif güçsüzlük ve duysal semptomlarla minimal progresyon göstermişti. Güncel muayenesinde, sağ göz nötral pozisyonda hafif içe deviye, sağ abdusens çekmiyor, sol gözde lateral bakış minimal kısıtlı, sağa vuran nistagmus, sağ üst/alt ekstremitede +4/5 kas gücü, sağ hemihipoestezi, tandem walk minimal bozuk saptandı. MR'da yeni lezyon, kontrast tutulumu izlenmedi. Takiplerinde hidroksiklorokin ve düşük doz steroid altında bulguları stabil seyir göstermekteydi.

Olgumuz NPSLE'nin MS'i radyolojik ve klinik olarak taklit edebileceğinin bir örneğidir. Santral ve periferik sinir sistemi tutulumunun değişik formları ve nöbetler daha yaygın bilinmekle birlikte kraniyal nöropati ile başlayan NPSLE nadirdir. MR'da vaskülitle ilişkili yaygın beyaz cevher lezyonları, küçük damar hastalığı ve MS ile karışabilir. Ayırıcı tanı, klinik takip ve multidisipliner yaklaşım önemlidir.

Anahtar Kelimeler: Nöropsikiyatrik SLE, Kraniyal Nöropati, Tanı, Tedavi

EP – 816 PSÖDO TÜMÖR SEREBRİ TANILI HASTALARDA LOMBER PONKSİYON MANYETİK REZONANS GÖRÜNTÜLEMESİNDE DEĞİŞİKLİK YARATIR MI?

ESMA HİLAL ALPER PEKSÖZ, MEHMET YERTÜRK, SELAHATTİN REYHANİ, MALİKA EGEMBERDİYEVA, NURHAN KAYA, SEBATİYE ERDOĞAN, NİLÜFER KALE

SAĞLIK BİLİMLERİ ÜNİVERSİTESİ BAĞCILAR EĞİTİM VE ARAŞTIRMA HASTANESİ, NÖROLOJİ ANA BİLİM DALI, İSTANBUL

Giriş:
Psödo tümör serebri (PTC) intrakraniyal basınç artışına ve buna bağlı semptom ve bulgulara neden olan bir durumdur. Sık görülen semptomlar arasında başağrısı, görme sorunları ve tinnitus yer alır. En sık 20-50 yaş arası kadınları etkilemektedir. Tanısı kranial görüntülemede intrakranial basınç artışına yol açabilecek herhangi bir patolojiye rastlanılmadığında, lomber ponksiyon (LP) ile yüksek intrakraniyal basıncın tespitiyle konur.

Amaç:
Bu çalışmayla PTC tanılı hastalarda LP sonrasında kranial manyetik rezonans görüntülemesindeki (MRG) empty sella, optiksinir tortiozitesiyle birlikte MRG venografi bulgularında değişiklik olup olmadığının araştırılması amaçlanmıştır.

Metod:
Bu çalışmada retrospektif olarak nörooftalmoloji polikliniğinde PTC tanısı doğrulanmış, kayıtları tam olan 30 hasta dahil edildi. Hastaların demografik özellikleri, başlangıçtaki şikayeti, vücut kitle indeksi (VKİ), nörooftalmolojik muayeneleri, Kranial MRG, MRV enografi, BOS açılış basıncı bulguları ve uygulanan tedavi rejimleri kaydedildi. 1 yılın sonundaki klinik ve radyolojik parametrelerdeki değişimler incelendi. Çalışmamız devam etmektedir.

Bulgular:
Çalışmamıza PTC tanılı 30 hasta dahil edilmiştir, yaş ortalaması 39.63'dır. Başlangıç şikayetleri %73.3'ünde başağrısı, %60'ında görme şikâyeti %40'ında hem başağrısı hem de görme problemi birlikte eşlik etmektedir. Göz dibi muayenesinde%100'ünde papil ödem mevcuttu. Oct rnfl ise başlangıçta 118/119 Mc'di. İlk kranial MRG'sinde; Emptysella %40'ında, Tortiozite %20'sinde, Hipoplazi %13,3'ünde görüntülendi. Hastaların %53.3'ünde en az 1 pozitif MRG'si vardı. %20'sinde ise 2 yada daha fazla bulgu vardı. Ortalama LP açılış basıncı 34,4 saptandı. Kontrolde hastaların %13.3'ünde baş ağrısı %3.3'ünde devam etmektedir. Papilödem %53.3'ünde görüldü. Octrnfl 117/116 Mc'idi. MRG bulguları empty ella 26.6'sında tortiozite %10'unda, hipoplazi %3'ünde devam etmektedir. LP sonrasında yapılan Kraniyal MRG'sinde %30'unda bulgular devam etmektedir. Bu hastaların ortalama açılış basıncı 37,1 cm/h2o, LP sonrası MRG bulguları devam etmeyen hastaların ortalama açılış basıncı 32.5 cmh2o ölçülmüştür.

Sonuç:
Açılış basıncı yüksek hastalarda MR bulgularının daha uzun süre devam etmesi, bu grubun daha dirençli intrakraniyal hipertansiyona sahip olduğunu ve klinikte daha yakından izlenmeleri, gerekirse daha erken tedavi yoğunlaştırılması gerektiğini düşündürür.

Anahtar Kelimeler: Lomber Ponksiyon, Manyetik Rezonans Görüntüleme, Vücut Kitle İndeksi

EP – 818 BOTULİNUM TOKSİN ENJEKSİYONU POLİKLİNİĞİNDE HİPERKİNETİK HAREKET BOZUKLUĞU: KLİNİK ÖZELLİKLERİ VE TEDAVİ ETKİNLİĞİ IŞIĞINDA TEK MERKEZ DENEYİMİ

DERENCAN ATEŞ, ERDİ ŞAHİN, BEDİA SAMANCI, ARMAN ÇAKAR, BAŞAR BİLGİÇ, YEŞİM PARMAN, HAŞMET HANAĞASI

İSTANBUL ÜNİVERSİTESİ, İSTANBUL TIP FAKÜLTESİ, NÖROLOJİ ANA BİLİM DALI, İSTANBUL

Amaç:
Hiperkinetik hareket bozukluklarında tedavinin temel yaklaşımlarından biri botulinum toksin enjeksiyonlarıdır ve bu tedavi istemsiz kas kasılmalarının kontrolünde etkili bir seçenektir. Bu çalışmada, botulinum toksin enjeksiyonu tedavisi uygulanan hiperkinetik hareket bozukluğu gruplarını tanımlamak ve tedavi yanıtlarını değerlendirmek amaçlanmıştır.

Materyal ve Metod:
İstanbul Tıp Fakültesi, Nöroloji Ana Bilim Dalı, Botulinum Toksin Enjeksiyonu Polikliniğinden takipli hiperkinetik hareket bozukluğu hastaları dahil edilmiştir. Hastaların demografik verileri, klinik özellikleri ve tedavi yanıtları incelenmiştir.

Bulgular:
Çalışmaya 64'ü kadın, 36'sı erkek toplam 100 hasta dahil edilmiştir. Jeneralize, servikal, oromandibüler distoni, blefarospazm ve hemifasiyal spazm olmak üzere her gruptan yirmişer hasta incelenmiştir. Hastaların mevcut yaş ortalaması 56,9±15,4, hastalık başlangıç yaş ortalaması 42,4±18,8 yıldı. Botulinum tedavisi, hastalık başlangıcından ortalama 6,7±8,1 yıl sonra başlanmıştı ve hastalar ortalama 4,2±4,4 yıldır tedavi görmekteydi. Altı hastada ek hareket bozuklukları vardı, hepsinin blefarospazm grubunda olduğu izlendi. Dört hastada ailesi öyküsü vardı, bunların yarısı servikal, yarısı jeneralize distoni grubundaydı. Daha önce medikal tedavi alan 56 hastanın %50'si kısmen fayda görmüştü, %46,7'si fayda görmemişti. Kliniğimizdeki botulinum enjeksiyonu cevabına bakıldığında, hastaların %59,8'i çok iyi, %26,8'i iyi, %7,2'si orta derecede fayda görmüştü, %6,2'sinin yanıtı yetersizdi. Enjeksiyondan en çok yarar gören grubun hemifasiyal spazm olduğu, blefarospazm ve servikal distoninin genellikle orta–iyi düzeyde yanıt gösterdiği, diğer gruplarda daha sınırlı etkinin olduğu görüldü. Tedavi yanıtı ile yaş, cinsiyet, hastalık süresi, enjeksiyon başlangıç zamanı arasında anlamlı ilişki saptanmadı.

Sonuç:
Çalışmamız, hiperkinetik hareket bozukluğu alt tiplerine göre botulinum tedavisinin etkinliğinin değiştiğini, demografik ve klinik özelliklerin tedavi yanıtında anlamlı fark yaratmadığını göstermiştir. Tedavi yanıtının öngörülmesi konusunda daha kapsamlı çalışmalar gerekmektedir.

Anahtar Kelimeler: Hiperkinetik hareket bozukluğu, distoni, botulinum toksin enjeksiyonu, hemifasiyal spazm

EP – 819 SHİGA TOKSİNİNE SEKONDER GELİŞEN HÜS İLE TETİKLENEN EPİLEPTİK NÖBET OLGU SUNUMU

CEMİLE HİLAL ÇOLAK, VEDAT ALİ YÜREKLİ, AYŞEN OFLAZ, YUNUS AKÇAY, EMİNE ACAR

SÜLEYMAN DEMİREL ÜNİVERSİTESİ ARAŞTIRMA VE UYGULAMA HASTANESİ, NÖROLOJİ ANA BİLİM DALI, ISPARTA

Giriş:
Hemolitik üremik sendromuna (HÜS) genellikle Shiga toksin üreten Escherichia Coli (STEC) neden olur. STEC ile ilişkili hemorajik ishalli bireylerin %15 kadarı HÜS geliştirir (STEC-HÜS). Böbrek en sık etkilenen organdır. Tüm HÜS tiplerinin yaklaşık %30'unda da nörolojik tutulum bildirilmektedir. Nöbetler, sinirlilik, uyuşukluk, ensefalopati ve koma nörolojik belirtileridir. Bu olguda STEC-HÜS tanılı nöbet geçiren, beyin kranial manyetik rezonans görüntüleme (MRG) bulgularında nörolojik tutulum izlenen, 27 yaşında kadın hastanın sunulması amaçlanmıştır.

Olgu:
STEC-HÜS tanısıyla dahiliye kliniğinde terapötik plazmaferez tedavisi uygulanan, ardından jeneralize tonik klonik(JTK) nöbeti olan 27 yaşındaki kadın hasta kliniğimizce değerlendirildi. Nöbeti intravenöz diazepam sonrası kontrol altına alınamadı. 3 defa daha JTK vasıflı nöbeti olması, bilinç durumunda açılma olmaması üzerine levetiresetam yükleme yapıldı, ardından nöbetleri kontrol altına alındı. Diffüzyon MRG'de korpus kallosum splenium'da hiperintens, ADC'de hipointens sinyal değişikliği izlendi.(Resim 1) Hastanın HÜS'e yönelik tedavisi tamamlandıktan sonra çekilen kontrol Beyin Diffüzyon MRG'de daha önce saptanan sinyal değişikliklerinin tamamen düzeldiği izlendi. Nörolojik muayenesi de olağandı. (Resim 2) Nöbetlerinde tekrarlama gözlenmedi.

Tartışma ve Sonuç:
STEC-HUS'te Beyin MRG'de tanımlanmış patognomonik patern olmamakla birlikte akut fazda en sık gözlenen tipik bulgular bilateral talamus lateral kısımları ve bilateral dorsal ponsta T2-FLAIR sinyal artışları şeklinde görülebilir. Korpus kallozumun spleniumu, putamen ve globus pallidus, eksternal kapsül, dorsal beyin sapı ve serebellum da tutulabilir. STEC-HÜS'te nörolojik tutulumda difüzyon görüntülerde sitotoksik ödemi düşündüren odaklar görülebilir ve bu bulgular olgumuzda olduğu gibi genellikle geçicidir. Yoğun bakım gerektirebilecek, mortal sonuçlanabilecek, nadir görülen STEC-HÜS'e bağlı nörolojik ve sistemik tutulumlu hastalarda, hızlı tanı ve erken tedavinin önemine dikkat çekmek amacıyla olgumuzu sunduk.

Anahtar Kelimeler: Shiga toksini, hemolitik üremik sendrom (HÜS), epileptik nöbet, nörolojik tutulum

Resim 1

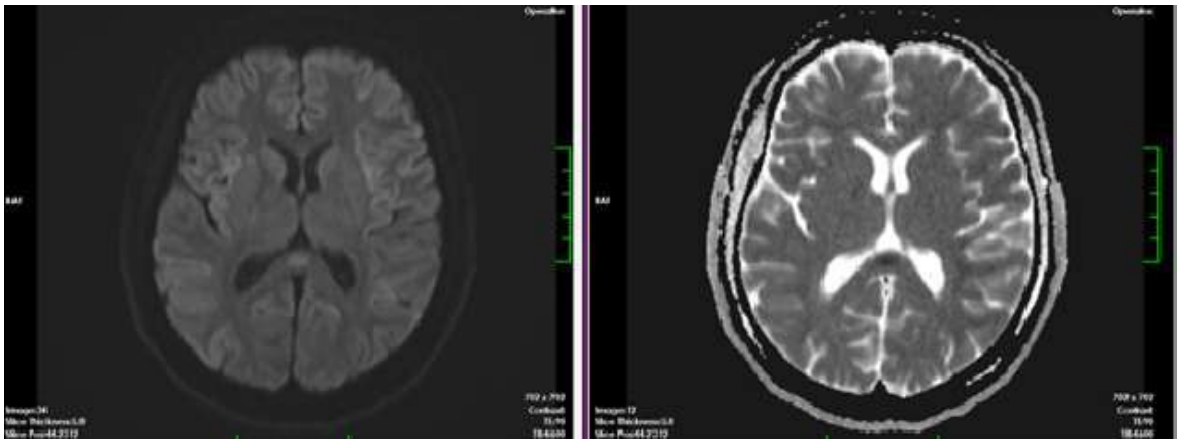

Korpus Kallosum Splenium'da Diffüzyon görüntülemedee hiperintens, ADC'de hipointens sinyal değişikliği izlenmektedir.

Resim 2

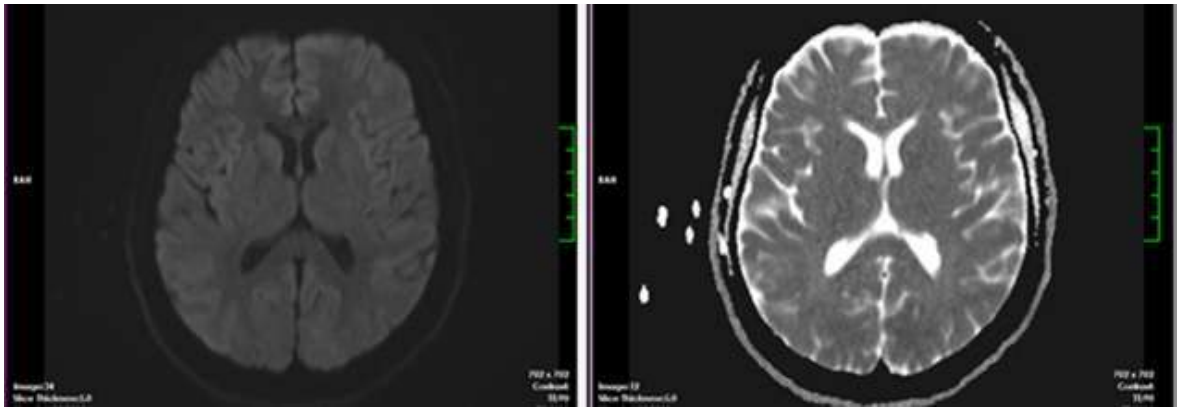

Tedavi sonrası diffüzyon mr bulgularında düzelme izlendi. 07/12/2024

EP – 820 GLUTARİK ASİDEMİ TİP 1'İN ERKEN BİYOKİMYASAL GÖSTERGELERİ: ALTI AYLIK BİR İNFANTTA ATAK DÖNEMİNDE BELİRGİN AMİNOASİT VE HEMATOLOJİK ANORMALLİKLER

DUYGU AYDEMİR[1], MELİSE KARADUMAN[2], SUZİN TATONYAN[3], MEHMET CİHAN BALCI[4], MERYEM KARACA[4], GÜLDEN FATMA GÖKÇAY[5], ASUMAN GEDİKBAŞI[1]

[1]İSTANBUL ÜNİVERSİTESİ, ÇOCUK SAĞLIĞI ENSTİTÜSÜ, PEDİATRİK TEMEL BİLİMLER ANABİLİM DALI, TIBBİ GENETİK BÖLÜMÜ, 34093, İSTANBUL, TÜRKİYE
[2]İSTANBUL ÜNİVERSİTESİ, SAĞLIK BİLİMLERİ ENSTİTÜSÜ, GELİŞİMSEL NÖROLOJİ ANABİLİM DALI, 34093, İSTANBUL, TÜRKİYE
[3]İSTANBUL ÜNİVERSİTESİ, SAĞLIK BİLİMLERİ ENSTİTÜSÜ, İMMÜNOLOJİ ANABİLİM DALI, 34093, İSTANBUL, TÜRKİYE
[4]İSTANBUL ÜNİVERSİTESİ, İSTANBUL TIP FAKÜLTESİ, PEDİATRİK BESLENME VE METABOLİZMA BİLİM DALI, 34093, İSTANBUL, TÜRKİYE
[5]İSTANBUL ÜNİVERSİTESİ, İSTANBUL TIP FAKÜLTESİ, NADİR HASTALIKLAR ARAŞTIRMA LABORATUVARI, 34093, İSTANBUL, TÜRKİYE

Amaç:
Glutarik Asidemi Tip 1 (GA-1), glutaryl-CoA dehidrogenaz (GCDH) eksikliğine bağlı, otozomal resesif geçişli bir nörometabolik bozukluktur ve lizinin, hidroksilizinin ile triptofanın katabolizmasında bozulmaya yol açar. Bu olguda, GA-1'e sahip ve atak dönemindeki altı aylık erkek bir infanta ait serum biyokimya ve hemogram sonuçları sunulmaktadır.

Materyal ve Method:
Hastada tandem kütle spektrometrisi (tandem MS) ile hastalığın erken göstergesi olan kuru kanda yüksek glutaril karnitini (C5DC) tespit edildi. İdrar organik asit analizinde glutarik asit ve 3-hidroksiglutarik asit düzeylerinde artış görüldü. Serum biyokimya ve hemogram değerleri atak döneminde ölçüldü.

Bulgular:
Hematolojik incelemede belirgin normositer anemi (Hb: 7,7 g/dL; Ht: 24,3 %) ile eritrosit sayısında azalma ve göreceli monosit artışı saptanmış olup, bu durum kronik metabolik stresin göstergesidir. Serum biyokimya analizinde hafif yükselmiş açlık glukozu (117 mg/dL), düşük kan üre azotu (3,1 mg/dL) ve düşük ürik asit düzeyi (1,4 mg/dL) izlenmiş; bu bulgular nitrojen metabolizmasının bozulduğunu işaret etmektedir. Kantitatif amino asit profillemesinde taurine, hidroksilizine, 1-metilhistidine ve sistationin tespit edilemezken, glutamin hafif düzeyde yükselmiş (743,4 µmol/L; üst sınır 700 µmol/L) olarak saptanmıştır. Seçici lizine bağlı yolak defisiti, genel amino asit eksikliği ve katabolik stresin biyokimyasal göstergeleri GA-1 için karakteristiktir.

Sonuç:
Olgu, erken tanı ve geri dönüşsüz nörolojik hasarın önlenmesi amacıyla idrarda glutarik ve 3-hidroksiglutarik asit ölçümü, metabolomiks ve GCDH gen analizi gibi hedefe yönelik metabolik incelemelerin önemini vurgulamaktadır; böylelikle diyet ve farmakolojik müdahalelerin zamanında başlatılması mümkün olmaktadır.

Anahtar Kelimeler: Glutarik Asidemi Tip 1, Pediatrik Nöroloji, Nörolojik Dejenerasyon, Nörometabolik Hastalıklar, Biyokimya, Hemogram

EP – 821 AKCİĞER ADENOKARSİNOMUNDA PARANEOPLASTİK SEREBELLAR DEJENERASYON VE LAMBERT-EATON MİYASTENİK SENDROMU BİRLİKTELİĞİ

ZELİHA GÜNEŞ, ZELİHA MATUR, PINAR ÖZÇELİK, ELSHAN MUSTAFAYEV

BEZMİALEM VAKIF ÜNİVERSİTESİ TIP FAKÜLTESİ, NÖROLOJİ ANABİLİM DALI, İSTANBUL

Giriş:
Voltaj Kapılı Kalsiyum Kanal (VGCC) antikoru yüksekliği, genellikle küçük hücreli akciğer kanserine öncülük/eşlik eden Lambert-Eaton Miyastenik Sendromunda (LEMS) görülür. Burada akut serebellar sendrom ile ortaya çıkan, ardından LEMS bulguları eklenen, P/Q tipi VGCC antikorları çok yüksek bulunan akciğer adenokarsinomlu bir hasta sunulmuştur.

Olgu:
65 yaşında erkek, konuşma bozukluğu, dengesizlik, yürüme güçlüğü, çabuk yorulma yakınmalarıyla başvurdu. 1 ay önce gelişen konuşmada bozulma, ağızda kayma ve sağda beden yarısında güçsüzlük nedeniyle dış merkezde araştırılmış, beyin ve servikal MR'ında bulguları açıklayacak herhangi bir lezyon görülmemişti. Bu sırada sol akciğer üst lobda, lenf nodu metastazı yapmış malignite saptanmış, opere edilmiş, adenokarsinom tanısı almıştı. Nörolojik muayenesinde dizartri, hipofoni, bilateral deltoid (5-) ve biseps (4+) kaslarında tekrarlanan muayene ile toparlayan hafif güçsüzlük, derin tendon reflekslerinde artış, sağda Babinski pozitifliği, solda belirgin apendiküler ve trunkal ataksi, hafif ataksik yürüyüş saptandı. Dalgalanan nazone konuşma ve malignite varlığı nedeniyle EMG'si yapıldı. Motor cevap amplitüdlerinde yaygın düşüklük ve 10 saniye maksimal kası sonrası %100 aşan artış bulundu. Anti-VGCC (P/Q tipi) yüksekti (362pmol/L, normal <30). Piridostigmin ve intravenöz immünglobulin tedavisi verildi. Onkolojik olarak kemoterapi ve immünoterapi alan hasta, 14 aydır devam eden tedavi ve takip süreci sonunda kısmi düzelme gösterdi.

Sonuç:
Bu olgu akut gelişen paraneoplastik dizartri, sağ hemiparezi, ataksi ile prezente olması ile ilginçtir. Ayrıca VGCC ile ilişkili iki paraneoplastik tablonun (serebellar dejenerasyon ve LEMS) birlikteliği de nadirdir.

Anahtar Kelimeler: Paraneoplastik serebellar dejenerasyon, Lambert-Eaton miyastenik sendromu, LEMS, akciğer adenokarsinomu, voltaj kapılı kalsiyum kanal antikoru, VGCC

EP – 822 HERPES VİRÜS TİP-II İLİŞKİLİ POSTENFEKSİYÖZ MİYELİT

BASTİ HUSEYNOVA, ZELİHA MATUR, ZEHRA CEMRE KARAKAYALI, MİLAD SAEİDİ, GULSEN AKMAN DEMİR

BEZMİALEM VAKIF ÜNİVERSİTESİ TIP FAKÜLTESİ, NÖROLOJİ ANABİLİM DALI, İSTANBUL

Amaç:
Herpes Simpleks tip-II virüsü (HSV-2), cinsel yolla bulaşan, genital bölgede ağrılı döküntü veya ülserlere neden olabilen bir enfeksiyondur. Bağışıklık sistemi sağlam kişilerde HSV-2 ve Varisella Zoster virüs (VZV) ilişkili transvers miyelit tablosu nadirdir.

Olgu:
Yirmi dokuz yaşında kadın, 1 ay önce vajinal bölge ve uyluk iç yüzlerinde kaşıntılı-ağrılı papüler döküntü ardından kısa sürede gelişen, zaman içinde yayılan (sırasıyla genital bölge, uyluk iç yüzleri, sağ ve sol bacak, göbeğe kadar çıkan yanıcı ağrılar ve uyuşma) göbek ve altındaki bölgelerde uyuşma, yanma ve dengesizlik yakınmalarıyla başvurdu. Nörolojik muayenesinde T10 seviyesinin altında hipoestezi-hipoaljezi (sağda belirgin), alt ekstremitelerde vibrasyon duyusunda azalma ve sağ bacakta hafif güç kaybı vardı. Torakolomber MRG'de T5–T6 düzeyinde spinal kord posteriorunda T2 kesitler hiperintens lezyon mevcuttu (Resim 1). EMG incelemesi normaldi. Özgeçmişinde kısa süre önce geçirilmiş viral enfeksiyon, apendektomi, over kist operasyonu ve sezaryen mevcuttu. Hastanın eşinin başkalarıyla şüpheli cinsel ilişkileri vardı. Miyelit etiyolojisine yönelik incelemelerinde BOS ve serumda HSV tip II IgG ve VZV pozitifliği (PCR'ler negatif) dışında özellik saptanmadı. HIV, sifiliz ve hepatit serolojisi negatifti.

Post-infeksiyöz miyelit tanısıyla intravenöz 1gr metil prednizolon (5 gün ard arda, 4 kez haftada 1, 2 kez ayda 1) tedavisi verildi. Duyusal yakınmaları nöropatik ağrı tedavisi uygulandı. Tedavi sonrası parestezi ve uyuşukluk şikâyetlerinde belirgin azalma sağlandı, yeni nörolojik defisit gözlenmedi.

Sonuç:
Postenfeksiyöz miyelit nadir görülen bir klinik tablodur. Viral enfeksiyon öyküsü sonrası gelişen subakut miyelit ayırıcı tanıda akılda tutulmalıdır. Erken tanı ve immünsüpresif tedavi, kalıcı sekel gelişimini önlemede önemlidir. Bu olgu VZV ve HSV-2 enfeksiyonları sonrası nörolojik komplikasyonlara dikkat çekmektedir.

Anahtar Kelimeler: Herpes Simpleks Virüs tip-II, Varisella Zoster Virüs, transvers miyelit, post-infeksiyöz miyelit

Resim 1.

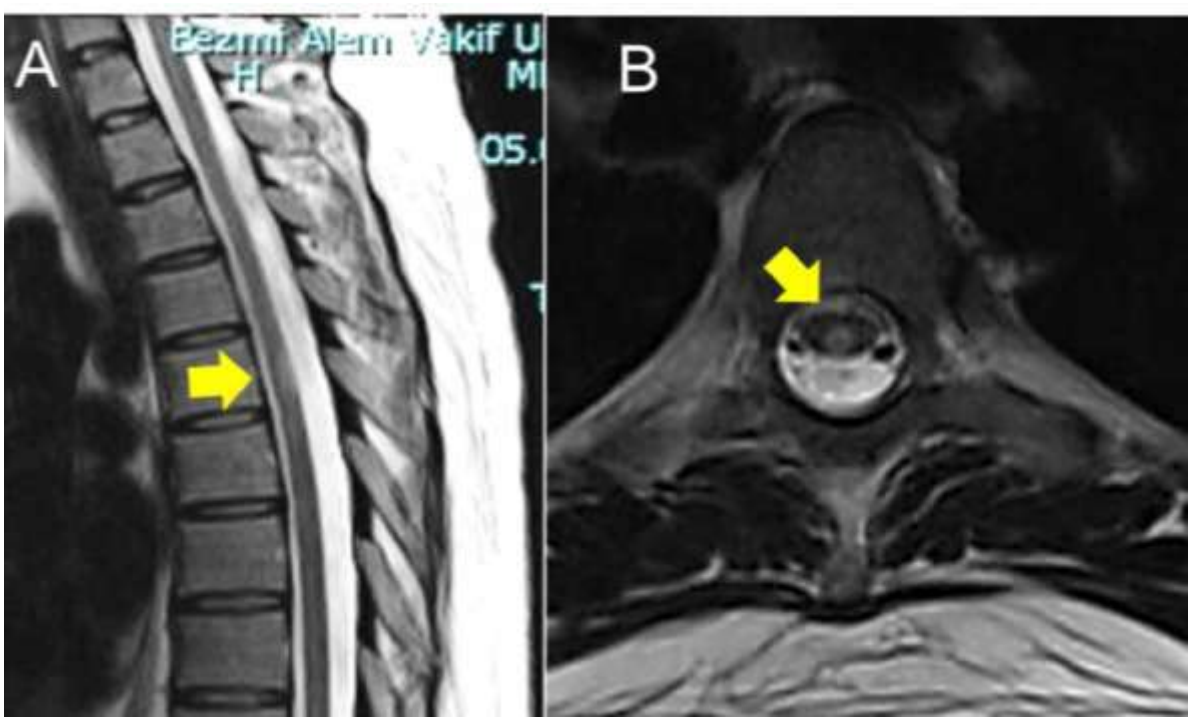

Torakal manyetik rezonans görüntüleme. Sagital (A) ve aksiyal (B) T2 ağırlıklı kesitler. T5-6 seviyesinde, medulla spinalis posteriorunda silik kontürlü, kısa segment miyelitle uyumlu hiperintens lezyon görülmektedir.

EP – 828 GENETİK OLARAK DOĞRULANMIŞ ATAKSİ-TELANJİEKTAZİ OLGUSUNDA PERİFERİK SİNİR TUTULUMU

AYNURA HEYDARLİ, FİKRET BADEMKIRAN

EGE ÜNİVERSİTESİ TIP FAKÜLTESİ NÖROLOJİ ANA BİLİM DALI, İZMİR

Giriş:
Ataksi-telanjiektazi (A-T), otozomal resesif geçişli, nadir görülen, multisistem tutulumlu bir nörodejeneratif hastalıktır. Klinik olarak ilerleyici serebellar ataksi, okülokutanöz telanjiektaziler, immün yetmezlik ve maligniteye yatkınlık ile karakterizedir. Genellikle erken çocuklukta yürüyüş dengesizliği ile başlar ve zamanla progresif motor bozukluklara yol açar.

Olgu:
Yirmi yaşında erkek hasta, anne-baba arasında akrabalık (hala-dayı çocukları) öyküsü mevcuttu. Amcasında çocukluk çağında yürüme güçlüğü gelişmiş ancak genetik tanı konmamıştı. Hasta, 1 yaşından sonra yürümeye başlamış, 2-3 yaşlarından itibaren dengesizlik, 7 yaşından itibaren konuşma bozukluğu ortaya çıkmış ve semptomlar giderek ilerlemiştir.

Pandemi sürecinde fiziksel aktivite azalmasına bağlı şikayetler artmış, alt ekstremite kas güçsüzlüğü belirginleşmiş ve bilateral düşük ayak gelişmiştir. Günümüzde destekle yürüyebilmektedir.

Nörolojik muayenede bilinç açık, koopere ve oryante, konuşması orta derece dizartrikti. Motor muayenede üst ekstremitelerde distal kaslarda hafif güç kaybı ve distonik-koreiform hareketler, alt ekstremitelerde ise belirgin güçsüzlük saptandı. Fizik muayenede her iki gözde konjonktival teleanjiektaziler mevcuttu. Hastaya tarafımızca yapılan EMG'de aksonal sensörimotor polinöropati ile uyumlu bulgular görüldü. Metabolik testler normaldi. Genetik analizde ATM (NM_000051.4) geninde homozigot c.331+5G>A varyantı tespit edildi.

Sonuç:
A-T, genetik tanı yöntemleri ile daha erken ve kesin olarak saptanabilen, ilerleyici seyirli bir hastalıktır. Bu olgu, akraba evliliği öyküsü, klinik progresyonu ve eşlik eden polinöropatisi ile A-T'nin heterojen klinik spektrumunu ortaya koymaktadır.

Anahtar Kelimeler: Ataksi, telanjiektazi, polinöropati

EP – 833 MİYODURAL KOMPLEKS MULTİPL SKLEROZ'DA BİYOBELİRTEÇ OLARAK KULLANILABİLİR Mİ?

ALPKAĞAN KALE[1], BURCU ASLANTEKİN[2], GÜLNUR ERTÜRK KALE[1], ÖMÜR KARACA[2], SİNAN SARAÇLI[3], NERMİN TEPE[1]

[1]BALIKESİR ÜNİVERSİTESİ, NÖROLOJİ ANA BİLİM DALI, BALIKESİR
[2]BALIKESİR ÜNİVERSİTESİ, ANATOMİ ANABİLİM DALI, BALIKESİR
[3]BALIKESİR ÜNİVERSİTESİ, BİYOİSTATİSTİK VE TIBBİ BİLİŞİM ANABİLİM DALI, BALIKESİR

Amaç:
Rectus capitis posterior major (RCPma) ve minor (RCPmi) ile obliquus capitis inferior kasları suboksipital üçgeni oluşturur. Bu kasların fasyaları ve spinal dura mater ile bağlantı kuran fibröz yapılar, "miyodural kompleks" olarak tanımlanmaktadır. Miyodural kompleksin fizyolojisi tam olarak açıklanamamış olsa da baş ve boyun hareketlerinde dura mater'i stabilize ettiği ve BOS akışının düzenlenmesine katkı sağladığı düşünülmektedir. Bu çalışmada, RRMS hastalarında miyodural kompleksin hacimsel ve morfolojik özelliklerinin değerlendirilmesi amaçlandı.

Materyal-Metod:
41 RRMS (9 erkek, 32 kadın) ve 36 sağlıklı kontrol (9 erkek, 27 kadın) grubunda servikal MR görüntülerinde ITK-SNAP 4.4.0 yazılımı ve manuel segmentasyon yöntemi ile suboksipital kasların ve oksiputo-atlantal cisternanın hacimleri ölçüldü. Spinodural açı, C0–C1 ve C1–C2 dura mater uzunlukları MicroDICOM Viewer 2024.1 ile hesaplandı. Gruplar arası ayırımda değişkenlerin katkı düzeyini belirlemek için Extreme Gradient Boosting ve SHAP analizi ile değişkenlerin etki büyüklükleri değerlendirildi.

Bulgular:
RRMS grubunun ort. yaşı 40,8±6,1, kontrol grubunun 42,0±5,9 idi. RRMS hastalarında sol tarafta daha belirgin olmak üzere bilateral RCPma hacminde hipertrofi saptandı ancak bu fark istatistiksel olarak anlamlı bulunmadı. Sol RCPma kas hacmi için AUC değeri 0,62 ve hasta grubunda en belirgin etkilenen değişken olduğu görüldü. Sol RCPma ile oksiputo-atlantal cisterna hacmi arasında pozitif korelasyon tespit edildi (r=0,454; p=0,03).

Sonuç:
RRMS ve sağlıklı kontrollerde miyodural kompleksin doğrudan ayırt edici bir biyobelirteç özelliği gösterilemedi. RCP kaslarında gözlenen hipertrofinin dura mater üzerindeki mekanik gerilimi arttırarak oksiputo-atlantal cisternada BOS akımını olumsuz etkileyebileceği düşünülmektedir. Miyodural kompleksin üç boyutlu morfometrik ölçümleri, hastalık aktivitesi yüksek RRMS olgularında potansiyel bir biyobelirteç olarak değerlendirilebilir.

Anahtar Kelimeler: Multipl skleroz, biyobelirteç, myodural kompleks, prognoz, manuel segmentasyon

İstatistik tablo 1

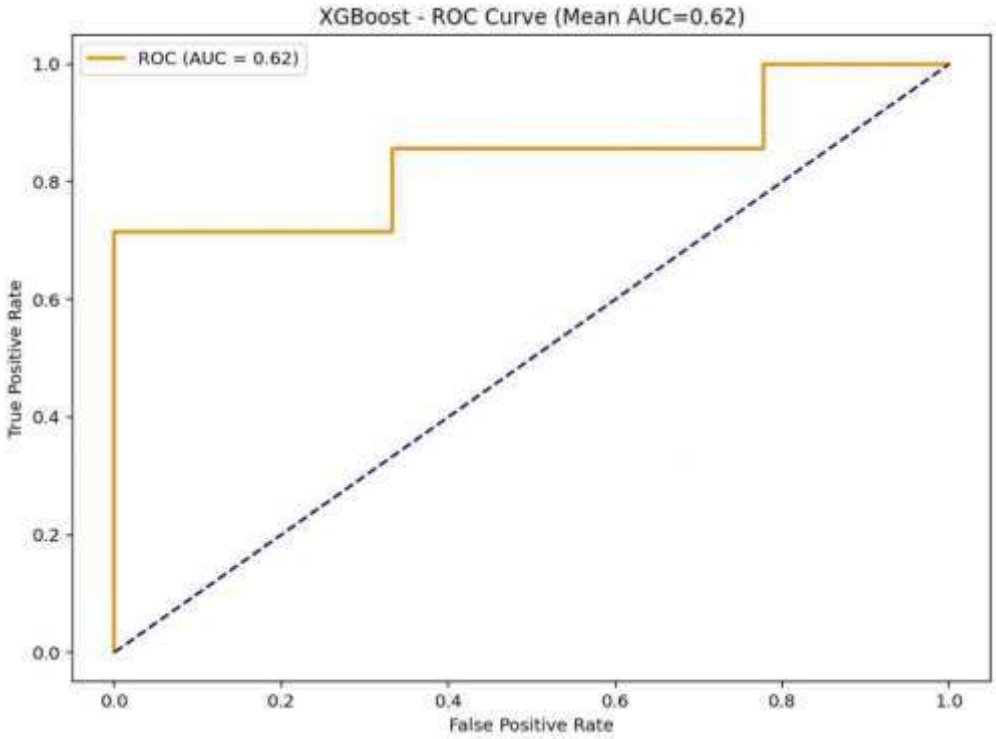

İstatistik tablo 2

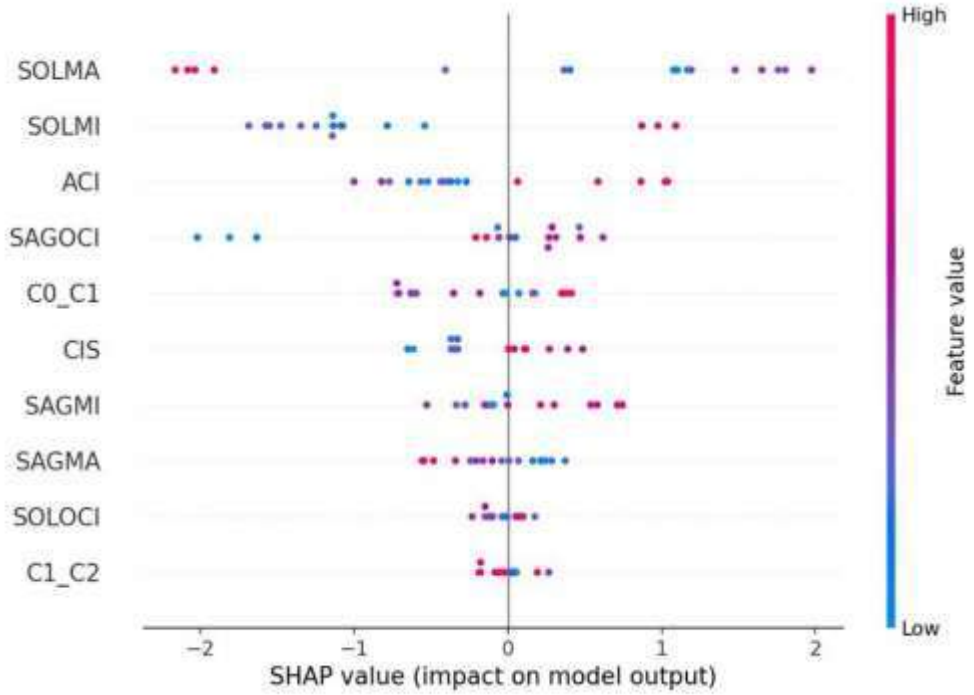

AuthorToEditor: Multipl Skleroz'da myodural kompleks çalışılması ve manuel segmentasyon kullanılması nedeniyle çalışmamızın ilk olduğunu düşünüyoruz, daha fazla hasta grubuyla çalışıldığında hangi sonuçları alacağımıza dair katılımcılara özgün bir konu ve fikir sunacağımızı düşünüyoruz.

EP – 835 PROGRESİF AFAZİDEN DEMANSA YOLCULUK

FİGEN BAKICI, PINAR İLKEM EMEKSİZ, ALARA ÇETİN, ŞAFAK ORHAN, MUSTAFA ÜLKER, FÜSUN MAYDA DOMAÇ

SAĞLIK BİLİMLERİ ÜNİVERSİTESİ, ERENKÖY RUH VE SİNİR HASTALIKLARI EĞİTİM VE ARAŞTIRMA HASTANESİ, NÖROLOJİ ANABİLİM DALI, İSTANBUL

Amaç:
Primer progresif afazi (PPA), dil becerilerinin ilerleyici şekilde bozulduğu nörolojik bir sendromdur. Progresyonu frontotemporal demans (FTD) veya Alzheimer hastalığının (AH) farklı alt tipleri ile ilişkilendirilmektedir. PPA'lar yavaş ilerleyici seyrettiklerinde erken dönemlerde muayene bulgularını ve alt tiplerini saptamak zordur. Bu zorluklar epidemiyolojik verilerin yetersizliği ile sonuçlanmaktadır.

Olgu:
Demans polikliniğimize konuşma zorluğu ve unutkanlık şikayetleriyle getirilen, ilk muayene edildiklerinde yaşları 55 ve 65 olan ikisi kadın; yaşları 60, 63 ve 68 olan üçü erkek olmak üzere 5 PPA ön tanılı hastanın süreci irdelenmiştir. Anamnezde hastalardan birinin psikiyatrik tanılar ile 5 yıl, diğerinin ise alkol ile ilişkili konuşma bozukluğu tanıları ile izlendiği öğrenilmiştir. Nörolojik, nöropsikolojik, nöroradyolojik değerlendirmeler sonrası 2 hasta logopenik, 1 hasta akıcı-semantik, 2 hasta ise tutuk PPA alt tipi olarak değerlendirilmiştir. Progresyonda 2 hastanın AH yönüne, diğerlerinin ise FTD yönüne evrildiği düşünülmüştür.

Tartışma:
Tarihsel farkındalık sürecinde progresif afazinin alt tip tanı kriterleri tanımlanmış olsa da hastaların seyrinde bu alt tip sınırları, belirlenemeyen alt tiplerin varlığı, muayene yöntemlerininin ayrıntılandırma ihtiyacı, non-invaziv görüntüleme incelemelerinin tanıya katkısı halen tartışılmaktadır. Sunumumuzda bu süreçte PPA ve alt tiplerin tanımlanmasında takip edilen muayene bulguları, sözel testlere dayanan değerlendirme zorlukları ve hataları, beyin-PET bulgularının tanıya katkısı tartışılmış; planlanan epidemiyolojik çalışmalarımız için ek anahtarlar sunulmuştur.

Anahtar Kelimeler: Afazi, Alzheimer hastalığı, amnezi, frontotemporal demans

EP – 838 MONOKÜLER AURA İLE BAŞVURAN CADASIL VAKASI: TİPİK BİR HASTALIKTA ATİPİK BİR SUNUM

FATMA BÜŞRA ÜLKER, YİĞİT CAN GÜLDİKEN, SELMA AKSOY

ÇANAKKALE ON SEKİZ MART ÜNİVERSİTESİ, ÇANAKKALE

CADASIL, 19. kromozomdaki NOTCH3 geninde mutasyon sonucu ortaya çıkan herediter otozomal dominant, klinikte geçici iskemik atak, subkortikal iskemik olaylar, auralı migren, psikiyatrik bulgular, erken başlangıçlı demans olmak üzere nörolojik ve psikiyatrik bulgular ile karşımıza çıkan küçük damar hastalığıdır. 30 yaş erkek hasta yarım saat kadar süren tek gözde görme kaybı sonrası başlayan migrenöz baş ağrısı şikayeti ile polikliniğimize başvuruyor. Hastanın hikayesinde 5 senedir epizodik auralı migren tanısı olup, babada trombofili ve annede migren var. Hastanın vizüel aurada karakter değişimi mevcuttu; parlak ışık çakmalar yerine monoküler bulanık görme, geçici görme kaybı tarifledi. Yapılan nörolojik muayene olağan olup, göz hastalıklarına konsülte edildi göz dibi bakısı normaldi. Acil nöropatolojiler açısından beyin bt ve difüzyon mrg çekildi t2 flairde yaşla uyumsuz beyaz cevherde yaygın hiperintensiteler görüldü. Olası amarurosis fugaks açısından beyin+karotis arter bt anjio istendi herhangi bir intrakraniyal/ekstrakraniyal darlık saptanmadı. Klinik görüntülerle birlikte değerlendirildiğinde CADASIL açısından şüphe uyandırdı radyolojiden yorum alındı: Pons santralinde, bilateral temporal, parietal, frontal bölgede periventriküler bant tarzında hiperintensiteler şeklinde olup CADASİL'i destekledi. Hastaya sekonder inme profilaksisi açısından asetilsalisilik asit başlandı. Tanı doğrulanması için genetiğe yönlendirildi, NOTCH3 geninde heterozigot mutasyon saptandı ailesi genetik danışmanlık açısından yönlendirildi. Literatürde migren, CADASIL'in yaklaşık %70–%75'inde ilk semptom olup, inme/ geçici iskemik atak %50–%80 hastada bildirilmiştir. Klinik seyir 30 yaş civarı migren, 40-60 yaşlarında serebrovasküler olaylar ve duygudurum bozuklukları, 50-60 yaşlarında demans ile seyreder. Özellikle erken yaşlarda ortaya çıkan serebrovasküler olaylarda ayırıcı tanıda düşünülmelidir. Bu vaka klasik migren auralarından farklı olarak monoküler olması nedenli atipik bir klinikle gelen hastalarda klinisyenlerin ayırıcı tanıda CADASIL olgusunu düşünmesi gerektiğini vurgulamaktadır.

Anahtar Kelimeler: Serebral, otozomal dominant, arteriopati, subkortikal infarktlar ve lökoensefalopati

Periventriküler bant tarzında hiperintensite

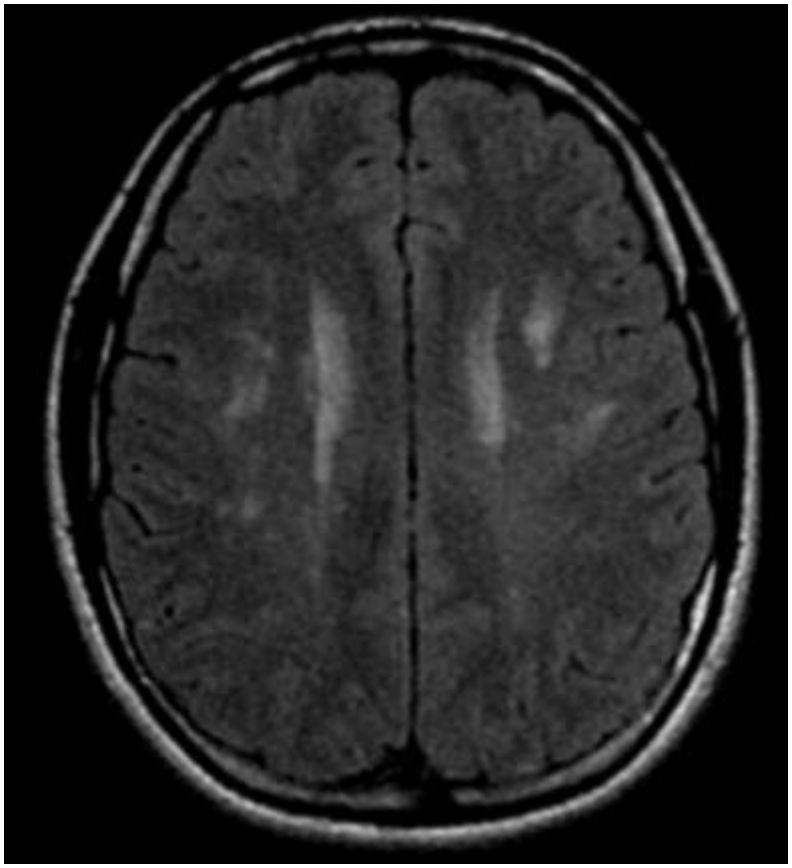

Temporal lob ve ponsta hiperintensite

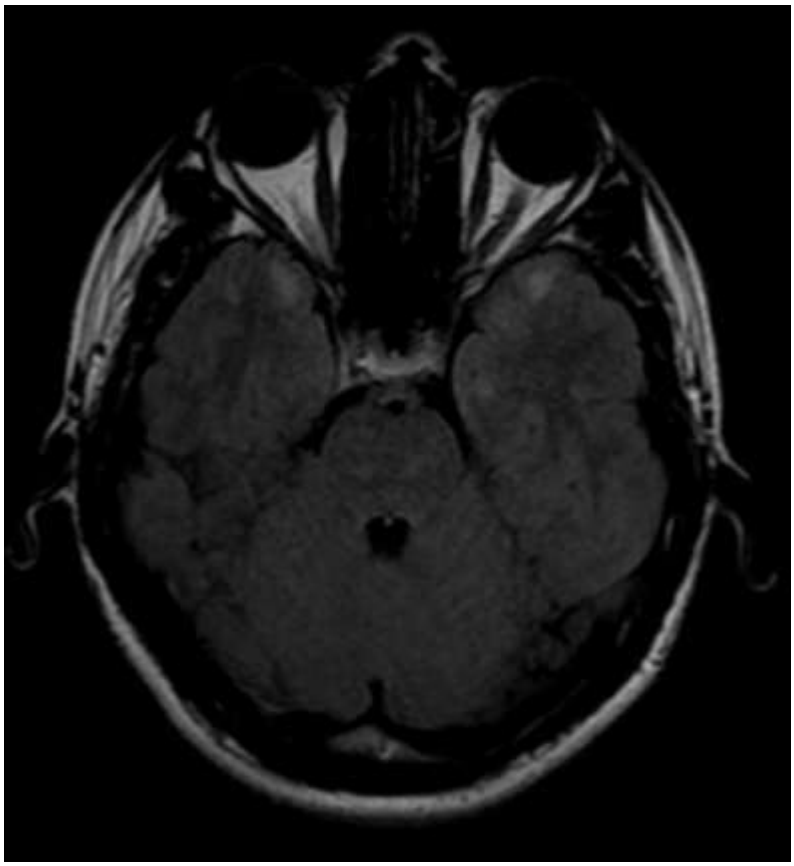

EP – 840 MİYASTENİ GRAVES İLE TAKİPLİ AZOTİOPURİNE BAĞLI ERİTEMA NODOZUM GELİŞEN HASTA

RÜMEYSA YILDIZ[1], KÜBRA IŞIK[1], PELİN ERTOP DOĞAN[2], ULUFER ÇELEBİ[1], MUSTAFA AÇIKGÖZ[1], ESRA ACIMAN DEMİREL[1], HÜSEYİN TUĞRUL ATASOY[1]

[1]ZONGULDAK BÜLENT ECEVİT ÜNİVERSİTESİ, TIP FAKÜLTESİ, NÖROLOJİ ANABİLİM DALI
[2]ZONGULDAK BÜLENT ECEVİT ÜNİVERSİTESİ, TIP FAKÜLTESİ, DERMATOLOJİ ANABİLİM DALI

Giriş:
Myastenia gravis (MG), nöromüsküler kavşağı tutan çeşitli otoantikorlarla ilişkili bir otoimmün hastalıktır (1). Piridostigmin semptomatik tedavide daha çok etkin iken, kortikosteroidler, azatiopurin, mikofenolat mofetil, metotreksat, rituksimab gibi immünsüpresif ajanlar tedavinin önemli kısmını oluşturur (2). Eritema nodosum (EN) klasik olarak bilateral genellikle bacak ekstansör yüzde görülen hassas, eritematöz nodüllerle karakterize olup Azatioprin (AZA) aşırı duyarlılığında da görülebilen immün aralıcılı reaksiyondur (3,4). Biz de MG hastamızda AZA kullanımı sonrası gelişen EN vakası sunuyoruz.

Olgu:
Jenaralize MG tanısı ile takip ettiğimiz 72 yaş kadın hasta, yedi gündür olan bilateral pretibial bölgede morumsu nodüler ve papüler lezyonlarla başvurdu. Daha önce steroid ve intravenöz immünglobulin ile remisyona girmeyen hastaya 1,5 ay önce azatioprin başlanmıştı. Azatioprin yavaş bir şekilde titre edilirken AZA dozu 25 mg 2x1'den sabah 50 mg'a çıkıldıktan beş gün sonra lezyonlar ortaya çıktı.Rutin biyokimya testlerinde PLT 803 10^3/µL (öncesi 424 10^3/µL) bulundu. Hasta dermatolojiye danışıldı. Ön tanıda AZA hipersensitivitesi olarak görülebilen sweet sendrumu, eritema nodosum düşünüldü. Biyopsi ile EN tanısı konuldu. Azatioprin kesilip mikofenalat mofetil başlandı. Bir hafta sonra lezyonlar tamamen geriledi. Hasta şu anda mikofenolat mofetil 1000 mg/gün ile remisyonda takip ediliyor.

Sonuç-Tartışma:
EN klasik olarak bilateral genellikle bacak ekstansör yüzde görülen panikülit türüdür (3). AZA aşırı duyarlılığında Sweet sendromu, EN ve akut jeneralize ekzantematöz püstüloz gibi immün reaksiyonlar görülür. Bu reaksiyonlar doz bağımlı veya bağımsız olabilir. Hayati tehdit edici anafilaktoid reaksiyonları önlemek için biyopsi ile doğrulama ve ilacın kesilmesi şarttır (5).Biz de MG hastalığında AZA'nın oldukça yaygın kullanılan bir ilaç olması nedeni ile dikkat edilmesi gerektiğini vurgulamak için sunmak istedik.

Anahtar Kelimeler: Myastenia gravis, Azatioprin, Eritema nodosum

Bilateral pretibial bölgede morumsu nodüler ve papüler lezyonlar



Ekstansör yüz



EP – 841 BEYİN METASTAZLI HASTADA RADYOTERAPİYE SEKONDER ÖDEM İLE GELİŞEN STATUS EPİLEPTİKUS OLGUSU

ELZEM TUĞLA, DİLARA MERMİ DİBEK, AYÇA ÖZKUL

BAŞAKŞEHİR ÇAM VE SAKURA ŞEHİR HASTANESİ, NÖROLOJİ KLİNİĞİ, İSTANBUL

Giriş:
Beyin metastazları, sistemik malignitelerin %10-30'unda görülmektedir. En sık beyin metastazı yapan primer tümörlerden biri akciğer kanseridir. Metastatik lezyonlara bağlı gelişen peritümoral ödem, epileptik nöbetlerin başlıca nedenlerinden biridir. Bu olguda, beyin metastazı nedeniyle radyoterapi (RT) uygulanan bir akciğer kanseri hastasında, RT'ye sekonder gelişen ödemin status epileptikusa yol açması sunulmaktadır.

Olgu:
Elli beş yaşında erkek hasta, bilinen küçük hücreli dışı az diferansiye akciğer karsinomu ve sağ frontoparietal bölgede iki adet beyin metastazı mevcuttu. Nöbet öyküsü nedeniyle levetirasetam 1000 mg/gün tedavisi altında nöbetsiz izlemdeydi. Beyin metastazına yönelik yapılan radyoterapinin 2.gününde bilinç etkilenimi ve nöbet gelişimi sonrası status epileptikus tanısı ile nöroloji yoğun bakım ünitesine yatırıldı. Kranial görüntülemesinde ödem etkisinin arttığı gözlendi. Deksametazon başlandı, levetirasetam ve valproik asit tedavisi ardından midazolam infüzyonu eklendi. EEG incelemesinde sağ hemisfer ve orta hat bölgelerinde zemin yavaşlaması, sağ frontotemporal bölgede sporadik keskin dalga aktiviteleri izlendi. Antiödem tedavi, ikili nöbet önleyici ilaç ve sedasyon ardından olayın 12. gününde ekstube edilen hastada stabil izlemin birinci haftasında radyoterapi tamamlandı.

Tartışma:
Beyin metastazı varlığında radyoterapiye bağlı ödem, nöbet eşiklerini düşürerek status epileptikus gibi hayatı tehdit eden komplikasyonlara yol açabilir. Bu olguda, RT sonrası ödemin artması ile birlikte kontrol altına alınamayan nöbetler gelişmiş, yoğun antiepileptik ve antiödem tedavi ile status epileptikus kliniği düzelerek hasta ekstube edilmiştir. Kranial tümörler epilepsi etyolojisinde yer alırken radyoterapi sonrası gelişen ödemin de nörolojik komplikasyonlara neden olabileceği unutulmamalıdır. Bu tür hastaların takibinde, status epileptikus gibi acil tabloların hızlı tanı ve müdahale ile yönetilmesi hayati önem taşır. Olgumuz, ileri evre onkolojik hastalarda multidisipliner yaklaşımın önemini vurgulamaktadır.

Anahtar Kelimeler: Nöro-onkoloji, Radyoterapi, Status epileptikus

EP – 842 ERİŞKİN YAŞTA TANI KOYULAN OLDUKÇA NADİR BİR GENETİK NÖRODEJENERATİF HASTALIK *C19OFR12 MUTASYONLU DEMİR BİRİKİMLİ NÖRODEJENERASYON TİP 4* (NBIA4)

ALPKAĞAN KALE, İDRİS ŞEVKİ KÖKEN

BALIKESİR ÜNİVERSİTESİ, NÖROLOJİ ANA BİLİM DALI, BALIKESİR

Amaç:
NBIA4, ilerleyici spastik parapleji, parkinsonizm ve psikiyatrik semptomlarla karakterize nörodejeneratif bir hastalıktır. Literatürde, NBIA-4 ile ilgili çok az sayıda ailesel vaka yer almaktadır. Nadir görülen bu sendromun kliniğini ve tanısal yaklaşımı gözden geçirmeyi amaçlıyoruz.

Materyal-Metod:
Genetik inceleme, WES yöntemiyle; varyant sınıflandırmaları CentroMD-ACMG'ye göre yapılmıştır. Hastalık taraması OMIM'den sağlanmış, ayırıcı tanı ve hastalıkla ilişkili radyolojik bulguların değerlendirilmesi amacıyla kontrastlı-beyin MR çekilmiştir.

Bulgular:
23 yaş kadın, yürüme ve yutma güçlüğü şikayetleriyle başvurdu. Öyküsünde 10 yaşındayken sık düşmelerin başladığı, 5 yıldır ilerleyici konuşma ve yutma güçlüğünün yanısıra bilişsel açıdan gerilemesinin olduğu ilave olarak 2 yıldır idrar-gaita inkontinansı geliştiği, yatağa bağımlı olduğu öğrenildi. Nörolojik muayenede mental retardasyon, dizartri, belirgin spastisite-rijidite ile alt ekstremite güçsüzlüğü (3/5), bilateral ellerde istirahat-kinetik tremoru, Babinski bulgusu saptandı. Ek hastalığı-ilaç kullanımı yoktu. Kontrastlı-beyin MR görüntülemesinde her iki globus pallidus-substantia nigrada simetrik yerleşimli T2A hipointens sinyal değişiklikleri ve SWI sekansda aynı alanlarda paramanyetik madde birikimine sekonder sinyal kaybı(kaplan gözü)izlendi. MRG bulguları NBIA spektrum hastalığını düşündürdü ve sistemik nedenleri dışlamak için yapılan geniş laboratuvar testleri, amonyak, demir-transferrin ve bakır-seruloplazmin normaldi. EMG nöropati ile uyumluydu. İki teyzesinin iki kızında (16 -17 yaş), kızkardeşinde (15 yaş) benzer yakınmalar vardı. Klinik ve radyolojik bulgularının yanısıra aile öyküsünün de desteklemesi nedeniyle, kalıtsal nörodejeneratif sendroma yönelik genetik analiz yapıldı, C19orf12 gen mutasyonu saptandı. NBIA4 tanısı konuldu. Hastalığa yönelik küratif tedavinin bulunmaması nedeniyle semptomatik ilaçlar rehabilitasyonla birlikte kullanıldı.

Sonuç:
NBIA4, NBIA spektrum-bozukluklarının nadir görülen bir tipidir. Bu spektrum bozukluklarında nörolojik belirtiler birbirine benzer; ancak doğru tanıyı koymak için kraniyal-MR bulguları ve genetik testler göz önünde bulundurulmalıdır.

Anahtar Kelimeler: Demir Birikimli Nörodejenerasyon Tip 4, genetik, C19ofr12 mutasyonu, nadir kalıtsal hastalıklar, kaplan gözü

Kaplan gözü (Tiger eye) bulgusu, T2 ve SWI sekanslarda izlendi.

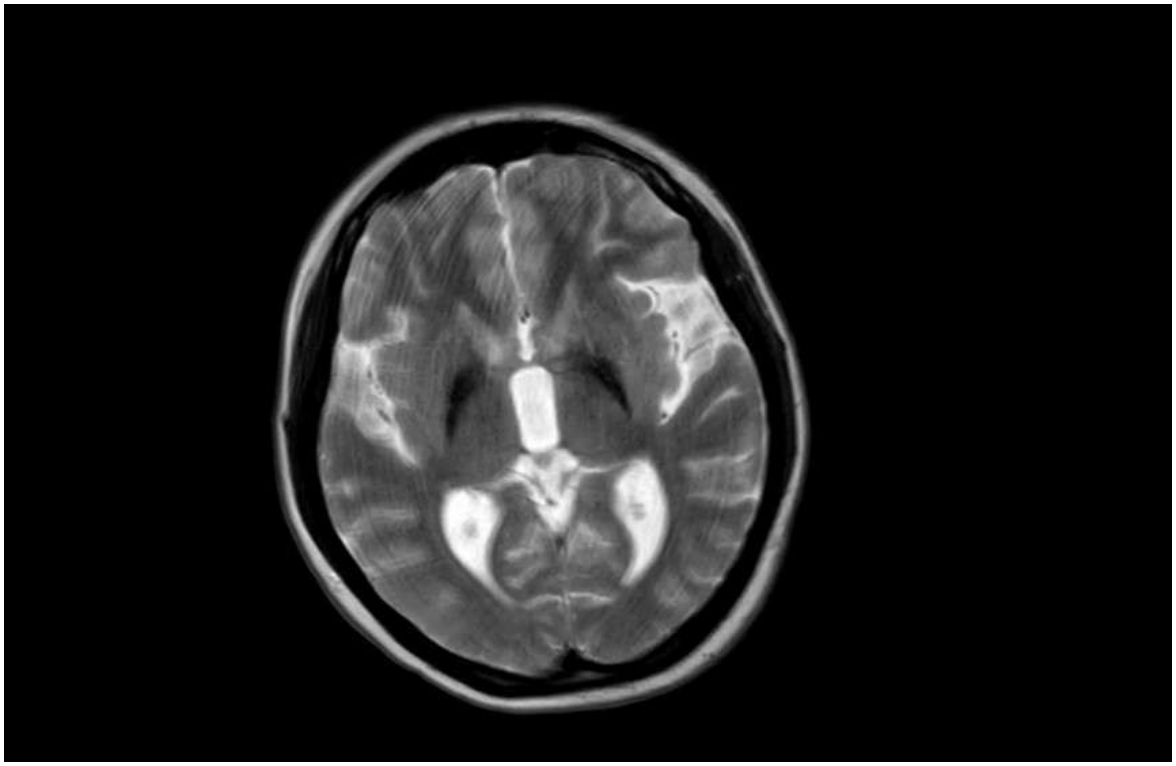

Kaplan gözü (Tiger eye) bulgusu, T2 ve SWI sekanslarda izlendi.

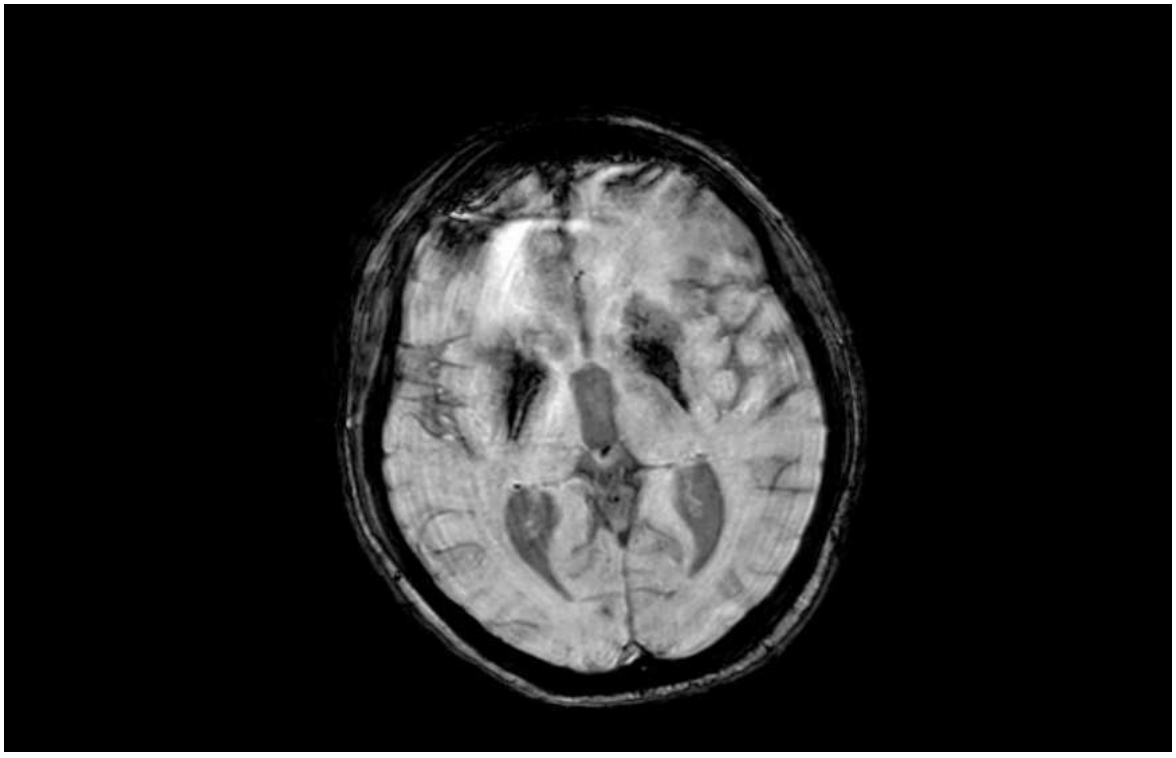

EP – 844 PERCHERON ARTER İNFARKTI İLE KARIŞAN WERNİCKE ENSEFALOPATİSİ OLGUSU

ECE ZEYNEP GÜVEN, EMİRHAN BÜYÜKÇAPAR, TAHİR KURTULUŞ YOLDAŞ

ANKARA BİLKENT ŞEHİR HASTANESİ

Amaç:
Wernicke ensefalopatisi, oftalmopleji, ataksi, konfüzyon triadı ile karakterize akut bir nörolojik durumdur. Bu hastalık, öncelikle periferik ve merkezi sinir sistemlerini etkileyen tiamin eksikliğinden kaynaklanır. Wernicke ensefalopatisi çoğunlukla kronik alkolizm nedeniyle tiamin eksikliği olan kişileri etkilese de, yetersiz beslenme, hiperemezis gravidarum, uzun süreli parenteral beslenme, maligniteler, immün yetmezlik sendromları, karaciğer hastalığı, hipertiroidizm ve şiddetli anoreksiya nervoza gibi çeşitli diğer nedenler de vardır.

Posterior serebral sirkülasyonun nadir bir varyantı olan percheron arter paramedian talamus ve mezensefalonu besler, oklüzyonlarında bu bölgelerde bilateral infarktlar görülebilir.

Bu olguda percheron arter infarktı olarak yaklaşılan bir hastanın wernicke ensefalopatisi tanısı alması sunulacaktır.

Materyal-Metod:
40 yaşında kadın hasta dizartri, baş dönmesi, dengesizlik ve çift görme şikayetleri ile başvurdu. Şiddetli dengesizlik nedeniyle son günlerde düşme öyküsünün olduğu öğrenildi.

Bulgular:
Yapılan nörolojik muayenede bilateral 6. kraniyal sinir felci ve pozisyon duyusunda C şeklinde yatmasına sebep olacak kadar derin kayıp saptanan hastaya kontrastlı kraniyal magnetik rezonans görüntüleme (MRG), beyin karotis bilgisayarlı tomografi anjiyografi (BTA) planlandı. Hastanın çekilen MRG tetkikinde bilateral talamik T2 FLAIR hiperintensiteleri görülmesi üzerine percheron arter iskemisi olarak yaklaşılarak etiyoloji araştırmak üzere tetkikleri planlandı. Anamnez derinleştirildiğinde hastanın kronik alkolizm öyküsü olduğu öğrenildi. Hastaya santral görüntüleme, anamnez ve klinik bulgularla doğrultusunda wernicke ensefalopatisi tanısı konularak tiamin tedavisi başlandı.

Sonuç:
Wernicke ensefalopatisi ve percheron arter infarktı MRG bulguları ve klinik prezentasyonları ile benzerlik gösterebilir, anamnezde mutlaka kronik alkolizm netleştirilmeli wernicke ensefalopatisi de akılda bulundurulmalıdır. Kronik alkolizme bağlı wernickelerde ataksi hem serebellar hem duyusal olduğundan daha ileri düzeyde olduğu gözlenmiştir.

Anahtar Kelimeler: Wernicke, percheron, tiamin

EP – 845 SİGARA İÇMENİN İNME BAŞLANGIÇ YAŞI, BDNF VE AMPK ÜZERİNE ETKİSİ

ESRA DOĞRU HUZMELİ[1], İLKAY TUĞÇE KÖSE[1], İREM NUR USLUER[1], TUĞBA ÇALIŞIR[2], TAŞKIN DUMAN[2], SERDAR DOĞAN[3], NİLÜFER CETİSLİ KORKMAZ[4]

[1]ESRA DOĞRU-HÜZMELİ İSTANBUL GEDİK ÜNİVERSİTESİ, SAĞLIK BİLİMLERİ FAKÜLTESİ, FİZYOTERAPİ VE REHABİLİTASYON BÖLÜMÜ, İSTANBUL, TÜRKİYE
[2]İLKAY TUĞÇE KÖSE İSTANBUL GEDİK ÜNİVERSİTESİ, SAĞLIK BİLİMLERİ FAKÜLTESİ, FİZYOTERAPİ VE REHABİLİTASYON BÖLÜMÜ, İSTANBUL, TÜRKİYE
[3]İREM NUR USLUER İSTANBUL GEDİK ÜNİVERSİTESİ, SAĞLIK BİLİMLERİ FAKÜLTESİ, FİZYOTERAPİ VE REHABİLİTASYON BÖLÜMÜ, İSTANBUL, TÜRKİYE
[4]TUĞBA ÇALIŞIR HATAY MUSTAFA KEMAL ÜNİVERSİTESİ, TAYFUR ATA SÖKMEN TIP FAKÜLTESİ, NÖROLOJİ ANABİLİM DALI, HATAY, TÜRKİYE
[5]TAŞKIN DUMAN HATAY MUSTAFA KEMAL ÜNİVERSİTESİ, TAYFUR ATA SÖKMEN TIP FAKÜLTESİ, NÖROLOJİ ANABİLİM DALI, HATAY, TÜRKİYE
[6]SERDAR DOĞAN ANTALYA DEVLET HASTANESİ, BİYOKİMYA AD, ANTALYA, TÜRKİYE
[7]NİLÜFER ÇETİŞLİ-KORKMAZ PAMUKKALE ÜNİVERSİTESİ, FİZYOTERAPİ VE REHABİLİTASYON FAKÜLTESİ, DENİZLİ, TÜRKİYE

Amaç:
Sigara kullanımı, inme için önemli bir risk faktörüdür ve vasküler disfonksiyon, oksidatif stres ile nörobiyolojik değişiklikler üzerinden etkilerini göstermektedir. Bu çalışma, sigara kullanımının inme başlangıç yaşı, kas kuvveti, serum beyin kaynaklı nörotrofik faktör (BDNF) düzeyleri, adenosine monophosphate ile aktive edilmiş protein kinaz (AMPK) aktivitesi ve vücut kitle indeksi (VKİ) üzerindeki etkilerini incelemeyi amaçlamaktadır.

Yöntem:
Hatay Mustafa Kemal Üniversitesi'nde yürütülen kesitsel çalışmaya 24 inme hastası (9 sigara içen, 15 içmeyen) dahil edilmiştir. Katılımcıların sosyodemografik özellikleri kaydedilmiş, üst ekstremite kas kuvveti değerlendirilmiş ve venöz kan örneklerinden ELISA yöntemiyle BDNF ile AMPK düzeyleri ölçülmüştür. Ayrıca VKİ değerleri hesaplanmıştır.

Bulgular:
Sigara içen hastaların inme başlangıç yaşı, sigara kullanmayanlara göre daha düşük bulunmuştur. Bu grupta üst ekstremite kas kuvveti de anlamlı olarak daha yüksek saptanmıştır ($p<0,05$). Serum BDNF düzeyi sigara içenlerde daha düşük olmasına rağmen fark istatistiksel olarak anlamlı değildir ($p>0,05$). AMPK düzeylerinde gruplar arasında anlamlı fark saptanmamıştır ($p>0,05$). VKİ değerleri sigara içmeyenlerde daha yüksek bulunmuştur ($p>0,05$). Cohen's d incelendiğinde, VKİ için orta düzeyde ($d=0,49$), BDNF ($d=-0,22$) ve AMPK için ise küçük veya ihmal edilebilir düzeyde etki gözlenmiştir.

Sonuç:
Sigara kullanımı yalnızca bir risk faktörü değil, aynı zamanda inme başlangıç yaşını da düşürmektedir. Obezite inme için bilinen bir risk faktörü olsa da, sigara kullanımının daha erken ve güçlü etkili olduğu görülmektedir. Bulgular, sigaranın sadece klasik kardiyovasküler mekanizmalar değil, nörobiyolojik ve metabolik yollar üzerinden de inme gelişimine katkıda bulunabileceğini göstermektedir. Daha geniş örneklemli, uzunlamasına çalışmalarla sigara kullanımının BDNF ve AMPK düzeylerine etkisinin araştırılması önemlidir.

Anahtar Kelimeler: Sigara kullanımı, İnme başlangıç yaşı, BDNF, AMPK, VKİ

EP – 846 ÜREMİYE BAĞLI İSTEMSİZ HAREKET BOZUKLUĞU OLGU SUNUMU

NESRİN USTAOĞLU, ÇAĞLA ŞİŞMAN, UFUK EMRE TOPRAK, GÜLSEN BABACAN YILDIZ

İSTANBUL EĞİTİM VE ARAŞTIRMA HASTANESİ, NÖROLOJİ ANA BİLİM DALI

Kore, vücudun belli bir bölgesinden diğer alanlara yayılım gösterebilen, kısa süreli, irregüler istem dışı hareket bozukluğudur. Hareketler yüzde, ekstremitelerde, gövde veya boyun dahil olmak üzere vücudun herhangi bir bölümünü içerebilir. Metabolik nedenler başta olmak üzere farklı etiyolojik nedenlere bağlı gelişebilir.Nadiren üremiye sekonder görülmektedir. Biz de bu yazıda akut böbrek yetmezliği, üremi tablosuna sekonder gelişen ve tedavi sonrasında gerileyen bir akut kore olgusunu sunmak istedik.

Böbrek fonksiyon bozukluğu; ensefalopati, bilişsel işlev bozukluğu, periferik ve otonom nöropatiler gibi çeşitli sinir sistemi hastalıklarına yol açabilir. Hareket bozuklukları ise oldukça nadir görülen tablolardır. Özellikle diabete bağlı üremi durumlarında artmış üremik toksinler inhibitör ve eksitatör aminoasitler arasındaki dengenin bozulmasına ve özellikle metabolik olarak yüksek enerji ihtiyacı olan bazal çekirdeklerde ödem ve fonksiyon kaybına yol açarak kore gibi istemdışı hareket bozukluklarının ortaya çıkmasına neden olur. Olgumuzun da öz geçmişinde DM tanısı vardı ve işlem öncesi kreatin değerleri sınırdaydı. Anjiografi sonrasında gelişen kontrast madde ilişkili akut böbrek yetmezlik tablosu koreik istemsiz hareket bozukluğuna neden olmuştu.Akut gelişen koreiform istemsiz hareket bozukluklarında akut böbrek yetmezliği, üremi etyolojik nedenler arasında düşünülmeli, erken tanı ve tedavi ile durumun geri dönüşümlü olabileceği unutulmamalıdır. Diğer yandan, özellikle yaşlı diabeti olan hastalarda kontrast madde kullanılarak yapılan işlemler sırasında gelişebilecek kontrast madde ilişkili akut böbrek yetmezliği tablosu da mutlaka akılda bulundurulmalıdır.

Anahtar Kelimeler: Üremi, Koreatetoz, Hiperkinetik

EP – 851 AKUT İSKEMİK İNMEDE EKOKARDİYOGRAFİK BULGULARIN KLİNİK BELİRTEÇLER VE KISA SÜRELİ PROGNOZ İLE İLİŞKİSİ

RÜMEYSA YILDIZ, MUSTAFA AÇİKGÖZ, HÜSEYİN TUĞRUL ATASOY, ESRA ACİMAN DEMİREL, ULUFER ÇELEBİ, KÜBRA IŞIK, NAZLI GÜNDOĞAN DEMİRCİ, ÖZGE ÇAKIR NARTSOY

ZONGULDAK BÜLENT ECEVİT ÜNİVERSİTESİ, TIP FAKÜLTESİ, NÖROLOJİ ANABİLİM DALI, ZONGULDAK

Giriş:
İnme prognozunu belirleyen vasküler risk faktörlerinin yanı sıra, kardiyak fonksiyon bozuklukları ve kapak patolojileri de klinik gidişte rol oynar. Bu çalışmada, iskemik inme hastalarında Ekokardiyografik (EKO) bulgular ile klinik belirteçler ve kısa süreli prognozun ilişkisi değerlendirildi.

Yöntem:
Zonguldak Bülent Ecevit Üniversitesi Nöroloji Kliniğinde Ocak 2023–Haziran 2025 arasında izlenen 100 iskemik inme hastası retrospektif olarak incelendi. Hastaların demografik verileri ile eşlik eden hastalıkları kaydedildi. Geliş ve birinci hafta National Institutes of Health Stroke Scale (NIHSS) ve Modifiye Rankin Skalası (mRS) skorları hesaplandı. Bamford sınıflaması ile inme alt tipleri kaydedildi. Hastaların EKO kayıtları incelendi ve ejeksiyon fraksiyonu (EF), Sol Atrium Çapı (SAÇ), Sol Ventrikül Diyastol Sonu Çapı (SVDSÇ) ve kapak patolojileri kaydedildi.

Bulgular:
Hastaların ortalama yaşı 70,56 ± 11,89 olup %51'i erkekti. Hipertansiyon %74, diyabetes mellitus %48, atriyal fibrilasyon %25 oranında izlendi. EF ortalama 54,13 ± 7,09 olup %23 hastada sol ventrikül sistolik fonksiyon hafif derecede azalmıştı. Mitral yetmezlik (MY) %61, aort yetmezliği %40, triküspit yetmezliği (TY) %55 oranında saptandı. SVDSÇ 47,52 ± 5,43mm, LA 3,82 + 0,52 cm idi. SVDSÇ ile geliş NIHSS (p=0,009), ilk hafta NIHSS (p=0,018), geliş mRS (p=0,017), ilk hafta mRs (p=0,022) ve SAÇ (p=0,011) arasında anlamlı pozitif korelasyon bulundu. Geçirilmiş inme öyküsü olanlarda MY(p=0,015) daha sıktı. Kadınlarda MY (p=0,045) ve TY (p=0,029) oranları erkeklere göre daha yüksekti.

Sonuç:
İnme hastalarında kardiyak patolojiler sık olup, özellikle SVDSÇ artışı ve MY klinik skorlarla ilişkili bulunmuştur. Bu bulgular inme yönetiminde EKO değerlendirmelerinin, prognozda kritik rol oynayabileceğini göstermektedir. Ayrıca, kardiyak parametrelerin erken dönemde rutin olarak değerlendirilmesi klinik süreçleri olumlu yönde etkileyebilir.

Anahtar Kelimeler: İskemik inme, Sol Ventrikül Diyastol Sonu Çapı, Sol Atrium Çapı, Bamford sınıflaması, Modifiye Rankin Skalası, National Institutes of Health Stroke Scale (NIHSS)

EP – 857 SİSTEMİK LUPUS ERİTEMATOZUSA BAĞLI BEYİN SAPI VE SEREBELLUM TUTULUMUNDA PULSE STEROİD TEDAVİSİ İLE KLİNİK VE RADYOLOJİK İYİLEŞME

FARİD ALAKBARLI, ERDİ SÖNMEZ, AYŞE NUR KOCABAŞ

KARADENİZ TEKNİK ÜNİVERSİTESİ, NÖROLOJİ ANA BİLİM DALI, TRABZON

Giriş:
Sistemik Lupus Eritematozus (SLE), merkezi sinir tutulumu ile seyredebilen multisistemik otoimmün bağ dokusu hastalığıdır. SLE'de nadir olarak beyin sapı tutulumu gelişebilir ve ciddi morbidite ile seyredebilir.

Olgu Sunumu:
51 yaş erkek hasta acil servise akut başlangıçlı ajitasyon, yüzde kayma, yürürken zorlanma, bulantı, kusma şikayetleri ile başvurdu. Özgeçmişinde 10 yıldır takipli SLE ve cilt tutulumları vardı. Nörolojik muayenesinde pupiller dilate, sağ>sol olan pupillerde anizokori, bilateral içe ve dışa bakış kısıtlılığı, sağ ataksi saptandı. Beyin manyetik rezonans görüntülemesinde mezensefalon, pons, medulla ve serebellum bölgesini tutan T2 sekansta hiperintens lezyon izlendi. Laboratuvar tetkik ve lezyon natürü SLE tutulumu ile uygun bulundu. 5 gün boyunca 1 gr/gün olacak şekilde intravenöz pulse metilprednizolon başlandı. Tedavi sonrası klinik bulgular belirgin şekilde geriledi ve kontrol görüntülemelerde lezyon progresyonu izlendi.

Tartışma:
SLE'nin beyin sapı ve serebellum tutulumu literatürde nadir bilinen, fakat ciddi seyredebilen bir nörolojik komplikasyondur. Olgumuzda doğru tanı ve uygun agresif tedavi ile tam iyileşme sağlanmıştır. Bu durum nadir SLE nörolojik tutulumlarında doğru müdahalenin önemini ortaya koymaktadır.

Sonuç:
Bu olgu SLE'ye bağlı beyin sapı ve serebellum tutulumu gelişen hastalarda pulse steroid tedavisinin etkinliğini göstermesi açısından önemlidir. Erken tanı ve hızlı tedavi kalıcı nörolojik defisitlerin önlenmesinde kritik rol oynamaktadır.

Anahtar Kelimeler: SLE, beyin sapı, nörolojik

EP – 858 PARKİNSON HASTALARINDA DERİN BEYİN STİMÜLASYONU SONRASI BİLİŞSEL PROFİLLER: SÖZEL AKICILIK VE YÜRÜTÜCÜ İŞLEVLERE ODAKLANAN BİR KARŞILAŞTIRMA

ZEHRA YAVUZ, HALİL ONDER, AYCAN CEMİL ÜLKER, SELİM SELÇUK ÇOMOĞLU

SAĞLIK BİLİMLERİ ÜNİVERSİTESİ ETLİK ŞEHİR HASTANESİ, NÖROLOJİ KLİNİĞİ, ANKARA

Amaç:
Derin beyin stimülasyonu (DBS), Parkinson hastalığında motor semptomlarda belirgin iyileşme sağlarken, bilişsel işlevler üzerindeki etkileri tartışmalıdır. Bu çalışmada, DBS uygulanan ve yalnızca medikal tedavi alan Parkinson hastalarının nöropsikolojik performansları karşılaştırıldı.

Yöntem:
Ankara Etlik Şehir Hastanesi Nöroloji Kliniği'nde izlenen 32 bilateral STN-DBS hastası ile 24 medikal tedavi altındaki hasta kesitsel olarak değerlendirildi. Motor performans UPDRS-III, yaşam kalitesi PDQ-39, duygudurum HAM-D ve HAM-A ölçekleriyle; bilişsel işlevler ise fonetik ve semantik akıcılık, ileri–geri sayı menzili, çizgi yönü belirleme, saat çizme ve Stroop testleriyle ölçüldü. Gruplar parametrik ve non-parametrik testlerle karşılaştırıldı, yaş ve hastalık süresi için ANCOVA ile düzeltme yapıldı.

Bulgular:
Gruplar demografik açıdan benzerdi (yaş ve hastalık süresi, $p>0.05$). UPDRS-III ve PDQ-39 skorları arasında anlamlı fark gözlenmedi. DBS grubunda fonetik akıcılık ($p=0.018$) ve ileri sayı menzili ($p=0.002$) düşük, Stroop hata sayısı ise daha yüksekti ($p=0.022$). Semantik akıcılık, geri sayı menzili, çizgi yönü belirleme ve saat çizme testlerinde fark bulunmadı ($p>0.05$). DBS grubunda UPDRS-III ile semantik akıcılık ($r=-0.41$, $p=0.019$) ve saat çizme ($r=-0.39$, $p=0.024$) arasında negatif korelasyon izlendi.

Sonuç:
STN-DBS motor fayda sağlamakla birlikte, özellikle sözel akıcılık ve dikkat-yürütücü işlevlerde performans düşüşü ile ilişkilidir. Bulgular, DBS sonrası nöropsikolojik izlemin klinik pratiğe entegrasyonunun önemini vurgulamaktadır.

Anahtar Kelimeler: Parkinson hastalığı, Derin beyin stimülasyonu, Subthalamik nukleus, Nöropsikolojik değerlendirme

Şekil 1

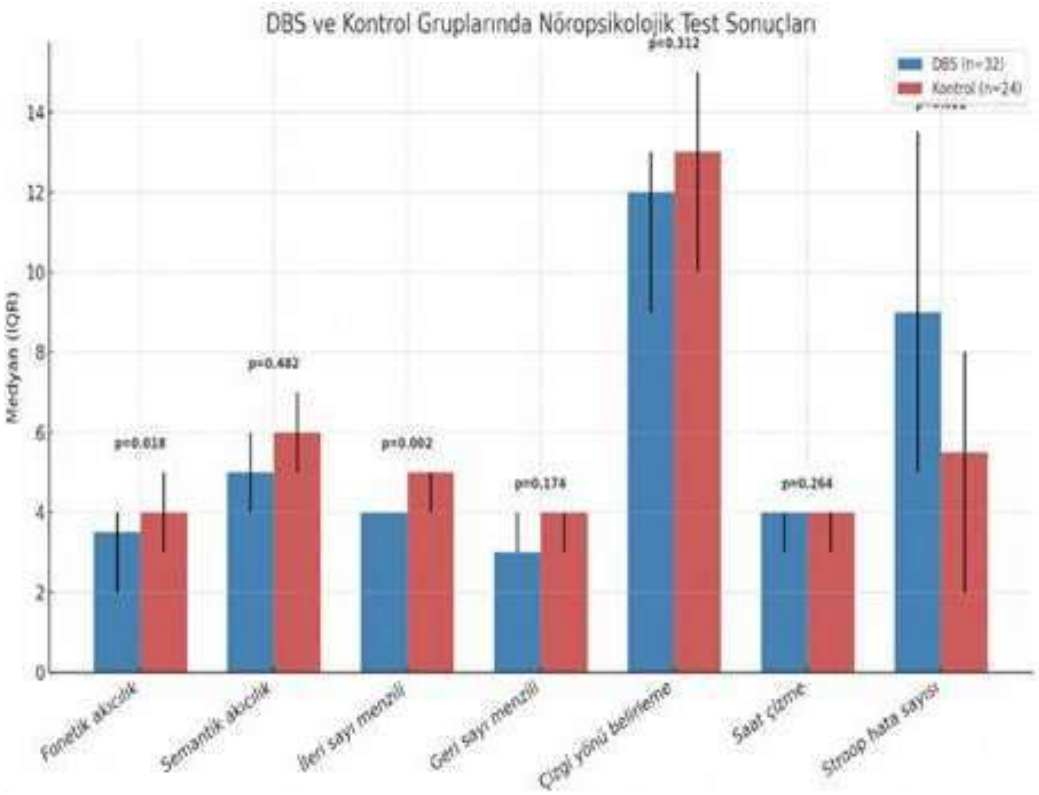

Şekil 1. *DBS ve kontrol gruplarında nöropsikolojik test sonuçları. Çubuklar medyan değerleri, hata çizgileri interkuartil aralığı (IQR) göstermektedir. Fonetik akıcılık ve ileri sayı menzili testlerinde DBS grubunun performansı daha düşük, Stroop hata sayısı ise daha yüksektir (p<0.05). Diğer testlerde gruplar arasında anlamlı fark bulunmamıştır.*

EP – 859 SUBARAKNOİD KANAMA İLE BİRLİKTE GÖRÜLEN SİNÜS VEN TROMBOZU OLGU SUNUMU

AYLİN BETÜL AÇAR, EMİNE EBRAR ÖMÜR, ÖZGE NUR ERGİN, SÜMEYYE ASA DALKIRAN, GÖKHAN EVCİLİ, SERHAN YILDIRIM, ZAHİDE YILMAZ GÜNEŞ, ZEYNEP ÜNLÜTÜRK

KOCAELİ ŞEHİR HASTANESİ, NÖROLOJİ KLİNİĞİ, KOCAELİ

Olgu:
54 yaş kadın hasta, 4 gündür olan baş ağrısı ve yeni başlayan sağ kolda güçsüzlük şikayetleri ile acil servise başvurdu. Özgeçmişinde kronik hastalık veya düzenli ilaç kullanımı yoktu ancak gebeliklerinde düşük riski öyküsünün olduğu öğrenildi. Nörolojik muayenesi doğaldı. Beyin BT'de sol silvian fissürde SAK ve sağ transvers sinüste tromboz ile uyumlu görünüm izlendi. MR venografi'de süperior sagittal sinüs ve sağ transvers sinüs tromboze izlendi. DSA'da anevrizma olmadığı, sağ transvers sinüs ve süperior sagittal sinüs'ün dolmadığı, venöz kanın Trolard ve derin kortikal venler ile sağ sigmoid sinüs'e drene olduğu izlendi. Hastaya 2x6000 iü enoksaparin başlandı. Vaskülit ve genetik incelemeleri negatif gelen hastaya üç ay süre ile varfarin verildi.

Tartışma:
SAK ile SVT birlikteliği oldukça nadir görülür. Nonanevrizmal SAK genellikle kortikal konveksiteye yerleşir ve akut kortikal SAK adını alır. Akut kortikal SAK %5 oranında görülür ve %3'ü SVT'ye bağlıdır. Bu nedenle ayırıcı tanısında SVT düşünülmelidir. SVT'ye bağlı SAK'ın olası mekanizmasında venöz hemorajik parankimal enfarktların subaraknoid aralığa rüptürü veya venöz hipertansiyonu takiben venlerin dilatasyonuyla frajil kortikal venlerin rüptürü bulunmaktadır. Baş ağrısı, fokal nörolojik defisit ve nöbetler SVT'de görülebilir. İntrakraniyal enfeksiyonlar, inflamatuvar hastalıklar, kalıtsal trombofili, OKS kullanımı, gebelik ve puerperium, steroidler, nefrotik sendrom, antifosfolipit antikorlar ve kafa travması gibi hiperkoagülabilite ile ilişkili faktörler neden olabilir. SVT'ye bağlı kortikal SAK tanısı konulana kadar antikoagülan tedavi başlanmamalıdır. Tanı kesinleşince antikoagülan tedavi verilmesinin yararlı olduğu yapılan çalışmalarla gösterilmiştir.

Anahtar Kelimeler: Sinüs Ven Trombozu, Subaraknoid Kanama, Baş Ağrısı, Antikoagülasyon

Resim 1

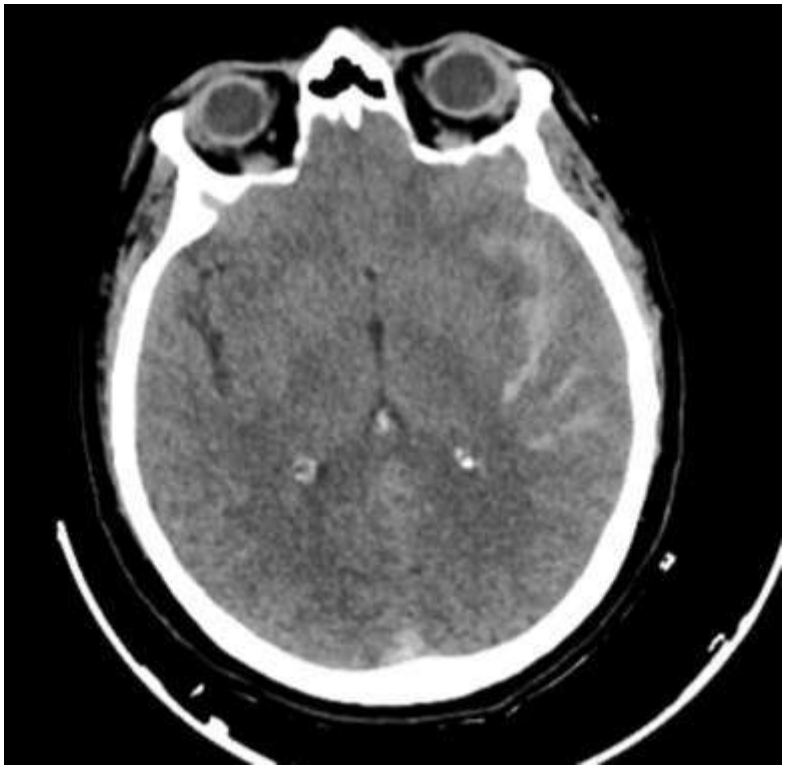

Beyin BT'de sol silvian fissürde SAK görüntüsü

Resim 2

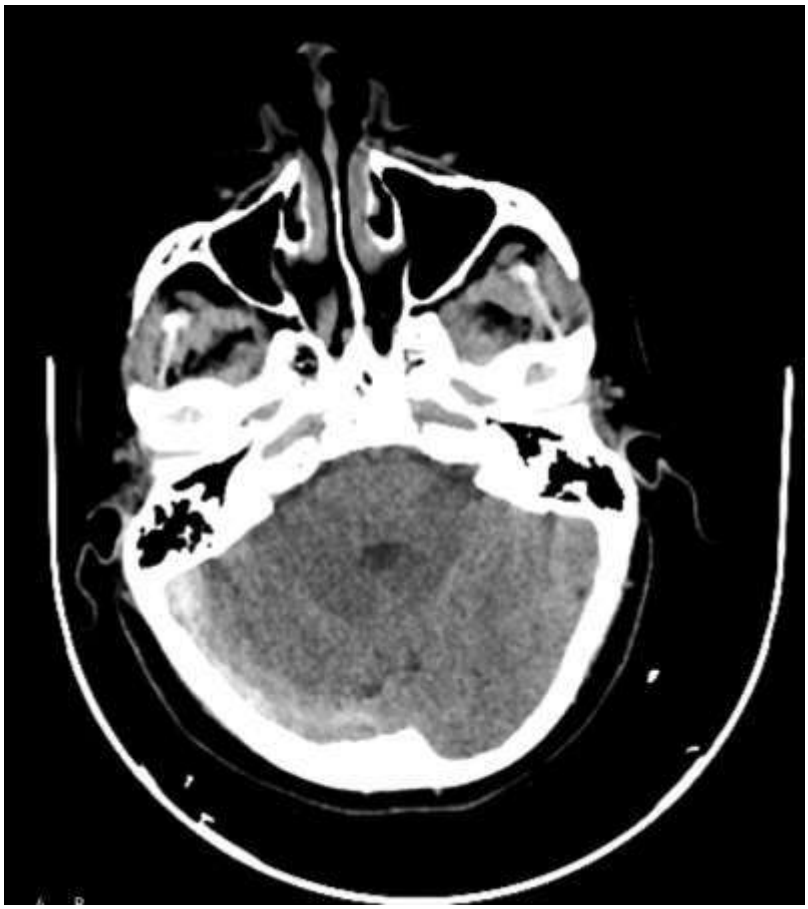

Beyin BT'de sağ transvers sinüste tromboz ile uyumlu görünüm

EP – 860 BAHARATLI GIDALAR İLE TETİKLENEN BİR REFLEKS EPİLEPSİ

BURCU CENGİ, ÖZGÜ KİZEK, AYŞE DENİZ ELMALI, FERDA USLU, NERSES BEBEK

İSTANBUL ÜNİVERSİTESİ İSTANBUL TIP FAKÜLTESİ, NÖROLOJİ ANABİLİM DALI, İSTANBUL

Giriş:

Yemek yeme eyleminin çeşitli aşamalarında ortaya çıkan, en sık fokal nöbetler şeklinde gelişen ve sıklıkla temporal bölgede epileptiform deşarjların görüldüğü nadir bir refleks epilepsi türüdür. Patofizyolojisinde tat alma, çiğneme, yutma, özofagus uyarımı, mide genişlemesi gibi uyaranların etkili olabileceği; amigdala ve temporolimbik yapıların rol oynayabileceği düşünülmektedir. En sık pirinçli, tatlı ve şekerli gıdalar ile görülür. Bu bildiride baharatlı gıdalar ile tetiklenen bir epilepsi olgusu sunulacaktır.

Olgu:

Yirmi dokuz yaşında erkek hasta, 26 yaşında başlayan, özellikle cips ve sucuk gibi baharatlı yemeklerin ardından, öncesinde kötü bir hissin geldiği, okuyamadığı, konuşamadığı, konuşulanları anlayamadığı, gözlerin sağa deviye olduğu ve sağ kolunu ekstansör postürde kaldırdığı, kasılmanın eşlik ettiği nöbetler ile başvurdu. Özgeçmişinde atriyoventriküler nodal reentran taşikardi nedenli ablasyon yapılmıştı, soygeçmişinde özellik yoktu. Haftada bir sıklıkta nöbetleri devam eden hastanın tedavisine sırasıyla levetirasetam, lakozamid ve zonisamid eklendi. Kranyal MR görüntülemesi normal, beyin pozitron emisyon tomografide her iki temporal lobda hipometabolik görünüm vardı. Video elektroensefalografi monitorizasyonda hamburger ve cips yemeyi takiben üç adet sol frontotemporal bölgeden başlayan nöbetler kaydedildi. İnteriktal dönemde temporal bölgelerde solda belirgin hafif organizasyon bozukluğu mevcuttu. Hastanın baharatlı gıdalardan uzak durması önerildi, nöbet sıklığında ve şiddettinde azalma izlenen ancak ayda iki sıklığında nöbetleri devam eden hastaya sol anterior temporal lobektomi planlandı.

Sonuç:

Yemek yeme ile tetiklenen epilepsiler, nadir görülmelerine rağmen tanı ve tedavi açısından dikkat gerektiren, yemek yeme eyleminin dışında yemeğin içeriğinin de tetikleyici olduğu refleks epilepsi türlerindendir. Baharatlı gıdalarla tetiklenmesi olgumuzun literatürde nadir bildirilmiş bir özelliğidir. Bu olguların fark edilmesi ve doğru şekilde yönetilmesi, hastaların yaşam kalitesini artırmak açısından önemlidir.

Anahtar Kelimeler: Refleks epilepsii, yemek yeme epilepsisi, baharatlı gıdalar

EEG

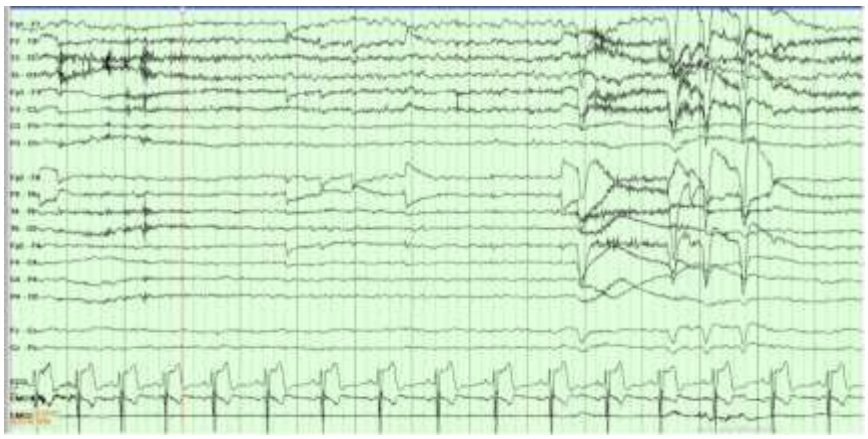

Sol frontotemporal bölge kaynaklı nöbet

EP – 863 İNSAN HERPES VİRÜSÜ 7 ENFEKSİYONUNA BAĞLI AKUT TRANSVERS MİYELİT

MERVE KARABAŞ[1], NERMİN TEPE[1], YEŞİM ALPAY ÇAĞLAR[2], ADİL AYTAÇ[3]

[1]BALIKESİR ÜNİVERSİTESİ TIP FAKÜLTESİ, NÖROLOJİ ANABİLİM DALI, BALIKESİR, TÜRKİYE
[2]BALIKESİR ÜNİVERSİTESİ TIP FAKÜLTESİ, ENFEKSİYON HASTALIKLARI VE KLİNİK MİKROBİYOLOJİ ANABİLİM DALI, BALIKESİR, TÜRKİYE
[3]BALIKESİR ÜNİVERSİTESİ TIP FAKÜLTESİ, RADYOLOJİ ANABİLİM DALI, BALIKESİR, TÜRKİYE

Amaç:
İnsan Herpes virüsü-7 (HHV-7), esas olarak immünsüpresif hastaları etkileyen nadir bir miyelit nedenidir. İmmün sistemi baskılanmış bireylerde ensefalit, akut miyeloradikülopati veya miyelite yol açabilir. Transvers miyelit (TM) şikâyetiyle başvuran kadın hastada spinal MRG'de kök tutulumu ve BOS'ta lökosit saptanmıştır. Geniş kapsamlı viral PCR panelinde HHV-7 pozitif bulunmuş ve antiviral tedavi sonrası tamamen iyileşmiştir. Sağlıklı bireylerde HHV-7'ye bağlı miyelit literatürde daha önce bildirilmediğinden paylaşılmıştır.

Giriş:
HHV-7 yaygın olarak görülen bir DNA virüsüdür. İmmün sistemi baskılanmış bireylerde akut HHV-7 enfeksiyonu; ensefalit, flask paralizi, akut miyeloradikülopati veya miyelit şeklinde ortaya çıkabilir. Akut TM, spinal kordun akut ya da subakut disfonksiyonu ile karakterizedir. İdiyopatik olarak gelişebileceği gibi, enfeksiyöz, paraneoplastik ve diğer nedenlere sekonder de gelişebilir.

Materyal ve Metod:
33 yaşında kadın hastaya üç hafta önce histerosalpingografi (HSG) yapılmış ve ampirik tetrasiklin başlanmış. Bir hafta sonra bacaklarda güçsüzlük ve idrar yapmada zorluk başlamış. NM'de paraparezi, T8 düzeyine kadar hipoestezi ve hipoaljezi, L4-L5'te vibrasyon duyusunda azalma ve MRG'de L1-L2 sinir köklerinde kontrast tutulumu vardı. GBS şüphesiyle EMG yapıldı, iğne EMG'sinde patoloji yoktu; peroneal sinirlerde F yanıtları alınamadı. BOS'da Lökositoz nedeniyle ampirik meropenem başlandı. BOS'ta viral ve bakteriyel PCR paneli çalışıldı ve HHV-7 pozitif bulundu ve ikinci lomber ponksiyon yapıldı yine HHV-7 pozitif bulundu ve gansiklovir başlandı. Tedavi sonrası BOS normalleşti, HHV-7 PCR negatifleşti. MRG'de kontrast tutulumu geriledi. Nörolojik mesane dışında tüm bulgular düzeldi.

Sonuç:
HHV-7 olguları çoğunlukla immünsüprese bireylerde görülmüş. Tanı, radyolojik bulgular ve BOS'ta PCR ile konur. TM tedavisinde kortikosteroidler, plazmaferez veya immünmodülatör ajanlar düşünülebilir. Yardımcı tedaviler arasında antiviral tedaviler yer alır. HHV-7'de antiviral etkinlik net değildir kontrollü çalışmalar yoktur, fakat gansiklovir ve IVIG sıklıkla kullanılmaktadır. BOS'ta PCR paneli yapılması, erken tanı ve tedaviye olanak sağlamış ve antiviral tedavinin erken başlanmasıyla iyileşme sağlanabilmiştir.

Anahtar Kelimeler: HHV-7, Miyelit, paraparezi

EP – 864 7 YILDIR PARKİNSON TANILI BİR HASTADA PARKİNSONİYAN TARAFTA DİSTAL TİBİA VE FİBULA FRAKTÜRÜ: OLGU SUNUMU

CANDAN CAN, BANU ÖZEN BARUT

KARTAL DR LÜTFİ KIRDAR ŞEHİR HASTANESİ, NÖROLOJİ ANA BİLİM DALI, İSTANBUL

Giriş:
Parkinson hastalarında kas-iskelet sistemiyle ilişkili patolojiler sık görülmektedir; ancak semptomatik tarafta spontan veya patolojik fraktürlerin sıklığı hakkında kısıtlı veri bulunmaktadır. Bu vakada, 7 yıldır takip ettiğimiz 57 yaşındaki kadın bir hastada, Parkinson bulgusu olan tarafta kemik fraktürü gelişmiş olup, bu olgu aracılığıyla Parkinson'da özellikle etkilenen tarafta oluşabilecek spontan fraktürlere dikkat çekilmek istenmiştir.

Olgu:
Parkinson polikliniğimizde 7 yıl boyunca tanısı konularak takip edilen hastanın ilk başlangıç şikayetleri, sağ el ve ayakta hareketlerde yavaşlamayla birlikte sağ elde titreme görülmesiydi. Nörolojik muayenesi olağan olan hastanın ekstrapiramidal sistem muayenesinde sağ kol ve bacakta bradikinezi pozitif, sağda istirahat tremoru, sağ üst ekstremitede rijidite ve yürüyüş sırasında sağ tarafta asosiye hareketlerde azalma tespit edildi. Hasta, tedavi olarak Rasajilin, Pramipeksol (3.75 mg) ve Amantadin (günde 2 kez) kullanmaktaydı. Ayrıca, mevcut hastalığının dışında osteoporoz benzeri başka bir kronik rahatsızlığı bulunmamaktadır. Laboratuvar kan değerlerinde serum kalsiyum, tiroid fonksiyon testleri, 25-OH D vitamini ve parathormon seviyeleri normal sınırlar içerisindeydi. Hastanın rutin takipleri sırasında 27 Haziran 2025 tarihinde sağ kruris distalde ağrı şikayeti gelişmesi üzerine yapılan muayene ve incelemede sağ fibula ve tibia distalinde spontane fraktür tespit edilmiştir. Hasta, Ortopedi ve Travmatoloji tarafından 8 Temmuz 2025 tarihinde opere edilmiş, plak ve vida ile internal fiksasyon gerçekleştirilmiştir.

Tartışma:
Literatürde, Parkinson hastaları için kadın cinsiyet, osteoporoz ve düşmelerin fraktür gelişimindeki risk faktörleri arasında olduğu vurgulanmaktadır. Ayrıca osteoporoza sekonder fraktürlerin daha çok femur ve kalça kemiklerini etkilediği de öne sürülmüştür. Bu vakada, 57 yaşındaki Parkinson tanılı bir kadın hastanın osteoporoz zemini olmaksızın, Parkinson semptomu olan tarafta gelişen spontan tibia kemik fraktürü konu edilmiştir.

Anahtar Kelimeler: Fraktur, osteoporoz, parkinson, spontan

EP – 871 CSF1R GENİ İLE İLİŞKİLİ ERİŞKİN BAŞLANGIÇLI LÖKOENSEFALOPATİ

AYBANİZ NASRULLAYEVA, ZAHRA HUSEYNLİ, HAŞİM GEZEGEN, ERDİ ŞAHİN, BEDİA SAMANCI, HAKAN GÜRVİT, HAŞMET HANAĞASI, BAŞAR BİLGİÇ

İSTANBUL ÜNİVERSİTESİ, İSTANBUL TIP FAKÜLTESİ, NÖROLOJİ ANABİLİM DALI, DAVRANIŞ NÖROLOJİSİ VE HAREKET BOZUKLUKLARI BİLİM DALI

Giriş:
CSF1R ilişkili lökoensefalopati CSF1R genindeki mutasyonlardan kaynaklanan nadir bir otozomal dominant lökoensefalopati olup, sıklıkla davranış değişikliği, parkinsonizm, ataksi bulguları ile karakterizedir. Bu bildirimizde, erişkin başlangıçlı iki adet lökoensefalopati olgusu sunulacaktır.

Olgu:
İlk olgumuz, beş yıl önce başlayan sinirlilik, hızlı seyreden unutkanlık ile az konuşma ve idrar kaçırma yakınmaları olan, günlük yaşam aktivitelerinde (GYA) tamamen yakınlarına bağımlı hale gelen 57 yaşında kadın, diğer olgumuz ise 3 yıl önce başlayan yürümede bozulma unutkanlık, idrar kaçırma, içe kapanma ve belirgin düşmeler eklenen 54 yaşında erkek hastaydı. İlk hastanın nörolojik muayenesinde işbirliği kısıtlılığı, tutuk konuşma, Myerson ve bilateral palmomental refleks pozitifliği, derin tendon reflekslerinde (DTR) artış, ikinci hastanın muayenesinde işbirliği kısıtlılığı, bradimimi, tutuk konuşma, Myerson ve palmomental pozitifliği, asimetrik bradikinezi ve rijidite, ideomotor ve bukko-fasyal apraksi, trunkal ataksi dikkati çekiyordu. Her iki hastanın beyin manyetik rezonans incelemesinde (MRG) periventriküler yaygın ak madde bozukluğu ve parietofrontal atrofi, BOS nörofilament hafif zincir (NfL) düzeyi yüksekti. Olguların tüm ekzom dizileme analizinde CSF1R geninde heterozigot mutasyon saptandı. İlk hasta vortioksetin ve donepezil, ikinci hasta levodopa, donepezil ve memantin tedavileri ile takibe alındı.

Tartışma ve Sonuç:
CSF1 heterozigot mutasyonu, erişkin başlangıçlı pigmente glia ve aksonal sferoidli lökoensefalopati (ALSP) ile ilişkili çok nadir görülen bir lökodistrofi türüdür. Olgularımız erişkin dönemde erken başlangıçlı demans, parkinsonizm, davranış değişiklikleri ile seyreden klinik tabloyu ortaya koymaktadır ve klinik bulgular nedeniyle ayırıcı tanıya nörodejeneratif ve sekonder süreçler girmektedir. Bu nedenle, özellikle atipik demans ve parkinsonizm olgularında, yaygın ak madde bozukluğu ve yüksek NfL varlığında CSF1R ilişkili lökoensefalopati mutlaka akılda tutulmalı ve genetik analizle doğrulanmalıdır.

Anahtar Kelimeler: CSF1, Parkinson, ataksi

EP – 873 ALZHEİMER HASTALIĞINDA YAPAY ZEKA UYGULAMALARI ÜZERİNE BİLİMSEL HARİTALAMA: BİBLİYOMETRİK BİR DEĞERLENDİRME

İLKİN İYİGÜNDOĞDU, ZEYNEP KAYA DOĞU

BAŞKENT ÜNİVERSİTESİ TIP FAKÜLTESİ, NÖROLOJİ ANABİLİM DALI, ANKARA

Amaç:
Alzheimer hastalığı (AH) ilerleyici bir nörodejeneratif hastalıktır ve yaşlı nüfusu artmaya devam ettikçe, AH vakalarının sayısı da buna paralel artmaktadır. Son yıllarda yapay zeka teknolojilerinin AH araştırmalarında hastalığın teşhisi, prognoz tahmini, görüntüleme sonuçlarının yada bilişsel test sonuçlarının değerlendirilmesi gibi alanlarla ilgili analizlerde kullanımı hızla artmaktadır. Bu çalışmada, yapay zeka teknolojilerinin AH tanı ve yönetiminde kullanımını konu alan bilimsel yayınların bibliyometrik yöntemlerle analiz edilerek alandaki araştırma eğilimlerinin, araştırma yapan ülkelerin, kurum ve yazarların belirlenmesi amaçlanmıştır.

Gereç ve Yöntem:
Web of Science Core Collection veri tabanında uygun anahtar kelimeler kullanılarak 2020-2025 yılları arasındaki yayınlar taranmıştır. Taramaya sadece İngilizce dilinde olan araştırma yazıları ve derlemeler dahil edilmiştir. Elde edilen veriler Vosviewer ve Bibliometrix (R paketi) yazılımları kullanılarak bibliyometrik yöntemlerle analiz edilmiştir. Bu alandaki araştırma eğilimleri, yayın yapılan dergiler, ülkeler, kurum ve aralarındaki işbirliği incelendi.

Bulgular:
Toplam 4041 yayın verisi tespit edilmiştir. Yayın sayısında son yıl hariç yıllar içinde artış izlenmiş olup, konuda en çok katkı sağlayan ülke Amerika Birleşik Devletleri olarak gözlenmiştir. Çalışma yayımlanan dergilerde “Frontiers in Aging Neurosccience” ilk sırada yer almaktadır. En fazla yayını olan ve atıf alan yazar Dinggang Shen olarak izlenmiştir. Ülkelerin analizinde tek merkezli çalışmaların daha fazla sayıda olduğu saptanmıştır.

Sonuç:
Elde edilen veriler AH teşhis ve takibinde yapay zeka uygulamalarının son yıllarda gelişmekte olduğunu ve öneminin arttığını vurgulamaktadır. Bu gelişmeler çoğunlukla gelişmiş ülkelerde yoğunlaşmaktadır. Yapay zeka uygulamaları özellikle makine öğrenimi teknikleri aracılığı ile hastalığın tanısal doğruluğu ve tedavi ve takip stratejileri geliştirilmesinde gelecekteki araştırmalar için umut verici ilerlemeler göstermektedir.

Anahtar Kelimeler: Alzheimer Hastalığı, bibliyometrik analiz, yapay zeka

EP – 874 STENOZ GİBİ GÖRÜNEN ANEVRİZMA: KAROTİS ARTER ANEVRİZMASI OLGU SUNUMU

SÜMEYYE ASA DALKİRAN, AYLİN BETÜL ACAR, EMİNE EBRAR ÖMÜR, ÖZGE NUR ERGİN, ZEYNEP ÜNLÜTÜRK, SERHAN YILDIRIM, ZAHİDE YILMAZ, GÖKHAN EVCİLİ

KOCAELİ ŞEHİR HASTANESİ NÖROLOJİ KLİNİĞİ

Giriş:
Karotis anevrizmaları nadir görülür ancak komplikasyon riskleri yüksektir. Hastalar ilk olarak inme ve TİA'lara ikincil olarak veya kranial sinir yetmezliği ile teşhis edilirken nadiren rüptürle karşımıza gelebilir.

Olgu:
50 yaş erkek hasta ani gelişen konuşamama, sağ kol ve bacakta güçsüzlük şikayeti ile başvurdu. Özgeçmişinde hastalık ya da ilaç kullanımı yoktu. Nörolojik muayenesinde motor afazi, sağ üst ve alt ekstremitede 4/5 kas gücü mevcuttu. Beyin BT de kanama saptanmayan hastanın BT anjiyografisinde sol MCA M2 oklüzyonu izlendi. Hasta olayın 5. saatinde mekanik trombektomi için anjioya alındı. Anjiyoda sol internal karotid arter (ICA) servikal segmentte %60 stenoza yol açan disseke lezyonla uyumlu görünüm ve MCA M2 segmentte trombüsle uyumlu görünüm izlendi. MCA M2 ye mekanik trombektomi işlemi yapıldı. İşlem sonrası mTICI3 rekanalizasyon izlendi. Kontrol görüntülerde stenoz kapanmayınca daha sonra stentleme yapılmak üzere işlem sonlandırıldı. Bir ay sonra hasta anjiyoya alındığında stenotik segmentte 12,8x7,1 mm ebatında 8,2 mm boynu olan sakküler anevrizma olduğu izlendi. İCA servikal segmente anevrizma boynunu kapsayacak şekilde 4,75x35 mm akım çevirici stent ve anevrizma içerisine 1 adet 10mmx30 cm coil yerleştirildi. İki ay sonra hasta alınan kontrol görüntülerde ICA anevrizmasının tamamen tromboze olduğu izlendi.

Tartışma:
Ekstrakranial internal karotis arter anevrizmaları nadir görülür ve tüm anevrizmaların %0,1-2'sini oluşturur. Karotis arter anevrizmalarının en sık görüldüğü bölge, özellikle bifurkasyon bölgesindeki kommon karotis arterdir. Genellikle tek taraflıdır. Bu anevrizmaların çoğu asemptomatiktir ve tesadüfen tanı almaktadır. Nadiren parafarengeal bölgede, pulsatil kitleler şeklinde prezente olabilirler. Anevrizmalar tromboze olabilir ve bu durum embolizasyon ile serebral iskemik olaylara yol açabilir. Bu olaylar geçici iskemik ataklardan (TIA) büyük iskemik olaylara kadar değişiklik gösterebilir.

Tedavide yüksek yerleşimli ve cerrahi ulaşımı zor olan anevrizmalarda endovasküler seçenek değerlendirilmelidir.

Anahtar Kelimeler: Karotis anevrizması, stenoz, inme

Sol ICA Anevrizma Coillenmesi

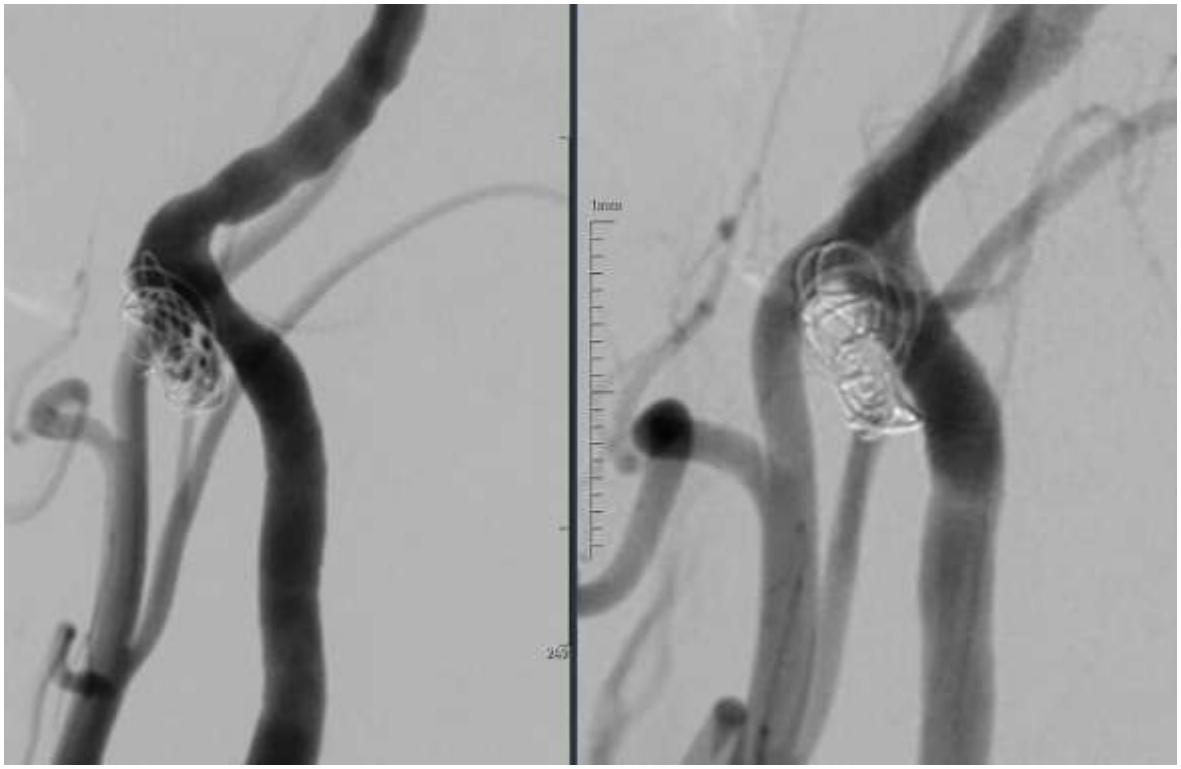

Sol ICA Stenoz/Anevrizma



Sol ICA servikal segmentte stenoz görünümü oluşturan anevrizma

EP – 875 ESANSİYEL TREMORDA BEYİN SAPI, VERMİS VOLÜMLERİYLE OTONOMİK TESTLER ARASINDAKİ İLİŞKİ

NEVİN PAZARCI, ESRA NUR KARGIN, MERVE DENİZ ÖNAL

ÜMRANİYE EĞİTİM VE ARAŞTIRMA HASTANESİ/NÖROLOJİ

Esansiyel Tremor, birden çok etyolojiye sahip, heterojen bir nörodejeneratif hastalıklar grubudur. Hastalığın klinik çeşitliliği, etyolojiye ve etkilenen yolakların derecesine bağlı olarak değişebilir.

Çalışmamızda ET hastalarında otonomik testler ile beyin sapı ve serebellum vermis volümleri arasında bir korelasyon olup olmadığını araştırdı. Otonom testler için RR interval ve sempatik deri yanıtları (SSR) kullanıldı. Beyin sapı mezensefalon, pons, bulbus ve total volümleri ile serebellum vermisi özel bir program kullanılarak volümleri hesaplandı. Hasta ve kontrol gruplarına yaş, cinsiyet olarak eşleşen 18'er ET hastası ve sağlıklı gönüllü dahil edilmiştir.

Sonuçlar:
Hasta grubu ile kontrol grupları arasında mezensefalon, pons, total beyin sapı ve vermis volümleri açısından anlamlı bir fark saptandı. Yine gruplar arasında otonomik testlerden SSR anlamlı farklılık gösterirken SSR ve beyin sapı-vermis volüm değerleri arasında bir korelasyon saptamadık.

Tartışma:
Çalışmamıza alınan gruplardan elde edilen bulgularda beyinsapı-vermis atrofisine ve sempatik sistem fonksiyon bozukluğuna yol açtığı görülmüştür. ET yaygın olarak bir motor hastalık olarak düşünülse de son zamanlarda yapılan araştırmalar, hastaların motor semptomlarının ötesinde çeşitli motor olmayan semptomlara sahip olabileceğini göstermektedir. Bu semptomlar, hastaların yaşam kalitesini ve günlük yaşam aktivitelerini etkileyebilen bilişsel, psikiyatrik, duyusal, otonomik tutulumlardır. Hastalığın patofizyolojisinde serebellar, lokus sereleus dejenerasyonu, serebello talamokortikal döngüde bozukluk, GABAerjik fonksiyonlarda azalma, bazal ganglion-serebellum bağlatılarında anormal aktivite, dopamin-nöromelanin-demirdengesi dengesinde bozukluklar yer almaktadır.

Anahtar Kelimeler: Esansiyel tremor, Otonomik testler, beyin sapı-vermis volümü

EP – 877 WEGENER GRANÜLOMATOZUNA BAĞLI TEK TARAFLI KAVERNÖZ SİNUS İNFLAMASYONU: OLGU SUNUMU

MUHAMMED ALİ GENÇASLAN, OĞUZ KAAN KÜREKLİ, İLKİN İYİGÜNDOĞDU

BAŞKENT ÜNİVERSİTESİ TIP FAKÜLTESİ, NÖROLOJİ ANABİLİM DALI, ANKARA

Giriş:
Wegener Granulomatozu (WG) üst ve alt solunum yolları ile böbreği etkileyen multisistemik granülomatoz vaskülit ile karakterize bir hastalıktır. Hastalık nadiren kavernöz sinus tutulumu ile de karşımıza çıkabilir. Bu sunumda, WG 'ye bağlı tek taraflı kavernöz sinus inflamasyonu gelişen nadir bir olgu literatür eşliğinde tartışılmıştır.

Olgu:
78 yaşında kadın hasta 15 gündür devam eden sol taraflı baş ağrısı, sol göz kapağında düşüklük ve çift görme şikayeti ile poliklinikte değerlendirildi. Özgeçmişinde koroner arter hastalığı ve geçirilmiş fasial paralizi öyküsü mevcuttu. Nörolojik muayenesinde sol göz 3. kranial sinir felci bulguları dışında diğer muayene bulguları normal saptandı. Beyin manyetik rezonans görüntülemelerinde retroorbital yağ dokuda solda belirgin inflamasyon bulguları ve sol kavernöz sinüste asimetrik intensite artışı izlendi. Etyolojiye yönelik kan, görüntüleme ve beyin omurlilik sıvısı analizleri yapıldı. Tetkiklerde c –Anca pozitifliği saptandı. Romatoloji bölümü ile konsulte edilerek metilprednizolon tablet tedavisi başlandı. Tedaviyi takiben göz hareket kısıtlılığı ve baş ağrısı şikayetlerinde gerileme gözlendi. Uygun aşılamaları takiben tedavisne siklofosfamid eklendi. Hastanın romatoloji ve nöroloji polikliniklerinde immunsupresif tedavi altında takipleri devam etmektedir.

Sonuç:
Kavernöz sinus inflamasyonu WG'nin nadir bir klinik şekli olup, erken ve uygun tedavi ile kalıcı nörolojik defisitler engellenebilir. Kavernöz sinüs sendromunun ayırıcı tanısında böyle bir hastalık sürecinin göz önünde bulundurulmasına vurgu yapmak için bu vaka sunulmuştur.

Anahtar Kelimeler: Anca ilişkili vaskülit, Kavernöz sinus, Wegener Granulomatozu

EP – 878 OCRELIZUMAB TEDAVİSİNDE WEARING-OFF FENOMENİ: SIKLIK VE ETKİLİ FAKTÖRLER

ULAŞCAN GÜNGÖR, MEHMET ALİ KILIÇ, MEHMET ILKER YON, TAHİR KURTULUŞ YOLDAŞ

ANKARA BİLKENT ŞEHİR HASTANESİ, NÖROLOJİ ANA BİLİM DALI, ANKARA

Giriş-Amaç:
Multipl skleroz (MS), özellikle genç erişkinlerde sık görülen kronik demiyelinizan bir hastalıktır. B hücrelerini hedefleyen ocrelizumab MS'te etkinliği kanıtlanmış sık kullanılan bir tedavidir. Wearing-off uygulama dozu yaklaşırken ortaya çıkan şikayetlerin artması durumudur. Bu çalışmada wearing-off sıklığını ve buna etki eden faktörleri irdelemeyi amaçladık.

Materyal-Metod:
Ankara Bilkent Şehir Hastanesinde en az bir yıldır ocrelizumab alan 21 MS hastası retrospektif incelendi. Veriler dosya,poliklinik kayıtları ve hastalarla yapılan görüşmelerden elde edildi. Yaş, cinsiyet, hastalık süresi, EDSS, MS tipi, önceki tedaviler, ocrelizumab kür sayısı, sigara kullanımı, koroner arter hastalığı ve vücut kitle indeksi kaydedildi. Ayrıca infüzyon öncesi "wearing-off" durumu ve eşlik eden yorgunluk, kognitif, duyusal, kas güçsüzlüğü, yürüme güçlüğü ve ağrı sorgulandı.

Bulgular:
Çalışmaya toplam 21 hasta dahil edilmiştir. Hastaların yaş ortalaması 43,1 ± 9,1 yıl [27, 56], Hastalık süresi ortalama 13,1 ± 6,3 yıl, EDSS ortalaması 3,8 ± 2, bulunmuştur. Ortalama okrelizumab kür sayısı 6,9 ± 4,2 dir. Hastaların %62'si kadındır. Hastaların %76,2'si relapsing-remitting MS, %23,8'i progresif tip MS'dir. Hastaların %81'i (n:17) wearing-off tarif etmektedir (%42,9 sürekli, %14,3 çoğunlukla, %23,8'ü az). Wearing-off varlığıyla hastaların demografik ve klinik özellikleri karşılaştırıldığında (yaş, cinsiyet, MS tipi, EDSS, ocrelizumab kür sayısı, yorgunluk, kognitif bozulma, duyusal semptomlar, denge problemleri, yürüme güçlüğü, kas güçsüzlüğü, mesane sorunu, ağrı, şikayetlerin başlama süresi, şikayetlerin ciddiyeti) sadece yorgunluk ile wearing-off arasında istatistiksel olarak anlamlı ilişki bulunmuştur ($p<0,001$).

Sonuç:
Bu çalışmada wearing-off sıklığı literatürde bildirilenlerden daha yüksek bulundu ve yorgunluğun tek ilişkili faktör olması dikkat çekiciydi. Bu bulgu, yorgunluğun ocrelizumab tedavisinde wearing-off şikayetlerinin yönetiminde klinik olarak öncelikli değerlendirilmesi gerektiğini düşündürmektedir.

Anahtar Kelimeler: Multiple skleroz, ocrelizumab, yorgunluk, wearing-off

EP – 884 HHV-6 İLİŞKİLİ ADEM OLGU SUNUMU

ZEYNEP SART[1], SENANUR GİRAY[1], HESNA BEKTAŞ[2]

[1]*ANKARA BİLKENT ŞEHİR HASTANESİ NÖROLOJİ KLİNİĞİ, ANKARA*
[2]*AYBÜ TIP FAKÜLTESİ; ANKARA BİLKENT ŞEHİR HASTANESİ NÖROLOJİ KLİNİĞİ, ANKARA*

Giriş:

Akut yaygın ensefalomiyelit (ADEM), multifokal beyaz cevher tutulumu ve nörolojik defisitlerle karakterize, merkezi sinir sistemi hastalığıdır. Akut ve hızla ilerleyen bir otoimmün süreçtir. Çocuklarda daha sık görülür, yetişkinlerde yoğun bakım ünitesine yatış sıklığı ve yüksek mortalite görülür. Klinik ve radyolojik bir tanıdır.

Olgu:

Kronik hastalık öyküsü olmayan yirmiiki yaşında kadın hasta halsizlik, iştahta azalma, yürüme ve konuşma güçlüğü şikayeti ile acil servise başvurdu. İki hafta önce üst solunum yolu enfeksiyonu geçirdiği, dış merkezde antibiyoterapi başlandığı öğrenildi. Acil serviste Glasgow Koma Skalasına (GKS) göre bilinç düzeyi E4M6V5, nörolojik muayenesinde bilateral üst ekstremite motor kuvveti 4+/5, bilateral alt ekstremite motor kuvveti 4/5 olarak değerlendirildi. Derin tendon refleksleri normoaktifti. Patolojik refleks ve meningeal irritasyon bulgusu saptanmadı. Beyin MRG'de periventriküler yaygın kontrastlanma gösteren bilateral demyelinizan lezyonları olan hasta; nöroloji servisine yatırıldı. Olası SSS enfeksiyonu açısından LP yapıldı. BOS incelenmesinde T.protein: 602.25 glu: 57 wbc: h görülmedi, rbc: 80, menenjit paneli negatif, sitoloji; malignite yönünden negatif, bos yayması lenfositik pleositoz olarak sonuçlandı. Belirgin enfektif patoloji saptanmadı. Pulse steroid tedavisi başlandı, tedavinin 3. gününde bilinç durumu somnole izlenen hastaya plazmaferez uygulandı. Bilinç somnole, gözlerde sola bakışta nistagmus izlendi, EEG planlandı, epileptiform anomali görüldü, levetirasetam başlandı. Bilinç durumunda gerileme izlendi, ybuya devredildi. Tekrar LP yapıldı, wbc:120 HHV-6 pozitif saptandı, gansiklovir, ampirik olarak seftriakson ve vankomisin başlandı. 7 doz plazmaferez, 10 gün yüksek doz intravenöz metilprednizolon verildi, ardından oral steroide geçildi. Kontrol eegde NKSE izlendi, tedavisine fenitoin topiramat ve lakazomid eklendi. IVIG başlandı. MR spektrokopide neoplazm lehine bulgu saptanmadı. Anti-MO Gantikor, limbik/ paraneoplastik panel negatif sonuçlandı. Endikasyon dışı Rituksimab başvurusu yapıldı, ilk dozu verildi. Kontrol görüntülemede lezyonlarda regresyon, nörolojik muayenede düzelme izlendi, FTR'ye devredildi.

Anahtar Kelimeler: ADEM, HHV-6, Rituximab, LP, demiyelinizan, enfeksiyon

MRG1

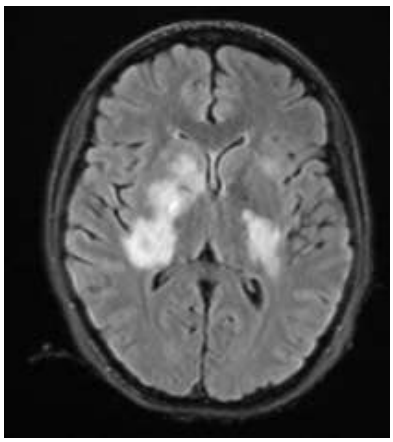

MRG2

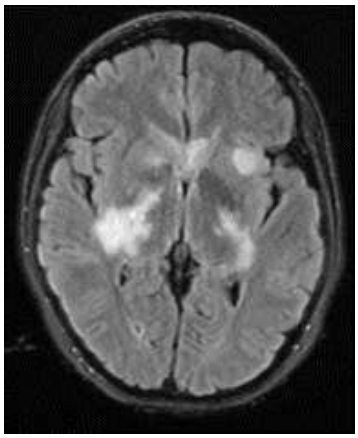

EP – 886 TANISAL ZORLUKLAR VE PRİON HASTALIKLARI: BİR CREUTZFELDT-JAKOB VAKASI

KENAN BAŞARAN, BETÜL ÇEVİK, DÜRDANE AKSOY, ORHAN SÜMBÜL, YUSUF KOÇAK, UĞUR KULU

TOKAT GOP ÜNİVERSİTESİ NÖROLOJİ ANABİLİM DALI

70 yaşında, DM tanılı, sol hemiparezi ve geçmişte iskemi öyküsü bulunan kadın hasta, sol kolda güçsüzlük artışı ve uyku sırasında istemsiz kasılmalar şikayetiyle başvurdu.

MR Bulguları:
Manyetik rezonans görüntüleme (MR) incelemesinde, konveksiye düzleminde bazal ganglionlar inferioru düzlemine kadar sol paryetooksipital loblarda, parasagital alanlarda kortikal yüzeylerde DAG serilerde hafif sinyal artışı gözlemlenmiş olup, ADC serilerde yer yer hipo-izointens sinyal kayıtları dikkat çekmiştir. Paramanyetik kontrast madde tatbiki sonrası bu düzeyde belirgin kontrastlanma saptanmamıştır (Olasılıklar: Ensefalit, otoimmün ensefalit, atipik PRES). Tümöral patolojilerin değerlendirilmesi açısından hastanın yakın takibi önerilmiş ve 3 ay sonra kontrastlı beyin MR'ı ile birlikte perfüzyon MR tetkiki yapılması planlanmıştır.

Başlangıçta ensefalit, otoimmün ensefalit ve atipik PRES gibi tanılar öne çıkmış olup, hastanın yakın takibi ve 3 ay sonrasına kontrol MR'ı planlanmıştır.

Beyin-omurilik sıvısı (BOS) analizlerinde glukoz seviyesi normal, protein yüksekliği (457 mg/dL) ve lökosit, hücre yokluğu dikkat çekmiştir. Viral ve bakteriyel menenjit paneli negatif çıkarken, otoimmün ensefalit paneli de negatif bulunmuştur.

Elektroensefalogram (EEG) incelemesinde temporoparietal disfonksiyon izlenmiş olup, ek patoloji saptanmamıştır.

Hastanın klinik seyri hızla progresif olduğundan, kontrol MR'ı erkene alınmıştır ve yeni MR bulguları, ilerleyen diffüzyon kısıtlamaları ve ventriküler dilatasyonu göstermiştir. Sonrasında, BOS Prion-QUIC testi çalışılmış ve pozitif sonuç elde edilmiştir. Bu bulgular sonrasında hastaya Creutzfeldt-Jakob hastalığı tanısı konmuştur.

Sonuç:
Creutzfeldt-Jakob hastalığında, hastaların klinik seyri ve erken MR bulguları ensefalit, menenjit, epileptik nöbet ve serebrovasküler hastalık gibi tanıları düşündürse de, nöropsikiyatrik semptomların hızlı ilerlemesi ve MR bulgularının progresif olması nedeniyle bu hastalık ayırıcı tanılar arasında yer almalıdır.

Anahtar Kelimeler: Creutzfeldt-Jakob, ensefalit, prion

EP – 887 GENÇ İSKEMİK İNME HASTALARINDA KOGNİTİF FONKSİYONLARIN DEĞERLENDİRİLMESİ

EBRU GÜNDOĞAN, HESNA BEKTAŞ

ANKARA YILDIRIM BEYAZIT ÜNİVERSİTESİ TIP FAKÜLTESİ; ANKARA BİLKENT ŞEHİR HASTANESİ NÖROLOJİ KLİNİĞİ

Amaç:
Minör iskemik inme ve geçici iskemik atak (TİA) geçiren 55 yaş altı inme hastalarında; kognitif bozukluğun araştırılması, etkilenen bilişsel fonksiyon alanlarının belirlenmesi, takiplerinde kognitif fonksiyonlardaki iyileşme olup olmadığının değerlendirilmesi planlanmıştır.

Gereç-Yöntem:
2023–2024 tarihleri prospektif çalışma olarak yapıldı. TİA ve minör inme tanısı alan, 18-55 yaş arası hastalar dahil edildi. Hastaların demografik verileri, kan tetkikleri kaydedildi. NİHSS, modifiye rankin skalası (mRS), Beck Depresyon Ölçeği, Beck Anksiyete Ölçeği, yatarken, 1. ve 3. ayda uygulandı. Kognitif değerlendirme açısından Addenbrooke Değerlendirme Bataryası-Revize (ADB-R) uygulanarak oryantasyon, kayıt, dikkat, bellek, sözel akıcılık, dil, görsel/mekansal yetenekler, algısal yetenekler ve hatırlama fonksiyonları değerlendirildi.

Bulgular:
Çalışmaya 100 hasta (60'ı minör inme, 40'ı TİA) dahil edildi. Yaş ortalaması 47,29 ± 8,40 (19-55)'ydı. Minör inme hastalarında ön sistem tutulumu daha sıktı, TİA hastalarında lezyon saptanmadı ($p<0,001$). Minör inme hastalarında 3. aydaki ortalama NİHSS ve mRS skoru, yatıştaki değerine göre düşüktü ($p < 0,05$). Minör inme ve TİA geçiren hastaların yatış anksiyete ve depresyon skorları yüksekti. Beck depresyon ölçeği 1.ay medyan değeri minör inme hastalarında, TİA geçiren hastalara göre yüksek bulundu ($p< 0,05$). Tüm hastaların yatış ADB-R skor ortalama değeri, 1.aya göre düşük saptandı. ($p < 0,05$). TİA geçiren hastalarda yatıştaki dikkat ortalama değerinin, 3.aya göre düşük olduğu tespit edildi ($p < 0,05$). Minör inme geçiren hastalarda yatıştaki bellek ortalama değeri, 1. ay ve 3. aya göre düşük saptandı ($p < 0,05$).

Sonuç:
TİA geçiren hastalarda dikkat, minör inme geçirenlerde ise bellek daha çok etkilenmektedir. İnme sonrası genç hastalarda, kognitif etkilenme açısından takip ve gerekirse kognitif rehabilitasyon açısından değerlendirme gereklidir.

Anahtar Kelimeler: Genç inme, geçici iskemik atak, minör inme, kognisyon, Addenbrooke Değerlendirme Bataryası

EP – 889 PEDİATRİK BAŞLANGIÇLI MULTİPL SKLEROZ'LU BİREYLERDE FİZİKSEL AKTİVİTE, FONKSİYONELLİK, YORGUNLUK VE YAŞAM KALİTESİ ARASINDAKİ İLİŞKİNİN İNCELENMESİ

PELİN VURAL YANÇ[1], YONCA ZENGİNLER YAZGAN[2], SERHAT GÜLER[3], SEMA SALTIK[3]

[1]İSTANBUL ÜNİVERSİTESİ-CERRAHPAŞA, LİSANSÜSTÜ EĞİTİM ENSTİTÜSÜ, FİZYOTERAPİ VE REHABİLİTASYON DOKTORA PROGRAMI, İSTANBUL; İSTANBUL MEDİPOL ÜNİVERSİTESİ, SAĞLIK BİLİMLERİ FAKÜLTESİ, FİZYOTERAPİ VE REHABİLİTASYON BÖLÜMÜ, İSTANBUL
[2]İSTANBUL ÜNİVERSİTESİ-CERRAHPAŞA, SAĞLIK BİLİMLERİ FAKÜLTESİ, FİZYOTERAPİ VE REHABİLİTASYON BÖLÜMÜ, İSTANBUL
[3]İSTANBUL ÜNİVERSİTESİ-CERRAHPAŞA, CERRAHPAŞA TIP FAKÜLTESİ, ÇOCUK NÖROLOJİSİ BİLİM DALI, İSTANBUL

Amaç:
Pediatrik başlangıçlı multipl skleroz (PBMS), yetişkin başlangıçlı MS'e kıyasla daha yüksek atak oranları ve daha erken engellilik başlangıcı ile ön plana çıkmaktadır. PBMS'li bireyler, fonksiyonel durumlarını olumsuz yönde etkileyen çeşitli semptomlar deneyimlemektedir. Sağlıklı akranlarıyla karşılaştırıldığında, PBMS'li bireylerin daha düşük fiziksel aktivite düzeyi ve yaşam kalitesine sahip oldukları, ayrıca daha fazla yorgunluk yaşadıkları bilinmektedir. Bu çalışmada, PBMS'li bireylerde fiziksel aktivite, fonksiyonel durum, yorgunluk ve yaşam kalitesi arasındaki ilişkinin incelenmesi amaçlanmaktadır.

Materyal-Metod:
Çalışmaya PBMS tanısı konmuş 21 birey (17 kadın, 4 erkek; ortalama yaş=16,80±1,43 yıl; ortalama EDSS skoru=1,42±0,79) dahil edilmiştir. Fiziksel aktivite düzeyi pedometre aracılığıyla haftalık adım sayısı ile değerlendirilmiştir. Fonksiyonellik değerlendirilmesinde Zamanlı Kalk ve Yürü Testi (ZKYT) ve 6-Dakika Yürüme Testi (6DYT); yorgunluk şiddetinin değerlendirilmesinde Yorgunluk Şiddet Ölçeği (YŞÖ); yaşam kalitesinin değerlendirilmesinde ise Pediatrik Yaşam Kalitesi Envanteri (PedsQL) kullanılmıştır.

Bulgular:
6DYT ile EDSS arasında (p=0,014, rho=-0,526) ve 6DYT ile ZKYT testi arasında (p=0,003, rho=-0,622) anlamlı negatif korelasyon saptanmıştır. Adım sayısı ile PedsQL-Çocuk toplam skoru arasında anlamlı pozitif korelasyon bulunmuştur (p=0,030, rho=0,475). Ayrıca, yorgunluk ile EDSS arasında anlamlı pozitif korelasyon (p=0,032, rho=0,470) ve yorgunluk ile PedsQL-Çocuk toplam skoru arasında anlamlı negatif korelasyon (p=0,016, rho=-0,517) olduğu tespit edilmiştir.

Sonuç:
PBMS'li bireylerin, düşük EDSS skorlarına rağmen anlamlı düzeyde yorgunluk yaşadığı ve azalmış yaşam kalitesine sahip oldukları görülmektedir. Fiziksel aktivite düzeyi, fonksiyonel durum ve yorgunluğun yaşam kalitesi üzerindeki etkileri dikkate alındığında, bu hastaların genel iyilik hâllerini desteklemek ve artırmak amacıyla yapılandırılmış egzersiz programlarının uygulanmasının gerekli olduğu düşünülmektedir.

Bu çalışma, İstanbul Üniversitesi-Cerrahpaşa Bilimsel Araştırma Projeleri Koordinasyon Birimi tarafından desteklenmiştir (Proje No: 35673).
Anahtar Kelimeler: Pediatrik Başlangıçlı Multipl Skleroz, Fiziksel Aktivite, Fonksiyonellik, Fizyoterapi ve Rehabilitasyon, Yaşam Kalitesi

EP – 890 PARKİNSON HASTALIĞINDA TEDAVİ İLİŞKİLİ UYGUNSUZ ANTİDİÜRETİK HORMON SALINIMI VE HİPONATREMİ

FİGEN BAKICI, RUMEYSANUR KÜÇÜK, İDİL TAŞDELEN, PINAR İLKEM EMEKSİZ, FÜSUN MAYDA DOMAÇ

SAĞLIK BİLİMLERİ ÜNİVERSİTESİ, ERENKÖY RUH VE SİNİR HASTALIKLARI EĞİTİM VE ARAŞTIRMA HASTANESİ, NÖROLOJİ ANABİLİM DALI, İSTANBUL

Amaç:
Yaşlı hastada hiponatremi serum sodyum düzeyinin 136 mmol/l'nin altında olduğu, kognitif ve fiziksel durumu etkileyen bir elektrolit bozukluğudur. Klinik şiddeti değişkendir; tedavi edilmezse kalıcı bozukluklar yapar. Hiponatreminin birçok sebebi vardır. Uygunsuz antidiüretik hormon salınımı sendromu (UADHSS), önemli hiponatremi sebeplerindendir. UADHSS farklı etyolojilere bağlı olmakla beraber mevcut hastalıkların medikal tedavisinde kullanılan ilaçlarla gelişebilir. İyatrojenik UADHSS geliştiren ilaç listeleri zaman zaman güncellenmektedir. Parkinson hastalığı tedavisiyle ilişkili UADHSS ve hiponatremi; nadir olgu örnekleri bildirilmiş, farkındalığı düşük bir konudur.

Olgu:
Parkinson hastalığıyla 7 yıldır dış merkezde izlenen 69 yaşındaki kadın hasta iki yıldır etyolojisi tespit edilemeyen hiponatremiyle endokrinoloji takibindeymiş. Unutkanlık ve tedaviye cevapsız parkinsonizmle tarafımıza yönlendirilen hasta günlük yaşam aktivitelerini desteksiz yapamıyordu; sağda belirgin bilateral rijidite, bilateral istirahat tremoru vardı. Dikkati dağınık, konuşma hipofonik-palilalik ve anlaşılmazdı. Kognitif testlere oryante edilemedi. Gün içinde halüsinasyonları oluyordu. Birleşik Parkinson Hastalığı Derecelendirme Ölçeği 164, Hoehn- Yahr Evre 4 olarak değerlendirildi. Sodyum 131 mmol/l olup dahili tetkiklerinde hiponatremi etyolojisi açıklanamamıştı. Hasta levodopa + karbidopa + entakapon 150mg/ 37.5mg /200mg 6x1, amantadin 100mg 3x2, pramipeksol 1.5mg akşam, karbidopa + levodopa 25mg/100mg tedavisi almaktaydı. Anamnez ve e-nabız bilgileri irdelendiğinde, hiponatremi ile parkinson tedavi doz artışlarının korele izlendi. Vasopressin düzeyi 4.26 pmol/L olup amantadin dozu azaltıldı. Doz 200mg/gün'e düşürüldüğünde hiponatremi düzeldi; hasta ev içinde günlük yaşam aktivitelerini yapabilir duruma geldi ancak diskinezileri başladı. Diskineziler için dopaminerjik tedavi değişiklikleri ve cerrahi dışı tedavi planı yapıldı.

Tartışma:
Sebebi açıklanamayan hiponatreminin; amantadin dozu azaltıldığında parkinsonizm kliniğiyle paralel düzelmesi üzerine, Parkinson hastalığı tedavisinde tedavi ilişkili UADHSS ve hiponatremi konusu tartışıldı.

Anahtar Kelimeler: Parkinson hastalığı, uygunsuz antidiüretik horman salınımı sendromu, amantadin, hiponatremi

EP – 891 PROATLANTAL İNTERSEGMENTAL ARTER VARYASYONU İLE BİRLİKTE POSTERİOR DOLAŞIM İSKEMİSİNE SEKONDER EPİLEPTİK NÖBET: OLGU SUNUMU

YİĞİT CAN GÜLDİKEN[1], AYŞENUR BAKAN[2]

[1]ÇANAKKALE ONSEKİZ MART ÜNİVERSİTESİ TIP FAKÜLTESİ, NÖROLOJİ ANABİLİM DALI, ÇANAKKALE
[2]ÇANAKKALE ONSEKİZ MART ÜNİVERSİTESİ, TIP FAKÜLTESİ, ÇANAKKALE

Amaç:
Proatlantal intersegmental arter (PIA), embriyonik dönemde kalıcı kalan nadir bir karotid–vertebrobaziler anastomozdur. Çoğunlukla insidental saptansa da posterior dolaşım iskemisi ve nadiren epileptik nöbetlerle ilişkili olabilir. Bu bildiride, jeneralize tonik-klonik nöbet ve talamik infarkt ile başvuran bir PIA olgusu sunulmaktadır.

Olgu:
Altmış dokuz yaşında kadın hasta yemek sırasında ani bilinç kaybı ve jeneralize tonik-klonik nöbet ile acil servise getirildi. GKS 4 olup entübe edildi. Acilde 3000 mg levetirasetam yükleme sonrası idame tedavisine geçildi. Takibinde bilinci hızla açıldı. Nörolojik muayenede sol hemiparezi saptandı. Başlangıç BT'si normal iken kontrol BT'de sağ talamusta infarkt görüldü. EEG'de epileptiform aktivite izlenmedi. BT anjiyografide sağ tarafta PIA varyasyonu ve bilateral vertebral arterlerde ince kalibrasyon raporlandı.

Sonuç:
PIA genellikle asemptomatik olsa da, vertebral arter anomalileriyle birlikte posterior dolaşımın hemodinamik dengesini bozarak klinik açıdan önem kazanabilir. Bu olgu, PIA'nın hem iskemik inme hem de sekonder epileptik nöbet açısından dikkate alınması gereken bir vasküler varyant olduğunu göstermektedir.

Anahtar Kelimeler: Proatlantal arter, epileptik nöbet, talamik infarkt, vasküler varyasyon

BT Anjiyografi, beyin

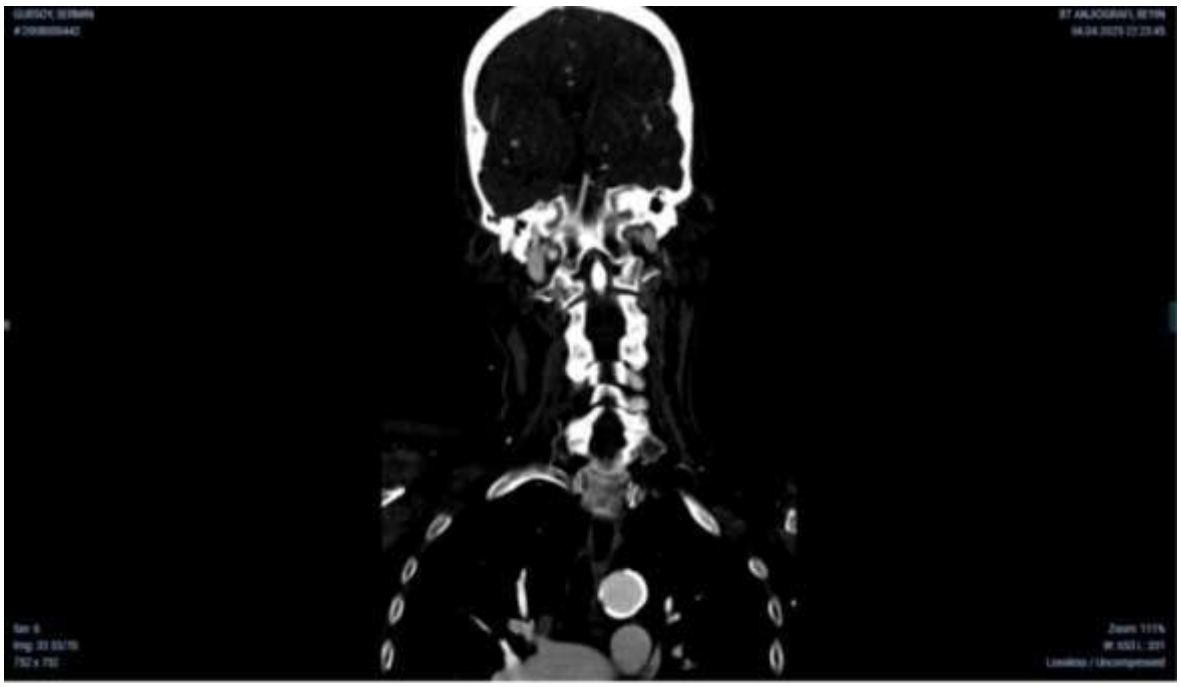

BT beyin kontrastsız

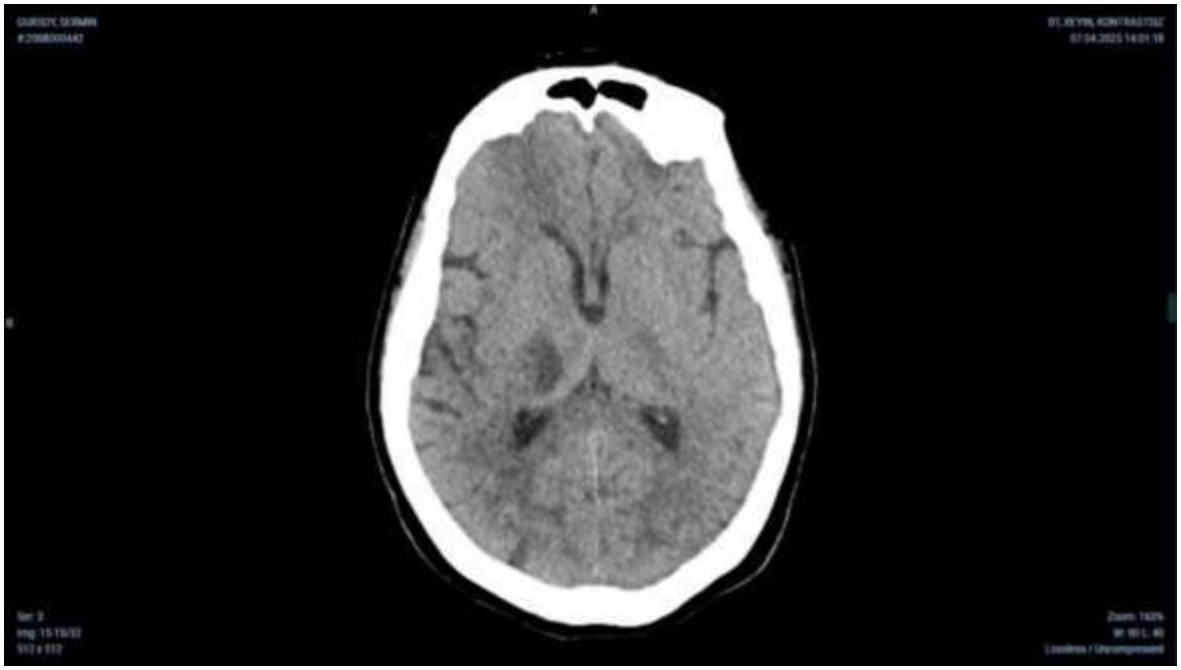

EP – 895 KARDİYOPULMONER RESUSİTASYON SONRASI HİPOKSİK BEYİN HASARI İLE TAKİP EDİLEN İKİ HASTANIN GÖRÜNTÜLEME BULGULARI

BÜŞRA DEMİR[1], BURÇAK BARAZ KAYA[1], HESNA BEKTAŞ[2]

[1]ANKARA BİLKENT ŞEHİR HASTANESİ NÖROLOJİ KLİNİĞİ
[2]ANKARA YILDIRIM BEYAZIT ÜNİVERSİTESİ TIP FAKÜLTESİ, ANKARA BİLKENT ŞEHİR HASTANESİ NÖROLOJİ KLİNİĞİ

Giriş:
Kardiyak arrest (KA) sonrası hipoksik-iskemik beyin hasarının (HIBH) nörolojik sonuçları, hafif bilişsel bozukluktan beyin ölümüne kadar çeşitlilik gösterir. Prognozu değerlendirmek için klinik bulgular, biyobelirteçler, elektrofizyoloji, beyin görüntüleme kullanılabilecek yöntemlerdendir. Nöroloji yoğun bakımımda HIBH ile takip edilen iki hastanın MRG görüntülemeleri karşılaştırmalı olarak sunulacaktır.

Olgu 1:
Bilinen rekürren iskemik serebrovasküler olay, hipertansiyon, diyabetes mellitus ve demans tanıları olan 83 yaş erkek hasta ani KA gelişmesi üzerine uygulanan kardiyopulmoner resüsitasyonun (KPR) 10.dakikasında yanıt vermiş, 11. günde çekilen kontrol difüzyon MRG'da her iki posterior periventriküler derin beyaz cevherde, korpus kallozum spleniumunda ve pons dorsal kesiminde HİBH ile uyumlu yaygın ancak çok silik difüzyon kısıtlanması, ADC değerlerinde artış izlenmiştir.

Olgu 2:
Bilinen aritmisi olan 61 yaş erkek hasta; bulantı, kusma, baş dönmesi, görme kaybı şikayetleri ile başvurusunun 16. gününde gelişen KA sonrasi uygulanan KPR'nin 10. dakikasında yanıt vermiş. 5 gün sonra çekilen kontrol difüzyon MRG'da her iki serebral hemisferde ağırlıklı olarak peri rolandik-oksipital yüzlerde kortikal yerleşimli silik flair hiperintensitesi ile birlikte izlenen difüzyon kısıtlanması ve ADC değerlerinde artış görülmüştür.

Sonuç:
ADC değerlerindeki önemli artış nedeniyle, ADC değeri hipoksik iskemik beyin hasarının sekelini saptamak için bir belirteç olarak kullanılabilir.

Anahtar Kelimeler: Hipoksik beyin, iskemik hipoksik hasar, hipoksi

Olgu 1

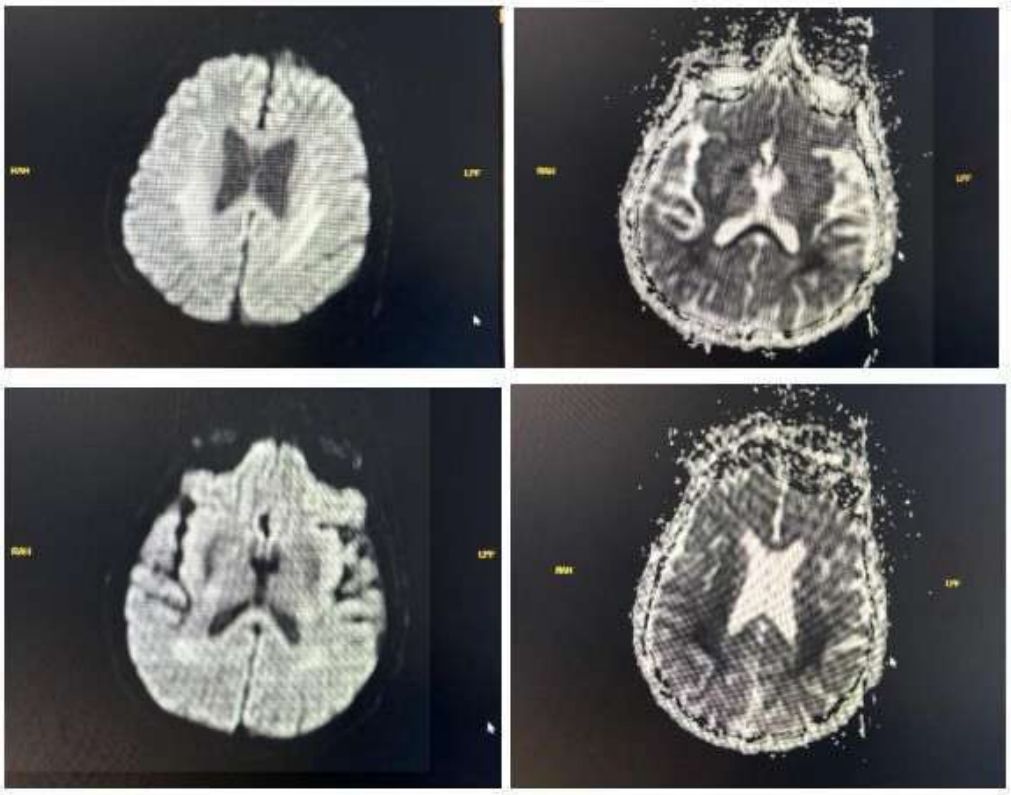

Olgu 2

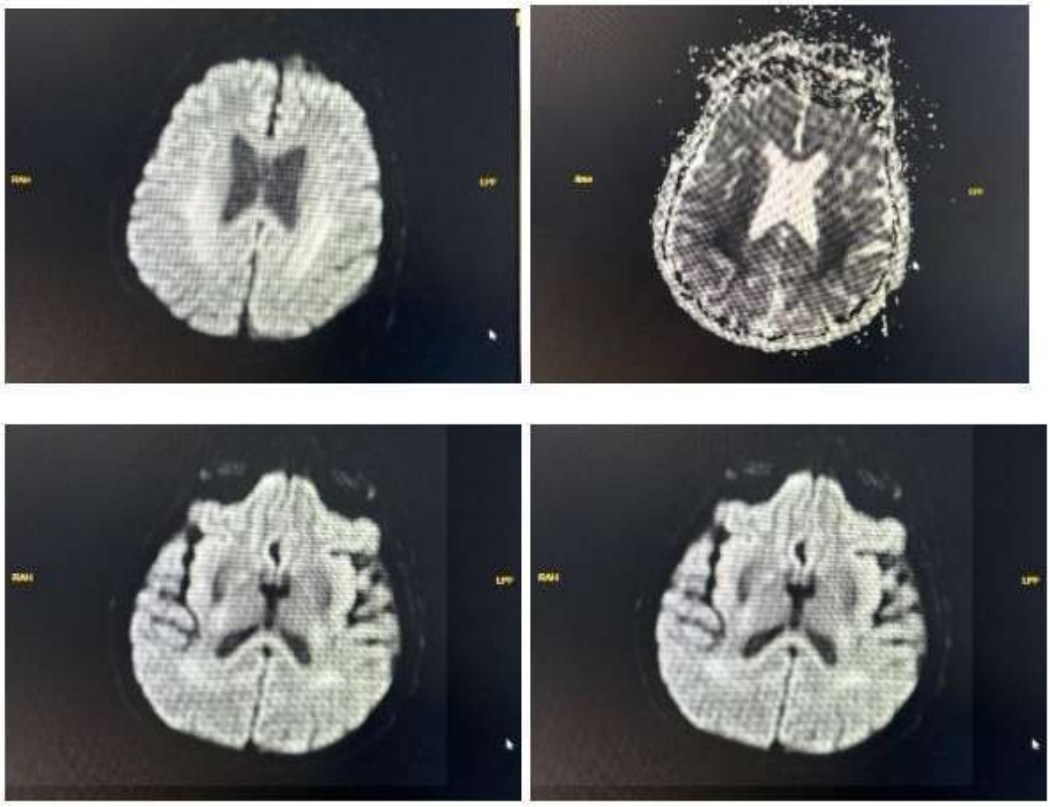

EP – 897 EPİLEPSİ HASTASINDA LEVETİRASETAM İLİŞKİLİ KUTANÖZ LÖKOSİTOKLASTİK VASKÜLİT OLGUSU

CEBRAİL DURMAZ, YAVUZ YÜCEL, MEHMET UFUK ALUÇLU, MEHMET ATEŞ

DİCLE ÜNİVERSİTESİ TIP FAKÜLTESİ, NÖROLOJİ ANA BİLİM DALI, DİYARBAKIR

Giriş:
Levetirasetam, fokal, miyoklonik veya jeneralize tonik-klonik nöbetler için kullanılabilen, genellikle iyi tolere edilebilen pirolidon türevi bir nöbet önleyici ilaçtır. Levetirasetamın yaygın yan etkileri uyku hali, yorgun hissetme ve sinirliliği içerir. Nadir yan etkiler olarak psikoz, intihar ve Stevens-Johnson sendromu veya anafilaksi gibi alerjik reaksiyonlar bildirilmiştir. Lökositoklastik vaskülit vakaların %50'sine kadar idiyopatiktir. Enfeksiyonlar ve ilaçlar sekonder lökositoklastik vaskülit için en yaygın tetikleyicilerdir.Altta yatan sistemik otoimmün hastalıklar, kronik enfeksiyonlar ve malignitelere bağlı olarak da görülebilir. Bilimsel yayınlarda bazı ilaçlar lökositoklastik vaskülit ile ilişkilendirilmiştir.

Olgu:
Daha önce JTK nöbet şikayetiyle başvuran ve 7 yıldır epilepsi tanılı ancak düzenli ilaç kullanımı olmayan hastaya polikliniğimizde 2*500 mg levetirasetam başlandıktan 3 hafta sonra alt ekstremitelerde yaygın kırmızı ve mor lekeler, döküntü şikayeti ile deri ve zührevi hastalıklar polikliniğine başvurdu. Artralji, ateş, miyalji, karın ağrısı gibi sistemik yan etkileri yoktu. Kaşıntı eşlik etmiyordu. Yapılan muayenede alt ekstremitelerde asemptomatik, kırmızı-mor palpabl purpura şeklinde lezyonlar olduğu görüldü. Enfeksiyöz parametreleri, hemogram, biyokimya ve koagülasyon değerleri normal sınırlardaydı. Vaskülit ve hepatit markerları normaldi. Malignite saptanmadı. Lezyon biyopsisi yapılan hastada patolojik olarak lökositoklastik vaskülit saptandı. Cildiye tarafından 3 haftalık oral steroid tedavisi başlanan hastanın lezyonunda gerileme görülmemesi üzerine kolşisin başlandı. 4 ay kolşisin tedavisi alan ancak lezyonları artan hastada lökositoklastik vaskülitin levetirasetama bağlı olabileceği düşünülerek tarafımızca levetirasetam kesilerek karbamazepine geçildi. Levetirasetam kesildikten 1 ay sonra yapılan kontrolde tüm lezyonların tamamen kaybolduğu görüldü.

Tartışma:
İlaç ile ilşikili lökositoklastik vaskülit beta-laktamlar, eritromisin, sülfonamitler, furosemid, allopurinol, NSAIDler, amiodaron, tiyazidler, fenitoin, valproik asit ve daha birçok ilaç ilişkili olabilmektedir. Tedavisinde dapson, steroid, kolşisin, mikofenolat mofetil kullanılabilmekle beraber tetikleyici ilacın kesilmesi elzemdir. Olgumuzda daha önce az sayıda bildirilen levetirasetam ile ilişkili kutanöz lökositoklastik vaskülit görülebileceği vurgulanmıştır.

Anahtar Kelimeler: Epilepsi, lökositoklastik vaskülit, levetirasetam

EP – 898 VERTEBRA KORPUSU VE MEDULLA SPİNALİS TUTULUMLU SPİNAL KORD İSKEMİSİ OLGUSU: ZOR BİR VAKA

YAVUZ BÜLENT DEMİR[1], ELİF HİLAL KORKMAZ[1], GÜLNÜR ERTÜRKKALE[1], ÜMMÜ SERPİL SARI[1], BAHAR YANİK KEYİK[2], ADİL AYTAÇ[2]

[1]BALIKESİR ÜNİVERSİTESİ, NÖROLOJİ ANABİLİM DALI, BALIKESİR
[2]BALIKESİR ÜNİVERSİTESİ, RADYOLOJİ ANABİLİM DALI, BALIKESİR

Ani başlangıçlı alt ekstremite güçsüzlüğü ve sfinkter disfonksiyonu gibi akut nörolojik semptomlar, acil tanı ve tedavi gerektiren geniş bir etiyolojik yelpazeye sahiptir. Spinal kord lezyonları, kalıcı nörolojik sekellere yol açabileceğinden hızlı, doğru bir ayırıcı tanı yapılmalıdır. Enfeksiyöz, otoimmun sebepler spinal kord iskemisi gibi durumlar başlıca ayırıcı tanılardır. Akut iskemik miyelopati; felç, disosiye duyusal kayıp, mesane disfonksiyonuyla karakterize akut miyelopatilerin %6'sını oluşturan nadir bir hastalıktır. Omurilik iskemisi bazen vertebra gövdesinin kemik enfarktıyla ilişkilidir. Bu bildiri, bu karmaşık süreci ele almayı amaçlamaktadır.

54 y, Erkek. Bilinen hastalığı, travma öyküsü yok. Ağrısız, ani başlayan iki bacakta güçsüzlük, idrarını hissedememe şikayetiyle nöroşirürjiye yatırılmış. İzleminde pulmoner emboli (PE) gelişmiş ve DMAH 2*0.8 sefazolin 3x2gr verilmiş. Spinal MRG T11 vertebra korpusunda, sinir kökünde, torakolomber bileşkede kaudaequina anteriorda leptomeningeal kontraslanma raporlandı. Hasta ileri tetkik için devralındı. Solunum sıkıntısı nedeniyle hastaya 100 mg alteplaz verildi. Sonrasında kas gücü sol altta 0/5'den 4/5, sağ altta 2-3/5'e iyileşti. Babinski ilgisiz, duyu kusuru yok, sağ bacakta çap ve ısı artışı, CRP 183 mg/L, ESH 45 mm/s, lökosit 10300/μL (kademeli düştü), LP normal, sitolojik bakı, viral-bakteriyel BOS ve kan taramaları negatif, Anti-MOG, BOS ACE, serum T-spot. TB testi negatif. Venöz doopler USG'de tromboflebit ve kontrol spinal MRG+C L4'de vertebra korpusunda hiperintens lezyon raporlandı. Torakoabdominal BT anjio da T9 vertebrada spinal arter izlenmedi. Omurilik iskemisi nadiren vertebra gövdesi ile ilişkilidir ve erken dönemde saptanamayabilir. Vertebra gövde iskemisi tanıyı doğrulamada kullanılabilir ama vertebranın enfeksiyöz durumlarını da düşündürdüğü için tanıyı geciktirebilir. Spinal iskemi tedavisinde trombolitik tedavisi hala tartışmalı ama olgumuz 10.Günde PE için verilen alteplaz tedavisinden belirgin fayda görmüştür.

Anahtar Kelimeler: Vertebra, iskemi, medulla, spinalis, trombolitik

EP – 906 ÇOKLU ANTİPSİKOTİKLERİN ANİ KESİLMESİ SONUCU GELİŞEN NÖROLEPTİK MALİGN SENDROM: OLGU SUNUMU

RABİA ÇAKMAK[1], BURÇAK BARAZ KAYA[1], HATİCE ZÜLAL AYKUL[1], BÜŞRA DEMİR[1], HESNA BEKTAŞ[2]

[1]*ANKARA BİLKENT ŞEHİR HASTANESİ NÖROLOJİ KLİNİĞİ*
[2]*ANKARA YILDIRIM BEYAZIT ÜNİVERSİTESİ TIP FAKÜLTESİ, ANKARA BİLKENT ŞEHİR HASTANESİ NÖROLOJİ KLİNİĞİ*

Giriş:
Nöroleptik malign sendrom (NMS), dopamin reseptör antagonisti ilaçların kullanımı veya dopaminerjik ilaçların hızla kesilmesiyle ilişkili, yaşamı tehdit eden bir sendromdur. NMS, tipik antipsikotiklerle daha sık bildirilmiştir. Klinikte mental durum değişiklikleri, ateş, rijidite ve otonomik instabilite görülür. Ayrıcı tanıda seratonin sendromu, malign hipertermi, malign katatoni, santral sinir sistemi enfeksiyonu, sıcak çarpması, toksik ensefalopatiler, yoksunluk sendromları, metabolik acil durumlar ve nonkonvülsif status epileptikus yer alır. Yüksek kreatin kinaz (CK), rabdomiyololizle uyumlu böbrek fönksiyon testleri, lökositoz ve transaminaz yüksekliği görülebilir. Pektoral rijidite nedeniyle kardiyak disritmiler ve solunum yetmezliği görülebilir. Tedavide sorumlu ajanın kesilmesi, komplikasyon yönetimi, bromokriptin mesilat ve dantrolen sodyum bulunur. Sendrom, dopaminerjik ilacın hızla kesilmesinden kaynaklanıyorsa, ilaca hızla yeniden başlanması semptomları iyileştirebilir. Biz de antipsikotik ilaçlarını ani kesmesi nedeni ile NMS ile gelen bir olgumuzu sunacağız.

Olgu Sunumu:
Bilinen Şizofreni ve mental retardasyon tanıları bulunan; diazepam, risperidol, valproat ve ketiapin kullanan, yalnız yaşayan 42 yaşında erkek hasta, evde baygın bulunması üzerine Nörololeptik Malign Sendrom ön tanısı yoğun bakıma yatırıldı. Yüksek ateş, CK, miyoglobin ve lökositozla gelen hastanın bir süredir ilaçlarını kullanmadığı öğrenildi. Gelişinde bilinci uykuya meyilli olan hastanın yaygın rijiditesi de mevcuttu. Saturasyon ve Glaskow Koma Skoru (GKS) düşüklüğü nedeniyle entübe takip edildi. Dantrolen ve amantadin tedavisi başlandı. CK yüksekliği olan hasta hidrate edildi. Takiplerinde karaciğer fonksiyon testlerinde kötüleşme olması nedeni ile dantrolen tedavisi azaltılarak kesildi. Yerine bromokriptin başlandı. Rijiditesi gerileyen, bilinç açıklığı sağlanan hasta ekstübe edildi. CK ve miyoglobin değerleri normale gelen, muayenesinde anlamlı düzelme olan hastanın bromokripitin tedavisi kesildi, hasta taburcu edildi.

Tartışma:
NMS mortalitesi yüksek olması ve geç tedavide morbitelerinin olması nedeniyle erken tanı ve tedavi gerektirir. Ateş, bilinç değişikliği ile gelen hastalarda rijidite ve dopamin antagonisti veya dopaminerjik ilaç kullanımı mevcutsa ilaç kullanımı sorgulanmalı ve ayrıcı tanıda NMS açısından değerlendirilmeli, mortal komplikasyonları nedeni ile yakın takip edilmelidir.

Anahtar Kelimeler: NMS, antipsikotik, dantrolen, bromokriptin

M.A.



EP – 907 DİYABETİK PERİFERİK NÖROPATİNİN İNFLAMASYON PARAMETRELERİ ÜZERİNE ETKİSİ

SİBEL ÇIPLAK

MALATYA TURGUT ÖZAL ÜNİVERSİTESİ TIP FAKÜLTESİ, NÖROLOJİ ANA BİLİM DALI, MALATYA

Giriş:
Diyabetik periferik nöropati (DPN), diyabet mellitusun en sık görülen mikrovasküler komplikasyonlarından biridir. DPN'nin gelişiminde kronik hiperglisemi, oksidatif stres ve mikroanjiyopati gibi mekanizmaların yanı sıra inflamatuvar süreçlerin de önemli rol oynadığı giderek daha fazla kabul görmektedir. Tam kan sayımı ve rutin biyokimya parametrelerinden kolaylıkla elde edilebilen platelet/albümin oranı (PAR), MPV/lenfosit oranı (MLR) ve MPV/trombosit oranı (MPR) gibi göstergeler inflamasyonun dolaylı belirteçleri olarak kullanılmaktadır. Bu biyobelirteçlerin, DPN'nin patofizyolojisinde yer alan inflamatuvar süreçlerle ilişkili olabileceği düşünülmektedir. Bu çalışmada, diyabetik periferik nöropati tanılı hastalarda PAR, MLR ve MPR oranlarının nöropati üzerine etkisini araştırmayı amaçladık.

Materyal-Metod:
Araştırma 01.09.2024 ile 01.09.2025 tarihleri arasında hastanemiz nöroloji kliniğinde yürütülmüştür. Araştırmaya diyabetik nöropati tanısı alan Tip2 DM ile takipli 50-80 yaş aralığında bulunan özgeçmişinde romatolojik, sistemik enfeksiyon, malignite gibi hastalıklar bulunmayan 30 hasta ve 30 kontrol olmak üzere toplam 60 hasta dahil edilmiştir. Hemogram ve biyokimya panelinden PAR, MLR, MPR, platelet ve albümin değerleri retrospektif olarak incelendi. Verilerin istatistiksel analizi SPSS 22.0 programı ile yapıldı.

Bulgular:
DPN tanılı hastalar ile kontrol grubu karşılaştırıldığında yaş ve cinsiyet açısından benzer bulunmuştur. DPN hasta grubunda albümin ve MLR oranlarının sağlam gruba göre anlamlı derecede düşük, PAR oranı anlamlı derece yüksek bulunmuştur. MPR ve platalet oranları kıyasladığında istatistiksel olarak anlamlı bir fark bulunmadığı tespit edilmiştir (Tablo 1).

Sonuç:
İnflamasyon parametrelerinin bazılarının Diyabetik periferik nöropati (DPN) tanılı hastaların seyir ve takibinde kullanılabilecek markerler olduğu göstermektedir. Ancak bu konuda daha geniş çaplı çalışmalara ihtiyaç vardır.

Anahtar Kelimeler: Diyabetik periferik nöropati, Platelet/albumin oranı, MPV/lenfosit oranı, MPV/trombosit oranı

Tablo 1: İnflamasyon Parametrelerinin Karşılaştırılması

	Hasta grup (N=30)	Sağlam Grup (N=30)	p
PAR	7,15 ± 2,648	5,79 ± 1,615	*0,029
MLR	4,18 ± 1,518	5,62 ± 2,230	*0,002
MPR	0,05 ± 0,056	0,04 ± 0,009	0,375
Platalet	275,16 ± 83,288	242,16 ± 58,878	0,119
Albumin	3,93 ± 0,469	4,19 ± 0,333	*0,032

**p<0.05 anlamlı olarak kabul edilmiştir.*

EP – 908 TETRAPLEJİK GUILLAIN-BARRÉ SENDROMLU OLGUDA GM1 VE GD1B ANTİKOR POZİTİFLİĞİ

BÜŞRANUR KAPLAN[1], AYŞE KRİSTİNA POLAT[1], SEMANUR AKSU[1], EREN KILIÇ[1], DİLCAN KOTAN[2]

[1]SB SAKARYA ÜNİVERSİTESİ TIP FAKÜLTESİ EĞİTİM VE ARAŞTIRMA HASTANESİ, NÖROLOJİ ANABİLİM DALI
[2]SAKARYA ÜNİVERSİTESİ TIP FAKÜLTESİ, NÖROLOJİ ANABİLİM DALI

Giriş:
Guillain-Barré sendromu (GBS), enfeksiyonları takiben ortaya çıkan, otoimmün kaynaklı, akut ve ilerleyici bir periferik nöropatidir. Hastalığın patogenezinde gangliozid antikorları, özellikle GM1 ve GD1b önemli rol oynamaktadır. Anti-gangliozid otoantikorlarının test edilmesi, otoimmün periferik nöropatilerin tanısında yardımcı olur veya alt tiplerin tanısını destekler. Burada, GM1 ve GD1b antikor pozitifliği olan, intravenöz immünglobuline (IVIG) dramatik klinik yanıt veren tetraplejik bir olgu sunulmuştur.

Olgu:
Yirmi yedi yaşında erkek hasta, üst solunum yolu enfeksiyonundan on gün sonra gelişen ayaklarda ağrı, uyuşma ve yürüme güçlüğü şikayetleriyle başvurdu. Nörolojik muayenede üst ve alt ekstremitelerde simetrik kas gücü kaybı ve distalde parestezi saptandı. Takibinin 3. gününde kas güçlerinin her dört ekstremitede 0-2/5 olması üzerine yoğun bakıma alındı. Elektrofizyolojik inceleme; akut dönemde F latans uzaması mevcuttu. Bel suyu analizinde protein değeri yüksek idi. Gangliozid panelinde GM1 ve GD1b antikorları pozitif saptandı. Beş günlük IVIG tedavisi sonrası alt ekstremite kas güçlerinde belirgin iyileşme görüldü. Endikasyon dışı devamında ikinci ayın sonunda kas güçleri tama yakın düzeldi.

Tartışma:
Anti-gangliozid antikorları, GBS alt tiplerinin tanısal belirteçleridir. Bu antikorların sinir yapılarına karşı otoimmün yanıtı tetiklediği ve klinik tabloyu ağırlaştırabildiği gösterilmiştir. GM1 ve GD1b antikor pozitifliğinin, IVIG'e verilen klinik yanıtı öngörmede önemli bir belirteç olduğu bildirilmektedir.

Anti-GD1b antikorları %35 oranında Miller Fisher varyantında pozitifliği bildirilmiştir. AntiGD1b pozitif olguların beşte dördünde anti GM1 pozitiftir. Bu iki antikor sıklıkla beraber görülebilse de ekstremite güçsüzlüğü olmayan olgularda daha sık tespit edilmiştir. Nitekim olgumuzda IVIG'e dramatik yanıt alınması, ataksik alt tiplerde daha sık saptanan bu iki antikorun tetraplejik seyir gösteren hastada tespit edilmesi yönüyle olgu sunulmaya değer bulunmuştur.

Anahtar Kelimeler: GBS, GM1 VE GD1B antikoru, IVIG

EP – 909 TÜBERKÜLOZ SPONDİLODİSKİTİ OLGU SUNUMU

NESRİN USTAOĞLU, NAGEHAN DİDEM SARI, OKAN TÜRK, UFUK EMRE TOPRAK, GÜLSEN BABACAN YILDIZ

İSTANBUL EĞİTİM ARAŞTIRMA HASTANESİ, NÖROLOJİ ANA BİLİM DALI

Tüberkülozun ekstrapulmoner tutulumu yaklaşık %10–20 oranında görülürken osteoartiküler tutulum tüm olgularının %1-5'ni oluşturmaktadır. Tüberküloz spondilodiskit, primer enfeksiyon veya latent tüberkülozun aktivasyonuna bağlı gelişebilir. Klinik bulgular sıklıkla sırt-bel ağrısı ile başlamakta, zamanla paravertebral apse, omurilik basısına bağlı nörolojik defisitler gelişebilmektedir. Bu yazıda, nörolojik bulgularla başvuran tüberküloz spondilodiskit tanısı alan olgumuzu sunmak, tanı ve tedavi sürecini tartışmak istedik.

Bacaklarda güçsüzlük şikayeti ile başvuran 31 yaş erkek hasta, şikayetlerinin yaklaşık 1 ay önce sırt ağrısı ve bacaklarda güçsüzlük ile başladığı son 3 gün içinde güçsüzlüğün belirgin artması üzerine yürüyemediğini ifade etmekte idi. Öz geçmişinde özellik saptanmadı. Nörolojik muayenesinde, bilateral alt ekstremiteler kas gücü 1/5, T11 seviye veren duyu kusuru, bilateral babinski ve klonus pozitif, alt ekstremitelerde DTR hiperaktif, idrar inkontinansı mevcuttu. Rutin tetiklerinde CRP ve Sedimantasyon yükseliği saptandı. Kontrastlı spinal MRI'da T10 vertebra korpusta patolojik fraktür hattıyla spinal kord basısı,T4-T9-T12 vertebra korpuslarında kontrast tutan lezyonlar saptandı. Akut kord basısı nedeniyle total laminektomi yapıldı. Eksizyonel biyopside, nekrotizan granülomatöz inflamasyon, granülomatöz osteomyelit saptandı. Ayırıcı tanıya yönelik yapılan PET normaldi. Tüberküloz spondilodiskiti tanısıla dörtlü antitüberküloz tedavi başlandı. Kontrol muayenesinde bilateral alt ektremite kuvveti 2/5 saptanan hastanın tedavisine devam edildi.

Tüberküloz spondilodiskiti, ciddi nörolojik komplikasyonlara yol açan önemli bir tablodur. Literatürde nörolojik tutulum %10–40 oranında bildirilmektedir. En sık paraparezi/parapleji, radikülopati ve sfinkter bozuklukları görülür. Tanıda spinal MRG'de, vertebral ve paravertebral yumuşak doku tutulumunun saptanması önemlidir. Kesin tanı histopatolojik doğrulama ile konulmalıdır. Uygun hastalarda cerrahi dekompresyon, farmakolojik tedaviye eklenebilir. Olgumuz özelinde, tüberküloz spondilodiskit tablosunda hızlı progresyon görülebileceği, yakın takip ve uygun hastalarda erken cerrahi ile doku tanısının önemini vurgulamak istedik.

Anahtar Kelimeler: Tüberküloz, spondilodiskit, paraparezi

EP – 910 KONUŞMA BOZUKLUĞU İLE BAŞVURAN İKİ HASTADA FARKLI ETİYOLOJİLER

MİRAY ATACAN YAŞGÜÇLÜKAL[1], YAĞMUR ÇAĞLAR[1], NUR BAŞCI[1], EGE GÜR[1], ŞÜHEDA ÇALAK[2], ÖYKÜ TEZEL[3], İPEK SU KAHRAMAN[4], BARIŞ KORKMAZ[1]

[1]İSTANBUL ÜNİVERSİTESİ-CERRAHPAŞA, CERRAHPAŞA TIP FAKÜLTESİ, NÖROLOJİ ANABİLİM DALI
[2]SAMSUN EĞİTİM VE ARAŞTIRMA HASTANESİ
[3]LALİ DİL VE KONUŞMA MERKEZİ
[4]ÇINAR DANIŞMANLIK MERKEZİ

Amaç:
Çocukluğun dil ve konuşma bozuklukları oldukça sık görülüp çocukların daha sonraki akademik hayatını ve duygusal gelişiminde ciddi olumsuz izler bırakmaktadır. Gelişimsel dil ve konuşma bozuklukları, ağırlıklı olarak genetik olmak üzere, çevresel ve nöral faktörlerin karmaşık etkileşimi sonucu ortaya çıkmaktadır. Kliniğimize, konuşma bozukluğu yakınması ile başvuran iki farklı olguda, mevcut yakınmaların gösterilebilen lezyonları ve saptanan laboratuar bulguları ile olan ilişkisi irdelenmiştir.

Olgu 1:
Oniki yaşında tarafımıza başvuran erkek hastanın, iki yaşında konuşma bozukluğu fark edilmiş. Özel eğitim ile konuşmada ilerleme kaydedilmiş. İlkokul döneminde ise göz teması kurmama, derslere odaklanamama sebebiyle başvurduğu psikiyatri tarafından dikkat eksikliği ve hiperaktivite bozukluğu tanısı almış. Hastanın yapılan kraniyal mr incelemesinde ise sağ pariyetotemporooksipitalde transmental heterotopi, serebeller hemisferde primer fissür düzeyinde parsiyel füzyone görünüm ve anormal foliyasyon izlenmiştir.

Olgu 2:
Altı yaşında kız hasta yürümede gecikme, konuşma bozukluğu ve dismorfik görünüm nedeniyle dış merkezde tetkik edilmiş. Hastanın kraniyal mr incelemesi bilateral temporal horn dilatasyonu varlığını göstermiş. Odyolojik incelemelerinde her iki kulakta hafif derecede sensörinöral işitme kaybı izlenmiş. Hastanın genetik incelemesinde DDX3X sendromu saptanmış. Hasta aldığı konuma terapileri neticesinde konuşmada iyileşme izlenmiştir.

Sonuç:
Bu iki olgu, genetik faktörlerin ve serebral malformasyonlarının konuşma üzerindeki etkisini göstermektedir. Aynı zamanda konuşma terapisi ile konuşmalarında fayda gözlenen bu olgular, günlük yaşam aktivitelerinde belirgin etkisi olan konuşma bozuklukları fark edildiğinde hastaları dil ve konuşma terapisine yönlendirmenin öneminin altını çizmektedir.

Anahtar Kelimeler: Konuşma bozuklukları, serebral malformasyonu, genetik

EP – 914 HIZLI KOGNİTİF YIKIM GÖSTEREN DEMANS HASTALARINDA TANISAL DAĞILIM: RETROSPEKTİF BİR İNCELEME

İREM YAĞMUR DEMİR, TÜLİN AKTÜRK, BANU ÖZEN BARUT

SAĞLIK BİLİMLERİ ÜNİVERSİTESİ KARTAL DR.LÜTFİ KIRDAR ŞEHİR HASTANESİ NÖROLOJİ ANA BİLİM DALI, İSTANBUL

Amaç:
Demans genellikle yavaş ilerleyen sinsi bir hastalıktır. Ancak bazı hastalarda başlangıcı heterojen olabilmektedir. Hızlı kognitif yıkım tanı ve tedaviyi güçleştirmekte, tedavi edilebilir nedenlerin gözden kaçmasına yol açabilmektedir. Bu çalışmanın amacı, hızlı kognitif yıkım gösteren demans hastalarını tanımlamak, tanı alt gruplarına göre dağılımını değerlendirmek ve hızlı ilerleme ile ilişkili belirleyicileri saptamaktır.

Yöntem:
Retrospektif olarak yapılan çalışmaya 2020-2025 yılları arasında kliniğimiz demans polikliniğinden hızlı kognitif yıkım ile başvuran 15'i erkek, 7'si kadın 22 kişi dahil edildi. Hızlı progresyon, günlük yaşam işlev kaybı ve 6 aylık takiplerinde ≥3 MMT skor düşüşü ile tanımlandı. Yaş, cinsiyet gibi demografik veriler kaydedildi. Kognitif değerlendirme MMT ile yapıldı. MR görüntüleri Fazekas evreleriyle değerlendirildi. TSH, B12 ve BOS incelendi.

Bulgular:
Yaş ortalaması 62,9 olup 15'i erkekti. Başvuru şikayetleri unutkanlık, davranış değişiklikleri ve yürüme bozukluğuydu. Kognitif değerlendirmede 8 hastada MMT ≥20, 8 hastada <20 idi. 6 hastada MMT uygulanamadı. MMT ≥20 olanlar hatırlama, dikkat ve oryantasyondan puan kaybetmişti. Biyokimyasal incelemede 3 hastada B12 düzeyi 200 pg/mL'nin altında bulundu. Folat ve TSH normaldi. BOS proteini 7 hastada 45 mg/dL üzerinde ölçüldü. MR'da 12 hastada Fazekas evre 1, tümünde kortikal atrofi vardı. Tanı dağılımı: 7 erken başlangıçlı Alzheimer, 2 logopenik Alzheimer, 3 frontotemporal demans, 4 Creutzfeldt-Jakob, 2 vasküler demans, 4 otoimmün ensefalit şeklindeydi.

Sonuç:
Hızlı kognitif yıkım gösteren hastalar arasında en sık tanı erken başlangıçlı Alzheimer olup, Creutzfeldt-Jakob ve otoimmün ensefalit gibi nadir ama hızlı seyirli tablolar dikkat çekmiştir. Bulgular, hızlı ilerleyen demansların ayırıcı tanısında geniş bakış açısının ve tedavi edilebilir nedenlerin göz ardı edilmemesinin önemini göstermektedir.

Anahtar Kelimeler: Hızlı ilerleyen demans, alzheimer, frontotemporal demans, otoimmün ensefalit, Creutzfeldt-Jakob

EP – 920 MYASTENIA GRAVIS TANISI OLAN HASTADA AKUT GATROENTERİT SONRASI GELİŞEN GUİLLAİN BARRE SENDROMU

HASİBE POLAT, RECEP YEVGİ

ATATÜRK ÜNİVERSİTESİ, TIP FAKÜLTESİ HASTANESİ, NÖROLOJİ ANABİLİM DALI, ERZURUM

Giriş:
Myastenia gravis nöromüsküler kavşaktaki nikotinik asetilkolin reseptölerinin etkilendiği otoimmün bir hastalıktır. Yıllık insidansı 3-30/milyondur. Solunum krizi nedeni ile mortalite oranı yüksektir.

Guillain Barre Sendromu (GBS) akut, ilerleyici, sistemik güçsüzlük ve arefleksi ile seyreden otoimmün bir polinöroptidir. Yıllık insidansı 1-2/100.000 kişidir. GBS hastalarının çoğunluğunda şikayetlerin başlangıcından 1-4 hafta önce geçirilmiş üst solunum yolu enfeksiyonu, gastrointestinal sistem enfeksiyonu, aşılama, cerrahi gibi bir olay vardır.

Olgu:
46 yaşında kadın hastanın 2 yıl önce yutma güçlüğü, ses kısıklığı, nefes darlığı, akşam saatlerinde artan yorgunluk şikayetleri başlamış ve 1 yıl önce dış merkezde myastenia gravis tanısı almış. Pridostigmin, azatiyoprin ve kortikoseroid tedavileri başlanmış, tedavi sonrasında hastanın şikayetlerinde gerileme olmuş. 1 ay önce gasrointestinal sistem enfeksiyonu nedeniyle ishal olmuş. Hasta 2 hafta sonra bacaklarda güçsüzlük ve yutma güçlüğü şikayeti ile dış merkeze başvurmuş. Çekilen EMG de demiyelizan poinöropati görülmesi ve bos proteininin 66 mg/Dl (n<45 mg/dL) saptanması üzerine hastaya GBS tanısı ile 5 gün IVIG tedavisi verilmiş. Kuvvet kaybının üst ekstremitede de başlaması, solunum sıkıntısı ve yutma güçlüğüne bağlı gelişen aspirasyon pnömonisi nedeni ile IVIG tedavisinden 8 gün sonra hastanemize plazmaferez tedavisi için sevk edildi. Geliş muayenesinde dört ekstremite kas kuvveti 1/5'ti, derin tendon refleksleri ve gag refleksi alınamıyordu, satürasyon düşüklüğü ve solunum sıkıntısı olan hasta entübe edildi. Plazmaferez tedavisine başlanıldı. Aspirasyon pnömonisi için uygun antibiyoterapi başlanıldı, pridostigmin ve kortikosteroid tedavileri düzenlendi. Hastanın plazmaferez tedavisi devam etmekte ve ekstübe olarak takip edilmektedir.

Sonuç:
Myasteni gravis ve guillain barre sendromu birlikteliği nadir görülen bir durum olduğu için sunulmaya değer bulduk.

Anahtar Kelimeler: Güçsüzlük, enfeksiyon, otoimmün

EP – 921 ANTİ GLUTAMİK ASİT DEKARBOKSİLAZ-65 İLİŞKİLİ SEREBELLAR ATAKSİ: OLGU SUNUMU

KÜBRA ALTINER, MUSTAFA AÇIKGÖZ, ESRA ACIMAN DEMİREL, ULUFER ÇELEBİ, KÜBRA IŞIK, HÜSEYİN TUĞRUL ATASOY

ZONGULDAK BÜLENT ECEVİT ÜNİVERSİTESİ TIP FAKÜLTESİ NÖROLOJİ ANABİLİM DALI

Giriş:
Glutamik asit dekarboksilaz (GAD-65) nöro-iletim için γ-aminobütirik asit (GABA) üretir ve sinapslarda gereklidir. Anti GAD-65 otoantikoru, merkezi sinir sisteminde ve pankreas β hücrelerinde glutamatın GABA'ya dönüşümünü katalize eder. Anti GAD-65 otoantikorları Stiff Person Sendromu, serebellar ataksi, epilepsi ve limbik ensefalitte görülebilir. Anti GAD-65 ilişkili serebellar atakside hastalar yürüyüş, denge ve koordinasyon sorunları, anormal göz hareketleri, tremor ve nöbet şikayetleri ile başvurabilirler.

Olgu:
Altmış yedi yaşında erkek hasta son bir aydır olan ve giderek artan baş dönmesi ve denge bozukluğu şikâyeti ile başvurdu. Özgeçmişinde diyabetes mellitus, hipertansiyon ve koroner arter hastalığı vardı. Geliş nörolojik muayenesinde, her iki üst extremitede serebellar testler bozuktu, yürüyüş ataksikti ve mobilizasyon tek destekle idi. Beyin MR'da serebellumda ılımlı atrofi dışında özellik yoktu. BOS analizinde protein yüksekti, menenjit paneli ve oligoklonal bant negatifti. Abdomen BT, toraks BT ve PET-CT normaldi. BOS Anti GAD-65 otoantikoru pozitifti ve diğer otoimmün/paraneoplastik panel sonuçları negatifti. Beş gün verilen İVİG'in ardından hastanın yürüyüşünde belirgin düzelme izlendi. Ardından Rituksimab tedavisine geçiş yapıldı ve hasta takibe alındı.

Sonuç:
Progresif ataksili hastaların ayırıcı tanısında öncelikle progresif multiple skleroz, serebellar tip multisistem atrofi, spinoserebellar ataksi, Friedreich ataksisi ve toksik-metabolik nedenler akla gelmektedir. Anti GAD-65 ilişkili serebellar ataksi literatürde oldukça nadirdir ancak sık görülen sebepler dışlanırsa ayırıcı tanıda mutlaka düşünülmelidir. Tedavide, birinci basamakta tek başına veya kombinasyon halinde IVIG ve yüksek doz intravenöz kortikosteroidler veya plazma değişimi uygulanması yer alır. Ardından tatmin edici klinik yanıt olmadığında rituksimab veya siklofosfamide geçilebilir.

Anahtar Kelimeler: Anti GAD-65, Serebellar Ataksi, Serebellar Atrofi

EP – 929 OKÜLER KRANİAL NÖROPATİLERİN KLİNİK ÖZELLİKLERİ, RİSK FAKTÖRLERİ VE ETİYOLOJİK DAĞILIMI

OZLEM KESİM ŞAHİN

SAĞLIK BİLİMLERİ ÜNİVERSİTESİ HAYDARPAŞA NUMUNE EĞİTİM VE ARAŞTIRMA HASTANESİ

Amaç:
Bu çalışmada, oküler kranial nöropatisi olan hastaların klinik özellikleri, risk faktörleri ve altta yatan etiyolojilerinin incelenmesi amaçlanmıştır.

Materyal-Metod:
Üç yıllık sürede Haydarpaşa Numune Eğitim ve Araştırma Hastanesi acil servis ve nöroloji polikliniklerine başvuran ve oküler kranial nöropati tanısı alan 93 hasta retrospektif olarak değerlendirildi. Hastaların demografik verileri, klinik bulguları, eşlik eden semptomları ve etiyolojileri kaydedildi. Etiyolojik araştırmada nörogörüntüleme yöntemleri, elektromiyografi (EMG) ve laboratuvar testleri kullanıldı.

Bulgular:
Hastaların 61'i (%65,5) erkek, 32'si (%34,5) kadındı. Ortalama yaş 54,7±16,8 (14–83) yıl idi. Dört (%4,3) hastada bilateral tutulum saptandı. En sık izole altıncı kranial sinir felci (%43,8) gözlendi, bunu izole komplet üçüncü sinir felci (%23,6) ve inkomplet üçüncü sinir felci (%17,2) izledi. Yedi (%7,5) hastada multiple oküler kranial nöropati izlendi. Tüm hastalarda diplopi mevcut olup, diplopi sonrası en sık eşlik eden semptom baş ağrısıydı. Risk faktörleri incelendiğinde 60 (%64,5) hastada diyabetes mellitus (DM) ve/veya hipertansiyon (HT) bulundu. Etiyolojik açıdan 25 (%27) hastada spesifik bir neden belirlenemedi; bu grubun 14'ünde (%56) DM ve/veya HT mevcuttu. En sık etiyolojik neden diyabete bağlı mikrovasküler iskemi olarak saptandı. Vasküler nedenlerin ardından, multiple skleroz en sık gözlenen ikinci neden olarak öne çıktı. Toplam 32 (%34) hastada hayatı tehdit edebilecek bir neden belirlendi. Kranial görüntülemede patoloji saptanan 17 (%18,2) hastanın 8 (%47)'inde sık saptanan tanı multiple sklerozdu.

Sonuç:
Diplopi şikayeti ile başvuran hastalarda oküler kranial nöropatilerin akla gelmesi altta yatan; potansiyel olarak hayatı tehdit edebilecek durumların ortaya konmasında kritik öneme sahiptir.

Anahtar Kelimeler: Oküler kranial nöropati, altıncı kranial sinir felci, risk faktörleri, hayatı tehdit eden nedenler

Oküler Kranial Nöropatilerde Etiyolojik Dağılım

Oküler Motor Sinir Felçlerinde Etiyolojik Dağılım

Aşağıdaki grafikte çalışmada elde edilen etiyolojik nedenlerin dağılımı gösterilmektedir:



Oküler Kranial Nöropatilerde Hayatı Tehdit Edebilecek nedenler

Hayatı Tehdit Edebilecek Nedenlerin Dağılımı

Aşağıdaki grafikte, oküler motor sinir felçlerinde hayatı tehdit edebilecek nedenlerin dağılımı gösterilmektedir:

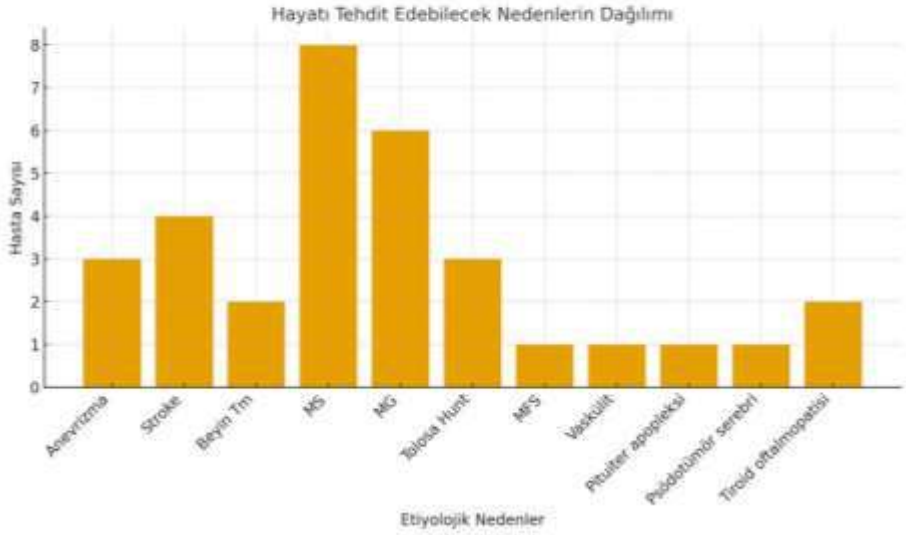

Oküler Kranial Sinir Tutulumlarının Dağılımları

	6. kranial sinir	3. kranial sinir	Parsiyel 3. kranial sinir	Parsiyel 3+ Komplet 6. kranial sinir	INO	Bilateral 6. kranial sinir	Multiple Kranial Sinir	Total oftalmopleji
N	45	22	16	5	2	1	1	1

EP – 932 PARKİNSONİZM, ATAKSİ VE DUYGUDURUM BOZUKLUĞU İLE SEYREDEN SPİNOSEREBELLAR ATAKSİ TİP 21: KLİNİK SPEKTRUMUN GENİŞLİĞİNE DİKKAT ÇEKEN BİR OLGU

ÖZGÜL OCAK, YILDIZHAN ŞENGÜL, HABİBE SEVİM GÖKMEN

ÇANAKKALE ONSEKİZ MART ÜNİVERSİTESİ TIP FAKÜLTESİ HASTANESİ, NÖROLOJİ ANA BİLİM DALI, ÇANAKKALE

Giriş:
Spinosebellar ataksi tip 21, TMEM240 geninde meydana gelen patojenik varyantlarla ilişkilendirilen ve otozomal dominant geçişli nadir bir nörodejeneratif hastalıktır. Klinik tablo tremor, ataksi, parkinsonizm ve duygu-davranış ile bilişsel bozuklukları kapsayabilir. Literatürde, erişkin başlangıç, ilerleyici özellik ve geniş fenotipik çeşitlilik vurgulanmaktadır. Bu olgu sunumunda, depresif duygudurum, ataksi ve parkinsonizm bulguları ile başvuran bir hastada SCA21 tanısının önemini ve ayırıcı tanıya katkısını vurgulamayı amaçladık.

Olgu:
Altmış yaşında kadın hasta, sekiz yıl önce başlayan el tremoru ve progresif yürüme güçlüğü ile polikliniğimize başvurdu. Hastanın özgeçmiş ve soygeçmiş öyküsü alındı. Nörolojik muayenesi, beyin manyetik rezonans görüntülemesi, genetik incelemesi ve nöropsikiyatrik değerlendirmesi yapıldı. Muayenesinde istirahat ve aksiyon tremoru, bilateral dişli çark belirtisi, hafif bradikinezi, ataksik yürüme, postural instabilite, dismetri ve disdiadokinezisi mevcuttu. Ayrıca depresif duygudurum bozukluğu tespit edildi.. Özgeçmişinde tip 2 diyabetes mellitus bulunan hastanın soygeçmişinde anne ve teyzesinde parkinsonizm ve duygudurm bozukluğu mevcuttu.Beyin manyetik rezonans görüntülemede sentrum semiovale düzeyinde bilateral periventriküler kronik iskemik-gliotik değişiklikler izlendi. Nöropsikiyatrik değerlendirme dikkat, yürütücü işlev ve işlem yapma alanlarında ciddi bozukluk; bellek işlevlerinde ise hafif düzeyde etkilenme olduğunu gösterdi. Genetik inceleme sonucunda TMEM240 geninde muhtemel patojenik varyant saptanarak SCA21 tanısı desteklendi.

Tartışma- Sonuç:
Aile öyküsü olan, parkinsonizme serebellar bulgular ile duygudurum ve bilişsel etkilenimin eşlik ettiği hastalarda spinosebellar ataksi tip 21 düşünülmelidir. Erken genetik değerlendirme, uygun danışmanlık ve izlem için kritik önemdedir; olguların raporlanması SCA21'in klinik spektrumun daha iyi tanımlanmasına katkı sağlayacaktır.

Anahtar Kelimeler: Ataksi, duygudurum bozukluğu, parkinsonizm, spinoserebellar ataksi

EP – 933 NÖROLOJİ YETERLİK SINAVINDA BÜYÜK DİL MODELLERİNİN BAŞARISI: KATILIMCILARLA KARŞILAŞTIRMALI BİR ANALİZ

MÜBERRA TERZİ KUMANDAŞ[1], DORUK ARSLAN[2], İLKER ARSLAN[3], KUBRA ASLAN KOCA[4], TUĞÇE SALTOĞLU[5], S. AYHAN ÇALIŞKAN[6], MURAT TERZİ[7]

[1]ONDOKUZ MAYIS ÜNİVERSİTESİ, MÜHENDİSLİK FAKÜLTESİ, ENDÜSTRİ MÜHENDİSLİĞİ BÖLÜMÜ, SAMSUN/TÜRKİYE
[2]SİNCAN EĞİTİM VE ARAŞTIRMA HASTANESİ, ANKARA/TÜRKİYE
[3]HACETTEPE ÜNİVERSİTESİ TIP FAKÜLTESİ NÖROLOJİ ANABİLİM DALI, ANKARA/TÜRKİYE
[4]SAMSUN ONDOKUZ MAYIS ÜNİVERSİTESİ BİLİŞİM TEKNOLOJİLERİ MESLEK YÜKSEKOKULU ARKA YÜZ YAZILIM GELİŞTİRME BÖLÜMÜ, SAMSUN/TÜRKİYE
[5]KASTAMONU EĞİTİM VE ARAŞTIRMA HASTANESİ, KASTAMONU/TÜRKİYE
[6]İZMİR EKONOMİ ÜNİVERSİTESİ TIP FAKÜLTESİ TIP EĞİTİMİ ANABİLİM DALI, İZMİR/TÜRKİYE
[7]SAMSUN ONDOKUZ MAYIS ÜNİVERSİTESİ TIP FAKÜLTESİ NÖROLOJİ ANABİLİM DALI, SAMSUN/ANKARA

Amaç:
Bu çalışma, Türk Nöroloji Derneği (TND) tarafından düzenlenen yeterlik sınavındaki çoktan seçmeli soruların ChatGPT Plus, Gemini Advanced, GitHub Copilot Pro tarafından yanıtlanma performansını değerlendirmek ve modellerin başarı düzeylerini sınav katılımcılarıyla karşılaştırmak amacıyla gerçekleştirilmiştir.

Gereç-Yöntem:
TND tarafından 2015–2024 yılları arasında yapılan yeterlik sınavlarının çoktan seçmeli 803 sorusu ChatGPT Plus, Gemini Advanced ve GitHub Copilot Pro modelleri kullanılarak analiz edilmiştir. Modellerin başarı oranları, sınav katılımcılarının başarı oranlarıyla karşılaştırılmıştır. Ayrıca, modellerin yanlış yanıtladığı sorular için talep edilen referansların doğruluğu üç nöroloji uzmanı tarafından bağımsız olarak değerlendirilmiştir.

Bulgular:
Yeterlik sınavı sorularına verilen yanıtlar incelendiğinde, başarı oranları ChatGPT Plus için %85, Gemini Advanced için %87, GitHub Copilot Pro için %86 ve sınav katılımcıları için %65 olarak saptanmıştır. Modeller ile katılımcılar arasındaki fark istatistiksel olarak anlamlıdır ve tüm modellerin başarı oranı katılımcılara göre daha yüksektir (pChatGPT<0,001; pGEMINI<0,001; pCo-Pilot<0,001). Modeller arasında ise istatistiksel olarak fark bulunmamaktadır (p=0,760). Soru branşı ve tipine göre yapılan karşılaştırmalarda modeller arasında bir fark bulunmamıştır. Üç modelin de görsel içeren sorularda içermeyenlere göre başarı oranı daha düşük saptanmıştır (p<0,05). Referans analizi sonucunda, Gemini Advanced ve GitHub Copilot Pro tarafından verilen kaynakların literatürde yer almaması, ChatGPT Plus'un ise sorulara yetersiz kaynak gösterme eğiliminin daha fazla olduğu tespit edilmiştir.

Sonuç:
Büyük dil modelleri, nöroloji yeterlik sınavı sorularını yüksek doğruluk oranıyla yanıtlayabilmektedir. Bunula birlikte referans gösterme performansları yetersizdir ve özellikle görsel içeren sorularda başarıları belirgin şekilde düşmektedir. Bu nedenle, denetimli kullanımla birlikte bu modeller nöroloji eğitiminde ve klinikte yardımcı bir araç

olarak değerlendirilebilir; ancak referans araştırması ve görsel içeriklerin yorumlanmasında geliştirilmesi gereklidir.

Anahtar Kelimeler: Yeterlik Sınavı, Yapay Zeka, Büyük Dil Modeli, ChatGPT, Gemini, CoPilot

Şekil 1. Çalışma Sırasında Kullanılan Komut ("Prompt") ve Büyük Dil Modellerinden Elde Edilen Yanıt Örnekleri

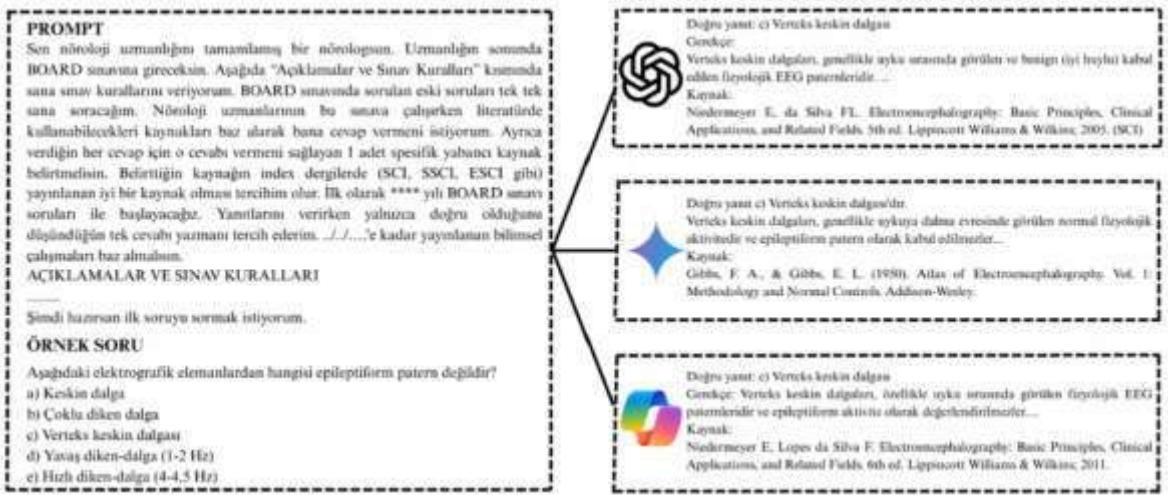

Şekil 2. Katılımcıların ve Büyük Dil Modellerinin Yıllara Göre Başarı Oranları

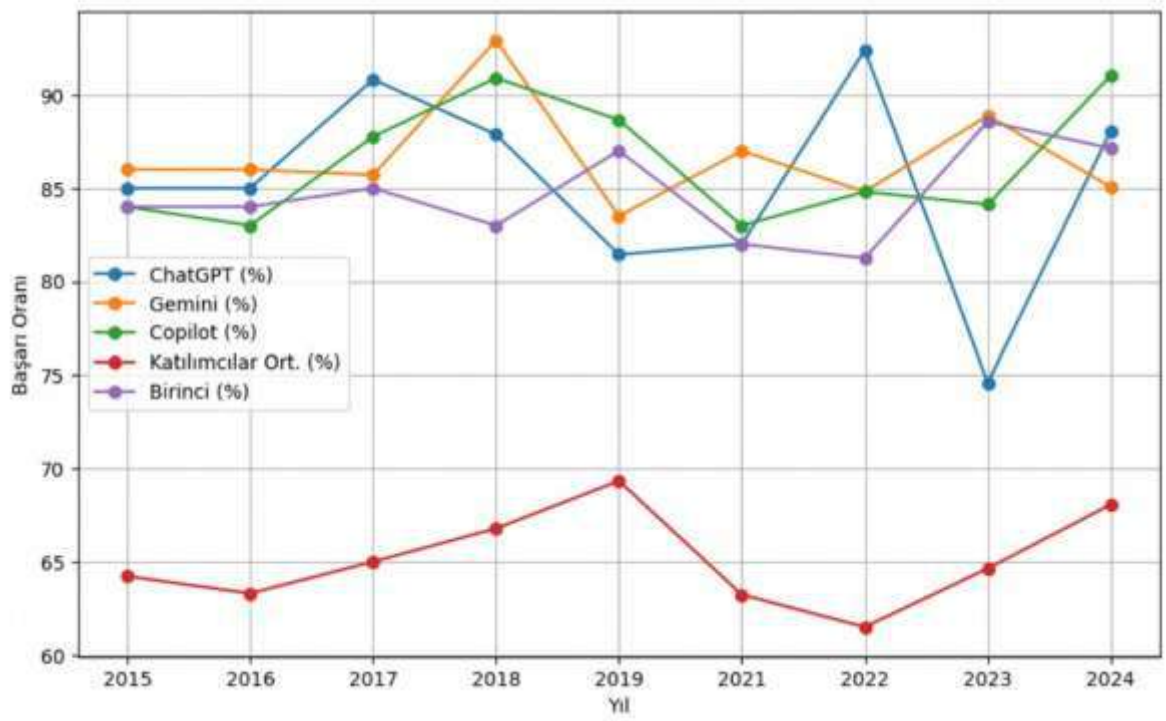

Tablo 1. LLM ve katılımcılar arasındaki başarı oranı değerlendirme

	n	Doğru	Başarı Oranı	z	p
ChatGPT	803	686	0,85	16,01	<0,001
Katılımcılar	55834	36422	0,65		
Gemini	803	696	0,87	17,63	<0,001
Katılımcılar	55834	36422	0,65		
CoPilot	803	693	0,86	17,13	<0,001
Katılımcılar	55834	36422	0,65		

EP – 939 GÜLME GAZININ GÜLDÜRMEYEN YÜZÜ- NİTRÖZ OKSİT KULLANIMINA İKİNCİL SUBAKUT KOMBİNE DEJENERASYON OLGUSU

CANAN ÇAYLAK ÖZDEMİR, FATMA NAZLI DURMAZ ÇELİK, SERHAT ÖZKAN

ESKİŞEHİR OSMANGAZİ ÜNİVERSİTESİ NÖROLOJİ ANA BİLİM DALI, ESKİŞEHİR

Nitröz oksit (N2O) diğer adıyla ‘gülme gazı’ renksiz kokusuz bir gazdır Tıp alanında inhalasyon anesteziği ve anksiyolitik olarak da kullanılan N2O’in rahatlatıcı ve öforik etkisi mevcuttur. Nitröz oksite aşırı maruziyet vitamin B12 (vitB12) eksikliğine ikincil periferal nöropati, miyelopati, deliryum gibi bir dizi nörodejeneratif bozukluğa sebep olur. Olgumuzda keyif amaçlı N2O kullanımı sonrasında vitB12 eksikliğine bağlı subakut kombine dejenerasyon gelişen hastamızı sunmak istedik.

Yirmi yaşında erkek hasta; 2-3 aydır olan terlemede artış ve dengesizliğe iki gündür eklenen ağlama atakları, uyuyamama şikayetleri ile acil servise başvurdu.Hastamızın en sonuncusu başvurudan bir hafta önce beş litre olmak üzere N2O kullanımı ve dokuz aydır haftada en az 1-2 gün yaklaşık 3-5 litre N2O gazı kullanımı olduğu öğrenildi. Nörolojik muayenesinde bilinç açık oryante koopere olan hasta desteksiz ayağa kalkamıyordu muayene sırasında ani gülme ve ağlama atakları mevcuttu. Kas kuvveti bilateral üst ekstremitelerde früst parezi, sol alt ekstremitede 4/5 idi. Derin tendon refleksi ve kas tonusu global azalmıştı. Derin duyu muayenesinde vibrasyon duyusunda azalma, pozisyon duyusunda kayıp tespit edildi. Hasta ağır ataksikti, destekle ayakta durabiliyordu. Hastamıza dış merkezde B12 ve B9 vitamini düşük gelmesi üzerine replasman tedavisine başlandığı öğrenildi. Hasta N2O kullanımına ikincil subakut kombine dejenerasyon ön tanısı ile intravenöz B vitamini kompleksi tedavisi için yatırıldı. Muayenesi tama yakın düzelen hasta bağımlılık açısından psikiyatri poliklinik kontrolü önerilerek taburcu edildi.

Nitröz oksit uzun süre kullanımında kalıcı nörotoksik hasara yol açabilen anestezik bir gazdır. Artmış uyuşturucu madde kullanımını da göz önüne alırsak parestezi, güçsüzlük ve ataksik yürüyüş gibi nörolojik semptomlarla başvuran hastalarda eğlence amaçlı N2O kullanımı mutlaka sorgulanmalıdır.

Anahtar Kelimeler: Gülme Gazı, Subakut Kombine Dejenerasyon, Nitröz Oksit

EP – 942 ATAKSİNİN ARDINDAKİ NADİR TANI: ANTİ-YO POZİTİF PARANEOPLASTİK SEREBELLAR DEJENERASYON

KEVSER ÖZDEMİR, SELMA TEKİN

PAMUKKALE ÜNİVERSİTESİ TIP FAKÜLTESİ, NÖROLOJİ ANABİLİM DALI, DENİZLİ

Giriş-Amaç:
Kazanılmış ve herediter dejeneratif ataksiler, dejenerasyonla giden nadir hastalık grubudur. İmmün aracılıklı ataksiler kazanılmış dejeneratif ataksilerdendir. En bilineni subakut seyirli Paraneoplastik Serebellar Dejenerasyon(PSD)'dur. Paraneoplastik sendromlardan polinöropatinin en sık görüldüğü formdur. En sık saptanan otoantikor Anti-Yo'dur. Over kanseriyle güçlü bağlantısı olan, nadir görülen bir Paraneoplastik Serebellar Dejenerasyon olgusunu, bu hastalığın tanınması ve yönetimini vurgulamak amacıyla sunmaya değer bulduk.

Olgu:
49 yaşında kadın hasta 1 sene önce over kanseri nedeniyle TAH+BSO operasyonu olmuş, ikinci seans KT sonrası ses kısıklığı, yürüme güçlüğü, ellerde güçsüzlük yakınmaları gelişmiş. Ek hastalığı olmayan, essitalopram dışında ilaç kullanmayan hastanın muayenesinde hipofoni, bilateral alt ekstremitelerde hipoestezi, hipoaktif patella refleksi, dismetri, disdiadokinezi, romberg pozitifliği, tandemde ataksi, küçük adımlı, yavaş yürüyüş ve destekle ambulasyon saptandı. Kraniyal servikal görüntülemesinde kliniği açıklayabilecek patoloji görülmedi. EMG'de sağ ulnar motor sinir BKAP amplitüdü düşüktü, polinöropati kriterlerini karşılamıyordu. Laboratuvarı Anti-TPO:43 ve CA-125:61 yüksek olması haricinde normaldi. Serumdan çalışılan paraneoplazi panelinde Anti-Yo(+) sonuçlandı. PSD tanısıyla 2gr/kg IVIG verildi. Vokal kordlarda kapanma kusuru saptanarak ses terapisi ve denge egzersizine yönlendirildi. IVIG'le belirgin iyileşme görülmeyen hastaya 1 ay sonra 1000mg/gün IV metilprednisolon, semptomlara yönelik gabapentin ve klonazepam başlandı. Semptomatik tedaviden belirgin fayda görmese de metilprednisolondan fayda gördüğünü belirten hastanın güncel serebellar muayenesi, yürüyüş ve denge muayenesinde bir miktar iyileşme saptandığı görüldü.

Tartışma ve Sonuç:
Kazanılmış dejeneratif ataksilerin immün aracılıklı formu olan PSD, nadir görülmesi, erken başlanan immunoterapi, semptomatik ve destekleyici tedavilerle iyileşme veya stabilizasyon sağlanabilmesi nedeniyle önem taşımaktadır. Olgumuzla, over kanserine sekonder gelişen Anti-Yo pozitifliği olan, kortikosteroide yanıt verebilen, oldukça nadir görülen PSD'e dikkat çekmek istedik.

Anahtar Kelimeler: Ataksi, Paraneoplazi, Serebellar Dejenerasyon, Anti-Yo, Over Kanseri

EP – 946 TAKAYASU ARTERİTİ İLE BİRLİKTE GELİŞEN SUPERİOR SAGİTTAL SİNÜS TROMBOZU: NADİR BİR KOMORBİDİTE Mİ, RASTLANTI MI?

FEYZA EROĞLU[1], FERHAT KILIÇASLAN[2], SIRMA GEYİK[1], SEDAT YAŞİN[1]

[1]GAZİANTEP ÜNİVERSİTESİ ŞAHİNBEY UYGULAMA VE ARAŞTIRMA HASTANESİ, NÖROLOJİ ANABİLİM DALI, GAZİANTEP
[2]DR ERSİN ARSLAN DEVLET HASTANESİ, NÖROLOJİ, GAZİANTEP

Amaç:
Takayasu arteriti (TA), aort ve dallarını tutan kronik granülomatöz bir vaskülittir. En sık arteriyel stenoz ve oklüzyonlarla seyreder. Nörolojik komplikasyonlar çoğunlukla arteriyel iskemilerden kaynaklanır. Buna karşın serebral venöz sinüs trombozu (SVST) birlikteliği son derece nadirdir. Literatürde transvers ve sigmoid sinüs tutulumları rapor edilmiş, ancak superior sagittal sinüs (SSS) trombozu birlikteliği bugüne kadar bildirilmemiştir.

Olgu:
Vakamız 56 yaşında kadın hasta boyun ağrısı, baş dönmesi ve kulak çınlaması ile başvurdu. Nörolojik muayenede Romberg pozitifliği ve tandem yürüyüş bozukluğu dışında defisit saptanmadı. Laboratuvar incelemelerinde ESR ve CRP yüksek, ANA sınırda pozitif, ANCA ve diğer otoimmün belirteçler negatifti. BT anjiyografide bilateral subklavian arter, internal karotis arter orijinleri ve vertebral arterlerde darlık görüldü. Dijital subtraksiyon anjiyografide (DSA) subklavian arterlerde ileri darlık, karotis bifürkasyonlarında irregüler daralmalar ve superior sagittal sinüs distalinde oklüzyon izlendi. (Şekil 1 ve Şekil 2) Abdominal BT anjiyografide abdominal aort ve iliak arterlerde incelme, renal arterlerde darlık raporlandı. Tedavide intravenöz prednizolon (40 mg) ve varfarin başlandı, romatoloji takibinde metotreksat eklendi.

Tartışma:
Dural sinüs trombozunun vaskülitlerde “inflamasyon, endotel hasarı ve hiperkoagülabilite” sonucu gelişebileceği literatürde birkaç olgu sunumunda vurgulamıştır. (1-2-3). Literatürdeki bazı çalışmalar büyük damar vaskülitlerinde özellikle aktif inflamasyon dönemlerinde riskin belirginleştiğini bildirmiştir. (4-5) Bu mekanizmalar, bizim olgumuzda da SSS oklüzyonunu açıklayabilir. Literatürdeki olgular bu birlikteliğin rastlantıdan çok vaskülitin sistemik etkilerinin sonucu olabileceğini düşündürmektedir.

Anahtar Kelimeler: Takayasu arteriti, superior sagittal sinüs trombozu, serebral venöz sinüs trombozu, vaskülit

Şekil 1

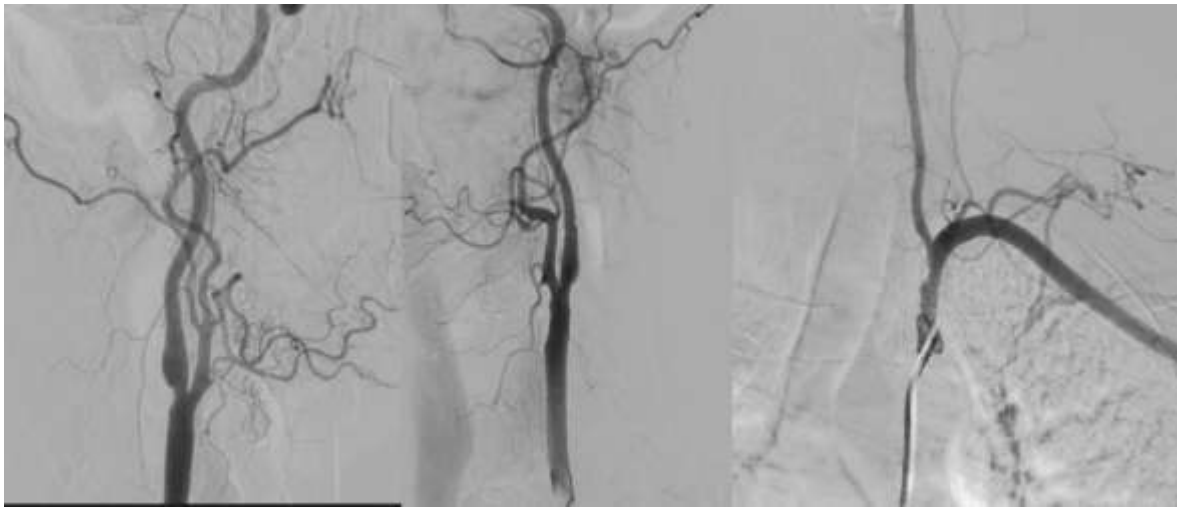

Şekil 2

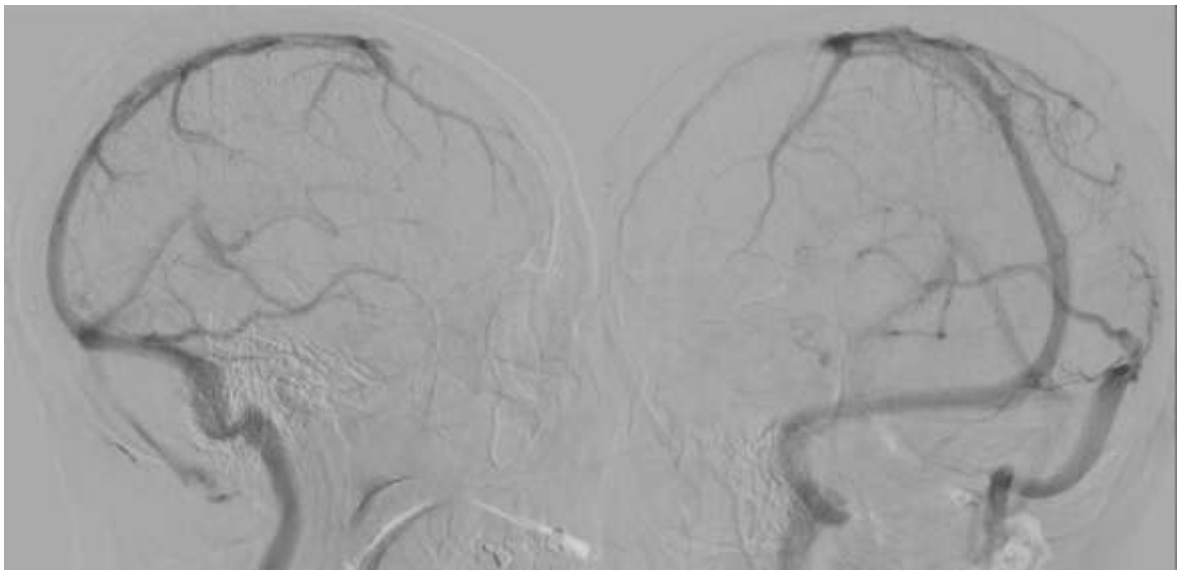

AuthorToEditor: TA yalnızca arteriyel değil, nadiren venöz komplikasyonlarla da seyredebilir. Olgumuz, superior sagittal sinüs tutulumu ile literatüre katkı sağlamakta ve "nadir bir komorbidite mi yoksa rastlantı mı?" sorusunu gündeme getirmektedir. Kaynakça kelime sınırı nedeniyle bildirinin tamamı gönderildiğinde eklenecektir.

EP – 948 MADDE KULLANIMI İLE İLİŞKİLİ DİSTAL ORTA SEREBRAL ARTER MİKOTİK ANEVRİZMASI: LOBER İNTRAPARANKİMAL HEMORAJİ İLE PREZENTE OLGU

FEYZA EROĞLU[1], FERHAT KILIÇASLAN[2], SEDAT YAŞİN[1]

[1]GAZİANTEP ÜNİVERSİTESİ ŞAHİNBEY UYGULAMA VE ARAŞTIRMA HASTANESİ, NÖROLOJİ ANABİLİM DALI, GAZİANTEP
[2]DR ERSİN ARSLAN DEVLET HASTANESİ, NÖROLOJİ, GAZİANTEP

Giriş:
Mikotik anevrizmalar tüm intrakraniyal anevrizmaların %0,7–6'sını oluşturur ve en sık enfektif endokardit zemininde gelişir. (1) Distal serebral arter dallarında görülmeleri nadirdir ve rüptür eğilimi yüksektir. (2) Klinik prezentasyon sıklıkla subaraknoid kanama iken, intraparankimal hemoraji de görülebilir. (3)

Olgu:
48 yaşında erkek hasta ani gelişen sol hemiparezi ile başvurdu. Beyin BT'de sağ frontopariyetal lobda lober intraparankimal hemoraji izlendi (Şekil 1). BT anjiyografi ve DSA'da sağ MCA M3 distal dalında dissekan tipte mikotik anevrizma saptandı. Hastanın madde kullanımı öyküsü mevcuttu. Kardiyak odak araştırmalarında enfektif endokardit saptanmadı; bu durum anevrizmanın gelişiminde non-kardiyak enfeksiyöz mekanizmaların da rol oynayabileceğini düşündürdü. Hastaya geniş spektrumlu antibiyotik başlandı ve distal MCA dalındaki anevrizmaya primer coilleme yöntemiyle embolizasyon uygulandı (Şekil 2). Kontrol görüntülemede anevrizmanın embolize olduğu izlendi. Hasta yoğun bakım koşullarında takip edildi ve kısmi nörolojik düzelme sağlanarak rehabilitasyona yönlendirildi.

Tartışma:
Lober intraparankimal hemorajilerin en sık nedenleri serebral amiloid anjiyopati, vasküler malformasyonlar, tümörler ve travmadır (4). Genç hastalarda ise vasküler malformasyonlar, distal anevrizmalar ve madde kullanımına bağlı nedenler ön plana çıkar. Mikotik anevrizmalar distal yerleşimli olduklarında rüptüre daha yatkındır ve intraparankimal hemoraji ile prezente olabilir (2-3). Bu olgu, madde kullanımı ile ilişkili dissekan tipte distal MCA mikotik anevrizmanın lober hemorajiye yol açabileceğini göstermesi açısından literatüre katkı sağlamaktadır.

Anahtar Kelimeler: Mikotik anevrizma, lober hemoraji, madde kullanımı, endovasküler tedavi, koilleme, dissekan anevrizma

Şekil 1

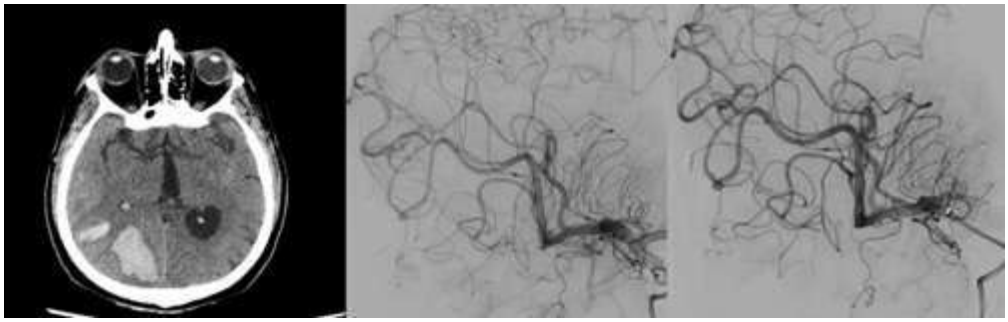

Şekil 2

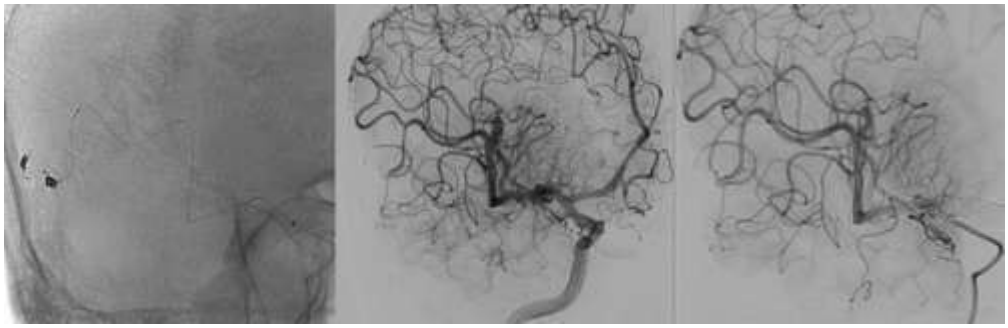

AuthorToEditor: Genç hastalarda özellikle madde kullanımı öyküsü varlığında lober hemoraji saptandığında mikotik anevrizmanın da ayırıcı tanıda düşünülmesi açısından bu vaka sunumu sunulmaya değer bulunmuştur. Kaynakça kelime sınırı nedeniyle bildirinin tamamı gönderildiğinde eklenecektir.

EP – 949 EKSTRAPIRAMİDAL BULGULARA NEDEN OLAN TOKSİKOLOJİK BİR SÜREÇ- BOSWELLIA SERRATA OLGUSU

CANAN ÇAYLAK ÖZDEMİR, FATMA NAZLI DURMAZ ÇELİK, SERHAT ÖZKAN

ESKİŞEHİR OSMANGAZİ ÜNİVERSİTESİ NÖROLOJİ ANA BİLİM DALI, ESKİŞEHİR

Reçetesiz olarak satılan ve anti-inflamatuar etkisi olduğuna inanılan bitkisel ürünlerin içerikleri tam bir bilinmezliktir. Bu olgumuzda osteoartrit nedeniyle takviye edici gıda kullanan ve içeriğinde bulunan akgünlük otu (boswellia serrata) nedeniyle ekstrapiramidal bulguları gelişen bir olgumuzu sunmak istendik.

Altmış altı yaş kadın hasta dış merkezden nöroleptik malign sendrom ön tanısı ile tarafımıza sevk ile yönlendirildi. Öyküsünden 10 gün önce temizlik yaparken ani bilinç kaybı yaşadığı sonrasında idrar yapamama, terleme ve titreme şikayetleri başlamış olduğu öğrenildi. Hastanın kanlarında karaciğer fonksiyon testlerinde yükselme olduğu görüldü. Dış merkezde çekilen difüzyon manyetik rezonans (MR) görüntülemesinde posterior kallosal alanda hiperintens görünüm dikkati çekti. Hastanın nörolojik muayenesinde göz sakkadlarında yavaşlama, yukarı bakış kısıtlılığı, donuk yüz görünümü, myerson bulgusunda pozitiflik, bilateral üst ekstremitede postüral tremor, yürüyüşün küçük adımlı ve temkinli olduğu dikkati çekti. Hastada toksikolojik süreçlere sekonder gelişen ekstrapiramidal bulgular olduğu düşünüldü ve nöroloji servisine yatırıldı. Takiplerinde madde paneli çalışılan hastada ekstazi pozitifliği görüldü. Bu sonuç sonrasında anamnezinde madde kullanımı detaylıca sorgulanan hastanın şikayetleri ile eş zamanlı kullanmaya başladığı eklemleri için takviye edici bir gıda aldığı öğrenildi. Maddenin içeriği araştırıldı, akgünlük otu ekstresi olduğu tespit edildi ve hastanın toksik süreci aydınlatılmış oldu. Hasta serviste hidrate edildi, ekstrapiramidal bulguları için levodopa-benzerazid başlandı. Kliniğinde belirgin iyileşme gösteren hastada levodopa-benzerazid kesildi ve klonazepam tedavisi verilerek taburcu edildi. Taburculuk sonrası 1. Ayda poliklinik kontrolüne gelen hastanın aktif şikâyeti olmadığı görüldü.

Kolay ulaşılabilirliği ve anti- inflamatuar etkilerinden dolayı bitkisel maddeler medikal anlamda tercih edilmektedir. Özellikle corpus kallosum tutulumlarında toksikolojik süreçler mutlaka ayırıcı tanı listesinde yer almalıdır. Detaylı bir anamnez ile süreç aydınlatılabilmektedir.

Anahtar Kelimeler: Ekstrapiramidal Bulgular, Akgünlük Otu, Corpus Kallosum

EP – 950 NADİR BİR OLGU SUNUMU: MULTIPL SKLEROZ VE ANTI-NMDAR ENSEFALİT BİRLİKTELİĞİ

NURAY BİLGE, FİLİZ DEMİRDÖĞEN, ENES POLAT, MUSTAFA KILINÇ, HAKAN KAYA

ATATÜRK ÜNİVERSİTESİ TIP FAKÜLTESİ, NÖROLOJİ ANA BİLİM DALI, ERZURUM

21 yaş kadın hasta, 4 gün önce başlayan sol gözde bulanık görme şikayeti ile göz kliniğine başvurmuş ve optik nörit ön tanısıyla tarafımıza yönlendirilmiş. Hastanın 3 aydır haftada 1-2 kez olan, 3-4 saat kadar sürüp geçen, başının üst kısmında, başı öne eğince artan, fotofobi-fonofobi ve bulantı-kusmanın eşlik ettiği baş ağrısı şikayeti de mevcuttu. Hastanın ilk göz muayenesinde VO: Sağ 10/10 Sol 4/10, renkli görme ve fundus muayenesi bilateral doğaldı. Nörolojik muayenesi normaldi. VEP incelemesinde sol gözde belirgin, bilateral P100 latansı uzamıştı. 1gr/gün metilprednizolon başlandı. Tedavinin 4. gününde hasta yakınları ve kendisininde farkında olduğu konuşurken kelimeleri özenle seçme, yavaş ve hata yapmamaya dikkat etme ve ellerde sürekli okey işareti yaparak konuşulanları onaylama ihtiyacı şeklinde konuşma ve davranış değişiklikleri gözlendi, acil difuzyon MRG çekildi normaldi. EEG de her iki hemisferde keskin karakterli yavaş dalgalar ile delta frekansında yavaş dalgalar izlendi. Lamotrigine tb 25 mg başlandı. BOS incelemesinde direkt bakıda hücre görülmedi, mikroproteini 29 idi, OKB, BOS otoimmün ensefalit paneli istendi. Beyin MRG'de T2 FLAIR de korpus kallosumda ve periventriküler kallozal düzleme dik birkaç demiyelinizan plak, hipotalamusta hiperintens görünüm ve spinal MRG'de C5 ve T1'de hiperintens plak izlendi. Olası MS? + Otoimmün Ensefalit? ön tanıları ve sol gözde şikayetlerinin tam düzelmemesi nedeni ile pulse steroid tedavi sonrası 10 güne tamamlandı. Tedavi sonrası her iki göz muayenesi normaldi. Konuşma ve davranış bozukluğu şikayetlerinde kısmen düzelme oldu. Hastanın anti NMO-MOG negatif, OKB tip-2 Pozitif, IgG indexi 0.84 idi. Gönderilen paraneoplazi paneli negatifti, Anti-NMDAR Antikoru pozitifdi. Hastaya rituksimab tedavisi başvurusu yapıldı.

Anahtar Kelimeler: Multiple skleroz, otoimmün ensefalit

EP – 951 YÜRÜME BOZUKLUĞU İLE PREZENTE TALAMOMEZENSEFALİK LEZYONLU SANTRAL SİNİR SİSTEMİ LENFOMASI OLGUSU

LEVENT SİNAN BİR[1], KEVSER ÖZDEMİR[1], MERT SARILAR[1], ERGİN SAĞTAŞ[2], MEHMET YÖRÜBULUT[3]

[1]PAMUKKALE ÜNİVERSİTESİ TIP FAKÜLTESİ, NÖROLOJİ ANABİLİM DALI, DENİZLİ
[2]PAMUKKALE ÜNİVERSİTESİ TIP FAKÜLTESİ, RADYOLOJİ ANABİLİM DALI, DENİZLİ
[3]ACIBADEM SAĞLIK GRUBU HASTANESİ, RADYOLOJİ ANABİLİM DALI, ANKARA

Giriş-Amaç:
Primer santral sinir sistemi lenfoması, sistemik tutulumun görülmediği nadir görülen Non-Hodgkin lenfoma alt tipidir. Bu bildiride yerleşim yeri, başlangıç bulguları ve bazı görüntüleme bulgularıyla alışılagelmemiş bir santral sinir sistemi (SSS) lenfoması olgusunu sunmayı amaçladık.

Olgu:
66 yaşında DM tanılı erkek hasta, Mart 2023'te başlayan zihinsel karışıklık, fenalaşma hissi, konsantrasyon bozukluğu ve 1 ay sonra gelişen yürüme güçlüğü, adımlarını karıştırma, dengesizlik şikayetleriyle başka bir merkeze başvurmuş. Kraniyal MRG'de diensefalomezensefalik lezyon, bilateral serebellopontin lezyonlar görülmüş. BOS incelemesinde BOS proteini yüksek (0,65), IgG yüksek (64,3mg/L), IgG indeks hafif yüksek (0,68) saptanmış. Otoimmun ensefalit ön tanısıyla önce 10 gün 1000 mg/gün IV Metilprednisolon, sonrasında 2gr/kg IVIG verilmiş, kısmi fayda görmüş. Bu süreçte çalışılan paraneoplastik ve otoimmün ensefalit paneli negatif sonuçlanmış.

Hasta, Haziran 2023'te progresif sağ hemiparezi gelişimi ve ayakta dengede duramama şikayetleriyle tarafımıza başvurusunda Nörobehçet? SSS vasküliti? SSS lenfoması? ön tanılarıyla interne edildi. Yapılan DSA vaskülitik süreçlerle uyumlu bulundu. Çekilen kontrol kraniyal MRG'de saptanan ödem ve kontrastlanmada artış, sağ pons yarımında yeni lezyon gelişimi görüldü. Solda kraniokaudal uzanım gösteren büyük lezyonun kontrastlanma özelliği ve difüzyon kısıtlaması dikkate alındığında lenfomayı akla getirmekteydi. Ayrıca diğer olasılıkların da kesin olarak dışlanamaması nedeniyle biyopsi planlandı. Talamustan alınan biyopsi sonucuyla "Yüksek Dereceli B Hücreli Non-Hodgin Lenfoma" tanısı koyuldu. Vaskülitik bulguların lenfomalı olgularda çevre dokularda görülebileceği literatürde bildirilmiştir.

SSS Lenfoması tanısıyla hematoloji servisine yatırılan hastaya yüksek doz Metotrexat verildiği, ancak kısa süre sonra ex olduğu öğrenildi.

Tartışma-Sonuç:
Yürüme bozukluğuyla prezente bu SSS Lenfoması olgusunu, lezyonların ön planda Behçet hastalığında görülen lokalizasyonda olması ve DSA'da yanıltıcı vaskülitik bulguların izlenmesi nedeniyle sunuma değer bulduk.

Anahtar Kelimeler: Yürüme Bozukluğu, Talamomezensefalik Lezyon, Non-Hodgkin Lenfoma

Şekil 1.

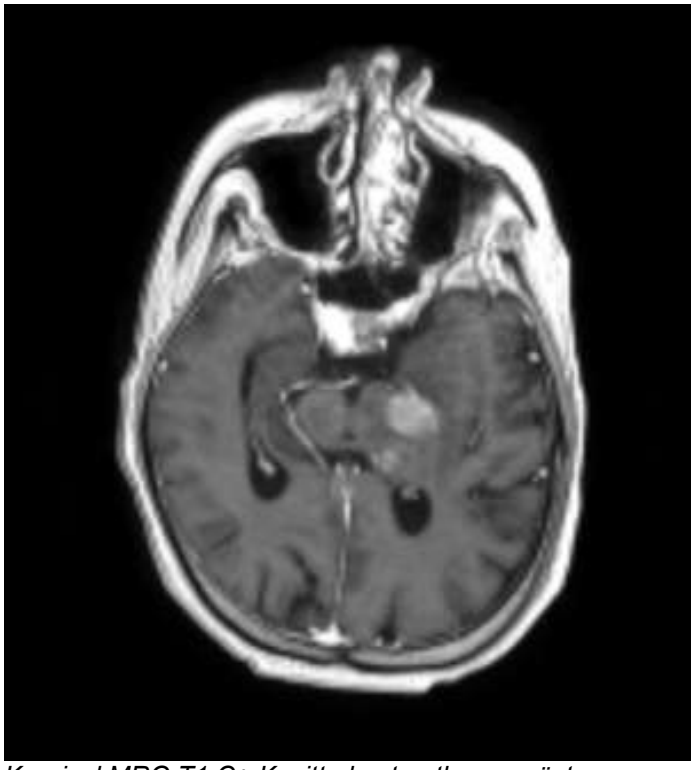

Kraniyal MRG T1 C+ Kesitte kontrastlanma gösteren, kraniokaudal uzanım gösteren lezyon

Şekil 2.

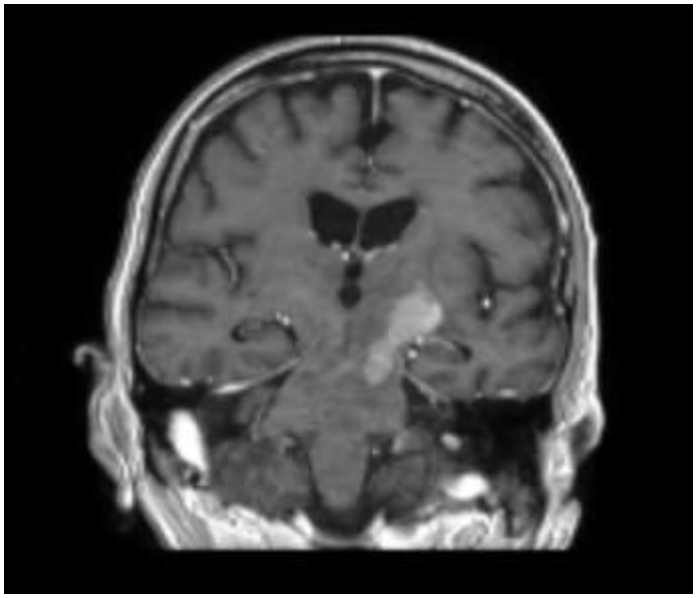

Kraniyal MRG T1 C+ Kesitte kontrastlanma gösteren, kraniokaudal uzanım gösteren lezyon

EP – 953 İNME SONRASI TEMPORAL VE MASSETER KAS ATROFİSİNDE AKUT VE KRONİK DÖNEM BELİRTEÇLERİN BİRLEŞİK ETKİSİ: ÖN ÇALIŞMA SONUÇLARI

SEVCİHAN KESEN ÖZBEK[1], TAYLAN ALTIPARMAK[2], MEHMET NARİN[1], GÖZDE SERTTAŞ ERSÖZ[2], HALE ZEYNEP BATUR ÇAĞLAYAN[2], BİJEN NAZLIEL[2]

[1]*GAZİ ÜNİVERSİTESİ TIP FAKÜLTESİ, RADYOLOJİ ANABİLİM DALI, ANKARA*
[2]*GAZİ ÜNİVERSİTESİ TIP FAKÜLTESİ, NÖROLOJİ ANABİLİM DALI, ANKARA*

Amaç:
Temporal ve masseter kas kalınlığı (TKK, MKK), sistemik kırılganlık ve immünonutrisyonel durumun göstergeleri olarak değerlendirilmektedir. Bu ön çalışmada, akut inme ile ilişkili inflamatuvar yük ve kronik kırılganlık göstergelerinin yatış süresince TKK,MKK etkisini araştırmayı amaçladık.

Yöntem:
Toplam 35 hasta (%45.7 kadın; ort. yaş 67.1 ±15.8 yıl) incelendi. TKK-MKK, başvuru ve taburculuk dönemlerindeki rutin beyin tomografilerinden ölçüldü. İki ölçüm, eşleştirilmiş t-testi ile değerlendirildi. Böbrek fonksiyon testleri, albümin, CRP, immünonutrisyonel belirteçler (CALLY düzeyleri "CRP–Albumin–Lymphocyte", PNI "Prognostik Nutrisyonel İndeks") ek hastalıklar, akut iskemik lezyonun radyolojik özellikleri, Fazekas skoru ve mikrohemorajik odak sayısıyla korelasyonu değerlendirildi.

Bulgular:
Başvuruda ort. TKK 5.44±1.06 mm iken, taburculukta 5.09± 1.16 mm; MKK 12.72±2.42 mm ve 11.8±2.2 mm ölçüldü. Yatış süresince TKK, MKK kalınlığında progresif bir azalma olduğu gözlendi ($p<0.05$). Bu azalma, başvurudaki CALLY ($p=0.028$) ve Fazekas ≥2 ile ilişkiliydi ($p=0.04$). Fazekas≥2, kas kaybıyla korele bulundu($r=0.369, p=0.029$).

Sonuç:
Ön çalışmamızın sonuçlarına göre, temporal ve masseter kas atrofisinin yalnızca akut inme sırasında gelişen inflamatuar yükten değil, aynı zamanda kronik kırılganlık göstergeleri olarak kabul edilebilecek faktörlerden (malnutrisyon riski, Fazekas ≥2) de etkilenebileceğini göstermektedir. Özellikle serebral küçük damar etkileniminin kronik göstergelerinin inme sonrası kas kaybı ile ilişkisini daha geniş örneklemle değerlendirmeyi hedeflemekteyiz.

Anahtar Kelimeler: İnme, malnutrisyon, masseter ve temporal kas atrofisi

EP – 960 GUILLAIN-BARRE SENDROMUNDA TEK TARAFLI PERİFERİK FASİYAL PARALİZİ; TEK MERKEZ ÇALIŞMASI

SHAMS MURADKHANOVA, AYSE OYTUN BAYRAK, İBRAHİM LEVENT GÜNGÖR, MURAT POLAT, SEDAT ŞEN

ONDOKUZ MAYIS ÜNİVERSİTESİ, NÖROLOJİ ANA BİLİM DALI, SAMSUN

Giriş:
Guillain-Barré sendromu (GBS), sıklıkla enfeksiyöz bir hastalığın ardından ortaya çıkan akut başlangıçlı immün aracılı bir poliradikülonöropatidir. GBS ekstremite güçsüzlüğünün yanı sıra kranial sinir (KS) tutulumu da yapabilir. Bilateral fasiyal paralizi (BFP) GBS'de KS tutulumunun en sık görülen şeklidir. Ancak, nadir de olsa tek taraflı fasiyal paraliziye (PFP) de GBS'de rastlanabilir.

Amaç: ve Metod:
Bu çalışma, PFP baskın GBS varyantının insidansını karakterize etmeyi ve belirlemeyi amaçlamış retrospektif çalışmadır. Çalışmaya OMÜ Nöroloji Anabilim Dalı'nda tedavi edilen hastalar dahil edilmiştir. Ocak 2015 ile temmuz 2025 tarihleri arasında GBS tanısı ile tetkik ve tedavi edilen hastaların hastane otomasyon sisteminden dosya taraması yapılarak tespit edilmesi ve hastaların yaş, cinsiyet, hastalık şiddeti, hastalık alt tipi, fasiyal sinir etkilenme durumlarının değerlendirilmesi planlanmıştır.

Bulgular:
GBS tanısı almış 368 hasta sayısına ulaşıldı. 22'sinde KS tutulumu vardı. KS tutulum oranı %6 olarak bulundu. Hastaların 9'unda BFP, 8'inde PFP ve 5'inde de diğer KS etkilenmesi mevcuttu. Fasiyal paralizinin GBS'de görülme sıklığı %4,6 idi. PFP varyantı, veri serimizin %2,1'de görüldü.

PFP olan hastaların ortalama yaşı 51,62'di. Hastaların 4'ü kadın, 4'ü erkekti. Elektrofizyolojik inceleme 5 hastada AMSAN, 3 hastada AİDP olarak sonuçlandı. 2 hastada İVİG tedavi sonrası fasiyal paralizi düzelse de kas gücü defisiti devam etti, diğer 5 hastada tedavi sonrası tam iyileşme izlendi, 1 hastada hem PFP, hem de kas gücünde iyileşme sağlanamadı.

Tartışma:
PFP nadir de olsa GBS'nin bir özelliği olabilir. Bu GBS'de erken tanı konması ve tedaviye gecikmeden başlanmasını sağlayabilir.

Sonuç:
PFP kas gücü defisiti, A/C dissosiasyon ve EMG anormallikleri gibi özellikler eşlik ettiğinde GBS'nin bölgesel varyantı olabilir.

Anahtar Kelimeler: Gullian Barre Sendromu, Periferik Fasiyel Paralizi, Kranial Sinir Tutulumu, GBS alt tipleri

EP – 967 BİLİNMEYEN BİR TRAVMANIN *PNÖMOSEFALİSİ*

İLAYDA CEREN KARADENİZ, SİBEL ÜSTÜN ÖZEK, SELMA KAYA AYGÜNOĞLU

PROF. DR. CEMİL TAŞÇIOĞLU ŞEHİR HASTANESİ, NÖROLOJİ ANABİLİM DALI, İSTANBUL

Pnömosefali; %0.034 insidansla nöroloji pratiğinde oldukça nadir görülen, akut, hayatı tehtit edici bir tablodur. Kafa içi boşluklarda hava bulunması olarak tanımlanır. Travma en sık nedeni olmak üzere bunun dışında iatrojenik, konjenital, enfeksiyöz, neoplastik birçok etiyolojik faktör tanımlanmıştır.

Olgu:
47 yaşında kadın hasta. Katıldığı bir televizyon programı sırasında ani şuur bozukluğu gelişmesi üzerine ambulans ile acil servisimize getirildi.İlk değerlendirmede şuur konfüze, dezoryante non- koopere. Pupiller izokorik ir+/+ Ense sertliği mevcuttu. Alkol/ madde/ travma/cerrahi operasyon öyküsü belirtilmedi.

Beyin BT'sinde sfenoid kemik gövdesinde nondeplase lineer fraktür hattı görüldü. Her iki hemisferde ve beyin sapında yaygın, simetrik, ovoid hipodens alanlar saptandı Diffüzyon MR'ında her iki lateral ventrikül ön boynuz komşuluğunda ve perimezensefalik bölgede hipointens sinyal değişikliği izlendi.

Otoskopik ve rinoskopik muayenede anatomik yapılar intakt değerlendirildi. BSC operasyon düşünmedi.

Enfeksiyöz etiyoloji açısından LP yapıldı. BOS Glikozu: 3mg/dl EKŞ: 160mg/dl LDH: 507U/L Klorür: 115mmol/L Protein: 789mg/L Hücre sayımı: 3951/mm3 Lökosit Hücre cinsi: %90 PMNL %10 Lenfosit BOS Gram boyama: Az lökositler. Mikroorganizma görülmedi. PCR Multiplex: HHV-6 pozitif. BOS kültüründe üreme olmadı.

Hastamız sfenoid kemik fraktürüne sekonder pürülan menenjit olarak değerlendirildi. Antibiyoterapi başlandı ve yoğun bakım ünitesine nakledildi. KİBAS nedeniyle mükerrer nöroşirurjikal girişim uygulandı. Takip eden süreçte kaybedildi. Pnömosefali etiyolojisinde en sık neden travma olup vakamızın anamnezinde majör bir travma öyküsü ya da fizik muayenesinde travma ile ilişkili herhangi bir muayene bulgusu saptanmamıştı. Sfenoid kemik gövdesindeki non deplase fraktür hattı ise beyin BT kemik penceresinin dikkatli incelenmesi ile ayırt edilebildi.

Pnömosefali vakaları oldukça seyrek görülmekle birlikte etiyolojinin aydınlatılması için eşlik eden bulgular dikkatle değerlendirilmeli ve klinik tuzaklar konusunda dikkatli olunmalıdır.

Anahtar Kelimeler: Pnömosefali, fraktür, menenjit

Pnömosefali

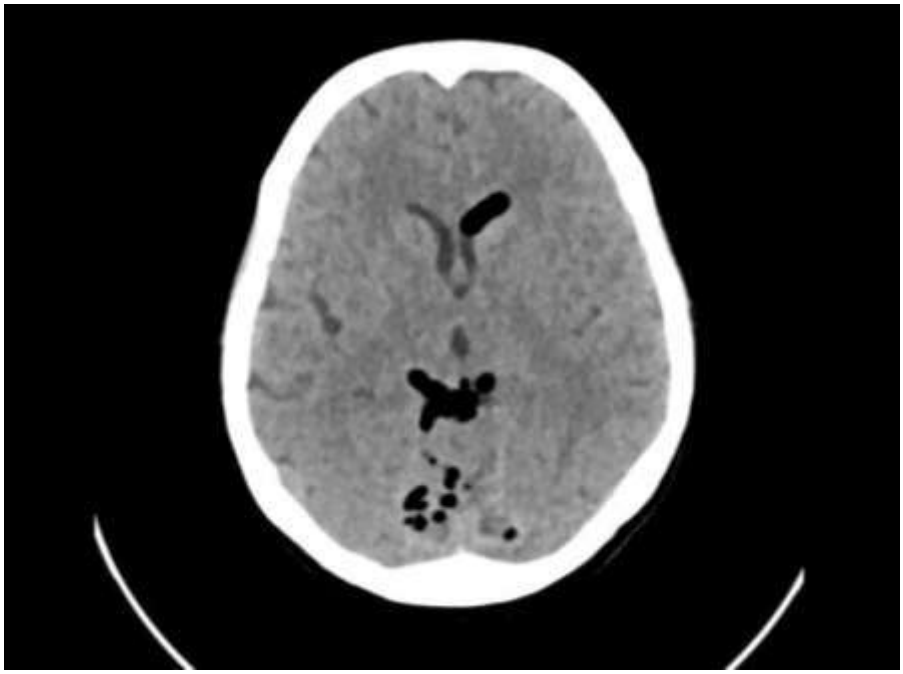

Sfenoid kemik fraktürü

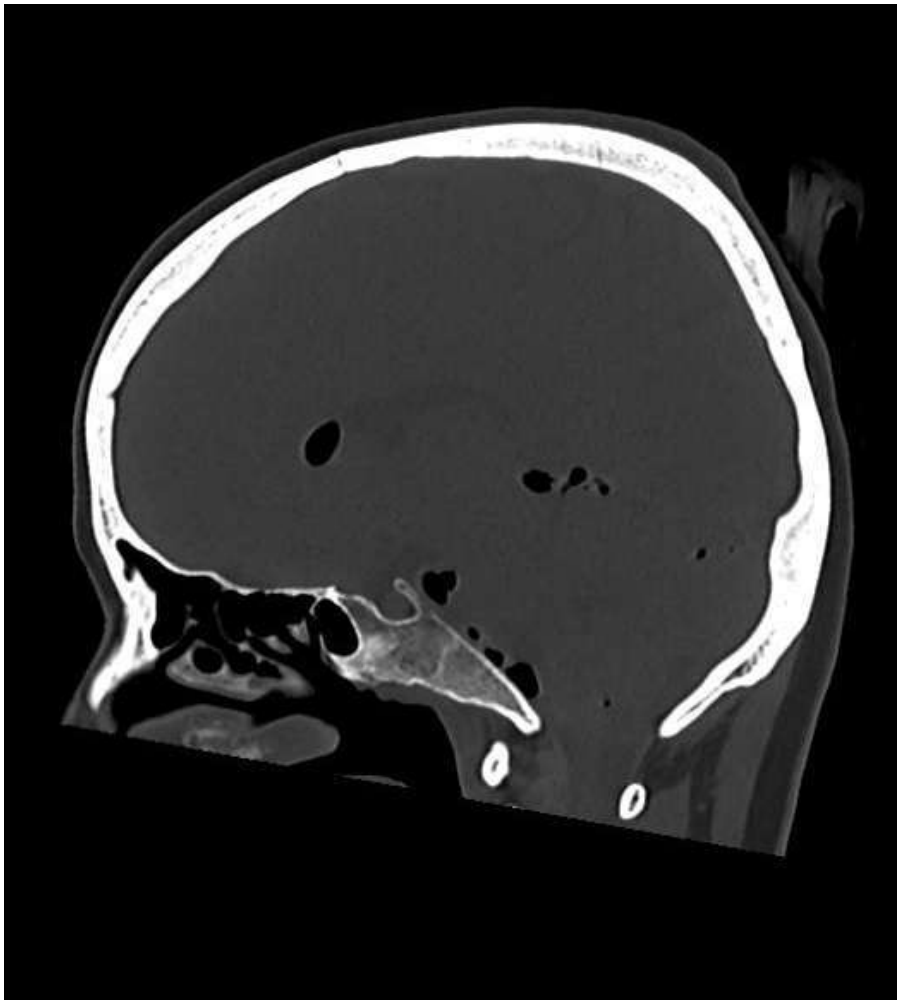

EP – 968 KİŞİSELLEŞTİRİLMİŞ MİGREN TEDAVİSİNE DOĞRU: GALCANEZUMAB YANITINDA ALLODİNİ VE SİGARANIN BELİRLEYİCİ ETKİSİ

ADUL CANSU ÖZKORKMAZ[1], UTKU TOPBAŞ[2], AYŞE İREM CAN[3], NEVRA ÖKSÜZ[1], AYNUR ÖZGE[1]

[1]*MERSİN ÜNİVERSİTESİ TIP FAKÜLTESİ HASTANESİ, NÖROLOJİ ANABİLİM DALI, MERSİN*
[2]*TOROS DEVLET HASTANESİ, NÖROLOJİ KLİNİĞİ, MERSİN*
[3]*PROF. DR. AYNUR ÖZGE KLİNİĞİ,PSİKOLOG, MERSİN*

Amaç:
Bu çalışmada, migren tanılı erişkin hastalarda galcanezumab tedavisinin ağrı özelliklerine göre klinik yanıt üzerindeki etkisini değerlendirmek ve özellikle eşlik eden semptomlar arasında allodini ve sigara kullanımının tedavi yanıtını nasıl şekillendirdiğini araştırmak amaçlanmıştır.

Yöntem:
Çalışmaya, uluslararası kriterlere göre migren tanısı alan toplam 40 erişkin hasta dahil edilmiştir. Hastaların demografik verileri, sigara ve alkol kullanımı, günlük kafein tüketimi ve ağrıya eşlik eden semptomlar (allodini, fotofobi, fonofobi, osmofobi, bulantı-kusma, ağrının lateralitesi ve otonomik bulgular) kaydedilmiştir. Tedavi öncesi ve galcanezumab uygulaması sonrası aylık baş ağrılı gün sayısı, migren baş ağrılı gün sayısı, ağrı şiddeti ve analjezik kullanım miktarı değerlendirilerek karşılaştırılmıştır.

Bulgular:
Galcanezumab tedavisi sonrası hastalarda aylık baş ağrılı gün sayısında %72, migren baş ağrılı gün sayısında %77.9, analjezik kullanım miktarında %77.7 ve şiddetli ağrılı gün sayısında %81 oranında anlamlı azalma saptanmıştır (tümü $p<0.001$). Allodinisi atakların %50'sinden fazla olan hastalarda, galcanezumab sonrası baş ağrılı gün sayısındaki azalma oranı %73.5 ile daha belirgin bulunmuştur ($p=0.036$). İlginç biçimde, sigara içen hastalarda analjezik kullanımındaki azalma oranı da anlamlı olarak daha yüksek saptanmıştır (%82.6'ya karşı %76.7; $p=0.028$).

Sonuç:
Galcanezumab tedavisi, migren hastalarında ağrı sıklığı, şiddeti ve ilaç ihtiyacını anlamlı biçimde azaltmıştır. Bulgular, özellikle allodini varlığı ve sigara kullanımı gibi bireysel özelliklerin tedavi yanıtını etkileyebileceğini göstermekte ve kişiselleştirilmiş migren tedavisi yaklaşımlarının önemini vurgulamaktadır.

Anahtar Kelimeler: Migren, Galcanezumab, Allodini, Sigara kullanımı, Kişiselleştirilmiş tedavi, Tedavi yanıtı

EP – 979 EPİDURAL ANESTEZİ SONRASI GELİŞEN, BOS BASINCININ NORMAL OLDUĞU VAKADA KAN YAMASI İLE DÜZELEN TEK TARAFLI ABDUSENS PARALİZİSİ

VUSAL NAJAFALİYEV, CEYDA HAYRETDAĞ, YAPRAK ALPER

MEDICANA INTERNATIONAL HASTANESİ, NÖROLOJİ KLİNİĞİ, İZMİR

Normal BOS basıncı subaraknoid boşlukta yaklaşık 65 ila 195 mmsu'dur. İntrakraniyal hipotansiyon (İKH), BOS basıncının 60 mmsu'dan düşük olması olarak tanımlanır. İKH semptomlarının temel nedeninin, düşük BOS basıncının aksine, düşük BOS hacmi olduğu varsayılmaktadır. İntrakraniyal hipotansiyonun etyolojisi iki kategoriye ayrılabilir: Spontan ve iatrojenik. İatrojenik İKH, genellikle LP'ye sekonder dural bozulmayı takiben epidural boşluğa sürekli BOS sızıntısıyla ilişkilidir. Spontan İKH'nin çeşitli nedenleri olduğu öne sürülmüştür. En yaygın kabul gören fikir, BOS sızıntısıdır. Bu temel teori, BOS sızıntısını omurgadaki meninkslerin yırtılmasıyla açıklar. Meninkslerin bükülmesi veya gerilmesi gibi küçük travmaların birçok vakada, altta yatan spinal epidural kistlerin yırtılmasına veya dural sinir kılıfında yırtılmaya neden olduğu bulunmuştur. Dura yırtığı, BOS sızıntısının ikinci en yaygın nedeni olarak tanımlanırken, meningeal divertiküllerden sızıntılar önde gelen nedeni oluşturmaktadır. İKH'na sekonder oftalmopleji vakalarında öncelikle altıncı kranial sinir etkilenir. Altıncı sinir felcinin diğer kranial sinirlerle karşılaştırıldığında sık görülmesinin nedeni olarak, abdusens sinirinin beyindeki uzun seyri varsayılmıştır.

Olgu:
Otuzaltı yaşında hasta, başvurusundan 3 hafta önce epidural anestezi ile doğum yapmış. Doğumdan bir hafta sonra çift görmeye başlamış. Bu süreçte baş ağrısı olmuş ancak basit ağrı kesici kullanımı ile geçmiş. Hastanın nörolojik muayenesinde sol gözün dışa bakışında kısıtlılık dışında bulgu saptanmadı. Çekilen kranial MR ve MRV'de patoloji saptanmadı. Hastaya lomber ponksiyon yapıldı, açılış basıncı 145 mmsu idi. Basınç ölçümü manometre ile değil, serum seti ile yapılabildi. BOS protein, klor ve şekeri normaldi, hücre saptanmadı. Hastanın yakınmasının epidural girişim ile olan kronolojik ilişkisi nedeni ile, basıncın teknik nedenli düşük saptanmamış olabileceği düşünülerek hastaya otolog kan yaması yapıldı ve abdusens paralizisi günler içinde geriledi. Olgu; klinik özellikler ve öykü uyumlu ise teknik nedenlerle tanıdaki kriterlerin karşılanamaması durumunda tedavinin geciktirilmemesi açısından son derece öğretici olması nedeni ile sunuma değer bulunmuştur.

Anahtar Kelimeler: Abdusens, paralizi, epidural, normal, bos, basınç

EP – 980 EPİLEPSİ ENDOFENOTİP ARAŞTIRMALARININ EVRİMİ: BİBLİYOMETRİK ANALİZ VE YENİ VALİDASYON KRİTERLERİ IŞIĞINDA SİSTEMATİK İNCELEME

ÖZGÜN YETKİN[1], OVİNUCHİ EJİOHUO[2], MARCİN ZAROWSKİ[1], BETÜL BAYKAN[3]

[1]*POZNAN TIP BİLİMLERİ ÜNİVERSİTESİ, GELİŞİMSEL NÖROLOJİ DEPARTMANI, POZNAN, POLONYA*
[2]*POZNAN TIP BİLİMLERİ ÜNİVERSİTESİ, DOKTORA OKULU, POZNAN, POLONYA*
[3]*NÖROLOJİ BÖLÜMÜ, EMAR TIP MERKEZİ, ISTANBUL, TÜRKİYE*

Amaç:
Endofenotipler, genetik varyasyonlar ile epilepsinin karmaşık klinik fenotipi arasında köprü kuran biyolojik belirteçlerdir. Bu çalışma, epilepsi endofenotip literatürünün kapsamlı bir bibliyometrik analizini ve sistematik incelemesini sunmayı amaçlamaktadır. Literatürde tanımlanan biyobelirteçlerin geçerlilik çerçevesi ve klinik uygulama potansiyelleri değerlendirilmiştir.

Materyal ve Metot:
Çift metodolojik yaklaşım ile, Web of Science ve Scopus veri tabanlarından elde edilen 169 yayın (2001-2025) bibliometrik olarak incelenmiştir. Bunlardan 53 çalışma ayrıca sistematik olarak, endofenotip geçerliliği, geleneksel ve yeni endofenotip 2.0 kriterleriyle karşılaştırmalı olarak değerlendirilmiştir.

Bulgular:
2015 sonrası yayınlarda belirgin bir artış gözlenmiş (yıllık büyüme %6.94) ancak uluslararası ortak çalışmalar sınırlı kalmıştır (%4.1). Çalışmaların %52,8'i genetik jeneralize epilepsilere (en sık jüvenil miyoklonik epilepsi ve idiyopatik/genetik jeneralize epilepsi) odaklanmıştır. En yaygın yöntem olan nörogörüntüleme, Endofenotip 2.0 kriterlerine göre %77,8 mükemmel validasyon oranı göstermiştir. Özellikle fonksiyonel MRI (fMRI) ile yapılan aile temelli araştırmalarda validasyon oranı %100'e ulaşmıştır. Yeni kriterler (Endofenotip 2.0), geleneksel kriterlere göre daha kapsayıcı bir performans sergilemiştir (%58,5'e karşı %43,4). Genetik/moleküler endofenotiplerde yeni kriterlerle %83,3, geleneksel kriterlerle ise başarı gözlenmemiştir. Aile temelli çalışmalar, popülasyon temellilere göre (%25) %96 oranında geçerliliğin en güçlü öngörücüsü olmuştur.

Sonuç:
Epilepsi endofenotip çalışmalarında biyobelirteç üretimi öne çıkmıştır. Özellikle aile temelli fMRI çalışmalarıyla %100 validasyon başarısı gösteren nörogörüntüleme ve genetik belirteçler, hassas tıp (precision medicine) uygulamaları için güçlü bir temel sunmaktadır. Bu bulgular, nörogelişimsel hastalıklarda transdiagnostik biyobelirteçlerin risk değerlendirmesi, erken müdahale ve kişiselleştirilmiş tedavi stratejilerinin geliştirilmesine katkı sağlayabilecek önemli fırsatlar sunmaktadır.

Anahtar Kelimeler: Genotip, fenotip, endofenotip, epilepsi, genetik, transdiyagnostik belirteçler

Figür 1

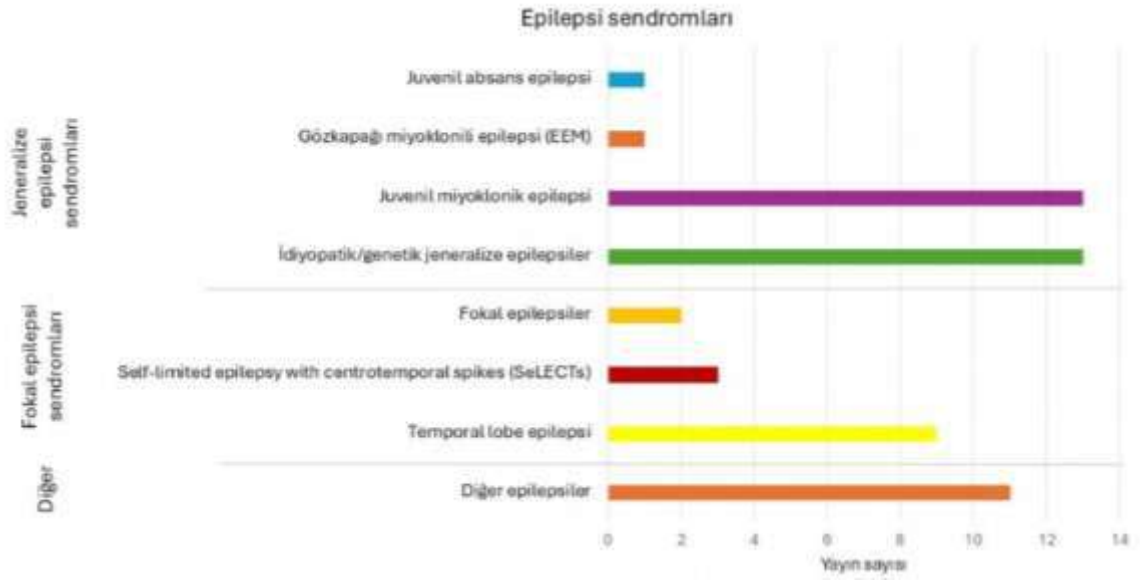

En sık çalışılan epilepsi sendromları

Figür 2

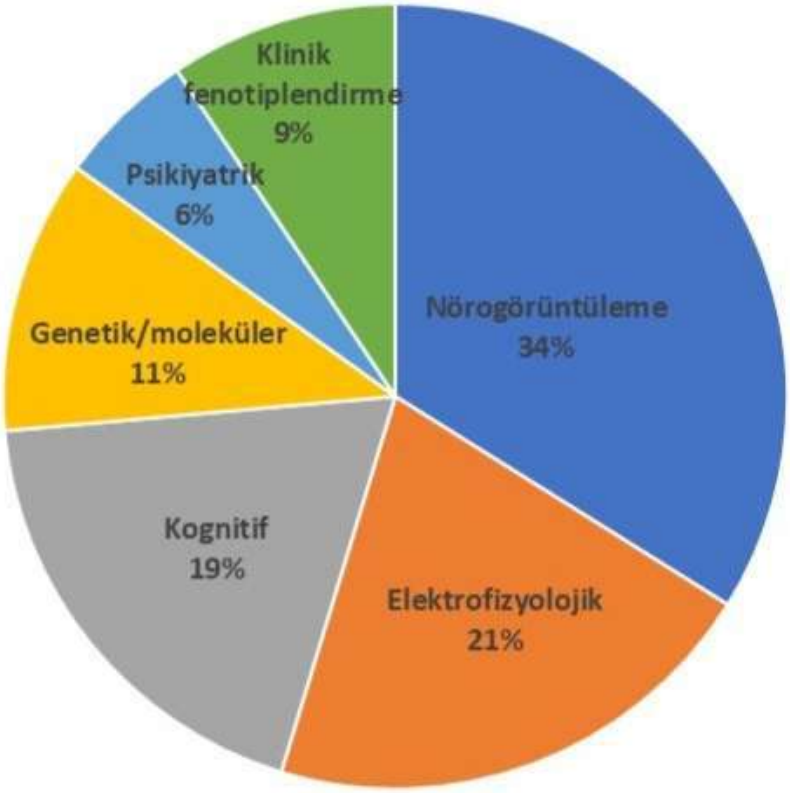

Endofenotip kategorilerinin dağılımı

Tablo 1

Database	Strateji	Bulunan makale sayısı
Web Of Science Core Collection (WoSCC)	TS=(("endophenotype*" OR "intermediate phenotype*" OR "endophenotyp*") AND ("epileps*" OR "seizure*" OR "epileptic*" OR "temporal lobe epilepsy" OR "TLE" OR "juvenile myoclonic epilepsy" OR "JME" OR "focal epilepsy" OR "focal seizure*" OR "generalized epilepsy" OR "generalized seizure*" OR "idiopathic generalized epilepsy" OR "IGE" OR "genetic generalized epilepsy" OR "GGE"))	250
Scopus	TITLE-ABS-KEY(("endophenotype*" OR "intermediate phenotype*" OR "endophenotyp*") AND ("epileps*" OR "seizure*" OR "epileptic*" OR "temporal lobe epilepsy" OR "TLE" OR "juvenile myoclonic epilepsy" OR "JME" OR "focal epilepsy" OR "focal seizure*" OR "generalized epilepsy" OR "generalized seizure*" OR "idiopathic generalized epilepsy" OR "IGE" OR "genetic generalized epilepsy" OR "GGE"))	285

LİTERATÜR ARAMA STRATEJİSİ

EP – 989 HUZURSUZ BACAK SENDROMUNDA SOSYAL KOGNİSYONUN SEÇİCİ ETKİLENMESİ: ÖN BULGULAR

AYDAN TOPAL[1], SUĞRA ŞİMŞEK[2], HASAN DOĞAN[2], DENİZ DENİZ ÖZTURAN[3]

[1]*SAMSUN EĞİTİM VE ARAŞTIRMA HASTANESİ, NÖROLOJİ KLİNİĞİ, SAMSUN*
[2]*SAMSUN ÜNİVERSİTESİ, NÖROLOJİ ANA BİLİM DALI, SAMSUN*
[3]*SAMSUN ÜNİVERSİTESİ, RUH SAĞLIĞI VE HASTALIKLARI ANABİLİM DALI, SAMSUN*

Amaç:
Huzursuz Bacak Sendromu'nun (HBS) yalnızca motor belirtilerle sınırlı bir nörolojik bozukluk olmadığı, aynı zamanda bilişsel ve duygusal süreçleri de etkileyebildiğine dair kanıtlar artmaktadır. Bu ön çalışmada, HBS hastalarında sosyal kognisyonun farklı bileşenlerinin ve duygusal değişkenlerin incelenmesi, özellikle zihin kuramı (theory of mind) işlevlerinin değerlendirilmesi amaçlanmıştır.

Yöntem:
Çalışmaya, Uluslararası Huzursuz Bacak Sendromu (HBS) Tanı Kriterleri'ne göre tanı almış 22 HBS hastası ile yaş, cinsiyet ve eğitim düzeyi açısından eşleştirilmiş 22 sağlıklı kontrol birey dâhil edilmiştir. Sosyal kognisyonun değerlendirilmesinde Reading the Mind in the Eyes Test (RMET), Faux Pas Test (FPT) ve Facial Emotion Recognition Test (FERT); duygusal durumun değerlendirilmesinde ise Self-Compassion Scale – Turkish Version (SCS-T), WHO-14 Well-Being Index ve Beck Depression Inventory (BDI) kullanılmıştır. Verilerin dağılım özellikleri Shapiro–Wilk testi ile incelenmiş, uygun durumlarda Mann–Whitney U testi veya bağımsız örneklem t-testi uygulanmıştır.

Bulgular:
HBS grubunda RMET puanları kontrol grubuna kıyasla anlamlı derecede düşük saptanmıştır ($p = 0.001$). FPT, FERT, SCS-T, WHO-14 ve BDI skorlarında iki grup arasında istatistiksel olarak anlamlı fark belirlenmemiştir.

Sonuç:
Bu ön bulgular, HBS hastalarında sosyal bilişsel süreçlerde seçici bir etkilenme olabileceğini göstermektedir. Özellikle RMET sonuçları, zihin kuramı ve empatik çıkarım becerilerinin bozulabileceğine işaret etmektedir. HBS'de gözlenen bu seçici sosyal bilişsel etkilenmenin, dopaminerjik sistem disfonksiyonu ve duygusal düzenleme mekanizmalarındaki değişimlerle ilişkili olabileceği düşünülmektedir. Bulguların daha geniş örneklemli, kovaryans kontrollü ve prospektif çalışmalarla doğrulanması gerekmektedir.

Anahtar Kelimeler: Huzursuz bacak sendromu, sosyal kognisyon, zihin kuramı, empati, RMET

HBS ve Kontrol Gruplarının Sosyal Kognisyon ve Duygusal Değişken Karşılaştırmaları (Mann–Whitney U Testi)

Ölçek	HBS (n = 22) Ort ± SS	Kontrol (n = 22) Ort ± SS	p (Mann–Whitney U)
RMET	18.8 ± 5.4	25.3 ± 3.4	0.001 *
FPT	64.1 ± 27.5	71.8 ± 19.6	0,214
FERT	49.7 ± 9.3	52.8 ± 8.2	0,293
SCS-T	1.36 ± 0.72	1.22 ± 0.63	0,418
WHO-14	1.54 ± 0.60	1.73 ± 0.55	0.267
BDI	0.64 ± 0.87	0.82 ± 0.92	0,391

*HBS grubunda yalnızca RMET puanları kontrol grubuna göre anlamlı derecede düşük bulunmuştur (p = 0.001). Diğer sosyal kognisyon ve duygusal değişkenlerde anlamlı fark gözlenmemiştir. Bu durum HBS'de sosyal bilişsel süreçlerde seçici bir etkilenmeyi düşündürmektedir. * p < 0.05 istatistiksel olarak anlamlı fark. Kısaltmalar: RMET – Reading the Mind in the Eyes Test; FPT – Faux Pas Test; FERT – Facial Emotion Recognition Test; SCS-T – Self-Compassion Scale (Turkish version); WHO-14 – Well-Being Index; BDI – Beck Depression Inventory.*

EP – 990 MYOTONİK DİSTROFİ FENOTİPİ İLE UYUMLU BİR HASTADA NORMAL BASINÇLI HİDROSEFALİ BENZERİ KLİNİK TABLO: NADİR BİR OLGU SUNUMU

FATMA GÜLHAN ŞAHBAZ

İZMİR EKONOMİ ÜNİVERSİTESİ MEDİCAL POİNT HASTANESİ, NÖROLOJİ ANA BİLİM DALI, İZMİR

Giriş:
Myotonik distrofi (DM), erişkin başlangıçlı en sık kas distrofilerinden biridir. Tip 1 myotonik distrofi (DM1) DMPK genindeki CTG tekrarı ile, tip 2 myotonik distrofi (DM2) ise CNBP genindeki CCTG tekrarı ile karakterizedir. Her iki formda kas tutulumu dışında kardiyak, endokrin, oküler ve santral sinir sistemi etkilenimi görülebilir. Normal basınçlı hidrosefali (NBH) ventrikülomegali ile birlikte yürüme bozukluğu, bilişsel değişiklik ve idrar inkontinansı triadı ile karakterize bir klinik tablodur. DM ile NBH birlikteliği literatürde nadirdir, mevcut raporlar çoğunlukla DM1 hastalarını kapsamaktadır.

Olgu:
57 yaşında kadın hasta 30'lu yaşlarında başlayan kas güçsüzlüklerine ek olarak son beş yıldır giderek artan dengesizlik, sık düşme ve unutkanlık yakınmalarıyla başvurdu. Annesinde kas hastalığı olduğu belirtildi ve kızında benzer şikayetlerin olması üzerine yapılan EMG ve genetik incelemede DM2 tanısı koyulduğu öğrenildi. Hastanın nörolojik muayenesinde tipik myotonik yüz, bilateral semiptoz, çene açma zayıflığı ve tüm ekstremitelerde proksimal ve distal kas zayıflığı saptandı. EMG'de yaygın myojenik potansiyeller ve distal kaslarda myotonik deşarjlar gözlendi. Beyin MR'ında ventrikülomegali ve yaygın serebral atrofi saptandı. Lomber ponksiyon yapılan hastada bos basıncı normal aralıktaydı ve bos boşaltımı sonrası klinik anlamlı yanıt izlendi.

Tartışma-Sonuç:
Hastada genetik analiz yapılamamış olmakla birlikte, aile öyküsü ve klinik fenotip DM2 olasılığını düşündürmektedir. Myotonik distrofi hastalarında ventrikülomegali ve kognitif değişiklikler görülebilse de tap testi sonrası gözlenen objektif iyileşme NBH tanısını desteklemiştir. Literatürde DM1 ile NBH birlikteliği birkaç olgu şeklinde bildirilmiş ancak DM2 ile NBH birlikteliği bildirilmemiştir. Bu tarz olgularda şant tedavisi uygulanması konusunda da yeterli bilgi bulunmamaktadır. Bu olgu, myotonik distrofi fenotipi sergileyen hastalarda NBH'nin dikkate alınması gerektiğini göstermesi açısından önemlidir. Genetik doğrulama sağlanması durumunda, DM2 ile NBH birlikteliği literatüre katkı sağlayabilecek nadir bir örnek olacaktır.

Anahtar Kelimeler: DM2, lomber ponksiyon, myotonik distrofi, normal basınçlı hidrosefali, tap testi, ventrikülomegali

EP – 993 ATİPİK BAŞLANGIÇ BULGULARI İLE PREZENTE OLAN MYASTENİA GRAVİS OLGUSU

SİMAY BAŞARAN, FATMA GÜLHAN ŞAHBAZ, FİGEN TOKUCOGLU

İZMİR EKONOMİ ÜNİVERSİTESİ MEDİCAL POİNT HASTANESİ, NÖROLOJİ ANA BİLİM DALI, İZMİR

Giriş:
Myastenia Gravis (MG), nöromusküler etkileyen otoimmün bir hastalık olup; hastalar genellikle ptozis, horizontal diplopi, ekstremitlerde güçsüzlük, akşama doğru artan yorgunluk hissi ve bulbar semptomlarla başvurur. Oküler MG olgularında diplopi ve ptozis en sık görülen belirtilerdir, ancak MG bazen atipik klinik bulgularla prezente olabilir ve bu durum tanıda gecikmeye sebep olabilmektedir.

Olgu:
54 yaşında kadın hasta 10 gündür devam eden, en fazla 1 dakika olmak koşuluyla genellikle saniyeler süren, gün içinde sıklığı değişken karakterde binoküler vertikal diplopi ile başvurdu. Nörolojik muayenesi genel olarak normaldi. Başlangıçta geçici iskemik atak şüphesiyle vasküler etyolojiye yönelik çekilen beyin MR ve karotid/vertebral doppler ultrasonografi normaldi. Diplopi ataklarının gün içinde sıklığının artması üzerine oftalmolojik sebepler açısından da incelenen kontrastlı orbita MR normal saptandı. Nöromusküler kavşak patolojilerini dışlamak amacıyla yapılan repetetif sinir stimülasyonu incelemesinde orbicularis oculi ve nasalis kas yanıtları normal iken; deltoid ve abductor digiti minimi kaslarında dekrement yanıt gözlendi. Serum AChR antikoru pozitif bulundu, Toraks BT'de timus patolojisi izlenmedi. Hastaya piridostigmin başlandıktan sonra şikayetleri tamamen geriledi. Osteoporoz nedeniyle steroid tedavisi yerine immünsüpresif ajan olarak azatioprin ile takip planlandı.

Tartışma ve Sonuç:
Bu olgu MG'nin kısa süreli ve aralıklı tekrarlayan vertikal diplopi ile de prezente olabileceğini göstermektedir. Tekrarlayan çift görme yakınması ile başvuran bir hasta olduğunda vasküler ve oftalmolojik nedenler araştırılmalı; görüntülemelerin normal olması halinde nöromusküler kavşak hastalıklarına yönelik elektrofizyolojik inceleme ve antikor testleri yapılmalıdır. Erken tanı ve uygun tedavi ile semptomlar hızlı bir şekilde kontrol altına alınabilmektedir. Sonuç olarak tipik formda olmasa da çift görme şikayeti ile başvuran hastalarda özellikle dalgalı klinik seyir olması halinde MG tanısı akılda tutulmalıdır.

Anahtar Kelimeler: AChR Antikoru, Binoküler Vertikal Diplopi, Myastenia Gravis, Nöromüsküler Kavşak Hastalığı, Oküler Myastenia Gravis, Repetetif Sinir Stimülasyonu

EP – 995 SANTRAL SİNİR SİSTEMİ ENFEKSİYONU İLE KARIŞAN OTOİMMÜN PARANEOPLASTİK ENSEFALİT OLGUSU

METE SERGEN, ERSİN KASIM ULUSOY

ANKARA BİLKENT ŞEHİR HASTANESİ, NÖROLOJİ KLİNİĞİ, ANKARA

Giriş:
Otoimmün ensefalit; paraneoplastik, idiyopatik, ilaç kaynaklı ve postviral nedenleri içeren heterojen bir hastalık grubudur. Klinik, görüntüleme ve laboratuvar bulgularının santral sinir sistemi enfeksiyonları (SSSE) ile benzerlik göstermesi nedeniyle tanı koymak güç olabilmektedir. Hastalarda mental durum değişiklikleri, psikiyatrik belirtiler, nöbetler, disotonomi ve hipoventilasyon gibi bulgular görülebilir.

Olgu:
Elli üç yaşında erkek hasta, kelimeleri karıştırma ve konuşma bozukluğu şikayetleriyle acil servise başvurdu. Başvuru sırasında bir kez jeneralize tonik-klonik nöbet geçiren hasta, Enfeksiyon Hastalıkları tarafından değerlendirildi. Lomber ponksiyon ve kranial görüntülemelerinde belirgin bir patoloji saptanmadı. Viral ensefalit olasılığı ekarte edilemediği için hasta Enfeksiyon Servisi'ne yatırılarak 12 gün süreyle asiklovir tedavisi başlandı. Ancak klinik yanıt alınamadı ve hasta bir kez daha jeneralize nöbet geçirdi. Kontrastlı kranial MRG'da sol temporal lobda insulaya uzanan sitotoksik-vazojenik ödem ve bu alanda silik kontrastlanma izlendi (Şekil 1 ve 2). EEG'de sol temporalde sık tekrarlayan dikensi dalgalar saptandı. Nöroloji ve Enfeksiyon Hastalıkları konseyinde değerlendirilen hastanın nörolojik muayenesinde bilincin açık, basit emirlere kısmen koopere olduğu; kısmi sensorimotor afazi ile sağ üst ve alt ekstremitelerde silik parezi bulunduğu; TCR'nin bilateral lakayt olduğu ve ense sertliği izlenmediği görüldü. Lomber ponksiyon tekrarı yapılarak beyin-omurilik sıvısından otoimmün ensefalit ve paraneoplastik panel çalışılması planlandı. Otoimmün ensefalit paneli negatif sonuçlanırken, paraneoplastik panelde anti-Zic4 antikoru pozitif bulundu. Bulgular doğrultusunda hastaya paraneoplastik otoimmün ensefalit ön tanısıyla Nöroloji Servisi'nde 1000 mg/gün pulse steroid tedavisi başlandı. On günlük steroid tedavisine rağmen klinik düzelme sınırlı kalınca beş gün süreyle intravenöz immünglobulin (IVIG) tedavisi uygulandı. IVIG sonrası belirgin klinik iyileşme sağlandı. Tedavi sonrası çekilen PET-CT'de kemik iliği tutulumu saptanarak hasta ilgili branşlarca onkolojik açıdan izleme alındı.

Sonuç:
Otoimmün ensefalitler, SSSE'yi taklit edebilen ve erken tanı ile immün tedavi gerektiren hastalıklardır. Bu olgu, SSSE benzeri tablolarla başvuran hastalarda otoimmün ensefalitlerin mutlaka ayırıcı tanıda değerlendirilmesi gerektiğini göstermektedir.

Anahtar Kelimeler: Ensefalit, otoimmün, paraneoplastik

Beyin mr

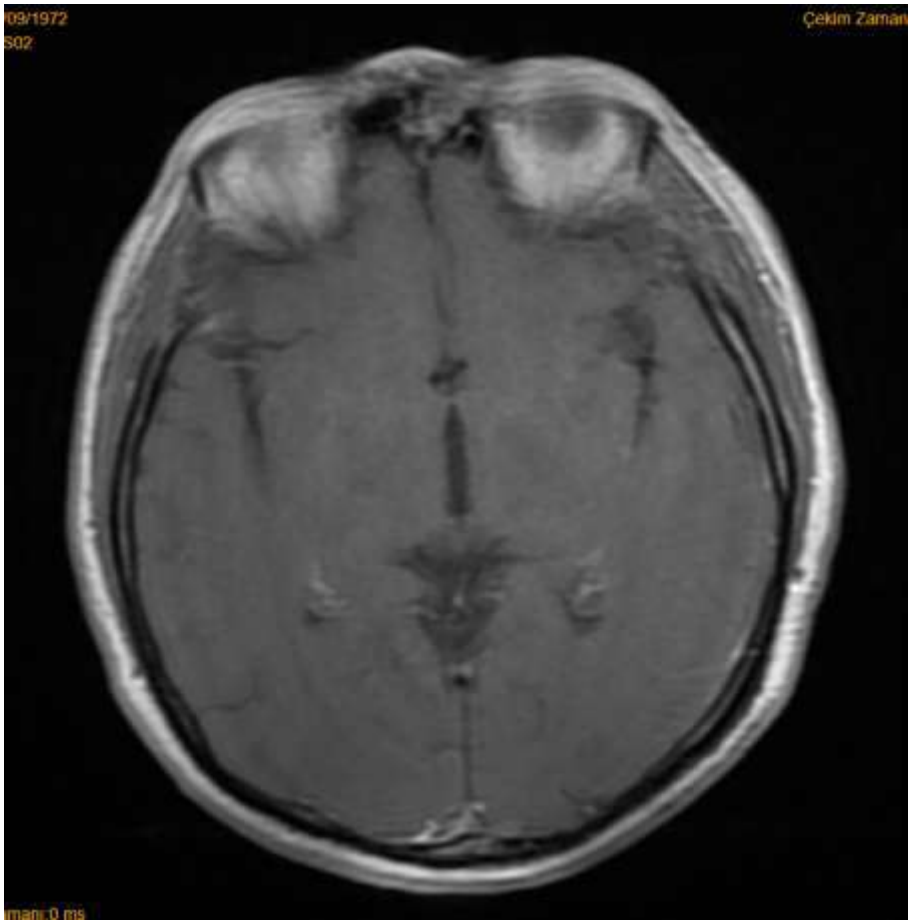

c+ t1 ax

Beyin mr

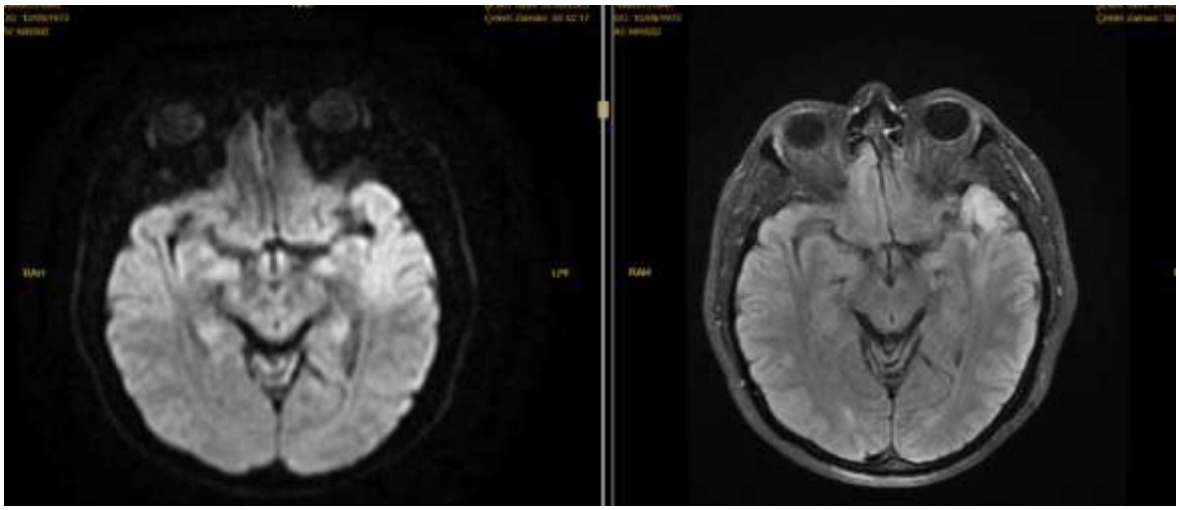

Kontrastlı beyin mr dwı ve t2 sekansları

EP – 1001 ERKEN SEMPTOMATİK ALZHEİMER HASTALIĞINDA DONANEMAB: TRAILBLAZER-ALZ 2 UZUN DÖNEM ETKİLİLİK VE GÜVENLİLİK SONUÇLARI

JOHN R. SİMS[1], JENNİFER A. ZİMMER[1], CYNTHİA D. EVANS[1], EMEL SERAP MONKUL NERY[1], HONG WANG[1], ALETTE M. WESSELS[1], GİULİA TRONCHİN[1], SHOİCHİRO SATO[1], LARS LAU RAKET[1], SCOTT W. ANDERSEN[1], CHRİSTOPHE SAPİN[1], MARİE ANGE PAGET[1], IVELİNA GUEORGUİEVA[1], PAUL ARDAYFİO[1], RASHNA KHANNA[1], DAWN A. BROOKS[1], MARK A. MİNTUN[1], GULTEKİN GULBAHAR[2]

[1]*ELİ LİLLY AND COMPANY, INDİANAPOLİS, IN, USA*
[2]*ELİ LİLLY TURKEY, ISTANBUL, TURKEY*

Amaç:
TRAILBLAZER-ALZ 2 plasebo kontrollü (PK) çalışması ile çift kör uzatılmış izlem döneminde (LTE) erken başlangıç (EB) ve geç başlangıç (GB) hastalarında donanemabın klinik etkililik ve güvenliliğini ortaya koymak.

Arka plan: Donanemab tedavisi, 76 haftalık PK dönemi boyunca klinik progresyonu anlamlı düzeyde yavaşlattı. Bu dönemi tamamlayan hastalar, 78 haftalık çift kör LTE için uygun bulundu.

Yöntem:
PK dönemde, EB hastalar donanemab grubuna, GB katılımcılar ise plasebo grubuna randomize edildi (GB hastalara, LTE döneminde donanemab tedavisi başlandı). Donanemab ile tedavi edilen katılımcılar, amiloid düzeyine göre plaseboya geçirildi. Alzheimer Hastalığı Nöro-görüntüleme İnisiyatifi (ADNI) katılımcıları, harici kontrol grubu olarak kullanıldı ve TRAILBLAZER-ALZ 2 çalışmasının başlangıcındaki temel demografik ve klinik özelliklerle uyumlu olacak şekilde ağırlıklandırıldı. Tüm analizler keşifsel nitelikteydi.

Bulgular:
LTE döneminde, EB grubu, Klinik Demans Derecelendirme Ölçeği (CDR-SB) puanı açısından ADNI kontrol grubundan ayrışmaya devam etti ve 3. yılda fark -1.2 (95% GA: -1.7, -0.7) olarak saptandı. GB grubu, donanemab tedavisine başladıktan 76 hafta sonra, ADNI kontrol grubuna kıyasla CDR-SB açısından -0.8 (95% GA: -1.3, -0.3) fark gösterdi. EB grubunda, bir sonraki klinik hastalık evresine ilerleme riski anlamlı derecede daha düşüktü (HR=0.73; p<0.001). Donanemab başlangıcından 76 hafta sonra PET ile değerlendirilen katılımcıların %75'inden fazlasında amiloid temizlenmesi (<24.1 Centiloid) sağlandı. Amiloid plak yeniden birikim hızı yılda 2.4 Centiloid olarak hesaplandı. Yeni bir güvenlik sinyali gözlenmedi.

Sonuçlar:
Üç yıllık dönemde donanemab, erken semptomatik Alzheimer hastalığındaki klinik yararını ve biyolojik etkilerini sürdürürken, güvenlik profilinde tutarlılık gösterdi. Bu bulgular, hastalığın erken semptomatik evrelerinde yapılan müdahalenin hastalık seyrini değiştirebileceğini bir kez daha ortaya koydu.

Anahtar Kelimeler: Alzheimer hastalığı, Amiloid-beta, Klinik araştırmalar

EP – ATİPİK DEMİYELİNİZAN HASTALIK MI?

TUĞÇE KUDAY, NESLİHAN EŞKUT, BAHAR SAY, BEGÜM ÇULA, ASLI KÖŞKDERELİOĞLU, PINAR ORTAN, LEVENT ÖCEK
İZMİR ŞEHİR HASTANESİ NÖROLOJİ KLİNİĞİ, İZMİR

Giriş:
Manyetik rezonans görüntülemelerde T2flair sekanslarda hiperintens,kontrast tutan lezyonlar sıklıkla demiyelinizan hastalık belirtisi olsa da,tedaviye rağmen klinik,radyolojik progresyon görülen vakalarda histolojik tanının önemi artmaktadır.

Olgu:
26 yaş kadın hasta 20 gündür olan dengesizlik, baş dönmesi ve kusma şikayetiyle başvurdu. Kronik hastalık, ilaç kullanım öyküsü yoktu. Nörolojik muayenesinde dizartrisi, bilateral dışa bakış kısıtlılığı, sağ yanlı spastik yürüyüşü, bilateral dismetrisi mevcuttu. Tandemi beceriksiz, romberg pozitif, bilateral aşil klonus mevcuttu, derin tendon refleksleri alt ekstremitelerde canlı alındı. Görüntülemelerinde beyin sapında, serebellumda, medulla spinalis servikal seviyelerde T2 flair hiperintens, birçoğu kontrast tutan lezyonlar izlendi. Serum vaskülitik tetkikleri negatif geldi, BOS incelemesinde IgG tip1, ıgG indeksi:0.46g/dl görüldü. BOS biyokimyası normal sınırlardaydı. 10 gün boyunca iv metilprednizolon ve günaşırı 5 seans plazmaferez tedavi bitiminde klinik, radyolojik progresyon izlendi. Sağ yanlı hemiparezi gelişti, yutma refleksi azaldı, ponstaki lezyonda kontrast tutulumunun arttığı, nekroze alanların geliştiği görüldü. 5 gün boyunca IVIG tedavisi verildi. Tedavi sonunda tekrar progresyon görülen hastanın nörolojik muayenesinde konuşması ağır dizartrik, her yöne bakışta kısıtlılığı ve dört yanlı kas gücü defisiti mevcuttu. Görüntülemelerinde spinal kordun tüm seviyelerinde yaygın birleşme göstermiş T2 hiperintens lezyonları ve leptomeningeal kontrastlanma artışı mevcuttu. Paraneoplastik tarama sonuçları negatifti. MOG ve NMO antikorları negatifti. Beyin sapından biyopsi alınan hastanın histolojik tanısı yüksek dereceli gliom olarak sonuçlandı.

Tartışma:
Glioblastoma multiforme, Dünya Sağlık örgütü sınıflamasına göre yüksek dereceli diffüz astrositomdur. Primer yayılım lokal infiltrasyonun yanı sıra BOS ile yayılım nadir de olsa spinal kordun ve meninklerin tutulumuna yol açabilir. Bu vaka örneği glioblastomun BOS yoluyla yayılım yapabildiğini ve hastalığın gidişatının çok hızlı kötüleştiğini ortaya koymaktadır.

Anahtar Kelimeler: Atipik, Demiyelinizan, Glioblastom

EP – 1005 İATROJENİK BOTULİZM: TERLEME VE ESTETİK AMAÇLI BOTULİNUM TOKSİNİ UYGULAMASI SONRASI GELİŞEN ÜÇ OLGU

ECE KÖSE[1], HİLAL ÖZGÜNER[2], MUHİTTİN CENK AKBOSTANCI[3]

[1]*BUCAK DEVLET HASTANESİ, BURDUR*
[2]*NİĞDE ÖMER HALİSDEMİR ÜNİVERSİTESİ EĞİTİM VE ARAŞTIRMA HASTANESİ, NİĞDE*
[3]*ANKARA ÜNİVERSİTESİ TIP FAKÜLTESİ NÖROLOJİ ANABİLİM DALI, ANKARA*

Botulinum toksini (BoNT), terapötik ve kozmetik alanlarda yaygın kullanılan, genellikle güvenli kabul edilen bir ajandır. Ancak yüksek doz, uygunsuz teknik ya da ruhsatsız ürün kullanımı sonrasında sistemik yayılıma bağlı iatrojenik botulizm gelişebilir. Klinik tablo kas güçsüzlüğü, pitoz, disfaji ve solunum yetmezliği ile seyreder ve yaşamı tehdit edebilir OBJ.

Olgu Sunumları:
• Olgu 1: Hiperhidroz tedavisi için 200 U abobotulinum toksin A sonrası halsizlik, pitoz ve proksimal kas güçsüzlüğü gelişti. EMG'de dekrement saptandı. Destek tedavisi ile üç haftada iyileşti.

• Olgu 2: Estetik amaçlı alın ve glabellar bölgeye 150 U toksin sonrası disfaji ve solunum güçlüğü gelişti. EMG'de presinaptik blok bulguları izlendi. Laboratuvar incelemesinde kullanılan ruhsatsız üründe önerilenin yaklaşık üç katı toksin tespit edildi. Yoğun bakım desteği sonrası taburcu edildi.

• Olgu 3: Dudak çevresine yapılan 100 U enjeksiyon sonrası konuşma bozukluğu, çiğneme güçlüğü ve kas zayıflığı gelişti. Klinik tablo iatrojenik botulizm ile uyumlu bulundu, yoğun bakım desteği ile düzeldi OBJ.

Tartışma:
Olgular, iatrojenik botulizmin sadece estetik değil, terapötik uygulamalardan sonra da gelişebileceğini göstermektedir. Ruhsatsız ve denetimsiz ürünlerin toksin içeriği öngörülemez olup ciddi sistemik toksisiteye yol açabilir. Literatürde de özellikle intragastrik uygulamalar ve yüksek dozlar sonrasında kümelenmiş salgınlar rapor edilmiştir. Tanı çoğunlukla klinik temellidir, EMG bulguları destekleyici rol oynar. Antitoksin bazı durumlarda yarar sağlasa da her merkezde ulaşılabilir değildir OBJ.

İatrojenik botulizm nadir ancak ciddi bir komplikasyondur. Klinik şüphe, erken tanı ve yoğun bakım desteği prognoz için kritik önemdedir. Ruhsatsız ürünlerin önlenmesi, sıkı denetim ve hekimlerin farkındalığının artırılması gerekmektedir OBJ.

Anahtar Kelimeler: İatrojenik botulizm, botulinum toksini komplikasyonları, botulinum toksin yan etki

EP – 1006 AZATİYOPÜRİN KULLANIMINA BAĞLI GELİŞEN MİYOPATİ: OLGU SUNUMU

ÖZGÜR MUHARREMOGLU, EMRULLAH ÇINAR, İPEK İNCİ, PINAR ORTAN

İZMİR ŞEHİR HASTANESİ, NÖROLOJİ KLİNİĞİ, İZMİR

Giriş:
İlaca bağlı miyopatiler; farmakolojik ajanların kas hücresi yapısını veya metabolizmasını etkileyerek ortaya çıkardığı, toksik, metabolik veya immün aracılı kas hasarı tablolarıdır. En sık miyopati yapan ilaçlar arasında statinler, glukokortikoidler, antimalaryaller, kolşisin, antiviraller ve immünosupresif ilaçlar yer alır. Tanı, ilaca maruziyet öyküsü, klinik bulgular, laboratuvar ve elektromiyografik değerlendirmelerle konulur.

Olgu Sunumu:
Hipertansiyon, diyabet, tanıları olan 71 yaşında kadın hasta 1 yıl önce otoimmun hepatit tanısı almıştı. Hastaya 40 mg prednisolone başlanmış, kısa bir süre kullandıktan sonra kendi isteği ile bırakmıştı. Tedavi düzenlenmesi amacıyla Gastroenteroloji kliniğinde izlenen hastaya iki hafta önce azatiyopürin tedavisi başlandığı, tedaviden sonra yürümekte zorluk kollarda ve bacaklarında güçsüzşük geliştiği öğrenildi. Azatiyopürini kendi isteğiyle bıraktıktan sonra güçsüzlüğünün kısmen gerilediğini, ancak hâlâ yürüyemediğini belirtti. Muayenesinde tüm ekstremite proksimallarinde 3/5 distallerinde 4/5 kas gücü vardı. Laboratuvar bulgularında CK: 114 U/L, LDH: 327 U/L olarak saptandı. Kraniyal ve Spinal difüzyon MRG çekildi, normaldi. EMG'sinde miyopatiyle uyumlu bulgular izlendi.

Tartışma:
İlaca bağlı miyopatiler birkaç farklı mekanizma ile açıklanır: Doğrudan toksik etki (statin), Metabolik/mitokondriyal disfonksiyon (örn azatiyopürin), İmmün aracılı kas hasarı. Azatiyopürin, nadiren mitokondriyal toksisiteye bağlı kas disfonksiyonu oluşturabilir. Literatürde, az sayıda olguda normal CK düzeyine rağmen proksimal güçsüzlük, EMG'de miyopatik bulgular ve kas biyopsisinde mitokondriyal değişiklikler bildirilmiştir. Bizim olgumuzda da benzer biçimde CK normal, güçsüzlük belirgin ve ilaç kesilmesiyle klinik düzelmiştir.

Sonuç:
İlaca bağlı miyopatiler, az görülmekle birlikte morbiditeye yol açabilir. Azatiyopürin tedavisi sırasında açıklanamayan proksimal kas güçsüzlüğü geliştiğinde akılda tutulmalıdır. CK düzeyi normal olsa dahi klinik şüphe ve zaman ilişkisi tanıda yol göstericidir. Erken fark edilip ilacın kesilmesi iyileşme sağlayabilir.

Anahtar Kelimeler: Azatiyopürin, miyopati, proksimal kas güçsüzlüğü

EP – 1008 NADİR BİR OLGU: REKÜRREN GBS

KÜBRA IŞIK, AYŞENUR BAŞEL PALA, RÜMEYSA YILDIZ, ÖZGE ÇAKIR NARTSOY, MUSTAFA AÇIKGÖZ, H. TUĞRUL ATASOY

ZONGULDAK BÜLENT ECEVİT ÜNİVERSİTESİ, NÖROLOJİ ANABİLİM DALI, ZONGULDAK

Giriş:
GBS (Guillain-Barre sendromu), flask paraliziye neden olan miyelin kılıfı etkileyen nadir görülen akut otoimmün poliradıkulonöropatidir. Monofazik olması ile bilinen hastalığın, nadir de olsa %2- %5 oranında tekrarladığı bildirilmiştir.

Olgu:
38 Yaşında erkek hasta 5 gündür olan bilateral ayak bileklerinden dizlerine kadar uyuşma, güç kaybı ve el parmaklarından dirseklere kadar yayılan uyuşma şikayeti ile başvurdu. 2013 yılında üsye sonrası gelişen GBS nedeni ile yoğun bakım yatışı olmuş ve tama yakın düzelip taburcu edilmişti. Muayenede bilateral alt ekstremite DTR (Derin Tendon Refleksi) alınamadı ve üst esktremite DTR hipoaktifti, bilateral dizlerine kadar hipoestezi mevcut olup, iki taraflı topuklarının üstüne yürüyemiyordu. EMG (Elektromiyografi) demiyelizan özelliğin belirgin olduğu sensorimotor polinöropati ile uyumlu idi. Lomber Ponksiyon yapıldı. BOS'da protein:799 (n:150-450) belirgin artmış olup hücre izlenmedi. GBS rekürrens tanısı ile hastaya 5 gün, 0,4 gr/kg IVIG verildi. 5. Gün tedavi sonrasında belirgin olarak alt ekstremite parestezi ayak bileğine kadar azalmış idi. Üst ekstremide sadece parmaklarda parestezi vardı. Ayak dorsofleksiyonu ilk yatışında 0-1/5 iken tedavi sonrası 3-4/5 idi. Belirgin düzelme izlendi.

Tartışma ve Sonuç:
Rekürren GBS, tam iyileşme olmadan ataklar arasında ≥4 ay veya hasta tam veya tama yakın iyileşme elde ederse ataklar arasında ≥2 ay olur ise GBS atağı olarak tanımlanır. Hastamız, ilk GBS atağından rekürrense kadar 11 yıl geçtiği düşünüldüğünde, güncel bilgilere göre rekürren GBS tanı kriterlerini karşılıyordu. Tekrarlayan GBS ile ilgili literatür bilgimiz hastalığın, birinci ataktan sonraki ataklar kısa ve hafif sürdüğüdür. Bizim hastamızda bu şekilde idi. Oldukça nadir uzun yıllar sonra tekralayan GBS vakası olması nedeni ile ayrıcalıklı vaka idi.

Anahtar Kelimeler: Parestezi, rekürren, nöropati

EP – 1010 BAŞ AĞRISI İLE KAFA İÇİ BASINÇ ARTIŞ SENDROMUNUN ETYOLOJİSİNDE LEPTOMENİNGEAL KARSİNOMATOZİS: VAKA SUNUMU VE LİTERATÜR TARTIŞMASI

KÜBRA NUR USTABAŞ, RABİA KARABIYIK, ŞULE KAHRAMAN KÜÇÜK, NURHAN KAYA, EDA ÇOBAN, NİLÜFER KALE

TC. SBÜ BAĞCILAR EĞİTİM VE ARAŞTIRMA HASTANESİ

Giriş:
Kafa içi basınç artış sendromu (KİBAS) baş ağrısı, bulantı, kusma, papilödem, bilinç değişiklikleri gibi semptomlarla kendini gösterebilen bir klinik tablodur. Etyolojisinde enfeksiyonlar, serebrovasküler olaylar ve beyin tümörleri yer alabilir. Tümöre bağlı metastazlarda leptomeninks ve subaraknoid alanların tutulumu ile karakterize leptomeningeal karsinoma ise nadir bir KİBAS nedeni olarak karşımıza çıkabilir. Bu bildiride KİBAS etyolojisi olarak leptomeningeal karsinomanın saptandığı 2 olgu sunulacaktır.

Vaka 1:
Olgu 43 yaş kadın hasta basınç hissi şeklinde baş ağrısı ve bulanık görme şikayeti ile polikliniğe başvurdu. Özgeçmişinde Akut miyeloid lösemi (AML) mevcuttu. Nöro Oftalmolojik muayenede, vizyon keskinliği (VA) 0.7/0.9 ve papilödem saptandı. Kontrastlı Kranial Manyetik Rezonans (MR) görüntülerinde dural kontrastlanma ve lateral ventriküllerde silikleşme izlendi.Yapılan lomber ponksiyon da (LP), beyin omurilik sıvısı (BOS) Açılış Basıncı (AB) 42 cmH20, BOS Proteini 830, BOS hücresi 800, histokimyasında atipik hücre üremesi görüldü.Hastada Leptomeningeal Karsinoma tanısı ile onkoloji polikliniğine yönlendirildi.

2. Olgu 52 yaş erkek hasta, kronik yaygın baş ağrısı ve bulanık görme şikayetleriyle polikliniğe başvurdu.Özgeçmişinde kür sağlanmış mide kanseri öyküsü mevcuttu. Nörooftalmolojik muayenede VA 0.6/0.7 ve papilödem saptandı. Kontrastlı kranial MR'da parsiyel emty sella ve optik sinir tortiozitesi izlendi.LP'de AB 70 cmH20 BOS proteini 732 BOS hücresi 26, histokimyada malign hücreler görüldü. Hasta Leptomeningeal Karsinoma tanısı ile onkoloji tedavisi sürecinde ex oldu.

Sonuç:
KİBAS her zaman yer kaplayan kitle nedeniyle ortaya çıkmayabilir. Malignite öyküsü olan hastalarda leptomeningeal tutulum açısından radyolojik görüntülemeler dikkatlice değerlendirilmeli ve şüphe varlığında LP gibi ileri inceleme yöntemleri mutlaka planlanmalıdır. Erken tanı, uygun tedavi planı ve multidisipliner yaklaşım ile yaşam süresi ve kalitesi sınırlı da olsa iyileştirilebilir.

Anahtar Kelimeler: KİBAS, Papilödem, Leptomeningial Karsinom

EP – 1012 ROMATOİD ARTRİTLİ HASTADA İMMÜNSÜPRESİF TEDAVİYE SEKONDER POSTERİOR REVERSİBL ENSEFALOPATİ SENDROMU

HASİBE POLAT, FATMA ŞİMŞEK

ATATÜRK ÜNİVERSİTESİ, TIP FAKÜLTESİ HASTANESİ, NÖROLOJİ ANABİLİM DALI, ERZURUM

Giriş:
Posterior Reversibl Ensefaopati Sendromu (PRES) baş ağrısı, nöbet, görme bozukluğu ve ensefalopati gibi belirtileri olan akut veya subakut serebral bir sendromdur. PRES gelişmesinin en sık sebepleri hipertansiyon, immünsüpresif ve kemoterapötik ilaçlar, toksik maruziyettir.

Olgu:
Üniversite mezunu 46 yaşındaki erkek hasta tüm vücutta kasılma şeklinde birden fazla tekrarlayan nöbet geçirme ve şuur geriliği nedeni ile acil servise getiriliyor. Hastanın üç gün önce başlayan tek taraflı, zonklayıcı vasıfta baş ağrısı, baş dönmesi ve mide bulantısının olduğu öğrenildi. Ateş yüksekliği olmamış. Özgeçmiş; 8 yıldır romatoid artrit tanılı, 5 yıldır hidroksiklorokin, lenfunomid kullanıyormuş, 4 ay önce eklem ağrıları olması nedeniyle tedavisine metotreksat eklenmiş. Bir ay önce eklem ağrılarının geçmesi ve ilaç yan etkisi nedeniyle metotreksat tedavisi kesilmiş. Soy geçmiş; özellik yok. Vitaller hasta entübe, vücut sıcaklığı 36,6°C, nabız 100 atım/dk, tansyon arteryel 170/90 mmHg. Nörolojik muayenede; şuur sedasyon nedeni ile değerlendirilemedi, ense sertliği yok, ağrılı uyaranla dört ekstremite hareketli, taban cildi refleksi bilateral lakayt. Hastaya çekilen beyin manyetik rezonans görüntüleme PRES ile uyumluydu (Resim 1). Etiyolojik nedenin kullandığı immunsupresif ilaç olabileceği düşünülerek lenfunomid tedavisi kesildi. Nöbetler için levetiresetam 1000 mg/gün, antiödem olarak üç gün mannitol tedavisi verildi, tansiyon regülasyonu yapıldı, takipte nöbeti olmadı. Hastaya 80 mg/gün kortikosteroid tedavisi başlandı ve 2-3 gün sonra hastanın şuur geriliği düzeldi, extübe edildi. Romatoid artrit tedavisi için romatoloji ile konsulte edilen hastaya prednol 40 mg ile taburculuk önerildi.

Sonuç:
Otoimmün hastalığı olan ve immünsüpresif tedavi alan hastalarda PRES gelişmesi durumunda etyolojide kullandığı immünsüpresif ajanın neden olabileceği akılda bulundurulmalıdır. Erken tanı iyi prognoz ve tam iyileşme ile sonuçlanır.

Anahtar Kelimeler: İmmümsüpresif, kortikosteroid, nöbet, ensefalopati

Manyetik rezonans görüntüleme

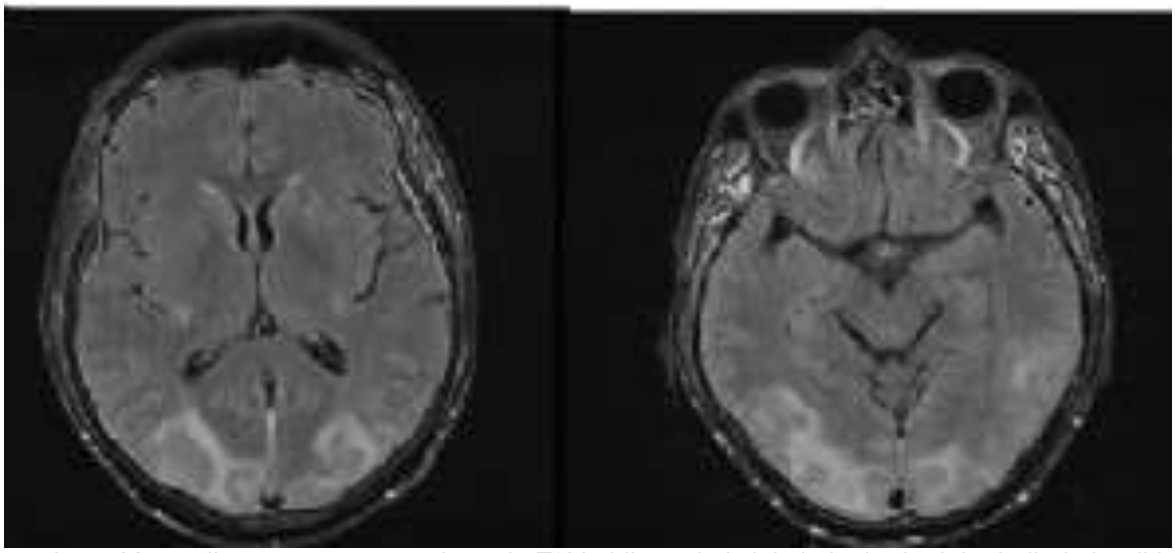

Resim 1: Manyetik rezonans görüntülemede T2'de bilateral oksipital alanlarda daha belirgin her iki serebral hemisferde hiperintens alanlar görülüyor.

EP – 1014 MULTİPL SKLEROZLU KADINLARDA GEBELİK ÖYKÜSÜNÜN EDSS VE HASTALIK SÜRESİ ÜZERİNE ETKİSİ

KÜBRA ASLAN KOCA, MURAT TERZİ

ONDOKUZ MAYIS ÜNİVERSİTESİ

Amaç:
Bu çalışmada Multipl Skleroz (MS) hastalarında gebelik öyküsünün hastalık şiddeti ve süresi üzerindeki olası etkilerini değerlendirmek, gebelik sayısı ile nörolojik disabilite düzeyi (EDSS) arasındaki ilişkiyi incelemek amaçlanmıştır. Bu kapsamda, hiç gebelik yaşamamış ve en az bir kez gebelik geçirmiş kadın hastalar karşılaştırılmış ve gebelik sayısına göre EDSS değişimi analiz edilmiştir.

Yöntem:
Çalışma, 2167 MS hastasının yer aldığı veri seti üzerinden retrospektif olarak yürütülmüştür. Kullanılan veri setinde 1495'i kadın (%68,9), 672'si erkek (%31,1) hasta yer almaktadır. Hastalık süresi, tanı tarihi ile ile 2025 yılı arasındaki farkın yıl cinsinden hesaplanmasıyla elde edilmiştir. İstatistiksel analizlerde görsel karşılaştırma için boxplot ve regresyon grafikleri kullanılmış, betimleyici istatistiklerle değerlendirme yapılmıştır.

Bulgular:
Veri setinde yer alan 1495 kadın hastanın 557'sinde (%37,3) en az bir gebelik öyküsü bulunmaktadır. Hiç gebelik yaşamamış hastalarda ortalama hastalık süresi 16,2 yıl, gebelik geçirenlerde ise 16,6 yıl olarak hesaplanmış olup iki grup arasında belirgin fark saptanmamıştır.

EDSS değerleri açısından, gebelik öyküsü olan kadınlarda ortalama EDSS düzeyi daha düşük olup grafikte görsel olarak belirgin şekilde ayrışmıştır. Ayrıca, gebelik sayısı arttıkça EDSS değerlerinde hafif bir azalma eğilimi gözlenmiştir.

Sonuç:
Bu çalışma, gebelik öyküsü bulunan MS'li kadınlarda hastalık şiddetinin (EDSS) ortalama olarak daha düşük seyretme eğiliminde olduğunu göstermektedir. Hastalık süresi açısından ise gebelik geçiren ve geçirmeyen kadınlar arasında belirgin fark bulunmamıştır. Elde edilen bulgular, gebeliğin MS hastalığı üzerinde olası immünomodülatör ve nöroprotektif etkileri olabileceğini desteklemektedir. Bu eğilimin doğrulanabilmesi için ilerleyen süreçlerde prospektif, çok merkezli ve tedavi değişkenlerini de içeren ileri analizlerin yapılması planlanmıştır.

Anahtar Kelimeler: Multipl Skleroz, EDSS, Gebelik Öyküsü

Gebelik Durumuna Göre EDSS Dağılımı

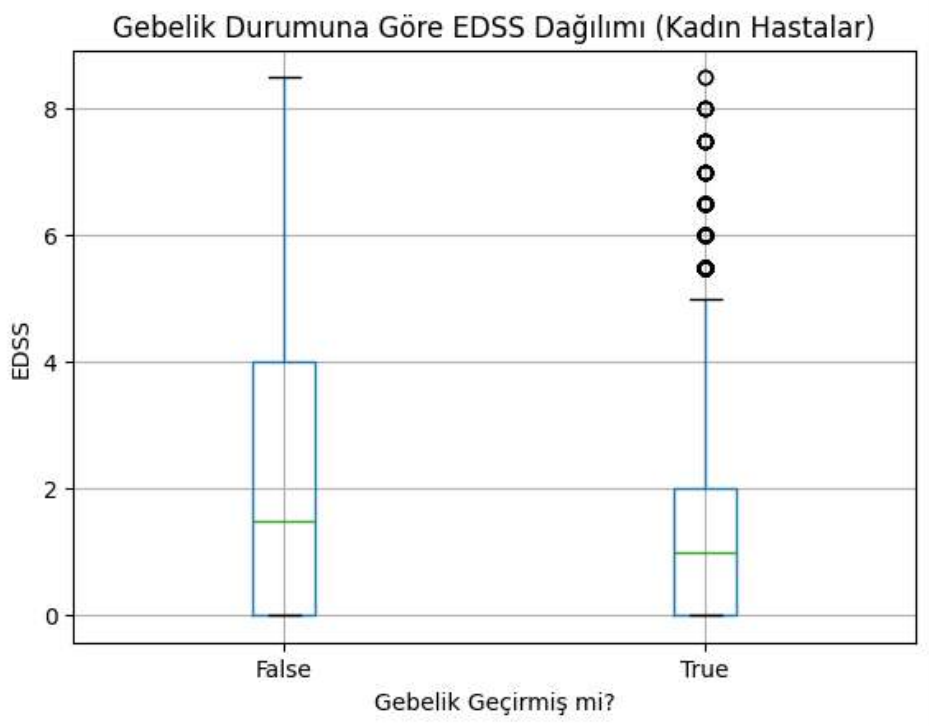

Gebelik Sayısı İle Ortalama EDSS İlişkisi

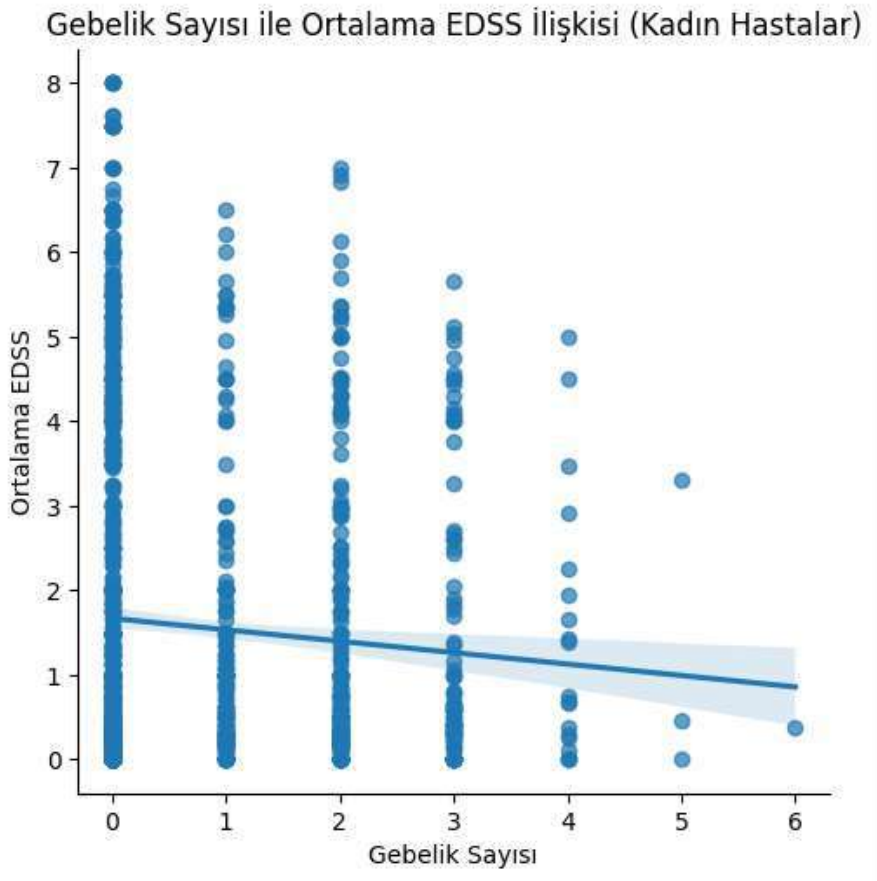

EP – 1015 BAKIŞ PAREZİSİYLE PREZENTE EPSTEİN–BARR VİRÜSÜNE BAĞLI NADİR BİR OLGU

EMİNE BAŞAK KUTLUAY ÖZER[1], NESLİHAN EŞKUT[1], SÜHEYLA SERİN SENGER[2], ASLI KÖŞKDERELİOĞLU[1]

[1]İZMİR ŞEHİR HASTANESİ, NÖROLOJİ KLİNİĞİ, İZMİR
[2]İZMİR ŞEHİR HASTANESİ, ENFEKSİYON HASTALIKLARI KLİNİĞİ, İZMİR

Giriş:
Epstein–Barr virüsü (EBV), genellikle enfeksiyöz mononükleoz tablosuna yol açmakla birlikte nadiren santral sinir sistemi (SSS) tutulumuna neden olabilir. Nörolojik komplikasyonlar arasında meningoensefalit, kraniyal sinir paralizileri ve periferik nöropatiler yer alır.

Olgu:
Yirmi üç yaşında kadın hasta, üç haftadır süren boğaz ve baş ağrısına çift görme şikayetleri eklenmesi üzerine acile başvurdu. Baş ağrısı bilateral frontallerde, zonklayıcı vasıftaydı (VAS: 8/10) ve NSAİD tedavisine yanıtsızdı. Nörolojik muayenede bilateral göz hareketlerinde vertikal ve horizontal kısıtlılık, göz dibinde grade 3–4 papil ödem ve sol alt ekstremitede 4/5 monoparezi saptandı. Kontrastlı kranial MRG'de verteks düzeyinde belirgin leptomeningeal kontrastlanma görüldü. Orbita MRG ve MR venografi normaldi. Yaygın lenfadenopati ve KCFT yüksekliği olan hastada EBV VCA IgM pozitif saptandı. Toraks, abdominopelvik BT'de ve yüzeyel doku USG'de yaygın reaktif lenf nodları görüldü. Lomber ponksiyon yapıldı; BOS basıncı (123 cm su) ve BOS proteini (0.61 g /L) yüksekti. EBV BOS PCR pozitif (6393 kopya/mL) idi. EMG'de sadece sağ ulnar F latansında uzama vardı. İğne EMG'de denervasyonun eşlik etmediği sağda L4–L5–S1 düzeyinde nörojenik MÜP aktivitesi saptandı. Pulse steroid (1 g/gün, 10 gün), IVIG (40 g/gün, 5 gün) ve IV asiklovir (3×750 mg, 14 gün) tedavisi sonrası bakış kısıtlılığı tam ve sol alt ekstremite monoparezisinde belirgin düzelme izlendi.

Tartışma:
Bu olgu, hem santral hem periferik sinir sistemini eş zamanlı tutabileceğini göstermektedir. Erken dönemde başlanan yüksek doz steroid, IVIG ve antiviral tedavi kombinasyonu ile belirgin klinik ve radyolojik iyileşme sağlanmıştır. Olgumuz oftalmoparezi etiyolojisinde EBV enfeksiyonun da yer aldığını vurgulamak için sunulmaya değer bulunmuştur.

Anahtar Kelimeler: Bakış, EBV, parezi

Tedavi Öncesi



Tedavi öncesi hastamınızın bilateral horizontal vertikal bakış parezileri

Tedavi Sonrası



Tedavi sonrası hastamızın horizontal vertikal düzlemde düzelmiş bakışları

EP – 1021 EVANS INDEX IN PWMS AND CORRELATES

ASYA KÖSEREİSOĞLU, AHMET KASIM KILIÇ, RUMEYSA EREN ÇAKALOĞLU, BANU ÖZEN BARUT

KARTAL DOKTOR LÜTFİ KIRDAR ŞEHİR HASTANESİ

Amaç:
Bu çalışmada multipl skleroz (MS) hastalarında ventrikül genişlemesini değerlendirmek için kullanılan Evans indeksinin (Eİ) hastalık ilerlemesi ve özürlülük düzeyi ile ilişkisini değerlendirmek amaçlanmıştır.

Materyal-Metod:
2015-2024 yılları arasında kliniğimizde takip edilen MS hastaları dahil edildi. Eİ ≥0.30 olan 28 hasta ile Eİ <0.30 ölçülen 25 hasta verileri karşılaştırıldı. Demografik, klinik, radyolojik, kognitif testler (mini mental test (MMT), Brief International Cognitive Assessment for MS (BICAMS) (SDMT, CVLT2, BVMTR) kaydedild. Sayısal değişkenler ortalama ± standart sapma olarak ifade edildi. Gruplar Student T-Testi ile karşılaştırıldı.

Sonuçlar:
Yüksek Evans indeksli grupta ortalama yaş (48,2 ± 11,1 vs. 42,2 ± 10,4 yıl, p = 0,02) ve hastalık süresi (15,4 ± 5,3 vs. 10,9 ± 4,7 yıl, p= 0,001) anlamlı olarak daha yüksekti. Evans indeksi gruplar arasında belirgin olarak farklıydı (p<0.001). Kallosal açı, EDSS ve T1 lezyon sayısı açısından anlamlı fark izlenmedi (p> 0,05). BICAMS uygulanmış hastalardan oluşan alt grup analizinde, yaş açısından iki grup arasında anlamlı fark izlenmezken (p=0,107), hastalık süresi yüksek Evans grubunda anlamlı derecede daha uzun bulundu (p=0,002). EDSS değerleri de yüksek Evans grubunda anlamlı olarak yüksekti (0.0002). Bilişsel testlerde SDMT ve BVMT-R skorları açısından anlamlı fark saptanmadı. CVLT-II skorları düşük Evans grubunda daha yüksekti (p=0,007).

Tartışma:
Çalışmamızda, yüksek Evans indeksine sahip MS hastalarında yaş ve hastalık süresi anlamlı olarak daha uzundur. Ancak EDSS skorları daha yüksek olmasına rağmen anlamlı değildi (p=0,1). Bu durum, Evans indeksinin klinik özürlülük düzeyiyle ilişkili olabileceğine işaret etmekte, ventrikül genişlemesinin hastalığın kümülatif nörodejeneratif yükünü yansıtabileceğini düşündürmektedir.

Anahtar Kelimeler: Multipl skleroz, Evans indeksi, kallozal açı,kognisyon, EDSS

EP – 1022 BATI NİL VİRÜSÜ ENFEKSİYONUNUN NÖROİNVAZİV FORMU: ASİMETRİK AKUT FLASK PARALİZİ İLE SEYREDEN BİR OLGU

ZEHRANUR OPAN, SELMA AKSOY, ÖZGÜL OCAK, YILDIZHAN ŞENGÜL, İLKNUR GÜÇLÜ ALTUN

ÇANAKKALE ONSEKİZ MART ÜNİVERSİTESİ, NÖROLOJİ ANA BİLİM DALI, ÇANAKKALE

Giriş:
Batı Nil virüsü (BNV), Flaviviridae ailesinden bir arbovirüs olup çoğunlukla asemptomatik seyretmekle birlikte, olguların <%1'inde ensefalit, menenjit, miyelit veya akut flask paralizi ile karakterize nöroinvaziv form gelişir. İleri yaş ve komorbiditeler ağır seyir için önemli risk faktörleridir.

Olgu:
Seksen bir yaşında erkek hasta, halsizlik ve yüksek ateş sonrası konuşma bozukluğu ve kas güçsüzlüğü gelişmesi üzerine başvurdu. Nörolojik muayenede sol ekstremitelerde 0/5, sağ üstte 3/5, sağ altta 2/5 kas gücü, azalmış derin tendon refleksleri ve lakayt taban cildi refleksi saptandı. Laboratuvarda lenfopeni, yüksek CRP ve BOS'ta yüksek protein (1761 mg/L), hafif laktat artışı ve lökosit baskın pleositoz izlendi. BOS kültürleri negatifti, ancak serumda Batı Nil virüsü pozitifliği saptandı. Radyolojik incelemelerde akut patolojiye rastlanmadı, EMG'de ise bilateral tibial F yanıtları alınamadı. Hastada proteinüri ve granüler silendir içeren idrar tahlili ile renal etkilenme de izlendi. Klinik olarak ilerleyen tablo nedeniyle yoğun bakım takibi ve destek tedavisi uygulandı.

Tartışma ve Sonuç:
Başlangıçta bakteriyel menenjit ön tanısı ile izlenen olguda, negatif kültürler ve viral BOS bulguları sonrası BNV enfeksiyonu düşünülmüştür. Asimetrik akut flask paralizi, BNV'nin nadir fakat ciddi komplikasyonlarından biridir. İleri yaş, kalp ve solunum yetmezliği kötü prognozla ilişkilidir. Endemik bölgelerde ateş, meningeal bulgular ve flask paralizi ile başvuran olgularda BNV ayırıcı tanıda akılda tutulmalı; erken tanı ve destek tedavisi prognoz açısından kritik öneme sahiptir

Anahtar Kelimeler: Akut flask paralizi, Batı Nil virüsü, Ensefalit, Menenjit, Nöroinvaziv Enfeksiyon

EP – 1025 MULTİPL SKLEROZ VE VASKÜLER KOMORBİDİTELER

TURGAY DEMİR, BURCU SAADET ZEYBEK, ÖMER NAKİP, MEHMET BALAL, DURUHAN MELTEM DEMİRKIRAN

ÇUKUROVA ÜNİVERSİTESİ, NÖROLOJİ ANABİLİM DALI, ADANA

Giriş:
Multipl Skleroz (MS) hastalarında toplumdaki diğer bireylerde olduğu gibi komorbid hastalıklar bulunmaktadır. Komorbid hastalıklar MS seyri, tedavi seçimleri, hastane yatışı, dizabilite, hastanın genel sağlık durumunu etkileyebilmektedir. Bu çalışmada MS hastalarında özellikle serebrovasküler hastalıklar (SVH) ve periferik vasküler hastalıklar (PVH) olmak üzere vasküler komorbiditelerin sıklığı ve MS ile ilişkisinin değerlendirilmesi amaçlanmıştır.

Materyal-Metod:
Kliniğimizde 2004 – 2024 tarihleri arasında MS tanısı alan ve en az 1 yıllık takip bilgileri olan hastaların dosyaları retrospektif olarak dökümante edilmiştir. Yaş, cinsiyet, hastalık başlangıç yaşı, hastalık süresi, MS alt tipi, oligoklonal bant pozitifliği, EDSS skoru, profilaksi durumu, vasküler komorbiditeler, hipertansiyon, diyabetes mellitus, hiperlipidemi, koroner arter hastalığı olup olmadığı sorgulanmıştır. Hastaların sadece MS tanısı sonrası geçirdiği SVH ve PVH bilgileri kaydedilmiştir.

Bulgular:
Çalışmaya verilerinin tamamına ulaşılabilen, kesin MS tanısı almış % 70,1'i (n=748) kadın toplam 1067 hasta dahil edildi. Hastaların % 1,3'ü (n=14) SVH, % 1,7 'si (n=18) ise PVH öyküsüne sahipti. Erkeklerde SVH % 2,2 (n=7) iken, kadınlarda % 0,9 (n=7) oranındaydı (P = 0,09). PVH öyküsü ise kadınların % 2,3'ünde (n=17), erkeklerin % 0,3'ünde (n=1) vardı (P = 0,02). SVH(+) hastaların yaş ortalaması 45,71±14,02, SVH(-)'lerin ise 41,73±11,38 olup istatistiksel anlamlılık yoktu. PVH(+) hastaların yaş ortalaması 50,55±11,88, PVH(-)'lerin ise 41,65±11,35'ti (P = 0,001). En az bir vasküler komorbiditesi olan hasta oranı % 14,4 (n=154), en sık görülen komorbidite ise % 7,5 (n=80) hipertansiyon olarak dikkati çekti.

Sonuç:
MS hastalarında vasküler komorbiditelerin farkında olmak, risk faktörlerinin kontrol altına alınmasını, vasküler olayın rekürrensinin önlenmesini sağlayacak ve dizabilite artışının önüne geçerek MS seyrine olumlu katkı sağlayacaktır.

Anahtar Kelimeler: Multipl skleroz, vasküler komorbiditeler, serebrovasküler hastalık

EP – 1026 DN4 SKORLAMASINA GÖRE NÖROPATİK AĞRI ÖN TANISI ALAN HASTALARDA EMG BULGULARININ DEĞERLENDİRİLMESİ

MUSTAFA GÜNAL, AYÇA GÜL GÜNGÖRDÜ, ASLIHAN DÖNDER, MEHMET DEMİR, MESRURE KÖSEOĞLU

S.B.Ü KANUNİ SULTAN SÜLEYMAN EĞİTİM VE ARAŞTIRMA HASTANESİ, NÖROLOJİ ANA BİLİM DALI, İSTANBUL

Amaç:
Nöropatik ağrı tanısında DN4 (Douleur Neuropathique 4) ölçeği klinik pratikte kullanılan bir tarama aracıdır. Elektromiyografi (EMG), periferik sinir tutulumunun değerlendirilmesinde altın standart yöntemlerden biridir. Bu çalışmada, DN4 skorlaması yapılan ve nöropatik ağrı ön tanısı alan hastalarda EMG bulgularının sıklığı retrospektif olarak değerlendirildi.

Gereç-Yöntem:
Çalışmaya, kliniğimizde nöropati protokolü kapsamında EMG uygulanmış, ancak önceden mevcut şikayetleri için tanı ve tedavisi olmayan 12 erkek 39 kadın toplamda 51 hasta dahil edildi. Hastaların DN4 skorları ve EMG sonuçları retrospektif olarak incelendi. DN4 skoru ≥4 olan olgular nöropatik ağrı açısından anlamlı grup olarak kabul edildi. EMG bulgusu olanlar ve olmayanlar olarak iki grup oluşturuldu. Gruplar arası fark Ki-kare, Fisher's Exact Test ve t-testi ile değerlendirildi; anlamlılık düzeyi $p<0.05$ olarak kabul edildi.

Bulgular:
DN4 skoru yüksek olan hastalarda EMG bulgusu saptanma oranı %50 idi. EMG pozitifliği ile DN4 puanı arasındaki ilişki istatistiksel olarak anlamlı bulunmadı ($\chi^2=1.02$, $p=0.313$). Student t-testi sonuçlarına göre EMG bulgusu olan grubun DN4 ortalaması 3.62, olmayan grubun ise 2.88 idi; fark anlamlı değildi ($p=0.207$). Shapiro-Wilk testi normal dağılım varsayımını ihlal etti ($p=0.008$).

Sonuç:
DN4 skoru ile EMG bulguları arasında istatistiksel olarak anlamlı bir ilişki bulunmamakla birlikte, DN4 skoru yüksek hastalarda EMG pozitifliğinin daha sık olduğu gözlemlenmiştir. Bu durum, DN4'ün klinik şüpheye katkı sağlayabileceğini düşündürmektedir. Anlamlı sonuç için geniş örneklemli çalışmalara ihtiyaç vardır.

Anahtar Kelimeler: Dn-4, Emg, Nöropati

EP – 1028 DİKİŞ MAKİNESİ PEDALI KULLANIMINA İKİNCİL GELİŞEN NADİR BİR ALT EKSTREMİTE EYLEME ÖZGÜ DİSTONİ VAKASI

MUHAMMED ERKAM AKKOYUN, ARMAN ÇAKAR, YEŞİM PARMAN

İSTANBUL TIP FAKÜLTESİ, NÖROLOJİ ANABİLİM DALI, İSTANBUL

Giriş:
Eyleme özgü distoniler (TSD), yalnızca belirli görevler sırasında ortaya çıkan istemsiz, sürekli ve anormal hareketlerle karakterize fokal distonilerdir. TSD genellikle yazıcı krampı ve müzisyen distonisi başta olmak üzere üst ekstremitede ortaya çıkar. Bu bildirimizde, dikiş makinesi pedalı kullanımına bağlı gelişen bir alt ekstremite TSD olgusu sunulmaktadır.

Olgu:
Yirmi yıldır tekstil atölyesinde terzi olarak çalışan 47 yaşındaki erkek hasta, 10 yıldır sağ ayağında, iki yıldır sol ayağında dikiş makinesi kullanımı sırasında ortaya çıkan anormal postür şikâyetiyle başvurdu. Şikâyetleri pedal kullanırken ortaya çıkıyor başka bir aktivite ile tetiklenmiyordu. Bu nedenle mesleğini yapamaz hale gelen hastanın özgeçmişinde hipotiroidi dışında özellik yoktu. Ailesinde benzer bir hastalık öyküsü bulunmayan hastanın istirahat durumunda nörolojik muayenesi normaldi; ancak pedala basma sırasında ayak bileği ve başparmağında dorsifleksiyonun postürünün belirgin olduğu distonik kasılma dikkati çekti. Ayrıca muayenesinde ayna distonisi mevcuttu. Rutin biyokimyasal tetkikleri ve beyin MR görüntülemeleri normal olan hastanın ekstensör hallucis longus ve tibialis anterior kaslarına ultrason rehberliğinde botulinum toksini enjeksiyonu uygulandı. Hastanın bu tedaviden fayda gördüğü izlendi ve uygun aralıklarla enjeksiyonlarının tekrarlanması planlandı.

Tartışma ve Sonuç:
Alt ekstremite ile ilişkili TSD literatürde çok nadiren bildirilmiş ve sıklıkla egzersiz veya bisiklet kullanımı ile ilişkilendirilmiştir. Olgumuzda olduğu gibi tedavi ile hastanın hayat kalitesi belirgin olarak artacağından dikiş makinesi pedalının yoğun olarak kullanımının da TSD'yi ile tetikleyebileceği gözden kaçırılmamalıdır.

Anahtar Kelimeler: Eyleme özgü distoni, fokal distoni, task spesifik distoni

EP – 1031 MILLER FISHER SENDROMU OLGU SUNUMU

HATİCE KALKAN, MELİKE ELİF SEVGİ, AYSEL ÇOBAN TAŞKIN, İREM FATMA ULUDAĞ

İZMİR SAĞLIK BİLİMLERİ ÜNİVERSİTESİ TEPECİK EĞİTİM VE ARAŞTIRMA HASTANESİ, NÖROLOJİ ANABİLİM DALI

Giriş:
Miller Fisher Sendromu (MFS) klinik triadında ataksi,arefleksi ve oftalmoparezi ile karakterize immun aracılı akut bir polinöropatidir. Tanı konulması için bu triaddaki bulgulardan en az 2'si olması gereklidir.

Olgu:
Glokom tanılı 72 yaşındaki kadın hasta 3 gündür olan baş dönmesi denge kaybı ve çift görme şikayetiyle acil servise başvurdu.

Hastanın nörolojik muayenesinde bilateral vertikal ve horizontal bakış kısıtlılığı, solda pitoz, ve yutma güçlüğü saptandı. Uvula orta hatta gag refleksi normaldi. Derin tendon refleksleri alınamadı ve ataksi mevcuttu. Hasta yoğun bakımda izleme alındı. Hastanın çekilen beyin görüntülmelerinde patoloji saptanmadı. 3. günde yapılan elektrofizyolojik incelemede H refleksi elde edilemedi. Diğer yanıtlar normal sınırda bulundu. 10. günde yapılan bos incelemesinde Gq1b antikoru pozitif bulundu. Hastaya intravenöz immünglobulin (İVİG) tedavisi ve sonrasında intravenöz metilprednizolon (İVMP) tedavisi uygulandı. Hastanın şikayetlerinde tama yakın düzelme izlendi.

Sonuç:
Hasta nadir görülen bir klinik tanı olan Miller Fisher Sendromunun bütün özelliklerini tipik şekilde yansıtması, elektrofizyolojik ve immunolojik testlerinde tipik özellikler saptanması ve tedaviye iyi yanıt vermesi nedeniyle sunulmaya değer bulunmuştur.

Anahtar Kelimeler: Miller Fisher Sendromu, ataksi, oftalmoparezi, arefleksi

EP – 1034 MİGRENDE EŞLİK EDEN HASTALIKLAR VE NÖROGÖRÜNTÜLEME BULGULARI İLİŞKİSİ

MÜRÜVVET POYRAZ, ZELİHA MATUR

BEZMİALEM VAKIF ÜNİVERSİTESİ TIP FAKÜLTESİ, NÖROLOJİ ANA BİLİM DALI, İSTANBUL

Giriş-Amaç:
Migren, sıklıkla çeşitli nörolojik ve psikiyatrik bozukluklarla komorbidite göstermekte ve manyetik rezonans görüntülemede (MRG) %40'a varan oranlarda beyaz cevher lezyonları ile ilişkilendirilmektedir. Bu çalışmanın amacı, migrene eşlik eden hastalıklar ile nörogörüntüleme bulguları arasındaki ilişkiyi incelemektir.

Yöntem:
2023-2025 yılları arasında polikliniğimizden düzenli olarak takip edilen elli migren hastasının (45 kadın) klinik ve nörogörüntüleme bulguları dokümante edildi.

Bulgular:
Yaş ortalaması 35,5±11,7 (19-61) yıldı. Migren süresi ortalama 9,8±6,3 (5 ay-25 yıl) yıldı. 40'ının yalnızca aurasız, 6'sının auralı, 4'ünün vestibüler migren atakları vardı. 16'sı kronik migrene sahipti. En çok eşlik eden hastalıklar hipertansiyon (9), anksiyete bozuklukları (7) ve huzursuz bacaklar sendromu (4) idi. Beyin MRG'de 6 hastada iskemik-gliotik serebral ak madde lezyonları görüldü; bunlardan 4'ünde hipertansiyon (birinde hiperlipidemi de), 1'inde prediyabet vardı ve yaşları 45'ten büyüktü. Diğer MRG anormallikleri: serebellar tonsillerin ektazi sınırında olması (2), posterior komunikan arter (PoCA) hipoplazisi (3), araknoid kist (2), epandimal kist (1) ve torkuler herofilide genişleme (1) idi.

Tartışma ve Sonuç:
Bu çalışmada, saptanan serebral ak madde lezyonlarının büyük çoğunluğunun, 45 yaş üstü ve hipertansiyon gibi vasküler risk faktörü taşıyan bireylerde yoğunlaşması, bu lezyonların migrene özgü patolojilerden ziyade, küçük damar hastalığının bir yansıması olabileceğini düşündürmektedir. Bu durum, migrenli hastalarda görülen beyaz cevher anormalliklerinin değerlendirilmesinde vasküler risk faktörlerinin dikkate alınmasının gerekliliğini ortaya koymaktadır. Diğer taraftan, PoCA hipoplazisi gibi vasküler varyantların sıklığı, bazı migren alt gruplarında gelişimsel bir yatkınlık olabileceği sorularını gündeme getirmektedir. Anksiyete gibi psikiyatrik komorbiditelerin yüksek prevalansı ise, migren yönetiminde multidisipliner bir yaklaşımın benimsenmesi gerektiğini bir kez daha teyit etmektedir.

Anahtar Kelimeler: Migren, serebral ak madde lezyonları, hipertansiyon, anksiyete bozuklukları

EP – 1035 NÖROFİBROMATOZİS VE MİYASTENİA GRAVİS BİRLİKTELİĞİ: NADİR BİR VAKA SUNUMU

EMRE AKBAS, AHMET YİLDİRİM, ASUMAN ORHAN VAROGLU

İSTANBUL MEDENİYET ÜNİVERSİTESİ PROF DR SÜLEYMAN YALÇIN GÖZTEPE ŞEHİR HASTANESİ NÖROLOJİ KLİNİĞİ

Giriş:
Nörofibromatozis tip 1 (NF1) yalnızca tümörlere yatkınlıkla sınırlı değildir; tümör-dışı nörolojik durumların da beklenenden sık olabileceğine dair veriler mevcuttur. Özellikle multipl skleroz (MS) ile birliktelik, küçük epidemiyolojik serilerde düşük ama artmış risk sinyali vermiştir [1]. NF1 ile miyastenia gravis (MG) birlikteliği ise nadirdir. Bu olgu, NF1 zemininde gelişen MG'yi sunarak NF1'in otoimmün hastalıklara eğilim oluşturup oluşturmadığını tartışmayı amaçlar [1,2].

Vaka:
Altmış yedi yaşındaki kadın hasta göz kapağı düşüklüğü ve halsizlik ile başvurdu. Yaygın café-au-lait lekeleri ve aksiller çillenme vardı. Nörolojik muayenede ekstremitelerde güç kaybı yoktu; konuşma hipofonik, her iki gözde orta derecede ptozis saptandı. Özgeçmişte NF1, hipertansiyon, hiperlipidemi, koroner bypass ve sol ICA stenti mevcuttu; 20 yıl önce dış merkezde MG tanısıyla ablasyon yapıldığı öğrenildi. Anti-AChR antikoru negatifti. Tek lif EMG'de 15 çiftten 10'unda belirgin jitter artışı görüldü. Toraks BT'de anlamlı patoloji yoktu; diğer antikorlar da negatiftir. Azatioprin, prednizolon ve pridostigmin başlandı ve yakın izleme alındı.

Tartışma:
Olgu, NF1 ile birlikte okülo-bulber yakınmalarla seyreden ve tek lif EMG'de belirgin jitter artışı gösteren bir MG tablosunu ortaya koymaktadır. NF1'in klasik tümöral fenotipinin ötesinde, MS başta olmak üzere immün aracılı nörolojik durumlara yatkınlık oluşturabileceğine dair kanıtlar artmaktadır; kesin nedensellik kurulmasa da immün disfonksiyon olasılığı düşündürür [1]. Bu eğilimin periferik sinir-kas kavşağını hedefleyen MG gibi otoimmün tabloları da kapsayabileceğine dair klinik bir işaret sunar. NF1'li hastada yorgunluk, oküler-bulber bulgular veya proksimal güçsüzlük geliştiğinde MG yönünden tarama akılcıdır. Sonuç olarak bu olgu, NF1-MG birlikteliğini göstermekte ve NF1'in otoimmün hastalıklara yatkınlık yaratabileceğine ilişkin literatürle uyumlu bir sinyal sunmaktadır [1,2].

Anahtar Kelimeler: Myasthenia gravis, nörofibromatozis, otoimmün hastalıklar

EP – 1037 AKUT İNME BENZERİ TABLO İLE BAŞVURUP HEMORAJİK LEZYON GELİŞEN VE SONRADAN VARİSELLA ZOSTER VİRÜS ENSEFALİTİ TANISI ALAN NADİR BİR OLGU

RABİA KARABIYIK, ERTUĞRUL ÇINAR, NURHAN KAYA, EDA ÇOBAN, NİLÜFER KALE, SEBATİYE ERDOĞAN

BAĞCILAR EĞİTİM VE ARAŞTIRMA HASTANESİ, NÖROLOJİ ANA BİLİM DALI, İSTANBUL

Varisella zoster virüs (VZV) enfeksiyonu sıklıkla dermatomal dağılım gösteren kutanöz döküntüler ile sınırlı seyrederken, nadiren ciddi santral sinir sistemi komplikasyonlarına yol açabilir. Bu yazıda, başlangıçta akut inme ön tanısı ile değerlendirilen ve takipte VZV ensefaliti tanısı alan nadir bir olgu sunulmaktadır.

Altmış dokuz yaşında kadın hasta sol gözde pitozis ve oftalmopleji ile başvurdu. Difüzyon MRG'de sol mezensefalonda kısıtlılık izlendi. Hastanın ileri yaşta olması nedeniyle akut iskemik inme düşünüldü ve asetilsalisilik asit (ASA) tedavisi başlandı. Yatışının ilk günlerinde sol göz çevresinde veziküler döküntüler ortaya çıktı, dermatoloji ve enfeksiyon hastalıkları değerlendirmesi sonrası zona zoster tanısı kondu ve intravenöz asiklovir tedavisi başlandı. İkinci haftada bilinç bulanıklığı gelişti, kontrol BT'de kapsüla interna arka bacağında hemorajik lezyon saptandı ve ASA tedavisi kesildi. Beş haftalık izlem sonunda hematom rezorbe oldu ve hasta taburcu edildi. Taburculuktan altı gün sonra yeniden bilinç bulanıklığı gelişti. Kontrastlı MRG'de sol kavernöz sinüs, 3. sinir trasesi ve leptomeninkslerde kontrast tutulumu izlendi. Lomber ponksiyonda hücre artışı, protein yüksekliği ve BOS glukozunda düşüklük saptandı. VZV ensefaliti tanısı ile, asiklovir tedavisi toplam 21 güne tamamlandı. Kontrol MRG'de kontrastlanmanın gerilediği görüldü.

Bu olgu, döküntü öncesi dönemde VZV ensefalitinin akut inme ve hemorajik lezyonlarla karışabileceğini göstermektedir. Klinik kötüleşme ve BOS bulguları, erken tanı için yol gösterici olmalı; döküntü görülmese dahi VZV enfeksiyonu akılda tutulmalıdır.

Anahtar Kelimeler: Akut İnme, Hemoraji, Varicella Zoster Vİrüs Ensefaliti

EP – 1038 MİGRENLİ HASTALARDA POSTERİOR KOMUNİKAN ARTER HİPOPLAZİSİ: İKİ OLGU

MÜRÜVVET POYRAZ, ZELİHA MATUR

BEZMİALEM VAKIF ÜNİVERSİTESİ TIP FAKÜLTESİ, NÖROLOJİ ANA BİLİM DALI, İSTANBUL

Giriş:
Willis poligonundaki (WP) anatomik varyasyonlar, migren hastalarında daha sık görülür. Migren karmaşık bir bozukluk olduğundan, serebrovasküler dolaşımın yapısındaki gelişimsel anomaliler, nöronal hipereksitabilite, vasküler tonus ve endotel fonksiyonundaki olası değişikliklerle bir araya gelerek, kortikal yayılan depresyona ve ardından gelen migrene yatkınlığı artırmak için sinerjistik bir şekilde çalışabilir. Burada posterior komunikan arter (PCoA) hipoplazisi olan iki migren olgusu sunulmuştur.

Olgu:
Yirmi üç yaşında kadın, baş ağrısı ve baş dönmesi şikâyetiyle başvurdu. 10 yıldır ayda 1-2 kez olan aurasız migren atakları olan hastanın 1,5 aydır baş ağrısı sürekli hale gelmiş ve karakter değiştirmişti. Yeni ağrıları başın arkasında, analjezikle azalan, ara sıra sersemlik gibi baş dönmesinin eşlik ettiği ağırlık hissi şeklindeydi. Özgeçmişinde 4 yaşında kafa travması öyküsü vardı. Nörolojik muayenesi normaldi. Sıklığı ve karakteri değişen baş ağrısı nedeniyle olası bir vasküler anomali veya kitleyi araştırmak amacıyla yapılan beyin MRG'si torkular herofilide dilatasyon dışında normaldi; intrakraniyal MRA'da sol PCoA hipoplazisi saptandı. Atakların şiddeti düşük doz anksiyolitik, parasetamol+kodein tedavisiyle kısmen azaldı.

Yirmi iki yaşında kadın, iki aydır artan baş ağrısı şikayetiyle başvurdu. 12 yıldır ayda 2-3 kez olan aurasız migren atakları iki aydır sıklaşmış ve şiddetli hale gelmişti. Özgeçmişinde 3 yaşında kafa travması öyküsü vardı. Nörolojik muayenesi normaldi. Beyin MRG'si sağ lateral ventrikül posteriorunda ependimal kist dışında normaldi. İntrakraniyal MRA'da bilateral PCoA hipoplazisi saptandı.

Tartışma:
Bazı çalışmalarda özellikle posterior WP varyasyonlarıyla görsel aura ve beyindeki ak madde lezyonları arasında anlamlı ilişkiler olduğu bildirilmiştir; ancak bizim hastalarımızda bunlar görülmemiştir. PCoA hipoplazi/aplazi vakalarında inme sıklığı arttığı için bu vakaların yakından takip edilmesi önerilmektedir.

Anahtar Kelimeler: Posterior komunikan arter, Willis poligonu, migren, baş ağrısı

EP – 1041 TROMBEKTOMİ TEDAVİSİ UYGULANAN AKUT KAROTİS ARTER TANDEM OKLÜZYONLARINDA PROGNOZU ETKİLEYEN FAKTÖRLER

DEMET YILDIZ[1], TİRDAD SETAYESHİ[2], DENİZ SIĞIRLI[3], NİLÜFER BÜYÜKKOYUNCU PEKEL[1], MELİH YÜKSEL[4], MERAL SEFEROĞLU[1], ÇİĞDEM ACAR[1]

[1]SAĞLIK BİLİMLERİ ÜNİVERSİTESİ YÜKSEK İHTİSAS EĞİTİM VE ARAŞTIRMA HASTANESİ, NÖROLOJİ ANA BİLİM DALI, BURSA
[2]SAĞLIK BİLİMLERİ ÜNİVERSİTESİ YÜKSEK İHTİSAS EĞİTİM VE ARAŞTIRMA HASTANESİ, RADYOLOJİ ANA BİLİM DALI, BURSA
[3]UNİTED ARAB EMİRATES UNİVERSİTY, DEPARTMENT OF STATİSTİCS AND BUSİNESS ANALYTİCS, AL AİN
[4]SAĞLIK BİLİMLERİ ÜNİVERSİTESİ YÜKSEK İHTİSAS EĞİTİM VE ARAŞTIRMA HASTANESİ, ACİL ANA BİLİM DALI, BURSA

Amaç:
İnme dünya genelinde engellilik ve ölümün en sık ikinci nedenidir. Tandem oklüzyonlar, iskemik inmelerin yaklaşık %10-20'sini oluşturmaktadır. Çalışmamızda 58 trombektomi tedavisi uygulanan karotis tandem oklüzyon vakası değerlendirildi. Karotis arter tandem oklüzyonu olan hastalarda prognozu olumlu yönde etkileyebilecek değiştirilebilen faktörlerin belirlenmesini sağlayıp bu faktörlerin MRS skoru üzerindeki etkilerini gözlemleyip, sonuçlara uygun takip ve tedavi yaklaşımlarının saptanması amaçlanmıştır.

Yöntem:
Trombektomi işlemi yapılan karotis arter tandem oklüzyonu olan hastalarda girişimsel işleme ait arşiv kayıtları, laboratuar bulguları, 3 ay sonraki muayene bulguları ve bağımlılık dereceleri değerlendirilirdi.

Bulgular:
Çalışmaya toplam 58 hasta dahil edildi. Yaş ortalaması 65,5, 37'si (% 63,8) erkek, 44'ünün (%75,9) ek hastalığı olduğu saptandı. Hastaların 28-90-360 günlük ortanca mRs sırasıyla 2 -2,5 -2. Hastaların cinsiyet, ek hastalık, ilaç kullanım durumu, ilaç türleri, stent trombektomi, trombolitik, ikinci emboli, C1 stent, kanama, TOAST skorları ve EKG bulguları ile 28-90-360 günlük mortalite arasındaki farkı belirlemek için yapılan analizlerde kalsiyum kanal blokerleri (KKB) ile 28-90-360 günlük mortalite arasında istatistiksel olarak anlamlı bir fark saptandı. 3 grupta mortalite oranlarının KKB kullananlarda daha yüksek olduğu görüldü. 28-90-360 günlük mRs değerleri ile sırasıyla enfarkt hacmi, işlem süresi, İNR, glukoz, troponin ve d-dimer arasında pozitif yönde, lenfosit sayısı ve sodyum ile negatif yönde bir korelasyon saptandı.

Sonuç:
Çalışmamızda akut karotis tandem oklüzyonu nedeniyle trombektomi uygulanan olgularda, enfarkt hacmi, işlem süresi ve ınr, glukoz, d-dimer gibi kan parametre düzeylerinin mortalite ve morbidite ile istatistiksel olarak anlamlı ilişkili olduğu gösterilmiştir. Ek olarak kalsiyum kanal blokerleri kullanımının da mortalite üzerine etkili olduğu bulunmuştur.

Anahtar Kelimeler: Trombektomi, karotis, prognoz

EP – 1042 MYASTENİA GRAVİS VE LEWY CİSİMCİKLİ DEMANS BİRLİKTELİĞİ OLAN NADİR BİR OLGU

ÖMER FARUK BÜTÜN, ERTUĞRUL ÇİNAR, TUĞBA EYİGÜRBÜZ, EDA ÇOBAN, NİLÜFER KALE, SEBATİYE ERDOĞAN

BAĞCILAR EĞİTİM VE ARAŞTIRMA HASTANESİ, NÖROLOJİ ANA BİLİM DALI, İSTANBUL

Lewy cisimcikli demans (LCD), Alzheimer hastalığından sonra en sık görülen ikinci dejeneratif demans nedenidir ve dalgalanan dikkat, görsel halüsinasyonlar ile parkinsonizm ile karakterizedir. Myastenia gravis (MG) ise nöromüsküler kavşakta asetilkolin reseptörlerine karşı gelişen otoimmün yanıt sonucu kas güçsüzlüğü ile seyreden bir hastalıktır. Bu bildiride, MG ve LCD birlikteliği görülen nadir bir olgu sunulmaktadır.

Yetmiş bir yaşında erkek hasta, hipertansiyon dışında bilinen hastalığı yokken dengesizlik ve düşme şikâyetiyle başvurdu. Nörolojik muayenede bilinç bozukluğu, sağ pitozis, yutma güçlüğü ve sol nazolabial sulkus silikliği saptandı. Beyin sapı enfarktüsü ön tanısıyla antiplatelet tedavi başlandı, ajitasyon nedeniyle antipsikotik eklendi. Kraniyal MR, EEG ve lomber ponksiyon normaldi. Hipernatreminin düzeltilmesine rağmen bilinç bozukluğu sürdü. Otoimmün ensefalit paneli negatif, asetilkolin reseptörü antikoru pozitif bulundu. MG tanısıyla piridostigmin başlanan hastada bir ay içinde bilinç açıldı; dizartri ve yüz asimetrisi devam etti. Beyin PET-CT'de diffüz kortikal atrofi ve LCD ile uyumlu bulgular saptandı.

MG ileri yaşta atipik bulgular gösterebilir ve inme ile karışabilir. LCD tanısında PET-CT önemli bir rol oynar. MG ve LCD birlikteliği oldukça nadir olup tanı ve tedavi sürecini güçleştirir. Yaşlı hastalarda yeni nörolojik bulgular tek bir tanı ile açıklanamayabilir; bu nedenle MG ve LCD birlikteliği ayırıcı tanıda akılda tutulmalı ve multidisipliner yaklaşım tercih edilmelidir.

Anahtar Kelimeler: Beyin PET-CT, Lewy Cisimcikli Demans, Myastenia Gravis

EP – 1045 TOTAL ÜÇÜNCÜ KRANİYAL SİNİR PARALİZİSİ İLE PREZENTE OLAN, RİVAROKSABAN VE KLOPİDOGREL KULLANIMINA SEKONDER HİPOFİZER APOPLEKSİ

DİLARA EVREN, DUYGU ÇAYANOĞLU, YAREN SEVGİ EPİKLER UZUNDEDE, İREM SEVGİLİ TOPRAK, SERAP ÜÇLER

PROF. DR. CEMİL TAŞÇIOĞLU ŞEHİR HASTANESİ, NÖROLOJİ ANA BİLİM DALI, İSTANBUL

Giriş:
Hipofizer apopleksi, hipofiz bezinde hemoraji ve/veya enfarktüse bağlı olarak gelişen; şiddetli baş ağrısı, nöro-oftalmolojik bulgular ve hipopituitarizm ile seyreden nadir bir klinik tablodur. Son yıllarda, antiagreganlar ve yeni nesil oral antikoagülanların bu tabloyu tetikleyebileceğine dair olgu bildirimlerinde artış gözlenmektedir. Bu bildiride, rivaroksaban ve klopidogrel kullanımına sekonder geliştiği düşünülen bir hipofizer apopleksi vakası sunulmaktadır.

Olgu Sunumu:
Atrial fibrilasyon, koroner arter bypass ve stent öyküsü bulunan, rivaroksaban ve klopidogrel kullanan 73 yaşında erkek hasta; üç gündür devam eden şiddetli baş ağrısı, bulantı-kusma ve son 24 saatte gelişen sağ göz kapağı düşüklüğü şikayetleri ile başvurdu. Nörolojik muayenede, sağ üçüncü kraniyal sinir paralizisini düşündüren tam pitoz, midriazis ve yukarı, aşağı ile içe bakış kısıtlılığı saptandı.

Akut nörovasküler patolojileri dışlamak amacıyla çekilen beyin BT ve difüzyon MRG normaldi. Şiddetli baş ağrısı nedeniyle intravenöz deksametazon (2×8 mg) uygulandı. Kontrastlı orbital MRG ve beyin MR anjiyografide orbital patoloji, anevrizma saptanmadı. Ancak hipofizde nodüler görünüm izlenmesi üzerine yapılan kontrastlı hipofiz MRG'de kiazma ve optik sinirlerde bası oluşturmayan, hemorajiye sekonder hiperintens sinyal alanları ve yaklaşık 1 cm çapında kontrast tutan lezyon izlendi. Bulgular, rezidü hipofiz dokusunun minimal düzeyde izlendiği hipofizer apopleksi ile uyumlu değerlendirildi. Endokrinolojik değerlendirmede ACTH ve kortizol düzeyleri yüksek, hipopituitarizm bulguları saptanmadı. Hasta transsfenoidal cerrahiye alındı ve cerrahi stres kaynaklı adrenal yetmezlik riskine karşı perioperatif steroid tedavisi uygulandı.

Sonuç:
Antikoagülan veya antiagregan tedavi alan hastalarda ani başlangıçlı şiddetli baş ağrısı ve kraniyal sinir defisitleri varlığında hipofizer apopleksi ayırıcı tanıda mutlaka düşünülmelidir. Erken tanı ve uygun yönetim, kalıcı nörolojik defisitlerin ve endokrin komplikasyonların önlenmesinde kritik öneme sahiptir.

Anahtar Kelimeler: Hipofizer apopleksi, üçüncü sinir paralizisi, rivaroksaban

EP – 1046 MİYASTENİA GRAVİS VE EŞ ZAMANLI HASHİMOTO TİROİDİTİ BİRLİKTELİĞİ: ÜÇ OLGULUK SERİ VE LİTERATÜR DERLEMESİ

MEHMET YALMAN, FATMA MÜNEVVER GÖKYİĞİT, AYGÜL TANTİK PAK, EMİNE FINDIK, HATİCE DENİZ ATASOY

SAĞLIK BİLİMLERİ ÜNİVERSİTESİ GAZİOSMANPAŞA EĞİTİM VE ARAŞTIRMA HASTANESİ, NÖROLOJİ KLİNİĞİ

Olgu 1:
52 yaş erkek hasta 20 yıldır dalgalanan pitoz ve uygunsuz steroid kullanımı ile başvurdu. MG testleri (buz, yorma, neostigmin) pozitifti. Ancak asetilkolin antikor (AChR) testi negatifti. Anti-TPO >1000 ve USG Hashimoto ile uyumlu olmasına rağmen hasta ötiroid idi ve tedavi gerektirmedi. IVIG, uzun etkili pridostigmin ve immünsüpresif tedavi sonrası belirtilerde gerileme izlendi.

Olgu 2:
46 yaş kadın hasta anti-MuSK pozitif MG tanısıyla takipteydi. Bu hastada Anti TPO yüksekliği mevcuttu. Hashimoto tiroditi tanılıydı. MG'nin MuSK-pozitif formunun sıklıkla diğer otoimmün hastalıklarla birlikte görülebileceği bu olguda da tiroid otoimmünitesiyle bağlantı gözlendi. Mikofenolat mofetil ile stabil seyir izlendi.

Olgu 3:
60 yaş erkek hasta miyastenik kriz tablosuyla başvurmuş, AChR antikoru 1.6 pozitif saptanmıştır. Anti-TPO 208 ve tiroid nodülü mevcuttu. Daha önce Hashimoto tanısı aldığı ve tiroid USG'nin tiroidit ile uyumlu olduğu görüldü. IVIG, steroid ve Mestinon ile klinik düzelme sağlandı.

Sonuç:
Literatür MG ile otoimmün tiroid hastalıklarının (%10-15'e kadar) beklenenden daha sık birlikte görüldüğünü göstermektedir. Literatürde MG hastalarında tiroid otoantikorlarının anlamlı oranda yüksek olduğu, Hashimoto tiroiditi ve diğer otoimmun tiroid hastalıklarının eşlik edebileceği vurgulanmaktadır. Daha çok otoimmun tiroid olgularında okuler miyasteni görülebileceği bildirilmiş olup bizim 3 olgumuzun ikisi okuler myasteni ile tarafımıza başvurdu. Genellikle selim seyirli olduğu ifade edilmesine rağmen bir hastamız (olgu 3) myastenik krizle başvurdu ancak bu hasta tedaviye iyi yanıt verdi. Ayrıca çalışmalar MG'nin AChR-negatif (Olgu 1), MuSK-pozitif (Olgu 2) veya AChR-pozitif (Olgu 3) formlarının tümünde tiroid otoimmünitesi ile birliktelik olabileceğini bildirmektedir.Olgu 1'de tedavi gerektirmeyen Hashimoto tiroiditi ve AChR-negatif MG birlikteliği, tiroid otoantikorlarının MG patogenezindeki olası rolü olabileceği sorusunu düşündürdü.

Anahtar Kelimeler: Hashimoto Tiroiditi, Myastenia Gravis, Oküler Myasteni

EP – 1051 ARAKNOİD KİST VE BİLİŞSEL BOZUKLUK İLİŞKİSİ: NADİR BİR OLGU

AYŞENUR BAŞEL PALA, ESRA ACIMAN DEMİREL, KÜBRA IŞIK, ULUFER ÇELEBİ, MUSTAFA AÇIKGÖZ, HÜSEYİN TUĞRUL ATASOY

ZONGULDAK BÜLENT ECEVİT ÜNİVERSİTESİ,NÖROLOJİ ANA BİLİM DALI, ZONGULDAK

Giriş:
Araknoid kistler, kafa içi lezyonların yaklaşık %1.4'ünü oluşturan iyi huylu konjenital malformasyonlarıdır. Araknoid kistler genellikle asemptomatik olup, radyolojik görüntülemeler sırasında tesadüfen saptanırlar. Klinik semptomlar mevcut olduğunda en sık başvuru semptomu baş ağrısıdır. Hastalar epilepsi, vertigo, yürüme bozukluğu gibi klinik tablolarla da başvurabilir. Biz de işitsel bellek bozukluğu ile prezente olan bir araknoid kist olgusunu sunmayı amaçladık.

Olgu:
48 yaşında, bilinen sistemik veya nörolojik hastalığı ve düzenli ilaç kullanımı olmayan, lise mezunu erkek hasta baş ağrısı şikayeti ile başvurdu. Öyküsünden, 2007 yılında geçirdiği trafik kazası sonrasında ilerleyici kelime bulma güçlüğü ve yeni bilgileri öğrenmede zorlanma geliştiği öğrenildi. Nörolojik muayene ve laboratuvar bulguları doğaldı. Mini Mental Durum Testi (MMT) skoru 24/30 olarak saptandı. Beyin MRG'de sağ temporal lob tabanında, anteriorda yerleşimli 43×31 mm boyutlarında araknoid kist izlendi. Beyin PET incelemesinde, sağ temporal bölgede kiste ait ametabolik görünüm ile birlikte sağ temporal kortekste global hipometabolizma ve superior kesiminde belirgin volüm kaybı dikkati çekti. Nöropsikolojik değerlendirmede yürütücü işlevler normal sınırlarda iken, işitsel bellek alanında belirgin bozulma saptandı. Cerrahi tedavi endikasyonu düşünülmeyen hastaya medikal takip ve destekleyici tedavi planlandı.

Tartışma ve Sonuç:
Araknoid kistlerin bilişsel işlevlerle ilişkisi nadirdir. Literatürde temporal kistlerin sözel bellek ve işitsel bilgi işleme süreçlerinde bozulmaya yol açabileceği bildirilmiştir.Olgumuz, temporal araknoid kistlerin kitle etkisi dışında,bilişsel süreçleri etkileyebileceğini göstermektedir.

Anahtar Kelimeler: Araknoid kist, bilişsel bozukluk, işitsel bellek

Resim 1

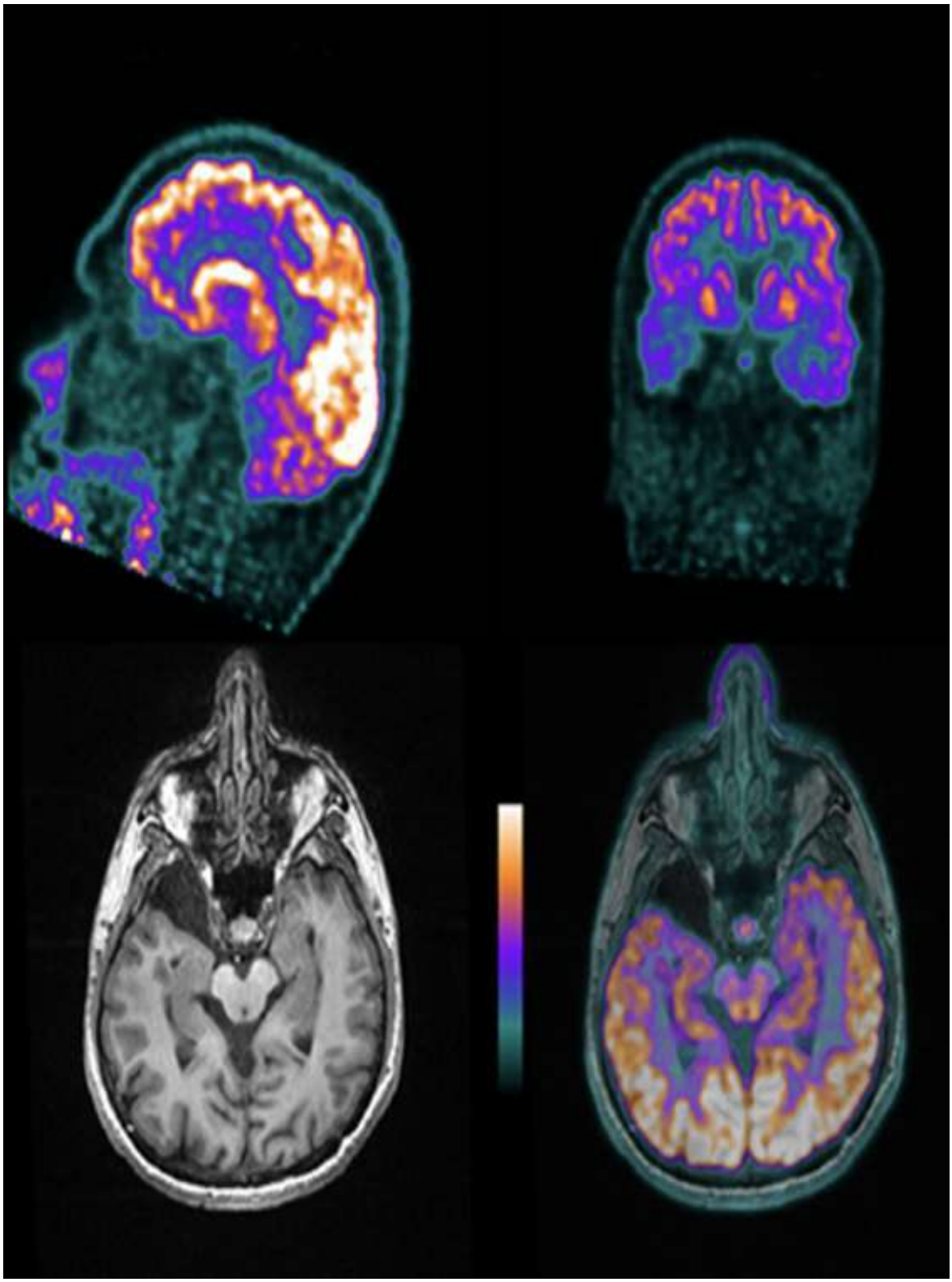

Sağ temporal bölgede araknoid kist ve ametabolik görünüm (Beyin PET CT)

EP – 1059 *JEAVONS SENDROMU*, BAŞKA NÖBETLERE DÖNÜŞEBİLİR Mİ, BAŞKA NÖBETLER İLE KARIŞIR MI?

OZLEM KARBUZ[1], İBRAHİM ÖZTURA[1], BARIŞ BAKLAN[2]

[1]*DOKUZ EYLÜL ÜNİVERSİTESİ, NÖROLOJİ ANABİLİM DALI, İZMİR*
[2]*İZMİR TINAZTEPE ÜNİVERSİTESİ ÖZEL GALEN HASTANESİ, NÖROLOJİ ANABİLİM DALI, İZMİR*

23 yaşında kadın hasta, çocukluk çağı epilepsisi ile çocuk nörolojisinde takipliyken tarafımıza takiplerinin devamı için başvurdu.

2 yaşında febril nöbet öyküsü mevcut olup 6 yaşında fark edilen dalma atakları ile absans nöbet tanısı altında valproat tedavisi başlanmış ve çoğunlukla nöbetler kontrol altına alınmış. 16 yaşında doğurganlık çağına geldiği için valproatın yan etkileri nedeni ile tedavi sonlandırılmış.

Tedavi sonlandırıldıktan 2 yıl sonra dalma ataklarının ve miyoklonilerinin arttığı fark edilince tarafımıza başvuran hastaya çocukluk çağı başlangıçlı göz kapağı miyoklonili absans (*Jeavons sendromu*) tanısı altında levetirasetam başlandı ancak aşırı sedasyon yapması üzerine lamotrijin ile değiştirildi ve nöbet kontrolü sağlandı.

Aralık 2024 tarihinde membranöz glomerülonefrit tanısı konan hastaya 2 hafta arayla Rituksimab tedavisi uygulanmış. Ardından nöbetlerde özelllikle absans ataklarında sıklaşma olması üzerine onam alınarak tekrar valproat düşük doz ve ek olarak etosüksimid eklendi. Nisan 2025 tarihinde yapılan EEG incelemesinde jeneralize diken dalga ve keskin dalga deşarjları saptandı. Son zamanlarda asıl nöbetlerine bilinçsiz gülme (*jelastik nöbet*) ataklarının da eklendiği görülmektedir.

EEG özellikleri ile tedaviye dirençli olan bu olguda;
1. Jeneralize bir nöbet olan *Jeavons Sendromu* fokal nöbetlere (temporal lob ya da hipotalamik doğada) evrilebilir mi?
2. *Jeavons Sendromu* dirençli bir epilepsi türü olan *Sunflower Sendromu* ile karıştırılmış olabilir mi?
3. Araya giren nefrotik sendrom veya Rituksimab tedavisi nöbetin klinik seyrinde değişikliğe veya nöbetlerin artışına yol açabilir mi?
gibi sorular tartışılmıştır.

Anahtar Kelimeler: Jeavons Sendromu, Miyokloni, Absans, Sunflower, Jelastik

EP – 1061 TOSİLİZUMAB İLİŞKİLİ POSTERİOR REVERSİBLE ENSEFALOPATİ SENDROMU

ELİFNAZ KESKİN, ILGIN KAYA, HÜSEYİN OĞUZ UYAROĞLU, SEDEN DEMİRCİ

AKDENİZ ÜNİVERSİTESİ TIP FAKÜLTESİ HASTANESİ, ANTALYA

Giriş:
Posterior reversibl ensefalopati sendromu (PRES); baş ağrısı, epileptik nöbet, görme kaybı ve bilinç değişikliği gibi klinik bulgularla ortaya çıkan, genellikle hemisferlerin arka bölümlerinde olmakla birlikte bazen atipik lokalizasyonlarda görülebilen bilateral vazojenik ödem ile karakterize bir tablodur. Etyolojisinden hipertansiyon, sitotoksik ve immünsüpresif ilaçlar, böbrek yetmezliği, preeklampsi, otoimmün ve sistemik hastalıklar sorumludur. Tocilizumab IL-6'nın reseptörüne bağlanmasını önleyen, otoimmün ve inflamatuar durumları tedavi eden bir monoklonal antikordur. Bu yazıda, Behçet ve FMF ile takipli hastada Tocilizumab ilişkili PRES tablosu sunulmuştur.

Olgu:
18 yaşında kadın hasta yeni gelişen baş ağrısı ile polikliniğime başvurdu. Baş ağrısı bilateral frontal bölgelerde, zonklayıcı vasıftaydı. Bulantı-kusma eşlik etmemekteydi. Kan basıncı 110/70 mmHg, diğer vital bulguları normaldi. Bilinci açık, koopere, oryante olan hastanın Nörolojik muayenesinde sağ göz üveit sekeline bağlı 30 cm den parmak sayma dışında normaldi. Özgeçmişinde Behçet hastalığı ve FMF tanıları bulunan hasta son 1 yıldır Tocilizumab kullanmaktaydı. Beyin MRG'de bilateral oksipital ve parietalde T2 ve FLAIR sekanslarda hiperintensiteler izlendi. Yapılan LP' de BOS açılış basıncı, direkt bakısı ve biyokimyası normal idi. BOS Menenjit paneli negatifti. Hastada klinik ve nörogörüntüleme ile birlikte Tocilizumab ile ilişkili PRES düşünüldü. Romatoloji ile konsülte edilerek ilaç değişimi önerildi. Tocilizumab kesilmesi ardından baş ağrısı tamamen düzelen hastanın çekilen 1. ay kontrol Beyin MRG'sinde hiperintensitelerin tama yakın gerilediği izlendi.

Sonuç:
PRES tanı ve tedavisinde gecikme durumunda kalıcı beyin hasarı ve nörolojik sekeller olabilir. Literatürde Tocilizumab ile ilişkili PRES olguları nadir olarak bildirilmiştir. Otoimmun hastalık ile izlenen ve Tocilizumab kullanan hastalarda yeni başlangıçlı baş ağrısı, nöbet ve görme bozukluğunda ilaca bağlı PRES akılda tutulmalıdır.

Anahtar Kelimeler: Tosilizumab, PRES, behçet

1. ay kontrol MR

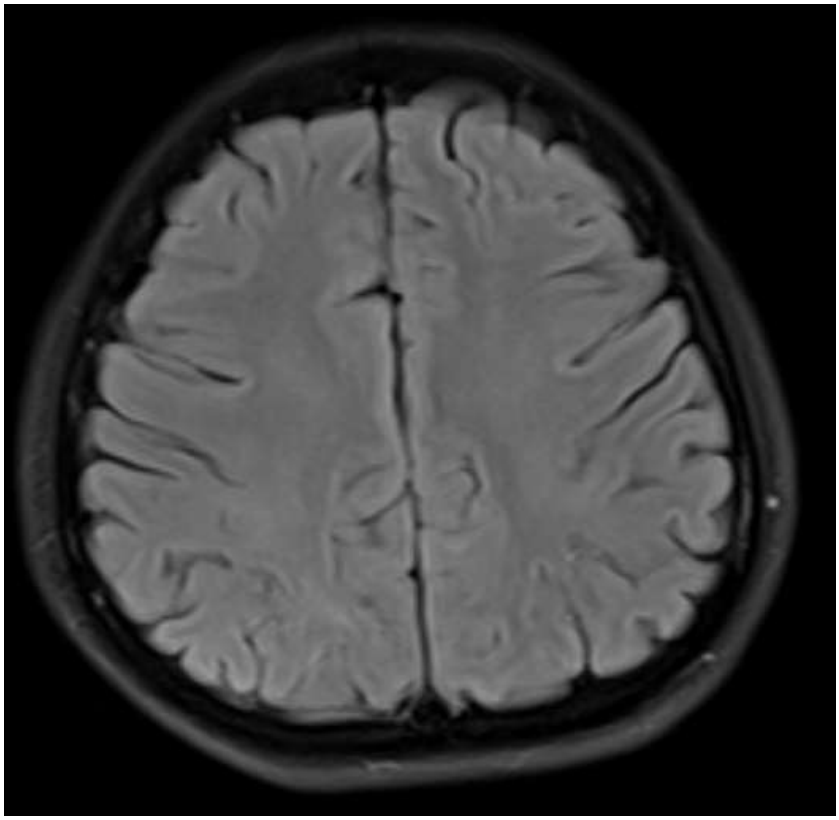

Press tanı anı görüntüsü

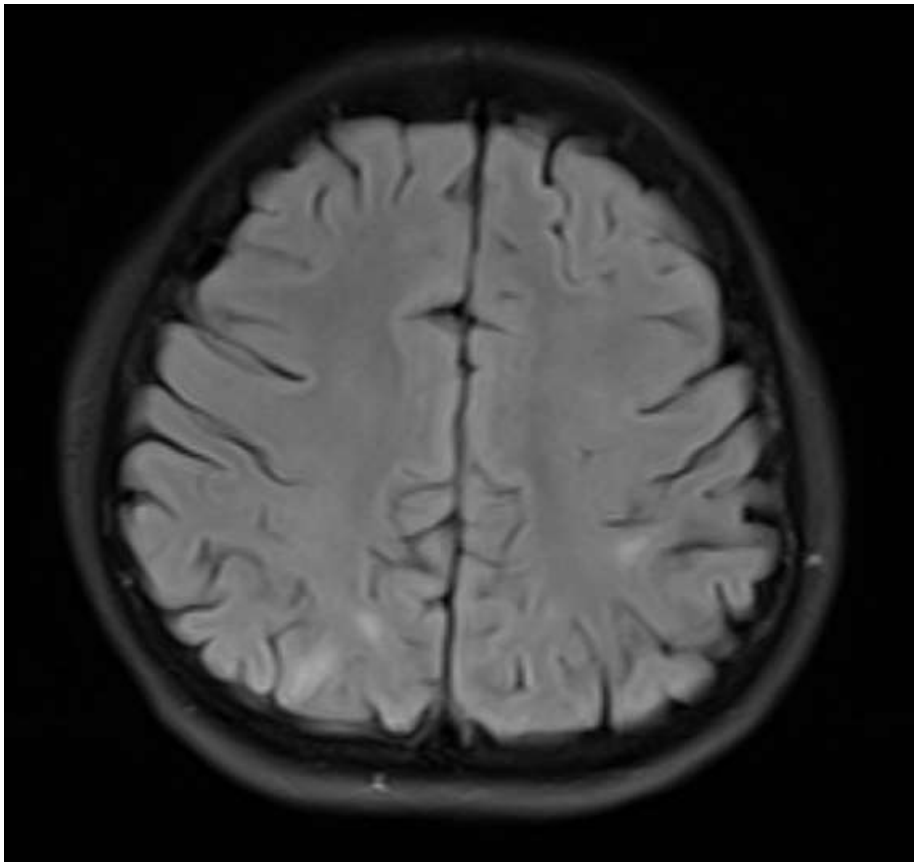

EP – 1063 PARKİNSON HASTALARINDA UYKU KALİTESİ VE GASTROİNTESTİNAL DİSFONKSİYON ARASINDAKİ İLİŞKİ

HİLAL GÜDEK, ESRA AŞLAKCI KAHRAMAN, ZELİHA NUR IRMAK, TUBA AKINCI, GÜLBÜN ASUMAN YÜKSEL

HAYDARPAŞA NUMUNE EĞİTİM VE ARAŞTIRMA HASTANESİ, NÖROLOJİ ANA BİLİM DALI, İSTANBUL

Giriş:
Parkinson hastalığı motor belirtilerin yanında non-motor semptomlarla karakterize nörodejeneratif bir hastalıktır. Non-motor belirtiler hastalığın prodromal döneminde bile ortaya çıkabilmekte, yaşam kalitesini etkilemektedir. Uyku bozuklukları ve gastrointestinal semptomlar Parkinson hastalığının en sık görülen non-motor bulgularıdır. Bu çalışmada parkinson hastalarında uyku kalitesi ve gastrointestinal semptomlar arasındaki ilişkiyi değerlendirdik.

Metod:
Çalışmaya toplam 10 tanesi kadın, 21 tanesi erkek, 31 hasta dahil edildi. Uyku kalitesi PUKİ(Pittsburgh Uyku Kalite İndeksi), non-motor semptomlar NMSQ(Nonmotor Symptomps Scale Questionnaire), gastrointestinal semptomlar GIDS-PD(Gastrointestinal Dysfunction Scale for Parkinson's Disease), motor semptomların şiddeti UPDRS(Unified Parkinson Disease Rating Scale) testleri ile belirlendi. Uyku kalitesi ile non-motor ve motor semptomlar arasındaki ilişki korelasyon ve regresyon analizleri ile belirlendi.

Bulgular:
Kötü uyku kalitesine sahip hastalarda gastrointestinal semptomların daha yaygın olduğu saptandı. ($p<0,005$) Kötü uyku kalitesi daha yüksek NMSQ ile anlamlı şekilde ilişkiliydi. ($p<0,005$) Bu da uyku kalitesinin non-motor semptom yüküyle ilişkili olabileceğini gösterdi. Ancak uyku kalitesi ve motor semptom şiddeti arasında anlamlı bir ilişki bulunmadı. ($p>0,005$)

Sonuç:
Bu çalışma, parkinson hastalarında uyku kalitesinin non-motor semptomlarla ve gastrointestinal sistem semptomlarıyla anlamlı bir ilişki içinde olduğunu göstermektedir. Uyku kalitesi ile motor semptomlar arasında ilişki bulunmaması uyku bozukluklarının yalnızca dopaminerjik disfonksiyonla değil, diğer nörotransmitter sistemleriyle de ilişkili olabileceğini düşündürmektedir. Gastrointestinal sistem semptomları olan hastaların uyku açısından dikkatli değerlendirilmesi ve bu iki alanın birlikte değerlendirilerek tedavi planının oluşturulması gerektiği anlaşılmaktadır. Bu sonuçlar parkinson hastalarında uyku bozukluklarının yönetiminin genel hasta iyiliğini artırmak için önemli bir hedef olması gerektiğini vurgulamaktadır.

Anahtar Kelimeler: Parkinson hastalığı, uyku kalitesi, non motor semptomlar, gastrointestinal semptomlar

EP – 1068 PAROKSİSMAL NOKTÜRNAL HEMOGLOBİNÜRİYE BAĞLI SEREBRAL VENÖZ ENFARKT

MERVE ÇEPER[1], NİLSU ÖNER[1], GÜLAY MART[2], SALİH AKSU[2], CAN EBRU BEKİRCAN KURT[1], MEHMET ERSİN TAN[1]

[1]*HACETTEPE ÜNİVERSİTESİ NÖROLOJİ ANA BİLİM DALI, ANKARA*
[2]*HACETTEPE ÜNİVERSİTESİ İÇ HASTALIKLARI ANA BİLİM DALI, HEMATOLOJİ BİLİM DALI, ANKARA*

Giriş:
Paroksismal noktürnal hemoglobinüri (PNH), hematopoietik kök hücrelerdeki PIGA gen mutasyonu sonucu gelişen, kompleman aracılı intravasküler hemoliz, pansitopeni ve tromboz eğilimi ile karakterize nadir klonal hematopoetik hastalıktır. PNH'de tromboz, mortalitenin önde gelen nedenidir ve özellikle splanik, hepatik ve serebral venöz sistemde ortaya çıkar.

Serebral venöz tromboz (SVT), PNH'nin nadir fakat en ciddi komplikasyonlarından biridir. Klinik tablo, baş ağrısından fokal nörolojik defisitlere kadar geniş bir spektrumda seyredebilir.

Olgu:
Bilinen bir hastalığı olmayan 23 yaşında kadın hasta, sol taraflı hemiparezi ile başvuran hastaya merkezimizde çekilen beyin boyun BT anjiyografi (BBTA)'de sağ frontal beyaz cevherde yaygın hipodens alanlar ve hemorajiyi düşündüren fokal dansiteler görüldü, beyin MRG'de sağ frontalde hemorajik venöz enfarkt ve sol sigmoid sinüste parsiyel dolum defekti saptandı. Tetkiklerinde makrositer anemi, trombositopeni, lökopeni; LDH yüksekliği, retikülositoz, haptoglobin düşüklüğü ve coombs negatif olması ve tüm vücut BTA'da splenik vende hilus düzeyinde, sol portal ven dalında, sol ve sağ hepatik vende periferal yerleşimli trombüsler, karaciğerde perfüzyon defektleri saptanması üzerine hematolojiye danışıldı; PNH FLAER pozitif sonuçlanması ile hasta hematoloji konseyinde tartışılarak hastaya paroksismal noktürnal hemoglobiüri tanısı koyuldu, eculizumab başlanması planlandı ve antikoagülan tedavinin devamına karar verildi.

Tartışma:
PNH, kompleman aracılı intravasküler hemoliz ve tromboz eğilimiyle seyreder; SVT ve hemorajik venöz enfarkt genç kadınlarda nispeten sık bir ilk prezantasyon olabilir. Genç SVT olgularında eşlik eden hemoliz, pansitopeni ve açıklanamayan tromboz varlığında PNH mutlaka düşünülmeli; tarama FLAER ile yapılmalıdır. Erken, eş zamanlı antikoagülasyon ve eculizumab gibi tedavi seçenekleri hematoloji bölümüyle birlikte değerlendirilmelidir. Vakamızda hastanın LDH ve D dimer değerleri yatışana kadar antikoagülasyona devam edilmesi kararlaştırıldı.

Anahtar Kelimeler: Hepatik Tromboz, İntravasküler Hemoliz, Paroksismal noktürnal hemolobinüri, Serebral venöz tromboz

Beyin görüntüleme

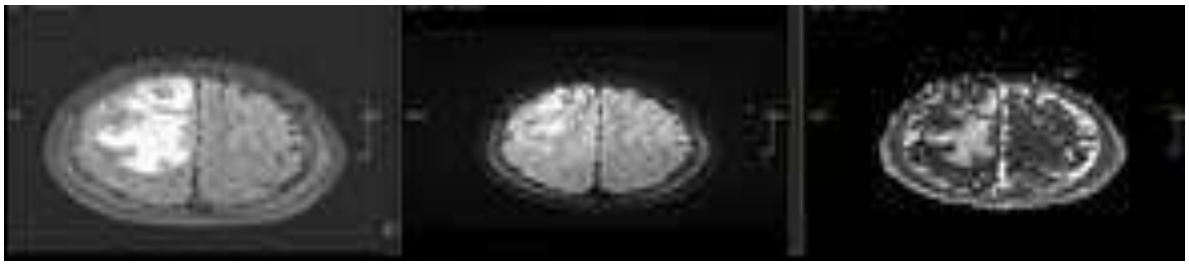

Hepatik perfüzyon defekti

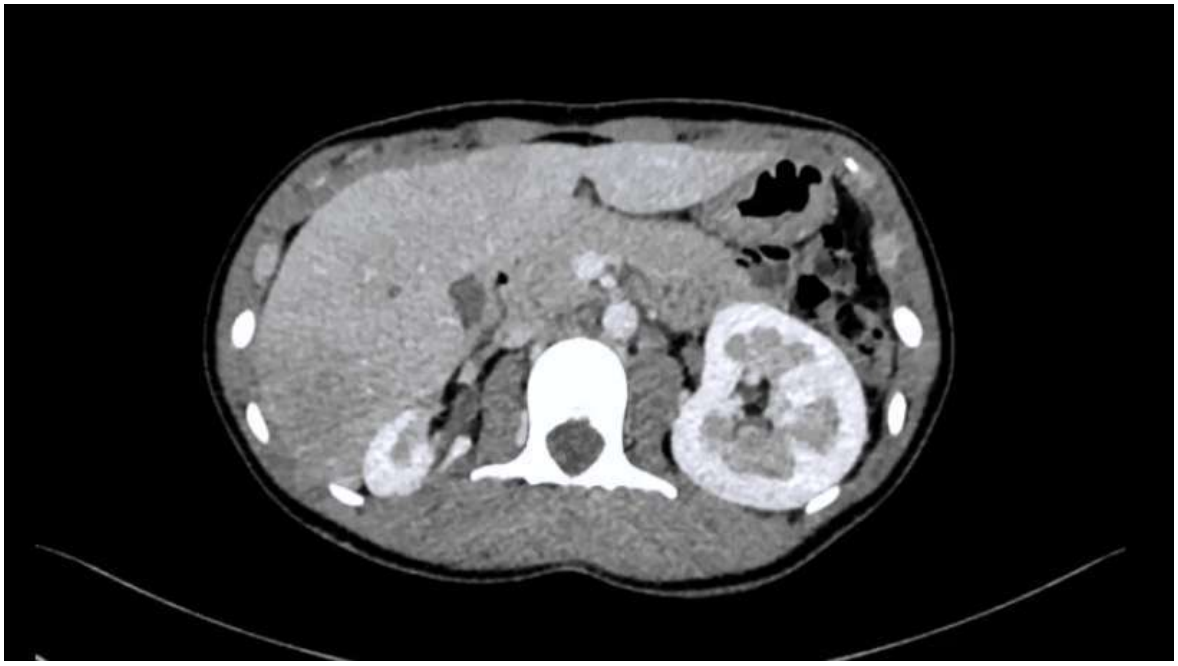

EP – 1071 GENÇ YAŞ TEKRARLAYAN İNME OLGUSUNDA ANTİFOSFOLİPİD ANTİKOR SENDROMU TANISI

CEVRİYE BEYZA KARAN, SELMA TEKİN[2]

PAMUKKALE ÜNİVERSİTESİ HASTANESİ, NÖROLOJİ ANABİLİM DALI, DENİZLİ

Anti-fosfolipid antikor sendromu (AFAS), tekrarlayan trombozlar ve obstetrik komplikasyonlarla karakterize, otoimmün kaynaklı bir trombofili durumudur. Arteriyel ve venöz sistemde tromboza yol açabilir. Arteriyel trombozun en sık klinik yansıması ise iskemik inmeler olup hemorajik olaylar da eşlik ederek kafa karışıklığına yol açabilir. Genç yaş tekrarlayan iskemik inme ve hemorajik inme görülen, etyolojik araştırmalarda AFAS tanısı alan olgumuzu hastalığın tanınması ve genç yaş inme yönetimine vurgu yapmak için sunmaya değer bulduk.

41 yaş kadın hasta 2020 de baş dönmesi sağ kol-bacakta güçsüzlük konuşma bozukluğuyla çekilen beyin MRG'nda sol parietooksipital lobda akut enfarkt saptanarak asetilsalisilik asit başlanmış, yürüme bozukluğu sekel kalmış. 2023 yılında sol kol-bacakta yeni gelişen güçsüzlükle acil servise başvuran hastanın çekilen beyin MRG'nda sağ talamus, santral gyrusda akut enfarkt görülmesi üzerine genç yaş inme ayırıcı tetkikleri için servise yatırıldı. Bilinen başka hastalık öyküsü olmayan hastanın çekilen karotis ve beyin MR anjiografisinde, kardiyak tetkiklerinde patoloji saptanmadı. Bakılan anti-b2GP-1 Ig-M ve antikardiyolipin IgM antikorları pozitif saptanması üzerine antiagregan tedaviyle poliklinik takip önerileri yapılarak taburcu edildi. Ancak poliklinik takiplerine gelmeyen hasta 2024 yılında alt ekstremitede güçsüzlükle çekilen beyin BT'de sol bazal ganglionda 3,5x2cm intraparankimal hematomla servise tekrar yatırıldı. Tetkiklerinde romatoloji tarafından AFAS tanısı konan hastaya hemoraji rezorbsiyonu sonrasında anti-koagülasyon önerildi.

AFAS hastalarında arteriel trombotik olaylar en sık iskemik inmeyle ortaya çıkar. Genç yaş inme etyolojisinde kardiyak nedenler ön plandadır. AFAS nadir sebepler arasında olsa da genç kadın hastalarda düşük ölü doğum öyküsü olmasa dahi hemorajik ve iskemik inmenin etyolojik incelemelerde akla gelmesi tedavi başlanması açısından değerli olacaktır.

Anahtar Kelimeler: Genç Yaş inme,Tekrarlayan İnme, AFAS

Beyin Difüzyon MR

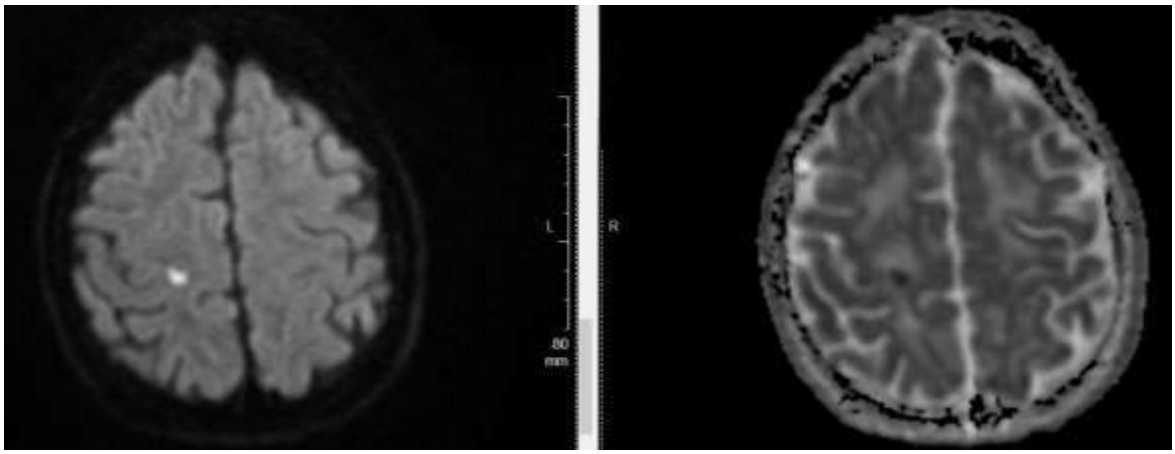

Kontrastsız Beyin BT

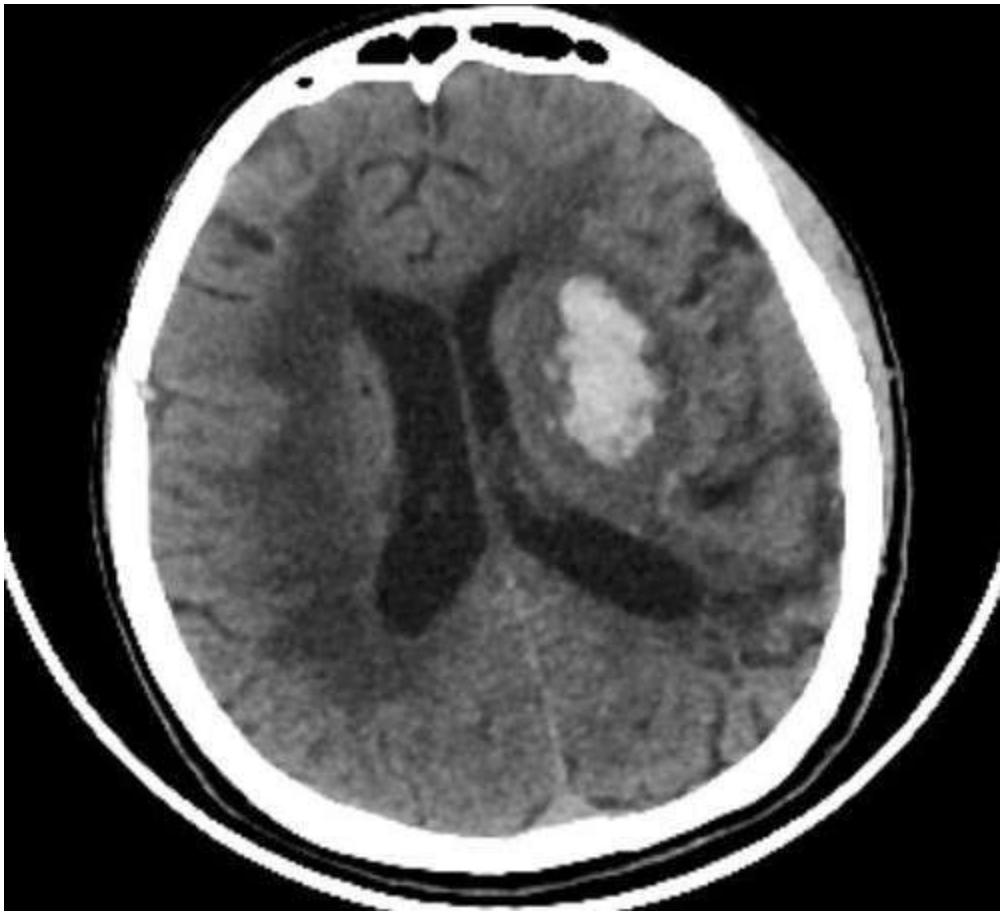

EP – 1072 RUTİN EEG'DE SÖZEL İNDÜKSİYONUN FONKSİYONEL DİSOSİYATİF NÖBET TANISINA KATKISI

ALPAY KÜÇÜKALIÇ, ZEYNEP DADASHOVA KÜÇÜKALIÇ, NEŞE DERİCİOĞLU

HACETTEPE ÜNİVERSİTESİ TIP FAKÜLTESİ, NÖROLOJİ ANABİLİM DALI, ANKARA

Amaç:
Fonksiyonel disosiyatif nöbetler (FDN) klinik olarak epileptik nöbetlere benzeyen, ancak epileptik aktivite olmadan ortaya çıkan ve fonksiyonel nörolojik bozukluklar spektrumu içinde değerlendirilen bir tablodur. Kesin tanı için video-EEG altın standarttır, fakat pratikte her zaman uygulanamaz. Rutin EEG'de uygulanan indüksiyon temelli yaklaşımlar olayın gözlemlenmesini kolaylaştırarak tanıya katkı sağlayabilir. Bu çalışmada, indüksiyon yönteminin FDN tanısındaki yeri değerlendirilmiştir.

Yöntem:
1 Eylül 2024 – 1 Eylül 2025 tarihleri arasında EEG laboratuvarımızda indüksiyon temelli çekim yapılan erişkin hastalar retrospektif olarak incelendi. Demografik veriler, nöbet önleyici ilaç kullanımı, indüksiyonun pozitiflik durumu, epizod özellikleri ve EEG bulguları kaydedildi.

Bulgular:
Çalışmaya 50 yetişkin hasta (40 kadın, %80; yaş ortalaması 35 ± 14, aralık 17-71 yıl) alındı. Tüm hastalara sözel indüksiyon uygulamakla birlikte 11 hastada hiperventilasyon, 7 hastada aralıklı fotik uyarıdan da yararlanıldı. İndüksiyon, çekimin 2-17. dakikalarında uygulandı. Kırk dört hastada (%88) pozitif yanıt elde edildi (sıklıkla kaydın 4-5. dakikalarında). Kaydedilen epizodların %25'i (n = 11) yalnızca hastanın bildirdiği subjektif özellikte, %75'i (n = 33) ise hem motor hem de subjektif özellikteydi. On beş olguda (%30) eşlik eden epilepsi öyküsü saptanırken, 38 hasta (%76) nöbet önleyici ilaç tedavisi altındaydı.

Sonuç:
Klinik olarak FDN düşünülen hastalarda, ağırlıklı olarak sözel indüksiyon büyük ölçüde tanıya katkı sağlamaktadır. Olguların yaklaşık yarısı gereksiz nöbet önleyici tedavi aldığından, bu yöntemle hızlı tanı koymak ve tedaviyi düzenlemek mümkündür.

Anahtar Kelimeler: Fonksiyonel disosiyatif nöbetler, sözel indüksiyon, elektroensefalografi

EP – 1073 DEMANS HASTALARINDA EPİLEPSİ: TEK MERKEZLİ OLGU SERİSİ

AYÇA DEMİRKOL, FATMA NAZLI DURMAZ ÇELİK, DEMET İLHAN ALGIN

ESKİŞEHİR OSMANGAZİ ÜNİVERSİTESİ, NÖROLOJİ ANA BİLİM DALI, ESKİŞEHİR

Amaç:
Demans hastalarında epilepsi birlikteliğini, nöbet tiplerini ve nöbet-demans ilişkisini ortaya koymak; özellikle genç başlangıçlı demans olgularında epilepsi birlikteliğini literatürle karşılaştırmayı amaçladık.

Yöntem:
2024–2025 yılları arasında kliniğimizde takip edilen 308 demans tanılı hastanın dosyaları retrospektif olarak incelendi. Demans tanı yılı, epilepsi tanı yılı, ilk nöbet zamanı, nöbet tipi, EEG ve görüntüleme bulguları kaydedildi.

Bulgular:
308 demanslı hastanın 15'(%4.9) inde epilepsi saptandı. Epilepsi tanısı alan hastaların 8'i kadın, 7'si erkekti ve yaş ortalamaları 71.13 olarak hesaplandı. On beş hastanın 6'sı 65 yaş altında olup genç başlangıçlı demans kriterlerini karşıladı. Bu hastaların demans alt tiplerine bakıldığında; 8'inin Alzheimer tipi, 5'inin vasküler tip demans, 1'inin Frontotemporal demans (FTD) ve 1'inin Lewy cisimcikli demans tanısı aldığı görüldü. Demans ve epilepsi tanı yılları karşılaştırılabilen 10 olguda, nöbetlerin demans tanısından ortalama 9.3 yıl önce başladığı görüldü. Nöbet tipleri en sık jeneralize tonik-klonik (%33) ve absans (%27) idi. MR incelemelerinde temporal atrofi ve diffüz kortikal atrofi öne çıktı, EEG'de 3 hastada epileptiform aktivite saptandı. Bulgularımız, literatürde bildirilen prevalans (%1.5–12.7) ile uyumludur. Literatürde, epilepsi tanılı Alzheimer hastalarının %83'ünde epilepsinin demanstan önce başladığı özellikle genç başlangıçlı Alzheimer ve FTD olgularında epilepsi oranlarının yüksek olduğu, nöbetlerin bazen demans başlangıcından yıllar önce başladığı rapor edilmiştir; bizim serimiz de bu bulguyu desteklemektedir.

Sonuç:
Bu tek merkez serisi, demans hastalarında epilepsi birlikteliğini ortaya koyarken, özellikle genç başlangıçlı demans olgularında epilepsi birlikteliğinin dikkat çekici olduğunu göstermektedir. Demans-epilepsi birlikteliğinin tanınması, erken tanı ve tedavi açısından önemlidir. Bu veriler, epilepsi varlığının demansın seyri ve prognozu üzerine etkilerini vurgulamaktadır.

Anahtar Kelimeler: Demans, Epilepsi, Alzheimer, Nöbet

EP – 1077 SANTRAL SİNİR SİSTEMİNİ TUTULUMUNUN NADİR BİR NEDENİ OLARAK H SENDROMU

CANSU EMİR, ZEYNEP ZEKİ, LEVON ALSAMUR, GÜNAY GÜL, NAZAN KARAGÖZ SAKALLI, MESUDE TÜTÜNCÜ, GÜLHAN YILDIRIM ÖZDEMİR

T.C. SAĞLIK BAKANLIĞI İSTANBUL BAKIRKÖY PROF. DR. MAZHAR OSMAN RUH SAĞLIĞI VE SİNİR HASTALIKLARI EĞİTİM VE ARAŞTIRMA HASTANESİ, NÖROLOJİ ANA BİLİM DALI, İSTANBUL

Giriş:
H sendromu, SLC29A3 genindeki mutasyonlardan kaynaklanan, otozomal resesif geçişli nadir bir genodermatozdur. Klinik olarak hiperpigmente plaklar, hipertrikoz, işitme kaybı, diyabetes mellitus ve multisistem tutulumu görülür. Santral sinir sistemi tutulumunun nadir rapor edilmesi sebebiyle vakamızı bildirmeyi amaçladık.

Olgu:
18 yaşındaki erkek hasta, tip 1 diyabet, bilateral işitme kaybı ve hipertrikoz bulguları içeren H sendromu tanısı ile takip edilen hasta iki aydır devam eden, özellikle gözleri kapalıyken belirginleşen denge kaybı ve halsizlik şikayetleri ile başvurdu. Nörolojik muayenede minimal dizartri, geniş tabanlı yürüyüş, tandem beceriksizliği ve Romberg pozitifliği saptandı. Spinal MR görüntülemede C5-6'dan T1-2'ye uzanan uzun segment miyelit ve yaygın dural kalınlaşma izlendi. NMO, MOG, otoimmün, paraneoplastik ve IgG4 ilişkili hastalıklar dışlandı. Paravertebral ve servikal duradan biyopsi alındı. Genetik analizde SLC29A3 geninde p.Gly427Ser (c.1279G>A) heterozigot mutasyon tespit edildi. Multidisipliner karar ile immünsüpresif tedavi başlandı.

Sonuç:
Bu olgu, H sendromunda santral sinir sistemi tutulumunun nadir de olsa görülebileceğini ortaya koymaktadır. H sendromu tanısı olan bir hastada miyelit ve pakimenenjit birlikteliğiyle ortaya çıkan klinik ve radyolojik bulgular, sendroma bağlı santral sinir sistemi tutulumu olasılığı açısından dikkatle değerlendirilmelidir.

Anahtar Kelimeler: H sendromu, Miyelit, pakimenenjit

EP – 1079 ENDOTEL AKTİVASYON VE STRES İNDEKSİ (EASIX) İLE İNME ŞİDDETİ ARASINDAKİ İLİŞKİNİN DEĞERLENDİRİLMESİ

ALPARSLAN GÖZLER

PAMUKKALE ÜNİVERSİTESİ, NÖROLOJİ ANABİLİM DALI, DENİZLİ

Son yıllarda sistemik inflamasyon ve endotel disfonksiyonun tromboz gelişiminde önemli rol oynadığı gösterilmiştir. Endotel disfonksiyonun değerlendirilmesinde EASIX değeri başta hematolojik hastalıklar olmak üzere çeşitli hasta popülasyonlarında doğrulanmıştır. Çalışmamızın amacı kliniğimizde iskemik inme tanısı alan hastalarda, kolay ulaşılabilir bir indeks olan EASIX skorlarının (LDH [U/L] × Kreatinin [mg/dL]) / Platelet [k/uL]) dağılımını tanımlamak, yüksek EASIX skorlu hastaların demografik, klinik ve laboratuvar özellikleri gözlemsel olarak ortaya koymaktır.

Çalışma tasarımı retrospektif, tanımlayıcı kesitsel çalışma olarak planlanmıştır. Kliniğimize 2024 Eylül-2025 Mart arasında başvuran, görüntülemelerle iskemik inme tanısı alan ve ilk 24 saatteki laboratuvar verilerine ulaşılabilen 146 hasta dahil edilmiştir. EASIX değerleri kohortun dağılımına göre üç gruba ayrılmıştır. 33. percentil (0.69) altı düşük, 0.69–1.06 arası orta ve 1.06 üzeri yüksek EASIX olarak tanımlanmıştır. Kronik hematoloji ve KBY hastaları, hemolizli olgular çalışmaya dahil edilmemiştir.

Çalışmadaki hastaların 84'ü erkek (%57.5) 62'si kadındır. (%42.5) Düşük EASIX grubunda NIHSS 2.15 ± 1.56, yüksek EASIX grubunda NIHSS 5.94 ± 4.03 değeri bulunmuş olup EASIX ile NIHSS arasında pozitif yönlü bir ilişki eğilimi gözlenmiştir. Yüksek EASIX grubundaki hastalar, düşük EASIX grubuna kıyasla yaklaşık 6 yıl daha yaşlı ve NIHSS skorları yaklaşık 3 kat daha yüksektir. Kruskal–Wallis testi sonucunda EASIX kategorileri arasında NIHSS skorları açısından istatistiksel olarak anlamlı fark bulunmuştur. ($H=34.83$, $p<0.001$). Bu durum, EASIX değerinin artışıyla birlikte inme şiddetinin arttığını göstermektedir.

Çalışmamızın retrospektif, tanımlayıcı tasarımı tek merkezli olması, küçük örneklem büyüklüğü başlıca kısıtlılıklarıdır. Sonuç: olarak, EASIX skorunun inme hastalarında endotelyal disfonksiyonun pratik bir göstergesi olarak kullanılabileceği ve yüksek EASIX değerlerinin daha kötü klinik profil ile ilişkili olduğu gösterilmiştir.

Anahtar Kelimeler: EASIX, İnme, Endotelyal Stres

EP – 1084 ENSEFALİT OLGULARINDA KLİNİK, RADYOLOJİK VE LABORATUVAR BULGULARININ PROGNOZ İLE İLİŞKİSİ: TEK MERKEZ DENEYİMİ

ECEM ÇAĞLA HAYIRLIOĞLU, DİLCEM ŞİMŞEK, KADRİYE AGAN, GÜLİN SÜNTER, DILEK GÜNAL

MARMARA ÜNİVERSİTESİ, NÖROLOJİ ANA BİLİM DALI, İSTANBUL

Amaç:
Ensefalit, merkezi sinir sisteminin parenkimal inflamasyonu ile seyreden; bilinç değişiklikleri ve koma gibi nörolojik disfonksiyonlara yol açan, yüksek morbidite ve mortalite oranlarıyla seyreden önemli bir nörolojik acildir. Beyin parenkiminde gelişen inflamasyon da tek başına ensefalit tablosu ile prezente olabileceği gibi, viral ensefalite sekonder olarak da ortaya çıkabilmektedir. Bu çalışmada, ensefalit olgularının klinik, radyolojik, demografik, elektrofizyolojik ve laboratuvar özellikleri ile prognoz arasındaki ilişki değerlendirildi. Ayrıca, BOS'ta HSV pozitifliği olmayan ancak antiviral tedaviye yanıt veren olgularda serum HSV pozitifliği ile olan ilişki incelendi.

Materyal ve Metod:
Marmara Üniversitesi Tıp Fakültesi Nöroloji ABD, 2019–2025 yılları arasında klinik, radyolojik ve BOS bulguları ile ensefalit tanısı konulan ve HSV pozitifliği gözetilmeksizin antiviral tedavi başlanan 41 hasta retrospektif olarak incelendi. BOS örneklerindeki protein ve lökosit oranları; kranial MRG bulguları ve EEG bulguları karşılaştırılarak bu bulguların klinik sonlanım ve prognoz üzerine etkisi araştırıldı.

Klinik sonlanımlar modifiye Rankin Skalası (mRS) ile değerlendirildi. Verilen tedaviler antiviral, antinöbet ilaç ve plazmaferez olarak sınıflandırıldı. Antiviral tedaviye rağmen tam iyileşme sağlanamayan hastalarda otoimmün ensefalit varlığına göre tedavi stratejileri karşılaştırıldı. BOS protein değerleri <50 ve ≥50 mg/dL olarak iki gruba ayrıldı; ≥50 mg/dL protein düzeyi inflamasyon için anlamlı kabul edildi.

Sonuç:
Çalışmamız, BOS HSV negatif/pozitif ayırt edilmeksizin klinik olarak viral ensefalit düşünülen olgularda antiviral tedavi ile yüksek oranda iyileşme sağlanabildiğini; klinik düzelme elde edilemeyen olgularda ise ikincil otoimmün durumların da düşünülerek immünmodülatör tedaviye geç başlanmaması gerektiğini ortaya koymaktadır. Erken antiviral ve uygun immunmodülator tedavi ile birlikte mortalite %2.4 olarak saptandı. Temporal lob tutulumu ve status epileptikus gelişiminin ise kötü prognozla ilişkili olabileceğini belirlendi.

Anahtar Kelimeler: Ensefalit, viral ensefalit, status epileptikus, prognoz, otoimmun ensefalit

Ensefalit Hastalarında BOS incelemesi

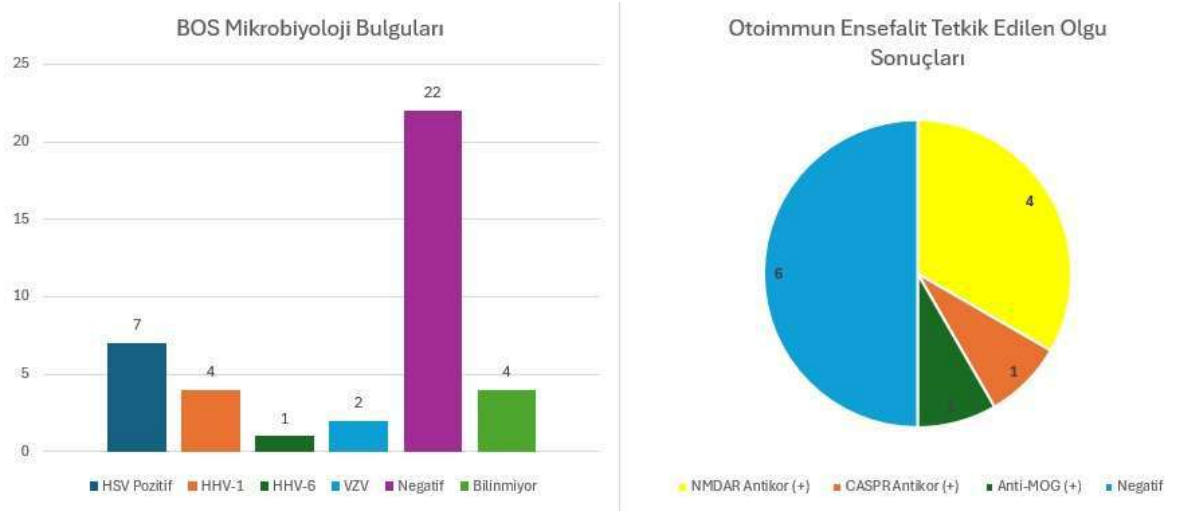

Ensefalit kliniği olan hastalarda BOS incelemesi yapılarak HSV pozitifliği taranmıştır; HSV'ye ek olarak HHV alt tipleri (HHV-1 ve HHV-6) ve VZV saptanan diğer etkenler olarak dikkat çekmektedir. Olguların bazılarında ise otoimmun süreçler ön planda düşünülerek ek tetkik olarak otoimmun markerlar (MOG, NMDA, CASPR) araştırılmış olup pozitif sonuçlanan bulgular grafikte belirtilmiştir.

Ensefalit Olgularında Kranial MR görüntülemelerindeki Yüzdelik Dağılım Şeması

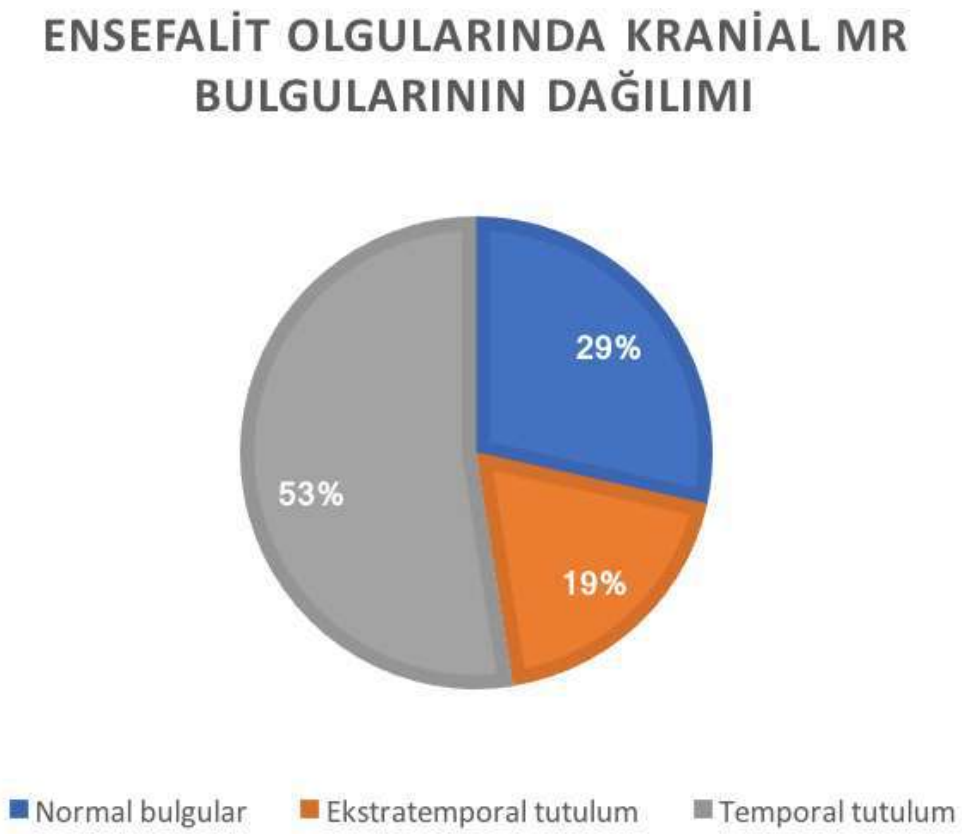

Ensefalit tanısı ile takip edilen hastaların büyük bir kısmının (%52.3) Kranial MR görüntülemesinde temporal bölgede hiperintens alanlar görülmüştür; temporal bölge içerisinde hipokampal ve parahipokampal tutulumlar çoğunlukta idi. %19'unda ekstratemporal patolojik sinyal artışı izlenmiştir; kalan %28.5'inde ise kranial MR normal sınırlarda saptanmıştır.

EP – 1087 LAPAROSKOPİK KOLESİSTEKTOMİ OPERASYONU SONRASI GELİŞEN SİNÜS VEN TROMBOZU OLGUSU

MÜJDAT DENİZ BENLİ

GÖLBAŞI ŞEHİT AHMET ÖZSOY DEVLET HASTANESİ, NÖROLOJİ KLİNİĞİ, ANKARA

Giriş:
Serebral sinüs ven trombozu nadir görülen nörolojik acil tablolardan biridir. En sık klinik prezentasyon dirençli baş ağrısı, nöbet ve bilinç değişikliğidir. Etyolojide hiperkoagülabiliteye sebep olan durumlar vardır (obezite, gebelik, dehidratasyon, kafa içi enfeksiyonlar, sepsis, malignansiler, oral kontraseptif kullanımı, protein C, S ve antitrombin eksikliği). Literatürde açık abdominal cerrahiler sonrası portal ven ve derin ven trombozu vakaları bildirilmişse de laparoskopik cerrahiler sonrası serebral sinüs ven trombozu bildirimi çok nadirdir.

Olgu:
42 yaşında erkek hasta, bir hafta önce laparoskopik kolesistektomi operasyonu sonrası başlayan şiddetli, zonklayıcı, başın sol yanında yoğun ağrı ile polikliniğimize başvurdu. Analjeziklere yanıtsızdı. Hastanın nörolojik muayenesi normaldi. Başvurusunda göz dibi bakısında papilödem saptanmadı. Hastaya çekilen kontrastsız beyin tomografisinde sol transvers sinüs hiperdens görünümde idi. Bunun üzerine yapılan kontrastlı beyin mr ve mr venografi de sol transvers sinüste, sigmoid sinüste juguler ven proksimaline doğru uzanımı izlenen tromboz ile uyumlu dolum defekti saptandı. Hastaya antikoagülan tedavi başlandı. Etyolojiye yönelik tetkikleri planlandı. Vaskülit paneli ve trombofili panelinde anlamlı bulgu saptanmadı.

Tartışma:
İntrakranial ve nadiren de intraabdominal cerrahiler sonrası bildirilmiş serebral ven trombozu vakaları olsa da laparoskopik cerrahi sonrası vaka bildirimi çok nadirdir. Bu vakalarda cerrahi sonrası gelişen hemodinamik değişiklikler, inflamatuar yanıt ve relatif hemokonsantrasyon sonrası geçici bir hiperkoagülabilite durumu oluşmuş olabileceği, ayrıca pnömoperitoneum ve postoperatif prokoagülan yanıtın etkisiyle, cerrahi sonrası dönemde serebral venöz tromboz için uygun bir zemin oluşabileceği düşünülmektedir.

Sonuç:
Laparoskopik cerrahiler sonrası serebral ven trombozu gelişmesi çok nadirdir. Bu nedenle; bu vaka postoperatif baş ağrılarını değerlendirirken farkındalık yaratması açısından sunulmaya değer bulunmuştur.

Anahtar Kelimeler: Serebral ven trombozu, laparoskopik cerrahiler, koagülopati

Resim 1a:



Kontrastsız beyin bt'de solda transvers sinüs lokalizasyonunda hiperdens görünüm

Resim 2a:

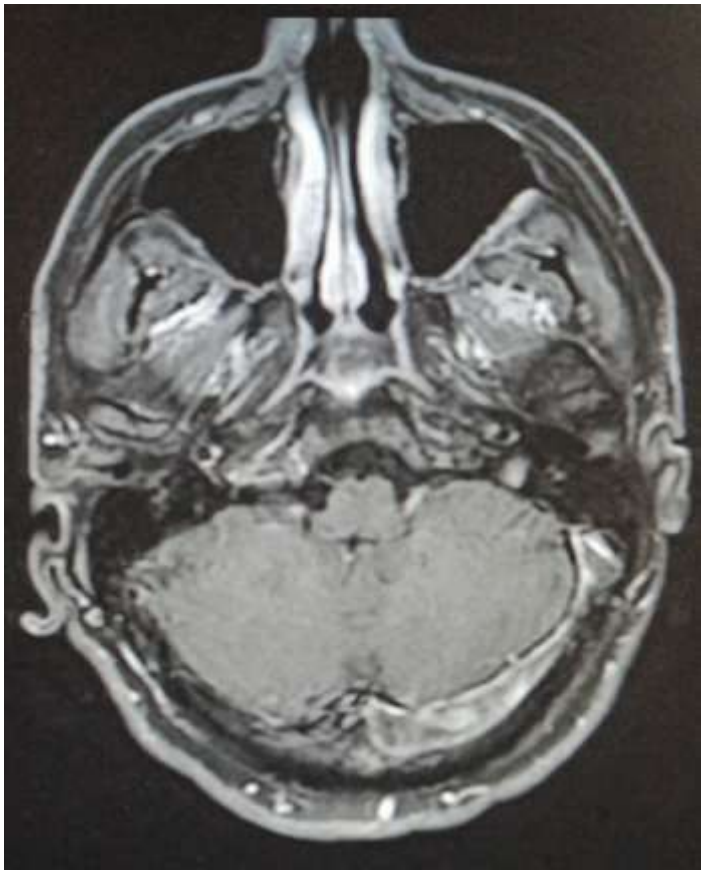

Kontrastlı kranial mr T1 kesitinde sol transvers sinüste tromboz görünümü

EP – 1092 ROTASYONEL VERTEBRAL ARTER OKLÜZYONU (BOW HUNTER SENDROMU): BİR OLGU SUNUMU

MERT ATAKAN BENKEL, ZAUR MEHDİYEV, HAYAT GÜVEN, IŞIK CONKBAYIR

ANKARA ETLİK ŞEHİR HASTANESİ

Giriş:
Bow-Hunter sendromu, vertebral arterin başın rotasyonu veya ekstansiyonu sırasında kemik yapı, fibröz bant, osteofit veya atlantoaksiyel instabilite gibi anatomik nedenlerle sıkışması sonucu gelişen, nadir ancak potansiyel olarak ciddi bir vertebrobaziler dolaşım bozukluğudur.

Olgu:
55 yaşında kadın hasta, başını sağa çevirdiğinde ani baş dönmesi yakınmasıyla başvurdu. Özgeçmişinde hipertansiyon dışında özellik yoktu. Nörolojik muayenede patolojik bulgu saptanmadı. Hastaya çekilen vertebral arter doppler-ultrasonografide her iki vertebral arterde, boynun karşı tarafa rotasyonu ve ekstansiyonuyla akım hızlarında düşme ve akım rezistansında artışı saptanması üzerine DSA yapılmasına karar verildi. DSA'da baş yana rotasyondayken kontralateral vertebral arter V3 segmentinde akımın kesilmesi, nötral pozisyonda akımın geri geldiği izlendi. Bulgular Bow-Hunter Sendromuyla uyumlu bulundu. Etyolojiye yönelik çekilen servikal BT'de atlantoaksiyel eklem instabilitesi saptandı ve füzyon cerrahisi planlandı.

Tartışma:
Klinik tablo, başın belirli bir yöne çevrilmesiyle ortaya çıkan vertigo, dengesizlik, görme bulanıklığı veya senkop gibi geçici iskemik semptomlarla karakterizedir ve nötral pozisyonda düzelme tipiktir. Tanıda Doppler-ultrasonografi dinamik akım değişikliklerini saptamada önemli bir ilk basamak olup, DSA oklüzyonun seviyesi ve mekanizmasını doğrudan gösterebildiğinden altın standart yöntemdir.

Tedavi yaklaşımı semptomların şiddetine ve etiyolojiye göre değişir. Konservatif tedavi semptomları hafif olan veya cerrahiye uygun olmayan olgularda tercih edilir; başın aşırı rotasyonundan kaçınma, servikal boyunluk kullanımı ve antitrombosit/antikoagülan tedaviyi içerir. Cerrahi tedavi seçenekleri arasında C1–C2 posterior stabilizasyon, dekompresyon veya osteofitektomi bulunur. Cerrahi tedavi mekanik kompresyonun ortadan kaldırılmasıyla kalıcı çözüm sağlayabilir. Endovasküler yaklaşımlar (örneğin vertebral arter stentlemesi) seçilmiş vakalarda uygulanabilmekle birlikte, genellikle mekanik neden ortadan kaldırılmadığında sınırlı başarı göstermektedir. Bu vaka, sendromun nadir görülen bilateral tutulumuna ve tanısal yaklaşımın önemine dikkat çekmeyi amaçlamaktadır.

Anahtar Kelimeler: Bow Hunter sendromu, dinamik anjiyografi, rotasyonel vertebral arter kompresyonu, vertebral arter oklüzyonu, vertebrobaziler yetmezlik

Başın sağa rotasyonu sırasında sol vertebral arterin V3 segmentinde oklüzyon



Nötr pozisyonda akımın normale donmesi



EP – 1095 ANTİ MOG POZİTİF HASTALARDA OLİGOKLONAL BAND POZİTİFLİĞİ

ELİF MERVE HELVACİ[1], SÜMEYYE KOÇ[1], MURAT TERZİ[2]

[1]ONDOKUZ MAYIS ÜNİVERSİTESİ SİNİR BİLİMLERİ ANABİLİM DALI, SAMSUN
[2]ONDOKUZ MAYIS ÜNİVERSİTESİ NÖROLOJİ ANABİLİM DALI, SAMSUN

MOG antikor ilişkili hastalık (MOGAD), inflamatuar demiyelinizan bir patoloji olup, tipik olarak akut dissemine ensefalomiyelit, optik nörit veya transvers miyelit klinik fenotipleriyle ilişkilidir. Bununla birlikte, MOGAD'ın klinik karakterizasyonu ve MOG antikorlarının patogenetik rolüyle ilgili birçok soru hala cevapsızdır. MOG ile ilişkili hastalık ile multipl skleroz (MS) arasında ayrım yapmak, örtüşen klinik tablolar nedeniyle önemli bir zorluk teşkil etmektedir. Bu karmaşıklık, hastaların aynı anda hem anti-miyelin oligodendrosit glikoprotein (anti-MOG) pozitifliği hem de tespit edilebilir oligoklonal bantlar (OKB) sergilediği durumlarda daha da artmaktadır. Çalışmamızda Ondokuz Mayıs Üniversitesi Nöroloji MS polikliniğe başvuran Anti- MOG sonucu pozitif olan hastaların oligoklonal bant (OKB) sayısı ile olan ilişkisi incelendi. Toplam 67 hastanın Anti- MOG pozitif tanısı aldığı tespit edildi. Bu hastaların 36'sı kadın (%40.4) 31'i (%34.8) erkektir. Kadınların yaş ortalaması 25.63 ± 14.4; erkeklerin yaş ortalaması 32.32 ±17.4'dür. 67 hastanın verileri tarandı ve oligoklonal bant sayısına bakılmayanların sayısı 43 (%48.3), sonucu negatif olanların sayısı 18 (%20.2), tip 2 pozitif olanların sayısı 4 (%4.5), tip 3 pozitif olanların sayısı 1 (%1.1), tip 4 pozitif olanların sayısı ise 1 (%1.1)'dir. MS'de yaygın olan OKB pozitifliğinin MOGAD hastalarında çok daha düşük olduğu belirlenmiştir. MS'te sık görülen OKB pozitifliği, MOGAD grubunda yaklaşık %10'dan daha düşük oranlarda görülmüştür. Çalışmamız literatürdeki verilere benzer sonuçlarla MS'e kıyasla MOGAD grubunda OKB pozitifliğinin belirgin şekilde daha az olduğunu saptamıştır. MOGAD ile MS ayrımında OKB' nin yokluğu ya da düşük oranlarda olması ayırıcı önemli kriterlerden biri olabilir.

Anahtar Kelimeler: Anti- Miyelin Oligodendrosit Glikoprotein, Oligoklonal Bant, Nörodejeneratif Hastalık

EP – 1098 OLASI İMMÜNOGLOBULİN G4 İLE İLİŞKİLİ ORBİTAL MİYOZİT OLGUSU

BİRKAN AYDIN, HANDE NUR ERTUNÇ, ELİF ASLIHAN AYDIN, SEDEN DEMİRCİ, NUR EBRU BARCIN, BABÜR DORA

AKDENİZ ÜNİVERSİTESİ TIP FAKÜLTESİ, NÖROLOJİ ANABİLİM DALI, ANTALYA

Amaç:
İmmünglobülin G4 (IgG4) ilişkili hastalık, artmış serum IgG4 düzeyleri ve tipik histopatolojik bulguları olan, steroide iyi yanıt vermesiyle bilinen sistemik hastalıktır. IgG4 ilişkili oftalmik hastalıkta ekstraoküler kaslar tutulabilir (orbital miyozit). Vakaların %49,3'ünde görme kaybı, %38'inde baş ağrısı, %34'ünde diplopi ve %20'sinde proptozis izlenir. Bu yazıda, olası IgG4 ilişkili orbital miyozit tanılı bir olgu sunulmaktadır.

Olgu:
23 yaş kadın hasta; sol gözde hareketle artan ağrı ve her yöne bakışta binoküler diplopiyle başvurdu. Özgeçmişinde bir sene arayla rekürren orbital miyozit öyküsü ve prednizolon kullanımı mevcuttu. Nörolojik muayanesinde; sol orbitofrontalde hipoestezi, sağ göz hareketi lateral bakışta kısıtlıydı. Göz dibi muayenesi, RNFL, OCT-raster, VEP ve görme alanı normaldi. MRG'de sol superior rektusta kalınlık artışı, T2 hiperintensite ve kontrastlanma, bilateral medial rektusta zayıf kontrastlanma izlendi. TFT, vaskülit, malignite ve enfeksiyon markerları, ACE düzeyi normal sınırlardaydı. Lomber ponksiyonda BOS açılış basıncı, direkt bakısı, biyokimyası, sitolojisi normal ve BOS enfektif parametreleri negatif saptandı. IgG4 2.40 g/L (0,00-1,25 g/L) olarak sonuçlandı. Romatoloji tarafından değerlendirildi; ekstraoküler kaslara biyopsi yapılması ve Rituksimab tedavisi açısından değerlendirilmesi önerildi. Hasta biyopsi işlemini reddetti. Olası IgG4 ilişkili hastalık olarak düşünülüp 1 gr/gün IV metilprednizolon tedavisi başlandı. Tedavi sonrası sağ göz laterale bakıştaki kısıtlılığı ve diplopisi belirgin düzeldi. Oral prednizolon tedavisiyle taburcu edilen hasta, planlanan kontrollere başvurmadığı için izlem süreci tamamlanamadı.

Tartışma:
Orbital miyozit olarak teşhis edilen vakaların %15-37'sinde IgG4 ilişkili oftalmik hastalık saptanabilmektedir. Bu nedenle, orbital miyozit vakalarının ayırıcı tanısında IgG4 ilişkili hastalık mutlaka göz önünde bulundurulmalıdır. Hastalık genellikle steroide iyi yanıt verir, ancak özellikle yüksek risk faktörleri taşıyan hastalarda nüksler görülebilmektedir.

Anahtar Kelimeler: İmmünglobülin G4, Orbital miyozit, steroid

EP – 1099 MİGRENÖZ ENFARKTTA UZAMIŞ AURANIN ROLÜ: OLGU SUNUMU

MUHAMMED YİLDİRİM, TAHİR KURTULUŞ YOLDAŞ

ANKARA BİLKENT ŞEHİR HASTANESİ

Giriş:
Migrenöz enfarkt, özellikle migren auralı hastalarda, uzun süren serebral hipoperfüzyonun eşlik eden vasküler risk faktörleriyle birleşmesi sonucu ortaya çıkan nadir bir komplikasyondur. En sık posterior serebral arter (PCA) sulama alanında görülür. Bu olguda diyabet eş tanısının, uzamış aura ile birlikte migrenöz enfarkt gelişiminde olası katkısı vurgulanmaktadır.

Olgu Sunumu:
45 yaşında kadın hasta, bilinen migren ve tip 2 diyabetes mellitus öyküsüyle başvurdu. Başvurusundan yaklaşık 4 saat önce başlayan görme alanında kayıp, fotopsi, ardından sağ hemihipoestezi ve konuşma bozukluğu gelişti. Semptomlar 12 saatten uzun sürdü. Nörolojik muayenede sağ homonim hemianopsi ve hafif disfazisi mevcuttu. Difüzyon MRG'de sol PCA sulama alanında akut enfarkt saptandı. İntrakraniyal anjiyografide majör damar oklüzyonu izlenmedi. Laboratuvar incelemelerinde HbA1c: %8,2, diğer vaskülit ve kardiyoembolik nedenler dışlandı. Tanıda uzamış aura süresine (≥60 dk) ve eşlik eden diyabetik mikrovasküler yatkınlığa bağlı migrenöz enfarkt düşünüldü. Hasta antiagregan ve glisemik kontrol tedavisiyle izlendi. Migren profilaksisi olarak amitriptilin başlandı. 1 ay sonraki kontrol MRG'de enfarkt alanında belirgin rezolüsyon ve ödem gerilemesi izlendi.

Tartışma:
Migrenöz enfarkt, genellikle genç kadınlarda ve PCA alanında izlenir. Diyabet gibi mikrovasküler endotel disfonksiyonu yaratan komorbiditeler, kortikal yayılma depresyonuna sekonder hipoperfüzyonun kalıcı iskemiye dönüşümünü kolaylaştırabilir. Bu olgu, uzamış aura ve diyabet birlikteliğinin serebral infarkt riskini artırabileceğini göstermesi açısından dikkat çekicidir.

Sonuç:
Uzamış migren aurası bulunan diyabetik hastalarda, migrenöz enfarkt olasılığı akılda tutulmalıdır.

Erken görüntüleme ve vasküler risk faktörlerinin agresif kontrolü, kalıcı nörolojik hasarın önlenmesinde önemlidir.

Anahtar Kelimeler: Migren, aura, persistant aura, migrenöz enfarkt

EP – 1100 PRİMER İNTRASEREBRAL HEMORAJİLERDE YÜKSEK HDL DÜZEYLERİ İLE KÖTÜ PROGNOZ İLİŞKİSİ

ŞENNUR DELİBAŞ KATI, NESRİN ERKEK, FİRDEVS EZGİ UÇAN TOKUÇ

ANTALYA EĞİTİM ARAŞTIRMA HASTANESİ, NÖROLOJİ

Amaç:
İntraserebral hemorajiler tüm inmelerin yaklaşık %10-12 sini oluşturur. İyi prognoza etki eden faktörler iskemik inmelerden farklılık göstermektedir.

Yöntem:
01.09.2023-01.09.2025 tarihleri arasında hastanemizde nöroloji yoğun bakım, inme ünitesi ve nöroloji servisinde yatışı yapılan toplam 82 hastanın verileri retrospektif olarak incelendi. Tek ve çok değişkenli analizler, lojistik regresyon analizi ve spearman ölçekleri de kullanıldı.

Bulgular:
Çalışmaya dahil edilen toplam 82 hastanın çıkış mRS skorlarına göre dağılımı incelendiğinde, 27 hasta (%32.9) iyi prognoz grubunda (mRS 0–2), 55 hasta (%67.1) ise kötü prognoz grubunda (mRS 3–6) yer aldı. • Çalışmada çıkış mRS değerlerine göre iki grup oluşturuldu (0–2: iyi prognoz, 3–6: kötü prognoz). Çok değişkenli analizlerde uzun yatış süresi ve yüksek HDL düzeyleri kötü fonksiyonel sonuçla bağımsız olarak ilişkili bulundu. Kategorik değişkenler (HT, DM, KAH, eski SVO öyküsü ve antitrombotik kullanımı) ile kötü prognoz arasında anlamlı fark saptanmadı. mRS 0–2 grubunda yapılan analizlerde düşük CRP düzeyleri bağımsız olarak iyi prognoz ile ilişkili bulundu (OR=0.96, p=0.041). Ayrıca glukoz düzeyleri iyi prognoz grubunda anlamlı olarak daha düşüktü (p=0.016), ancak çok değişkenli analizde bağımsız prediktör olarak kalmadı.

Sonuç:
Özellikle yüksek HDL düzeylerinin kötü prognozda etkili olması antilipidemik tedavi kriterlerini belirlemede katkı sağlayabilir.

Anahtar Kelimeler: Primer intraserebral hemoraji, HDL, iyi prognoz

EP – 1101 PARKİNSON HASTALIĞINDA DOPAMİNERJİK VE NONDOPAMİNERJİK MOTOR YÜKLERİN AYRIŞTIRILMASI: KLİNİK BELİRLEYİCİLER, NON-MOTOR ETKİLEŞİMLER VE YAŞAM KALİTESİ ÜZERİNE ETKİLERİ

ESRA KURT ŞAHİN, SELİM SELÇUK ÇOMOĞLU, HALİL ÖNDER

ANKARA ETLİK ŞEHİR HASTANESİ NÖROLOJİ ANABİLİM DALI, ANKARA

Amaç:
Parkinson hastalığında motor heterojenite, dopaminerjik ve nondopaminerjik sistemlerin farklı derecelerde etkilenmesiyle ilişkilidir. Bu çalışmada, dopaminerjik ve nondopaminerjik motor yüklerin bağımsız klinik belirleyicilerinin ve yaşam kalitesi üzerindeki etkilerinin ortaya konulması amaçlanmıştır.

Yöntem:
Etlik Şehir Hastanesi Hareket Bozuklukları Polikliniği'nde izlenen 688 idiopatik Parkinson hastası retrospektif olarak değerlendirildi. Motor fonksiyon MDS-UPDRS-III ile "OFF" ve "ON" durumlarında ölçüldü. Dopaminerjik motor iyileşme, Δ (MDS-UPDRS III OFF–ON) olarak; nondopaminerjik rezidüel yük ise ON durumundaki MDS-UPDRS III puanı olarak tanımlandı. Ek olarak NMSS, FOG-Q, FES-I, VHI, HAM-A, HDRS ve PDQ-39 ölçekleri uygulandı. Çok değişkenli regresyon modelleriyle bağımsız belirleyiciler analiz edildi.

Bulgular:
Ortalama dopaminerjik motor iyileşme %41,7 idi. Daha uzun hastalık süresi (β=1.60, p=0.010) ve yüksek donma fenomeni (FOG-Q) skorları (β=2.10, p=0.001) dopaminerjik yanıtla ilişkili bulundu. NMSS Uyku/Yorgunluk alanı pozitif, Duygudurum/Biliş alanı negatif korelasyon gösterdi. Nondopaminerjik rezidüel yük, ileri yaş (β=0.147, p<0.001), FES-I, VHI ve NMSS Duygudurum/Biliş ile Cinsel alanlarıyla ilişkiliydi. Yaşam kalitesi modellerinde PDQ-39 skorlarını esas olarak nondopaminerjik motor yük (β=0.41, p<0.001) ve toplam non-motor yük (β=0.87, p<0.001) belirliyordu.

Sonuç:
Parkinson hastalığında dopaminerjik motor iyileşme hastalık süresi ve donma fenomeni şiddetiyle ilişkiliyken, nondopaminerjik yük aksiyal-bulber ve limbik-otonom disfonksiyonlarla ilişkilidir. Yaşam kalitesini belirleyen ana unsur nondopaminerjik motor ve non-motor yüklerdir. Bu iki eksenin birlikte değerlendirilmesi, hastalığın bütüncül yönetiminde önem taşımaktadır.

Anahtar Kelimeler: Dopaminerjik, Nondopaminerjik, Parkinson

EP – 1103 IV TPA VERİLEN HASTALARDA HEMORAJİK DÖNÜŞÜME ETKİ EDEN FAKTÖRLER

ŞENNUR DELİBAŞ KATI, FERİT MACİT, GİZEM GÜNAYDIN, EZGİ ALTINER

ANTALYA EĞİTİM ARAŞTIRMA HASTANESİ, NÖROLOJİ

Amaç:
Üçüncü seviye ileri inme merkezinde intravenöz trombolitik tedavi sonrası hemorajik dönüşümü etkileyen faktörleri belirlemeyi amaçladık.

Yöntem:
Hastanemiz acil servisine 1 Ocak 2024-31 Aralık 2024 tarihleri arasında başvuran ve IV tPA uygulanan 145 hastanın verileri retrospektif olarak incelendi. Bu retrospektif gözlemsel çalışma, iskemik inme tanısı almış hastalar arasında yürütüldü. Çalışmaya dahil edilen hastalarda ASPECT skoru, lezyon hacmi, maksimum lezyon çapı, NIHSS skoru, tedavi süresi (örn. semptomdan iğneye kadar geçen süre), hemorajik transformasyon (hem TR) ve antiplatelet/antikoagülan (AA/OAC) kullanımı gibi klinik ve radyolojik değişkenler değerlendirildi. Ayrıca sistemik inflamasyon belirteçleri olan NLR (nötrofil/lenfosit oranı), PLR (trombosit/lenfosit oranı), RDW (eritrosit dağılım genişliği) ve MPV (ortalama trombosit hacmi) de analizlere dahil edildi. İstatistiksel Analiz Verilerin analizinde SPSS (IBM SPSS Statistics for Windows, Sürüm XX) programı kullanıldı. Sürekli değişkenlerin dağılımı Kolmogorov-Smirnov testi ile değerlendirildi. Normal dağılım gösteren veriler için ortalama ± standart sapma, normal dağılım göstermeyen veriler için ortanca (minimum-maksimum) kullanıldı.

Bulgular:
NIHSS, hemorajik dönüşümü öngören en güçlü ve istatistiksel olarak anlamlı değişkendir (OR = 1,23, p = 0,001). ASPECT skorunda her 1 puanlık artışla kanama riski anlamlı şekilde azalır. (OR = 0,32, p = 0,0008). Lezyon hacmi arttıkça HT geliştirme riski anlamlı şekilde artar (p = 0,011). Diyabetes mellitus (DM) (p = 0,022) ve ileri yaş (67 yaş üstü) (p:0,023) risk faktörleridir.

Sonuç:
Hemorajik dönüşüm ile düşük ASPECT, yüksek NIHSS ve lezyon maksimal büyüklüğü arasındaki anlamlı ilişki, inme büyüklüğünün HT için süre ve diğer faktörlerden bağımsız olarak önemli olduğunu göstermektedir.

Anahtar Kelimeler: İskemik inme, hemorajik dönüşüm, ASPECT

EP – 1105 NADİR GÖRÜLEN BİR BAŞAĞRISI NEDENİ; ROSAH SENDROMU

OZLEM KOCABİYİK, İLTER ÖZCAN, YILDIZ ARSLAN, BEDİLE İREM TİFTİKÇİOĞLU

BAKIRÇAY ÜNİVERSİTESİ ÇİĞLİ EĞİTİM ARAŞTIRMA HASTANESİ NÖROLOJİ ANA BİLİM DALI, İZMİR

Giriş:
ROSAH sendromu (Retinal dystrophy, Optic nerve atrophy, Systemic symptoms, Auto-inflammatory, Headache), en sık ALPK1(alfa kinaz 1) genindeki varyant mutasyonlar ile ilişkili, nadir görülen bir otoinflamatuar multisistem sendromdur. Hastalığın ilk olarak 2019 yılında tanımlanmasından bu yana sınırlı sayıda vaka bildirilmiştir. Bu olgularda ALPK1 mutasyonlarının, NF-κB aracılı proinflamatuar yanıtı aşırı aktive ettiği ve bunun sonucunda oküler dejenerasyon, kronik baş ağrısı ve sistemik inflamasyon geliştiği gösterilmiştir. Bununla birlikte, ALPK1 geninde tanımlanan tüm varyantların klinik yansımaları net değildir.

Olgu:
57 yaş kadın hasta baş ağrısı ve gözde ağrı şikayeti ile Nöroloji polikliniğine başvurdu. İlk değerlendirilen kraniyal MRG görüntülerinde şikayetlerini açıklayacak patoloji izlenmedi. Göz bakısında bilateral optik disk soluk saptandı. Vizüel UP (VEP) sağ gözde P100 latansı uzamış saptandı. Özgeçmişinde hipotiroidi psöriatik artrit tanıları mevcut olması üzerine sistemik sendromlar açısından tarama yapıldı. Genetik analizinde ALPK1 geninde heterozigot c.2834delA varyantı saptandı.

Tartışma:
ALPK1 mutasyonları sonucunda en sık klinik bulgular 20 yaş öncesinde başlayan görme bozukluğu, optik disk elevasyonu, üveit ve retinal sinir dejenerasyonudur. Bu olgu sunumunda, baş ağrısı ve gözde ağrı şikayeti ile gelen hastada ileri tarama sonucu saptanan ALPK1 (NM_025144.4): c.2834delA heterozigot varyantının klinik anlamı vurgulanmak istenmiştir. Bu nadir bulgu, ALPK1 gen varyantlarının fenotipik spektrumunun genişliğine ve genetik analiz sonuçlarının klinik korelasyonla birlikte değerlendirilmesinin önemine dikkat çekmektedir.

Anahtar Kelimeler: ALPK1 geni, baş ağrısı, otoinflamatuar hastalık, rosah sendromu

EP – 1106 ENDOVASKÜLER TEDAVİ UYGULANAN AKUT İSKEMİK İNME HASTALARINDA KOLLATERAL SKORUNUN REKANALİZASYON DERECESİNE (TICI) BAĞIMSIZ ETKİSİ

ŞENNUR DELİBAŞ KATI, GİZEM GÜNAYDIN, FERİT MACİT, EZGİ ALTINER, MERVE GÜRSOY

ANTALYA EĞİTİM ARAŞTIRMA HASTANESİ, NÖROLOJİ

Amaç:
Akut iskemik inme geçiren ve mekanik trombektomi uygulanan hastalarda, TICI skoru veya mRS'den bağımsız olarak kollateral skorunun önemini vurgulamak istedik.

Yöntem:
1 Ocak 2024 ile 31 Aralık 2024 tarihleri arasında EVT uygulanan 109 hasta çalışmaya dahil edildi. Sürekli değişkenlerin dağılımı Shapiro-Wilk testi ile değerlendirildi. İkili ve çoklu grup analizleri, korelasyon analizleri ve regresyon analizleri yapıldı.

Bulgular:
NLR azaldıkça, iyi reperfüzyon olasılığı (TICI ≥ 2B) artar. NLR'de 1 SD'lik bir azalma, iyi reperfüzyon olasılığını ≈ e^0,52 ≈ 1,7 kat artırdı (p: 0,043).

Kolateral skor arttıkça (yani kollateral dolaşım kalitesi arttıkça), lezyonun hem en büyük çapı hem de hacmi anlamlı şekilde azalır (p<0,001). Düşük kollateral skorları hem dekompresyon cerrahisi ihtiyacı (p:0,0001) hem de hemorajik transformasyon (p:0,0032) ile anlamlı şekilde ilişkiliydi. Sadece NIHSS, başlangıç GKS'sini bağımsız olarak anlamlı derecede olumsuz etkiler.

Sonuç:
TICI skoru, kasık zamanı ve risk faktörleri gibi faktörlerden bağımsız olarak, zayıf kollateral dolaşım hem daha büyük enfarktüs hacmine hem de komplikasyonlara yol açabilir.

Ortanca ASPECT skorları TICI 3 ve 2C gruplarında daha yüksektir. Bu, daha yüksek ASPECT skorlarının (yani daha düşük iskemi alanı) daha başarılı reperfüzyonla ilişkili olabileceğini düşündürmektedir.

Kolateral skoru arttıkça (yani, kollateral dolaşımın kalitesi arttıkça), lezyonun hem en büyük çapı hem de hacmi önemli ölçüde azalır. • Orta düzeyde negatif korelasyon (|r| ≈ 0,5) da klinik olarak anlamlıdır: iyi kollateral dolaşım, daha küçük iskemik lezyonlarla ilişkilidir.

Anahtar Kelimeler: Akut iskemik inme, endovasküler tedavi, kollateral skoru

EP – 1107 HBS'DE SENSORİMOTOR MODELİN ÖTESİ: NÖROPSİKOLOJİK BULGULARLA DOPAMİNERJİK YOLAKLARA YENİDEN BAKIŞ

YILDIZHAN ŞENGÜL, AHMET ARDIÇ

ÇANAKKALE ON SEKİZ MART ÜNİVERSİTESİ HASTANESİ NÖROLOJİ ANABİLİM DALI

Amaç:
Huzursuz Bacaklar Sendromu (HBS), geleneksel olarak spinal A11 dopaminerjik yolağın bozukluğu ile açıklanan bir sensorimotor hastalık olarak tanımlanır. Ancak HBS hastalarında sık gözlenen dürtüsellik, dikkat ve yürütücü işlev bozuklukları bu açıklamayı aşmaktadır. Bu ön çalışmanın amacı, HBS'de yalnızca spinal düzeyin değil, mezolimbik, mezokortikal ve nigrostriatal dopamin sistemlerinin de etkilenip etkilenmediğini nöropsikolojik testlerle değerlendirmektir.

Yöntem:
Çalışmaya Çanakkale Onsekiz Mart Üniversitesi Nöroloji Anabilim Dalı'nda takip edilen 15 HBS hastası ve yaş, cinsiyet, eğitim düzeyi açısından eşleştirilmiş 15 sağlıklı kontrol dahil edilmiştir. Her dopaminerjik yolağın işlevsel yansıması belirli testlerle temsil edilmiştir:
• Mezolimbik: Barratt Dürtüsellik, Sosyal ve Fiziksel Anhedoni Ölçekleri
• Mezokortikal: Stroop, Sözel Akıcılık, İz Sürme A–B, Sayı Dizisi (ileri–geri)
• Nigrostriatal: Purdue Pegboard Testi
Her test z-skoruna dönüştürülerek yolak bazında ortalama z-skorları oluşturulmuş, gruplar t-testi veya Mann–Whitney U testiyle karşılaştırılmıştır.

Bulgular:
Nigrostriatal yolak ve (Kontrol: 0.34 ± 0.79; HBS: −0.34 ± 0.80; p=0.013) ve Mezokortikal yolakta (Kontrol 0.30±0.66, HBS: 0.30±0.76, p=0.029) HBS grubunda anlamlı düşüklük saptanmıştır. Mezolimbik (p=0.378) yolakta ise fark anlamlı değildir (Figür 1). IRLS skorları, özellikle Mezokortikal ve Nigrostriatal yolak performanslarıyla negatif korelasyon göstermiştir; hastalık şiddeti arttıkça bu yolaklara ait nöropsikolojik performans azalmıştır (Figür 2).

Sonuç:
Elde edilen bulgular, HBS'de dopaminerjik disfonksiyonun spinal düzeyin ötesine uzandığını göstermektedir. Özellikle nigrostriatal etkilenim motor becerilerde bozulma ile ilişkiliyken, mezokortikal ve mezolimbik sistemlerdeki değişim olası bilişsel-davranışsal yansımaları düşündürmektedir. Bu sonuçlar, HBS'nin nörodavranışsal boyutunun değerlendirilmesi gerektiğine işaret etmektedir.

Anahtar Kelimeler: HBS, mezolimbik, mezokortikal, nigrostratal, nöropsikolojik, dopaminerjik

Dopaminerjik Yolaklara Göre Z-Skor Dağılımları

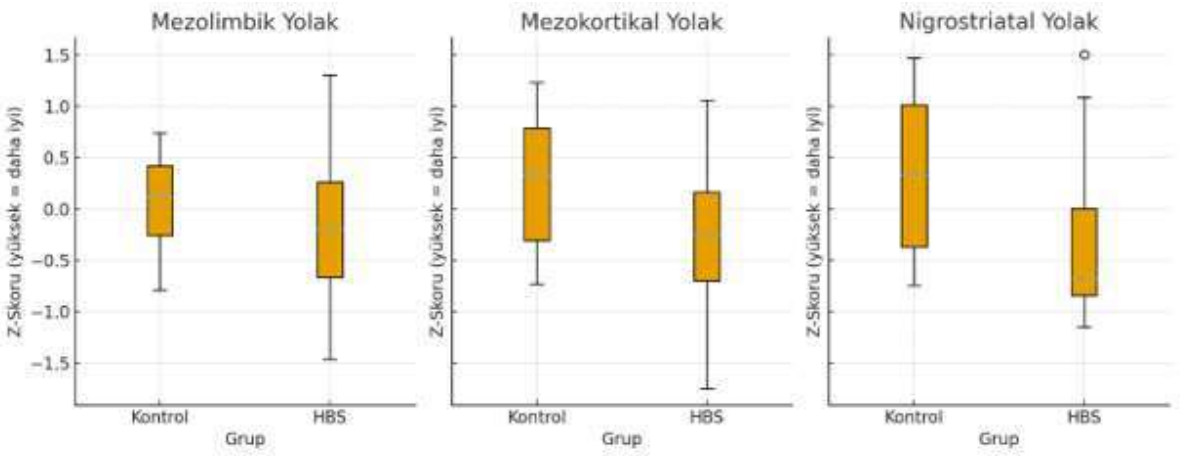

IRLS Skoru İle Dopaminerjik Yolak Performansları Arasındaki İlişkiler

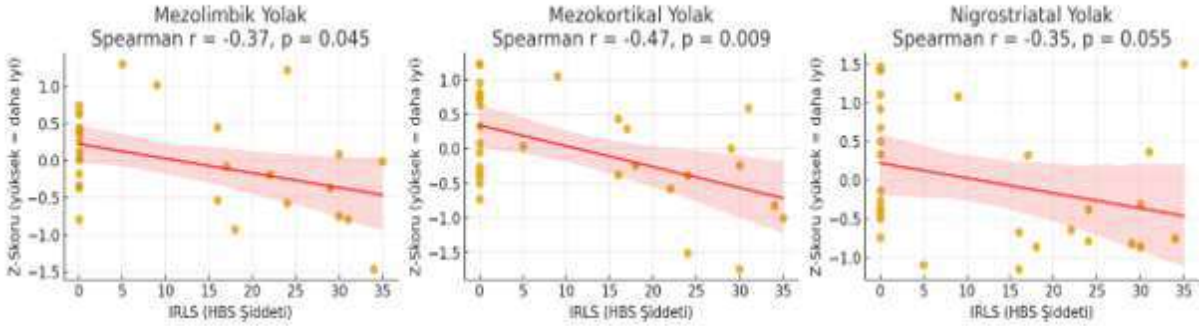

EP – 1108 NİTRÖZ OKSİT İSTİSMARININ NEDEN OLDUĞU BİLİŞSEL ETKİLENME VE SUBAKUT POLİRADİKÜLONÖROPATİ

SEBİLE SERRANUR TUMER DOGUKAN, ZELİHA MATUR, VİLDAN GÜZEL, MEHMET KOLUKISA

BEZMİALEM VAKIF ÜNİVERSİTESİ TIP FAKÜLTESİ, NÖROLOJİ ANABİLİM DALI, İSTANBUL

Giriş:
Nitröz oksit (N2O, gülme gazı) kullanımının, öfori ve anksiyolitik etkilerinden dolayı, eğlence amacıyla kullanımı, gençler arasında yaygınlaşmaktadır. Bu bildiride, N2O'ye bağlı bilişsel etkilenmesi ve subakut poliradikülonöropatisi olan bir hasta sunulmuştur.

Olgu:
21 yaşında, psikoloji bölümü 3. sınıf öğrencisi olan kadın, ayaklarda güçsüzlük, yürümede zorlanma ve unutkanlık nedeniyle başvurdu. Aslen Vanlı olup yüksek öğrenim için İstanbul'daydı. 7 yaşındayken sinir krizi geçirme öyküsü vardı. Spor yaparak 2 ayda 10kg vermişti. Yakınmaları 1 ay içinde yavaşça gelişmişti. Muayenesinde alt ekstremitelerde, distal kaslarda belirgin kas güçsüzlüğü ve vibrasyon duyusunda azalma, Romberg pozitifliği, adımlayarak yürüyememe mevcuttu. Nöropsikolojik değerlendirmesinde karmaşık dikkat, dikkati sürdürme becerisi, çalışma belleği, sözel akıcılık ve yön bulma işlevlerinde hafif düzeyde bozulma saptandı. Sinir iletim çalışmalarında her iki alt ekstremitede motor iletim hızları ılımlı yavaştı; sağ tibial sinir F-dalgaları ılımlı uzun latanslıydı; iki yanlı tibial H-refleksi alınamadı; iğne EMG'sinde iki yanlı lumbosakral köklerden innervasyon alan kaslarda subakut dönemde tutulum bulguları görüldü. Vaskülit ve tümör belirteçleri, BOS bulguları normaldi. B12 vitamini serum seviyesi normaldi (359 pg/ml) ancak metil malonik asit (324 ng/mL; normal:0-46,6) ve homosistein (53,61 µmol/L; normal: 3,7-13,9) değerleri yüksek bulundu. Hastada N2O'ye bağlı B12 metabolizması bozukluğu düşünüldü. B12 replasmanı yapıldı, psikiyatriye danışılarak AMATEM'den takibi önerildi.

Sonuç:
N2O, B12 vitamininin fonksiyonel eksikliğine yol açarak miyelin kılıfının hasar görmesine; genellikle subakut kombine dejenerasyon ve polinöropati gibi nörolojik tablolar neden olur. Erken teşhis ve N2O kullanımının hemen kesilmesi, prognoz açısından önemlidir. Bu vaka, eğlence amaçlı N2O kullanımının potansiyel tehlikelerine dikkat çekmekte; özellikle genç bireylerde nörolojik şikâyetlerin ayırıcı tanısında göz önünde bulundurulmasını vurgulamaktadır.

Anahtar Kelimeler: Nitröz oksit, gülme gazı, B12 vitamini metabolizması, polinöropati

EP – 1110 DÜŞÜK DOZ İNTRATEKAL FLUORESCEİN SONRASI AKUT SEMPTOMATİK NÖBET: OLGU SUNUMU

GUNAL DAMLA YİLDİZ, NACİ EMRE BOLU, SEYDA ERDOGAN

ANKARA ÜNİVERSİTESİ TIP FAKÜLTESİ, NÖROLOJİ ANABİLİM DALI, ANKARA, TÜRKİYE

Giriş:
İntratekal fluorescein, beyin omurilik sıvıcı (BOS) kaçağının yerini saptamak amacıyla kullanılan, genellikle güvenli kabul edilen bir yöntemdir. Ancak nadir de olsa ciddi nörolojik komplikasyonlara yol açabilir. Bu sunumda, düşük doz intratekal fluorescein uygulamasını takiben gelişen akut semptomatik status epileptikus olgusu aktarılmaktadır.

Olgu Sunumu:
Elli bir yaşında kadın hasta, spontan rinore nedeniyle kulak burun boğaz kliniğinde izlenirken BOS kaçağınının yerini belirlemek amacıyla intratekal fluorescein uygulanmıştır. İntratekal yolla, 2 ml %10 fluorescein 10 ml serum fizyolojik ile sulandırılmış ve hazırlanan karışımdan 2 ml uygulanmıştır. Hastanın aldığı gerçek doz yaklaşık 33 mg olarak hesaplanmıştır. İşlemden yaklaşık bir saat sonra bulantı, kusma, oral otomatizmalar ve ardından tonik-klonik kasılmalar gelişmiştir. Hastanın takibinde nöbet status epileptikus olarak değerlendirilmiş ve diazepam ve levetirasetam uygulanmış. Gelişen aspirasyon nedeniyle kısa süreli entübasyon gerekmiştir. Hastanın yapılan görüntülemeleri normal olarak saptanmış. Hasta dördüncü günde sekelsiz ve nöbetsiz olarak taburcu edilmiştir.

Tartışma:
Literatürde intratekal fluorescein sonrası epileptik nöbetler çoğunlukla yüksek dozlarda (>50 mg) bildirilmiştir. Düşük dozlarda ise komplikasyon oldukça düşüktürç ancak bizim vakamızda 33 mg gibi görece güvenli kabul edilen bir doz sonrası status epileptikus gelişmiştir. Bu durum, fluorescein ilişkili nörolojik komplikasyonların yalnızca doz bağımlı değil, aynı zamanda idiosenkratik mekanizmalarla da ilişkili olabileceğini düşündürmektedir.

Sonuç:
İntratekal fluorescein uygulaması, düşük dozlarda dahi akut semptomatik nöbet ve status epileptikus gelişmine yol açabilmektedir. Bu nedenle uygulama sonrası hastaların yakın izlenmesi önemlidir. Ayrıca bu komplikasyona karşı yalnızca cerrahların değil, nörologlarında farkındalığının artırılması gerekmektedir.

Anahtar Kelimeler: Status epileptikus, akut semptomatik nöbet, fluorescein

EP – 1112 ARI SOKMASI İLE TETİKLENEN EPİLEPTİK NÖBET: NADİR BİR OLGU

ÖYKÜ KIZILAY, HANDE ERTUNÇ, MELİS CAN, TUĞBA ERDOĞAN, SEDEN DEMİRCİ

AKDENİZ ÜNİVERSİTESİ HASTANESİ, NÖROLOJİ ANABİLİM DALI, ANTALYA

Giriş:
Arı zehiri insan organizmasında birçok mediatör salınımını uyararak alerjik reaksiyonlara neden olabilir. Nörolojik hasarın da bu sistemik reaksiyonlara sekonder geliştiği düşünülmektedir. Arı zehirlenmeleri sonrası sıklıkla lokal reaksiyonlar ortaya çıkar. Sistemik olarak en sık görülen reaksiyon ise anaflaksidir. Nörolojik semptomlar daha nadirdir. Arı sokması sonrası jeneralize tonik klonik nöbet geçiren olgu, nöbetin arı sokmasının ender bir komplikasyonu olması nedeniyle sunulmuştur.

Olgu Sunumu:
Otuz dört yaşında erkek hasta arı sokması sonrası fenalaşma ve jeneralize tonik klonik nöbet sonrasında dış merkezde diazepam ve Levetirasetam yükleme yapılarak acil servisimize getirildi. Özgeçmişinde özellik yoktu. Acil serviste yapılan nörolojik muayenesinde bilinci konfüze idi. Lateralize motor defisiti ve patolojik refleksi yoktu. Beyin BT'si normaldi. EEG si normaldi. Laboratuvar sonuçlarında, Laktat: 3,3 mmol/L, Troponin: 352,9 ng/L, Lökosit: 37.440 bin/mm3 idi. Diğer laboratuvar değerleri normal sınırlarda idi. EKG'si nomaldi. Nöbetin arı zehirine bağlı olduğu düşünüldü. Hasta İmmünoloji servisinde hospitalize edildi. Zehirin eliminasyonunu hızlandırmak amacıyla hastaya izotonik sıvı başlandı. Antihistaminik tedavi verildi.Levetirasetam idame tedavisi verildi. Klinik takipte bilinci açılan ve nörolojik muayenesi normal saptanan hastanın tekrar nöbeti gözlenmedi.

Tartışma:
Arı sokmalarında nörolojik komplikasyonlar nadirdir, ancak ciddi sonuçlara yol açabilir. Literatürde arı sokması sonrası epileptik nöbet geçiren az sayıda olgu bildirilmiştir. Bu nedenle acil servise arı sokması nedeniyle başvuran vakalarda nörolojik semptomlar dikkatle değerlendirilmelidir.

Anahtar Kelimeler: Arı sokması, Arı zehri, Epileptik nöbet,

EP – 1115 MİGREN HASTALARINDA DOPAMİNERJİK SEMPTOM YÜKÜ İLE KLİNİK VE DAVRANIŞSAL BELİRTİLER ARASINDAKİ İLİŞKİ

YILDIZHAN ŞENGÜL, DUYGU ARDIÇ, İLKNUR GÜÇLÜ ALTUN

ÇANAKKALE ON SEKİZ MART ÜNİVERSİTESİ HASTANESİ NÖROLOJİ ANABİLİM DALI

Amaç:
Migrenin patofizyolojisinde dopaminerjik sistemin rolü ağrı modülasyonu, motivasyonel davranışlar ve emosyonel düzenleme düzeyinde tanımlanmıştır. Esneme, yorgunluk ve bulantı-kusma gibi prodomal semptomlar dopamin aracılı süreçleri yansıtır. Bu çalışmanın amacı, migren hastalarında bu semptomların sayısıyla ölçülen dopaminerjik semptom yükünün, ağrı şiddeti, yaşam kalitesi ve dopaminle ilişkili davranışsal değişkenlerle ilişkisini araştırmaktır.

Yöntem:
Çalışmaya 42 migren hastası dâhil edildi. Prodromal ve atak dönemlerinde esneme, yorgunluk ve bulantı-kusma varlığına göre 0–3 arasında puanlanarak dopaminerjik semptom yükü oluşturuldu. Klinik değerlendirmede VAS, HIT-6 ve MIDAS; psikiyatrik değerlendirmede Beck Depresyon, Beck Anksiyete, Barratt Dürtüsellik, Buss-Perry Saldırganlık, Sürekli Öfke ve UPPS Dürtüsel Davranış ölçekleri uygulandı. İlişkiler Spearman korelasyon analiziyle değerlendirildi.

Bulgular:
Dopaminerjik semptom yükü, HIT-6 ($r=0.53$, $p=0.001$), MIDAS ($r=0.43$, $p=0.005$) ve Beck Anksiyete ($r=0.62$, $p<0.001$) skorlarıyla anlamlı pozitif korelasyon gösterdi. VAS ve depresyon skorlarında benzer yönde eğilim gözlendi. Dopaminerjik yük skoru 3 olan grup diğerleri ile karşılaştırıldığında bu anlamlılıklar korundu (Figür 1.). Dürtüsellik, öfke ve saldırganlık ölçeklerinde anlamlı ilişki bulunmadı, ancak bu parametreler dopaminerjik işlevlerle ilişkili olması nedeniyle olası nörokimyasal alt tip farklılıklarına işaret edebilir.

Sonuç:
Dopaminerjik semptom yükü yüksek olan migren hastalarında baş ağrısının yaşam üzerindeki etkisi (HIT-6) ve fonksiyonel yetersizlik (MIDAS) belirgin biçimde artarken, anksiyete düzeyleri de anlamlı şekilde yüksektir. Bu bulgular, dopaminerjik sistemin migrenin yalnızca ağrısal bileşenlerinde değil, emosyonel ve otonomik düzenleme süreçlerinde de rol oynayabileceğini düşündürmektedir. Ancak davranışsal (dürtüsellik, saldırganlık, öfke) parametrelerde anlamlı fark bulunmaması, dopaminerjik etkilenimin migren fenotipinde emosyonel/visseral eksende baskın, davranışsal düzeyde ise heterojen olabileceğini göstermektedir. Bulgular, migrenin nöropsikiyatrik spektrumunda dopaminerjik modülasyonun önemini desteklemektedir.

Anahtar Kelimeler: Migren, dopaminerjik, davranışsal, nöropsikiyatrik

Dopaminerjik semptom yükü yüksek (3) ve düşük olan(<3) grupların karşılaştırılması

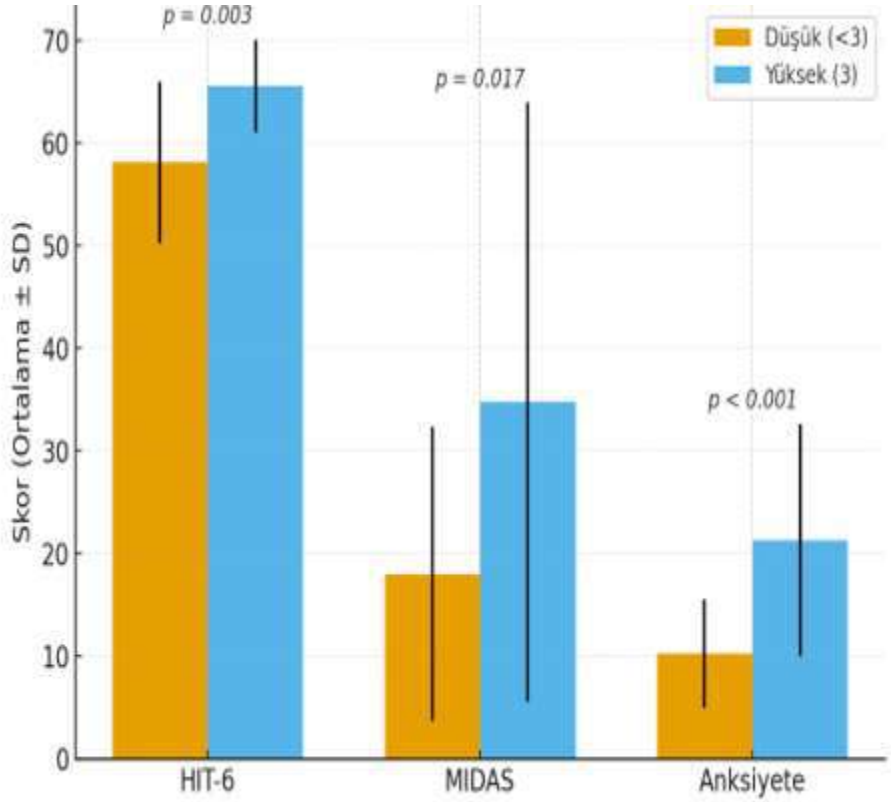

EP – 1118 HİPEROSTEOZİS FRONTALİS İNTERNA: SANDIĞIMIZDAN DAHA ÖNEMLİ OLABİLİR Mİ?

GÜLGÜN UNCU[1], ASLİ AKSOY GÜNDOĞDU[2], AHMET ONUR KESKİN[1], ZEYNEP AYAS[1], DEMET ÖZBABALIK ADAPINAR[3]

[1]SBÜ ESKİŞEHİR ŞEHİR SUAM, NÖROLOJİ KLİNİĞİ, ESKİŞEHİR
[2]TEKİRDAĞ NAMIK KEMAL ÜNİVERSİTESİ TIP FAKÜLTESİ, NÖROLOJİ KLİNİĞİ, TEKİRDAĞ
[3]ESKİŞEHİR OSMANGAZİ ÜNİVERSİTESİ, NÖROLOJİ KLİNİĞİ (EMEKLİ ÖĞRETİM ÜYESİ), ESKİŞEHİR

Giriş:
Hiperostozis frontalis interna (HFI), frontal kemiğin medial yüzeyinde bilateral olarak yerleşmiş bir veya daha fazla kemik nodülünden oluşur. HFI prevalansı çalışmaya, döneme ve analiz edilen popülasyona bağlı olarak değişmekle beraber ortalama % 12,8 civarında olup kadınlarda daha sıktır. Popülasyon çalışmalarının bazılarında bu durumun yarattığı kompresyon etkisinin baş ağrısı, nöropsikiyatrik belirtiler, nöbet ve kognitif etkilenimler yapabileceği şeklindedir. Biz burada frontal alanda belirgin görülen HFI ile korelasyon gösteren 2 bilişsel bozulma olgusunu klinik ve görüntüleri ile sunmayı amaçladık.

Olgular
Olgu 1:
72 yaşında kadın hasta, 5 yıldır olan giderek artan unutkanlık şikayetiyle başvurdu. Uykusuzluk ve halüsinasyon şikayetleri de olan hasta uzun süredir psikiyatri bölümünce takip edilmesine karşın şikayetlerinde ciddi bir artış vardı. Hastaya verilen donepezil, memantin ve vitamin B12 desteği bu artışı engellememiş olup, hastanın özellikle dikkat ve oryantasyon alanları çok daha etkilenmişti. Hastanın MRI görüntüsü geçmişten bu güne doğru artan HFI ile dikkat çekiyordu.

Olgu 2:
73 yaşında kadın hasta gezici tarzda başağrısı ve 3 yıldır olan unutkanlık şikayetlerine sahipti, son zamanlarda hareket bozukluğu da tabloya eklenmişti. Özellikle dikkat ve yürütücü işlev alanında hasta daha belirgin bir bozulmaya sahipti. Hastanın beyin MR görüntülemesinde belirgin HFI gözlendi.

Tartışma:
HFI, başlangıçta Morgagni-Stewart-Morel sendromu adı daha çok virilizm ve obesiteye sahip kadınlarda depresyon, baş ağrısı, nöbet ve bilişsel işlev bozuklukları ile de ilişkilendirilmiştir. Olgularda frontal lob değişiklikleri (yürütücü işlev bozuklukları, çalışma belleği ve zihinsel esneklik değişiklikleri) kanıtlanmıştır. Bizim hastalarımızda frontal işlev disfonksiyonu ile HFI şiddeti arasında bir bağlantı göstermiş gibi düşünülebilir. Bu olgular klinik ve görüntülemeleri ile literatüre önemli katkıda bulunabilecek kanısındayız.

Anahtar Kelimeler: Hiperosteozis frontalis interna, kognitif bozukluk, MRI

EP – 1124 EPİLEPSİ TANILI ANNELERDE EMZİRME

ELİF PINAR ARIK, SELDA KESKİN GÜLER

SAĞLIK BİLİMLERİ ÜNİVERSİTESİ ANKARA EĞİTİM VE ARAŞTIRMA HASTANESİ, NÖROLOJİ KLİNİĞİ, ANKARA

Amaç:
Çalışmanın amacı, epilepsi tanısı olan kadınların (ETOK) gebelik süreçlerini, sonuçlarını, emzirme verilerini ve yenidoğan bebeklerin neonatolojik sonuçlarını araştırmak, tanımlamaktır.

Materyal ve Metod:
ETOK hastaların gebelikleri incelendi. Nöbetlerin tipi, gebelikte kullanılan antinöbet ilaçlar (ANİ), gebelik komplikasyonları, doğum zamanı, yöntemi, bebeklerin demografik özellikleri ve emzirme verileri araştırıldı.

Bulgular:
Gebelik sırasında ortalama yaşı 26,35±4,8 olan 79 kadından oluşan 159 gebelik incelendi. Altmış dört hastanın ilk gebeliğiydi. Altmış bir hasta fokal epilepsiliydi. Gebeliklerin %28,3'ü ilaçsız, %64,3'ü monoterapi, %7,4'ü politerapi almıştı. Gebeliklerin %44,7'sinde nöbet oldu, %57'sinde komplikasyon gözlenmedi. Bebeklerin %91,6'sı miadında, %55'i sezaryenle doğdu. Gebelikler sağlıklı bebek (n=107), kürtaj (n=32), intrauterin eksitus (n=7) ve malforme bebek (n=13) şeklinde sonuçlandı. Bebeklerin 55'i kızdı. Ortalama vücut ağırlıkları 3084±635 gram, ortalama boyları 50,2±3,5 cm idi. Annelerin 89'u bebeklerini emzirirken, ortalama emzirme süresi 13,3±12,6 aydı. Emzirmeme nedenleri bebeğin reddetmesi, malformasyonlar nedeniyle emzirilememesi ve bir annenin status epileptikus nedeniyle emzirememesiydi. Yalnızca bir bebekte emmeye bağlı uykululuk hali oldu, emzirmenin kesilmesine gerek olmadı. Yaş, eğitim düzeyi, gebelik sırası, abortus öyküsü, nöbet tipi, sigara kullanımı, epilepsi başlangıç yaşı, epilepsi süresi, gebelikte komplikasyon, doğum şekli, doğum zamanı, bebeğin cinsiyeti, doğum ağırlığı, doğumdaki boy ve emzirme arasında ilişki bulunmadı ($p>0.05$). Gebelikte nöbet geçirme (var/nöbetsiz(n): 46/64) (OR:2.7), ANİ kullanımı (ilaçla/ilaçsız (n):81/39) (OR:3.4) ve gebelik sonlanımı (malforme/sağlıklı(n): 13/107) (OR:7.1) ile emzirmeme arasında istatistiksel anlamlı ilişki bulundu ($p<0.05$).

Sonuç:
ETOK'larda emzirme oranları düşüktür. Bunun başlıca nedeni ANİ'ların anne sütüne geçişi konusundaki endişelerdir. Anne sütünün faydaları dikkate alındığında, uluslararası kılavuzların önerdiği gibi ETOK'lar emzirmeye teşvik edilmelidirler.

Anahtar Kelimeler: Antinöbet ilaçlar, emzirme, epilepsi, gebelik

EP – 1126 BİOTİN-TİAMİN DUYARLI BAZAL GANGLİON HASTALIĞI: NADİR GÖRÜLEN ERİŞKİN BAŞLANGIÇLI OLGU SUNUMU

HASAN HÜSEYİN KIR, AHMET FURKAN TOPALOĞLU, MUHAMMED YASİN YAŞAROĞLU, FÜSUN DİLARA BARIN

NECMETTİN ERBAKAN ÜNİVERSİTESİ, NÖROLOJİ ANA BİLİM DALI, KONYA

Giriş:
Biotin-tiamin duyarlı bazal ganglion hastalığı (BTBGD), 1998'de tanımlanan insan tiamin taşıyıcısı 2'yi kodlayan kromozom 2q36.6 üzerindeki SLC19A3 genindeki patojenik varyantlarla ilişkili otozomal resesif nörometabolik hastalıktır. İnfantil, çocukluk veya yetişkinlikte ortaya çıkabilir. Erişkin başlangıçlı BTBGD, on yaşından sonra akut başlangıçlı status epileptikus, ataksi, nistagmus, dizartri, diplopi ve oftalmopleji gibi nörolojik bulgularla ilişkili subakut ensefalopati tablosuyla ortaya çıkar. Vakaların %40'ında kesin tanı çoklu ensefalopati atağıyla konur. MRG'de, akut atak sırasında özellikle kaudat nükleus ve putamende olmak üzere korteks, talamus, beyin sapı ve serebellumda bilateral vazojenik ödem; kronik dönemde bazal ganglionlarda bilateral nekroz ve atrofi gözlenir. Hastalığın erken döneminde biotin ve tiamin uygulaması kısmi/tam iyileşmeyle sonuçlanır. Nadir görülen erişkin BTBGD vakasını sunuyoruz.

Olgu:
31 yaşında kadın stresör sonrası 2 kez jeneralize tonik-klonik nöbet geçirmesi üzerine başvurdu. İlk nörolojik muayenesi ve laboratuvar değerleri normaldi. Difüzyon MRG'de simetrik yaygın hiperintensite görülmesi üzerine nöroloji kliniğinde takibine başlandı. Öyküsünde 17 yaşındayken yaşadığı deprem sonrası benzer klinik bulguların gözlendiği, metabolik/mitokondriyal hastalık tanısıyla takip edildiği dönem vardı. Levetirasetam ve B vitamin kompleksiyle takip önerilmişti. Hasta birkaç aydır vitamin kompleksi tedavisini bıraktığını beyan etti. Ebeveynleri 4. derece akrabaydı. Takibinde status epileptikus, ensefalopati, oftalmopleji, diplopi, dizartri, ataksi, yaygın rijidite, derin tendon refleks artışı, kuadriparezi ve bilateral taban cildi refleksinde ekstansör yanıt bulguları gözlendi. Kontrastlı beyin MRG'de bilateral bazal ganglion lezyonları ile yaygın vazojenik ödem bulguları gözlendi. Tiamin-biotin, yatışta 47 seans nörolojik rehabilitasyon uygulandı. Bir yıldır mRS:2 olarak takip edilmektedir.

Sonuç:
Tanımlanan klinik tablo eşliğinde bazal ganglionlarda bilateral MRG sinyal anormalliği gözlenen hastaların ayırıcı tanısında BTBGD düşünülmeli ve biotin-tiamin tedavisine başlanmalıdır.

Anahtar Kelimeler: Ensefalopati, Status epileptikus, Bazal ganglion T2 hiperintensitesi, SLC19A3 gen defekti

Beyin MRG T2 sekans bilateral striatumda hiperintensite

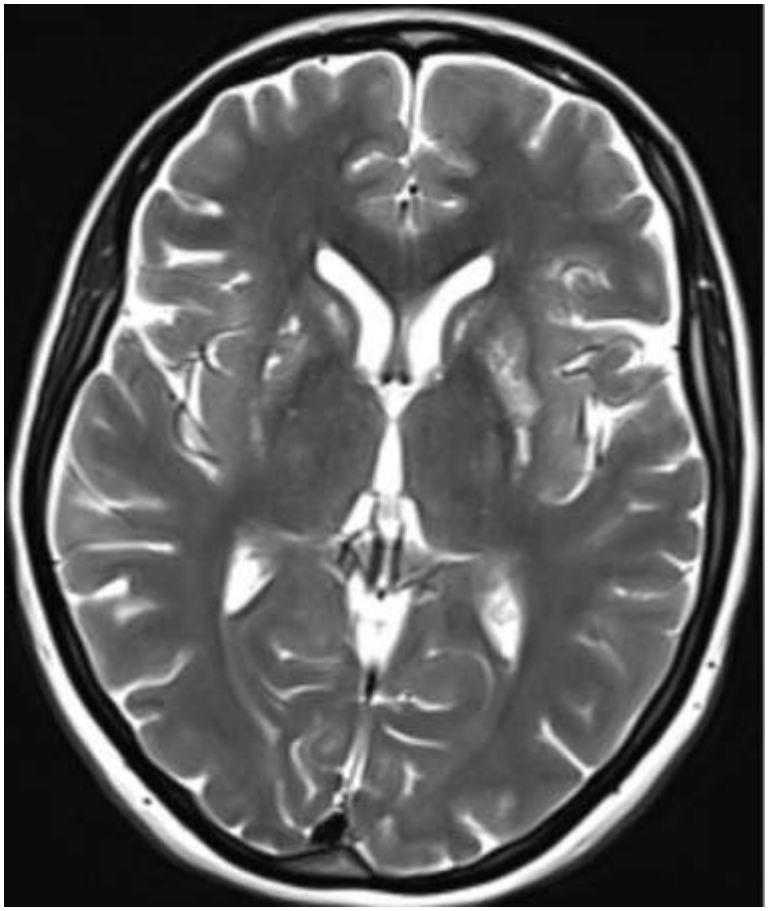

Difüzyon MRG yaygın simetrik hiperintensite

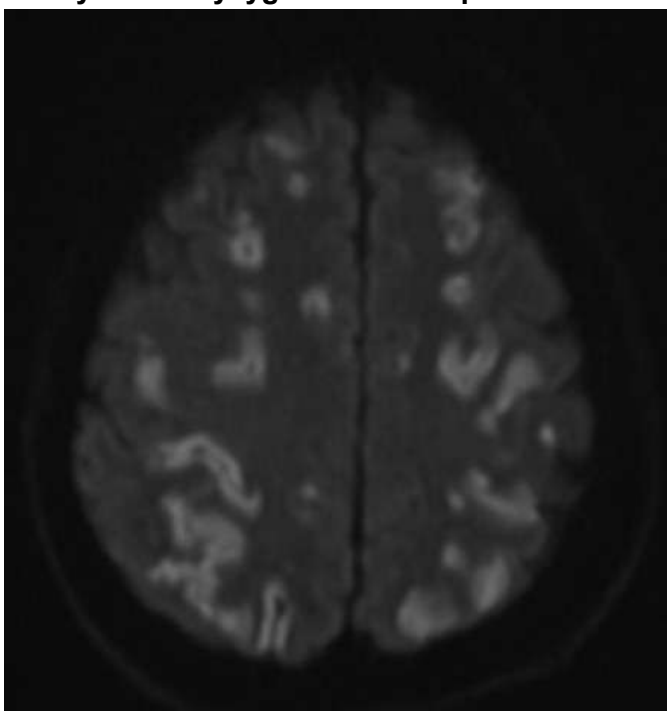

EP – 1127 ULİPRİSTAL KULLANIMI İLE İLİŞKİLİ PSÖDOTÜMÖR SEREBRİ

AYŞE RABİA AKKAYA, NEDİM ONGUN, RAMAZAN KARACA

ANTALYA ŞEHİR HASTANESİ NÖROLOJİ ANA BİLİM DALI, ANTALYA

İdiyopatik intrakraniyal hipertansiyon (İİH) ya da psödotümör serebri, beyin omurilik sıvısı (BOS) içeriğinin normal olduğu ve sekonder nedenlerin ekarte edildiği durumlarda artmış intrakraniyal basınçla seyreden bir klinik sendromdur. Genellikle doğurganlık çağındaki obez kadınlarda görülür. Tipik klinik tablo baş ağrısı, papil ödem ve görme bozukluğu üçlüsünden oluşur.

Bu olguda, 26 yaşında, son iki ay içinde kilo alımı ve adet düzensizliği (amenore) gelişen bir kadın hastada ulipristal asetat kullanımını takiben ortaya çıkan baş ağrısı ve görme bulanıklığı şikayetleri incelendi. Nörogörüntüleme yöntemleri normal olan hastada BOS açılış basıncı 55 cmH_2O ölçüldü. Rutin BOS tetkikleri normaldi. Lomber ponksiyon sonrası baş ağrısında gerileme izlendi. Asetazolamid tedavisi sonrası klinik düzelme sağlandı. Literatürde ulipristal asetat kullanımı sonrası İİH gelişimiyle ilişkili olgu bildirilmemiştir. Bu olgu, olası yeni bir risk faktörüne işaret etmesi bakımından dikkat çekicidir.

Anahtar Kelimeler: İdiyopatik intrakraniyal hipertansiyon, psödotümör serebri, ulipristal asetat, amenore, asetazolamid

EP – 1129 BİLATERAL HESCHL'S GYRUS STROKE'A BAĞLI AFAZİ

AYŞE BÜŞRA ARSLANTAŞ GÖKCEK, BERFİN İLAYDA KICIROĞLU, ELİF HAZAL ERSOY, MUHAMMED BURAK SAZ

ABANT İZZET BAYSAL ÜNİVERSİTESİ, NÖROLOJİ ANABİLİM DALI, BOLU

42 yaş kadın hasta, 1 er arayla bilateral mca stroke ile başvurmuştur, hastada kliniğinde sabah kalktığında aynı kelimeleri tekrar etme ve söylenenleri anlamama şikayeti ile geldi. Hastada bilateral Heschl's girusları etkilendiği için hasta duyduklarını anlayamıyorken yazılı modaliteyi anlamlandırması korunmuştur. İskemi sonrası akut fazda hasta wernicke afazisi olarak değerlendirilmiş olup; birincil işitsel korteks alanı etkilenmiş olan hastada yazılı imgeleri anlama korunduğu için afazi olarak değerlendirilmemelidir.

Anahtar Kelimeler: Heschl's gyrus, genç yaş stroke, pfo

Bilateral MCA

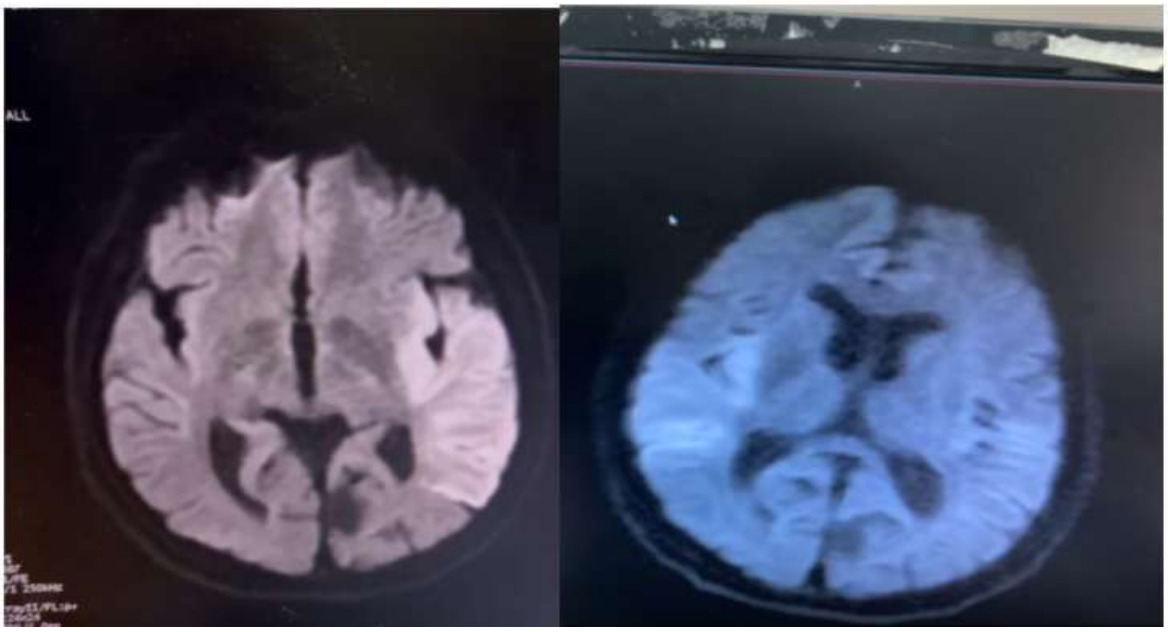

Bilateral heschl's gyrus

EP – 1131 UNUTKANLIK ŞİKAYETİ İLE BAŞVURAN HASTALARDA BOS BİYOBELİRTEÇ DÜZEYLERİNİN KLİNİK TANILARLA İLİŞKİSİ: 26 OLGULUK KLİNİK DENEYİMİMİZ

AYŞENUR YILDIRIM ÇETİN, FATMA NAZLI DURMAZ ÇELİK

ESKİŞEHİR OSMANGAZİ ÜNİVERSİTESİ, NÖROLOJİ ANABİLİM DALI

Giriş:
Alzheimer hastalığı, diğer nörodejeneratif demansların ayırıcı tanısında beyin omurilik sıvısı (BOS) biyobelirteçleri önemli yer tutmaktadır. Amiloid β (Aβ42), total tau (t-tau), fosforile tau (p-tau181) ve nörofilament hafif zincir (NfL) proteinlerinin BOS düzeyleri, erken tanı olanağı sunmaktadır. Çalışmamızda, kliniğimize unutkanlık şikayetiyle başvuran hastaların BOS biyobelirteçleri değerlendirildi.

Bulgular:
Ocak2023 - Haziran2025 arasında unutkanlık yakınmasıyla değerlendirilip BOS analizi yapılan 26 hastanın yaş, cinsiyet, klinik tanı, Standardize Mini Mental Test (SMMT) skorları ile Aβ42, t-tau, p-tau181 ve NfL düzeyleri retrospektif incelendi. BOS biyobelirteçleri Alzheimer hastalığı, frontotemporal demans (FTD) ve Creutzfeldt–Jakob hastalığı (CJD) tanılı alt gruplar arasında karşılaştırıldı.

26 hastanın yaş ortalaması 58,9 ± 8,4 yıl; olguların 17'si kadın, 9'u erkekti. Tanı dağılımına göre 13 olguya Alzheimer hastalığı, 3 olguya FTD ve 2 olguya CJD tanısı konuldu. Diğer hastalardan 1'inde hafif bilişsel bozukluk, 4'ünde normal kognitif işlev, 3'ünde demans dışı nedenler yer aldı.

Alzheimer grubunda Aβ42 düşük saptanırken, %92'sinde total tau ve p-tau yüksek, %69'unda NfL artmıştı. FTD olgularının %67'sinde (2/3 olgu) NfL yüksekti ve olguların çoğunda Aβ42 normaldi. CJD olgularında NfL >10.000 pg/mL ile ekstrem yüksekti; aynı olgularda saptanan BOS 14-3-3 protein pozitifliği ile uyumluydu. Demans tanısı olmayan olgularda biyobelirteç değerleri normaldi. Alzheimer hastalarının ortalama SMMT skoru 17/30; normal kognitif işlevli olguların skoru 29/30'du.

Sonuç:
BOS biyobelirteçleri hastaların tanılarıyla çoğunlukla uyumluydu. Alzheimer hastalarında Aβ42 düşüklüğü, tau protein artışı izlenirken, FTD olgularında NfL yüksekliğinin ayırıcı tanıda yol gösterici olduğu görülmüştür. CJD olgularında aşırı düzeyde NfL artışı dikkat çekmiştir. Bulgularımız, literatürle uyumlu şekilde BOS biyobelirteçlerinin demansların erken ve ayırıcı tanısında güvenilir biyokimyasal araç olduğunu desteklemektedir.

Anahtar Kelimeler: Biyobelirteç, demans, beyin omurilik sıvısı

Biyobelirteç Olgu tablosu

BOS BİYOBELİRTEÇLERİ ÇALIŞILAN 26 HASTA

Hasta Adı	Yaş / Cinsiyet	Tarih	Beta amiloid 1-42	Phospho-Tau (P181)	HTau	Htau/Beta amiloid oranı	NfL	Sonuç	SMMT
Hasta 1	53Y/E	23.05.2023	574 pg/ml POZİTİF	31pg/ml NORMAL	1304pg/ml NORMAL	0,24 NORMAL	783pg/ml NORMAL	TAKİPSİZ	30/21
Hasta 2	62Y/K	20.07.2023	1148pg/ml NORMAL	43pg/ml NORMAL	291pg/ml NORMAL	0,25 NORMAL	899 pg/ml NORMAL	NORMAL KOGNITIF İŞLEV	-
Hasta 3	60Y/K	15.08.2023	517 pg/ml POZİTİF	63 pg/ml POZİTİF	506 pg/ml POZİTİF	0,98 POZİTİF	1215 pg/ml POZİTİF	ALZEİMER HASTALIĞI	30/18
Hasta 4	68Y/E	28.08.2023	474 pg/ml POZİTİF	84 pg/ml POZİTİF	892 pg/ml POZİTİF		1891 pg/ml POZİTİF	ALZEİMER HASTALIĞI	30/14
Hasta 5	55Y/K	14.09.2023	670 pg/ml POZİTİF	83 pg/ml POZİTİF	607 pg/ml POZİTİF	0,91 POZİTİF	1379pg/ml POZİTİF	ALZEIMER HASTALIĞI	30/12
Hasta 6	63Y/E	13.09.2023	845pg/ml NORMAL	41pg/ml NORMAL	1304pg/ml NORMAL		7991pg/ml POZİTİF	Progresif demans- 14-3-3 pozitif- CJD	-
Hasta 7	51Y/E	06.10.2023	1025 pg/ml NORMAL	35 pg/ml NORMAL	229 pg/ml NORMAL	0,22 NORMAL	3226pg/ml POZİTİF	FRONTOTEMPORAL DEMANS	-
Hasta 8	46Y/E	18.10.2023	1240 pg/ml NORMAL	65 pg/ml POZİTİF	462 pg/ml POZİTİF	0,37 NORMAL	694 pg/ml NORMAL	FRONTOTEMPORAL DEMANS	-
Hasta 9	65Y/K	09.11.2023	411 pg/ml POZİTİF	83 pg/ml POZİTİF	744 pg/ml POZİTİF	1,81 POZİTİF	1406 pg/ml POZİTİF	ALZEIMER HASTALIĞI	-
Hasta 10	69Y/K	15.12.2023	667 pg/ml POZİTİF	100 pg/ml POZİTİF	717 pg/ml POZİTİF	1,07 POZİTİF	1281 pg/ml NORMAL	ALZEIMER HASTALIĞI	-
Hasta 11	63Y/E	29.12.2023	716 pg/ml POZTİF	33 pg/ml NORMAL	177 pg/ml NORMAL	0,25 NORMAL	1186 pg/ml NORMAL	SEKONDER STRİTOPATİ-HEMİBALLİSMUS	-
Hasta 12	55Y/K	04.01.2024	501 pg/ml POZİTİF	62 pg/ml POZİTİF	429 pg/ml POZTİF	0,86 POZİTİF	695 pg/ml NORMAL	ALZEIMER HASTALIĞI	-
Hasta 13	54Y/K	05.01.2024	480 pg/ml POZİTİF	88 pg/ml POZİTİF	659 pg/ml POZİTİF	1,37 POZİTİF	1099 pg/ml POZİTİF	ALZEİMER HASTALIĞI	30/17
Hasta 14	46Y/K	31.01.2024	890pg/ml NORMAL	27 pg/ml NORMAL	126 pg/ml NORMAL	0,14 NORMAL	415 pg/ml NORMAL	NORMAL KOGNITIF İŞLEV	30/30
Hasta 15	57Y/K	09.02.2024	281 pg/ml POZİTİF	43 pg/ml NORMAL	328 pg/ml NORMAL	1,17 POZİTİF	904pg/ml NORMAL	HAFIF BILIŞSEL BOZUKLUK	30/23
Hasta 16	72Y/E	03.06.2024	469 pg/ml POZİTİF	47 pg/ml NORMAL	1002 pg/ml POZİTİF	2,14 POZİTİF	>10000 pg/ml POZİTİF	Progresif demans -14-3-3 pozitif CRUETZFELD JAKOB PRİON HASTALIĞI	-
Hasta 17	58Y/K	17.09.2024	245 pg/ml POZİTİF	133 pg/ml POZİTİF	777 pg/ml POZİTİF	3,17 POZİTİF	3234 pg/ml POZİTİF	ALZEİMER HASTALIĞI	30/13
Hasta 18	33Y/E	03.10.2024	976 pg/ml NORMAL	27 pg/ml NORMAL	123 pg/ml NORMAL	0,13 NORMAL	906 pg/ml NORMAL	NORMAL KOGNITIF İŞLEV	30/30
Hasta 19	59Y/E	30.12.2024	504 pg/ml POZİTİF	37 pg/ml NORMAL	287 pg/ml NORMAL	0,57 POZİTİF	1075 pg/ml POZİTİF	ALZEIMER HASTALIĞI	30/23
Hasta 20	54Y/K	21.01.2025	363 pg/ml POZİTİF	134 pg/ml POZİTİF	911 pg/ml POZİTİF	2,51 POZİTİF	2368 pg/ml POZİTİF	ALZEIMER HASTALIĞI	-
Hasta 21	56Y/E	06.02.2025	733 pg/ml POZİTİF	31 pg/ml NORMAL	239 pg/ml NORMAL	0,33 NORMAL	3386 pg/ml POZİTİF	FRONTOTEMPORAL DEMANS	30/26
Hasta 22	55Y/E	06.02.2025	369 pg/ml POZİTİF	78 pg/ml POZİTİF	551 pg/ml POZİTİF	1,49 POZİTİF	805 pg/ml NORMAL	ALZEIMER HASTALIĞI	30/23
Hasta 23	64Y/K	07.03.2025	989 pg/ml NORMAL	35 pg/ml NORMAL	237 pg/ml NORMAL	0,24 NORMAL	875 pg/ml NORMAL	NORMAL KOGNITIF İŞLEV	-
Hasta 24	48Y/K	12.03.2025	1167 pg/ml NORMAL	31 pg/ml NORMAL	152 pg/ml NORMAL	0,13 NORMAL	421 pg/ml NORMAL	DİKKAT EKSİKLİĞİ VE HİPERAKTİVİTE	-
Hasta 25	58Y/K	09.04.2025	323pg/ml POZİTİF	101pg/ml POZİTİF	677pg/ml POZİTİF	2,10 POZİTİF	1051pg/ml POZİTİF	ALZEİMER HASTALIĞI	30/13
Hasta 26	52Y/K	17.06.2025	421 pg/ml POZİTİF	91 pg/ml POZİTİF	601 pg/ml POZİTİF	1,43 POZİTİF	760 pg/ml NORMAL	ALZEIMER HASTALIĞI	30/20

Ocak 2023 ile Haziran 2025 tarihleri arasında merkezimizde unutkanlık yakınması nedeniyle değerlendirilip BOS analizi yapılan 26 hastanın yaş, cinsiyet, klinik tanı, Standardize Mini Mental Test (SMMT) skorları ile Aβ42, t-tau, p-tau181 ve NfL düzeyleri

EP – 1132 EPİLEPSİLİ HASTALARDA FONKSİYONEL GASTROİNTESTİNAL BOZUKLUKLAR: EPİLEPSİ TİPİ, ANTİNÖBET İLAÇLAR, DEPRESYON VE ANKSİYETE İLE İLİŞKİ

GİZEM NUR SOLAK KHAN[1], FERDA İLGEN USLU[2]

[1]*BEZMİALEM VAKIF ÜNİVERSİTESİ, SAĞLIK BİLİMLERİ ENSTİTÜSÜ*
[2]*İSTANBUL ÜNİVERSİTESİ, İSTANBUL TIP FAKÜLTESİ, NÖROLOJİ ABD*

Giriş:
Beyin-bağırsak eksenindeki (BBE) dengesizlik, İrritabl Bağırsak Sendromu (IBS), kabızlık, obezite gibi durumların çok ötesinde geçerek epilepsi, depresyon, nörodejeneratif hastalıkların gelişimi ve/veya ilerlemesinde kritik bir rol oynar. Çalışmamızda BBE'yi fonksiyonel gastrointestinal bozukluklar ve epilepsi arasındaki ilişki ışığında araştırılması amaçlanmıştır.

Yöntem:
Çalışmaya ardısıra başvuran tanılı gastrointestinal sistem (GIS) bozukluğu olmayan 100 epilepsi hastası (EH) ve 100 sağlıklı kontrol (SK) alındı. Fonksiyonel GIS (FGIS) değerlendirmek için Roma IV kriterleri, Bristol Dışkılama Skalası, Beck Depresyon ve Anksiyete Ölçeği uygulandı. Hastaların nöbet tipi, eşlik eden hastalıkları, antinöbet ilaçlar (ANİ), elektroenselafalografi, beyin MRG bulguları, nöbet sıklığı belirlendi. Hastalar epileptik nöbet tipine göre fokal, jeneralize, sınıflandırılamayan ve sodyum kanal blokeri (SKB) kullananlar ve diğerleri olarak ayrıldı. Sonuçlar bu veriler ışığında değerlendirildi.

Bulgular:
Yaş ortalaması 34'dü. Hastaların 54'ü kadın, 45'i fokal epilepsiydi. Hastaların hiçbiri GIS yakınmalarıyla uzman hekime başvurmamıştı. Epilepsi hastalarında depresyon, anksiyete, fonksiyonel kabızlık (FK), irritabl bağırsak sendromu (İBS) ve kabız dışkı şekli (tip 1 ve tip 2) SK'lere kıyasla istatistiksel olarak anlamlı derecede fazlaydı (her biri için $p<0.01$). Hastaların nöbet ve epilepsi tipleri arasında değerlendirilen ölçeklerin hiçbirinde fark saptanmadı. Dışkı şekli tip 1 ve tip 2 olan EH'larında daha sık nöbet geçirme (p:0.02) ve çoklu ANİ kullanımı fazlaydı (p:0.02). SKB kullanan ve kullanmayanlar arasında dışkı tipi ve İBS bulguları ile ilişkili anlamlı fark yoktu (p: 0.4). Fonsiyonel konstipasyonu ve İBS olan epilepsi hastalarında anksiyete (p:0,037) ve depresyon (p:0,024) istatistiksel olarak anlamlı derecede yüksekti.

Sonuç:
Çalışmamızda FGIS yakınmalarının hastalar tarafından yeterince önemsenmediği, etkin epilepsi tedavisi ile uzun süre nöbetsizlik sağlanan hastalarda daha az gastrointestinal bozukluk saptandı.

Anahtar Kelimeler: Epilepsi, fonksiyonel gastrointestinal bozukluklar, Roma IV kriterleri, Bristol Dışkılama Skalası, Beck Depresyon ve Anksiyete Ölçeği

EP – 1135 ATİPİK RADYOLOJİK BULGULARLA SEYREDEN POSTERİOR REVERSİBLE ENSEFALOPATİ SENDROMU (PRES) OLGUSU

SEVİM DEVECİ, HATİCE KÜBRA SARI, NACİ EMRE BOLU, MUSAP RASİM CEYLAN, BURAK ÇOBAN, DOĞAN DİNÇ ÖGE, ÖMER ERAY YALAP, MİNE HAYRİYE SORGUN, CANAN TOGAY ISIKAY

ANKARA ÜNİVERSİTESİ TIP FAKÜLTESİ HASTANESİ, NÖROLOJİ ANA BİLİM DALI, ANKARA

Giriş:
Posterior Reversibl Ensefalopati Sendromu (PRES), sıklıkla geri dönüşümlü vazojenik ödemle karakterize bir sendromdur. Klasik olarak paryeto-oksipital bölgelerde simetrik lezyonlarla bilinmesine rağmen, atipik prezentasyonları tanısal güçlüklere yol açabilmektedir. Bu yazıda, akut iskemik inme kliniği ile başvuran ve başlangıçta unilateral lezyonlarla kendini gösteren atipik bir PRES olgusu sunulmaktadır.

Olgu Sunumu:
Kırk dört yaşında erkek hasta, nüks kordoma nedeniyle geçirdiği sakrektomi operasyonunun yedinci gününde bilinç bulanıklığı, jeneralize tonik-klonik nöbet ve sol taraflı güçsüzlük ile başvurdu. İlk difüzyon MR görüntülemesinde, sağ frontoparietalde orta serebral arter (MCA) sulama alanında, yamasal tarzda sitotoksik ödem ile birlikte vazojenik ödem saptandı.Takip görüntülerinde ise lezyonların farklı vasküler sahalara yayıldığı, klasik PRES yerleşimi olan oksipital lobları da içerecek şekilde bilateral hale geldiği, korpus kallozum spleniumunda tutulum ve hemorajik sinyallerin geliştiği izlendi. Diğer ön tanılar (Ensefalit, Akut Toksik Lökoensefalopati) dışlandıktan sonra hastaya, klinik ve radyolojik bulguları neticesinde atipik PRES tanısı konuldu.

Tartışma-Sonuç:
PRES çoğunlukla posterior simetrik seyretmekle beraber lezyonlar tek taraflı, asimetrik ve frontal lob, splenium gibi atipik lokalizasyonlarda görülebilir. Difüzyon kısıtlılığı sitotoksik ödemi gösterebilse de PRES tanısını dışlamaz ve akut iskemik inmeyi taklit edebilir[4]. Olgumuzda tutulumun unilateral başlaması ve asimetrik olması, splenium tutulumu, vazojenik-sitotoksik ödem birlikteliği ve hemorajik siyallerin olması atipik PRES tanısını destekledi. Patofizyolojide kan-beyin bariyerini bozan endotel hasarı teorisi ile daha uyumlu görüldü. Sonuç: olarak, akut nörolojik defisit ve tek vasküler alana uymayan radyolojik bulgularla gelen hastalarda, cerrahi öyküsü gibi risk faktörleri varsa, ayırıcı tanıda atipik PRES mutlaka düşünülmelidir.

Anahtar Kelimeler: Posterior Reversibl Ensefalopati Sendromu, Atipik PRES, İnme Taklidi, Vazojenik Ödem, Sitotoksik Ödem.

Figür 1-2-3

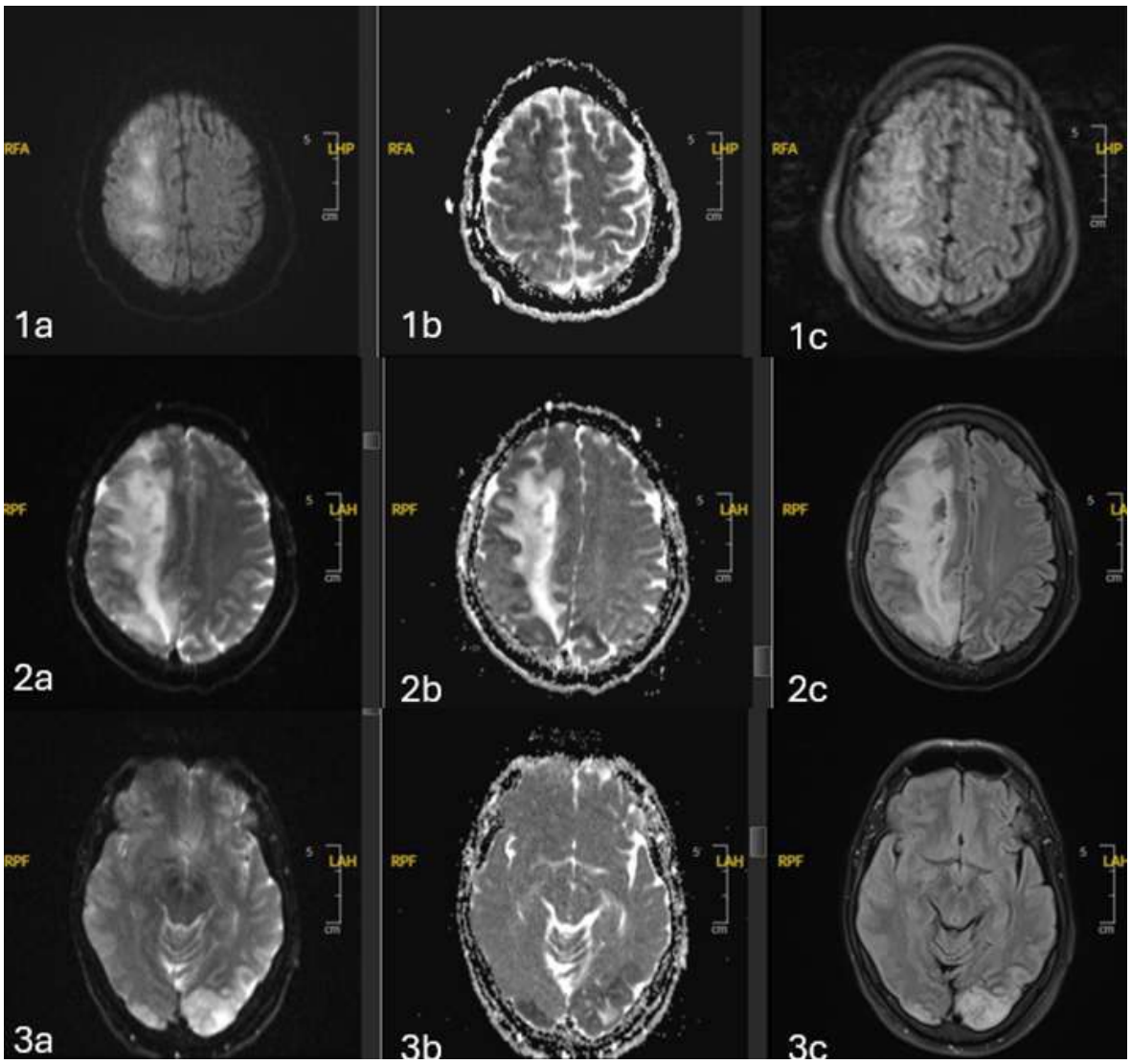

Figür 1. *Başlangıç MR Görüntüleri: (a) DWI'da sağ MCA sulama alanında akut enfarktı temsil eden hiperintensite, (b) ADC haritasında sitotoksik ödemle uyumlu difüzyon kısıtlılığı ve (c) T2/FLAIR'de karşılık gelen hiperintens lezyon. Figür 2-3. 48 Saat Sonraki Takip MR Görüntüleri:* ***Figür 2:*** *Sağ frontaldeki lezyonun progresyonu; (a) DWI'da artmış hiperintensite, (b) ADC'de vazojenik ödeme dönüşümü gösteren sinyal artışı ve (c) T2/FLAIR'de devam eden hiperintensite.* ***Figür 3:*** *Yeni gelişen lezyon; (a-b) Sol oksipital bölgede DWI ve ADC sekanslarında akut difüzyon kısıtlılığı ile uyumlu yeni odak ve (c) T2/FLAIR'de ilgili hiperintensite.*

EP – 1137 MULTİPL SKLEROZ HASTALARINDA KARAKTER ÖZELLİKLERİNİN DEĞERLENDİRİLMESİ: ÖN ÇALIŞMA

ZEYNEP AKÇA, MUNEVVER CELİK GOKYİGİT, HATİCE DENİZ ATASOY, MEHMET YALMAN, ABDULKADİR ERMİŞ, AYGUL TANTİK PAK

SAĞLIK BİLİMLERİ ÜNİVERSİTESİ GAZİOSMANPAŞA EĞİTİM VE ARAŞTIRMA HASTANESİ, NÖROLOJİ ANABİLİM DALI, İSTANBUL

Amaç:
Çalışmamızda, multipl skleroz (MS) hastalarının karakter özelliklerinin belirlenerek klinik parametrelerle karşılaştırılması amaçlanmıştır.

Yöntem:
Çalışmaya kliniğimizde izlenen 15 MS hastası dahil edildi. Hastalık süresi kayıt edildi. Özürlülük düzeyi EDSS ile ölçüldü. Karakter özellikleri, Türkçe geçerlik ve güvenirlik çalışması yapılmış olan TCI-R ölçeğinin yenilik arama, zarardan kaçınma, kendini yönetme, sebat etme, iş birliği, kendini aşma şeklindeki özelliklerinin puanlamaları ile değerlendirildi.

Bulgular:
10 kadın 5 erkek toplam 15 hastanın yaşları 27-51 arasındaydı (40,80+7,78). Hastalık süresi 5-180 ay arasında (54,33+60,63) ve EDSS 1-3,5 arasında (2+0,93) saptandı. Katılımcıların yaşı ile kişilik özellikleri arasındaki korelasyonlara bakıldığında yaş ile "kendini aşma" özelliği puanları arasında negatif yönde, "iş birliği" puanları arasında ise pozitif yönde anlamlı ilişki bulundu (sırasıyla p=0,018 ve p=0,05). Bu bulgu yaş ilerledikçe kendini aşma özelliğinin azaldığını, iş birliği özelliğinin ise arttığını düşündürdü. EDSS skoru ve MS süresi ile karakter özellikleri puanları arasında anlamlı korelasyon bulunmadı. (p>0,05). Yenilik arayışının, hastalarımızın %67'sinde en düşük puanlı karakter özelliği olduğu görüldü.

Sonuç:
MS olgularımızda karakter özellikleri hastalığın süresi ve klinik şiddeti ile ilişki göstermemiştir. Bulgularımız, hastalığın başından itibaren bazı karakter özelliklerinin hastalarda mevcut olduğunu, örneğin yenilik arayışının en zayıf karakter özelliği olmasının, MS gelişimi için psikobiyolojik bir yatkınlık oluşturabileceğini düşündürmüştür. Hasta sayımızın arttırılması ve sağlıklı grup ile karşılaştırılması daha kesin sonuçlara ulaşılmasını sağlayacaktır.

Anahtar Kelimeler: Multipl skleroz, TCI-R, karakter özellikleri, EDSS

EP – 1142 YAKINMA TARİFLEMEYEN, SÜRÜCÜ BELGESİ BAŞVURUSU YAPAN, YÜKSEK VÜCUT KİTLE İNDEKSLİ HASTALARDA, ESAP'IN (EASY SLEEP APNEA PREDICTOR) ÖN GÖRÜCÜ ETKİSİ

BÜŞRA ZEYBEK, UTKU OĞAN AKYILDIZ

AYDIN ADNAN MENDERES ÜNİVERSİTESİ, NÖROLOJİ ANA BİLİM DALI, UYKU TIBBI MERKEZİ, AYDIN

Amaç:
Çalışmada, sürücü belgesi başvurusu sırasında yakınması olamayan, VKİ>33 olan hastalarda ESAP'ın, TUAS'ı ön görücü etkisi olup olmadığını ortaya koymaktı.

Gereç ve Yöntem:
Çalışmaya 2018-2025 yılları arasında sürücü belgesi amacıyla uyku polikliniğimize yönlendirilmiş, herhangi bir şikayeti olmayan 244 hasta retrospektif olarak değerlendirildi. Tanısal PSG çekimine gelmemiş 56, VKİ 33 altında olan 29, EUS doldurmamış olan 14 hasta çıkartıldı. Kriterlere uyan 145 hasta değerlendirilmeye alındı.

Hastalara, ADUTMER'de polisomnografi (PSG) uygulandı. Noktüri değerlendirilmesi açısından sınır değer 2 ve üzeri olarak alındı. ESAP (Easy Sleep Apnea Predictor) hastanın boynunu kendi avucuyla ölçmesi ile kaydedildi (Resim 1).

Bulgular:
Çalışmaya 19-79 yaş arası 145 hasta alındı, %81 (118) erkek %19 Kadın (27), VKİ ortalaması 38,3 saptandı. Semptom sorgulaması yapıldığında horlama %60, %13 tanıklı apne, %20 güniçi aşırı uykululuk (GIA) saptandı. İkiden fazla nokturi %30, terleme %45, sabah dinlenmiş uyanma %79 oranında saptandı. PSG sonrasında hastaların %27,6'unda (40)TUAS saptanmadı. Hafif TUAS %17,9(35), orta TUAS %13,8(21), ağır TUAS %33,8 (49) saptandı. Hastalarda ESAP %71 oranında pozitif saptandı. Korelasyon analizinde, TUAS varlığını ESAP zayıf düzeyde anlamlı olarak öngörmektedir (rho 0,229, p<0,005). Roc eğrisi ile değerlendirildiğinde, testin klinik kullanıma uygun olduğu görülmüştür (AUC: 0,612, p< 0,05). İkinin üstünde nokturi, zayıf düzeyde anlamlı (rho 0,281, p<0,005) ve erkek cinsiyet, zayıf düzeyde anlamlı (rho 0,368, p<0,005) saptanmıştır (Tablo 1).

Sonuç:
Ülkemizde, sürücü adayı sağlık şartlarında, VKİ>33 ise yakınması olsun olmasın PSG endikasyonu vardır. Hasta grubumuz, bu şartlar altında değerlendirilmiştir. EUS veya terleme, TUAS öngörmede etkisiz olduğu izlenmiştir. Yakınması olmayan hastalarda, erkek cinsiyet, noktüri (>2) ve ESAP'ın birlikte değerlendirilmesi, bu hastalarda TUAS varlığını desteklemektedir.

Anahtar Kelimeler: Tıkayıcı uyku apne sendromu (TUAS), Sürücü ehliyeti, ESAP

Resim 1.



ESAP (Easy Sleep Apnea Predictor); parmaklar kavuşmuyor ise ESAP pozitiftir.

Tablo 1.

Correlations

			AHIVARIABLE	AHI	ESAP	terleme	Noktüri	EpworthSkoru	BMI	cinsiyet 1: erkek 2 :kadın	horlama (yok:0 var:1)	yakınma (yok:0 var:1)	AHIAYRIM
Spearman's rho	AHIVARIABLE	Correlation Coefficient	1,000	,959**	,222**	,050	,294**	-,091	,235**	-,302**	,144	.	,836**
		Sig. (2-tailed)	.	,000	,007	,553	,000	,275	,004	,000	,084	.	,000
		N	145	145	145	145	145	145	145	145	145	145	145
	AHI	Correlation Coefficient	,959**	1,000	,238**	,034	,302**	-,063	,258**	-,332**	,200*	.	,801**
		Sig. (2-tailed)	,000	.	,004	,684	,000	,452	,002	,000	,016	.	,000
		N	145	145	145	145	145	145	145	145	145	145	145
	ESAP	Correlation Coefficient	,222**	,238**	1,000	-,027	,058	,000	,146	-,124	,006	.	,229**
		Sig. (2-tailed)	,007	,004	.	,748	,491	,997	,080	,137	,941	.	,006
		N	145	145	145	145	145	145	145	145	145	145	145
	terleme	Correlation Coefficient	,050	,034	-,027	1,000	,300**	,235**	-,123	-,046	,124	.	,044
		Sig. (2-tailed)	,553	,684	,748	.	,000	,004	,142	,584	,136	.	,596
		N	145	145	145	145	145	145	145	145	145	145	145
	Noktüri	Correlation Coefficient	,294**	,302**	,058	,300**	1,000	,178*	,151	-,085	,080	.	,281**
		Sig. (2-tailed)	,000	,000	,491	,000	.	,032	,069	,312	,341	.	,001
		N	145	145	145	145	145	145	145	145	145	145	145
	EpworthSkoru	Correlation Coefficient	-,091	-,063	,000	,235**	,178*	1,000	-,066	-,013	,073	.	-,056
		Sig. (2-tailed)	,275	,452	,997	,004	,032	.	,428	,872	,384	.	,502
		N	145	145	145	145	145	145	145	145	145	145	145
	BMI	Correlation Coefficient	,235**	,258**	,146	-,123	,151	-,066	1,000	,076	,203*	.	,199*
		Sig. (2-tailed)	,004	,002	,080	,142	,069	,428	.	,364	,014	.	,017
		N	145	145	145	145	145	145	145	145	145	145	145
	cinsiyet 1: erkek 2 :kadın	Correlation Coefficient	-,302**	-,332**	-,124	-,046	-,085	-,013	,076	1,000	-,080	.	-,368**
		Sig. (2-tailed)	,000	,000	,137	,584	,312	,872	,364	.	,341	.	,000
		N	145	145	145	145	145	145	145	145	145	145	145
	horlama (yok:0 var:1)	Correlation Coefficient	,144	,200*	,006	,124	,080	,073	,203*	-,080	1,000	.	,091
		Sig. (2-tailed)	,084	,016	,941	,136	,341	,384	,014	,341	.	.	,275
		N	145	145	145	145	145	145	145	145	145	145	145
	yakınma (yok:0 var:1)	Correlation Coefficient	.	.	.	.	.	.	.	.	.	.	.
		Sig. (2-tailed)	.	.	.	.	.	.	.	.	.	.	.
		N	145	145	145	145	145	145	145	145	145	145	145
	AHIAYRIM	Correlation Coefficient	,836**	,801**	,229**	,044	,281**	-,056	,199*	-,368**	,091	.	1,000
		Sig. (2-tailed)	,000	,000	,006	,596	,001	,502	,017	,000	,275	.	.
		N	145	145	145	145	145	145	145	145	145	145	145

**. Correlation is significant at the 0.01 level (2-tailed).

*. Correlation is significant at the 0.05 level (2-tailed).

Spearman Korelasyon analizi.

EP – 1150 TEDAVİ EDİLEBİLİR BİR ATAKSİ NEDENİ OLARAK İZOLE VİTAMİN E EKSİKLİĞİ

MERVE ÇEPER[1], EZGİ YETİM ARSAVA[1], GÜL YALÇIN ÇAKMAKLI[1], YILMAZ YILDIZ[2], ÇAĞRI MESUT TEMUÇİN[1], SERAP SİVRİ[2], ESEN SAKA TOPÇUOĞLU[1], BÜLENT ELİBOL[1]

[1]HACETTEPE ÜNİVERSİTESİ NÖROLOJİ ANA BİLİM DALI, ANKARA
[2]HACETTEPE ÜNİVERSİTESİ ÇOCUK HASTALIKLARI ANA BİLİM DALI, ÇOCUK METABOLİZMA BİLİM DALI, ANKARA

Giriş:
İzole vitamin E eksikliğine bağlı ataksi (AVED), çoğunlukla Akdeniz popülasyonlarında görülen nadir, otozomal resesif geçişli nörodejeneratif bir hastalıktır. TTPA geninde yer alan alfa-tokoferol transfer protein mutasyonları sonucu plazma vitamin E düzeyleri ciddi şekilde düşer.

Olgu:
37 yaşında kadın hasta, 18 yaşındayken başında titreme ve dengesizlik yakınmalarıyla Hacettepe Üniversitesi Hastanesi Nöroloji bölümüne başvurdu. Nörolojik muayenesinde arefleksi, servikal distonik tremor, yürüyüş ataksisi saptandı. Ataksi etiyolojisine yönelik yapılan beyin ve servikal MRG(manyetik rezonans görüntüleme)'sinde serebellum hacmi normal, spinal kordu atrofik izlendi, SEP(somatosensoriyel uyarılmış potansiyel)'te bilateral arka kordon medial lemniskal yolda ileri derecede disfonksiyon saptandı, vitamin E düzeyinin 0,3 mg/L(6,6-14,3) olması üzerine yapılan genetik testte TTPA geninde homozigot mutasyon saptandı. AVED tanısı doğrulanmış. Çocuk Metabolizma bölümünün önerileriyle denenen birçok vitamin E preparatından fayda görmedi. Yurtdışı menşeili d-alfatokoferol preparatıyla başlanmasıyla plazma vitamin E düzeyi yükseldi. Servikal distonik tremor için botulinum toksin enjeksiyonu ve yüksek doz E vitamini ile izlenen hasta 2016-2025 tarihleri arasında ilaca ulaşamaması nedeniyle takipsiz kaldığı dönemin ardından hastaya tekrar E vitamini replasmanı başlandı.

Tartışma:
AVED'de α-tokoferolün intestinal emilimi normaldir; ancak VLDL'ye katılımı bozulmuştur. Klinik tablo ilerleyici ataksi, dizartri, arefleksi, propriosepsiyon ve vibrasyon kaybıyla karakterizedir. Düşük plazma vitamin E düzeyi olması, motor kuvvetsizlik ve kardiyak tutulumun nadir olmasıyla Friedreich ataksisinden (FRDA), malabsorbsiyon olmamasıyla abetalipoproteinemiden ayrılır.

Elektrofizyolojide duyusal aksiyon potansiyellerinde azalma ve SEP latanslarında uzama tanıyı destekler. Tedavide yüksek doz E vitamini nörolojik progresyonu yavaşlatabilir. Vitamin E düzeyinin, açıklanamayan serebellar ataksilerde rutin olarak değerlendirilmesi önemlidir, zira AVED erken tanı ve uygun tedaviyle nörolojik ilerlemenin durdurulabileceği tedavi edilebilir bir ataksi nedenidir.

Anahtar Kelimeler: Arefleksi, Ataksi,Vitamin E Eksikliği

Referanslar

Harding AE, Matthews S, Jones S, Ellis CJ, Booth IW, Muller DP. Spinocerebellar degeneration associated with a selective defect of vitamin E absorption. N Engl J Med. 1985 Jul 4; 313(1): 32-5. doi: 10.1056/NEJM198507043130107. PMID: 4000224.

Schuelke M, Mayatepek E, Inter M, Becker M, Pfeiffer E, Speer A, Hübner C, Finckh B. Treatment of ataxia in isolated vitamin E deficiency caused by alpha-tocopherol transfer protein deficiency. J Pediatr. 1999 Feb; 134(2):240-4. doi: 10.1016/s0022-3476(99)70424-5. PMID: 9931538.

John R. Burnett, Amanda J. Hooper, Vitamin E and oxidative stress in abetalipoproteinemia and familial hypobetalipoproteinemia, Free Radical Biology and Medicine, Volume 88, Part A, 2015, Pages 59-62, ISSN 0891-5849 https://doi.org/10.1016/j.freeradbiomed.2015.05.044.

Cortier J, Vandamme S, Vanhauwaert D, Maenhoudt W, Van Lerbeirghe J, Tack P, Du Four S, Van Damme O. Deep brain stimulation in Bassen-Kornzweig syndrome: Still effective after 22 years. Brain Spine. 2023 Jun 24; 3:101762. doi: 10.1016/j.bas.2023.101762. PMID: 38021030; PMCID: PMC10668046.

EP – 1152 ATAKSİ ETYOLOJİSİNDE GÖRÜLEN NADİR BİR HASTALIK: NIEMANN- PICK HASTALIĞI TİP C

ELİF AVCI, MERT SARILAR, ALPARSLAN GÖZLER, SELMA TEKİN

PAMUKKALE ÜNİVERSİTESİ HASTANESİ, NÖROLOJİ ANA BİLİM DALI, DENİZLİ

Giriş ve Amaç:
Niemann-Pick tip C (NPC), nörodejeneratif, metabolik, otozomal resesif bir lizozomal depo hastalığıdır. Geç endozomlarda veya lizozomlarda kolesterol taşınmasının bozulmasıyla ortaya çıkar. Tip C en nadir olanıdır. İnsidansı 1:120.000' dir. Hastalar; başlangıç yaşı, şiddet, prognoz açısından viseral, nörolojik, psikiyatrik ve bilişsel belirtilerle klinik heterojenlik gösterir. Geç başlangıçlı NPC formları, 16 – 70 yaş arasındadır. Genellikle organomegali muayenede görülmez ancak batın ultrasonunda görülebilir. 1/3' ünde psikiyatrik semptomlar ilk belirtidir ve nörolojik semptomlardan önce görülür. En sık görülen nörolojik belirtiler; vertikal supranükleer bakış felci, serebellar ataksi, distoni, nöbet, dizartri, disfaji ve demanstır.

Olgu:
27 yaş kadın hasta, 1,5 yıldır giderek artan konuşma bozukluğu, denge kaybı ve ellerde titreme şikayeti ile başvurdu. Ek bir hastalığı olmadığı, anne- babasının akraba evliliği olduğu, annesinin Multipl Skleroz tanısı ile tarafımızca takip edildiği öğrenildi. Nörolojik muayenesinde dizartri, distoni, bilateral alt ekstremite 4/5 kas gücü, derin tendon reflekslerinin artışı, dismetri, disdiadokinezi, ataksi dışında özellik yoktu. Batın ultrasonografide hepatosplenomegali tespit edildi ancak biyokimya ve hemogram normaldi. Kontrastlı beyin görüntülemesinde serebellar atrofi görülmüştü. Yapılan nöropsikolojik testte hafif düzeyde bilişsel yıkım tespit edildi. Genetik testinde NPC 1 gen bozukluğu saptandı ve Niemann-Pick tip C tanısı koyuldu.

Sonuç:
Hastalığın nadir ve heterojen yapısı nedeniyle tanı atlanabilir veya gecikebilir. Ataksi, supranukleer bakış parezisi ve öğrenme güçlüğü gibi nörolojik bulguları olan hastalarda genetik testlere önem verilmelidir. Son yıllarda genetiği ve biyolojik mekanizmaları aydınlatmak ve etkili tedavi stratejileri geliştirmek amacıyla önemli ilerlemeler kaydedilmiştir. Hastalığın erken teşhisi, erken tedavi ile prognozu iyileştirmeye yardımcı olabilir.

Anahtar Kelimeler: Niemann- Pick Hastalığı, ataksi, hepatosplenomegali, demans, lizozomal depo hastalığı

EP – 1155 PERİFERİK VERTİGO KLİNİĞİYLE BAŞVURAN HASTADA İNSİDENTAL SEREBELLAR HİPOPLAZİ

ŞEYMA BİLDİRİCİ[1], GİZEM AKYÜREK[2], DEFNE GÜRBÜZ[2], CEREN AKTAN[1]

[1]SAĞLIK BİLİMLERİ ÜNİVERSİTESİ, PROF. DR. CEMİL TAŞCIOĞLU ŞEHİR HASTANESİ, NÖROLOJİ KLİNİĞİ, İSTANBUL
[2]SAĞLIK BİLİMLERİ ÜNİVERSİTESİ, PROF. DR. CEMİL TAŞCIOĞLU ŞEHİR HASTANESİ, RADYOLOJİ KLİNİĞİ, İSTANBUL

Serebellar hipoplazi (SH), serebellum hacminde azalma ile karakterize heterojen bir malformasyon grubudur. Klinik spektrum, hafif asimetriden belirgin yapısal yetersizliğe kadar değişebilir. Unilateral serebellar hipoplazi (USH), serebellar hemisferlerden yalnızca birinin gelişimsel olarak yetersiz olduğu nadir bir alt tip olup, genellikle tesadüfen veya denge bozukluğu, ataksi gibi yakınmalar nedeniyle saptanır.

Serebellar hipoplaziler, çeşitli etiyolojilere sahiptir. Prenatal enfeksiyonlar (özellikle sitomegalovirüs), teratojen maruziyeti, kromozomal anomaliler, metabolik bozukluklar veya genetik mutasyonlar sonucu gelişebilir. Ayrıca bazı konjenital musküler distrofi formları, puntoserebellar hipoplaziler ve nöron göç bozuklukları ile birlikte görülebilir. Dolayısıyla serebellar hipoplazi, hem primer gelişimsel hem de sekonder (prenatal edinilmiş) nedenlerle ortaya çıkabilir. Bu ayrım, patogenez açısından ve genetik danışmanlık için büyük önem taşır.

Yirmi altı yaşında kadın hasta, ani baş hareketi sonrası başlayan baş dönmesi, bulantı ve sol kulakta çınlama yakınmasıyla acile başvurdu. KBB tarafından BPPV ön tanısı ile Epley manevrası uygulanmış ve kısmi rahatlama sağlanmıştı. Nörolojik muayenede yalnızca sola vuran rotatuar nistagmus izlendi; kas gücü, duyu ve serebellar testler normaldi. BT'de hemoraji, difüzyon MRG'de akut iskemik lezyon saptanmadı. Ayrıntılı incelemede sağ serebellar hemisferde volüm azalması ile uyumlu unilateral serebellar hipoplazi raporlandı.

Bu olgu, periferik vertigo semptomlarıyla başvuran hastada tesadüfen saptanan unilateral serebellar hipoplaziyi göstermektedir. Normal nörolojik bulgular, bu malformasyonların sıklıkla asemptomatik seyredebileceğini desteklemektedir. Akut vertigo değerlendirmesinde radyolojik bulguların dikkatli yorumlanması, yapısal beyin anomalilerinin fark edilmesine ve olası yanlış tanıların önlenmesine katkı sağlar.

Anahtar Kelimeler: Doğumsal beyin malformasyonu, insidental unilateral serebellar hipoplazi, nörogörüntüleme, santral vertigo ayırıcı tanısı, serebellar gelişimsel anomali, serebellar hemisfer volüm kaybı

Flair Sekans Kranial MRG

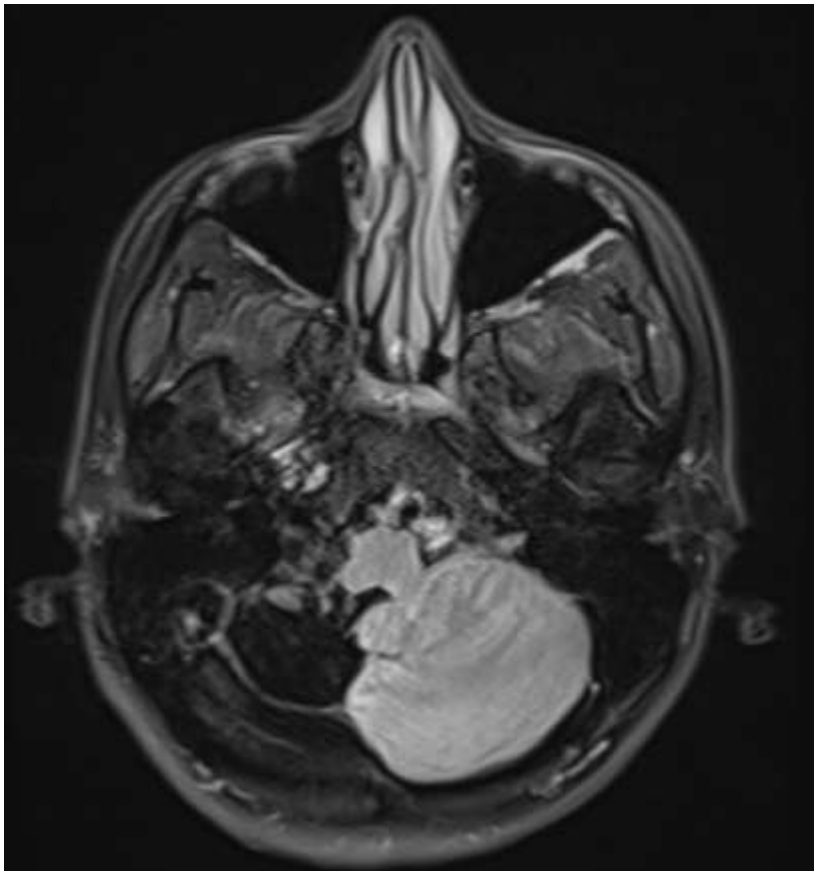

Kontrastlı Koronal Kranial MRG

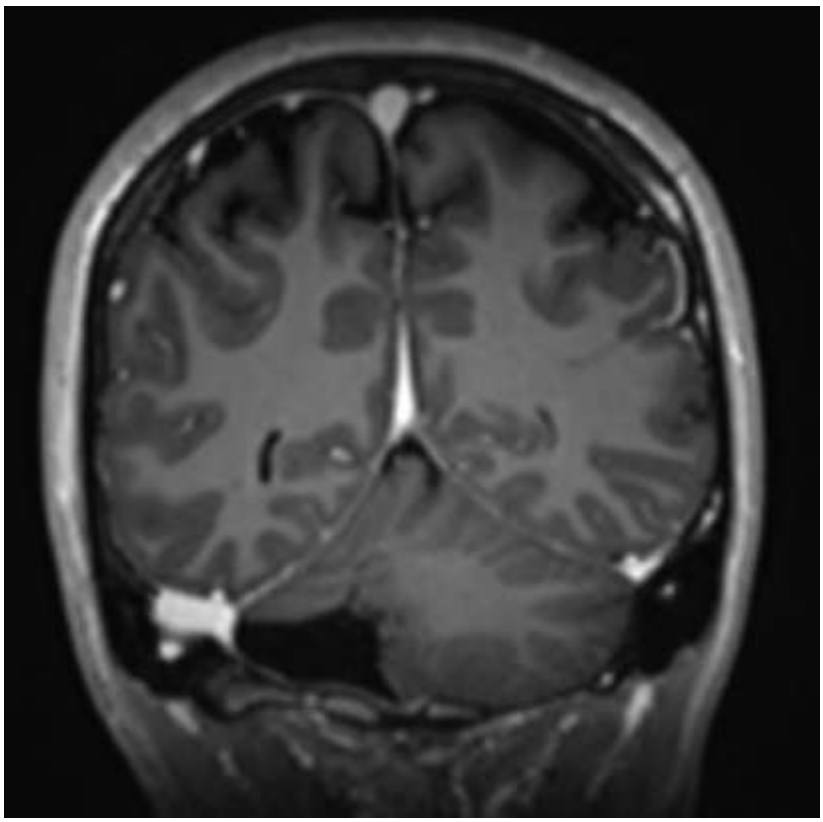

EP – 1157 3 OLGUYLA PARANEOPLASTİK NÖROLOJİK SENDROMLARDA OKÜLER MOTOR ANORMALLİKLERİN GÖZDEN GEÇİRİLMESİ

ŞÜKRAN İDİL KÖSTEM YAYICI, EMRE EMİRBAYER, RAHMİ TÜMAY ALA, PINAR ÖZÇELİK, GULDEN AKDAL

DOKUZ EYLÜL ÜNİVERSİTESİ NÖROLOJİ ANABİLİM DALI, İZMİR/TÜRKİYE

Giriş:
Paraneoplastik sendromlar (PNS), primer kanser ve metastazlarının indirekt etkilerine bağlı ortaya çıkan, farklı sistemleri tutabilen nadir tablolardır. PNS; tümör tanısı ile eşzamanlı olarak, tümör tanısı konulmadan önce ve hatta tümörler rezeke edildikten sonra bile ortaya çıkabilir. Nörolojik paraneoplastik sendromlar ensefalitten periferik sinirlere, nöromusküler sendromlara kadar sinir sisteminin her yerini tutabilir. Bu hastalıkların erken tanınması tedavinin etkinliği açısından kritik öneme sahiptir.

Bu sunumda 2018-2025 yılları arasında kliniğimize başvuran, oküler motor bulguları bulunan ve paraneoplastik antikor pozitifliği saptanan üç olgu sunulacaktır.

Olgu Sunumu:

Olgu-1: 44 yaşında kadın hasta 9 aydır olan ilerleyici baş dönmesi ve dengesizlik yakınmaları ile KBB' ye başvurdu. Hastada santral nistagmus ve serebellar bulgular saptanması nedeniyle tarafımıza yönlendirildi.

Olgu-2: 60 yaşında kadın hasta daha önce pozisyonel baş dönmesi atakları nedeniyle KBB'den takip edilirken 5 aydır olan dengesizlik yakınması olması nedeniyle başvurdu.

Olgu-3: 75 yaşında kadın hasta kliniğimize 2 haftadır olan ani başlangıçlı gözlerde kayma, vücutta titreme ve dengesizlik yakınmaları ile başvurdu.

Her üç olgunun ayrıntılı muayene, laboratuvar ve görüntüleme bulguları Tablo-1'de özetlenmiştir.

Tartışma:
Paraneoplastik sendromlar nörooftalmolojik olarak retina ve optik siniri içeren afferent yolları ve göz hareketlerinin kontrolünü sağlayan yolakları ve nöromusküler kavşağı içeren efferent yolları etkileyebilir. Bu bulgulara diğer nörolojik bulgular eşlik edebilir. Özellikle subakut başlangıçlı beyinsapı ve serebellar etkilenmeyi gösteren muayene bulguları varlığında paraneoplastik sendromlar akla gelmelidir. Biz de oküler flutter, kare dalga, periyodik alternan nistagmus ve paraneoplastik antikor pozitifliği saptanan üç olgumuz ile nörooftalmolojik değerlendirmenin kritik rolünü bir kez daha vurgulamak istedik.

Anahtar Kelimeler: Paraneoplastik sendrom, oküler flutter, nistagmus, paraneoplastik serebellar dejenerasyon

Olguların Özellikleri

	Baskın Klinik	Özgeçmiş - Soygeçmiş	Nörooftalmolojik Bakı	Diğer Nörolojik Bulgular	Radyolojik Bulgular	Sistemik Bulgular	Antikor & Malignite	Tedavi
Olgu 1 44y, K	Subakut ataksi	Özellik yok	Periyodik alternan nistagmus	Trunkal ve ekstremite ataksisi, geniş tabanlı yürüme, hiperaktif DTR, Hoffmann +/+, TCR İ/İ	Ateş, gece terlemesi	Anti-Yo Meme adeno kanseri	Anti-Yo Meme adeno kanseri	PLEX + IVIG + primer hastalığa yönelik tedavi Baklofen
Olgu 2 59y, K	Subakut ataksi	Romatoid artrit Kız kardeşte over ca	Kare dalga aktivitesi (videonistagmografide saniyede bir defa)	Trunkal ataksi	Yok	Beyin ve servikal mrg – Özellik yok	Anti-Yo, malignite saptanmadı	Kız kardeşte over kanseri öyküsü nedenli TAH-BSO, Medikal: 5 gün i.v pulse steroid + PLEX, rituksimab ile idame
Olgu 3 79y, K	Akut ataksi	Sigara	Oküler flutter	Yaygın asenkron, asimetrik miyoklonik atımlar, serebellar ataksi	Çomak parmak	Beyin ve servikal mrg – Özellik yok	Anti-SOX1, Malignite saptanmadı	Anti-SOX1, Malignite saptanmadı 7 gün i.v pulse steroid, idame AZA

DTR:Derin Tendon Refleksi, TCR: Taban cildi refleksi, PLEX: Plazmaferez, AZA: Azathiopurin, IVIG: intravenöz immünoglobulin, TAH-BSO: Total abdominal histerektomi + bilateral salpingoooferektomi

EP – 1159 OBSTRÜKTİF UYKU APNE SENDROMUNDA OSAS İLİŞKİLİ BAŞ AĞRISI VE DİĞER PRİMER BAŞ AĞRILARI: KLİNİK ÖZELLİKLER, RİSK FAKTÖRLERİ, SIKLIĞI, PSG PARAMETRELERİ İLE İLİŞKİSİ

HANDE USTALAR, SİBEL GAZİOGLU

KARADENİZ TEKNİK ÜNİVERSİTESİ FARABİ HASTANESİ, NÖROLOJİ ANA BİLİM DALI, TRABZON

Amaç:
OSAS ilişkili sabah baş ağrısı OSAS bulguları arasındadır. Patofizyolojisi hala aydınlatılamamış olup hiposki, hiperkapni, uyku fragmentasyonu suçlanmaktadır. Bu çalışmada OSAS hastalarında sabah baş ağrısı sıklığı ve özellikleri ile PSG bulguları ile ilişkisinin karşılaştırılması amaçlanmıştır.

Materyal-Metod:
Haziran 2024-Haziran 2025 tarihleri arasında KTÜ Farabi Hastanesi Uyku Ünitesine ve Nöroloji Anabilim Dalı'nda değerlendirilen, başka sekonder baş ağrısı ve/veya uyku bozukluğu tanısı olmayan, 18 yaş üstü, 156 OSAS hastası çalışmaya dahil edilmiştir. Tüm hastalar total uyku süresi, arousal indeksi, bazal oksijen satürasyonu, en düşük oksijen satürasyonu ve oksijen satürasyonunun %90 altında kaldığı süre açısından değerlenedirilmiştir.

Bulgular:
Tüm OSAS'lı bireylerin %43.5'inde baş ağrısı, %34.4'ünde sabah baş ağrısı, %24'ünde uyku apnesi ilişkili baş ağrısı, %13.6'sında gerilim tipi baş ağrısı, %5.8'inde migren tespit edilmiştir. Sabah baş ağrısı kadınlarda daha sık görülmüştür ($p<0,001$). Sabah baş ağrısı olan hastalarda Epworth skoru ($p<0.001$) ve VKI ($p>0.0034$) daha yüksek bulunmuştur. Sabah baş ağrısı olan grupta AHI indeksi, total uyku süresi, aruosal indeksi ve noktürnal desatürasyonu gösteren bulgular açısından anlamlı fark bulunamamış olsa da baş ağrısı olan grupta daha yüksekti. Baş ağrısı olan OSAS hastaları içerisinde sabah baş ağrısı olan hastalarda minimum oksijen satürasyonu daha düşük ($p=0,044$) ve oksijen satürasyonunun %90'ın altında kalma süresi daha yüksek($p=0,028$) çıkmıştır.

Sonuç:
OSAS'lı hastalarda sabah baş ağrısının kadın hastalarda, VKI ve Epworth skoru yüksek olanlar hatalarda daha sık olduğu gözlenmiştir. Minimum oksijen satürasyonunun düşük olması, oksijen satürasyonunun %90'ın altında kaldığı sürenin uzun olması hipoksinin sabah baş ağrısı patofizyolojisinde rol aldığını destekler niteliktedir.

Anahtar Kelimeler: OSAS, polisomnografi, sabah baş ağrısı

EP – 1161 HAREKET BOZUKLUKLARINDA NORMAL BASINÇLI HİDROSEFALİ (NBH) GÖRÜNTÜLEME BELİRTEÇLERİ: PARKİNSON, ESANSİYEL TREMOR, DİSTONI VE PROGRESİF SUPRANÜKLEER PALSİ KARŞILAŞTIRMASI

İNCİ EMEKLİ, BUSE ÇAĞLA ARI, TUĞÇE YAZ, AMİR SALAR NAZARİ, MEHMET BAŞTÜRK, MUSTAFA YAVUZ SAMANCI, TAHSİN ALİ ZIRH, GÜLAY KENANGİL

MEDİPOL ACIBADEM BÖLGE HASTANESİ, PARKİNSON HASTALIĞI VE HAREKET BOZUKLUKLARI MERKEZİ (PARMER), İSTANBUL

Giriş-Amaç:
Normal basınçlı hidrosefali (NBH) için tanımlanmış Evans indeksi artışı, uygunsuz genişlemiş subaraknoid boşluk (DESH) paterni ve daralmış kallozal açı gibi MRG bulgularının, Parkinson ve Parkinson-plus sendromlarıyla ayırıcı tanıda yardımcı olabileceğine dair yayınlar mevcuttur. Bu bağlamda, NBH'a özgü kabul edilen bu görüntüleme belirteçlerinin diğer hareket bozuklukları içinde görülüp görülmediğini araştırmak ve grupları ayırmadaki katkılarını değerlendirmek amaçlandı.

Gereç-Yöntem:
Çalışmada idiyopatik Parkinson hastalığı (İPH), esansiyel tremor (ET), distoni ve progresif supranükleer palsi (PSP) gruplarında Evans indeksi, DESH varlığı ve kallozal açı karşılaştırıldı. Beyin MRG'lerinden Evans indeksi, DESH varlığı ve kallozal açı ölçümleri yapıldı. Gruplar arası karşılaştırmalarda Kruskal–Wallis testi ve uygun durumlarda çoklu karşılaştırmalar uygulandı; kategorik değişkenler için ki-kare/Fisher testleri kullanıldı.

Bulgular:
Çalışmamızda 115 olgu (19 distoni, 43 ET, 43 İPH, 10 PSP) retrospektif olarak incelendi. En uzun hastalık süresine sahip olan distoni grubu aynı zamanda en genç hastalardan oluşmaktaydı ($p<0.001$). DESH bulgusuna hiçbir grupta rastlanmadı. Evans indeksi distoni, ET ve İPH gruplarında benzer seyrederken PSP grubunda daha yüksekti (medyanlar ~0.21–0.23; PSP 0.28; $p<0.001$). Kallozal açı medyan değerleri tüm gruplarda 90° üzerinde olup gruplar arasında farklılık bulunmadı ($p=0.11$), ancak İPH ve PSP'de açılar görece daha dar olma eğilimindeydi.

Sonuç:
Evans indeksi PSP'de anlamlı olarak daha yüksek bulunurken, kallozal açı grupları ayırmada katkı sunmadı. Bulgular, PSP'de Evans indeksinin belirginleşebildiğini, ancak klasik NBH paterninin eşlik etmediğini düşündürmektedir. NBH-benzeri MRG bulgularının Parkinson ve Parkinson-plus sendromlarıyla ilişkisini netleştirmek için daha geniş örneklemli çalışmalar gereklidir.

Anahtar Kelimeler: Hidrosefali, Parkinsonizm, Kallozal açı, DESH, Evans İndeksi

EP – 1166 EPİLEPSİA PARTİALİS CONTİNUA: YETİŞKİN HASTALARDA KLİNİK ÖZELLİKLER VE PROGNOZ

HALUK KESKİN, BURAK SAMET ÇAKIR, NEŞE DERİCİOĞLU

HACETTEPE ÜNİVERSİTESİ, NÖROLOJİ ANA BİLİM DALI, ANKARA

Giriş:
Epilepsia partialis continua (EPC) epilepsinin özel bir formu olarak ilk kez 1894'te tarif edildi. "Bilincin korunduğu, en az 1 saat süren ve lokal olarak sınırlı epileptik aktiviteyi temsil eden, motor ya da duyusal epileptik nöbetlerin sürekli yinelendiği bir durum" olarak tanımlanmaktadır. Prevalansı <1.000.000'dur. Çalışmamızda merkezimizde EPC tanısı ile izlenen hastaların özellikleri retrospektif olarak incelendi.

Yöntem:
2020-2025 arasında Hacettepe Üniversitesi Tıp Fakültesi Yetişkin Hastanesi'ne başvuran, klinik ve/veya elektrofizyolojik olarak EPC tanısı alan hastaların demografik, klinik, görüntüleme, EEG bulguları, tedavileri ve sonlanımları retrospektif olarak incelendi.

Bulgular:
Çalışmaya 17 hasta (12E; yaş: 61.1±18.8 yıl) alındı. Beş hastada tek, 12 hastada birden fazla vücut bölgesi etkilenmişti. Hastaların %76'sında üst, %35'inde alt ekstremite, %30'nda abdominal bölge, %24'nde yüz etkilenmişti. Etyoloji iskemik inme (%30), beyin tümörü (%30), inme ve beyin tümörü birlikteliği olan (%12), ensefalit (%11), prion hastalığı (%5), metilmalonik asidemi (%5) ve belirlenemeyen (%5) şeklindeydi. EEG'de %73 oranında lateralize (%82'si lokalize) bulgu saptandı. Sadece bir hastanın MRG'si normaldi. Hastaların %59'u tanı anında nöbet önleyici tedavi almaktaydı. İzlemde 4 hastada (%24) mortalite gerçekleşti.

Sonuç:
EPC üst ekstremiteler başta olmak üzere farklı vücut bölgelerini tutabilir. Çoğunlukla yapısal beyin lezyonlarıyla ilişkilidir. EEG'de hastaların büyük kısmında lateralize±lokalize bulgular görmek mümkündür. Prognoz altta yatan etyoloji ile ilişkilidir. Çalışmamızın verileri literatürle benzerlik göstermektedir.

Anahtar Kelimeler: Epilepsia Partialis Continua, EPC, Elektroensefalogram

EP – 1168 NADİR BİR ENSEFALİT NEDENİ BATI NİL VİRÜSÜ

EMİNE ÇELİKKAŞ, TUBA CERRAHOĞLU ŞİRİN, GENÇER GENÇ, SERPİL BULUT

SBÜ ŞİŞLİ HAMİDİYE ETFAL EĞİTİM VE ARAŞTIRMA HASTANESİ, NÖROLOJİ KLİNİĞİ, İSTANBUL

Arbovirüs grubundan nöroinvaziv olan Batı Nil (BN) virüsü dünyada geniş coğrafik yayılım gösterir. Sivrisinek ısırması ile geçer. Batı yarımkürede 2003 ve 2012 yıllarında en geniş nöroinvaziv viral enfeksiyon salgınını yapmıştır. BN virüsünü düşündüren klinik bulgular tremor, myoklonus, parkinsonizm ve kas gücü kaybıdır. Myelit, menenjit ve ensefalit gelişebilir. Çoğu ensefalit olan hastalarda fatalite oranı %12-%14 saptanmıştır. Göğüste ve kollarda diffüz eritematöz maküler döküntü görülebilir. Tanı BOS IGM antikorları ve/veya serumda IGM ve IGG antikorların saptanması ile konur. BOS PCR %100 spesifik olmakla birlikte serolojik testlerden daha az duyarlıdır.

Olgumuz 72 yaşında erkek hasta. Zamanla giderek artan tepkilerde azalma, yakınlarını tanımama, anlamsız sesler çıkarma, uykuya meyil olması, söylenenleri anlamama, boş bakma, dengesizlik ve ateş yakınması ile Acil servise başvurdu. Özgeçmişinde koroner arter hastalığı, diyabet ve hipertansiyon mevcuttu. Ateş 38°C ölçüldü. Nörolojik muayensinde bilinç açık ancak kooperasyonu azalmış ve hipofonik konuşma mevcuttu. Kranial MR görüntülemeleri normaldi. BOS incelemesinde protein artışı (48 mg/dl) ve lökosit artışı (35/mm^3) saptandı. BOS menenjit paneli negatifti. Viral ensefalit düşünülen hastaya Asiklovir tedavisi başlandı. Anti-HIV, VDRL-RPR, TPHA, solunum paneli PCR, otoimmun panel, paraneoplastik panel ve tümör markerları negatif saptandı. Batın ve Torax BT normaldi. EEG incelemesinde yaygın biyoelektrik yavaşlama izlendi. BN virüs PCR idrar ve serumda negatif, IFA yöntemi ile serumda BN antikoru IGM ve IGG pozitif saptandı. On dört gün Asiklovir tedavisi sonrası klinik düzelme ile taburcu edildi.

Tartışma:
BN virüsü yaygın coğrafik dağılım göstermesi ve ciddi hastalığa yol açabilmesi nedeni ile toplum sağlığı açısından önemlidir. Viral ensefalit ayırıcı tanısında BN virüsünün de akılda tutulması gerektiğini vurgulamak için olgumuzu sunmaya değer bulduk.

Anahtar Kelimeler: Arbovirüs, Batı Nil Virüs, Ensefalit, Toplum sağlığı

EP – 1169 MULTİPL SKLEROZ TANISI İLE TAKİPLİ MULTİSENTRİK GLIOBLASTOM OLGUSU

GÖRKEM ÇAKIRCALI, SELMA AKSOY

ÇANAKKALE ONSEKİZ MART ÜNİVERSİTESİ, NÖROLOJİ ANA BİLİM DALI, ÇANAKKALE

Giriş:
Glioblastoma (GBM), erişkinlerde en sık görülen primer malign beyin tümörüdür. Multisentrik GBM, birbirinden bağımsız anatomik odaklarda gelişen tümörlerle karakterizedir ve tüm GBM'lerin yaklaşık %2–10'unu oluşturur. Genellikle ileri yaş ve erkek hastalarda görülür. Bu olgu, multiple skleroz (MS) tanılı bir hastada gelişen multisentrik GBM'nin, demiyelinizan plaklarla karışabilecek radyolojik özellikleri nedeniyle sunulmuştur. Amaç:, nekrotik veya halkasal kontrastlanan lezyonların yalnızca demiyelinizan olarak yorumlanmaması gerektiğini vurgulamaktır.

Olgu:
Sekiz yıldır relapsing-remitting MS tanılı, glatiramer asetat kullanan 58 yaşında kadın hasta; sol el parmaklarında uyuşma ve 10 gündür bulanık görme yakınmalarıyla başvurdu. Kontrastlı beyin MRG'de sol temporal lob ve insulada ekspansil kitle lezyonu saptandı. Lezyon; putamen, talamus, frontal-parietal ve oksipital loblara, korpus kallozum spleniumu aracılığıyla karşı hemisfere ve kortikospinal traktus üzerinden ponsa kadar uzanım gösteriyordu. Perfüzyon MRG'de belirgin perfüzyon artışı izlendi. Bulgular multisentrik GBM lehine değerlendirildi ve hasta cerrahi açısından ileri merkeze yönlendirildi.

Tartışma ve Sonuç:
MS ile GBM birlikteliği son derece nadirdir. Yeni gelişen, hızlı büyüyen, nekrotik veya halkasal kontrastlanan lezyonlarda GBM mutlaka akılda tutulmalıdır. Perfüzyon MRG ve spektroskopi ayırıcı tanıda yol gösterici olsa da kesin tanı biyopsi ile konur. MS'li hastalarda bu tür lezyonların demiyelinizan plak olarak değerlendirilmemesi, doğru tanı ve tedavi planlaması açısından kritik önemdedir.

Anahtar Kelimeler: Glioblastoma, Multisentrik, Multiple Skleroz, Perfüzyon MRG, Ayırıcı Tanı

Beyin MRG

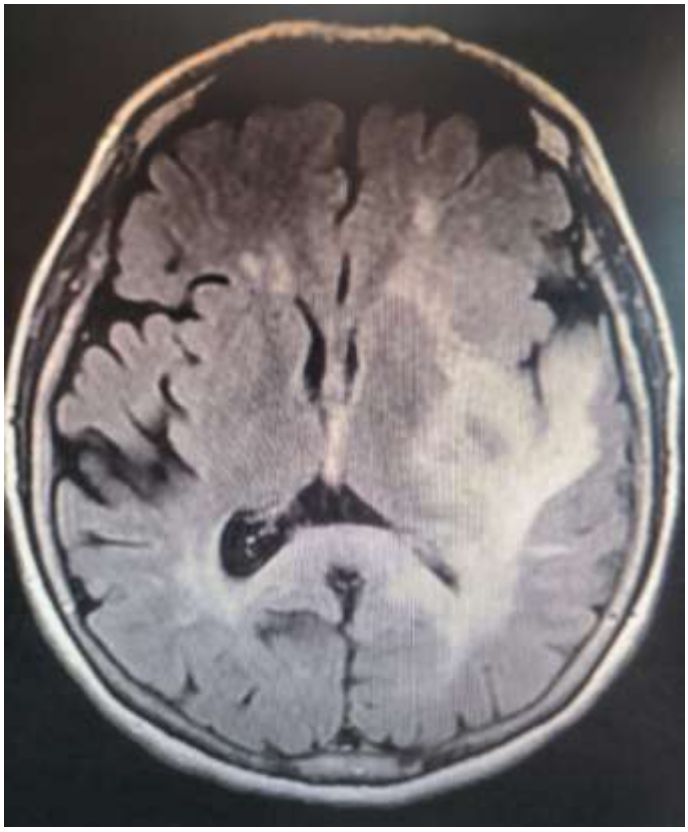

Beyin MRG 2

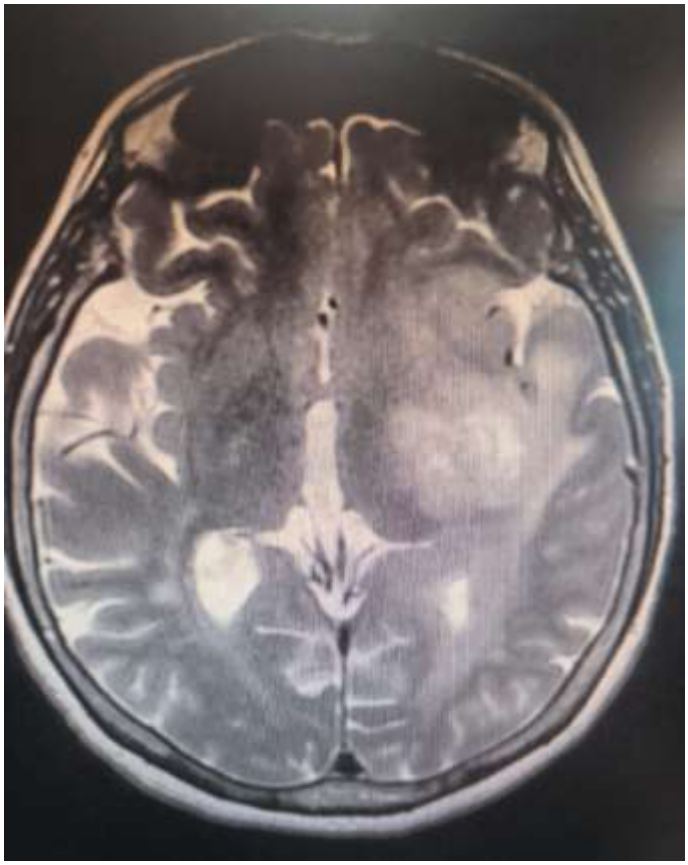

EP – 1176 ATİPİK SEYİRLİ FARİNGEOBRAKİOSERVİKAL VARYANT GUİLLAİN-BARRÉ SENDROMU

ELİFSU KILIÇ, YILDIZHAN ŞENGÜL, İLKNUR GÜÇLÜ ALTUN, ZEHRANUR OPAN

ÇANAKKALE ONSEKİZ MART ÜNİVERSİTESİ, NÖROLOJİ ANA BİLİM DALI, ÇANAKKALE

Giriş:
Guillain-Barré Sendromu (GBS), periferik sinir sisteminin otoimmün kaynaklı akut polinöropatisidir. Klasik formu akut inflamatuar demiyelinizan polinöropati (AIDP) olmakla birlikte, aksonal varyantlar arasında yer alan akut motor aksonal nöropati (AMAN) farklı klinik alt tiplerle seyredebilir. Bu olgu, faringeobrakioservikal varyant özellikleri taşıyan ve aynı zamanda fasiyal dipleji görülen atipik bir AMAN formudur.

Olgu:
50 yaşında erkek, kollarda istemsiz titremeler ve bacaklarda güçsüzlük nedeniyle başvurdu. Başvurusundan bir hafta önce ishal ve üst solunum yolu enfeksiyonu geçirmişti. Nörolojik muayenede bilinç açık, oryante, koopereydi. Fasiyal dipleji mevcuttu, konuşması dizartrikti. Kas gücü üst ekstremitelerde proksimal 4/5, distal 3/5; alt ekstremitelerde 5/5 idi. Derin tendon refleksleri üst ekstremitelerde hipoaktifti. Kollarını kaldırınca belirginleşen tremor benzeri istemsiz hareketler izlendi.

İzleminde yutma güçlüğü ve hipoksemi gelişmesi üzerine entübe edilerek yoğun bakımda plazmaferez (8 seans) ve ardından IVIG tedavisi uygulandı. EMG'de motor aksonal tutulum (AMAN) paterninde bulgular saptandı. Anti-GM1 ve Anti-GD1b antikorları pozitifti.

Tartışma:
Fasiyal dipleji, bulber (dizartri, disfaji) ve brakiyal kas zayıflığı ile seyreden bu tablo faringeobrakioservikal varyant AMAN formunu desteklemektedir. Duyusal liflerin korunmuş olması ve aksonal tutulum paterninin belirginliği tanıyı güçlendirmiştir.

Sonuç:
Enfeksiyonu takiben gelişen, bulber ve üst ekstremite baskın tutulumlu bu olgu, faringeobrakioservikal varyant AMAN formu olarak değerlendirilmiştir. Erken tanı, immün tedaviye hızlı başlanması ve solunum fonksiyonlarının dikkatli izlenmesi prognoz açısından belirleyici olmuştur.

Anahtar Kelimeler: Faringeobrakioservikal, gbs, guillain-barré, aman, dipleji

EP – 1181 OBSTRÜKTİF UYKU APNE SENDROMU HASTALARINDA UYKU KALİTESİNİN OSAS ŞİDDETİ VE CİHAZ KULLANIMI İLE İLİŞKİSİNİN DEĞERLENDİRİLMESİ

NİHAN KAHVECİ ERDEMİR, MERT KARAKAŞ, BENGÜ ALTUNAN, ASUDE ÇOLAKOĞLU

TEKİRDAĞ NAMIK KEMAL ÜNİVERSİTESİ, NÖROLOJİ ANA BİLİM DALI, TEKİRDAĞ

Giriş:
Obstrüktif uyku apne sendromu (OSAS), uyku esnasında tekrarlayan üst solunum yolu obstrüksiyonu epizotları ve beraberinde arteriyel oksijen satürasyonunda azalma ile tanımlanan bir sendromdur. OSAS tanısı için altın standart tanı yöntemi polisomnografidir (PSG). OSAS'ın temel tedavisi pozitif havayolu basınç (PAP) tedavisidir. Çalışmamızda PSG ile OSAS tanısı konulan hastalarda uyku kalitesinin ve hastalık şiddeti ve cihaz kullanımı ile uyku kalitesi ilişkisinin araştırılması amaçlanmıştır.

Gereç ve Yöntem:
Çalışmaya 55 (%91,7)'i erkek ve 5(%8,3)'i kadın, PSG tetkiki ile değerlendirilip Apne Hipopne İndeksi (AHİ) skorlaması sonuçlarına (AHİ ≥5) göre OSAS tanısı almış 60 hasta dahil edildi. Hastalar kimlik bilgileri, demografik bilgiler ve cihaz kullanımını içeren anket formlarına tabi tutuldu, her hastaya Pittsburgh Uyku Kalitesi İndeksi (PUKİ) uygulandı. Elde edilen veriler SPSS 25.0 programıyla analiz edildi. p değeri <0,05 anlamlı kabul edildi.

Bulgular:
Popülasyonun yaş ortalaması 47,1± 7,9(min 25, max 60), OSAS şiddetinin dağılımı; 29 (%48,3)'u ağır (AHİ ≥30), 14 (%23,3)'ü orta(AHİ: 15-29,9) ve 17(%28,3)'si hafif (AHİ: 5–14,9) olarak saptandı, 30 (%50)'u cihaz kullanmaktaydı. Cihaz kullananlarda PUKİ skoru kullanmayanlara göre istatistiksel olarak daha düşüktü. Cihaz kullanımının etkisi, toplam skor üzerinden uyku kalitesi üzerinde anlamlı bulunmuştur(p=0,03). İndeksin öznel uyku kalitesi, uyku bozukluğu ve gündüz işlev bozukluğu alt boyutları değerlendirildiğinde cihaz kullanan hastalarda ortalama değerlerin kullanmayanlara göre daha düşük olduğu tespit edilmiştir ve etkisi anlamlı bulunmuştu (sırası ile p=0,009, p=0,02, p=0,02) (Tablo 1). Cihaz kullanımının ana etkisi uyku kalitesi üzerinde anlamlı bulunmuştur (p=0,021) (Tablo 2).

Sonuç:
OSAS şiddetinden bağımsız olarak cihaz kullanımının uyku kalitesini arttırdığı tespit edilmiştir. İndeksin alt boyutları ayrı ayrı değerlendirildiğinde cihaz kullanımının; öznel uyku kalitesi, uyku bozukluğu ve gündüz işlev bozukluğu üzerine anlamlı olumlu etkilerinin olduğu tespit edilmiştir.

Anahtar Kelimeler: Cihaz, Obstrüktif Uyku Apne Sendromu, Pozitif Havayolu Basıncı, Uyku Kalitesi

Tablo 1. Cihaz kullanımının Pittsburgh Uyku Kalitesi İndeksinin alt boyut ve toplam skorlarına etkisi

Pittsburgh Uyku Kalitesi İndeksi	Cihaz kullanan (n=30)	Cihaz kullanmayan (n=30)	p
Öznel uyku kalitesi	1 ± 0,8	1,5 ± 0,9	0,009
Uyku latansı	0,4 ± 0,9	0,6 ± 1,1	0,3
Uyku süresi	1 ± 0,9	0,9 ± 1	0,4
Alışılmış uyku etkinliği	0,2 ± 0,8	0,4 ± 1	0,4
Uyku bozukluğu	1,1 ± 0,4	1,4 ± 0,5	0,02
Uyku ilacı kullanımı	0,1 ± 0,4	0,2 ± 0,8	0,5
Gündüz işlev bozukluğu	1,1 ± 0,8	1,6 ± 0,9	0,02
Toplam skor	4,8 ± 3,3	6,6 ± 4,1	0,03

Öznel uyku kalitesi, uyku bozukluğu ve gündüz işlev bozukluğu alt boyutları değerlendirildiğinde cihaz kullanan hastalarda ortalama değerlerin kullanmayanlara göre daha düşük olduğu tespit edilmiştir ve etkisi anlamlı bulunmuştur.

Tablo 2. OSAS şiddeti ve cihaz kullanımı etkileşiminin Pittsburgh Uyku Kalitesi İndeksi üzerine etkisi

	Kareler toplamı	SD	K.O.	F	p	Kısmi Eta Kare
Cihaz kullanımı (evet/hayır)	71,819	1	71,819	5,612	0,021	0,094
OSAS şiddeti (ağır/orta/hafif)	38,598	2	19,299	1,508	0,231	0,053
Cihaz kullanımı*OSAS şiddeti	76,933	2	38,466	3,006	0,058	0,100

Cihaz kullanımının ana etkisi uyku kalitesi üzerinde anlamlı bulunmuştur.

EP – 1188 İNTRAKRANİYAL HİPOTANSİYONA BAĞLI GELİŞEN 6. CN PARALİZİSİ

NEHİR ÖZALP, İLTER ÖZCAN, KÜBRA ÖZLEM AYIK, ECE KAVAS, YELİZ ÇİFTÇİ, YILDIZ ARSLAN, BEDİLE İREM TİFTİKÇİOĞLU, BEHİCE BİRCAN

İZMİR BAKIRÇAY ÜNİVERSİTESİ ÇİĞLİ EĞİTİM VE ARAŞTIRMA HASTANESİ, NÖROLOJİ ANABİLİM DALI

Giriş:
İntrakranial hipotansiyon; beyin omurilik sıvısı (BOS) basıncının azalması sonucu gelişen postüral baş ağrısı ile karakterize klinik tablodur. En sık nedeni spontan veya iyatrojenik BOS kaçağıdır. 6. CN paralizisi intrakraniyal hipotansiyona bağlı sinir traksiyonu nedenli gelişen nadir komplikasyonlardan biridir (1, 2, 3).

Olgu:
55 yaş kadın hasta spinal anestezi altında akut apandisit ameliyatı olmuş ve 1 gün sonra gelişen özellikle ayağa kalktığında belirginleşen baş ağrısı ve ardından 5 gün sonra eklenen çift görme yakınmasıyla nöroloji polikliniğine başvurdu.

Nörolojik muayenesinde sol gözde dışa bakış kısıtlılığı ve binoküler bakışta horizontal diplopi mevcuttu. Kontrastlı Beyin MRG'de geç fazda meningeal kontrastlanım görüldü. Hastada spinal anestezi sonrası BOS kaçağı nedenli intrakraniyal hipotansiyon ve buna bağlı gelişen 6. CN paralizisi düşünüldü.

Semptomatik tedaviye rağmen şikayetleri gerilemeyen hastaya algoloji tarafından epidural kan yaması yapıldı.Tedavi sonrası baş ağrısı gerileyen hastanın, bakış kısıtlılığında belirgin düzelme gözlendi.

Tartışma:
İntrakranial hipotansiyon, erken tanı ve tedavi ile tamamen düzelen, ancak gözden kaçarsa ciddi komplikasyonlara yol açabilen bir durumdur (4, 5).

İntrakraniyal hipotansiyona bağlı gelişen nadir komplikasyonlardan biri 6. kraniyal paralizisi olan olgumuzu sunmak istedik.

Anahtar Kelimeler: İntrakraniyal hipotansiyon, 6. CN paralizisi, baş ağrısı

EP – 1197 TİROİD İLİŞKİLİ OFTALMOPATİYE BAĞLI GEÇİCİ NÖROMÜSKÜLER KAVŞAK BOZUKLUĞU MU MYASTENİA GRAVİS Mİ?

BÜŞRA YARSAN, MEHLİKA PANPALLI ATEŞ

ANKARA ETLİK ŞEHİR HASTANESİ

Giriş-Amaç:
Tiroid ilişkili oftalmopati; tiroid oftalmopatisi veya Graves hastalığı olarak da isimlendirilen, sık görülen, otoimmün, inflamatuar bir hastalıktır ve ve oküler Myastenia Gravis (MG) ile birlikte görülebilmektedir. Tek taraflı ve bilateral proptozisin erişkinlerde görülen en sık nedenidir. Ayırıcı tanı, timus patolojisinin eşlik etmesi, göz bulgularının gün içinde fluktasyon göstermesi ve elektrofizyolojik ya da MR görüntüleme kanıtlarının olması ile daha da zorlaşır. Sunumumuzda MG'i destekleyen elektrofizyolojik bulguları ve tiroid oftalmopatisi olan 19 yaşında kadın hasta tartışılmaktadır.

Olgu:
Ankara Etlik Şehir Hastanesi Acil Servise, 19 yaşında kadın hasta diplopi, dalgalanan, asimetrik göz kapağı pitozisi şikayetleriyle başvurdu. Özgeçmişinde özellik bulunmayan haatanın nörolojik muayenesinde sağ gözde içe bakış, sol gözde aşağı-içe bakış kısıtlılığı saptandı. Yapılan repetetif elektronöromiyografisinde (EMG) incelemesi normalken, tek lif EMG'de nöromuskuler kavşakta iletim bozukluğunu destekler nitelikte sonuçlandı. Anti-Asetilkolin reseptör antikoru negatif, tiroid fonksiyon testlerinde bozukluk ve tiroid otoantikorları pozitifti. Kontrastlı kranial ve orbita MR görüntülemelerinde özellikle lateral rectus kasında kontrastlanma izlendi. Hastanın tedavisi endokrinoloji ile birlikte planlandı ve takibi devam etmektedir.

Tartışma ve Yorum:
Tiroid oftalmapati ve Myastenia Gravis oküler semptom be bulgularla tanı karmaşası yaratmaktadır. Çoğunluğunda oftalmopati hafif ve ilerleyici olmasa da hastaların yakın takibi, hastalığın şiddetine ve aktivitesine göre uygun tedavinin doğru zamanda uygulanması önem taşımaktadır. Myastenia Gravis çoğu hastada, ekstraoküler kasların tutulumuyla başlar ve pitozis, binoküler diplopi gibi semptomlarla kendini gösterir. Ancak tiroid oftalmopatisinde benzer olarak, nöromüsküler sinapstaki tiroid hormonlarının etkisi nedeniyle geçici nöromüsküler kavşak tutulumu olabilir. Ayırıcı tanıda akılda tutulması gerekmekle birlikte iki hastalığın beraber görüldüğü vakalar da bildirilmiştir.

Anahtar Kelimeler: Myastenia Gravis, Nöromusküler kavşak, Tiroid oftalmopati

EP – 1198 MS VE RA BİRLİKTELİĞİ: BİR OLGU NEDENİYLE MS'DE OTOİMMÜN KOMORBİDİTE

RANA ZEYNALOVA, TAYLAN PEKÖZ, MELTEM DEMİRKIRAN

ÇUKUROVA ÜNİVERSİTESİ TIP FAKÜLTESİ, BALCALI HASTANESİ, NÖROLOJİ ANABİLİM DALI, ADANA

Giriş:
Multipl skleroz (MS) merkezi sinir sistemini etkileyen kronik inflamatuar, nörodejeneratif otoimmün bir hastalıktır. Bu hastalıkta otoimmün komorbidite zaman zaman karşılaştığımız bir durumdur. Örneğin, Tip 1 diabetes mellitus (DM), üveit, inflamatuar barsak hastalıkları, psöryazis, romatoid artrit (RA) gibi hastalıklar eşlik ederse tedavi planlamasının dikkatli yapılması gerekir.

Amaç:
MS ve RA birlikteliği olan bir olgu nedeniyle MS'de otoimmün komorbiditede tedavi yönetimini tartışmak amaçlanmıştır.

Olgu Sunumu:
46 yaşında kadın hasta 19 yıl önce doğum sonrası başlayan kol ve bacaklarda uyuşma nedeniyle başvurduğu dış merkezde yapılan tetkikler sonucu MS tanısı almış. Bu merkezde interferon beta 1b günaşırı subkutan tedavi başlanmış. 2021 yılında yeni bir atak geçirmesi ve MR progresyonu nedeniyle ocrelizumab tedavisine geçilmiş. 2023 yılında kilo kaybı, eklem ağrıları, ateş yakınmaları ile yapılan tetkikler sonucunda RA tanısı almış. Tedavisine metotraksat eklenen hastada sık infeksiyonlar ve pnömoni gelişimi nedeniyle bu tedavi kesilmiş, bir süre RA açısından ilaçsız izlenmiş. MS nedeniyle stabil olan ve halen ocrelizumab almakta olan hasta, RA alevlenmesi olunca sulfasalazin ve leflunamid başlanması açısından tarafımıza konsülte edilmiştir. Bu olgu nedeniyle MS ve otoimmün komorbidite olan olgularda tedavi seçenekleri tartışılmıştır.

Sonuç:
MS ve diğer otoimmun hastalıkların birlikteliği, klinik yönetimde dikkat gerektiren bir durumdur. Bu olgu, immünmodülatör tedavilerde enfeksiyon riskinin ve ilaç etkileşimlerinin önemle değerlendirilmesi gerektiğini ortaya koymaktadır. Bu durumda multidisipliner yaklaşım kişiselleştirilmiş tedavi planları açısından kritik öneme sahiptir.

Anahtar Kelimeler: Multipl Skleroz, Romatoid Artrit, ocrelizumab, leflunamid, sulfasalazin

MS hastası MR

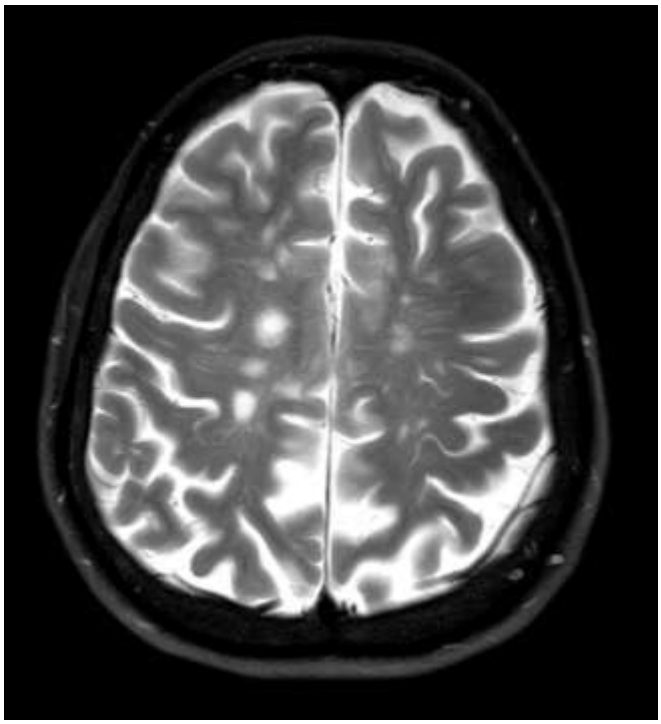

Hastanın kontrastlı serebral MR görüntüsü

MS hastası MR



Hastanın kontrastlı serebral ve servikal MR görüntüsü

EP – 1201 "GENÇ YAŞTA TEKRARLAYAN İSKEMİK İNME İLE PREZENTE OLAN VE TAKİPLERİNDE SİSTEMİK LUPUS ERİTEMATOZUS TANISI ALAN OLGU"

MİRAY GÖKGÖZ, MUHAMMED BURAK SAZ, BERFİN İLAYDA KICIROĞLU, ELİF HAZAL ERSOY, ŞULE AYDIN TÜRKOĞLU

ABANT İZZET BAYSAL ÜNİVERSİTESİ, NÖROLOJİ ANA BİLİM DALI, BOLU

34 yaş kadın hasta, sağ tarafta uyuşma şikayeti ile tarafımıza başvuruyor. Daha önce 3 kez geçirilmiş SVO öyküsü bulunan (12 sene önce, 3 sene önce ve 2 hafta önce) hasta. Hastanın son SVO ES replasmanı sonrası gelişmiş.

Bilinen rutin diyaliz hastası MTHFR677 ve MTHFR1298 heterozigot mutasyonu mevcut. NM: Bilinç açık, koopere, oryante. Pupiller izokorik, IR++/++. Konuşma dizartrik. Anlama olağan. Sağ üst ve alt ekstremitelerde früst parezi mevcut. Sol taraflı kas gücü defisiti yok. TCR: E/E
Mr diffüzyon: Solda lateral ventrikül komşuluğunda milimetrik parlama? (kronik iskemik gliotik) harici akut patoloji görülmedi.
Beyin BT: Akut patoloji görülmedi.
Ekg: SR, mRS: 2. Enoksaparin 0,6 IU SC 1*1 kullanıiyor. (antikoagülan dozda)
DSA (vaskülit?) ve LP planlanarak interne edildi.
Kardiyak bakısında MİNİMAL PFO saptandı, geçiş saptanmadi. LA: 4.7
Takiplerinde pansitopenisi gelişsen hastaya DSA ve LP yapılmadı. Hematoloji ve romatolojiye danışıldı. Lupus? CMV ? AFAS? açısından tetkikleri istendi. Pulse tedavisi başlandi. Takiplerinde viral pnömoni? lupus pnömonitisi? gelişti.
ANA (+++) Homojen, C3 C4 Düşük, Anti Beta 2 Gp1 Ve Anti Kardiyolipin IgM Pozitif. Pansitopenisi gelişti. 2022'de Böbrek Bx sonucu total glomeruloskleroz olarak raporlanmış. 2023 de 5 Gr/Gün proteinürisi var. ANCA Negatif. SLE+ AFAS olarak kabul edildi. Pansitopenisi Lupusa Bağlandı. KBY sinin olası sebebi olarak Lupus Nefriti düşünüldü.

Romatoloji tarafından Rituksimab 2-6 şubat 2025'de ilk kür birinci doz 1000 mg olarak verildi.

Etyolojiye yönelik tedavi başlandıktan sonraki izlem döneminde yeni iskemik inme atağı saptanmadı.

Anahtar Kelimeler: Lupus, Genç Yaş Rekürren İnme, Lupus Nefriti, Lupus Pnömonitisi, Vaskülit

EP – 1202 KLİNİK DÖNEM TIP ÖĞRENCİLERİNİN DEMANS HAKKINDAKİ FARKINDALIK VE BİLGİ DÜZEYLERİ: TÜRKİYE'DEN VERİLER

YAREN CANPOLAT, HATUN NİSA ARBAĞ, MÜCAHİT ŞENER, DİDEM ÖZ, GÖRSEV YENER

DOKUZ EYLÜL ÜNİVERSİTESİ TIP FAKÜLTESİ

Amaç:
Demansın prevalansı giderek artmaktadır ve bu durum toplum sağlığı açısından önemli yük oluşturmaktadır. Dolayısıyla klinik dönemdeki tıp öğrencilerinin demans konusunda yeterli bilgi ve farkındalığa sahip olmaları önemlidir. Çalışmamızın amacı, Türkiye'de klinik dönemdeki tıp öğrencilerinin demans hakkındaki bilgi düzeylerini ve farkındalıklarını değerlendirmektir.

Materyal-Metod:
Bu çalışma, Türkiye'deki tıp fakültelerinde öğrenim gören 4., 5. ve 6. sınıf öğrencilerini kapsayan kesitsel bir araştırmanın ön çalışmasıdır. Çetinkaya vd. (2020) tarafından Türkçeye uyarlanıp güvenilirliği sağlanan Demans Tutum Ölçeği (DAS) elektronik ortamda katılımcılara uygulanacaktır. İstatistiksel analizler SPSS programıyla yapılacaktır. Grup karşılaştırmalarında normal dağılıma uygun verilerde bağımsız örneklem t-testi, normal dağılıma uymayan verilerde Mann-Whitney U testi, kategorik değişkenler arasındaki ilişkilerde ki-kare testi, sürekli değişkenler arasındaki korelasyonlarda Pearson testi uygulanacaktır.

Bulgular:
Pilot çalışma 100 katılımcıyla gerçekleştirilmiş, katılımcıların %16'sının ailesinde demans öyküsü belirtilmiştir. Katılımcıların %76'sı demans hakkında bilgi sahibi değildir. %59'u demansın bulaşıcı olabileceğini, %40'ı demans ile Alzheimer hastalığının aynı olduğunu, %55'i demansın yalnızca 65 yaş üzerindeki bireylerde görüldüğünü, %54'ü demansın ailesel olduğunu ve %64'ü demansın ilaçla tamamen tedavi edilebileceğini düşünmektedir. Bu pilot çalışmanın bulgularının ardından esas çalışmaya geçilmiş olup veri toplama süreci devam etmektedir.

Sonuç:
Pilot çalışmanın bulguları, tıp fakültesi öğrencilerinin demans konusunda yetersiz bilgiye sahip olduğunu, bazı yanlış inanışların yaygın olduğunu göstermektedir. Bu durum geleceğin hekimlerinin erken tanı ve doğru yaklaşımda eksiklik yaşayabileceğini düşündürmektedir. Demans farkındalığını artıracak eğitimin müfredata entegre edilip uygulamalarla desteklenmesi yeni mezun hekimlerin demanslı bireylere daha bilinçli ve etkin şekilde yaklaşmasını sağlayacaktır. Bu bulgular esas çalışmaya zemin oluşturmuş olup daha geniş örneklemle yürütülen araştırmamızın bilgi, tutum ve davranış farklılıklarını ortaya koyması beklenmektedir.

Anahtar Kelimeler: Demans farkındalığı, Klinik dönem tıp öğrencileri, Türkiye

EP – 1203 BULBER TUTULUMLU NÖROLOJİK HASTALIK BENZERİ KLİNİK TABLOYLA BAŞVURAN BOTULINUM ZEHİRLENMESİ VAKASI

BORAN CAN GÜNER, SELMA AKSOY, HACER BAHŞİ, TALHA BERKER YOLDAŞ, ELİF SÜMEYYE AKYÜZ, İSMAİL TOKLU, ZİYACAN TOYAR, ŞEREF FURKAN DURĞUT

ÇANAKKALE ON SEKİZ MART ÜNİVERSİTESİ HASTANESİ NÖROLOJİ ANABİLİM DALI

Amaç:
Botulizm, C. botulinum tarafından üretilen nörotoksinlerin neden olduğu nadir ve mortal bir hastalıktır. Genellikle saatler içerisinde başlayan, simetrik desendan zayıflık ve bilateral kranyal nöropatiden oluşur. Başlıca semptomlar; bulanık görme, diplopi, nistagmus, pitozis, disfaji, disartri ve fasial sinirlerin etkilendiği bulber tutulum tablosundan oluşur. Beyin sapı lezyonları, Miller-Fisher Sendromu, Myastenia Gravis gibi bulber tutulumla seyreden nörolojik hastalıklar ayırıcı tanıda yer almaktadır. Çift görme ve dengesizlik yakınmalarıyla acil servise başvuran hastayı; beyin sapı lezyonları açısından değerlendirdikten sonra öyküde gıda teması öğrenilmesi ve muhtemel botulizm tanısı alması üzerine botulizme olan farkındalığı arttırmak ve ayrıcı tanıda önemini vurgulamak açısından sunmayı amaçladık.

Materyal ve Metod:
37 yaş erkek hasta, başvurudan yaklaşık 18 saat önce başlayan çift görme ve denge kaybı yakınmalarıyla acil servise başvurdu. Bilinen hastalığı, ilaç kullanımı olmayan hastanın muayenesinde; sağ pupil sola göre midriyatik, sağ gözde içe bakışta kısıtlılık, sol gözde dışa bakışta nistagmus ve taraf seçmeyen ataksi mevcuttu. Babinski sağda pozitif solda negatif yanıtlıydı. Görüntülemelerinde nöropatoloji saptanmadı. Hasta İNO ve ataksi etyolojisi araştırmak üzere yatırıldı. Yatışının 6. saatinde disfaji ve disartri gelişen hastanın muayenesinde sağ gözde total oftalmoparezi, sol gözde dışa bakış kısıtlılığı saptandı. BOSta; protein yüksekliği (484) mevcuttu, hücre saptanmadı. 2 seans plazmaferez uygulandı. Sinir ileti çalışması. Repetetif ileti çalışması ve iğne Emg normal gözlendi. Anamnez derinleştirildiğinde önceki günlerde bulantı-kusma ve ishali olduğu yaklaşık 5 gün önce ev yapımı konserve yediği ve tadının bozuk olduğu öğrenildi. Botulinum Antitoksini uygulandı. Hasta takiplerinde entübe edildi.

Tartışma ve Sonuç:
Botulizm nadir görülmekle birlikte erken farkındalık gerektiren, mortal seyirli bir hastalıktır. Başlangıçta bulber tutulum ve kranyal sinir paralizileri ile seyretmesi bulber tutulumlu hastalıklarla karışabilir. Sunduğumuz olguda olduğu gibi gastrointestinal semptomlar ve ev yapımı konserve öyküsü tanıya giden en önemli unsurlardandır. Antitoksin tedavisi mevcut nörolojik defisiti geri çevirmese de ilerlemenin durdurulmasında etkilidir.

Anahtar Kelimeler: Antitoksin, Botulizm, Bulber Tutulum, Konserve

EP – 1205 KOGNİTİF GERİLEMENİN GÖRÜNTÜLEME BELİRTEÇLERİ: ALZHEİMER VE HAFİF KOGNİTİF BOZUKLUKTA MRG ATROFİ SKORLARININ MMSE İLE KORELASYONU

ÖZGÜL OCAK, AHMET BAŞKAN

ÇANAKKALE ON SEKİZ MART ÜNİVERSİTESİ HASTANESİ NÖROLOJİ ANABİLİM DALI

Amaç:
Alzheimer hastalığı (AH) ve hafif kognitif bozukluk (HKB), bilişsel yıkımın süreklilik gösteren bir spektrumunu temsil eder. Bu çalışmada, Mini Mental Durum Testi (MMSE) ile manyetik rezonans görüntülemede (MRG) kullanılan görsel atrofi skorları (GCA, MTA, Koedam, Fazekas) arasındaki ilişki değerlendirildi.

Gereç-Yöntem:
Toplam 83 hasta (AH=45, HKB=38) çalışmaya alındı. Tüm katılımcılara MMSE uygulandı; serum D vitamini, B12 ve TSH düzeyleri ölçüldü. MRG'de Scheltens MTA (0–4), GCA (0–3), Koedam posterior atrofi (0–3) ve Fazekas(0-3) WMH skorları incelendi. İstatistiksel analizlerde t-testi, Ki-kare ve Kruskal-Wallis yöntemleri kullanıldı ($p<0,05$).

Bulgular:
MMSE ortalaması AH grubunda 20,1±3,5, HKB grubunda 25,7±2,1'di ($p<0,001$). GCA skorları gruplar arasında anlamlı farklılık gösterdi ($p=0,03$) ve skor 3 olan olguların büyük çoğunluğu AH grubundaydı. MMSE ile en güçlü ters korelasyon GCA ile saptandı ($p=0,012$). MTA skorları AH lehine daha yüksek olmakla birlikte MMSE ile anlamlı ilişki göstermedi. Koedam ve Fazekas skorlarının bilişsel düzeyle bağlantısı saptanmadı. D vitamini, B12 ve TSH düzeyleri iki grup arasında anlamlı fark oluşturmadı.

Sonuç:
Global kortikal atrofi (GCA), kognitif gerilemenin derecesini öngörmede anlamlı ve klinik olarak yararlı bir görüntüleme belirtecidir. MTA, posterior atrofi ve Fazekas skorları destekleyici olsa da en belirgin ilişki GCA üzerinden izlenmiştir. Klinik değerlendirme ve MRG tabanlı görsel skorlamaların birlikte kullanılması, AH ve HKB ayrımında tanısal değeri artırabilir.

Anahtar Kelimeler: Alzheimer Hastalığı, Mini Mental Durum Testi, MRG Atrofi Skorları

EP – 1207 OBSESİF-KOMPULSİF BELİRTİLERLE BAŞLAYAN ANTİ-MA2 POZİTİF LİMBİK ENSEFALİT: NADİR BİR KLİNİK SUNUM

YILDIZHAN ŞENGÜL, HACER BAHŞİ, EKİN GÜMÜŞ

ÇANAKKALE ON SEKİZ MART ÜNİVERSİTESİ, NÖROLOJİ, ÇANAKKALE

Giriş:
Anti-Ma2 (PNMA2) pozitif limbik ensefalit, sıklıkla genç erkeklerde görülen ve testiküler tümörlerle ilişkili olabilen, limbik sistem, diensefalon ve beyin sapı tutulumuyla seyreden nadir bir otoimmün ensefalittir. Klinik tablo çoğunlukla bellek kaybı, nöbet ve davranış değişiklikleri ile başlarken; psikiyatrik belirtiler tabloya eşlik edebilir. Ancak obsesif-kompulsif semptomların hastalığın ilk bulgusu olması oldukça nadirdir. Literatürde, Scheid ve arkadaşları (2003) tarafından Anti-Ma2 antikoru pozitif bir olguda obsesif-kompulsif belirtilerin başlangıç semptomu olarak raporlandığı dikkat çekicidir.

Olgu:
Elli beş yaşında kadın hastanın özgeçmişinde, bir yakınını kaybettikten sonra başka bir şehirde psikiyatri kliniğine temizlik ve düzen obsesyonları nedeniyle başvurduğu ve obsesif-kompulsif bozukluk tanısıyla izlem altında tutulduğu öğrenildi. Yaklaşık altı ay sonra gelişen dizartri, dengesizlik ve sağ alt ekstremitede istemsiz kasılmalar nedeniyle tarafımızca nörolojik değerlendirmeye alındı. Kraniyal MRG'de bilateral hipokampal T2-FLAIR hiperintensiteler, BOS'ta protein yüksekliği ve serumda Anti-Ma2 (+++) antikor pozitifliği saptandı. Başlangıç tedavisi olarak IVIG ve pulse kortikosteroid uygulanmış, klinik yanıtsızlık üzerine plazmaferez ve rituksimab başlanmıştır. Paraneoplastik taramalar negatif bulunmuştur.

Sonuç:
Bu olgu, Anti-Ma2 pozitif limbik ensefalitin obsesif-kompulsif belirtilerle başlayabileceğini gösteren nadir ancak klinik açıdan anlamlı bir örnektir. Scheid ve ark. (2003) tarafından bildirilen benzer olgu ile birlikte değerlendirildiğinde, tedaviye dirençli veya atipik psikiyatrik tablolarda otoimmün ensefalit olasılığı göz önünde bulundurulmalıdır. Erken tanı, immünmodülatör tedavi ve multidisipliner yaklaşım bu tür olgularda yaşamsal önem taşımaktadır.

Anahtar Kelimeler: Limbik ensefalit, Anti-Ma2, Obsesif-Kompulsif Belirti

TEDAVİDEN ÖNCE

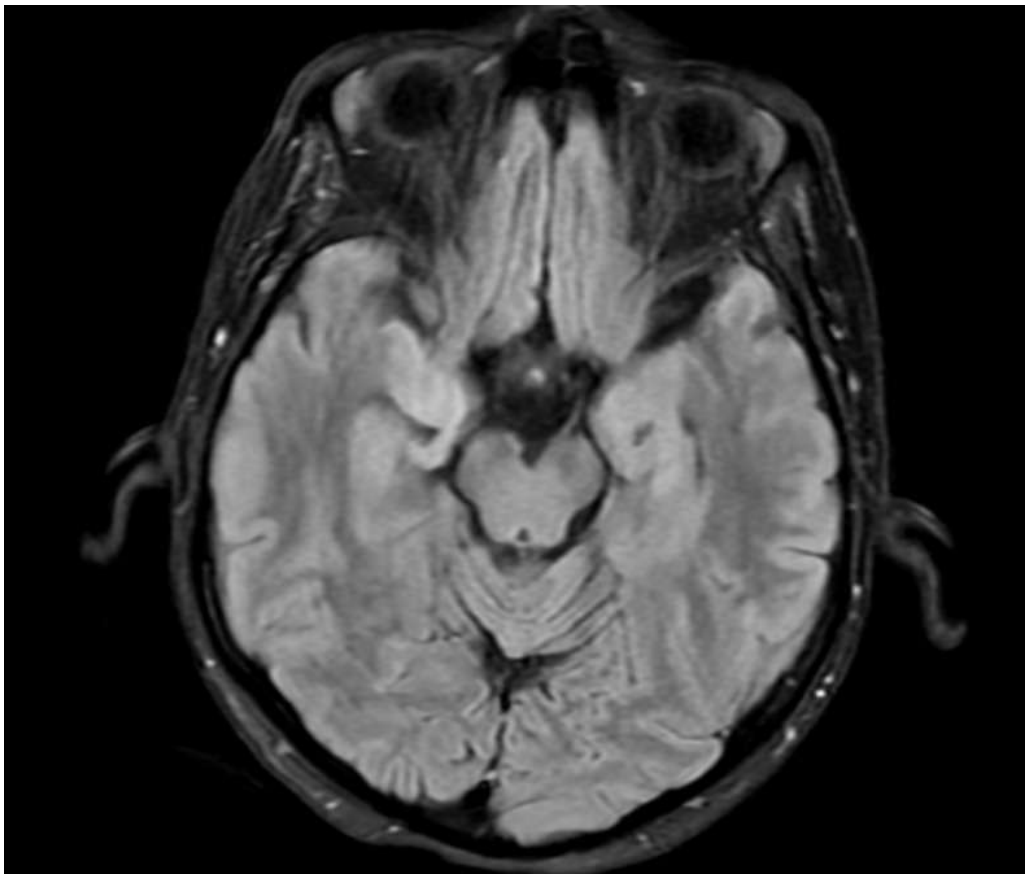

TEDAVİDEN SONRA

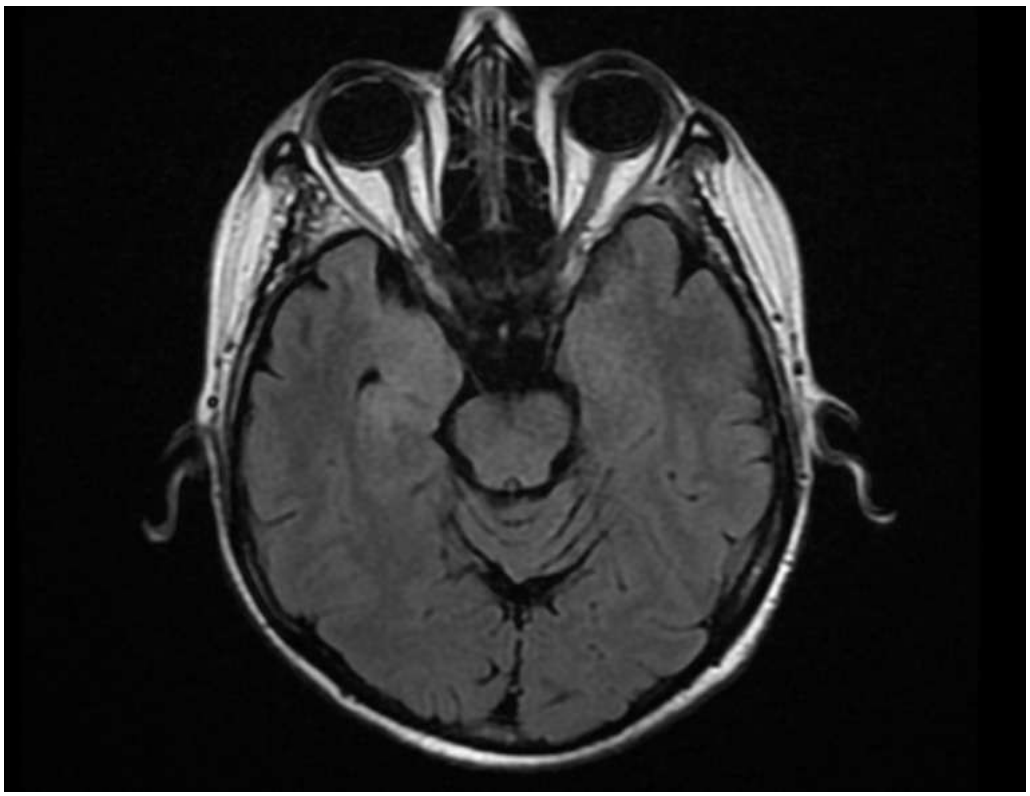

EP – 1208 KRONİK MİGREN HASTALARINDA BOTULİNUM TOKSİN TEDAVİSİNİN BAŞ AĞRISI YÜKÜ VE YAŞAM KALİTESİ ÜZERİNE ETKİLERİ

ASUDE ÇOLAKOĞLU, NİHAN KAHVECİ ERDEMİR, ASLI AKSOY GÜNDOĞDU

TEKİRDAĞ NAMIK KEMAL ÜNİVERSİTESİ, NÖROLOJİ ANA BİLİM DALI, TEKİRDAĞ

Giriş:
Migren hastaları, sık ve şiddetli ataklar nedeniyle günlük yaşam aktivitelerinde belirgin kısıtlanma yaşarlar. Baş ağrısının hastalar üzerindeki yükünü ve tedaviye yanıtını değerlendirmek için çeşitli ölçekler kullanılmaktadır. Bu çalışmada, botulinum toksin enjeksiyonu yapılan hastalarda tedavi sonrası baş ağrısı yükü ve yaşam kalitesindeki değişimleri MIDAS (Migren Özürlülük Değerlendirme Ölçeği), HIT-6 (Baş Ağrısı Etki Testi-6) ve MSQ (Migraine Specific Quality of Life Questionnaire) Version 2.1 ölçekleri ile değerlendirmeyi amaçladık.

Gereç ve Yöntem:
Kliniğimizde botulinum toksin tip A uygulanan kronik migren tanılı 22'si kadın (%95,7), 1'i erkek (%4,3) toplam 23 hasta çalışmaya dahil edildi. Tedavi öncesindeki ve uygulamadan yaklaşık 12 hafta sonrasındaki özürlülük düzeyleri MIDAS ölçeğiyle belirlendi. Baş ağrısının günlük yaşama etkisini ölçmek için HIT-6 uygulandı. Migrene bağlı yaşam kalitesini değerlendirmek amacıyla MSQ v2.1 uygulandı. Tedavi öncesi ve sonrası MIDAS skorlarının karşılaştırılmasında eşleştirilmiş t-testi kullanıldı. MIDAS'daki değişimle diğer ölçekler arasındaki ilişkiler Pearson korelasyon testiyle incelendi. $p<0,05$ anlamlı kabul edildi.

Bulgular:
Tedavi öncesi 3 aylık dönemde hastaların MIDAS ortalaması 96,0±34,5; tedavi sonrası MIDAS ortalaması 32,3±21,7 idi. MIDAS ortalama yaklaşık 96'dan 32'ye düşerek ortalama 63,7 puanlık azalma sağlandı. Bu düşüş istatistiksel olarak son derece anlamlı bulundu ($p < 0.0001$).

HIT-6 ortalaması 62,9±8,4 bulundu. Ortalamanın >60 olması, hastaların genelinde baş ağrısının yaşamlarını ciddi etkilediğini gösterdi.

MSQ toplam skoru 42,7±4,6 olarak hesaplandı. Düşük MSQ skorunun daha iyi yaşam kalitesine işaret ettiği göz önüne alındığında, tedavinin migrenin yaşam kalitesi üzerindeki etkisini minimale indirdiği söylenebilir.

Sonuç:
Botulinum toksin tedavisi, baş ağrısı yükünü belirgin azaltmakta ve yaşam kalitesine olumlu katkılar sunmaktadır. Bu da migren hastalarının günlük yaşantılarına daha az engelle devam edebilmelerini sağlamaktadır.

Anahtar Kelimeler: Baş ağrısı yükü, botulinum, enjeksiyon, migren, yaşam kalitesi

EP – 1209 FONKSİYONEL DİSOSİYATİF NÖBETLER: EPİLEPTİK NÖBETLER EŞLİK ETTİĞİNDE TABLO DEĞİŞİR Mİ?

ANIL CEM GÜL, BEDİRHAN GEZER, NEŞE DERİCİOĞLU

HACETTEPE ÜNİVERSİTESİ TIP FAKÜLTESİ NÖROLOJİ A.B.D.

Giriş:
Epilepsi (E) ve fonksiyonel/dissosiyatif nöbet (FDN) birlikteliği literatürde hasta seçimi ve merkeze göre %5-%50 arasında değişmektedir. Tanısal güçlük nedeniyle hastaların hem tedavi düzenlemesi zor hem de prognoz olumsuz olmaktadır. Bu hasta popülasyonlarında psikiyatrik rahatsızlıklar daha yüksek oranlarda görülmektedir. Bu araştırmayla merkezimizde izole FDN veya FDN+E ile izlenen hasta gruplarındaki farkları ve prognozları incelemek amaçlanmıştır.

Metod:
Hacettepe Üniversitesi epilepsi polikliniğinde 2021-2025 yılları arasında FDN veya FDN+E tanılarıyla takipli yetişkin hastaların klinik verileri retrospektif olarak hastane veri tabanından tarandı. Gruplarda demografik veriler, nöbet başlangıç yaşı ve nöbet süresi, kullanılan ilaçlar, MRG bulguları, prognozları not edildi.

Bulgular:
Çalışmamıza toplam 36 hasta dahil edildi. FDN'de 13 hasta (12K; yaş:36.2±10.4) bulunmaktaydı. Nöbet başlangıç yaşı 26.2±13.1, nöbetlerin süresi 10.1±8.4 yıl idi. Üç hastanın (%23) MRG'sinde patolojik bulguya rastlanmıştı. Altı hasta ilaçsızdı (%46); 6 hasta 1 ve bir hasta 2 nöbet önleyici ilaç (NÖİ) almaktaydı. Dört hasta (%31) psikiyatrik ilaç kullanmaktaydı. Üç hasta Nöroloji, 2 hasta (%15) Psikiyatri'ye düzenli kontrole gitmekteydi. Yedi hastanın (%54) atakları devam etmekteydi. FDN+E'de 23 hasta (14K; yaş:39.4±9.2) vardı. Nöbet başlangıç yaşı 16.2±9.8, nöbetlerin süresi 23.4±13.2 yıl idi. On hastanın (%43) MRG'sinde patolojik bulguya rastlanmıştı. Bir hasta ilaçsızdı (%4); 8 hasta 1 ve on dört hasta en az 2 NÖİ almaktaydı. On hasta (%44) psikiyatrik ilaç kullanmaktaydı. On sekiz hasta Nöroloji, 14 hasta (%61) Psikiyatri'ye düzenli kontrole gitmekteydi. On sekiz hastanın (%78) atakları devam etmekteydi.

Sonuç:
FDN ve FDN+E grupları arasında bazı klinik ve prognostik farklılıklar bulunmaktadır. Her iki grupta da altta yatan psiko-dinamik süreçlerin ayrıntılı incelenmesi patofizyolojik mekanizmalara ışık tutabilir.

Anahtar Kelimeler: Fonksiyonel, Dissosiyatif, Epilepsi, Nöbet

EP – 1211 SQUAMÖZ HÜCRELİ KARSİNOMA SEKONDER PERİNÖRAL YAYILIMLA ORTAYA ÇIKAN, TOLOSA-HUNT SENDROMU VE KAROTİKOKAVERNÖZ FİSTÜLÜ TAKLİT EDEN MULTİPL KRANİAL NÖROPATİ OLGUSU

SİNEM YORGANCI, GÖKÇE ZEYTİN DEMİRAL, HAYRİ DEMİRBAŞ

AFYONKARAHİSAR SAĞLIK BİLİMLERİ ÜNİVERSİTESİ, NÖROLOJİ ANA BİLİM DALI, AFYONKARAHİSAR

Giriş:
Skuamöz hücreli karsinom (SCC), vakaların %90'ından fazlasını oluşturan en yaygın baş ve boyun kanseridir. Baş boyun bölgesindeki perinöral tümör yayılımı (PNTS) vakalarının çoğundan sorumludur. SCC PNTS doğrudan veya birleşik tümör uzantısı olarak görülür. Nazal alar SCC nadiren perinöral yayılım gösterebilir ve bu durum kranial sinir tutulumu ile atipik nörolojik semptomlara yol açabilir, morbiditenin önemli bir nedenidir. Bu olgu tanısal farkındalığı artırmayı ve erken müdahale sürecine katkı sağlamayı amaçlamaktadır.

Olgu:
61 yaşında erkek hasta, 2 ay önce başlayan sağ göz kapağında düşüklük ve çift görme şikayetleri ile başvurdu. Sağ 3. ve 6. kranial sinir paralizisi, sağ pupil midriyatikliği ve ışık refleksi kaybı saptandı. Üç ay önce nazal alar SCC nedeniyle cerrahi girişim öyküsü bulunuyordu. Yapılan kontrastlı beyin MR ve anjiografi tetkiklerinde sağ kavernöz sinüste asimetrik kontrastlanma tespit edildi. Tolosa-Hunt sendromu ön tanısıyla yüksek doz steroid tedavisi uygulandı. Baş ağrısında azalma ve pitozisde kısmi düzelme sonrası taburcu edilen hasta kontrole geldiğinde pitozis kötüleşmiş, ekzoftalmi ve konjunktival reaksiyonlar gelişmişti. Tekrarlanan MR'da KKF şüphesi olması üzerine yapılan iki dijital subtraksiyon anjiyografi sonucunda vasküler patoloji saptanmadı. Klinik ve radyolojik değerlendirmede perinöral yayılım bulguları ortaya koyuldu, kulak burun boğaz ve radyasyon onkolojisince takip ve tedavisi düzenlendi. Takipleri devam etmektedir.

Sonuç:
Nazal alar SCC'ye sekonder perinöral yayılım, kranial sinir tutulumuyla Tolosa-Hunt sendromu ve KKF'yi taklit eden atipik nörolojik tablo oluşturabilir. Steroide yanıt vermeyen bu klinikte erken tanı için multidisipliner yaklaşım ve ileri görüntüleme önemlidir. Deneyimli merkezlerde biyopsi ve kapsamlı değerlendirme gereklidir.

Anahtar Kelimeler: Squamöz hücreli karsinom, kortikosteroid, perinöral yayılım

EP – 1218 İDİYOPATİK PARKİNSON HASTALIĞINDA AŞIRI AKILLI TELEFON KULLANIMI

MÜGE KUŞOĞLU, BANU ÖZEN BARUT

KARTAL DR. LÜTFİ KIRDAR ŞEHİR HASTANESİ, NÖROLOJİ ANA BİLİM DALI, İSTANBUL

Giriş:
Dürtü kontrol bozuklukları (DKB), Parkinson hastalığının (PH) sık görülen komplikasyonları arasında olup patolojik kumar oynama, hiperseksüalite, kompulsif yeme ve alışveriş davranışlarını içerir. Son yıllarda teknolojinin aşırı kullanımı, özellikle akıllı telefon bağımlılığı, dürtüsellik ile ilişkili yeni bir davranış biçimi olarak dikkat çekmektedir. Bu çalışmada idiyopatik PH'de aşırı akıllı telefon kullanımı ile dürtüsellik arasındaki ilişki araştırılmıştır.

Yöntem:
Çalışmaya, 60 yaş altı 45 idiyopatik PH hastası ve yaş-cinsiyet açısından benzer 43 sağlıklı kontrol dahil edilmiştir. Akıllı telefon kullanımı 'Akıllı Telefon Bağımlılığı Ölçeği' (SAS) ile, dürtüsel-kompulsif davranışlar ise 'Questionnaire for Impulsive-Compulsive Disorders in Parkinson's Disease' (QUIP-RS) ile değerlendirilmiştir. Ayrıca Mini Mental Test, Beck Depresyon (BDÖ) ve Anksiyete (BAÖ) ölçekleri, PDQ-8 ve UPDRS motor ve nonmotor bölümleri uygulanmıştır. SAS puanları ile klinik değişkenler arasındaki korelasyonlar analiz edilmiştir.

Bulgular:
Hasta ve kontrol grupları demografik olarak benzerdi. SAS skorları kontrol grubunda anlamlı olarak daha yüksekti ($p<0,01$). Hasta grubunda SAS skorları QUIP-RS, BDÖ ve BAÖ ile pozitif korelasyon gösterdi ($p<0,05$). Regresyon analizinde SAS ile en güçlü ilişkili değişken BDÖ idi. SAS'ın 'Olumlu Beklenti' alt boyutu QUIP-RS ile en belirgin korelasyonu gösterdi.

Sonuç:
PH'de aşırı akıllı telefon kullanımı depresif belirtilerle ilişkili bulunmuştur. Bulgular, 'Olumlu Beklenti' alt boyutunun dürtüselliği yansıttığını ve PH'de telefon kullanımının dürtüsellik ve duygu durum bozukluklarıyla ilişkili olabileceğini düşündürmektedir.

Anahtar Kelimeler: Parkinson hastalığı, akıllı telefon kullanımı, dürtü kontrol bozukluğu, dürtüsellik

Tablo 1: Katılımcıların Demografik Özellikleri

ÖZELLİKLER	HASTA GRUBU	KONTROL GRUBU	TEST İSTATİSTİĞİ	P DEĞERİ
Yaş, yıl (Ort ± SS)	51.18 ± 6.46 (35-60)	4914 ± 612 (40-60)	Mann-Whitney U	0,070
Cinsiyet (Erkek, %)	%62,2	%48,8	Ki-kare	0,206
Eğitim, yıl (Ort ± SS)	9.16 ± 4.22 (5-16)	10.42 ± 4.2 5-16	Mann-Whitney U	0,166
Hastalık süresi, yıl	5.78 ± 4.11 (1-17)	-	-	-
MMT	28.18 ± 1.68 (23-30)	-	-	-
LED, mg	568.40 ± 356.96 (0-1460)	-	-	-
PED, mg	159.47 ± 150.95 (0-450)	-	-	-
UPDRS motor (Bölüm 3)	20.67 ± 11.30 (1-48)	-	-	-
UPDRS nonmotor	9.33 ± 7.17 (0-30)	-	-	-
PDQ-8	7.91 ± 5.75 (0-27)	-	-	-
QUIP-RS	5.91 ± 10.28 (0-42)	-	-	-

Değerler ortalama (Ort) ± standart sapma (SS) ve minimum-maksimum aralık şeklinde verilmiştir. p<0.05 istatiksel olarak anlamlı kabul edilmiştir.

Tablo 2: Hasta Grubunda Sas İle Değişkenler Arasındaki Korelasyonlar

DEĞİŞKEN	SPEARMAN KORELASYON KATSAYISI	P DEĞERİ
Yaş	–0.005	0.973
Hastalık süresi	0.046	0.764
LED	0.090	0.555
PED	0.120	0.431
Eğitim	0.076	0.619
MMT	-0.086	0.575
Hoehn–Yahr evresi	0.022	0.885
UPDRS Motor	0.137	0.371
UPDRS Nonmotor	0.386	0.009
BDÖ	0.421	0.004
BAÖ	0.428	0.003
PDQ-8	0.350	0.019
QUIP-RS	0.333	0.025

r= +/-, 0.10-0.29 (zayıf), 0.30-0.49 (orta), >0.50 (güçlü ilişki) p<0.05 anlamlı, p<0.01 yüksek düzeyde anlamlı kabul edilmiştir.

EP – 1222 PAROKSİZMAL ATAK AYIRICI TANISINDA PSİKOJEN NON-EPİLEPTİK NÖBETLERİN YERİNİN DEĞERLENDİRİLMESİ

CANSU GÜMÜŞ, BURCU ALTUNRENDE, FULYA EREN

TAKSİM EĞİTİM VE ARAŞTIRMA HASTANESİ NÖROLOJİ KLİNİĞİ

Giriş:
Klinik prezentasyonları itibarıyla sıklıkla epilepsi nöbetlerini taklit eden Psikojenik Non-Epileptik Nöbetler (PNES), beyindeki anormal elektriksel aktiviteden kaynaklanmayan paroksismal olaylardır. Bu benzerlik, ayırıcı tanıda önemli zorluklara neden olmaktadır. Bu çalışmada, kliniğimize başvuran PNES tanılı hastaların sosyodemografik ve klinik özelliklerini detaylı bir şekilde değerlendirilmesi amaçlanmıştır.

Metod:
Hastanemiz nöroloji kliniğinde 2023 Aralık-2025 Eylül tarihleri arasında paroksizmal ataklar ile başvuran hastaların dosyaları retrospektif olarak incelendi. Hastaların sosyodemografik özellikleri, atak özellikleri, epileptik sendromun varlığı/yokluğu, kullandıkları ilaçlar dökümente edildi. Toplam yirmi hasta çalışmaya dahil edildi. PNES tanısı, iktal kayıtlar, home-videoları veya servis gözlemlerindeki atakların nöbet semiyolojisine uymaması ve bu durumun en az bir nörolog tarafından onaylanmasına göre belirlendi.

Bulgular:
Çalışmamıza yaş ortalaması 36,26 olan toplam 20 hasta dahil edilmiştir (10 kadın, 10 erkek). İncelenen toplam 20 hastadan 5'inde eşlik eden epilepsi tanısı mevcuttu. Bu hastaların aylık nöbet sıklığı 5,75±6,18 kez/ay olarak saptanmıştır. Geriye kalan 15 hastada ise yalnızca non-epileptiform ataklar izlenmiştir. Bu 15 hastadan 10'unun aylık nöbet sıklığı verileri analiz edilmiş olup, ortalama sıklığı 26,4±35,2 kez/ay olarak belirlenmiştir. Hastaneye yatışı yapılan dokuz olgudan sekizinde motor, birinde ise non-motor bulgularla karakterize nöbetler gözlenmiştir. Sekiz hastanın gözlenen nöbetleri, EEG çekimi sırasında iktal kayıt ile belgelenmiştir. Bu iktal kayıtların değerlendirilmesi sonucunda, altı atağın motor bulgularla, ikisinin ise non-motor bulgularla seyrettiği tespit edilmiştir. Ayrıca, bir hastanın non-motor bulgular içeren nöbeti, home-video kaydı ile dokümante edilmiştir. Hastaların tedavi yaklaşımları incelendiğinde; 6 olgunun anti-nöbet ilaç kullanmadığı, 7 olgunun monoterapi aldığı, 7 olgunun ise çoklu ilaç kullanımının olduğu dikkat çekmiştir.

Sonuç:
Non-epileptiform ataklarla seyreden olgularda nöbet sıklığının anlamlı ölçüde yüksek olduğu gözlenmiştir. Bu hasta grubunun %70'inin anti-nöbet ilaç kullanıyor olması, PNES sıklıkla epileptik nöbetlerle karıştığını ve potansiyel olarak uygunsuz medikasyona yol açtığını düşündürmektedir. Ayrıca, hastaların %25'inde epilepsinin eşlik ettiği tespit edilmiştir. Bu sonuçlar, paroksizmal atak ayırıcı tanısında psikojen nöbetlerin önemini ortaya koymaktadır.

Anahtar Kelimeler: Epilepsi, Nöbet sıklığı, Psikojenik Non-Epileptik Nöbetler (PNES)

EP – 1223 ÜÇÜNCÜ KRANİYAL SİNİR TUTULUMU İLE PREZENTE OLAN NADİR BİR LENFOMA OLGUSU

SEBİLE SERRANUR TUMER DOGUKAN, MECBURE NALBANTOGLU, ASLI YAMAN KULA, ZEHRA CEMRE KARAKAYALI, ZELİHA MATUR

BEZMİALEM VAKIF ÜNİVERSİTESİ TIP FAKÜLTESİ, NÖROLOJİ ANABİLİM DALI, İSTANBUL

Giriş:
İzole okülomotor sinir felcinin altta yatan bir lenfomanın nörolojik belirtisi olarak ortaya çıkması nadir görülen bir durumdur. Ayırıcı tanısında travma, tümörler, vaskülit, leptomeningeal tutulum, sarkoidoz ve vasküler nedenler üzerinde durulmaktadır. Burada, B hücreli lenfoma zemininde gelişmiş okülomotor sinir felci olan bir olgu sunulmaktadır.

Olgu:
77 yaşında erkek hasta 10 gündür devam eden sol göz kapağında düşme ve çift görme yakınmalarıyla başvurdu. Nörolojik muayenesinde sol göz içe, yukarı ve aşağı bakışta kısıtlılık, solda ptoz mevcuttu, ışık refleksi korunmuştu ve görme keskinliği solda 0,3 ölçüldü. Hasta 3. kraniyal sinir felci öntanısıyla servise yatırıldı. Özgeçmişinde epilepsi tanısı bulunan hasta valproik asit, levetirasetam kullanıyordu. Kraniyal magnetik rezonans görüntülemesinde sol kavernöz sinüste asimetrik kontrastlanma izlendi. Beyin omurilik sıvısı (BOS)'nda protein yüksekliği haricinde özellik saptanmadı. BOS flow sitometride nadir lökosit olması nedeniyle immünfenotiplendirme yapılamadı. BOS kültürlerinde üreme olmadı, geniş menenjit paneli negatif sonuçlandı. Vaskülit belirteçleri negatif saptandı. Ön planda enflamatuar etyolojiye bağlı tutulum düşünülerek Metilprednisolon 1 mg/kg/gün şeklinde tedavisine başlanıldı. Takiplerinde sol göz hareket kısıtlılığı ve pitozis tama yakın düzeldi. Steroid tedavisi azaltılıp kesildiği sırada gingivada hiperpigmente ve proliferatif lezyon görülmesi üzerine alınan biyopsi B hücreli agresif non-Hodgkin lenfoma olarak sonuçlandı. Kemoterapi tedavisi başlanan ve tedaviye yanıt alınmakta olduğu süreçte kemoterapötiğin ciltaltına ekstravaze olması sonucunda gelişen komplikasyonlar nedeniyle hasta kaybedildi.

Sonuç:
Hastamızda üçüncü sinir felcinin steroide yanıt da vermesiyle lenfomaya bağlı kavernöz sinüs ve çevresindeki leptomeninkslerin tutulumuna bağlı olduğu düşünüldü. Bu vaka ile açıklanamayan okülomotor sinir felcinde, malignite taramasının erken teşhise olanak tanıyabileceğini vurgulamak istedik.

Anahtar Kelimeler: Okülomotor sinir felci, lenfoma, B hücreli non-Hodgkin lenfoma

EP – 1225 PEDİATRİK BAŞLANGIÇLI MOGAD: KLİNİK SPEKTRUM VE TEDAVİ YANITI TEK MERKEZ DENEYİMİ

MELTEM İNCİ, ZÜHAL YAPICI, PINAR TOPALOĞLU

İSTANBUL ÜNİVERSİTESİ İSTANBUL TIP FAKÜLTESİ NÖROLOJİ ANABİLİM DALI, İSTANBUL

Giriş:
Myelin-oligodendrosit glikoprotein antikoru ile ilişkili hastalık (MOGAD), hem erişkinlerde hem de çocuklarda görülebilen, sıklıkla akut dissemine ensefalomiyelit (ADEM), optik nörit (ON) veya transvers miyelit (TM) tablosuyla seyreden santral sinir sisteminin demiyelinizan tutulumuyla karakterize bir otoimmün nörolojik hastalıktır. Pediatrik olgularda erişkinlere göre daha yüksek atak insidansı, genellikle iyi steroid yanıtı ve geniş fenotipik çeşitlilik bildirilmiştir. Bu çalışmada, üç pediatrik başlangıçlı MOGAD olgusunun klinik ve radyolojik özellikleri ile tedavi yanıtları incelenmiştir.

Yöntem:
Anti-MOG antikoru canlı hücre bazlı testle pozitif saptanan beş çocuk olgu retrospektif olarak değerlendirildi. Klinik başlangıç semptomları, MRG bulguları, beyin omurilik sıvısı (BOS) incelemeleri, tedavi yanıtları ve izlem sonuçları incelendi.

Bulgular:
Olguların demografik, klinik, laboratuvar bulguları tablo 1'de özetlenmiştir.

Sonuç:
Bu beş olgu, pediatrik başlangıçlı MOGAD'ın klinik yelpazesinin genişliğini, ataklara verilen farklı tedavi yanıtlarını ve bazı olgularda dirençli seyrin mümkün olduğunu göstermektedir. Literatürle uyumlu şekilde, pediatrik olgularda relaps oranı %30–50 arasında değişmektedir. Erken tanı, uygun steroid kademesi ve idame immünoterapi seçimi, kalıcı nörolojik sekellerin önlenmesi açısından kritik önemdedir.

Anahtar Kelimeler: MOGAD, pediatrik, demiyelinizan

Tablo 1. Pediatrik MOGAD olgularının demografik, klinik ve laboratuvar bulguları

Olgu	Yaş / Cinsiyet	Semptom başlangıç yaşı	Takip süresi	Başlangıç Semptomları	MRG Bulguları	BOS	Atak Tedavisi	İdame Tedavi / Seyir
1	101 ay / Kız	91 ay	6 ay	Diplopi, fasyal paralizi, ataksi → 3 ay sonra parapleji	Pons ve bazal ganglion lezyonları → 3 ay sonra C2–T düzeyinde miyelit	Protein ↑ ve Ig G indeksi normal	Deksametazon, ardından pulse steroid + PLEX + IVIG (yanıtsız)	*Rituksimab; yanıtsız
2	115 ay / Kız	92 ay	9 ay	Sağ bacakta karıncalanma, zaaf → 4 ay sonra sağda ON	Sağ lateral ventrikül posteriorunda demiyelinizan plak → 4 ay sonra pons ve optik sinirde kontrast tutan plak	Protein ve IgG indeksi normal	Pulse steroid + IVIG (kısmi yanıt)	*İdame tedavisiz ve relapsız
3	164 ay / Erkek	145 ay	19 ay	Alt ekstremite uyuşma ve duyu kaybıà 1,5 yıl sonra seviye veren hipoestezi ve parestezi	C2 ve T3 seviyelerinde kısa segment kontrast tutan plak → 19 ay sonra C6 seviyesinde kısa segment kontrast tutan lezyon	Protein ve IgG indeksi ↑	Pulse steroid + IVIG (kısmi yanıt)	*Ayda bir IVIG; relaps *Rituksimab; 3 aylık izlemde relaps yok
4	176 ay/erkek	138 ay	35 ay	Tikler, disinhibisyon, perseküsyon hezeyanları	Sağ parietal T2-FLAIR hiperintens nonspesifik gliotik odak	Protein ve IgG indeksi normal	Pulse steroid + IVIG (kısmi yanıt)	*Ayda bir IVIG ile relaps yok
5	134 ay/erkek	117 ay	17 ay	Status epileptikus, ensefalopati	Normal sınırlarda	Protein ve IgG indeksi normal	*Pulse steroid (yanıtsız) *IVIG +PLEX (kısmi yanıt)	*Ayda bir IVIG ile relaps yok

PLEX: plazmaferez; IVIG: intravenöz immünglobulin

EP – 1228 SEMPTOMATİK VE ASEMPTOMATİK KAROTİS ARTER STENOZUNDA GÖRSEL UYARILMIŞ POTANSİYELLERİN DEĞERLENDİRİLMESİ

YILDIZ ARSLAN[1], AYŞE CEREN ÖZTÜRK[1], SEDA KARACA ADIYEKE[2], REŞAT DUMAN[2]

[1]İZMİR BAKIRÇAY ÜNİVERSİTESİ ÇİĞLİ EĞİTİM VE ARAŞTIRMA HASTANESİ NÖROLOJİ KLİNİĞİ
[2]İZMİR BAKIRÇAY ÜNİVERSİTESİ ÇİĞLİ EĞİTİM VE ARAŞTIRMA HASTANESİ GÖZ HASTALIKLARI KLİNİĞİ

Amaç:
Karotis arter stenozu, iskemik inme için en önemli vasküler risk faktörlerinden biridir. Ancak klinik etkilenme yalnızca darlığın derecesiyle açıklanamaz; kollateral dolaşımın kapasitesi, bireysel metabolik durum ve ek vasküler risk faktörleri de belirleyici rol oynamaktadır. Görsel uyarılmış potansiyeller (VEP), optik yolak ve görsel korteksin fonksiyonel bütünlüğünü değerlendiren, invazif olmayan bir elektrofizyolojik yöntemdir. Bu çalışma, orta ve ileri derecede internal karotis arter (İKA) stenozu olan hastalarda VEP bulguları ile biyokimyasal-metabolik belirteçlerin semptomatik veya asemptomatik klinik tabloyla ilişkisini araştırmayı amaçlamaktadır.

Yöntemler:
Karotis BT anjiyografi ile doğrulanmış %50–70 ve >%70 oranında İKA stenozu saptanan toplam 80 hasta (40 semptomatik, 40 asemptomatik) çalışmaya dahil edildi. VEP sonuçlarını etkileyebilecek oftalmolojik patolojiler ekarte edildi. Çalışmaya dahil edilen tüm hastalara oftalmolojik muayene ve bilateral pattern-reversal VEP testi uygulandı. Anormal VEP; P100 latansının >110 ms, gözler arası latans farkının >10 ms veya amplitüdün <5 μV olması şeklinde tanımlandı. Vasküler risk faktörleri ve tüm laboratuvar parametreleri hasta kayıtlarından analiz edildi.

Bulgular:
Bilateral VEP latansları, semptomatik ve asemptomatik gruplar arasında ya da orta ve ileri stenoz alt grupları arasında anlamlı farklılık göstermedi. Bununla birlikte, asemptomatik hastalarda HDL düzeyleri ve %70'in üzerinde stenozu olanlarda ise HbA1c değerleri anlamlı derecede yüksek saptandı ($p<0.05$). Bu bulgular, metabolik parametrelerin semptomatik seyir ve stenoz derecesi ile potansiyel bir ilişkiye sahip olabileceğini düşündürmektedir.

Sonuçlar:
Ciddi karotis stenozu olan hastalarda normal VEP yanıtı, dolaylı olarak kollateral dolaşımın yeterliliğini veya beyin/retina perfüzyonunun korunmuş olduğunu gösterebilir. VEP bulgularının metabolik belirteçlerle birlikte değerlendirilmesi, özellikle asemptomatik olgularda daha kapsamlı bir risk sınıflandırması sağlayabilir ve hemodinamik yetersizliğin erken saptanmasına katkıda bulunabilir.

Anahtar Kelimeler: Karotis arter stenozu, Görsel uyarılmış potansiyeller, Kollateral dolaşım, Risk sınıflandırması

EP – 1229 KLİNİK VE RADYOLOJİK BULGULARI İLE BAŞLANGIÇTA PROGRESİF MULTİFOKAL LÖKOENSEFALOPATİ'Yİ DÜŞÜNDÜREN TÜMEFAKTİF MS LEZYONU

DÜRDANE AKSOY, BETÜL ÇEVİK, ORHAN SÜMBÜL, YUSUF KOÇAK, UĞUR KULU

TOKAT GAZİOSMAPAŞA ÜNİVERSİTESİ TIP FAKÜLTESİ NÖROLOJİ ANABİLİM DALI

Giriş:
Multipl Skleroz (MS) tedavisi sırasında kullanılan yüksek etkinlikli ajanlar, hastalık üzerine olan olumlu etkilerinin yanında; güvenlik açısından da çok dikkatli takibi gerektirir. Burada düzenli Fingolimod tedavisi sırasında yeni gelişen nörolojik ve radyolojik bulguları olan bir hasta sunulmuştur.

Olgu:
On iki yıldır RRMS ile takipli, altı yıldır Fingolimod kullanan 36 yaşında kadın hasta son bir hafta içinde gelişen baş ağrısı, cümle kuramama, konuşmada zorlanma şikayetleri ile kliniğimize baş vurdu. Nörolojik muayenesinde motor disfazisi saptanan hastanın yapılan difüzyon MR görüntülemesinde sol frontal alanda geniş, ödemli, heterojen, diffüzyon kısıtlaması ve kolaylaşması gösteren lezyon saptandı. Hastanın daha önce bakılan JCV antikoru 4.21 saptanmıştı. Dolayısıyla Progresif Multifokal Lökoensefalopati (PML) ön tanılar arasında idi. Yapılan kontrastlı Beyin MR görüntülemelerinde lezyonun Tümefaktif MS plağı olduğu ve anamnez derinleştirildiğinde hastanın son 6 aydır kullandığı fingolimodların son kullanım tarihlerinin en az iki yıl geçmiş olduğu anlaşıldı. Hasta pulse steriod ve plazmaferez tedavisi ile tama yakın düzeldi.

Tartışma ve Sonuç:
Fingolimod tedavisi ile ilgili bildirilmiş PML vakaları olduğu gibi, Fingolimod tedavisi sırasında veya bırakılması sonrasında gelişen hastalık reaktivasyonu (rebound) ile ilişkili tümefaktif plaklar da iyi bilinmektedir. Burada düzenli fingolimod kullandığından emin olunan bir hastada gelişen büyük, ödemli lezyonun başlangıçta PML olabileceği düşünülse de; tetkiklerin ayrıntılandırılması ve öykünün derinleştirilmesi sonrası tümefaktif MS plağı olduğuna karar verildi.

Özellikle yüksek etkinlikli tedaviler sırasında bir taraftan relapslar ve progresyon takip edilirken; bir taraftan da PML gibi ciddi ilaç yan etkileri açısından çok dikkatli takip gerekliliğini vurgulaması açısından, bu olgu sunulmaya uygun bulunmuştur.

Anahtar Kelimeler: Multipl Skleroz, Progresif Multifokal Lökoensefalopati, Fingolimod, Tümefaktif lezyon

EP – 1231 SEREBRAL ANJİOGRAFİ SONRASI KONTRAST İLİŞKİLİ SİALADENİT: NADİR BİR VAKA SUNUMU

DİLAN TAŞ[1], FATIMA ZEHRA DEMİRTAŞ[1], ZAUR MEHDİYEV[1], FATMA GER AKARSU[1], İBRAHİM HAKAN GÜLLÜ[2]

[1]ETLİK ŞEHİR HASTANESİ, NÖROLOJİ ANA BİLİM DALI, ANKARA
[2]ETLİK ŞEHİR HASTANESİ, KARDİYOLOJİ ANA BİLİM DALI, ANKARA

Giriş:
Kontrast ilişkili sialadenit (KİS), iyotlu kontrast madde uygulamasından kısa süre sonra tükrük bezlerinde gelişen ağrı ve şişlik ile karakterize nadir görülen benign bir reaksiyondur. İlk olarak 1956'da Sussman ve Miller tarafından tanımlanmıştır. Benign seyirli olması ve kendiliğinden düzelmesi sebebiyle, farkındalığın da az olmasından dolayı yeterince tanı konulamamaktadır.

Olgu:
Yirmi yedi yaşında kadın hasta, ani gelişen sol hemiparezi nedeniyle acil servise başvurdu. NIHSS skoru 16, ASPECT skoru 9 olarak hesaplandı. Beyin BT anjiyografide distal internal karotis arter (T) oklüzyonu saptandı. Mekanik trombektomi uygulanan hastada TICI 3 düzeyinde rekanalizasyon sağlandı. İşlem sırasında sağ kommon karotis arter enjeksiyonu esnasında hasta sağ kulak çevresinde ağrı tarif etti. İşlem sonrası 24. saatte sağ kulak ağrısı devam etmekteydi ve sağ yüz yarısında şişlik fark edildi. Kontrastlı BT'de sağ parotis bezinde belirgin kontrast tutulumu ve çevre ödem izlendi. Laboratuvar bulguları normaldi. Soğuk uygulama, hidrasyon ve analjeziklerle konservatif tedavi başlandı; semptomlar 48 saat içinde tamamen düzeldi.

Tartışma ve Sonuç:
KİS, kontrast maddenin tükrük bezlerinde iyot birikimi sonucu gelişen non-immün inflamatuvar bir reaksiyondur. Genellikle tek taraflı parotis tutulumu görülür ve sistemik alerjik bulgular eşlik etmez. Görüntüleme bulguları genellikle tanıyı destekleyicidir. Tutulan bezde kontrast tutulumu artışı, ödem ve hipervaskülarizasyon izlenebilir. KİS tedavisi çoğunlukla semptomatiktir. Hidrasyon, soğuk uygulama ve analjezikler yeterli olur. Vakaların büyük çoğunluğu 24–72 saat içinde tamamen düzelir. Rekürrens nadirdir; ancak kontrast maddeye tekrar maruziyet planlanıyorsa hasta bilgilendirilmelidir. KİS, serebral anjiyografi sonrası gelişen nadir bir komplikasyondur. Tanınmaması durumunda anafilaksi veya enfeksiyonla karıştırılabileceği için, farkındalığın artırılması klinik yönetim açısından önem taşımaktadır.

Anahtar Kelimeler: Kontrast İlişkili Sialadenit, Serebral Anjiografi, Non-immun İnflamasyon

Foto 1



Foto 2

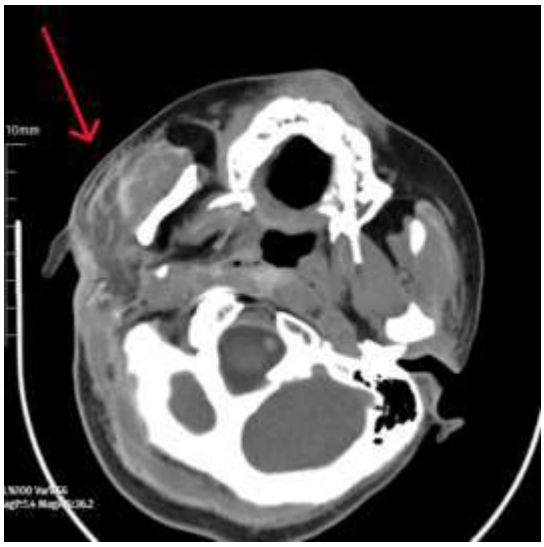

EP – 1233 GÜNDÜZ KOŞULLARINDA GERÇEKLEŞTİRİLEN UYKU EEG İNCELEMESİNİN UZATILMIŞ SÜRE İLE KAYITLANMASININ EPİLEPSİ TANISINA KATKISININ ARAŞTIRILMASI

HUMAY GOCAYEVA, NURANA MAMADEVA, EDANUR DEMİR, DİLARA MERMİ DİBEK

BAŞAKŞEHİR ÇAM VE SAKURA ŞEHİR HASTANESİ, NÖROLOJİ KLİNİĞİ, İSTANBUL

Amaç:
Çalışmamızda 180 dakika süre ile gerçekleştirilen uyku EEG incelemesinin tanıya katkısını değerlendirmeyi hedefledik.

Metod:
Ağustos 2021-Eylül 2025 tarihleri arasında epilepsi polikliniğine başvuran hastalarda 180 dakika süreli, 19 kanallı, skalp EEG kaydı çalışılan hasta verileri dökümante edildi. Stabil NREM II uyku kaydı elde edilen hasta verileri dahil edildi. Epileptiform aktivite izlenen ve izlenmeyen hastaların istem nedeni, nöbet tipi, epilepsi sınıflaması incelendi. Tanımlayıcı istatistikler frekans (%) ile belirtildi.

Bulgular:
Epilepsi polikliniğine başvuran 536 hastanın 42'sinde (%7,8) 180 dakika süreli stabil NREMII uykusu kayıtlanan 19 kanallı uyku EEG incelemesi gerçekleştirilen hasta verileri dahil edildi. Hastaların 30'unda (%71,5) normal EEG bulguları izlenirken bu hastaların 25'I (%84,4) epilepsi tanılı idi. Dokuz hasta (%21,3) fokal epilepsi tanılı iken, 3 hasta (%7,1) idiopatik jeneralize epilepsi tanılı, 13 hasta (%30,9) başlangıcı bilinmeyen bilincin kaybolduğu bilateral tonik klonik motor nöbet ile prezente sınıflandırılamayan gruptaydı. Normal olmayan EEG incelemelerinin 1'inde (%2.3) sol fronto-temporal intermittent ritmik delta aktivitesi (sol FT-IRDA), 1'inde (%2.3) frontal intermittent ritmik delta aktivitesi (FIRDA), 4'ünde (%9.5) jeneralize epileptiform anormallik ve 6'sında (%14.3) fokal epileptiform anormallik kayıtlandı. Hastaların 4'ü (%9.5) jeneralize epilepsi grubunda iken 8'inde (%19.0) fokal epilepsi idi.

Sonuç:
Çalışmamızda 180 dakika süreli uyku kaydının hastaların %28,5'inde tanısal katkı sunduğu ve daha sık oranda fokal epilepsi grubunda tanısal destek sağladığı sonucu görülmüştür. Diğer yandan klinik ile epilepsi tanısı alan hastaların %84.4'ünde ise tanısal katkı sağlamadığı gözlenmiştir.

Çalışmanın retrospektif dizaynı ve 19 kanallı EEG kaydı alınması ana limitasyonu olmakla birlikte, fokal epilepsi hastalarında daha sık olmakla birlikte VEMÜ olmayan merkezlerde tanısal bir araç olarak kullanımı katkı sunmaktadurç

Anahtar Kelimeler: EEG, 180, uyku

EP – 1239 ATİPİK ETYOLOJİSİ İLE DİKKAT ÇEKEN EPİLEPTİK AFAZİ OLGUSU

TUĞÇE KUDAY, ATAMAN ERMAN TOPBAŞ, ÖZGE ÖCEK, LEVENT ÖCEK, PINAR ORTAN

İZMİR ŞEHİR HASTANESİ NÖROLOJİ KLİNİĞİ, İZMİR

Giriş:
Epilepsi tedavisi nöbetin türüne ve etiyolojisine göre değişkenlik gösterebilir. Burada epileptik afazi tablosu ile başvuran ve farklı etiyolojisi nedeniyle steroid ile tedavi edilen olgumuzu sunuyoruz.

Olgu:
Seksen üç yaşında kadın hasta konuşma bozukluğu şikayetiyle başvurdu. Atriyal fibrilasyon nedeniyle apiksaban ve meme kanseri nedeniyle letrozol kullanmaktaydı. Kırk beş gün önce jeneralize tonik klonik nöbet geçirdiği ve levetiresetam 2000 mg/gün başlandığı öğrenildi. Nörolojik muayenesinde tutuk afazisinin olup düzeldiği izlendi. Nörogörüntülemesinde MRG SWI sekansında sol oksipital bölgede akut ve sol frontotemporal bölgede kronik hemoraji izlendi. Elektroensefalografisinde artı değişkenler içeren sol lateralizan periyodik dalga deşarjları (LPD) izlendi. Tedavisi levetiresetam 3000 mg/gün ve lakozamid 400mg/gün olarak düzenlendi. İzleminde bilinç bulanıklığı gelişen hastaya lomber ponksiyon yapıldı. Beyin omurilik sıvısı direk bakısı ve biyokimyası normal saptandı, malign hücre izlenmedi. Otoimmün ve limbik ensefalalopati paneli negatif sonuçlandı. Kontrol kraniyal MRG'sinde yeni kanama alanı izlenen hasta amilodoz açısından tetkik edildi ancak tanı kriterlerini karşılamadığı düşünüldü. Kullanmakta olduğu antiöstorejenik tedavinin vaskülopatiye neden olabileceği düşünülen ve kliniği devam eden hastaya 10 gün boyunca intravenöz metilprednizolon tedavisi uygulandı. Hastanın epileptik afazi kliniğinin tamamen iyileştiği görüldü. Kontrol elektroensefalografisinde sol frontotemporal bölgede birkaç kez izole keskin dalga deşarjları izlenirken, LPD'nin kaybolduğu görüldü. Oral steroid 64mg/gün tedavisinin idame edilmesi planlanan hasta eksterne edildi.

Tartışma:
Olgumuzun epileptik afazi şeklinde prezente olması, kötü prognostik belirteç olan artı değişkenlerin eklendiği LPD'lerinin saptanması ve atipik etiyolojisi dikkat çekicidir. Klinik tablosu anti-nöbet ilaçlar ile düzelmeyen hastada, altta yatan nedenin erken tedavisi hayat kurtarıcı olmuştur.

Anahtar Kelimeler: Epileptik, epilepsi, afazi

EP – 1241 ATİPİK GUILLIAN-BARE SENDROMU 2 VAKA SUNUMU: OFTALMOPAREZİNİN EŞLİK ETMEDİĞİ PİTOZİS

FULYA ÇABUK, GÖNÜL AKDAĞ, MUSTAFA ÇETİNER, DURSUN CEYLAN, MERVE YATMAZOĞLU ÇETİN

KÜTAHYA SAĞLIK BİLİMLERİ ÜNİVERSİTESİ EVLİYA ÇELEBİ EĞİTİM ARAŞTIRMA HASTANESİ

Guillian Bare Sendromu (GBS), spinal kökleri, periferik ve kranial sinirleri etkileyen immün aracılı akut inflamatuar demiyelinizan poliradikülonöropati tablosudur. Tipik olarak assendan seyirli, flask tip güçsüzlük ve arefleksiyle karakterize, simetrik, ilerleyici hastalıktır. 3. Kranial sinir tutulumuna bağlı okuler kas disfonksiyonu %10'nunda görülmekle beraber oftalmoparezisiz izole pitozis literatür verilerinin az bölümünü oluşturmaktadır. Nadir prezentasyon olan oftalmoparezisiz bilateral ve unilateral pitozis ile başvuran iki GBS vakasını sunmaktayız.

İlk olgumuz; 45 yaş erkek, 2 gün önce başlayan assendan seyirli, eldiven-çorap tarzı hipoestezi ve sağ gözde pitozisle başvurdu. 8 gün önce enfeksiyon öyküsü mevcuttu. Muayenede; oftalmoparezinin eşlik etmediği, sağ gözde pupil hizası pitozis saptandı (Şekil 1). Distallerde belirgin 4/5 kuadriparezisi, eldiven-çorap tarzı hipoestezisi mevcuttu. Derin tendon refleksleri (DTR) azalmıştı. Beyin omurilik sıvısı (BOS) proteini 278 mg/dl saptandı. Görüntülemelerinde özellik saptanmadı. Erken dönemde yapılan elektrofizyolojik çalışmalar normaldi. GBS tanısı ile 5 gün boyunca 0,4 mg/kg/gün İntravenöz immunglobulin (İVİG) verildi. Klinik olarak fayda gördü.
İkinci olgumuz 72 yaş kadın, 3 gün önce başlayan, progresyon gösteren, ekstremitelerde uyuşma, bilateral pitozisle başvurdu. Muayenede; oftalmoparezinin eşlik etmediği, bilateral pupil hizası pitozisi mevcuttu (Şekil 2). Kas gücü üstte tam, altta 3/5 olarak değerlendirildi, eldiven-çorap tarzı hipoestezisi mevcuttu. DTR alınamadı. Görüntülemelerinde patoloji saptanmadı. Kliniğinin 5. Gününde sinir ileti çalışmaları normaldi. Hastaya GBS tanısıyla 0,4 mg/kg/gün İVİG 5 gün verildi. 14. Gününde BOS incelemesinde; proteini 96 mg/dl saptandı. Tedavi sonrası pitozisi tamamen düzeldi, alt ekstremite kas gücü +4/5 değerlendirildi.

Hastalarımızda oftalmopleji ve ataksi olmamasıyla MFS düşünülmemiştir. İzole pitozis etyolojisinde çoğunlukla Miyastenia Gravis ve Okülomotor sinir lezyonlarıyla ilişkilendirilmektedir. Olgularımızda görüntülemelerde patoloji saptanmaması, kliniğin fluktuasyon göstermemesi, ardışık sinir uyarım testlerinin normal olması bizi bu tanılardan uzaklaştırmıştır. GBS'de nadir olan izole pitoz ayırıcı tanıda güçlük yaratsa da hastaların klinik seyri, BOS incelemeleri atipik GBS tanısını desteklemiştir. Olgularımız tedavide erken başlanan İVİG'e iyi yanıt vermiştir. Bu tür olguların bildirilmesi, GBS'nin atipik paternlerinin tanınmasına, ayırıcı tanıda farkındalığın artmasına katkı sağlamaktadır.

Anahtar Kelimeler: Gullian-Bare Sendromu, pitoz, oftalmoparezi

Şekil 1



İlk olgumuzda kliniğin ikinci gününde görülen unilateral pupi hizası pitoz

Şekil 2



İkinci olgumuzda kiniğin üçüncü gününde görülen bilateral pupil hizası asimetrik pitoz

EP – 1245 VESTİBÜLER MİGREN HASTALARINDA ATAK ARASI DÖNEMDE VİDEO NİSTAGMOGRAFİ BULGULARININ DEĞERLENDİRİLMESİ ÖN ÇALIŞMA BULGULARI

PINAR ÖZCELİK[1], BİRGÜL BALCI[2], EMRE EMİRBAYER[1], ŞÜKRAN İDİL KÖSTEM[1], GÜLDEN AKDAL[1]

[1]DOKUZ EYLÜL ÜNİVERSİTESİ TIP FAKÜLTESİ, NÖROLOJİ AD, İZMİR
[2]DOKUZ EYLÜL ÜNİVERSİTESİ TIP FAKÜLTESİ, NÖROLOJİK FİZYOTERAPİ-REHABİLİTASYON AD, İZMİR

Giriş:
Vestibüler migren (VM), baş dönmesi ve dengesizlik ataklarıyla seyreden bir hastalık olup tekrarlayan spontan vertigonun en sık sebebidir. Hastalık etyolojisinde santral ve periferik vestibüler etkilenme hipotezleri öne sürülmüş olup patofizyolojisi henüz net olarak ortaya konulmamıştır.

Yöntem:
Çalışmamıza kliniğimizde tanı almış 18 VM hastası ve 21 sağlıklı kontrol (SK) dahil edilmiştir. VM grubundaki katılımcılar baş ağrısı ve baş dönmesi atağının olmadığı dönemde çalışmaya dahil edilmiştir. Katılımcılara horizontal sakkad, horizontal yavaş takip, optokinetik refleks kazancını değerlendirmek üzere video-nistagmografi testi yapılmıştır.

Sonuç:
Katılımcıların yaş ortalaması SK'da 31.05±8.76, VM'de 36.89±10.43'dü. (p.0.065) Hastaların VNG test sonuçları Tablo 1'de verilmiştir. VM grubunda horizontal sakkad latanslarında uzama saptanırken, sakkadların doğruluğu sağlıklı kontrollerle benzer bulunmuştur. Yavaş takip ve optokinetik refleks kazançlarında her iki grup arasında anlamlı farklılık yoktur.

Tartışma:
VM grubundaki uzamış sakkad latansı bu grupta sakkadik hareketlerin santral kontrol mekanizmalarındaki etkilenmeyi göstermektedir. Bu çalışmada sunulan veriler ön çalışma bulguları olup, katılımcı sayısının arttırılması hedeflenmektedir.

Anahtar Kelimeler: Vestibüler migren, vertigo, nistagmus, nistagmografi

Video-Nistagmografi Test Sonuçları

	VM(ort±ss)	SK(ort±ss)	P değeri
Horizontal sakkad latans	228.55±21.76	210.05±16.46	0.012
Horizontal sakkad doğruluk	94.25±4.37	93.08±4.59	0.693
Yavaş takip 0.1 Hz	0.84±0.14	0.85±0.13	0.622
Yavaş takip 0.2 Hz	0.89±0.11	0.91±0.11	0.632
Yavaş takip 0.4 Hz	0.89 ±0.09	0.89±0.016	0.508
Optokinetik refleks kazancı ortalama	0.77±0.26	0.84±0.90	0.770

EP – 1248 GJB1 GEN MUTASYONU İLE İLİŞKİLİ X'E BAĞLI HEREDİTER POLİNÖROPATİ: GEBELİKTE TANI ALAN BİR OLGU

HİLMİYE TOKMAK

NİĞDE EĞİTİM VE ARAŞTIRMA HASTANESİ, NÖROLOJİ KLİNİĞİ, NİĞDE

Giriş:
Herediter polinöropatiler, periferik sinir sistemini etkileyen genetik geçişli hastalıklar grubudur. Bu hastalıklar içinde yer alan X'e bağlı Charcot–Marie–Tooth (CMT) hastalığı, GJB1(connexin-32) genindeki mutasyonlarla ilişkilidir ve tüm CMT olgularının yaklaşık %10–15'ini oluşturur. Gebelik, fizyolojik stres nedeniyle semptomların ortaya çıkmasına veya belirginleşmesine yol açabilir.

Olgu:
Otuz beş yaşında, 8 haftalık gebe kadın hasta, yaklaşık 1.5 yıldır olan, son 2 haftadır şiddetlenen ellerde ve ayaklarda yanma, ağrı şikayetiyle başvurdu. Nörolojik muayenede distal kaslarda hafif güçsüzlük ve duyu kaybı saptandı. Elektromiyografi (EMG) incelemesinde sensorimotor, miks (aksonal+demyelizan) tipte polinöropati tespit edildi. Kan tetkikleri ve BOS (Beyin Omurilik sıvısı) incelemesi normaldi. Genetik analizde GJB1 geninde patojen mutasyon saptanarak X'e bağlı herediter polinöropati tanısı doğrulandı.

Tartışma:
Gebelikte hormonal ve metabolik değişiklikler, nöropatik semptomların şiddetini artırabilir. X'e bağlı CMT olgularında kadınlarda hafif seyir görülmekle birlikte, gebelik bu durumu klinik olarak belirgin hale getirebilir.

Sonuç:
Gebelikte ortaya çıkan nöropatik ağrılar, herediter polinöropatilerin ilk bulgusu olabilir. Duyusal-motor aksonal polinöropati saptanan olgularda genetik test yapılması, erken tanı ve genetik danışmanlık açısından önem taşır.

Anahtar Kelimeler: Herediter polinöropati, GJB1 gen mutasyonu, gebelik

EP 1249 SULFASALAZİN İLE İLİŞKİLİ NADİR BİR KORE VAKASI

HİLMİYE TOKMAK

NİĞDE EĞİTİM VE ARAŞTIRMA HASTANESİ

Amaç:
Sulfasalazin, ankilozan spondilit tedavisinde sık kullanılan, hastalık modifiye edici antiromatizmal bir ajandır. Genellikle iyi tolere edilmekle birlikte, santral sinir sistemi üzerindeki nadir yan etkileri literatürde sınırlı sayıda bildirilmiştir. Bu olguda, sulfasalazin tedavisi sonrası kısa sürede gelişen ve ilaç kesilmesiyle tamamen düzelen reversibl kore tablosu sunulmaktadır.

Olgu:
Otuz iki yaşında, ankilozan spondilit tanılı kadın hastada, sulfasalazin tedavisinin başlanmasından bir gün sonra sol kolda ani ve istemsiz hareketler gelişti. Nörolojik muayenede sol üst ekstremitede ritmik olmayan, kısa süreli koreik hareketler izlendi. Beyin ve servikal MR, EEG ve laboratuvar tetkikleri normaldi. Hasta ilacı kendi isteğiyle bıraktıktan sonra dördüncü günde semptomlarda belirgin gerileme, yedinci günde ise tam düzelme gözlendi. Başka bir neden saptanmadığından tablo, sulfasalazine bağlı idiyosenkratik kore olarak değerlendirildi.

Sonuç:
Sulfasalazin nadir de olsa kore gibi hareket bozukluklarına neden olabilir. Bu olgu, genç yaşta, hızlı başlangıçlı ve tek ekstremitede sınırlı kore ile literatüre özgün bir katkı sağlamaktadır. Sulfasalazin tedavisi sırasında yeni gelişen nörolojik semptomlarda ilaç ilişkisi mutlaka akılda tutulmalı ve gerekirse tedavi kesilmelidir.

Anahtar Kelimeler: Sulfasalazin, kore, ilaç ilişkili hareket bozukluğu, ankilozan spondilit

EP – 1252 ŞİZOFRENİ İLE İLİŞKİLİ GENETİK LOKUSLARIN TEMPORAL SEÇİLİM DİNAMİKLERİ

GÜLŞAH MERVE KILINÇ

HACETTEPE ÜNİVERSİTESİ SAĞLIK BİLİMLERİ ENSTİTÜSÜ BİYOİNFORMATİK ANABİLİM DALI 06100 ANKARA TÜRKİYE

Günümüzde yaygın görülen kompleks hastalıklar geçmişten günümüze uzanan evrimsel süreçlerin bir ürünüdür. Bu evrimsel süreçler zaman-serisi antik insan genom verileri kullanılarak doğrudan incelenebilir. Bu verilerden elde edilen sonuçların ileri-zamanlı genetik simülasyon analizleri ile üretilen genetik veri ile karşılaştırılması ve seçilim istatistiklerinin uygulanması ile belirli hastalıklar için risk alellerinin popülasyonda nasıl yaygın hale geldiği belirlenebilir. Şizofreni (MONDO_0005090) beyin yapısı, işlevi ve nörokimyasal dengelerdeki değişimlerle ilişkili nöropsikiyatrik bir hastalıktır. Beyin yapısındaki ve işlevindeki farklılıklar klinik belirtilerle (halüsinasyon, sanrı, bilişsel bozulma vb.) fenotipik düzeyde kendini gösterir. Poligenik bir hastalıktır; çoklu genlerin küçük etkilerinin birikimiyle şekillenen yüksek kalıtımsal bir risk profili içerir. Bu çalışmada Şizofreni ile ilişkili olduğu bilinen ve hastalık riskini arttırdığı genom-boyu ilişkilendirme çalışmaları ile belirlenmiş 133 farklı varyantın risk alelinin frekans değişimleri ve seçilim katsayıları zaman-serisi Anadolu insan genom dizileme verilerinde analiz edilmiştir. Alel frekansları maksimum-olabilirlik temelli bir yaklaşımla belirlenirken; SFS-temelli istatistikler kullanılarak bu alleller için seçilim katsayıları hesaplanmıştır. Sonuçlar nötral lokuslar ile karşılaştırılmıştır. İncelenen risk alellerinin %10'u nötral varyantlardan ayrılmıştır. Bu çalışma sonucunda risk alel frekansında zaman içinde gözlenen artış miktarının koruyucu alel frekansında gözlenen artıştan daha yüksek olduğu ortaya çıkarılmıştır. Çalışmamız Şizofreni fenotipi ile ilişkili genetik yapının zamansal değişimine ışık tutmaktadır.

Anahtar Kelimeler: Şizofreni, antik DNA, biyoinformatik

EP – 1253 PALEOGENETİK IŞIĞINDA HASTALIKLARIN EVRİMİ

GÜLŞAH MERVE KILINÇ

HACETTEPE ÜNİVERSİTESİ SAĞLIK BİLİMLERİ ENSTİTÜSÜ BİYOİNFORMATİK ANABİLİM DALI 06100 ANKARA TÜRKİYE

Antik DNA insan popülasyonlarının evrimsel tarihini ve binlerce yıllık süreçte insan genomunu şekillendiren evrimsel güçlerin temporal dinamiklerini aydınlatmak konusunda benzersiz bir potansiyel sunmaktadır. Son yıllarda özellikle Avrupa insan popülasyonlarında evrimsel süreçleri paleogenetik yaklaşımlarla araştıran çalışmaların sayısı artmış ve çeşitli fenotipik özelliklerle ilişkili genetik lokuslar üzerinde aktif olan seçilim süreçleri açığa çıkarılmıştır. Bununla birlikte, hem coğrafi ve iklimsel özellikleri nedeniyle daha az korunmuş antik DNA içermesi nedeniyle hem de yayınlanan çalışmaların Avrupa-merkezli olması nedeniyle, tarih öncesi dönemde insan popülasyonlarının değişim ve dönüşüm süreçlerinde bir merkez olan Anadolu'da bu süreçlerin nasıl olduğu belirsiz kalmıştır. Bu çalışmada, Anadolu'dan 10.000 yıl öncesi ile günümüz aralığına tarihlenen insan iskeletlerinden hem çözelti içinde yakalama hem de rastgele dizileme yöntemleriyle antik DNA eldesi ile başlayan ve elde ettiğimiz aDNA'nın paleogenetik yaklaşımlarla incelenmesi sonucu çeşitli nörolojik fenotiplerle ilişkili alel frekans yörüngelerini belirlediğimiz sonuçlarımızı paylaşmayı amaçlıyorum. Bu hastalıklarla ilişkili alellerin Anadolu popülasyonunda frekanslarının nötral süreçler altında mı yoksa seçilim baskısı altında mı değiştiğine dair bulgularımız günümüzde yaygın görülen hastalıkların genetik arkaplanının nasıl değiştiğinin anlaşılması açısından önem taşımaktadır. Bulgularımız, Anadolu'daki nörolojik özellikler açısından dinamik genetik yapıyı anlamamıza olanak sağlamaktadır.

Anahtar Kelimeler: Paleogenetik, popülasyon genetiği, biyoinformatik

EP – 1255 CREUTZFELDT-JACOB HASTALIĞI: KLİNİK VE RADYOLOJİK KORELASYON

BURCU SAADET ZEYBEK[1], BERKAY DİK[2], TURGAY DEMİR[1], ÖMER KAYA[2], ŞEBNEM BIÇAKCI[1]

[1]*ÇUKUROVA ÜNİVERSİTESİ, NÖROLOJİ ANABİLİM DALI, ADANA*
[2]*ÇUKUROVA ÜNİVERSİTESİ, RADYOLOJİ ANABİLİM DALI, ADANA*

Giriş:
Creutzfeldt-Jacob Hastalığı(CJH), hızlı ve progresif seyirli bir sekonder demans nedenidir ve klinik olarak en sık progresif kognitif bozukluk, miyoklonus ve ataksi ile seyreder. Nörogörüntülemede tipik olarak korteks, striatum ve talamusta difüzyon ağırlıklı görüntüleme (DWI) ve sıklıkla FLAIR sekansta hiperintens sinyaller izlenir. Bu çalışmada, kliniğimizde olası CJH tanısı alan hastalarda klinik bulgular ile radyolojik lezyon dağılımı arasındaki ilişkinin değerlendirilmesi amaçlanmıştır.

Materyal-Metod:
Kliniğimizde 2010–2024 yılları arasında CJH tanısı alan hastaların dosyaları retrospektif olarak incelenmiştir. Yaş, cinsiyet, hastalık başlangıç yaşı, başvuru yakınması, nörolojik muayene bulguları, difüzyon ve serebral MRG FLAIR sekansta bazal ganglia, kortikal ve total lezyon volümleri ile MRC Prion Derecelendirme Skalası (MRC-PDRS) hesaplanmıştır.

Bulgular:
Çalışmaya verilerine eksiksiz ulaşılabilen, olası CJH tanısı almış 16 hasta (%56,3'ü kadın) dahil edilmiştir. En sık başvuru yakınması %50 (n=8) oranla unutkanlık olmuştur. Nörolojik muayenede sırasıyla kognitif bozukluk, konuşma bozukluğu, ekstrapiramidal sistem bulguları, piramidal, serebellar bulgular saptanmıştır.

Hastaların cinsiyete göre MRG lezyon volümlerinin karşılaştırılmasında anlamlı fark saptanmamıştır. Miyoklonisi olan hastalarda bazal ganglia DWI lezyon volümleri olmayanlara göre anlamlı derecede yüksek bulunmuştur. Piramidal bulgusu olan hastalarda kortikal FLAIR, total FLAIR, kortikal DWI ve total DWI lezyon volümleri piramidal bulgusu olmayanlara göre anlamlı derecede artmıştır. Serebellar bulgusu olanlarda bazal ganglia ve total FLAIR lezyon volümleri olmayanlara göre anlamlı derecede yüksek saptanmıştır. Konuşma bozukluğu olanlarda lezyon volümleri açısından anlamlı fark görülmemiştir. MRC-PDRS skoru ile yalnızca bazal ganglia FLAIR lezyon volümü arasında pozitif korelasyon saptanmıştır.

Sonuç:
Hızlı progresif kognitif bozukluk olgularında klinik bulguların nörogörüntüleme ile birlikte değerlendirilmesi, CJH tanısının erken konmasını kolaylaştırarak hasta yönetiminde hızlı ve hedefe yönelik kararların alınmasına olanak sağlamaktadır.

Anahtar Kelimeler: Prion Hastalığı, Nörogörüntüleme, Volümetrik Ölçüm, Miyoklonus

EP – 1256 GUF1 PATOLOJİK VARYASYONU İLE İLİŞKİLİ DİRENÇLİ EPİLEPSİ VE YAYGIN DİSPLAZİ: OLGU SUNUMU

ZEYNEP KARAKUS, PINAR TOPALOĞLU, ZUHAL YAPICI

NÖROLOJİ ANABİLİM DALI, ÇOCUK NÖROLOJİSİ BİLİMDALI, İSTANBUL ÜNİVERSİTESİ, İSTANBUL TIP FAKÜLTESİ

Giriş:
GUF1 geninde patolojik varyasyonlar, nadir görülen ve mitokondriyal translasyon sürecinde rol alan bozukluklar olup genellikle erken başlangıçlı epileptik ensefalopati ve gelişimsel gerilik ile ilişkilendirmiştir. Ancak yapısal beyin anomalileri ile ilişkisi bugüne kadar tanımlanmamıştır. Bu olguda, GUF1 varyasyonuna sahip ve dirençli epilepsi ile birlikte yaygın displazi saptanan bir hastayı sunarak fenotipik spektrumun genişletilmesi gündeme getirilmiştir.

Olgu:
Yirmi yedi yaşında erkek hasta yedi yaşında İstanbul Tıp Fakültesi Çocuk Nörolojisi BD polikliniğine başvurdu. Normal spontan vajinal doğum ile miadında doğmuş. Motor ve mental gelişim basamakları yaşıtlarına göre geri seyretmiş. Yedi yaşındayken gözlerinin yukarı deviye olduğu, tüm vücutta tonik kasılmanın olduğu, ardından bağırmaların ve postiktal uykululuğun olduğu jeneralize tonik nöbetleri başlamış ve giderek nöbetlerinin sıklığı artmış. Yakınmalarına dengesiz yürüme ve düşme ataklarıda eklenmiş. Süreç içinde birçok anti nöbet tedavi kullanmış, ancak nöbetleri dirençli seyretmiş. Nörolojik muayenesinde işbirliği kısıtlıydı, dirseklerde fleksiyon postürde kontraktür vardı. Derin tendon refleksleri global hipoaktifti. Yürüyüş geniş adımlı idi. EEG incelemesinde sağda ve frontotemporal bölgelerde belirgin organizasyon bozukluğu ile uykuda artış gösteren birbirinden bağımsız epileptojenik odaklar ve tonik patern benzeri hızlı ritmik aktivite izlendi. Kranial MRG'de diffüz serebral ve serebellar displazi, serebellar multipl kistik yapılar ile mezensefalon ve pons atrofisi izlendi. Yapılan WES incelemesinde GUF1 homozigot patolojik varyasyonu saptandı.

Tartışma:
GUF1, mitokondriyal matrikste, iç zarla sıkı ilişkili bir GTPazdır. GUF1 varyasyonlarının yapısal beyin anomalilerine yol açabileceği hücresel olarak henüz gösterilmemiştir. Literatürde şimdiye kadar yayımlanan olgularda atrofiye ait veriler mevcuttur. Olgumuzdaki displastik bulguların sekonder mi yoksa gelişimsel mi olduğu ispat edilmese de GUF1 varyasyonları yapısal beyin anomalilerinin etyolojisi yönünden akılda tutulabilir.

Anahtar Kelimeler: Epileptik ensefalopati, GUF1, Kortikal displazi

EP – 1258 MS HASTALARINDA SOSYAL ETKİLEŞİM VE PSİKOSOSYAL UYUM

ELLİNA VOLAHENİNTSOA[1], ELİF MERVE HELVACİ[1], MURAT TERZİ[2]

[1]*ONDOKUZ MAYIS ÜNİVERSİTESİ SİNİR BİLİMLERİ ANABİLİM DALI, SAMSUN*
[2]*ONDOKUZ MAYIS ÜNİVERSİTESİ NÖROLOJİ ANABİLİM DALI, SAMSUN*

Multipl Skleroz (MS), fiziksel işlev kayıplarına yol açan bir nörolojik hastalık olmakla birlikte, bireylerin sosyal yaşamını, psikolojik dengesini ve toplumsal rollerini etkileyen karmaşık bir durumdur. 14 Nisan – 1 Temmuz 2025 tarihleri arasında Ondokuz Mayıs Üniversitesi Nöroloji Polikliniğine başvuran 105 MS hastası ve 105 sağlıklı kontrol grubu çalışmaya dahil edilmiştir. Veri toplamak amacıyla sosyo-demografik form, Hospital Anxiety and Depression Scale (HADÖ) ve Psychosocial Adjustment to Illness Scale (PAIS-RS) kullanılmış; bulgular SPSS programında tanımlayıcı istatistikler, t-testi, ANOVA, korelasyon ve regresyon analizleri ile incelenmiştir. Elde edilen bulgular, MS hastalarının HADÖ ve PAIRS puanlarının kontrol grubuna kıyasla anlamlı derecede yüksek olduğunu göstermiştir. Ayrıca anksiyete ve depresyon düzeyleri ile psikososyal uyum güçlükleri arasında güçlü pozitif bir ilişki bulunmuştur. Cinsiyet ve eğitim düzeyi gibi demografik değişkenler de psikososyal uyum üzerinde anlamlı farklar yaratmıştır. Sonuç olarak, MS hastalarında psikososyal uyumun yalnızca klinik belirtilerle değil, sosyal etkileşim süreçleri ve toplumsal faktörlerle de yakından ilişkili olduğunu ortaya koymuştur. Bu bulgular, MS hastalarının yaşam kalitesini artırmaya yönelik psikolojik destek programlarının geliştirilmesi ve klinik uygulamalara sosyal boyutun entegre edilmesi açısından önemli katkılar sunmaktadır.

Anahtar Kelimeler: Multipl Skleroz, Sosyal Etkileşim, Psikososyal Uyum, Anksiyete, Depresyon

EP – 1264 AFAS İLİŞKİLİ SEREBRAL SİNÜS VEN TROMBOZUNA BAĞLI BİLATERAL TENTORİAL SUBDURAL HEMORAJİ OLGUSU

HASAN HÜSEYİN KIR, HATİCE EVRAN, VEYSEL İNCİ, AHMET FURKAN TOPALOĞLU

NECMETTİN ERBAKAN ÜNİVERSİTESİ, NÖROLOJİ ANA BİLİM DALI, KONYA

Giriş:
Serebral venöz tromboz (SVT), dural venöz sinüslerde, serebral venlerde veya her ikisinde trombüsün varlığıdır. Spontan/sekonder sebeplere bağlı olabilir. Klinik prezentasyon, baş ağrısı, nöbet, fokal nörolojik defisit ve mental durum değişikliği şeklinde olup etkilenen venöz yapının büyüklüğüne ve yerleşim yerine göre değişmektedir. SVT'nin yaygın komplikasyonu staza bağlı hemorajik transformasyondur ve subaraknoid hemoraji veya parankimal/subdural hematom (SDH) şeklinde görülebilir. SVT'nin sebeplerinden biri antifosfolipid antikor sendromudur (AFAS). Nadir görülen, AFAS ilişkili SVT'ye bağlı bilateral tentorial SDH vakasını sunuyoruz.

Olgu:
22 yaşında erkek hasta, acil servise travma olmaksızın 1 hafta önce başlayan baş ağrısı, unutkanlık ve kafa karışıklığı şikayetleriyle başvurdu. Nörolojik muayenesinde dezoryantasyon ve anterograd amnezi haricinde fokal nörolojik defisit saptanmadı. Başvuru laboratuvar testlerinde PLT:84 bin olması dışında patoloji saptanmadı. Vitalleri normal sınırlardaydı. Beyin BT'de bilateral tentorial SDH olduğu görüldü. Öyküsünde polisitemi ve trombositopeni olan AFAS tanı kriterlerini karşılamayan hastanın idiyopatik trombositopenik purpura tanısıyla takip edildiği öğrenildi. Yakın zamanda eltrombopag tedavisi başlanan ve atipik SDH'si olan hastada SVT'ye bağlı kanama olabileceği düşünülerek BT venografi çekildi. Sağ sigmoid ve transvers sinüste oklüzyon ve konflüens sinuum çapında artış gözlendi. SVT tanısı ile interne edilen hastada DSA ile tanı doğrulandı. Etiyolojik araştırma sonucunda anti-beta-2 glikoprotein-1 IgM-IgG, antikardiyolipin IgM ve Lupus antikoagülan pozitifliği saptandı. Bulgular doğrultusunda AFAS tanısı konuldu. Antikoagülan ve immünsüpresif (azatiopürin/siklosporin) tedavi başlandı. Asemptomatik olarak takip edilmektedir.

Sonuç:
Akut gelişen baş ağrısı ve fokal nörolojik defisit ile başvuran atipik lokalizasyonlu spontan intrakraniyal hemorajisi olan genç hastalarda SVT akla gelmesi gereken tanılardandır. SVT olgularında, hastaların mevcut tedavilerinin sorgulanması ve etiyolojide romatolojik hastalıkların araştırılmasının önemi anlaşılmıştır.

Anahtar Kelimeler: Antifosfolipid Antikor Sendromu, Sinüs Ven Trombozu, Tentorial Subdural Hemoraji

Beyin BT'de bilateral tentorial subdural hemoraji

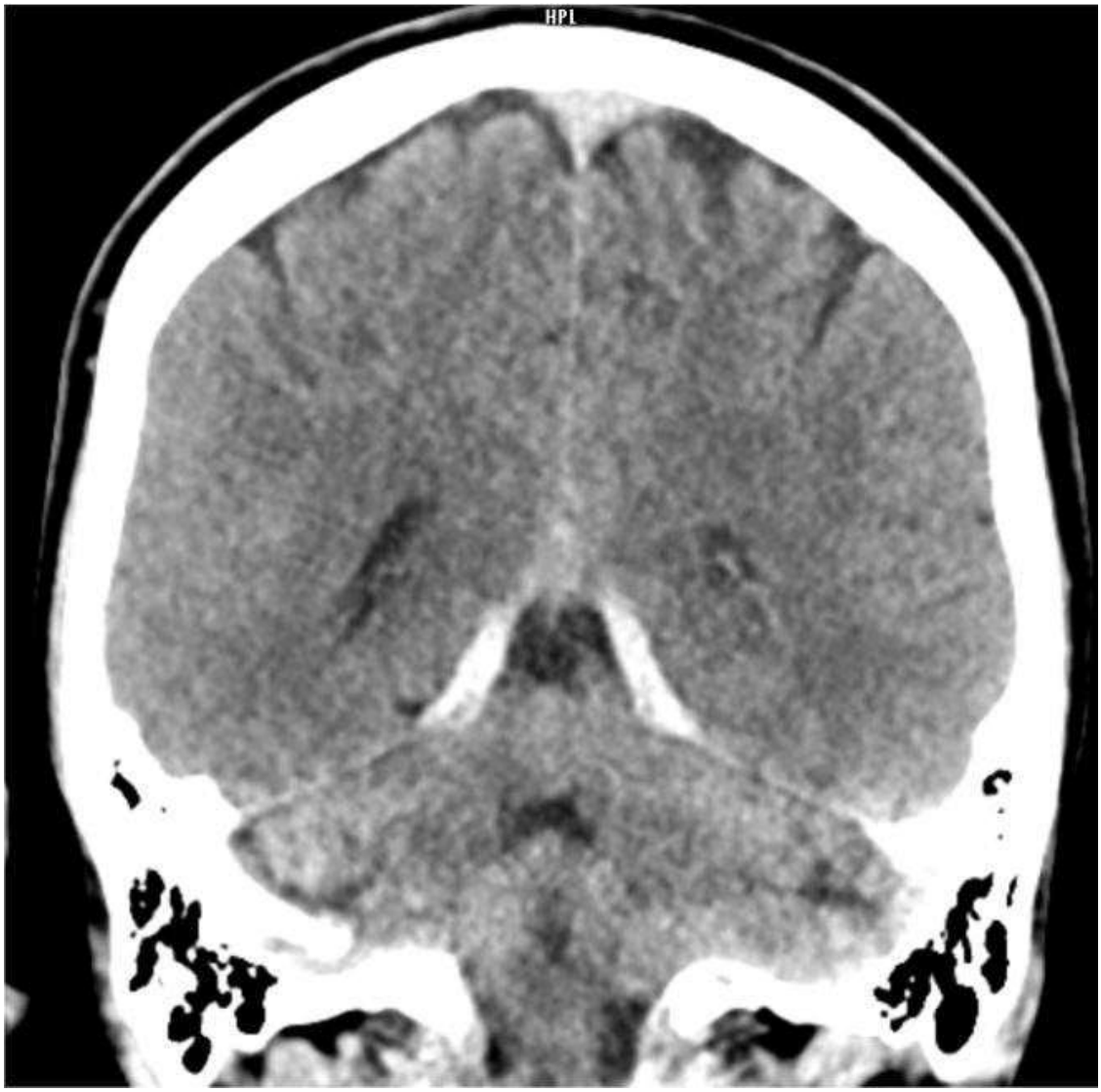

Sağ transvers-sigmoid sinüs dolum defektinin DSA ve FLAIR MRG görüntüsü

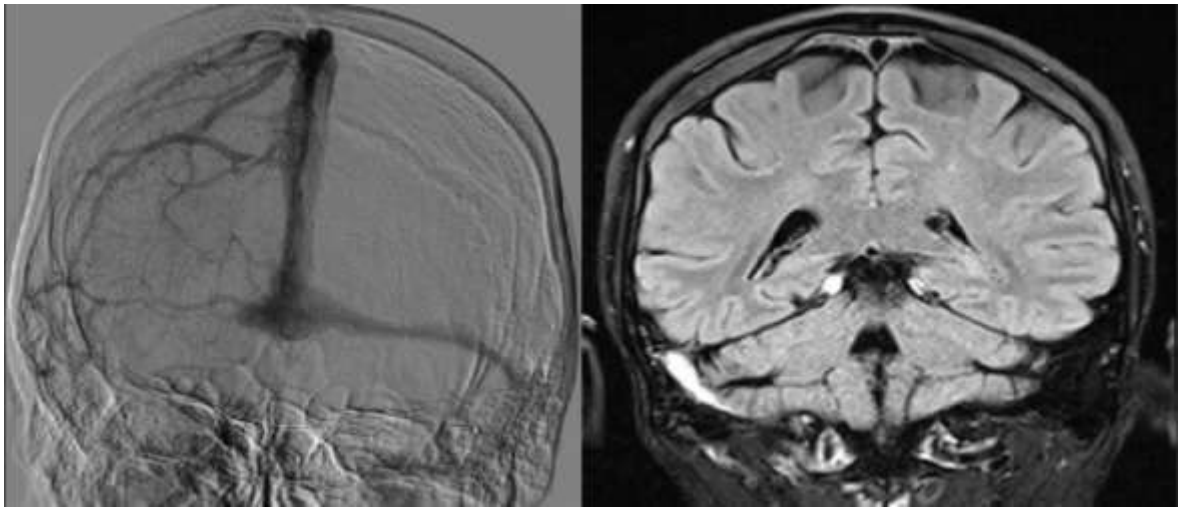

EP – 1265 PRİMER PROGRESİF KONUŞMA APRAKSİSİ: SEKİZ YILLIK İZOLE KONUŞMA KAYBI OLAN BİR OLGU

BERİA NUR ERTUĞRUL

ORDU DEVLET HASTANESİ, NÖROLOJİ KLİNİĞİ, ORDU

Giriş:
Primer progresif konuşma apraksisi (PPKA), konuşma motor planlamasının giderek bozulduğu, ancak dil, yazı ve bilişsel işlevlerin korunduğu nadir bir nörodejeneratif sendromdur. Afaziden ayrımı önemlidir, çünkü dil anlama ve ifade yetenekleri korunurken sadece konuşma üretimi etkilenir. Bu çalışmada, sekiz yıldır izole konuşma kaybı ile seyreden ve primer progresif konuşma apraksisi olarak değerlendirilen bir olgu sunulmaktadır.

Olgu:
Yetmiş üç yaşında erkek hasta, 2016 yılında başlayan ve giderek ilerleyen konuşma bozukluğu nedeniyle değerlendirildi. Hasta ses çıkarabiliyor ancak anlamlı hece veya kelime üretemiyordu. Yazılı anlatımı, okuma ve anlama becerileri ile hesap yapma yeteneği korunmuştu. Günlük yaşam aktivitelerini bağımsız olarak sürdürebiliyor, hatta marangozluk yapıyordu. Nörolojik muayenesinde motor, duyu, kraniyal sinir ve kognitif bulgu saptanmadı. Beyin MRG'si normaldi. 2022 yılına ait FDG-PET ve iğne EMG incelemeleri normaldi. Bu bulgular ışığında hastada konuşma motor planlamasının izole bozukluğu ile uyumlu, saf anartik tipte primer progresif konuşma apraksisi düşünüldü.

Tartışma:
Primer progresif konuşma apraksisi, çoğunlukla sol premotor ve suplementer motor alan dejenerasyonu ile ilişkilidir. Hastalık yavaş ilerleyici seyir gösterir ve erken dönemde MR bulguları normal olabilir. Afaziden farklı olarak dil anlama, yazma ve bilişsel işlevlerin korunması tanıda ayırıcı özelliktir. Literatürde tanımlanan 'progressive pure anarthria' olgularıyla klinik olarak benzerlik göstermektedir. Erken tanı, konuşma terapisi ve alternatif iletişim yöntemlerinin planlanması açısından önem taşır.

Sonuç:
Uzun süredir devam eden izole konuşma kaybı ve normal beyin görüntülemesi olan hastalarda primer progresif konuşma apraksisi akılda tutulmalıdır. Erken tanı ve uygun rehabilitasyon yaklaşımları, hastanın iletişim becerilerinin korunmasına katkı sağlayabilir.

Anahtar Kelimeler: Primer progresif konuşma apraksisi, progresif saf anarti, konuşma motor planlaması

EP – 1267 KAFA İÇİ BASINÇ ARTIŞI İLE BİRLİKTELİK GÖSTEREN GUILLIAN-BARRÉ SENDROMU VAKASI

BUKET SALİM ÇİFTCİOĞLU, SELMA TEKİN

PAMUKKALE ÜNİVERSİTESİ TIP FAKÜLTESİ, NÖROLOJİ ANABİLİM DALI, DENİZLİ

Giriş-Amaç:
Guillain-Barré Sendromu (GBS), genellikle enfeksiyon sonrası gelişen, periferik sinir sistemini etkileyen otoimmün bir poliradikülonöropatidir. Hastalık çoğunlukla ilerleyici kas güçsüzlüğü ve arefleksi ile seyreder. Ancak nadiren kafa içi basınç artışı (KİBA) gibi santral sinir sistemi bulguları eşlik edebilir. Bu çalışmada, GBS tanısı ile izlenen ve KİBA bulguları gösteren nadir bir olguyu sunmayı amaçladık.

Olgu:
22 yaşında kadın hasta, Ağustos 2024'te seyahat sonrası 10 gündür kusma, ateş, vücut ağrısı, baş ağrısı eşlik eden görme azlığı, çift görme nedeniyle enfeksiyon hastalıklarına başvurmuş. Enfeksiyon hastalıkları tarafından etiyoloji ve tedavi amacıyla servise yatırılan hastanın yapılan lomber ponksiyonunda basınç oldukça yüksek saptanıp ölçülememiş, BOS proteini 1,7g/l saptanmış, menenjit paneli (-) izlenmiş. Göz muayenesinde grade 2 papil ödem saptanması, BOS basınç yüksekliği, uykuya meyil, ekstremitelerde güçsüzlük yürüyememe nedeniyle tarafımızca değerlendirilen hasta devralınmıştır. KİBA açısından kontrastlı beyin MRG ve MRG venografi çekimleri yapılıp normal saptandı. Hastada 4 ekstremitede kas gücünün -5/5 saptanması üzerine polinöropati protokolünde EMG'si yapıldı sonucunda motor aksonal polinöropati saptandı. Bunun üzerine GBS ön tanısıyla IVIG tedavisi başlanan hasta tedaviden oldukça fayda görüp kas güçsüzlüğü, baş ağrısı ve çift görmesi düzelince taburcu edildi. Poliklinik kontrolünde yapılan EMG'si tamamen normal saptandı.

Tartışma ve Sonuç:
GBS'de KİBA gelişimi oldukça nadirdir artmış BOS protein düzeyinin BOS drenajını bozarak basıncı artırabileceği düşünülmektedir. Bu olgu, GBS'nin santral sinir sistemi etkilenimi gösterebileceğini ve dikkatli nörolojik takibin önemini vurgulamaktadır. GBS olgularında, baş ağrısı, görme bulanıklığı veya papilödem gibi santral bulgular görüldüğünde KİBA olasılığı akılda tutulmalıdır. Erken tanı ve uygun tedavi, morbiditeyi azaltmada kritik öneme sahiptir.

Anahtar Kelimeler: Guillain Barré sendromu, papil, ödem

EP – 1268 MYELONÖROPATİ, PSÖDOATETOZ VE DUYUSAL ATAKSİYLE SEYREDEN AKCİĞER KANSERİ OLGUSU

BİNNUR ÇELİK, GAMZE ÖZKAYA, HÜSEYİN ÖZDEN ŞENER

ANKARA ÜNİVERSİTESİ TIP FAKÜLTESİ, NÖROLOJİ ANA BİLİM DALI, ANKARA

Miyelonöropatilerin etyolojisi arasında metabolik, enfektif, toksik ve daha nadir olarak paraneoplastik nedenler bulunur. Kliniğinde duyusal ataksi, asimetrik duyusal semptomlar ve psödoatetoz izlenebilir.miyelopati ve polinöropatinin birlikte görüldüğü akciğer veya meme kanseri ilişkili paraneoplastik sendromlar literatürde bildirilmiştir (1). Biz de myelonöropati, psödoatetoz ve ataksiyle seyreden akciğer malignitesi olgusu sunmaktayız.

69 yaş kadın, yürürken dengesizlik, ellerde ve ayaklarda uyuşma, ellerde istemsiz hareketler, konuşma bozukluğu şikayetleriyle başvurdu. Bilinen Hashimoto tiroiditi, KOAH öyküsü mevcut. 25 paket/yıl sigara öyküsü mevcut. Bir sene önce dirsekler ve dizlerinin altında uyuşmalar başlamış, 5-6 ay sonra yürürken dengesizlik, ellerde titreme ve koreiform hareketler, konuşmada bozulma şikayetleri eklenmiş. ACE yüksekliği ve bronkoskopide granülomatöz lezyon saptanması üzerine yapılan biyopside malignite ya da sarkoidoz düşündürür bulgu saptanmamış. Sinir biyopsisi aktif aksonal dejenerasyonun izlendiği ağır lif kaybının mevcut olduğu nöropati ile uyumlu saptanmış. Vaskülit markerları negatif, nöron spesifik endolaz pozitif saptanmış. Kranial Manyetik Rezonans Görüntüleme (MRG)'de patolojik bulgu saptanmadı. Spinal MRG'de kord posteriorunun tamamına uzanan lezyon izlendi. Arka kord tutulumu etyolojisine yönelik kan tetkikleri normal. EMG'de yaygın duyusal aksonal polinöropati veya ganglionopati ile uyumlu bulgular saptandı. Hastaya 7 gün, gün aşırı plazmaferez tedavisi ve 5 gün toplam 2 gr/kg IVIG tedavisi verildi. Tedavi öncesi Ataksi Değerlendirme ve Derecelendirme Ölçeği skoru 24 iken, tedaviler sonrası 23 saptandı. Pozitron emisyon tomografisinde mediastinal lenf nodlarında, sağ akciğer üst lobda yumuşak doku lezyonunda patolojik aktivite birikimleri raporlandı, lenf nodundan biyopsi yapıldı. Biyopsi yüksek dereceli malign küçük yuvarlak hücreli tümör infiltrasyonu ile uyumluydu.

Paraneoplastik myelonöropatiler, asimetrik güçsüzlük, duyusal ataksi, paresteziler yürümede dengesizlik ve düşmelerle ortaya çıkar. Propriyosepsiyon çoğunlukla ciddi şekilde bozulur, psödoatetoz görülebilir. Klinikte görüldüğünde erken kanser tanısı için ipucu olabilir.

Anahtar Kelimeler: Miyelopati, saf duyusal aksonal nöropati, psödoatetoz, paraneoplastik sendrom

Servikal MRG T2



Servikal ve torakal bölgede santral kanal belirginleşme ve bu düzeylerde spinal kordda santral-posterior yerleşimli uzun segment tutuluma neden olan lezyonlar

Torakal MRG

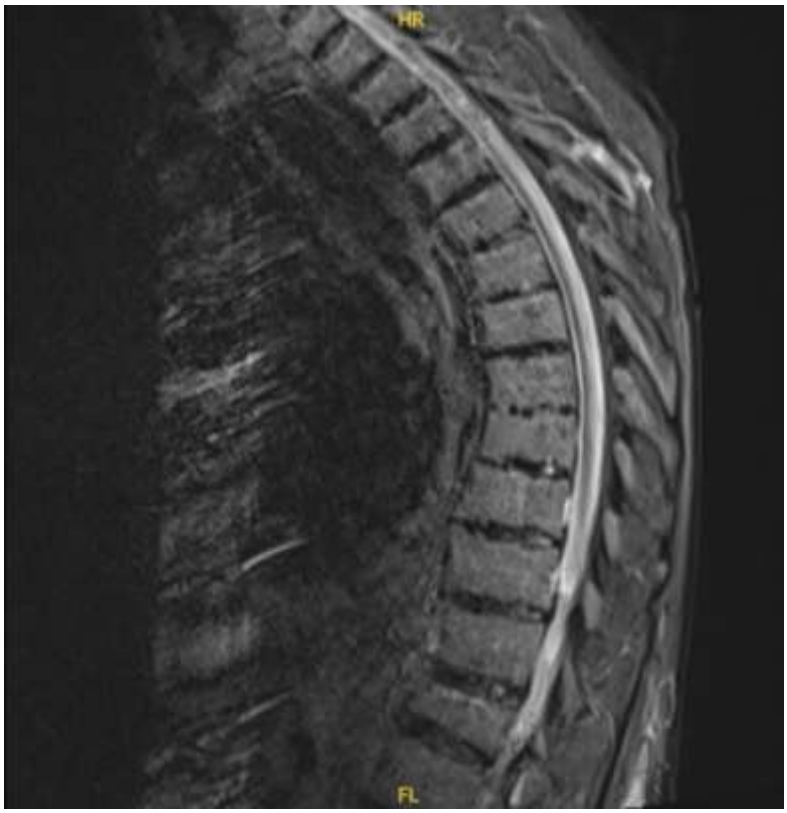

Servikal ve torakal bölgede santral kanal belirginleşme ve bu düzeylerde spinal kordda santral-posterior yerleşimli uzun segment tutuluma neden olan lezyonlar

EP – 1272 İNTRASEREBRAL KANAMALARDA PROGNOZ VE PROGRESYON ÖNGÖRÜCÜLERİ

EDA ÇOBAN, RABİA KARABIYIK, FAZİLET KARADEMİR, ELİF KORKUT, NİLÜFER KALE İÇEN

SBÜ BAĞCILAR EĞİTİM VE ARAŞTIRMA HASTANESİ

Amaç:
İntra serebral kanamalar tüm inmelerin yaklaşık %10 unu oluşturmaktadır. En sık sebebi hipertansiyondur ve prognozu etkileyen en önemli faktördür. Kanamanın progrese olabileceğini ön görebilen bazı bulgular mevcuttur; spot bulgusu, island bulgusu, blend işareti. Çalışmamız bu bulguların varlığının progresyona etkisini ortaya koymak için planlanmıştır.

Yöntem:
Ocak 2020-Ocak 2025 tarihleri arasında intraserebral hematom tanısı ile yatmış hastalar dahil edildi. Hastaların yaş, cinsiyet, hipertansiyon varlığı, antiagregan ilaç kullanımına ait bilgiler bilgisayar kayıtlarından elde edildi. Hastaların başvuru anında, 24. saat ve 1. haftasında tekrarlanan BT'de hematom lokalizasyonu, hacmi ve intraventriküler yayılım varlığı kaydedildi. Başvuru BT'sinde spot belirtisi, island bulgusu, blend bulgusu, black hole işareti, satellit bulgusu, swirl işareti gibi bulgular not edildi. Tansiyon kayıtları alındı.

Bulgular:
147 hasta çalışmaya dahil edildi. Hastaların 97'si erkekti, yaş ortalamaları 59,46±15,21 idi. % 69 'u hipertansifti. 47 'si antiagregan kullanmaktaydı. % 33'ünde bazal ganglion, % 33'ünde kortikal, % 22 talamik, % 4 beyin sapı, % 8'inde serebellar kanama görüldü. 78 hastada ilk BT'de spot belirtisi, island bulgusu, blend bulgusu, black hole işareti, satellit bulgusu, swirl işaretlerinden en az biri mevcuttu. 61 hastada hematomda progresyon gözlendi. 57'sinde intra ventriküler yayılım saptandı. 79'unda ilk 24 saatte tansiyon kontrolü sağlandı. 18'ine cerrahi girişim uygulandı, 34'ü vefat etti.

Sonuç:
147 hasta hipertansifti. Bazal ganglia kanamaları (%33) gözlendi, lober kanamalar takip etti. Yaş ortalaması da beklenen aralıkta, erkek hakimiyeti ön planda idi. 78 hastada progresyon öngörücü bulgu mevcuttu (p= 0,004). Benzer şekilde intraventriküler yayılım olan hastalarda da bu bulguların varlığı anlamlı olarak saptandı (p= 0,011). Tansiyonu regüle hastalarda progresyon gözlenmedi (p= 0,029).

Anahtar Kelimeler: Hematom, spot sign, blend sign, prognoz

EP – 1276 *POLR3B*-İLİŞKİLİ LÖKOENSEFALOPATİ TANISI KONULAN İLK LİBYALI HASTANIN OLGU RAPORU

EMHAMMED FARAG[1], MAGDA ELSHUKRI[2]

[1]*ANKARA ÜNİVERSİTESİ, TIP FAKÜLTESİ, ANKARA, TÜRKİYE*
[2]*BİNGAZİ ÜNİVERSİTESİ, NÖROLOJİ ANA BİLİM DALI, BİNGAZİ, LİBYA*

Lökodistrofiler, merkezi sinir sisteminin ak maddesini etkileyen, miyelin oluşumu ve sürdürülmesini düzenleyen genlerdeki mutasyonlardan kaynaklanan nadir, kalıtsal nörolojik bozukluklardır. Tahmini insidansları 1/250.000 ile 1/500.000 arasında olmasına rağmen, ilerleyici seyirleri nedeniyle nörolojik morbiditeye önemli katkıda bulunurlar. Geleneksel olarak, miyelinin oluşmadığı hipomiyelinizan ve mevcut miyelinin tahrip edildiği demiyelinizan bozukluklar olarak ikiye ayrılırlar.

Bu spektrumdaki yakın zamanda tanımlanan bir alt grup olan POLR3-ilişkili hipomiyelinizan lökodistrofi, en yaygın olarak RNA Polimeraz III alt birimini kodlayan *POLR3B* genindeki mutasyonlardan kaynaklanır. Bu mutasyonlar, küçük RNA transkripsiyonunu bozarak miyelin gelişiminde kusurlara yol açar. Titreme, ataksi ve yürüme bozukluğu gibi spesifik olmayan, yavaş ilerleyen nörolojik belirtiler nedeniyle tanı zordur ve özellikle erişkin başlangıçlı vakalar nadirdir. Prognoz genellikle kötü olup, günümüzde küratif tedavisi bulunmamaktadır.

Bu raporda, Libya'da, ilerleyici nörolojik gerileme ile başvuran 19 yaşındaki bir erkek hastada *POLR3B*-ilişkili lökodistrofinin ilk belgelenen vakası sunulmuştur. Hastanın manyetik rezonans görüntülemesinde (MRI) karakteristik hipomiyelinizan patern saptanmış, genetik analiz *POLR3B* geninde patojenik varyantları doğrulamıştır. Bu vaka, açıklanamayan ilerleyici nörolojik sendromlarda genetik etiyolojilerin önemini ve bu yıkıcı bozukluklar için moleküler tanıya erişimin iyileştirilmesi ve uluslararası araştırma işbirliğinin aciliyetini vurgulamaktadır.

Anahtar Kelimeler: Lökodistrofi, Hipomiyelinizan, {POLR3B} Mutasyonu, Erişkin Başlangıçlı, Ataksi

Şekil 1. Sol / Beynin Aksiyel T2 Ağırlıklı MRI Görüntüsü

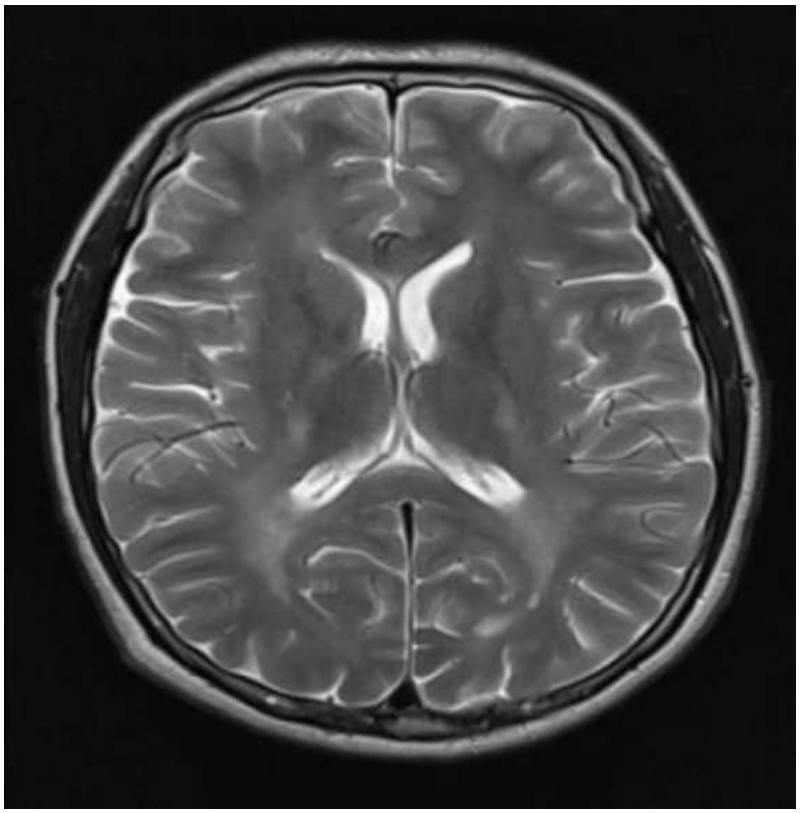

Parieto-oksipital derin ak maddede birleşen (konflüan) hiperintens lezyonları gösteriyor, bu lezyonlar korpus kallozumun (nasırlı cisim) spleniumuna kadar uzanmaktadır.

Şekil 2. Sağ / Beynin Sagittal T2 Ağırlıklı MRI Görüntüsü

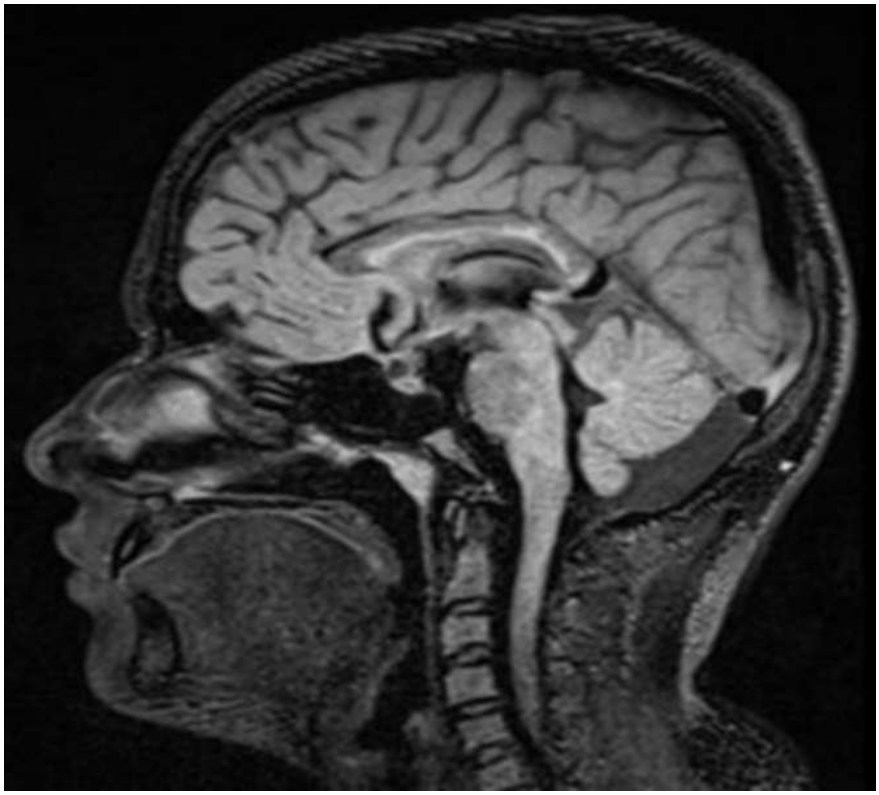

Yaygın hipomiyelinizasyonu (miyelinsizleşmeyi) gösteriyor; serebellar pedinküllerde (beyincik sapçıkları) hafif bir tutulum mevcutken, serebellar tonsiller (beyincik bademcikleri) korunmuştur.

EP – 1279 NÖRO-BEHÇET HASTALIĞININ KLİNİK, PARAKLİNİK, TERAPOTİK ÖZELLİKLERİ: TEK MERKEZ DENEYİMİ

ADALET GÖÇMEN, MURAT ÇEKİÇ, BİLAL TOPRAK, MEHMET BAL, DİLEK AĞIRCAN, TÜLİN GESOĞLU DEMİR, ÖZLEM ETHEMOĞLU

HARRAN ÜNİVERSİTESİ, NÖROLOJİ ANA BİLİM DALI, ŞANLIURFA

Giriş:
Behçet hastalığı, multi organ tutulumu yapan kronik, tekrarlayıcı ve inflamatuar bir vaskülittir. Nöro-Behçet hastalığı (NBH), santral sinir sistemi tutulumuyla seyreden nadir ancak ciddi bir formdur. Nörolojik tutulumun sıklığı çalışmalar arasında değişkenlik göstermekle birlikte, yüksek morbidite ve mortalite oranlarıyla ilişkilidir.

Yöntem:
2015–2025 yılları arasında Harran Üniversitesi Hastanesinde Nöro-Behçet tanısı ile izlenen 24 hastanın dosyaları retrospektif olarak değerlendirildi. Hastaların demografik özellikleri, klinik bulguları, radyolojik lezyon lokalizasyonları ve uygulanan tedavi protokolleri incelendi.

Bulgular:
Çalışmaya dahil edilen 24 hastanın 11'i (%45,8) kadın, 13'ü (%54,2) erkekti; ortalama yaş 35,12 ± 9,97 yıl olarak saptandı. Hastaların 11'inde (%45,8) nörolojik semptomlar ilk başvuru nedeniydi. Parankimal tutulum 21 (%87,5), vasküler tip tutulum 3 (%12,5) hastada gözlendi. En sık lezyon lokalizasyonları bazal ganglion (%25) ve pons (%20,8) idi. En yaygın nörolojik belirtiler parezi (%37,5), baş ağrısı (%37,5), görme keskinliğinde azalma (%29,2) ve hipoestezi (%20,8) olarak saptandı. Nörolojik olmayan belirtiler arasında en sık oral aft (%79,2) ve artralji (%50) izlendi. Paterji testi %29,2 hastada pozitifti. HLA-B*51 testi yapılan 4 hastanın tamamında pozitif sonuç elde edildi. Tedaviler arasında kolşisin (%83,3), kortikosteroid (%45,8), azatioprin (%41,6), siklofosfamid (%4,1), infliksimab (%4,1) ve rituksimab (%4,1) yer aldı.

Sonuç:
Bu çalışmada Nöro-Behçet hastalığının klinik ve radyolojik özellikleri, literatürde bildirilen dağılımlarla genel olarak uyumlu bulunmuştur. Cinsiyetler arasında anlamlı fark saptanmamıştır. Paterji testi pozitifliği oranı, Türkiye'de yapılan bazı serilere kıyasla daha düşük gözlenmiştir. Hastaların önemli bir kısmında nörolojik semptomların ilk başvuru nedeni olması, erken tanı ve multidisipliner yaklaşımın önemini vurgulamaktadır. Bulgularımız, NBH'nin heterojen klinik seyri nedeniyle tanısal farkındalığın artırılmasının ve bireyselleştirilmiş tedavi stratejilerinin geliştirilmesinin gerekliliğini desteklemektedir.

Anahtar Kelimeler: Nörobehçet, retrospektif, klinik

EP – 1281 SERPENTİN ANEVRİZMALAR: NADİR GÖRÜLEN ANCAK YÖNETİMİ ZOR BİR VASKÜLER PARADOKS – ALTI OLGULUK DENEYİM

ÖYKÜM AKINCI[1], CELAL ÇINAR[2], AYŞE GÜLER[1], EMRE KUMRAL[1]

[1]EGE ÜNİVERSİTESİ HASTANESİ NÖROLOJİ ANA BİLİM DALI; İZMİR
[2]EGE ÜNİVERSİTE HASTANESİ GİRİŞ:İMSEL RADYOLOJİ; İZMİR

Amaç:
Serpentin anevrizmalar, damar duvarındaki tromboz-rekanalizasyon döngüsüyle karakterize, nadir kompleks vasküler lezyonlardır. Bu çalışmada anterior serebral arter (ACA) ve orta serebral arter (MCA) yerleşimli altı serpentin anevrizma olgusunun klinik, radyolojik özellikleri, endovasküler ve konservatif tedavi yaklaşımları çerçevesinde değerlendirildi.

Yöntem:
Ege Üniversitesi Nöroloji Kliniği'nde 2011–2025 yılları arasında tanı alan altı serpentin anevrizma olgusu retrospektif olarak incelendi. Dört hastaya flow diverter stentle endovasküler tedavi uygulanırken, iki olgu asemptomatik seyir ve küçük lezyon boyutu nedeniyle konservatif izlendi. Olguların klinik seyirleri, görüntüleme bulguları, tedavi sonuçları analiz edildi.

Bulgular:
Olguların yaş aralığı 25–84 yıl olup ortalama yaş 48,5'idi; %66'sı erkekti. Lezyonlar eşit oranda MCA ve ACA yerleşimliydi. Dört olguda (%66,6) dev boyutlu (≥2 cm) parsiyel tromboze anevrizma saptandı, flow diverter stent uygulandı. Tedavi edilen olguların %75'inde stabil seyir izlendi; bir olguda total damar oklüzyonu ve sekonder enfarkt gelişti. ACA-perikallozal yerleşimli bir olguda distal A3 oklüzyonu ve spontan tromboz gözlendi. Konservatif izlenen iki olguda (<1 cm) progresyon saptanmadı. Hastaların %66,6'sı baş ağrısı, %16,6'sı nöbet, %16,6'sı hafif hemiparezi ile başvurdu.

Tartışma:
Serpentin anevrizmalar nadir, kompleks ve klinik seyri öngörülemeyen lezyonlardır. Cerrahi girişimler yüksek morbidite riski taşırken, flow diverter stent uygulaması günümüzde güvenli ve etkin bir alternatif sunmaktadır. Ancak özellikle büyük ve tromboze olgularda progresyon/rekanalizasyon riski devam etmektedir. Bulgularımız, tedavi kararının bireyselleştirilmesi, uzun dönem radyolojik takibin önemini vurgulamaktadır.

Sonuç:
Serpentin anevrizmalar, nadir görülmeleri ve değişken seyirleri nedeniyle tanı ve tedavide güçlük oluşturur. Flow diverter stent seçilmiş olgularda etkili bir seçenek olsada tromboze ve geniş lezyonlarda progresyon riski sürmektedir. Bu nedenle tedavi bireyselleştirilmeli ve uzun dönem radyolojik takip esastır.

Anahtar Kelimeler: Endovasküler tedavi, Flow diverter, Serpentin anevrizma, Tromboz, Rekanalizasyon

Tablo 1. Serpentin Anevrizma Olgularının Klinik, Radyolojik ve Tedavi Özellikleri

Olgu	Yaş / Cinsiyet	Lokalizasyon	Anevrizma Özelliği	Tedavi Yöntemi	Klinik Bulgular	Sonuç: / İzlem
Olgu 1	25/E	Sol ACA A2	3×4 cm, parsiyel tromboze, fusiform-serpentin dev anevrizma, disseksiyon zemininde	Flow diverter stent (2024)	Frontal baş ağrısı	Tedavi sonrası stabil seyir, antiagregan ve steroid tedavisi
Olgu 2	84/E	Sağ MCA M2	3 cm'lik parsiyel tromboze fuziform-serpentin dev anevrizma ve ACom sakküler anevrizma	Anevrizma klempleme (2002) Flow diverter stent (2011 ve 2014)	Nöbet, sol hemiparezi, tekrarlayan baş ağrısı	İlk işlem sonrası stabil, 3 yıl sonra tekrar kanama ve oklüzyon, sekonder MCA enfarkt
Olgu 3	29/E	Sol MCA M3	1.6 → 2 cm, parsiyel tromboze, fusiform-serpentin	Flow diverter stent (2025)	Nöbet	İşlem sonrası komplikasyon gelişmedi, stabil seyir
Olgu 4	50/E	Sol ACA A2 (perikallozal)	3.8→5.5→7.5 cm'e progresyon, dev tromboze serpentin anevrizma	Flow diverter stent (2022)	Baş ağrısı, sağ hemiparezi, dizartri	Endovasküler tedavi sonrası progresyon, perianevrizmatik ödem, ACA A3 distal oklüzyonu, spontran tromboz
Olgu 5	41/E	Sağ MCA M2	8 mm, parsiyel tromboze, fusiform-serpentin	Konservatif İzlem	Semptomsuz	Konservatif izlemde stabil seyir
Olgu 6	62/K	Sağ ACA A2	6 mm, parsiyel tromboze, fusiform anevrizmatik dilatasyon	Konservatif İzlem	Semptomsuz	Konservatif izlemde stabil seyir

EP – 1282 ÇOKLU ANEVRİZMA BİRLİKTELİĞİ OLAN NADİR OLGUMUZ

REFAH SAYIN[1], BURAK KAZANCI[2], MEHMET YÖRÜBULUT[3]

[1]UFUK ÜNİVERSİTESİ, TIP FAKÜLTESİ, NÖROLOJİ ANABİLİM DALI
[2]UFUK ÜNİVERSİTESİ, TIP FAKÜLTESİ, NÖROŞİRURJİ ANABİLİM DALI
[3]ANKARA ACIBADEM HASTANESİ, RADYOLOJİ ANABİLİM DALI

İnsanları etkileyen ağrılı durumlardan en yaygın olanı başağrısıdır (BA). BA ile başvuran hastalarda ilk yapılması gereken sekonder BA'nın dışlanmasıdır, çünkü primer BA çok yaygındır. Anevrizma arterlerdeki damar duvarlarının zayıflaması sonucu genişleme durumudur. Özellikle beyin anevrizması, ciddi sağlık sorunlarına yol açabilir. Belirtiler arasında şiddetli baş ağrısı, mide bulantısı, görme bozuklukları ve bilinç kaybı yer alır. Beyin anevrizması çoğunlukla fark edilmeden ilerler ve damar yırtılması durumunda hayati tehlike oluşturur.

İlk kez BA ile polikliniğimize başvuran hastalarda görüntüleme yapmak çok önem taşımaktadır. Nöroloji polikliniğimize 54 yaşında, kadın, baş ağrısı yakınması ile bir hasta başvurdu. Hastanın günlerdir batıcı ve baskı tarzında olan, günde 30-40 kez tekrarlayan, sol oksipital bölgede, analjeziklere yanıtı iyi olan, bulantı ve kusmanın eşlik ettiği baş ağrısı mevcuttu. Hep aynı bölgede olması, otonom bulgularının eşlik etmemesi, aura ve foto-fonfobinin de olmayışı sekonder BA açısından dikkat çekiciydi. Özgeçmişinde polikistik böbrek ve ventriküler septal defekt hastalıkları olduğu öğrenildi. Soygeçmişinde özellik saptanmadı.Kullandığı ilaçlar; irbesartan 300 mg, duloksetin 30 mg, vitamin b12 idi. Yapılan fizik muayenesi normal idi ve nörolojik muayenesinde bilateral horizontal nistagmus, derin tendon reflekslerinde canlılık dışında patoloji bulgu yoktu. Çekilen beyin magnetik rezonans anjiosunda sağ internal karotis arter (İCA) ve sağ media cerebri (MCA) arterde sakküler anevrizmaların birlikteliği nadir olarak saptanması nedeniyle dikkatimizi çekti.

Biz bu olguyu hem İCA da hem de MCA da anevrizmaların birlikteliğinin ko-insidental olarak saptanması ve bu birlikteliğin nadir olması üzerine sunmayı değer bulduk.

Anahtar Kelimeler: Başağrısı, anevrizma, polikistik böbrek

EP – 1284 MUSK VE LRP4 ANTİKOR POZİTİF MYASTENİA GRAVİS HASTA OLGU SUNUMU

DENİZ TÖREN, VAHİDE DENİZ YERDELEN

ADANA ŞEHİR HASTANESİ

Giriş:
Miyastenia Gravis(MG), nöromuskuler kavşakta postsinaptik reseptörlerin otoantikorlarıyla karakterize nörolojik bir hastalıktır. Çoğunlukla Asetilkolin reseptör (AChR) ve Muscle-specific receptor tyrosine kinase (MuSK) antikor pozitifliği saptanırken nadir olgularda low-density lipoprotein receptor-related protein 4 (LRP4) antikor pozitifliği de görülebilmektedir. Biz de bu olgumuzda LRP4 ve MuSK antikor pozitifliği saptanan 24 yaş erkek hastanın klinik prezentasyonunu sunmayı amaçladık.

Olgu:
Astım tanılı 24 yaş erkek hasta 3-4 haftadır bulanık ve çift görme, her iki göz kapağında düşüklük ve başını tutmada güçlük şikayetiyle nöroloji polikliniğine başvurdu. Özgeçmiş ve soygeçmişinde ek özellik yoktu. Nörolojik muayanesinde patolojik olarak bilateral dışa bakış hafif kısıtlıydı, bilateral pitoz, diplopi,antefleksiyon zaafı mevcuttu. Öğürme refleksi zayıftı. Diğer bulguları normaldi. Repetetif elektromiyogramında sağ orbicülaris ocüli kasında 2 ve 3 Hertz ardısıra sinir uyarımında anlamlı decrement yanıt saptandı. MG ön tanısıyla interne edildi.

Pridostigmin, prednizolon ve 5 günlük intravenöz immünglobulin(IVIG) tedavisinden fayda görmedi.Serumdan AChR antikor negatifti.Serebral,spinal ve kontrastlı toraks ve batın görüntülemelerinde patoloji saptanmadı.Enfektif, vaskülitik ve paraneoplastik markerlarda patoloji izlenmedi. Serumda Musk ve LRP4 antikor pozitifliği saptanan hastaya plazmaferez başlandı. Alerjik reaksiyon nedeniyle premedikasyonla 2 seans yapılabilen plazmaferezden dramatik yanıt alındı. Pitoz, diplopi, antefleksiyon zaafı ve ve yutma güçlüğü belirgin azaldı. Tedavisine azatiopürin eklendi. Karaciğer fonksiyon testlerinde yükseklik saptanması nedeniyle kesildi. Mikofenolat mofetil eklendi. Yan etki görülmedi. Hasta taburcu edildi.

Sonuç:
Otoantikorlarla karakterize bir hastalık olan MG'de çoğunlukla AChR antikor pozitifliği görülür. Bu hastalar pridostigmin, IVIG ve plazmaferezden anlamlı fayda görürlerken daha az sıklıkta görülebilen Musk ve LRP4 antikor pozitifliği olanların pridostigmine ve IVIG'e yanıtları, plazmafereze göre daha zayıf olabilmektedir.

Anahtar Kelimeler: Asetilkolin reseptör antikoru, LRP4 antikoru, Miyastenia Gravis, Musk antikoru, plazmaferez

EP – 1285 DİMETİL FUMARATIN UZUN DÖNEM ETKİLERİ: BEŞ YILLIK KLİNİK STABİLİTE VE BİLİŞSEL KAZANIMLAR

SERKAN ÖZAKBAŞ[1], ULVİ SAMADZADE[2], GÖZDE DENİZ ÜNAL[2], CAN ÇALIŞKAN[2], İREM KARA[2], SAİD ALİZADA[3]

[1]İZMİR EKONOMİ ÜNİVERSİTESİ, MEDİCAL POİNT HASTANESİ; MS ARAŞTIRMALARI DERNEĞİ, İZMİR
[2]İZMİR EKONOMİ ÜNİVERSİTESİ, MEDİCAL POİNT HASTANESİ
[3]DOKUZ EYLÜL ÜNİVERSİTESİ, NÖROLOJİ ANABİLİM DALI, İZMİR

Giriş:
Dimetil fumarat (DMF), relapsing-remitting multipl skleroz (RRMS) tedavisinde kullanılan oral hastalık modifiye edici tedavilerden biridir. Kısa ve orta dönem etkinliği iyi bilinse de uzun dönem sonuçlara ilişkin veriler sınırlıdır. Bu çalışmada, DMF tedavisi altındaki olguların beş yıllık klinik, fiziksel ve bilişsel seyri değerlendirilmiştir.

Yöntem:
Bu çalışmaya 2019 yılı ve öncesinde DMF tedavisine başlayan RRMS hastaları dahil edildi. Yıllık atak oranı (ARR), başlangıç ve son takipte EDSS skorları, ayrıca verisi mevcut olan olgularda fiziksel performans testleri (25 Adım Yürüme [T25FW], 9 Delikli Peg Testi [9HPT]) ve bilişsel değerlendirmeler (SDMT, CVLT-II, BVMT-R) analiz edildi.

Bulgular:
Toplam 126 hastada 2019 yılı ve öncesinde DMF tedavisine başlanmıştı. 28 hasta yetersiz etkinlik, 31 hasta farklı nedenlerle tedaviyi bırakmış olup, 67 hasta (%64,2 kadın) beş yıl ve üzeri DMF kullanımıyla analize dahil edildi. Ortalama hastalık başlangıç yaşı 32,7 yıl, hastalık süresi 12,7 yıl, DMF kullanım süresi ise 5,9 yıl idi. EDSS skorları tedavi süresince anlamlı değişiklik göstermedi (başlangıç: 1,67; 5. yıl: 1,73; p>0,05). Yıllık atak oranı 0,04 olarak bulundu. Fiziksel performans değerlendirmesinde, T25FW ve 9HPT'te anlamlı değişiklik saptanmazken (p>0,05); bilişsel değerlendirmelerde tüm testlerde anlamlı iyileşme izlendi: SDMT 46,7'den 49,4'a (p=0,026), CVLT- II 46,9'dan 53,4'e (p=0,009), BVMT-R 25,0'dan 27,9'a (p=0,006) yükseldi.

Sonuç:
RRMS hastalarında beş yıllık DMF tedavisi ile klinik stabilite korunmuş, atak oranları düşük seyretmiş ve fiziksel işlevler korunmuştur. Özellikle bilişsel testlerde gözlenen iyileşme, DMF tedavisinin uzun dönemde bilişsel açıdan potansiyel yararlarına işaret etmektedir.

Anahtar Kelimeler: Multipl Skleroz, Dimetil fumarat, Bilişsel fonksiyonlar

EP – 1286 İLK ATAK PSİKOZ İLE PREZENTE OLAN SPORADİK CREUTZFELDT-JAKOB HASTASI: OLGU SUNUMU

EBRU ÖZBEZEN KIZILTAN[1], ZEHRA BİLGE ŞİŞMAN[1], KERİM KIZILTAN[2], VASFİYE KABELOĞLU[1], AYSUN SOYSAL[1]

[1]BAKIRKÖY PROF. DR. MAZHAR OSMAN RUH SAĞLIĞI VE SİNİR HASTALIKLARI EĞİTİM VE ARAŞTIRMA HASTANESİ, NÖROLOJİ ANABİLİM DALI, İSTANBUL
[2]BAKIRKÖY PROF. DR. MAZHAR OSMAN RUH SAĞLIĞI VE SİNİR HASTALIKLARI EĞİTİM VE ARAŞTIRMA HASTANESİ, ÇOCUK VE ERGEN RUH SAĞLIĞI VE HASTALIKLARI ANABİLİM DALI, İSTANBUL

Amaç:
Creutzfeldt-Jakob hastalığı (CJH), prion aracılı, nadir görülen, hızla ilerleyen ve ölümcül seyreden bir nörodejeneratif hastalıktır. Tipik olarak hızlı ilerleyen demans, miyoklonus, ataksi ve piramidal/ekstrapiramidal bulgularla ortaya çıkar. Ancak sporadik CJH (sCJH) vakaların yaklaşık 1/4'ü, olgumuzdaki gibi başlangıçta psikiyatrik belirtilerle, özellikle psikotik semptomlarla prezente olabilir. Bu durum tanıda gecikmelere yol açabilir.

Olgu:
Bilinen herhangi bir hastalık öyküsü olmayan ve vale olarak çalışan 52 yaş erkek hasta; iki aydır uykusuzluk, davranış değişikliği ve unutkanlık şikayetlerini takiben evden kaybolmuş ve birkaç gün sonra polis tarafından bulunmuştur. Görsel varsanılar, perseküsyon hezeyanları, düşünce dağınıklığı, homisidal ve suisidal eğilimlerle ailesi tarafından psikiyatriye getirilmiş, psikoz ön tanısıyla nörolojiye konsülte edilmiştir. Desteksiz yürüyemeyen, ikili emir almakta zorlanan, kısmi oryante hastanın muayenesinde rijidite ve miyokloni bulguları izlenmiştir. Kraniyal MRG'de bilateral kaudat nukleusta, putamende ve kortikal kısımlarda difüzyon kısıtlılığı saptanmış; EEG'de yaygın yavaşlama ve jeneralize periyodik deşarjlar görülmüştür. BOS'ta hücre görülmemekle birlikte total tau ve NfL düzeyleri yüksek, 14-3-3 proteini ve RT-QuIC testleri pozitif bulunmuştur. Aile öyküsü olmadığından genetik test yapılmamıştır. Bu bulgular probable/muhtemel sporadik CJD tanısını desteklemiştir. Levetirasetam ve sodyum valproatla nöbet aktivitesinin, klonazepam ile miyoklonilerin, olanzapinle psikiyatrik bulguların kontrolü hedeflenerek tedavi düzenlenmiştir. Palyatif bakıma yönlendirilen hasta 6 ay içinde yaşamını yitirmiştir.

Sonuç:
İleri yaşta, atipik başlangıçlı psikiyatrik semptomlar, özellikle psikotik belirtiler, nadir de olsa prion hastalıklarının başlangıcında görülebilir. Ayırıcı tanı sürecinde kapsamlı değerlendirme yapılmalıdır. Erken tanı; tedavi seçeneklerinin değerlendirilmesi, gereksiz tedavi girişimlerinin önüne geçilip hasta ve yakınlarının hayat kalitesinin iyileştirilmesine yönelik müdahaleleri mümkün kılmaktadır. Sunmuş olduğumuz bu olgu, atipik prezantasyonlu hastalarda multidisipliner yaklaşımın önemini vurgulamaktadır.

Anahtar Kelimeler: Creutzfeldt–Jakob hastalığı, nöropsikiyatri, psikoz, prion hastalığı, demans

EEG

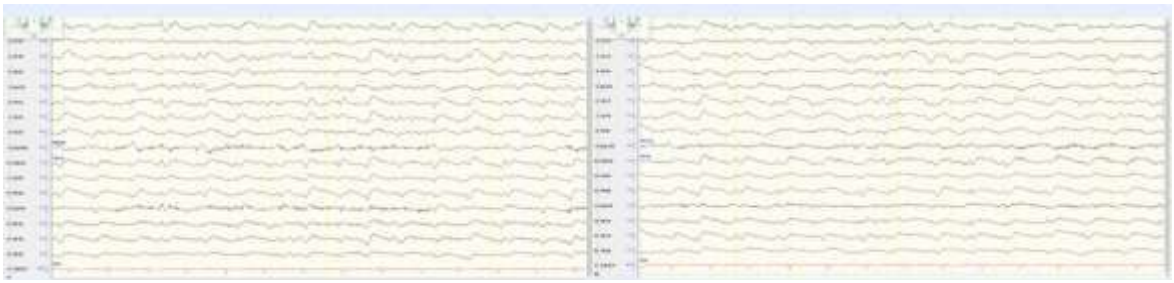

Vakamıza ait EEG'de yaygın yavaşlama ve jeneralize periyodik deşarjlar

Nörogörüntüleme

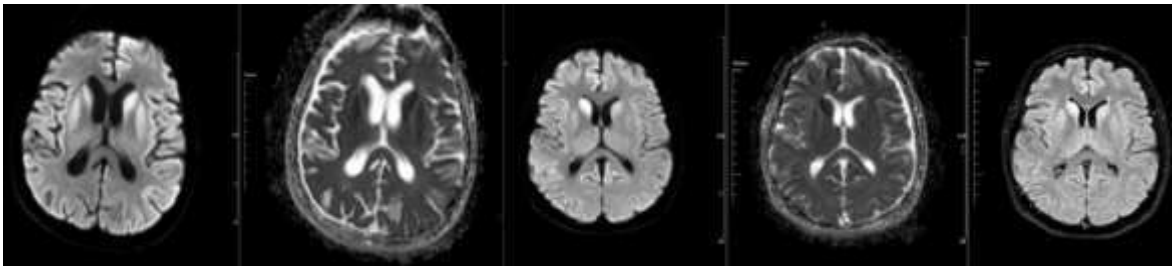

Vakamıza ait kraniyal MRG'de caudate nukleus, putamen ve kortikal kurdelenme şeklinde difüzyon kısıtlılığı

EP – 1287 NATALİZUMAB TEDAVİSİ ÖNCESİ VE SONRASI KLİNİK SEYİR: ÜÇ YILLIK KARŞILAŞTIRMALI GERÇEK YAŞAM BULGULARI

ULVİ SAMADZADE[1], ORKHAN MAMMADOV[2], CAN ÇALIŞKAN[1], SERKAN ÖZAKBAŞ[3]

[1]İZMİR EKONOMİ ÜNİVERSİTESİ, MEDİCAL POİNT HASTANESİ
[2]DOKUZ EYLÜL ÜNİVERSİTESİ, NÖROLOJİ ANABİLİM DALI, İZMİR
[3]İZMİR EKONOMİ ÜNİVERSİTESİ, MEDİCAL POİNT HASTANESİ; MS ARAŞTIRMALARI DERNEĞİ, İZMİR

Giriş-Amaç:
Natalizumab, hücre adezyon molekülü α4-integrini hedefleyen humanize monoklonal antikor olup ataklarla seyreden multipl skleroz (RRMS) tedavisinde onay almıştır. Bu çalışmada, natalizumabın klinik etkinliği, tedavi öncesi ve tedaviye başladıktan sonra en az 3 yıl izlenebilen MS'li bireylerde bu iki dönem karşılaştırılarak değerlendirildi.

Yöntem:
Çalışmaya natalizumab tedavisi başlamadan önceki 3 yıl ve tedavi başladıktan sonraki 3 yıl verileri olan MS'li bireyler alındı. Klinik değerlendirmeler yıllık atak oranı (ARR), Genişletilmiş Özürlülük Durum Ölçeği (EDSS) skorları ve NEDA-3 kriterlerini kapsadı.

Bulgular:
Natalizumab tedavisi alan 131 (%79,4 kadın) MS'li birey retrospektif olarak incelendi. Tüm hastalar ataklı formda olup (RMS) ortalama yaşları 36'4'tü. Yıllık atak oranı tedavi öncesi 3 yılda 2,08 iken tedavi sonrası 3 yılda 0,13'e gerileyerek anlamlı azalma gösterdi ($p<0,001$). EDSS skorları başlangıçta 1,57, natalizumab tedavisi başlangıcında 1,85, son değerlendirmede ise 1,47 olup anlamlı progresyon izlenmedi ($p>0,05$). 3 yıllık natalizumab tedavisi altında hastaların %84'ü NEDA-3 kriterlerini sağladı.

Sonuç:
Natalizumab tedavisi, ataklarla seyreden MS hastalarında atak sıklığını belirgin şekilde azaltmakta ve engellilik düzeyinde stabilite sağlamaktadır. Hastaların önemli bir kısmında NEDA-3'e ulaşılması, natalizumabın uzun dönem etkinliğini ve hastalık modifiye edici tedavi olarak güçlü önemini desteklemektedir.

Anahtar Kelimeler: Multipl Skleroz, Natalizumab, NEDA-3

EP – 1288 IGM İNDEKSİ YÜKSEK, BİLİŞSEL GERİLEME DERİN: MULTİPL SKLEROZDA İMMÜN AKTİVİTE VE KOGNİSYON ARASINDAKİ BAĞLANTI

ULVİ SAMADZADE[1], CAN ÇALIŞKAN[1], GÖZDE DENİZ ÜNAL[1], İREM KARA[1], SERKAN ÖZAKBAŞ[2]

[1]İZMİR EKONOMİ ÜNİVERSİTESİ, MEDİCAL POİNT HASTANESİ
[2]İZMİR EKONOMİ ÜNİVERSİTESİ, MEDİCAL POİNT HASTANESİ; MS ARAŞTIRMALARI DERNEĞİ, İZMİR

Giriş-Amaç:
IgM indeksi, intratekal immün aktivitenin bir biyobelirteci olarak önerilmiş olup bilişsel işlevlerle ilişkisi net olarak ortaya konmamıştır. Bu çalışmanın amacı yüksek ve normal IgM indeksi değerine sahip MS'li bireylerde bilişsel bozulma düzeylerini karşılaştırmak ve bu ilişkinin istatistiksel olarak anlamlı olup olmadığını değerlendirmektir.

Yöntem:
Bu kesitsel çalışmada hastalar IgM indeksi değerlerine göre iki gruba ayrıldı: yüksek IgM indeksi grubu ve normal IgM indeksi grubu. Bilişsel performans, Sembol- Rakam Modalite Testi (SDMT), Kaliforniya Sözel Öğrenme Testi-II (CVLT-II) ve Kısa Görsel-Uzamsal Bellek Testi-Revize (BVMT-R) kullanılarak değerlendirildi. Bilişsel bozulma düzeyleri, normatif değerlerin 1,5 standart sapma altında kalan skorlar temel alınarak sınıflandırıldı. Buna göre:

- Orta düzey bozulma (tek testte düşük performans),
- Ağır bozulma (iki testte düşük performans),
- Çok ağır bozulma (üç testte düşük performans) olarak tanımlandı.

Bulgular:
Toplam 300 MS'li birey değerlendirildi (150 yüksek, 150 normal IgM indeksi). Yüksek IgM indeksi grubunda bilişsel bozulma anlamlı olarak daha belirgindi. Orta düzey bozulma normal IgM grubunda daha sık görülürken (n=127'ye karşı n=89), ağır (n=37) ve çok ağır (n=19) bilişsel bozulma yüksek IgM grubunda belirgin olarak daha fazlaydı. Bu fark istatistiksel olarak anlamlı bulundu (χ^2=21,709; p<0,001).

Sonuç:
Yüksek IgM indeksine sahip MS'li bireylerde bilişsel bozulma daha belirgindir. Bu hastalarda işlemleme hızı ve bellek gibi birden fazla bilişsel alanda yetersizlikler gözlenmiştir. Her ne kadar IgM indeksi öncelikle immün aktivitenin laboratuvar göstergesi olsa da, bu bulgular yüksek IgM değerlerinin bilişsel gerileme riski taşıyan hastaların erken tanımlanmasında klinik önem taşıyabileceğini göstermektedir.

Anahtar Kelimeler: Multipl Skleroz, İgM indeksi, Bilişsel fonksiyonlar

EP – 1295 MULTİPL SKLEROZ TEDAVİSİNDE KLADRİBİN ALAN HASTALARDA HEMOGRAM PARAMETRELERİNİN BOYLAMSAL ANALİZİ: BİR GERÇEK YAŞAM VERİSİ ÇALIŞMASI

HUZEYFE KÖKLÜ, RECAİ TURKOGLU

SAĞLIK BİLİMLERİ ÜNİVERSİTESİ, HAYDARPAŞA NUMUNE EĞİTİM VE ARAŞTIRMA HASTANESİ, NÖROLOJİ KLİNİĞİ, İSTANBUL

Amaç:
Kladribin tedavisinin multipl skleroz (MS) hastalarında periferik kan hücreleri üzerindeki zamana bağlı etkilerini ve hematolojik güvenlilik profilini değerlendirmek.

Materyal-Metod:
Haydarpaşa Numune Eğitim ve Araştırma hastanesinde izlenen Relapsing Remitting Multiple Skleroz tanılı 88 hastanın kladribin tedavisi süresince verileri geriye dönük olarak analiz edilmiştir. Lökosit (WBC), nötrofil (NEU), lenfosit(LYP) ve trombosit (PLT) sayıları lineer karma modeller (LMM) ile; LYP dinamikleri ise ayrıca kısıtlı kübik spline (RCS) modeli ile değerlendirilmiştir. Klinik izlemde EDSS değişimi, progresyon durumu ve yan etki takibi kaydedilmiştir.

Bulgular:
Hastaların ortalama yaşı 45.3 ± 10.5 yıl (%70.5'i kadın) idi. Ortalama EDSS değişimi −0.30 ± 0.56 olup, %6 hastada progresyon saptandı. LMM, WBC/PLT'de anlamlı değişiklik göstermedi. RCS modeli, LYP için 12–14. haftalarda dip nokta ve 2. kür sonrası daha hızlı toparlanma gösterdi (Zaman×Kür p = 0.0017). Grade 3–4 lenfopeni %10–15 hastada bulundu. %14.8 hastada tedavi öncesi hashimoto tiroiditi tanısı mevcuttu ve bu hastların 1 tanesinde tedavi sürecinde ötirodididen hipertiroidiye geçiş oldu. HBV taşıyıcılığı ve geçirmiş hasta sayısı%12.5 idi, entekavir tedavisi ile takip edilen hastalarda takip sürecinde reaktivasyon gözlenmedi. Tedavi sürecinde 1 (%1.1) hastada zona zoster ve 2 (%2.2) hastada tiroid disfonksiyonu izlendi.

Sonuç:
Kladribin, MS hastalarında öngörülebilir, geri dönüşlü lenfosit düşüşü oluşturmaktadır. Ciddi hematolojik toksisite ve tedavi ilişkili yan etkiler nadirdir. Bulgularımız, kladribin tedavisinin iyi tolere edilen bir ajan olduğunu desteklemektedir.

Anahtar Kelimeler: Multiple skleroz, kladribin, EDSS, MS

Tablo 1. Kladribin tedavisi altında hematolojik değişkenlerin lineer karma model (LMM) sonuçları

Parametre	Ortalama değişim (10 hf başına, β±SE)	Kür etkisi (Kür2–Kür1, β±SE)	p-değeri	Klinik yorum
Lökosit	−8.6± 4.48	+14.8 ± 5.7	0.009	İlk düşüş sonrası toparlanma eğilimi
Nötrofil	−0.07± 0.03	+0.06 ± 0.03	0.08	Nötrofiller genel olarak stabil
Platelet	−2.86 ± 0.69	+2.34 ± 0.84	0.005	Hafif dalgalanma, klinik anlam düşük
Lenfosit	−0.005 ± 0.008	+0.057 ± 0.010	<0.001	En belirgin etki, 12–14. haftalarda en düşük etki.
RCS Modeli (Lenfosit)	—	Kür × Zaman: F(4,826)=4.37	0.0017	2. kür sonrası toparlanma daha hızlı

Tablo 2. CTCAE evrelerine göre lenfopeni dağılımı

Kür	Grade 0 (Normal:≥ 1.0)	Grade 1 (Hafif:0.8 – < 1.0)	Grade 2 (Orta:0.5 – < 0.8)	Grade 3 (Ağır:0.2 – < 0.5)	Grade 4 (Çok Ağır:< 0.2)
Kür 1	%31.8	%31.8	%27.3	%9.1	-
Kür 2	%24.6	%21.3	%29.5	%21.3	%3.3

CTCAE: Common Terminology Criteria for Adverse Events

EP – 1296 SERONEGATİF OTOİMMÜN ENSEFALİT TANISINDA 18F-FDG PET GÖRÜNTÜLEMENİN TANISAL KATKISI: İKİ OLGU SUNUMU

YILDIZHAN ŞENGÜL, ŞEYMA AĞÇAY

ÇANAKKALE 18 MART ÜNİVERSİTESİ HASTANESİ, NÖROLOJİ ANA BİLİM DALI, ÇANAKKALE

Seronegatif otoimmün ensefalit (OİE), antikor negatifliğine rağmen klinik ve nöropsikiyatrik bulgularla seyreden, tanısal açıdan güç bir gruptur. Konvansiyonel MRG ve BOS analizlerinin sıklıkla normal sonuçlanması, erken dönemde fonksiyonel görüntüleme yöntemlerinin kullanılmasını gerekli kılmaktadır. Güncel yaklaşımlarda 18F-florodeoksiglukoz pozitron emisyon tomografisi (FDG-PET), yalnızca destekleyici bir test değil, OİE'de tanısal özgüllüğü artıran önemli bir belirteç olarak değerlendirilmektedir. Çalışmamızda otoantikor negatif iki olguda FDG-PET'in tanısal katkısı incelenmiştir (Tablo 1). Her iki hastada da subakut başlangıçlı davranışsal ve bilişsel bozulma ile psikiyatrik semptomlar ön plandaydı. İlk olguda frontal baskın hipometabolizma ve EEG'de jeneralize yavaşlama saptanmış, klinik olarak tam düzelme sağlanmıştır. İkinci olguda mezial temporal ve talamik bölgelerde belirgin hipometabolizma gözlenmiş, klinik tablo daha dirençli seyretmiştir. Bulgular sırasıyla probable ve possible seronegatif OİE tanı düzeyleriyle uyumlu bulunmuştur.

FDG-PET, klinik gri bölgelerde tanısal kararı yönlendiren yüksek duyarlılıklı bir araçtır. Yapısal görüntüleme bulguları normal olsa dahi metabolik ağ bütünlüğündeki bozulmayı göstererek erken dönemde tanısal güveni artırır. Özellikle frontal–temporal–talamik hipometabolizma paternleri, seronegatif olgularda OİE lehine en özgül metabolik belirteçler arasında yer almaktadır.

Anahtar Kelimeler: Otoimmun ensefalit, seronegatif, PET

Seronegatif Otoimmün Ensefalit Olgularının Klinik, Laboratuvar ve Görüntüleme Özellikleri

Parametre	Olgu 1 (R.Y.)	Olgu 2 (Ş.P.)
Hasta tanımlayıcı	70 yaş, kadın	65 yaş, erkek
Klinik özellikler	Subakut başlangıçlı dikkat ve davranış bozuklukları, taraf seçmeyen ataksi, dalgalı bilinç durumu, hızlı ilerleyen kognitif bozulma, idrar inkontinansı, kilo kaybı, uyku süresinde azalma.	Subakut başlangıçlı hızlı progresif unutkanlık, apati, idrar inkontinansı, yürüyüş bozukluğu, uygunsuz davranışlar, psikotik semptomlar.
Nöropsikiyatrik tablo (NPT)	Paranoid düşünceler, düşük test performansı, iş birliği güçlüğü, son 1 ayda hızla belirginleşen kognitif bozulma; demansiyel süreçlerle açıklanamayan tablo.	İleri düzeyde bellek, dikkat ve yürütücü işlev kaybı; obsesif savunmalar, psikotik deneyimler, frontal kontrol kaybı, ciddi kognitif yıkım.
Laboratuvar / Antikor paneli	Paraneoplastik, otoimmün ve IgLON5 panelleri gönderildi; bilinen nöronal antikorlar negatif.	Paraneoplastik ve otoimmün panel negatif.
EEG	Hafif zemin aktivite bozukluğu ve aralıklı jeneralize yavaşlama.	Epileptiform anomali yok; zemin ritmi yavaş ve nonspesifik.
MRG	Supratentoriyal atrofiye sekonder ventriküler genişleme, ek patoloji yok.	Kortikal sulkuslarda genişleme, 3. ve lateral ventriküllerde atrofik dilatasyon.
18F-FDG PET	Bilateral prefrontal kortekslerde simetrik hipometabolizma.	Bilateral mezial temporal korteks ve sol vizüel kortekste hipometabolizma, bilateral talamik metabolizma azalması.
Tedavi	Pulse steroid + IVIG.	Pulse steroid + Pzmaferez.
Tedaviye yanıt / Prognoz	Kognitif ve nörolojik işlevlerde tam düzelme; iyi prognoz.	Kısmi yanıt;1 ay sonra kontrolde belirgin bilişsel kötüleşme, kötü prognoz.
Tanısal düzey (Graus et al., 2016 / Roman et al., 2024)	Probable seronegatif otoimmün ensefalit	Possible seronegatif otoimmün ensefalit

EP – 1298 KOMPLİKE BİR KRONİK İNFLAMATUVAR DEMİYELİNİZAN POLİNÖROPATİ (CIDP) OLGUSU

SALİH KARAİSMAİL, SİBEL KARŞIDAĞ

İSTANBUL SULTAN ABDÜLHAMİD HAN EĞİTİM VE ARAŞTIRMA HASTANESİ

Amaç:
CIDP zemininde herediter polinöropati olasılığı ve lomber radikülopatisi olan bir olguyu sunmak.

Olgu:
72 yaş erkek hasta; 1 yıldır alt ekstremite distallerinde uyuşma, dengesizlik ve sağda düşük ayak şikayetleri mevcut. İlk EMG'de tüm duysal yanıtlar alınamadı, alt ekstremite motor yanıtlar alınamadı ve üst ekstremitelerde distal motor latanslar belirgin uzundu; ağır demiyelinizasyon ve sekonder aksonal etkilenme lehine yorumlandı. Lomber MRG'de L4-5 ve L5-S1'de geniş tabanlı posterior protrüzyonlar izlendi. Serum/idrarda immünfiksasyonda M-protein saptanmadı, paraproteinemik nöropati dışlandı.

5 gün pulse steroid sonrası oral prednizon başlandı. Aylık 0,4 g/kg IVIG (40g) planlandı ve uygulandı. İlk 2–3 ayda sağ ayak dorsifleksiyon gücü 0'dan 2/5'e toparladı; yürüme dengesi kısmen düzeldi. Kontrol EMG'de duysal yanıtlar ve alt ekstremite motor yanıtlar yine alınamazken, sol ulnar motor yanıt kaydedilebildi ve kısmi elektrofizyolojik iyileşme olarak yorumlandı. Herediter polinöropati şüphesiyle genetik inceleme başlatıldı, sonuç bekleniyor.

Sonuç:
Bu olgu, ileri yaşta polinöropati değerlendirilirken çoklu etiyoloji (CIDP + olası herediter nöropati + lomber radikülopati) olabileceğini göstermektedir. İmmün tedaviye klinik/EMG yanıtı CIDP bileşenini desteklerken, uniform demiyelinizasyon ve sınırlı düzelme herediter zemin olasılığını canlı tutmaktadır. Multidisipliner yaklaşım fonksiyonel iyileşmeyi artırmıştır.

Anahtar Kelimeler: CIDP, demiyelinizan polinöropati, herediter nöropati, radikülopati

EMG tablosu

EMG	19.07.2024	06.10.2025
Duysal yanıtlar	latans (ms) / amp (mcV) / hız (m/s)	
Sağ median	PY	PY
Sol median	PY	PY
Sağ ulnar	PY	PY
Sol ulnar	PY	PY
Sağ sural	PY	PY
Sol sural	PY	PY
Motor yanıtlar	dml (ms) / amp (mV) / hız (m/s)	
Sağ median	20,6 / 0,5 / 13	22,2 / 0,8 / 10
Sol median	20,1 / 1,5 / 19	26,4 / 1 / 13
Sağ ulnar	9,5 / 1,1 / 17	.
Sol ulnar	PY	7,7 / 1,5 / 14
Sağ peroneal	PY	PY
Sol peroneal	PY	PY
Sağ tibial	PY	PY
Sol tibial	PY	PY

1 yıl arayla yapılmış olan 2 EMG incelemesi karşılaştırmalı tablo

EP – 1299 TANI ARAYIŞINDA BİR BEYİN: COL4A1 MUTASYONU SAPTANAN FULMİNAN AKUT HEMORAJİK LÖKOENSEFALOPATİ OLGUSU

EBRU ÖZBEZEN KIZILTAN[1], AYŞE NAZLI BAŞAK[2], VASFİYE KABELOĞLU[1], AYSUN SOYSAL[1]

[1]BAKIRKÖY PROF. DR. MAZHAR OSMAN RUH SAĞLIĞI VE SİNİR HASTALIKLARI EĞİTİM VE ARAŞTIRMA HASTANESİ, NÖROLOJİ ANABİLİM DALI, İSTANBUL
[2]KOÇ ÜNİVERSİTESİ TIP FAKÜLTESİ, KUTTAM, SUNA VE İNAN KIRAÇ VAKFI NÖRODEJENERASYON ARAŞTIRMA LABORATUVARI, İSTANBUL

Amaç:
Akut hemorajik lökoensefalopati (AHLE), genellikle enfeksiyonları takiben gelişen, perivasküler hemoraji, nekroz ve hızlı klinik kötüleşmeyle seyreden nadir ve fulminan bir demiyelinizan hastalıktır. Klinik ve radyolojik olarak inme, ensefalit ve diğer demiyelinizan hastalıklarla örtüşebileceği için tanısı güçtür. AHLE'nin etiyopatogenezi tam aydınlatılamamış olsa da, genetik yatkınlıkların hastalığın şiddetini etkileyebileceği düşünülmektedir.

Olgu:
Konuşma bozukluğu ve alt ekstremitede güçsüzlük şikayetleriyle kliniğimize başvuran 57 yaş erkek hastanın özgeçmişinde benzer şikayetlerle geçici/transient iskemik atakları (TİA), ankilozan spondilit, COVID-19 pnömoni öyküsü mevcuttu. Nörogörüntülemelerinde sağ pariyetalde difüzyon kısıtlaması ve mikrohemoraji odakları mevcuttu. İnme ile açıklanamayacak hızlı klinik progresyona yönelik yapılan ileri incelemelerde BOS proteini yüksekti, enfeksiyöz, otoimmün ve paraneoplastik paneller, malignite taraması negatifti. Ensefalit ön tanısıyla uygulanan immünomodülatör tedavilere rağmen yanıt alınamayıp kontrollerinde kontrast tutulumu ve difüzyon kısıtlılığı gösteren yaygın hiperintens lezyonlar ve hemorajik transformasyon izlendi. Tedavi yanıtı alınamaması, klinik kötüleşme ve radyolojik progresyon akut hemorajik lökoensefalopati (AHLE) tanısına yönlendirdi. Atipik ve nadir tablo dolayısıyla yapılan WES analizinde heterozigot COL4A1 c.2216C>Tp.Pro739Leu varyantı saptandı. Bu varyantın frekans verileri sınırlı olsa da, kollajen stabilitesi için kritik olan korunmuş bir bölgedeki konumu nedeniyle bazı klinik veritabanlarında olası patojenik olarak sınıflandırılmıştır. İlk görüntülemelerde tipik kronik küçük damar hastalığının bulunmaması ve mikrohemorajilerin varlığı göz önüne alındığında, COL4A1 mutasyonunun AHLE'nin fulminan seyri için kolaylaştırıcı bir faktör olarak rol alması muhtemeldir. Semptom başlangıcından 4 ay sonra multiorgan yetmezliğine bağlı kardiyak arrest sonucu hasta hayatını kaybetti.

Sonuç:
Vakamız; vasküler ve nöroinflamatuar özelliklerin kesiştiği, fulminan seyirli ensefalopatilerin tanısal zorluklarını ortaya koymakta ve multidisipliner yaklaşımla genetik incelemenin sürece erken dahil edilmesinin önemini vurgulayarak literatüre katkıda bulunmaktadır.

Anahtar Kelimeler: Akut hemorajik lökoensefalopati, nörogenetik, nöroinflamasyon, COL4A1 mutasyonu, nadir hastalıklar

Hızlı Kötüleşme Gösteren Hastanın Kontrol Görüntülemeleri

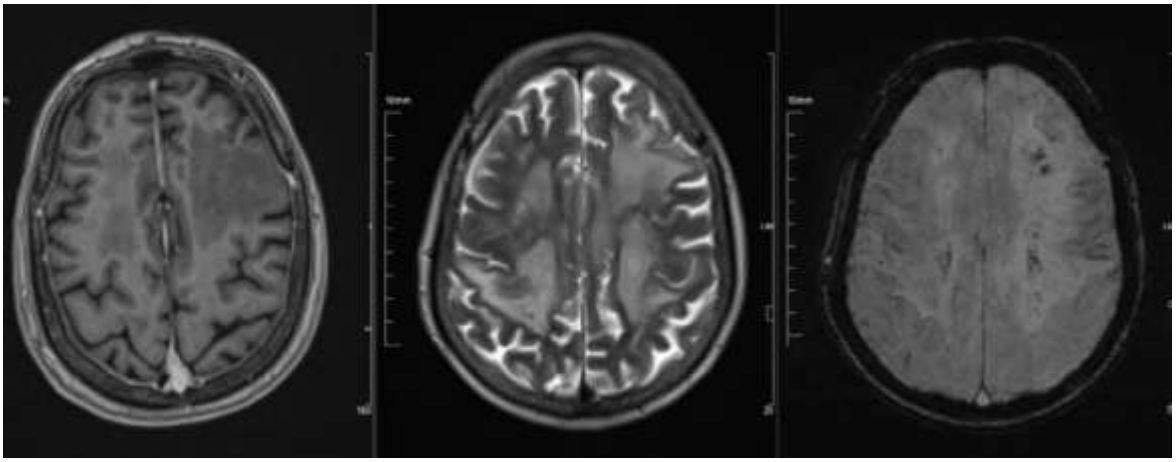

Yaygın T2 hiperintens lezyonlar, inflamasyon, sol frontopariyetal bölgede kontrastlanma, bu alanlarda SWI'da hemorajik transformasyon izlenmekte.

İlk Nörogörüntüleme

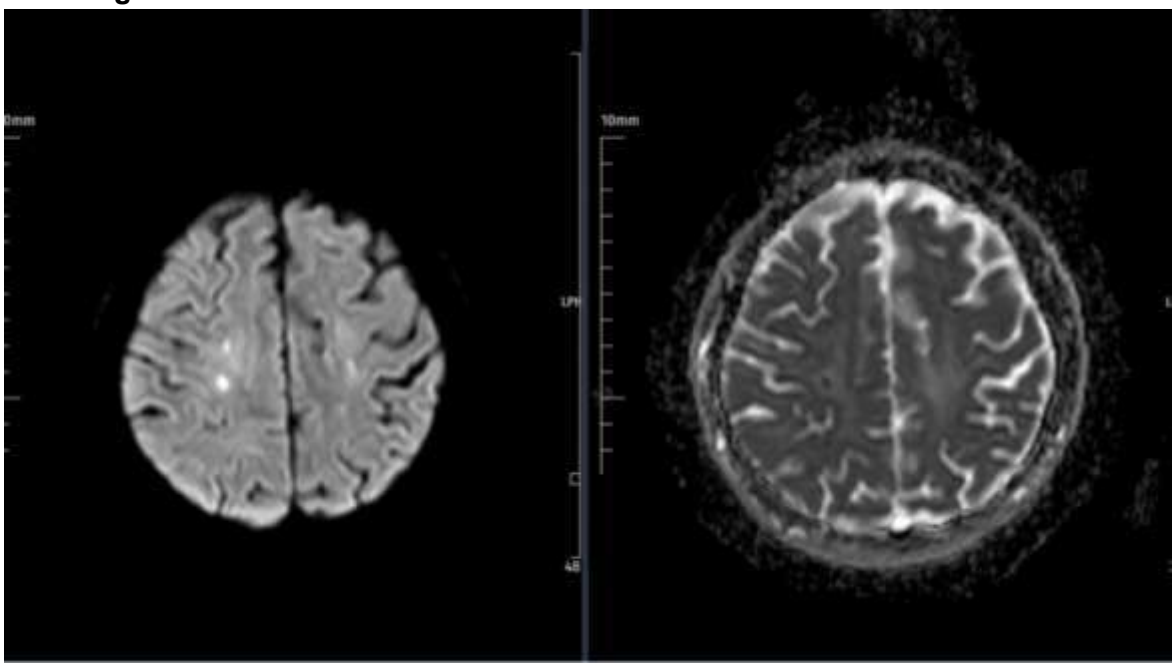

Afazi ve alt ekstremite güçsüzlüğüyle prezente hastanın sağ pariyetalde ACA-MCA borderzone alanında belirgin difüzyon kısıtlılığı izlenmekte olup ilk başvuruda stroke düşündürmektedir.

EP – 1300 AKUT İSKEMİK İNMEDE EŞ ZAMANLI BİLATERAL İNTERNAL KAROTİS ARTER STENTLEMESİ: OLGU SUNUMU

AYSENUR ERSOY ŞENGÜL, BEGÜM ASENA DOĞRUER, LEYLA ÖZTÜRK SÖNMEZ, MUSTAFA GÜLTEKİN, GÖKHAN ÖZDEMİR

SELÇUK ÜNİVERSİTESİ TIP FAKÜLTESİ, NÖROLOJİ ANABİLİM DALI, KONYA

Bilateral karotis arter hastalığı, serebral hipoperfüzyon ve tekrarlayan iskemik olaylara yol açabilen nadir bir klinik durumdur. Komplikasyon riskini azaltmak için genellikle aşamalı karotis arter stentlemesi (CAS) tercih edilse de, bazı akut olgularda yeterli serebral perfüzyon sağlamak amacıyla aynı seansta bilateral girişim gerekebilir. Bu yazıda, akut sol hemisferik iskemik inme ve bilateral kritik karotis darlığı nedeniyle eş zamanlı bilateral İCA'ya stent uygulanan bir olgu sunulmaktadır.

Olgu Sunumu:
Altmış sekiz yaşında erkek hasta motor afazi ve difüzyon MR incelemesinde sol MCA sulama alanında enfarkt ile başvurdu. Anjiyografide Tip II aort arkı, sol İCA'da near-oklüzyon ve sol MCA proksimalde oklüzyon saptandı. Öncelikle sol İCA'ya 3×20 mm balon ile predilatasyon ve 8×40 mm stent uygulandı. Rekanalizasyon sonrası sağ MCA dolumu yetersiz kalınca, sağ İCA'daki near-oklüzyon nedeniyle buraya da predilatasyon ve 8×6x40 mm stent implantasyonu gerçekleştirildi. İşlem sonunda her iki taraftaki MCA ve ACA dolumu düzeldi, hemodinamik parametreler stabilize oldu. Hasta, komplikasyon gözlenmeden ikili antiagregan tedavi başlanarak yoğun bakıma alındı.

Sonuç:
Eş zamanlı bilateral karotis stentlemesi, nadir olmakla birlikte kritik darlığa bağlı hemodinamik instabilitesi olan hastalarda hayat kurtarıcı olabilir. Çoğu klinisyen aşamalı yaklaşımı önerse de, seçilmiş olgularda tek seansta girişim uygun bulunmuştur. Bizim olgumuz, deneyimli merkezlerde dikkatli planlama ve izlemle, eş zamanlı bilateral CAS'ın akut iskemik durumda uygulanabilir olduğunu göstermektedir.

Anahtar Kelimeler: Bilateral İCA stenozu, akut inme, stent

EP – 1301 KAROTİS ENDARTEREKTOMİ SONRASI GELİŞEN RE-STENOZDA ENDOVASKÜLER TEDAVİ UYGULANMASINA DAİR ENDER BİR OLGU SUNUMU

AYSENUR ERSOY ŞENGÜL, BEGÜM ASENA DOĞRUER, LEYLA ÖZTÜRK SÖNMEZ, MUSTAFA GÜLTEKİN, GÖKHAN ÖZDEMİR

SELÇUK ÜNİVERSİTESİ TIP FAKÜLTESİ, NÖROLOJİ ANABİLİM DALI, KONYA

Amaç:
Karotis arter hastalığı, iskemik inmenin önde gelen nedenlerinden biridir. Karotis endartektomi (CEA), semptomatik veya yüksek dereceli stenozlarda yaygın olarak uygulanan bir cerrahi yöntemdir. Ancak CEA sonrası hastaların bir kısmında, özellikle ilk 2 yıl içinde, genellikle miyointimal hiperplaziye bağlı restenoz gelişebilmekte olup, literatürde bu duruma yönelik yeniden girişim stratejileri konusunda net kılavuzlar sınırlıdır. Bu olgu sunumunda CEA sonrası gelişen restenozun başarılı bir şekilde uyguladığımız endovasküler tedaviyi paylaşmak istiyoruz.

Olgu Sunumu:
Bilinen Alzehimer tanılı, 76 yaşında kadın hasta, 1 yıl önce sol gözde görme kaybı ile başvurdu. Yapılan tanısal DSA' da sol Internal karotis arter (İCA) proksimalde %70 üstü darlık tespit edildi ancak elonge yapısı nedeniyle endartektomiye yönlendirildi. Endarterektomi sonrası Doppler ve BT anjiyografi ile takip edildi. Son kontrolünde-Doppler ultrasonografi/BT anjiyografi -sol İCA başlangıcında near-okluzyon saptanması üzerine hasta işleme alındı. Yapılan anjiografide tip 1 aorta ve bovine ark izlendi. Sol İCA proksimalinde near-okluzyon mevcuttu. 2x10 mm balon ile predilatasyon yapıldı. Sonrasında 7×40 stent yerleştirildi ve 4×12 balon ile postdilasyon yapıldı. İşlem komplikasyonsuz tamamlandı.

Sonuç:
CEA sonrası restenoz insidansı literatürde %2-10 arasında bildirilmektedir. Endovasküler tedavi, özellikle anatomik olarak re-do CEA'nin yüksek riskli olduğu durumlarda tercih edilebilir. Literatürdeki çalışmalar CEA sonrası restenozda anjiyoplasti+stent kullanımının güvenli ve tolere edilebilir olduğunu göstermiştir. Bu olguda, daha önce revizyon cerrahisi yapılmış olması, lezyon anatomisi,hastanın komorbiditeleri ve klinisyenimizin tecrübeleri göz önünde bulundurularak endovasküler yaklaşım tercih edilmiştir. Takip sonuçları olumlu olup, bu yöntemin uygun seçilmiş hastalarda geçerli bir alternatif olduğu düşünülmektedir.

Anahtar Kelimeler: Karotis arter stent, endartektomi, endovasküler, inme

EP – 1303 GENÇ TRANS KADIN BİREYDE SİGARA, HORMON REPLASMANI, HIV VE NÖROSİFİLİZ ETKİLEŞİMİYLE GELİŞEN İSKEMİK İNME: MULTİFAKTÖRİYEL NADİR BİR OLGU

SULTAN ÇAĞIRICI

SERVERGAZİ DEVLET HASTANESİ, NÖROLOJİ KLİNİĞİ, DENİZLİ

Amaç:
Hormon replasman tedavisi (HRT) tromboz riskini artıran önemli bir etkendir. HIV enfeksiyonu ve nörosifiliz, serebral damar duvarında inflamasyon ve vaskülopati geliştirerek inme riskini yükseltmektedir. HIV, nörosifiliz, HRT, sigara kullanımı ve ailede birden fazla inme öykülü birey bulunan genç trans kadında ortaya çıkan iskemik inme, multifaktöriyel etkileşimle gelişen nadir bir olgu olması nedeniyle sunulmaktadır.

Olgu:
Genç, 42 yaşında, trans kadın birey, sağda güç kaybı ve konuşma bozukluğu tablosuyla getirildi. Uzun süredir sigara, östrojen içeren Diane ve antiandrojen Androcur ile HRT ve HIV için dolutegravir/abacavir/lamivudin içeren Triumeq kullanmaktaydı. Muayenesinde global afazi, sağ nasolabial oluk silikliği ve sağ hemipleji saptandı. Difüzyon manyetik rezonans (MR) görüntülemesinde sol orta serebral arter sulama alanında akut iskemi izlendi (Resim 1). Doppler ultrasonografisinde ve MR anjiyografide sol internal karotis arter tam oklüdeydi (Resim 2). Laboratuvar testlerinde LDL 163 mg/dl, trigliseridi 203 mg/dl olmasının yanı sıra VDRL ve TPHA pozitif saptandı Standart antiskemik tedaviye ek olarak nörosifiliz ön tanısıyla seftriakson başlandı. On beş günlük antibiyoterapinin ardından motor ve dil fonksiyonlarında belirgin düzelme gözlendi.

Tartışma:
Östrojen aracılı koagülasyon aktivasyonu yoluyla HRT, trombotik olaylara yatkınlık oluşturur. HIV ve nörosifilize bağlı inflamatuvar vaskülopati damar duvarında hasara yol açarak inme riskini artırır. Aile öyküsü genetik yatkınlığı desteklemektedir. Tedavi sonrası hızlı klinik düzelme, inflamatuvar mekanizmanın belirgin rolüne işaret etmektedir.

Sonuç:
Genç trans bireylerde HRT başlanırken vasküler risk faktörleri dikkatle değerlendirilmelidir. Nadir rastlanan birden fazla etkenin birlikte rol aldığı bu vaka, erken tanının ve kişiselleştirilmiş yaklaşımın inme prognozunu olumlu etkilediğini göstermektedir.

Anahtar Kelimeler: Trans birey, hormon replasman tedavisi, HIV, nörosifiliz, iskemik inme, multifaktöriyel etiyoloji

Resim 1

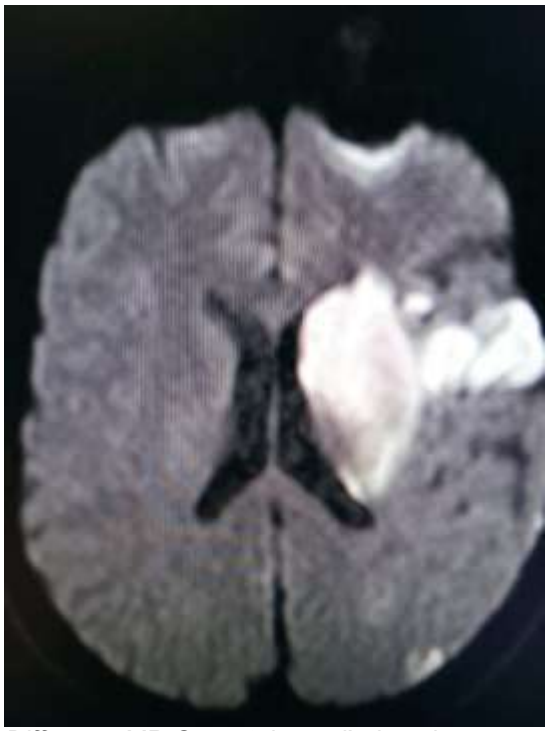

Diffüzyon MR Görüntülemesi'nde sol orta serebral arter sulama alanında hiperintens lezyon alanı tespit edilmiştir.

Resim 2



Beyin MR Anjiyografi Görüntülemesi'nde sol ICA izlenememektedir.

EP – 1306 VESTİBÜLER NÖRİTTE ORTALAMA TROMBOSİT HACMİ DEĞERLENDİRİLMESİ

FATMA AKKOYUN ARIKAN

KÜTAHYA ÖZEL PARKHAYAT HASTANESİ, KÜTAHYA

Amaç:
Vestibüler nörit (VN), vestibüler sinirin tek taraflı inflamasyonunun neden olduğu periferik vestibüler fonksiyonun kaybı ile tanımlanan akut bir hastalıktır. VN'in nedenleri arasında viral enfeksiyonlar, vasküler iskemi veya immünolojik mekanizmalar varsayılmıştır ancak kesin nedeni henüz belirsizdir. Fakat olası açıklamaların tümü vestibüler nöritte inflamasyonun merkezi bir rol oynadığını öne sürmektedir. Ortalama trombosit hacmi (MPV) kolay ulaşılabilir ve ucuz bir tam kan sayımı parametresidir. MPV birçok farklı hastalıkta inflamatuar belirteç olarak önerilmiştir. Bu çalışmada MPV'nin akut vestibüler nöritte artıp artmadığının gösterilmesi amaçlanmıştır.

Materyal ve Metod:
Retrospektif olarak yapılan bu çalışmaya Ağustos 2023-Temmuz 2025 tarihleri arasında akut vestibüler nörit atağı ile Nöroloji polikliniğine başvuran 40 hasta dahil edilmiştir. Hastaların yaş, cinsiyet ve herhangi bir tedavi verilmeden önce bakılan MPV değerleri not edilerek istatistiksel çalışma yapılmıştır.

Bulgular:
Akut vestibüler nörit tanısı alan 40 hasta çalışmaya alındı. Hastaların %52,5'i erkekti.Yaş ortalaması 44,1'di. VN tedavisi başlanmadan önce alınan kan tetkiklerinde MPV medyan değeri (10,5 fL) ve MPV ortalama değeri (10,3 fL) normal sınırlarda saptandı.

Sonuç:
VN'de inflamasyonun göstergesi olan nötrofil lenfosit oranı, trombosit lenfosit oranı ile ilgili birçok çalışma yapılmıştır; ancak MPV ile ilgili sadece birkaç çalışma vardır. Şahin ve arkadaşlarının yaptığı çalışmada kontrol grubuna göre VN'de MPV'nin anlamlı olarak yüksek olduğu gösterilmiş ayrıca MPV'nin yüksek seviyesi, VN etiyolojisinde vasküler tromboz ile ilişkilendirilmiştir. Beyan C ve ark ise VN'de MPV değerlerinin yüksek olmayabileceğini belirtmiştir. Bizim çalışmamızda VN hastalarında MPV normal bulunmuştur. MPV'nin VN de kullanılabilmesi için başka çalışmalara ihtiyaç vardır.

Anahtar Kelimeler: Vestibüler nörit, ortalama trombosit hacmi, inflamasyon

EP – 1307 ALKOL YOKSUNLUĞUNA BAĞLI DELİRYUM TREMENS VE STATUS EPİLEPTİKUS: OLGU SUNUMU

OZAN DÖRTKOL

İSTANBUL FİZİK TEDAVİ VE REHABİLİTASYON EĞİTİM ARAŞTIRMA HASTANESİ, NÖROLOJİ KLİNİĞİ

Giriş:
Deliryum tremens (DT), yoğun alkol kullanımının ani kesilmesiyle gelişen, otonom instabilite, psikomotor ajitasyon, bilinç değişikliğiyle seyreden yoksunluk tablosudur. DT nörolojik komplikasyonlar eklendiğinde ağır klinik tabloya dönüşebilir. Bu olgu sunumunda, tekrarlayan nöbetler ve belirgin otonom aktivite artışıyla başvuran, DT eşliğinde status epileptikus gelişen bir hastanın acil yönetim süreci paylaşılmaktadır.

Olgu:
56 yaşında erkek hasta, bilinç bulanıklığı ve tekrarlayan nöbetlerle 112 ekiplerince acil servise getirildi. Bilinen sistemik hastalığı olmayan hastanın yaklaşık 30 yıldır günlük en az 250cc saf alkol tükettiği öğrenildi. Acil servisteki muayenesinde; bilinci kapalı, ağrılı uyaranla fleksör yanıtı mevcut, motor komutları yerine getiremeyecek durumdaydı. Emir alamayan hastanın anlamlı ses çıkışı yoktu. Pupiller izokorik ve ışık refleksi pozitifti; lateralizan nörolojik defisit izlenmedi. Başvurudan yaklaşık on dakika sonra tüm vücudun kasıldığı, hipersalivasyon, inkontinans ve farkındalık kaybıyla seyreden, yaklaşık 4 dakika süren jeneralize tonik-klonik nöbet gelişti. İntravenöz diazepam sonrası levetirasetam yüklemesi uygulanan hastanın bilinç durumunda değişiklik izlenmezken ve taşikardi (126/dk) ve takipne (24/dk) izlendi. Kranyal BT ve MRG'de akut patoloji saptanmadı. Rutin kan tetkikleri normaldi. Deliryum tremens ve status epileptikus ön tanılarıyla hasta yoğun bakım ünitesine alınan hastaya beş gün boyunca B1 vitamini, benzodiazepin ve antinöbet tedavi verildi. İzlemde nöbet tekrarı olmayan hasta tedavinin üçüncü gününde ekstübe edildi. Yedinci günde yapılan EEG normaldi. Oral antinöbet tedavi, benzodiazepin ve B1 vitamini ile taburcu edildi.

Tartışma:
Status epileptikusun DT tablosuna eşlik etmesi, tanıyı ve yönetimi daha kritik hâle getirir. DT uygun tedavi edilmediğinde %5–15 mortaldir. Bu olguda olduğu gibi, otonom hiperaktivite ve bilinç değişikliği devam eden hastalarda yoksunluk süreci gözden kaçmamalıdır.

Anahtar Kelimeler: Status epileptikus, Deliryum tremens, Epilepsi, Yoğun bakım, Nöropsikiyatri, Bağımlılık

EP – 1309 ÇOKLU BESLEYİCİLERE SAHİP BEYİN ARTERİOVENÖZ MALFORMASYONU HASTASININ SEREBRAL ANJİOGRAFİ İLE TEDAVİSİ: ZOR VAKA, YETERLİ TECRÜBE

LEYLA ÖZTÜRK SÖNMEZ, AYŞENUR ERSOY ŞENGÜL, BEGÜM ASENA DOĞRUER, MUHAMMED MUSTAFA GÜLTEKİN, GÖKHAN ÖZDEMİR

SELÇUK ÜNİVERSİTESİ TIP FAKÜLTESİ, NÖROLOJİ ANA BİLİM DALI, KONYA

Amaç:
Serebral arteriovenöz malformasyonlar (AVM) nadir görülen konjenital vasküler anomalilerdir ve genel popülasyonda prevalansları 100.000'de yaklaşık 5'tir. Klinik olarak en sık kanama, epileptik nöbet veya fokal nörolojik defisitlerle ortaya çıkarlar. Hastalığın patofizyolojisi tam olarak aydınlatılamamış olup, tedavi yaklaşımları AVM'nin lokalizasyonu, boyutu ve besleyici damar sayısına göre değişmektedir. Bu olgu, çoklu besleyici arterlere sahip, yönetimi zor bir AVM'nin endovasküler yöntemle başarılı şekilde tedavi edilmesini göstermektedir.

Olgu:
Yirmi dört yaşında erkek hasta, baş ağrısı yakınmasıyla başvurdu. Nörolojik muayenesi doğal, özgeçmiş ve soygeçmişinde özellik yoktu. Kontrastlı kranial manyetik rezonans görüntülemede (MRG) sağ temporal lobda yaklaşık 14×13 mm boyutlarında bir AVM saptandı. MRG anjiyografide lezyonun sağ orta serebral arter (MCA) ve sağ posterior serebral arter (PCA) dallarından beslendiği raporlandı.

Dijital subtraksiyon anjiyografisinde (DSA) AVM'nin sağ MCA alt divizyonundan ve kısmen arka sistemden beslendiği, boşaltıcı venin fusiform anevrizmatik yapıda olduğu izlendi. Endovasküler girişimde besleyici arterlere selektif olarak girilerek sıvı embolizan madde uygulanmış ve AVM'nin büyük kısmı başarıyla kapatılmıştır. Hasta işlem sonrası stabil seyretmiş ve komplikasyonsuz olarak taburcu edilmiştir.

Sonuç:
Çoklu besleyici arterlere sahip AVM'lerin tedavisi teknik olarak zorludur. Bu olgu, selektif anjiyografi ve girişimsel nörolojide artan deneyimin, karmaşık AVM'lerin güvenli ve etkin şekilde tedavi edilmesini mümkün kıldığını göstermektedir.

Anahtar Kelimeler: Arteriovenöz malformasyon, çoklu besleyici, dijittal substraksiyon anjiyografi

EP – 1310 SEMPTOMATİK VE ASEMPTOMATİK İSKEMİK İNMEDE BÜYÜK ARTER ATEROSKLEROZU VE PREDİKTİF RİSK FAKTÖRLERİNİN ROLÜ

EDA ÇOBAN, ÖMER FARUK BÜTÜN, RABİA KARABIYIK, ELİF KORKUT, FAZİLET KARADEMİR, NİLÜFER KALE İÇEN

SBÜ BAĞCILAR EĞİTİM VE ARAŞTIRMA HASTANESİ

Giriş:
Büyük arter aterosklerozu (BAA) akut iskemik inme hastalarında sık görülür; ancak BAA'nın semptomatik mi yoksa asemptomatik mi seyredeceğini belirleyen etmenler net değildir. Çalışmamız, semptomatik ve asemptomatik BAA'yı ayırteden risk faktörlerini araştırmayı amaçladı.

Yöntem:
Ocak 2020–Ocak 2025 arasında akut iskemik inme tanısıyla yatırılarak vasküler görüntülemelerinde ≥%50 darlık/oklüzyon saptanan 411 olgu retrospektif incelendi. Demografik verileri, hipertansiyon (HT), diyabet (DM), hiperlipidemi (HL), atriyal fibrilasyon (AF) gibi komorbiditeler, açlık glukozu ve lipid profillerinden hesaplanan trigliserid/ yüksek yoğunluklu lipoprotein (TG/HDL) ve TG/Glukoz oranları kaydedildi. Vasküler tutulum doppler ultrasonografi/beyin tomografi (BT)/ magnetik rezonans görüntüleme (MRG) anjiyografi ile karotis, vertebrobaziler ve karotis-vertebrobaziler sistem tutulumu olarak sınıflandı. İstatistiksel analizlerde uygun yerlerde Ki-kare, Mann–Whitney U ve Kruskal–Wallis testleri kullanıldı.

Bulgular:
Hastaların %38,2'si kadın, yaş ortalaması 70,4±10,6 idi. Vasküler tutulum % 49,6 karotis, %21,2 vertebrobaziler, %29,2 karotis-vertebrobaziler sistemdeydi. Genç grupta (40–60 yaş) AF ile vertebrobaziler sistem tutulumu ilişkiliydi (p=0,035). En yaşlı grupta (81–99 yaş) HL, vertebrobaziler ve karotis-vertebrobaziler sistem tutulumuyla anlamlıydı (p=0,003). Toplamda 285 semptomatik, 126 asemptomatik olgu vardı. HL semptomatik BAA ile ilişkiliydi (OR=1,64; p=0,023); cinsiyete göre anlamlılık sadece erkeklerde gözlendi. AF, 61-99 yaşaralığında asemptomatik BAA lehine dağılım gösterdi. Kadınlarda ve 40–80 yaş aralığında TG/HDL semptomatik grupta daha yüksekti (yaşa göre p=0,010; 61–80 yaşlarda sınırda p=0,050); TG/Glukoz hiçbir alt grupta anlamlı bulunmadı.

Sonuç:
Yaşlılarda hipertansiyon, erkeklerde hiperlipidemi ve kadınlarda orta-ileri yaşta yüksek TG/HDL, BAA'nın semptomatik hale gelmesiyle ilişkilidir. AF varlığında eşlik eden BAA sıklıkla klinik olarak sessiz kalabilir. Bulgular, modifiye edilebilir risk faktörlerinin sıkı yönetiminin semptomatik dönüşümü geciktirebileceğini düşündürmektedir. Bu da vasküler girişim uygulanamayan hastalarda bir alternatif olabilir.

Anahtar Kelimeler: Asemptomatik, ateroskleroz, inme, semptomatik

Tablo 1

KOMORBİDİTE	KADIN	KADIN	ERKEK	ERKEK	p-değeri
	SEMPTOMATİK BAA (n,%)	ASEMPTOMATİK BAA (n,%)	SEMPTOMATİK BAA (n,%)	ASEMPTOMATİK BAA (n,%)	KADIN/ERKEK
AF+	17/107 (15.9%)	16/50 (32.0%)	19/178 (10.7%)	19/76 (25.0%)	0.021/0.003
AF-	90/107 (84.1%)	34/50 (68.0%)	159/178 (89.3%)	57/76 (75.0%)	
HT+	83/107 (77.6%)	40/50 (80.0%)	123/178 (69.1%)	50/76 (65.8%)	0.731/0.604
HT-	24/107 (22.4%)	10/50 (20.0%)	55/178 (30.9%)	26/76 (34.2%)	
DM+	62/107 (57.9%)	28/50 (56.0%)	67/178 (37.6%)	33/76 (43.4%)	0.819/0.388
DM-	45/107 (42.1%)	22/50 (44.0%)	111/178 (62.4%)	43/76 (56.6%)	
HL+	64/107 (59.8%)	26/50 (52.0%)	86/178 (48.3%)	25/76 (32.9%)	0.356/0.023
HL-	43/107 (40.2%)	24/50 (48.0%)	92/178 (51.7%)	51/76 (67.1%)	

Semptomatik ve asemptomatik aterosklerozda cinsiyet-komorbidite ilişkisi

Tablo 2

	40-	60 yaş	61-	80 yaş	81-	99 yaş	p değeri
KOMORBİDİTELER	SEMPTOMATİK BAA (n)	ASEMPTOMATİK BAA (n)	SEMPTOMATİK BAA (n)	ASEMPTOMATİK BAA (n)	SEMPTOMATİK BAA (n)	ASEMPTOMATİK BAA (n)	
AF+	2/54	2/13	21/171	19/86	13/60	14/27	0.111/0.041/0.005
AF-	52/54	11/13	150/171	67/86	47/60	13/27	
HT+	33/54	9/13	118/171	62/86	55/60	19/27	0.587/0.610/0.010
HT-	21/54	4/13	53/171	24/86	5/60	8/27	
DM+	27/54	7/13	84/171	44/86	18/60	10/27	0.803/0.758/0.516
DM-	27/54	6/13	87/171	42/86	42/60	17/27	
HL+	34/54	5/13	84/171	39/86	32/60	7/27	0.108/0.568/0.017
HL-	20/54	8/13	87/171	47/86	28/60	20/27	

Semptomatik ve Asemptomatik Aterosklerozda Komorbiditelerin Yaşa göre dağılımı

EP – 1311 VASKÜLİT İLE İLİŞKİLİ KAROTİS ARTER DİSEKSİYONUNUN DSA İLE TANIMLANMASI VE ENDOVASKÜLER TEDAVİSİ

LEYLA ÖZTÜRK SÖNMEZ, AYŞENUR ERSOY ŞENGÜL, BEGÜM ASENA DOĞRUER, MUHAMMED MUSTAFA GÜLTEKİN, GÖKHAN ÖZDEMİR

SELÇUK ÜNİVERSİTESİ TIP FAKÜLTESİ, NÖROLOJİ ANA BİLİM DALI, KONYA

Amaç:
Spontan karotis arter diseksiyonu (CAD), 50 yaş altı iskemik inmelerin yaklaşık %10–25'inden sorumludur. Patogenezde enfeksiyon, fibromüsküler displazi, malignite ve vaskülit gibi çeşitli risk faktörleri tanımlanmıştır. Bu olguda, bilgisayarlı tomografi (BT) anjiyografi ile diseksiyon tanısı konulan, ancak altta yatan vaskülit ile uyumlu damar duvar değişikliklerinin dijital subtraksiyon anjiyografi (DSA) ile gösterildiği ve endovasküler tedaviyle başarılı şekilde yönetilen spontan CAD olgusu sunulmaktadır.

Olgu:
Ek hastalığı olmayan 48 yaşında erkek hasta, konuşma bozukluğu şikâyetiyle başvurdu. Özgeçmişinde vaskülit, otoimmün hastalık veya damar duvar patolojisi düşündürecek bir bulgu yoktu. Nörolojik muayenede yalnızca afazi saptandı, laboratuvar değerleri normaldi. BT anjiyografide sol internal karotis arterde ileri derecede darlık ve diseksiyon saptandı. DSA'da sağ hemisferden sol tarafa geçişin olmadığı, sol karotis arter boyunca segmental boğumlanmalar ve düzensizliklerin eşlik ettiği, distal akımın zayıfladığı izlendi. Görüntüleme bulguları, altta yatan etyolojide vaskülit olasılığını düşündürdü.

Hastaya endovasküler stentleme uygulandı ve tam damar açıklığı sağlandı. Tedavi sonrası klinik iyileşme izlendi ve hasta komplikasyonsuz olarak taburcu edildi.

Sonuç:
Bu olgu, DSA'nın karotis diseksiyonlarında yalnızca darlığı değil, altta yatan vaskülit benzeri damar duvar değişikliklerini de ortaya koyabildiğini göstermektedir. Noninvaziv yöntemlerin yetersiz kaldığı durumlarda DSA, hem tanısal doğrulama hem de uygun endovasküler tedavi planlamasında kritik bir rol oynamaktadır.

Anahtar Kelimeler: Vaskülit, karotis arter diseksiyonu, dijital substraksiyon anjiyografi

EP – 1312 PÖDOTÜMÖR SEREBRİ VE İNTRAKRANİAL VENÖZ DARLIKLARDA ENDOVASKÜLER STENTLEME UYGULAMASI: 33 YAŞINDA BİR KADIN OLGUSU

VELAT MENEKŞE, EŞREF AKIL, HAMZA GÜLTEKİN, MUTALİP ÖZBEK, RECAİ ORAK

DİCLE ÜNİVERSİTESİ TIP FAKÜLTESİ NÖROLOJİ ANABİLİM DALI DİYARBAKIR

Psödotümör serebri (PTS), idiopatik intrakraniyal hipertansiyon (IIH) olarak da bilinen, baş ağrısı, görme bozuklukları, bulantı ve göz sinirindeki ödemle kendini gösteren bir klinik tablodur. Genellikle, başlıca nedeni belirlenemeyen intrakraniyal basınç artışı ile karakterizedir. Venöz sinüs tıkanıklığı, beyin sıvısının akışını engelleyerek intrakraniyal basıncı artırabilir ve tedavi edilmezse nörolojik hasara yol açabilir. Bu durumlarda, venöz stentleme, daralmış venöz sinüsleri açarak basıncı düşürmek için etkili bir tedavi seçeneği sunar.

Bu yazıda, psödotümör serebri tanısı almış ve venöz sinüs darlığı nedeniyle endovasküler stentleme uygulanan 33 yaşında kadın hasta sunulmaktadır. Hasta, 2019 yılında başlayan sabahları artan baş ağrısı ve bulanık görme şikayetleri ile başvurmuş, yapılan MR tetkiklerinde sella bölgesinde genişleme, optik sinir kılıflarında sıvı artışı ve psödotümör serebri ile uyumlu bulgular izlenmiştir. Konservatif tedaviye rağmen semptomlarında belirgin iyileşme sağlanamayan hasta, BOS basıncı 30 cm-Hg ölçülerek intrakraniyal hipertansiyon tanısı almıştır.

2025'te yapılan yeni MR'da bilateral transvers sinüslerde yapısal darlık tespit edilmiş, DSA ile sağ transvers sinüste %90 darlık görülmüştür. Endovasküler tedavi uygulandıktan sonra hastanın baş ağrıları ve görme problemleri hızla iyileşmiş, takiplerde herhangi bir komplikasyon gözlenmemiştir. Bu vaka, endovasküler stentlemenin, konservatif tedaviye yanıt vermeyen ve venöz darlık bulunan psödotümör serebri vakalarında etkili bir tedavi alternatifi olduğunu göstermektedir.

Anahtar Kelimeler: Psödotümör serebri, intrakranial hipertansiyon, venöz sinüs darlığı, endovasküler stentleme

EP – 1313 MYASTENİA GRAVİS, KRONİK İNFLAMATUAR DEMİYELİNİZAN POLİNÖROPATI VE GLUTEN ENTEROPATİSİ BİRLİKTELİĞİ

NESRİN ERGİN, YAVUZ BÜLENT ALPASLAN

PAMUKKALE ÜNİVERSİTESİ - NÖROLOJİ (DENİZLİ)

Amaç:
MG'li hastaların yaklaşık %13'ünde başka bir otoimmün hastalık saptanmış.Gluten-enteropatisi ve CIDP seyrek görülen birlikteliklerdir. MG'nin, CIDP veya çölyak hastalığıyla görülmesi bildirilmişse de üç hastalığın, birlikteliği bildirilmemiştir. Nadir bu üçlüyle başvuran hastayı sunuyoruz, AChR antikor titrelerinin olağandışı seroreversiyonunu tartışıyoruz.

Olgu:
VK, 58 y, 2 yıldır bacaklarda güçsüzlük, solda düşük ayak, sık düşme şikayetleriyle Mayıs 2021'de başvurmuş, EMG'de alt ekstremitelerde yaygın duyusal nöropati ile uyumlu rapor edilmiş. Mayıs 2023 yılında yapılan EMG'de uzamış distal latanslar, azalmış iletim hızları ve demiyelinizasyona uyumlu iletim bloğu raporlu, BOS Protein 32.6, Klor 121, Glukoz 56, hücre görülmedi. Öyküsünde kuzenlerinde CIDP ve MG vardır. AChR antikor titreleri ilk yüksek saptanmış iken, tekrarlayan testlerde negatifleşmiştir.

Tartışma:
MG, CIDP ve gluten enteropatisi (CD) üçlünün bir arada görülmesi daha önce bildirilmemiştir. Literatürde yalnızca iki klinik hastalığın bir arada bulunduğu birkaç vaka raporu bulunmaktadır.

İmmünolojik örtüşme:
• CIDP: Periferik sinir miyelinini hedef alan hücre aracılı bağışıklık ve humoral tepkileri içerir.
• MG: Antikor odaklıdır, AChR antikorları nöromüsküler iletimi bozar.
• CD: Gluten kaynaklı T hücre ve anti-endomisial/tTG antikorları aracılığıyla ortaya çıkar.

Ortak HLA haplotipleri, poli-otoimmüniteye yatkınlaştırabilir. Anti-endomisial antikorları, CD'nin nörolojik otoimmünitesine serolojik köprü oluşturabilir.

Terapötik etkiler: Glutensiz diyet, CD'de zorunludur, olumlu yönde etkileyebilir. AChR antikor titrelerinin seroreversiyonu immünmodülatuar tedavilerde, teknik neden, antijenik hedefin yok olmasından, immün toleransın gelişmesinden kaynaklanabilir. Bu vaka, MG'nin tanı ve izleminde antikor durumuna güvenmenin sınırlamalarını göstermektedir.

Sonuç:
Bu hasta üç immün aracılı hastalığın benzersiz bir örtüşmesini, MG'de AChR antikor seroreversiyonu olasılığını vurgulamaktadır. Özellikle endomisyal antikorlar tespit edildiğinde, açıklanamayan otoimmün nörolojik sendromları olan hastalarda CD taraması yapılabilir.

Anahtar Kelimeler: Myastenia gravis, CIDP, gluten enteropatisi

EP – 1314 TEDAVİ SONRASI REKÜRREN PARANKİMAL TÜBERKÜLOM: NADİR BİR OLGU

EZGİ SELEN SERT, HANDE SARIAHMETOĞLU, HAYRUNNİSA DİLEK ATAKLI

PROF. DR. MAZHAR OSMAN RUH VE SİNİR HASTALIKLARI HASTANESİ

Giriş:
Nörotüberküloz, Mycobacterium tuberculosis'in merkezi sinir sistemine yayılımı sonucu gelişen, morbidite ve mortalitesi yüksek bir enfeksiyondur. Klinik olarak menenjit, abse veya parankimal tüberkülom formunda görülebilir. Tüberkülomlar sıklıkla fokal nörolojik defisit, baş ağrısı veya epileptik nöbetlerle prezente olur. Literatürde tedavi sonrası tüberkülomun nüksü nadir bildirilmiştir. Bu olguda, daha önce nörotüberküloz tanısı alan bir hastada, remisyon sonrası tekrarlayan nöbet ve radyolojik lezyon rekürrensi ile seyreden bir vaka sunulmaktadır.

Olgu Sunumu:
Acil nöroloji kliniğimize sağ gözden sol göze yayılan puslu görme, baş dönmesi ve ışık çakmaları şeklinde nöbet ile 37 yaşındaki erkek hasta başvurdu. Hastaya 10 yıl önce akciğer tüberkülozu tanısı konulduğu, 5 yıl önce de nöbet sonrası EEG'de sol temporoparietalde keskin dalga aktiviteleri ve kranial MRG'de aynı lokalizasyonda tüberkülomlar görülmesi üzerine nörotüberküloz tanısı alarak 9 ay dörtlü antitüberküloz ve levetirasetam tedavisi uygulandığı öğrenildi. Güncel kontrastlı kraniyal MRG'de aynı bölgede kontrast tutan lezyon izlendi ve bulgular tüberkülom rekürrensi lehine değerlendirilmesi üzerine dörtlü antitüberküloz tedavi ve IV deksametazon tedavisi başlandı. Kontrol kraniyal MRG'de lezyonların gerilediği görüldü.

Tartışma:
Parankimal tüberkülomlar tedavi sonrasında dahi nüks edebilmekte ve sıklıkla epileptik nöbetlerle prezente olmaktadır. Güncel literatürde, nörotüberküloz olgularında dokuz aylık tedavi süresinin yetersiz olabileceği, tedavinin en az 12 ay, tercihen 18–24 ay sürdürülmesi gerektiği bildirilmektedir. Bu olguda tedavi süresinin kısa olması, nüks gelişiminde muhtemel sebep olarak değerlendirilmiştir.

Sonuç:
Nörotüberküloz olgularında tedavi süresi, klinik ve radyolojik yanıtın seyrine göre bireyselleştirilmelidir. Literatürde önerilen tedavi süresinden daha kısa uygulamalar nüks riskini artırabilir. Bu olguda, 9 aylık antitüberküloz tedavi sonrası yıllar içinde gelişen tüberkülom rekürrensi, yetersiz tedavi süresinin olası rolünü göstermektedir.

Anahtar Kelimeler: Antitüberküloz Tedavi, Nöbet, Tüberkülom

5 yıl önce tedavi öncesi ve sonrası kontrastlı beyin MR

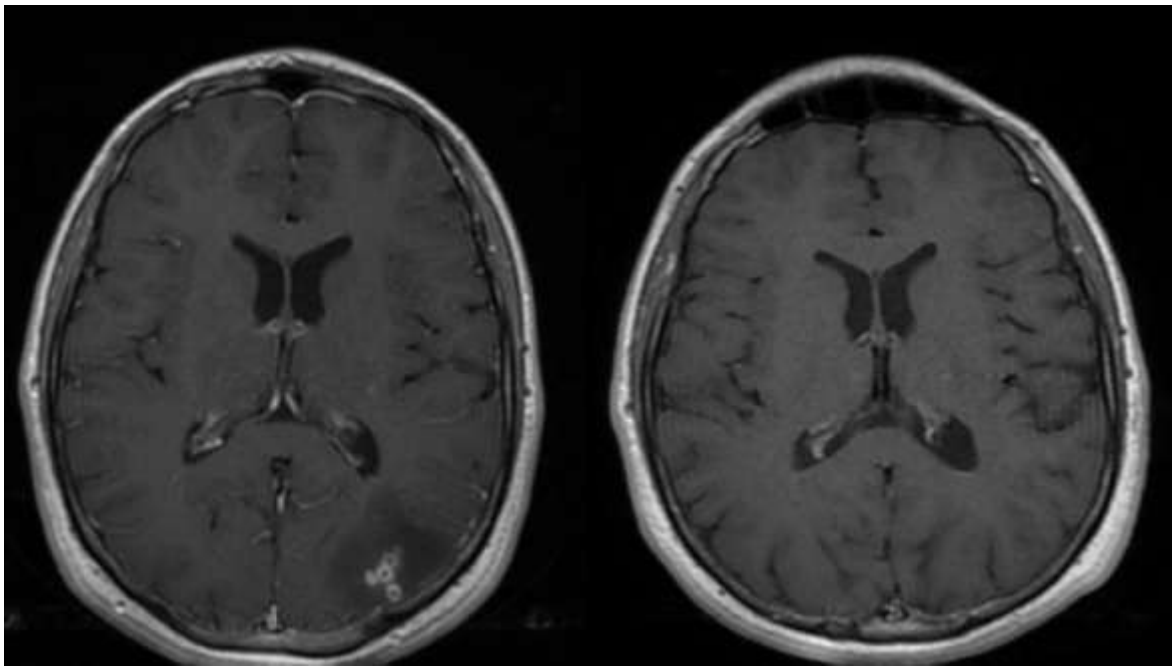

5 yıl önceki başvurusunda kontrastlı aksiyel MR incelemesinde sol temporopariyetal bölgede halkasal kontrastlanma gösteren tüberkülomlar (solda) ve tedavi sonrası lezyonların kaybolduğu görülmekte (sağda)

5 yıl sonra rekürrens gösteren tüberkülom görünümü

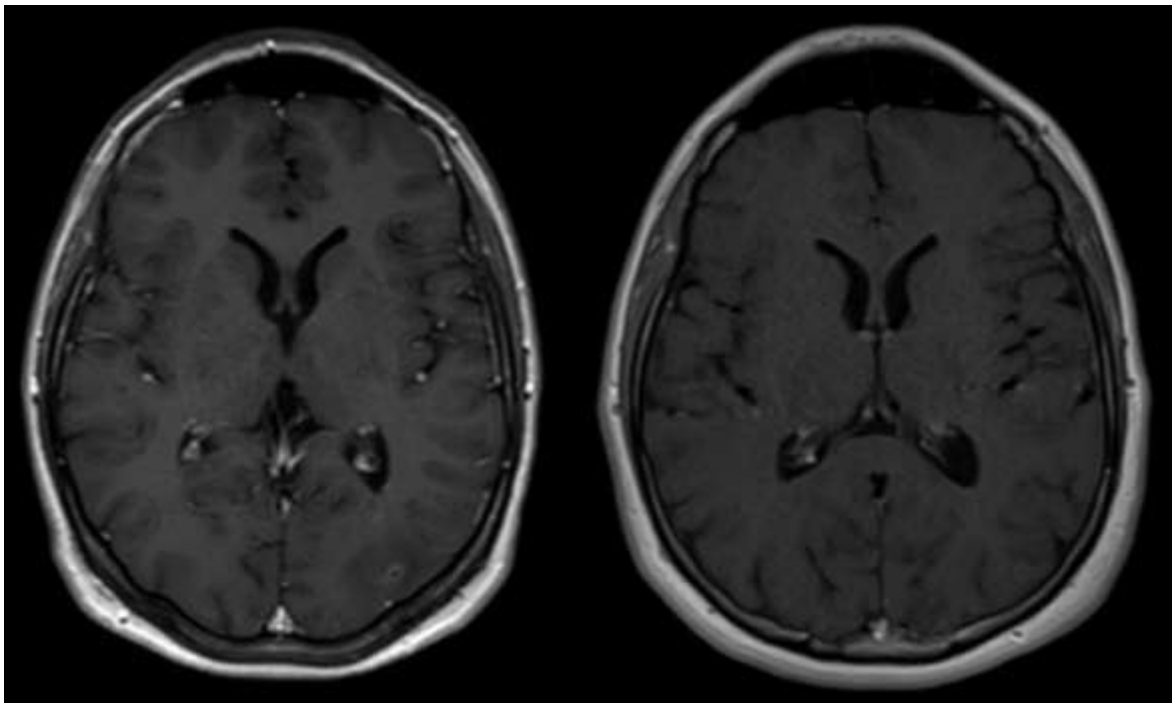

Acile nöbet kliniği ile başvurduktan sonra çekilen kontrastlı kraniyal MR incelemesinde aynı lokalizasyonda tüberkülom nüksü (solda) ve tedavinin 3.ayında kontrol kontrastlı kraniyal MR incelemesinde lezyonların gerilediği görülmekte.

EP – 1317 VARFARİN SODYUM KULLANANAN HASTADA SPONTAN SPİNAL EPİDURAL HEMATOM: NADİR BİR OLGU SUNUMU

NURAY BİLGE[1], FİLİZ DEMİRDÖĞEN[1], AHMET YALÇIN[2], ENES POLAT[1], MARAL ALİYEVA[1], MUSTAFA KILINÇ[1], GÜLŞEN KUDRET DEMİRKOL[1], NURAY AYDIN[2]

[1]ATATÜRK ÜNİVERSİTESİ TIP FAKÜLTESİ, NÖROLOJİ ANA BİLİM DALI, ERZURUM
[2]ATATÜRK ÜNİVERSİTESİ TIP FAKÜLTESİ, RADYOLOJİ ANABİLİM DALI, ERZURUM

Olgu:

71 yaşındaki kadın hasta; sabah saatlerinde başlayan şiddetli baş ve boyun ağrısının sırt, göğüs, kollar ve bacaklara yayılması üzerine acil servise başvurmuş, başlangıçtan yaklaşık 3 saat sonra ayaklardan başlayarak bacaklara ve gövdeye doğru yayılan his kaybı ve güçsüzlük gelişmiş. Hasta acil serviste değerlendirildi; nörolojik muayenede şuur açık, oryante ve koopere, ense sertliği yok, pupiller izokorik, kraniyal sinirler intakt, bilateral üst ekstremİte kas gücü 5/5, bilateral alt ekstremiteler plejik,T3–T4 seviyesinden itibaren hipostezi mevcut, TCR: bilateral lakayt, DTR: üst ekstremitelerde hipoaktif, alt ekstremitelerde alınamadı.Özgeçmişinde AF, mitral kapak replasmanı, DM, hipotiroidi, koroner arter hastalığı ve diz protezi öyküsü ve morbid obesite mevcut olup, varfarin sodyum 5 mg kullanmaktaymış. Kan tetkileri INR: 3.16 dışında normaldi. Acilde çekilen beyin BT ve beyin difuzyon MRG normaldi.Torax ve alt üst abdomen BT' de aort diseksiyonu düşünülmedi. EMG incelemesi normal olan hastanın spinal MRG'de T1 sekansında C6'den torakale kadar devam eden epidural alanda hiperintens görünüm epidural hematom olarak değerlendirildi (Şekil 1). Beyin cerrahisi ile konsulte edildi ve operasyon düşünülmedi.Takiplerinde varfarin sodyum stoplandı,1 gün sonra kontrol INR düzeyi 5,6 gelen hastanın INR düzeyi normal sınırlara düşürüldü. Nörololoji kliniğinde takip edilen hastanın solunum sıkıntısı gelişmesi üzerine entübe edildi, kontrol beyin MRG difuzyon normaldi ve kontrol spinal MRG'de hematomda artış yoktu ve C5 düzeyinin üzerinde değildi. Toraks BT'de plevral efuzyon ve akciğerde kitle şüphesi olan hasta anestezi kilniğine devir edildi, solunum yetmezliği spinal epidural hematomla ilişkili düşünülmedi. Hastanın anestezi kliniğinde entübe halde takip ve tedavisi devam etmektedir

Anahtar Kelimeler: Spontan spinal epidural hematom, parapleji, boyun sırt ağrısı

Şekil 1



Spinal MRG T1, C5 seviyesinden torakale uzanan spinal epidural hematom ile uyumlu hiperintens

EP – 1319 KRİPTOJENİK İSKEMİK İNMEDE ÇOKLU TROMBOFİLİ YÜKÜNÜN KLİNİK BULGULARI ETKLİERİ

ÖZGÜL OCAK[1], HACER BAHŞİ[1], FATMA SILAN[2]

[1]ÇANAKKALE ON SEKİZ MART ÜNİVERSİTESİ, NÖROLOJİ, ÇANAKKALE
[2]ÇANAKKALE ON SEKİZ MART ÜNİVERSİTESİ, TIBBİ GENETİK, ÇANAKKALE

Giriş:
Kriptojenik inme, özellikle genç ve orta yaş grubunda sık görülmekte olup, etiyolojisi açıklanamayan inme olgularının önemli bir kısmını oluşturmaktadır. Trombofiliye yol açan kalıtsal genetik mutasyonlar bu hasta grubunda potansiyel risk faktörleri arasında gösterilmektedir. Ancak, tekli mutasyonların ötesinde, çoklu mutasyon yükünün klinik etkileri yeterince aydınlatılamamıştır.

Amaç:
Bu çalışmada kriptojenik inme tanısı alan hastalarda trombofili mutasyonlarının dağılımı, mutasyon birliktelikleri ve klinik parametreler ile olası ilişkileri incelenmiştir.

Yöntem:
Retrospektif olarak değerlendirilen 188 kriptojenik inme hastasının (102 kadın, 86 erkek; ort. yaş 47,4 ± 10,7 yıl) trombofili panelinde MTHFR C677T, MTHFR A1298C, Faktör V Leiden G1691A, Protrombin G20210A, PAI-1 4G/5G, Faktör XIII ve Faktör V Cambridge mutasyonları araştırıldı. Mutasyonların tekli ve çoklu kombinasyonları belirlendi. Klinik şiddet (giriş NIHSS), fonksiyonel durum (taburculuk mRS) ve nüks verileri ile ilişkileri analiz edildi.

Bulgular:
Hastaların %51,1'inde MTHFR C677T, %37,2'sinde MTHFR A1298C ve %53,7'sinde PAI-1 4G/5G mutasyonu saptandı. En sık görülen kombinasyonlar MTHFR C677T + PAI-1 4G/5G (%8,5) ve MTHFR A1298C + MTHFR C677T + PAI-1 4G/5G (%5,3) idi. Tekli ve çoklu mutasyon grupları arasında giriş NIHSS ve taburculuk mRS açısından istatistiksel olarak anlamlı fark saptanmadı.

Sonuç:
Kriptojenik inme hastalarında trombofili mutasyonları ve özellikle mutasyon birliktelikleri dikkate değer sıklıkta görülmektedir. Klinik parametreler ile anlamlı bir ilişki gösterilmemekle birlikte, bu bulgular kriptojenik inmelerde genetik taramanın önemini vurgulamakta ve ileri prospektif çalışmalara ihtiyaç olduğunu ortaya koymaktadır.

Anahtar Kelimeler: Kriptojenik İskemik İnme, Trombofili, Mutasyon

EP – 1321 KRONİK AĞRISI OLAN MULTİPL SKLEROZLU BİREYLERDE SAĞLIK KONTROL ODAĞI VE AĞRIYLA BAŞA ÇIKMA STRATEJİLERİNİN ARAŞTIRILMASI

HİLAL KARAKAS[1], İPEK YAVAŞ[2], RABİA GOKCEN GOZUBATİK-CELİK[3], MELEK CANSİZ[3], MESUDE ÖZERDEN[3], ZEYNEP ÖZDEMİR[3], ÖZGE ERTEKİN[4], TURHAN KAHRAMAN[5]

[1]KURUM 1 İSTANBUL BİLGİ ÜNİVERSİTESİ, SAĞLIK BİLİMLERİ FAKÜLTESİ, FİZYOTERAPİ VE REHABİLİTASYON BÖLÜMÜ; KURUM 2 DOKUZ EYLÜL ÜNİVERSİTESİ, SAĞLIK BİLİMLERİ ENSTİTÜSÜ, FİZYOTERAPİ VE REHABİLİTASYON ANABİLİM DALI, İZMİR, TÜRKİYE.
[2]KURUM 1 İZMİR EKONOMİ ÜNİVERSİTESİ, SAĞLIK HİZMETLERİ MESLEK YÜKSEKOKULU FİZYOTERAPİ BÖLÜMÜ, İZMİR, TÜRKİYE; KURUM 2 DOKUZ EYLÜL ÜNİVERSİTESİ, SAĞLIK BİLİMLERİ ENSTİTÜSÜ, FİZYOTERAPİ VE REHABİLİTASYON ANABİLİM DALI, İZMİR, TÜRKİYE.
[3]BAKIRKÖY PROF. DR. MAZHAR OSMAN PSİKİYATRİ, NÖROLOJİ VE NÖROŞİRÜRJİ HASTALIKLARI EĞİTİM VE ARAŞTIRMA HASTANESİ, SAĞLIK BİLİMLERİ ÜNİVERSİTESİ, İSTANBUL, TÜRKİYE
[4]DOKUZ EYLÜL ÜNİVERSİTESİ, FİZİK TEDAVİ VE REHABİLİTASYON FAKÜLTESİ, İZMİR, TÜRKİYE
[5]İZMİR KATİP ÇELEBİ ÜNİVERSİTESİ, SAĞLIK BİLİMLERİ FAKÜLTESİ, FİZYOTERAPİ VE REHABİLİTASYON BÖLÜMÜ, İZMİR, TÜRKİYE.

Amaç:
Kronik ağrısı olan Multipl Sklerozlu (MS) bireylerde sağlık kontrol odağı ile ağrı ile baş etme stratejileri arasındaki ilişkiyi incelemektir.

Materyal/Metod:
Araştırmaya kronik ağrısı olan 74 MS'li birey dahil edilmiştir. Engellilik düzeyi, Hasta Tarafından Belirlenen Hastalık Adımları (HTBHA) ölçeği kullanılarak değerlendirilmiştir. Katılımcıların en az üç aydır süregelen ve Sayısal Ağrı Derecelendirme Ölçeği'nde ≥3 düzeyinde ağrı bildirmeleri uygunluk kriteri olarak belirlenmiştir. Ağrı ile baş etme stratejileri Başa Çıkma Stratejileri Anketi, sağlık kontrol odağı ise Çok Boyutlu Sağlık Kontrol Odağı Ölçeği Form C kullanılarak değerlendirilmiştir.

Bulgular:
Katılımcıların %72,2'si kadın olup, ortalama yaş 39,8 ± 8,7 yıl, ortalama hastalık süresi 11,4 ± 6,1 yıl ve ortalama HTBHA skoru 4,2 ± 2,5 olarak saptanmıştır. İçsel sağlık kontrol odağı, ağrıyı yeniden yorumlama (r=0,46, p=0,001), kendi kendine baş etme stratejileri (r=0,41, p=0,003) ve ağrı duyumlarını görmezden gelme (r=0,39, p=0,005) gibi aktif ve uyumlu baş etme stratejileriyle orta düzeyde pozitif ilişkili bulunmuştur. Öte yandan, dışsal sağlık kontrol odağı dua etme/umut etme (r=0,44, p=0,002) ve felaketleştirme (r=0,37, p=0,007) gibi pasif stratejilerle pozitif ilişki göstermiştir. Regresyon analizinde, içsel kontrol odağının HTBHA skoru ve hastalık süresinden bağımsız olarak uyumlu baş etme stratejilerinin anlamlı bir yordayıcısı olduğu belirlenmiştir (β=0,42, p=0,003).

Sonuç:
Araştırma sonuçları, içsel kontrol odağı baskın olan MS'li bireylerin öz-yönetim yaklaşımlarından daha fazla fayda görebileceği; dışsal kontrol odağı baskın bireylerin ise profesyonel destekle yürütülen yapılandırılmış müdahaleler veya destek gruplarına katılım gibi dışsal kaynaklı yaklaşımlardan daha fazla yararlanabileceği göstermektedir. Bireysel farklılıkların dikkate alınması, MS'li bireylerde ağrı ile baş etme ve ağrı yönetimi stratejilerinin kişiye özgü olarak optimize edilmesine katkı sağlayabilir.

Anahtar Kelimeler: Multipl Skleroz, Kronik Ağrı, Sağlık Kontrol Odağı

EP – 1322 MULTİPL SKLEROZDA IGM İNDEKSİ VE FONKSİYONEL PERFORMANS: ENFLAMASYONUN ÖTESİNDE BİR BİYOBELİRTEÇ Mİ?

ULVİ SAMADZADE[1], CAN ÇALIŞKAN[1], GÖZDE DENİZ ÜNAL[1], İREM KARA[1], SERKAN ÖZAKBAŞ[2]

[1]İZMİR EKONOMİ ÜNİVERSİTESİ, MEDİCAL POİNT HASTANESİ
[2]İZMİR EKONOMİ ÜNİVERSİTESİ, MEDİCAL POİNT HASTANESİ; MS ARAŞTIRMALARI DERNEĞİ, İZMİR

Giriş-Amaç:
İmmünoglobulin M (IgM) indeksi, intratekal IgM sentezini gösteren bir laboratuvar belirteci olup, multipl sklerozda (MS) hastalık aktivitesi ve progresyonun olası bir biyobelirteci olarak öne sürülmüştür. Bu çalışma, IgM indeksi düzeylerine göre gruplandırılan MS hastalarında fonksiyonel farklılıkları incelemeyi amaçlamaktadır.

Yöntem:
Bu retrospektif gözlemsel çalışmaya, yüksek IgM indeksine sahip ve uzun süreli klinik takibi bulunan MS'li bireyler dâhil edildi. Karşılaştırma grubu olarak, geniş bir MS kohortundan, hastalık süresi ve başlangıç Genişletilmiş Özürlülük Durum Ölçeği (EDSS) skorlarına göre eşleştirilmiş, normal IgM indeksine sahip hastalar seçildi. Motor performans 25 Adım Yürüme Testi (T25-FW) ve 9 Delikli Peg Testi (9-HPT) ile, bilişsel performans ise Sembol-Rakam Modalite Testi (SDMT), Kısa Görsel-Uzamsal Bellek Testi–Revize (BVMT-R) ve Kaliforniya Sözel Öğrenme Testi–II (CVLT-II) kullanılarak değerlendirildi.

Bulgular:
Çalışmaya 268 yüksek ve 150 normal IgM indeksine sahip MS'li bireyler dâhil edildi. Motor performans açısından yüksek IgM grubu, T25-FW (p=0,040) ve 9-HPT (p=0,001) testlerinde anlamlı olarak daha kötü sonuçlar gösterdi. Bilişsel performansta normal IgM grubun SDMT (p=0,022) ve BVMT-R (p=0,011) skorları anlamlı derecede daha yüksekti. CVLT-II skorları açısından gruplar arasında fark saptanmadı (p=0,173).

Sonuç:
Yüksek IgM indeksine sahip MS'li bireyler, motor ve bazı bilişsel alanlarda normal IgM indeksine sahip MS'lilere göre daha düşük performans sergilemiştir. Özellikle bilgi işlemle hızı ve görsel bellek alanlarındaki belirgin farklar, IgM indeksinin MS'te prognostik bir biyobelirteç olabileceğini desteklemektedir.

Anahtar Kelimeler: Multip Skleroz, IgM indeksi, Fonksiyonel değerlendirme

EP – 1326 TOCILIZUMAB'A YANIT VEREN SERONEGATİF TEMPORAL ARTERİT: OLGU SUNUMU

TUĞBA OKLUOĞLU, BAŞAK PİŞKİN, CANAN AYKUT BİNGÖL

YEDİTEPE ÜNİVERSİTESİ TIP FAKÜLTESİ, NÖROLOJİ ANA BİLİM DALI, İSTANBUL

Giriş:
Temporal arterit, genellikle baş ağrısı, çene kladikasyosu ve görme kaybı ile seyreden sistemik bir vaskülittir.Tanıda çoğunlukla yüksek ESR ve CRP düzeyleri beklenir; ancak bazı hastalarda akut faz reaktanları normal seyredebilir. Bu durum tanının gecikmesine yol açabilir. Bu olguda, akut faz reaktanları normal, temporal arter doppler usg'sinde patoloji saptanmayan ve uzun süre "kronik baş ağrısı" olarak takip edilirken görme kaybı gelişmesi üzerine tanı alan, ancak tocilizumab tedavisine anlamlı yanıt veren bir seronegatif temporal arterit olgusu sunulmaktadır.

Olgu:
77 yaşında erkek hasta,ilk başvurusunda temporal arterit ön tanısı düşünülmüş ancak ESR (20 mm/s) ve CRP (3 mg/L) normal, temporal arter USG'si doğal bulununca tanı dışlanmış. Aylar sonra, sol gözde ani görme kaybı gelişmesi üzerine hasta yeniden değerlendirilmiştir.

Özgeçmişinde KOAH nedeniyle aralıklı kortikosteroid kullanımı mevcuttu. Bu nedenle önceden alınan kortizonun akut faz reaktanlarını baskıladığı düşünülmüştür.Laboratuvar ve görüntüleme sonuçlarıyla birlikte klinik tablo seronegatif dev hücreli arterit lehine değerlendirilmiştir. Yüksek doz metilprednizolon sonrası oral prednizolon ve aylık tocilizumab tedavisi başlanmıştır.

Tedavinin 3. haftasında baş ağrıları tamamen kaybolmuş, görme alanı ve keskinliğinde belirgin düzelme izlenmiştir.

Tartışma:
Temporal arterit tanısı, normal ESR/CRP ve negatif USG bulgularına rağmen dışlanmamalıdır. Özellikle kronik kortikosteroid kullanan hastalarda akut faz yanıtı baskılanabilir ve tanı gecikebilir. Tocilizumab, IL-6 inhibisyonu yoluyla inflamasyonu etkin biçimde kontrol altına alarak hem görsel prognozu iyileştirmiş hem de steroid ihtiyacını azaltmıştır.

Sonuç:
Bu olgu, kortikosteroid kullanımına bağlı seronegatif seyir nedeniyle geç tanı alan bir temporal arterit hastasında, tocilizumab tedavisinin hızlı klinik düzelme sağladığını göstermektedir.

Erken tanı ve uygun biyolojik tedavi, görme kaybı gibi kalıcı komplikasyonların önlenmesinde kritik öneme sahiptir.

Anahtar Kelimeler: Seronegatif Temporal Arterit, Tocilizumab, Başağrısı

Tocilizumab sonrası VEP

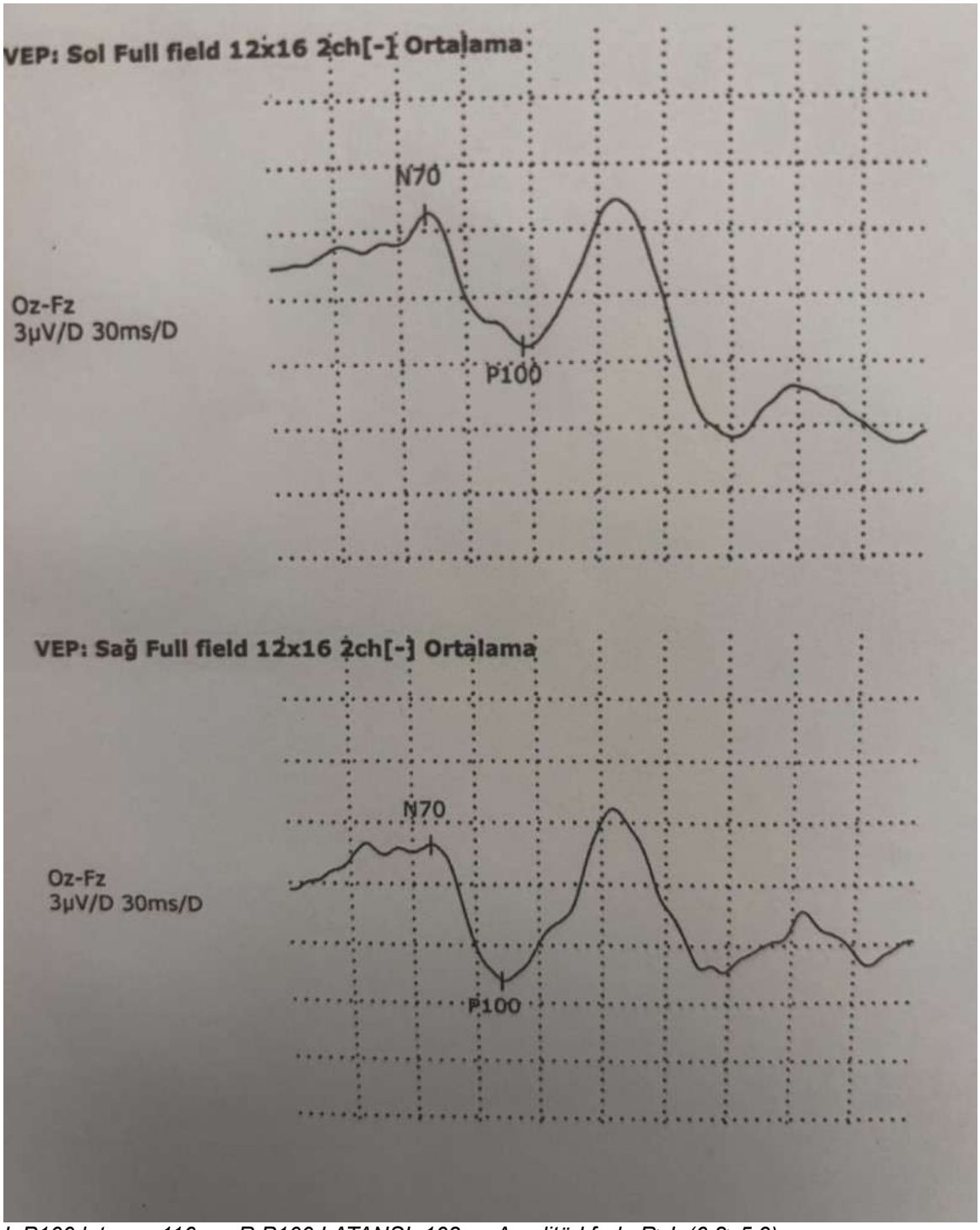

L P100 latansı: 116ms, R P100 LATANSI: 102ms Amplitüd farkı R>L (6.8>5.9)

EP – 1327 EPİLEPSİA PARTİALİS CONTİNUA: 16 HASTANIN ETYOLOJİK VE PROGNOSTİK ÖZELLİKLERİNİN DEĞERLENDİRİLMESİ

DERYA DOĞAN GÖREN, AYDAN KÖYSÜREN, BURÇ ESRA ŞAHİN, AYSU YETİŞ, SELCEN DURAN

KIRŞEHİR EĞİTİM VE ARAŞTIRMA HASTANESİ, NÖROLOJİ ANABİLİM DALI, KIRŞEHİR

Amaç:
Epilepsi partialis continua (EPC), vücudun belirli bir bölümünde sürekli, istemsiz kas kasılmaları ile karakterize nadir görülen bir fokal motor nöbet türüdür. Bu çalışmada EPC tanısı ile izlenen hastaların etyolojik, EEG ve görüntüleme özelliklerinin yanısıra prognostik açıdan değerlendirilmesi amaçlanmıştır.

Gereç-Yöntem:
2020-2025 yılları arasında Kırşehir Eğitim ve Araştırma Hastanesi Nöroloji Kliniği'nde EPC tanısı alan 16 hastanın kullanılan antinöbet ilaçlar (ANİ), yatış süresi, modifiye Rankin skorları, görüntüleme ve EEG bulguları retrospektif olarak incelendi.

Bulgular:
Çalışmaya 10 erkek (%62,5) 6 Kadın (%37,5) olmak üzere toplam 16 hasta dahil edildi. Ortalama yaş 61,4 (22-92)idi. Görüntülemede en sık parieta (%37,5) ve frontoparietal (%25) kortikal bölgelerin tutulduğu görülürken sadece iki olguda lezyon izlenmedi. Etyolojide sırasıyla inme (%. 37,5), travma (%18,7), kitle (%12,5), metabolik (%12,5), demiyelinizan (%6,2) ve enfeksiyöz (%6,2) nedenler saptandı. EEG si bulunan 12 olgudan üçünde (%18,7) normal bulgular izlenirken, dördünde (% 25) epileptik aktivite izlenmiştir. Lezyon yerleşimi baskın olarak non dominant hemisferdeydi (%75). EPC tedavisinde benzodiazepinlerin kullanımı yaygındı. Ancak tüm olgular tedaviye dirençli olup birden fazla (2-5) ANİ kullanmaktaydı. Benzodiazepinlere en sık eklenen ANİ levetirasetam (%87,5) ve valproat (% 68,7) olup, tedaviye yanıtsızlık % 37,5 oranında gözlendi. Ortalama yatış süresi 22,2 gündür. Fonksiyonel iyileşme lezyon yeri ve yatış süresinden ziyade lezyonun natürü ile ilişkiliydi. Tüm olgularda yüksek mortalite oranları (%62.5) dikkat çekmekteydi.

Sonuç:
EPC olgularında tedavinin ilk basamağı altta yatan patolojinin tedavisi olup lezyon lokalizasyonu ve EEG bulgularının fonksiyonel iyileşme ile ilişkisi net değildir. ANİ ilaçlara direnç sıklıkla görüldüğünden etkin nöbet kontrolü açısından uygun tedavilerin geliştirildiği prospektif çalışmalara ihtiyaç vardır.

Anahtar Kelimeler: Epilepsi partialis continua (EPC), fokal nöbet, antinöbet ilaç (ANİ), prognoz, etyoloji

EP – 1328 1990'DAN 2025'E MULTİPL SKLEROZ: ERKEN TANI VE ETKİN TEDAVİLERLE DEĞİŞEN HASTALIK SEYRİ

SERKAN ÖZAKBAŞ[1], ULVİ SAMADZADE[2], YASEMİN ŞİMŞEK[2], CAN ÇALIŞKAN[2]

[1]İZMİR EKONOMİ ÜNİVERSİTESİ, MEDİCAL POİNT HASTANESİ; MS ARAŞTIRMALARI DERNEĞİ, İZMİR
[2]İZMİR EKONOMİ ÜNİVERSİTESİ, MEDİCAL POİNT HASTANESİ

Giriş-Amaç:
Son otuz yılda multipl sklerozun (MS) seyri, hastalık belirtilerinin daha erken tanınması ve giderek daha etkili hastalık modifiye edici tedavilerin (DMT) kullanıma girmesiyle önemli ölçüde değişmiştir. Bu çalışma, 1990–1996 ve 2008–2014 yılları arasında tanı almış iki farklı dönemden MS'li grubunun klinik seyirlerini karşılaştırmayı amaçlamaktadır.

Yöntem:
Bu çalışmada retrospektif kohort tasarımı kullanılarak iki farklı dönemde tanı almış ve en az 10 yıl takip edilmişhasta grubu karşılaştırıldı: Grup 1 (1990–1996, n=133) ve Grup 2 (2008–2014, n=579). Hastaların demografik verileri, semptom başlangıcından tanıya kadar geçen süre, tanı anındaki ve 10. yıldaki Genişletilmiş Özürlülük Durum Ölçeği (EDSS) skorları, yıllık atak oranı (ARR) ve sekonder progresif MS (SPMS)'e dönüşüm oranı kaydedildi.

Bulgular:
Bu çalışmada toplam 712 hasta yer aldı (ortalama yaş: 50,7 ± 12,2 yıl; %70,4'ü kadın). Semptom başlangıcından tanıya kadar geçen süre Grup 2'de (3,2 ± 4,6 yıl) Grup 1'e göre (4,2 ± 4,7 yıl) anlamlı olarak daha kısaydı ($p<0,005$). Tanı anındaki ortalama EDSS skoru Grup 2'de (2,32 ± 1,52) Grup 1'e kıyasla (2,95 ± 1,63) belirgin şekilde daha düşüktü (<0,001). Onuncu yılda Grup 2 hastalarının engellilik düzeyi anlamlı olarak daha iyi bulundu (ortalama EDSS: 1,85 ± 2,02; Grup 1: 3,97 ± 2,23'tü ($p<0,001$)). ARR da Grup 2'de daha düşüktü ($p<0,05$). On yıllık takip sonunda Grup 1 hastalarının %52,6'sı sekonder progresif MS (SPMS) evresine ilerlemişken, Grup 2'de bu oran yalnızca %5,4'tü.

Sonuç:
Bu karşılaştırmalı analiz, MS tanı ve tedavisindeki önemli gelişmelerin uzun dönem sonuçları belirgin biçimde iyileştirdiğini göstermektedir. Bulgularımız, erken tanı ve etkin tedaviye erişimin hastalık seyrini şekillendirmedeki belirleyici rolünü vurgulamaktadır.

Anahtar Kelimeler: Multipl skleroz, kohort karşılaştırması, Engellilik progresyonu

EP – 1330 SUBTALAMİK DERİN BEYİN STİMÜLASYONU SONRASINDA GELİŞMİŞ BİR SEREBELLAR DİSFONKSİYON OLGUSU

BİRKAN AYDIN[1], ELİF ASLIHAN AYDIN[1], TUĞBA ERDOĞAN[1], NUR EBRU BARCIN[1], SEHÜR SİBEL ÖZKAYNAK[2], TANJU UÇAR[3]

[1]AKDENİZ ÜNİVERSİTESİ TIP FAKÜLTESİ, NÖROLOJİ ANABİLİM DALI, ANTALYA
[2]AKDENİZ ÜNİVERSİTESİ TIP FAKÜLTESİ, EMEKLİ ÖĞRETİM ÜYESİ, ANTALYA
[3]AKDENİZ ÜNİVERSİTESİ TIP FAKÜLTESİ, NÖROŞİRURJİ ANABİLİM DALI, ANTALYA

Amaç:
Parkinson hastalarında uygulanan derin beyin stimulasyonunda hem işlemle ilgili hem ayarlama ile ilgili komplikasyonlar izlenebilmektedir. Bu çalışmada subtalamik DBS sonrasında gelişmiş olan bir serebellar sendrom olgusu sunulmuştur.

Olgu:
62 yaş kadın hasta, tarafımıza subtalamik DBS sonrasında gelişmiş olan mobilize olamama ve desteksiz şekilde oturamama şikayetleri ile başvurdu. Başvuru nörolojik muayenesi; Sağ baskın bilateral dismetri ve disadiadokokinezi, sağ baskın bilateral silik tremor ve bradikinezi, ON döneminde sağ alt ekstremitede diskinezi ve oturma dengesi bozuk şeklindeydi. Laboratuar bulgularında özellik saptanmadı. Hastanın DBS cihazı kapatılarak kranial MR çekildi. MR'da sağ superior colliculus seviyesinde DBS ilişkili hipointens alan izlenmekteydi. Hastanın MR sonrasında DBS cihazı açıldı ve açılışta amplitud 2.7 mV'den 2mV'ye düşüldü. DBS amplitud düşümü sonrasında serebellar testlerin düzeldiği, oturma dengesini sağlayabildiği ve yavaş adımlarla kısa mesafe mobilize olabildiği izlendi. Hastada yeniden serebellar disfonksiyon gelişmemesi adına ON döneminin L-Dopa artışı ile sağlanması planlandı. Hastanın L-Dopa doz artışı sonrasında adım aralığının ve yürüme hızının arttığı hatta belirli dönemlerde festine olduğu izlendi. Taburculuk sonrası kontrolünde festinasyonların devam etmesi halinde pulse width ve frekans düşümü yapılması planlandı.

Sonuç:
Bu çalışmada subtalamik DBS sonrasında gelişmiş bir serebellar disfonksiyon olgusu sunulmuş olup literatürde subtalamik DBS sonrasında benzer bir vakanın olmaması nedeni ile benzer olgular için çözüm önerileri olması amacı ile olgu sunumu yapılmıştır.

Anahtar Kelimeler: Derin beyin stimülasyonu, serebellar sendrom, subtalamik çekirdek

EP – 1334 İLK SEMPTOMU DİZARTRİ OLAN KAFA TABANI METASTAZI

MERVE ÇEPER, NİLSU ÖNER, CANSU AYVACIOĞLU ÇAĞAN, FATMA GÖKÇEM YILDIZ, CAN EBRU BEKİRCAN KURT, SEVİM ERDEM ÖZDAMAR

HACETTEPE ÜNİVERSİTESİ TIP FAKÜLTESİ NÖROLOJİ ANA BİLİM DALI, ANKARA

Giriş:
Disfaji ve dizartri gibi bulber semptomlarla başvuran hastalarda miyastenia gravis, motor nöron hastalığı, okülofaringeal miyopati, iskemik süreçler ve kranial sinir metastazları ayırıcı tanıda düşünülmelidir. Prostat karsinomu en sık kemik metastazı ile seyretmekle birlikte, kafa tabanı tutulumu oldukça nadirdir. Bu durum, kraniyal sinir tutulumlarıyla nörolojik semptomların ilk bulgu olabildiği olgularda tanısal güçlük yaratır.

Olgu:
58 yaşında erkek hasta, 2024 Ağustos ve 2025 Ocak'ta baş ağrısı sonrası başvurduğu merkezde iskemik inme ön tanısıyla değerlendirilmiş, hastada takip eden süreçte yutma ve konuşma güçlüğü gelişince merkezimize başvurdu. Muayenesinde dizartrisinin olduğu, dilin sağda atrofik olduğu görüldü, dilde fasikülasyonlar izlendi.

İğne EMG'de linguailis ve genioglossus kaslarında yoğun fibrilasyon ve pozitif keskin dalga potansiyelleri saptandı, sternokleidomastoid kasında multiplet deşarjların varlığı aksesuar sinir hipereksitabilitesini düşündürdü. Üst ve alt ekstremitelerde iğne EMG' si ve sinir iletim çalışması normaldi bu nedenle motor nöron hastalığı düşünülmedi. Beyin MRG'de klivus, sfenoid ve sağ parietal kemikte kontrastlanan ekspansil lezyonlar izlendi. Bu bulgular kafa tabanı metastazına sekonder kraniyal sinir tutulumu ile uyumlu değerlendirildi. PET-BT'de prostat bezinde heterojen FDG tutulumu ve kemik ile lenf nodu metastazları saptandı. Serum PSA düzeyi yüksek bulundu.

Hasta metastatik prostat karsinomu ön tanısıyla prostat biyopsisi yapıldı, biyopsiyle prostatik adenokarsinom tanısı koyuldu.

Tartışma:
Klivus ve sfenoid tutulumları, hipoglossal ve aksesuar sinirlerin etkilenmesiyle disfaji, dizartri ve dilde atrofi gibi bulgulara yol açabilir. Bu bulguları olan hastalar motor nöron hastalığı şüphesi uyandırabilir ancak motor nöron hastalığı düşünülmeden önce kranial sinirleri izole tek taraflı etkileyecek metastazların ayırıcı tanıda bulundurulması gerekmektedir.

Anahtar Kelimeler: Disfaji, Dizartri, Kafa Tabanı Metastazı, Prostat Karsinomu

EP – 1335 GÖRÜNTÜLEMEDEN TANIYA: BİR NÖROBEHÇET OLGUSU

YAREN SEVGİ EPİKLER UZUNDEDE, ONUR AKAN, SERAP ÜÇLER

PROF DR CEMİL TAŞCIOĞLU ŞEHİR HASTANESİ

Amaç:
Nörobehçet hastalığı ve vaskülit gibi otoimmün hastalıkların tanısı güç olup, erken tedavi hastalığın seyrini önemli ölçüde etkileyebilir. Bu makalede, klinik bulgular ve nöro-görüntüleme yöntemleri ışığında tanısı konulan ve tedavisine başlanan bir Nörobehçet olgusu sunulmaktadır.

Materyal-Metod:
Yirmi yedi yaşında Nijeryalı erkek hasta, sağ bacak ve kolda güçsüzlük ile sol göz kapağında düşüklük şikayetleriyle acil servise başvurdu. Öyküsünde, beş ay önce sıtma tedavisi aldığı ve beş kez kan transfüzyonu geçirdiği öğrenildi. Şüpheli bir üveit atağı öyküsü mevcuttu. Nörolojik muayenede sağ hemiparezi, ataksi ve sağda Babinski bulgusu saptandı. Sol gözde pitozis, vertikal ve içe bakış kısıtlılığı ile pupil dilatasyonu izlendi (III. kranial sinir paralizisi). Kraniyal görüntülemede, sol mezensefalondan ponsa uzanım gösteren difüzyon kısıtlaması tespit edildi. İleri tetkik için antiaggregan tedavi başlanarak nöroloji servisine yatışı yapıldı.

Bulgular:
İskemik inmeye yönelik yapılan taramalarda patoloji saptanmadı. Beyin MRG'de beyin sapı ve talamusta halka şeklinde kontrast tutan lezyonlar saptandı (Tablo 1). MR-SPECT incelemesinde infiltratif lezyonlar, SWI sekansında ise kanama alanları izlendi. Görüntüleme bulguları, vaskülitik otoimmün süreçleri düşündürdü. PET taramasında patolojik bulgu saptanmadı. Beyin-omurilik sıvısında (BOS) minimal protein artışı ile inflamasyonu destekleyen matür lenfosit, monosit ve nötrofiller gözlendi. Atipik hücre, vaskülit paneli, paterji testi, oligoklonal band, PCR multipleks paneli ve kültür sonuçları negatif bulundu.

Sonuç:
Nörobehçet hastalığı veya enfeksiyona bağlı otoimmün vaskülit ön tanısıyla 1000 mg/gün intravenöz metilprednizolon tedavisi başlandı. Bu tedavi sonrası, yatışı boyunca klinik durumu giderek kötüleşen hastada nörolojik durumda kısmi iyileşme sağlandı. Otoimmün hastalıkların tanısında laboratuvar testlerinin sınırlı kalabileceği unutulmamalı; güçlü klinik şüphe durumlarında tedaviye erken başlanmasının hastalık progresyonunu önlemede önemli olduğu akılda tutulmalıdır.

Anahtar Kelimeler: Nörobehçet, BOS, vaskülit

Tablo 1

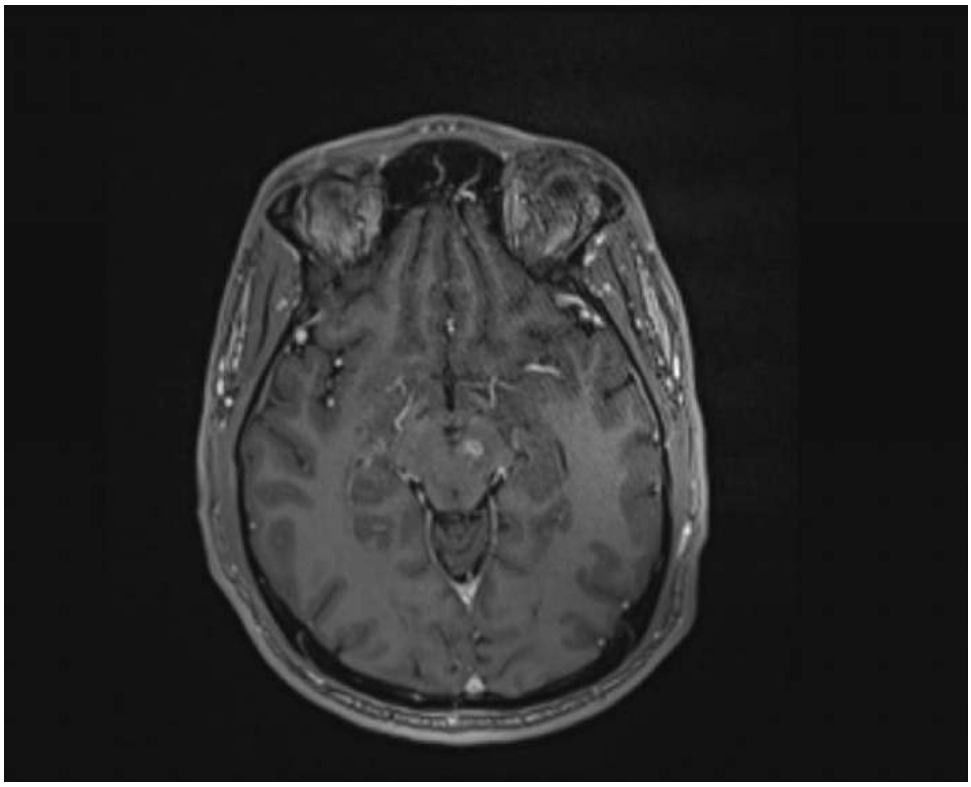

Mezensefalonda halkasal kontrastlanma

EP – 1337 OCRELİZUMAB TEDAVİSİ ALAN MULTİPL SKLEROZLU BİREYLERDE VİRAL SEROLOJİ VE REAKTİVASYON RİSKİ: GERÇEK YAŞAM KOHORTUNDAN BULGULAR

ELA SİMAY ZENGİN[1], GÜVENÇ ARSLAN[2], YASEMİN ŞİMŞEK[3], CAN ÇALIŞKAN[3], SERKAN ÖZAKBAŞ[4]

[1]İZMİR EKONOMİ ÜNİVERSİTESİ TIP FAKÜLTESİ MEDİCAL POİNT HASTANESİ, NÖROLOJİ ANABİLİMDALI, İZMİR
[2]İZMİR EKONOMİ ÜNİVERSİTESİ TIP FAKÜLTESİ MEDİCAL POİNT HASTANESİ, İZMİR
[3]İZMİR EKONOMİ ÜNİVERSİTESİ MEDİCAL POİNT HASTANESİ, İZMİR
[4]İZMİR EKONOMİ ÜNİVERSİTESİ MEDİCAL POİNT HASTANESİ, NÖROLOJİ ANABİLİMDALI, İZMİR; MS ARAŞTIRMALARI DERNEĞİ

Amaç:
Ocrelizumab, CD20 pozitif B hücrelerini hedefleyen insanlaştırılmış bir monoklonal antikordur ve hem relapsing hem de progresif multipl skleroz (MS) alt tiplerinde hastalık aktivitesini azaltmada etkinliği kanıtlanmıştır. Bununla birlikte, ilacın immünosüpresif etkisi özellikle hepatit B virüsü (HBV) reaktivasyonu açısından enfeksiyon riskine ilişkin endişeleri gündeme getirmektedir. Bu çalışmanın amacı, ocrelizumab tedavisi alan MS'li bireylerde hepatit A (HAV), hepatit B (HBV), hepatit C (HCV) ve insan immün yetmezlik virüsü (HIV) serolojik belirteçlerinin dağılımını ve olası viral reaktivasyon sıklığını incelemektir.

Materyal-Metod:
Ocrelizumab tedavisi alan MS'li bireylerin klinik ve laboratuvar verileri retrospektif olarak incelendi. Hastaların demografik özellikleri, hastalık alt tipi, hastalık süresi, engellilik düzeyi ve viral seroloji sonuçları kaydedildi. Serolojik pozitifliği bulunan hastalar antiviral profilaksi altında yıllık olarak izlendi.

Bulgular:
Toplam 273 MS'li birey analize dahil edildi. Hastaların çoğu kadın olup, en yaygın alt tip relapsing-remitting MS'ti. Ortalama hastalık süresi 16 yılın üzerindeydi. Tedavi süresince anlamlı hastalık progresyonu izlenmedi. Anti-HBs pozitifliği %7,0, anti-HAV pozitifliği %4,4, HBsAg pozitifliği %1,5 ve anti-HBc total pozitifliği %0,4 oranında saptandı. HBV belirteçleri pozitif olan tüm hastalara antiviral profilaksi uygulanmış, hiçbirinde reaktivasyon gözlenmemiştir. Ayrıca bir hastada anti-HCV, bir hastada anti-HIV pozitifliği saptanmış; HIV pozitif birey antiretroviral tedavi altında komplikasyonsuz izlenmiştir.

Sonuç:
Ocrelizumab tedavisi öncesinde viral serolojik tarama yapılması ve uygun profilaksi stratejilerinin uygulanması enfeksiyon riskini en aza indirmektedir. Bu bulgular, antiviral profilaksi eşliğinde ocrelizumab tedavisinin, pozitif serolojiye sahip hastalarda dahi güvenle sürdürülebileceğini göstermektedir.

Anahtar Kelimeler: Hepatit, HBV, HCV, HIV, Okrelizumab, Seroloji

EP – 1340 NÖROİMMÜNOLOJİK HASTALIKLARDA RİTUKSİMAB TEDAVİSİ ÖNCESİ HEPATİT B DEĞERLENDİRMESİ: REAKTİVASYON RİSKİNİN GERÇEK YAŞAM VERİLERİYLE ANALİZİ

ULVİ SAMADZADE[1], YASEMİN ŞİMŞEK[1], SERKAN ÖZAKBAŞ[2]

[1]İZMİR EKONOMİ ÜNİVERSİTESİ, MEDİCAL POİNT HASTANESİ
[2]İZMİR EKONOMİ ÜNİVERSİTESİ, MEDİCAL POİNT HASTANESİ; MS ARAŞTIRMALARI DERNEĞİ, İZMİR

Giriş-Amaç:
Rituksimab, otoimmün hastalıkların tedavisinde yaygın olarak kullanılmakta olup, özellikle daha önce HBV ile temas öyküsü bulunan hastalarda hepatit B virüsü (HBV) reaktivasyonu açısından potansiyel risk taşımaktadır. Bu çalışmada, rituksimab tedavisi alan hastalarda HBV serolojisinin değerlendirilmesi ve geçirilmiş HBV enfeksiyonu sıklığının belirlenmesi amaçlanmıştır.

Yöntem:
En az bir kür rituksimab tedavisi almış MS, NMOSD veya MOGAD tanılı, toplam 73 hasta retrospektif olarak değerlendirildi. Veri toplama sürecinde hastaların demografik özellikleri, hastalığa ilişkin klinik verileri ve HBV serolojisi incelendi. Hastalar, HBV serolojisine göre iki gruba ayrıldı: geçirilmiş HBV enfeksiyonu olanlar (anti-HBc IgG pozitif, HBsAg negatif) ve HBV ile karşılaşmamış hastalar (HBsAg ve anti- HBc IgG negatif).

Bulgular:
Toplam 73 hastanın 15'i MS, 52'si NMOSD ve 6'sı MOGAD tanılıydı. Ortalama hastalık başlangıç yaşı 33,7 ± 12,9 yıl, hastalık süresi 11,5 ± 9,3 yıl ve rituksimab kullanım süresi 2,6 ± 2,2 yıl olarak saptandı. HBV serolojisi değerlendirildiğinde hiçbir hastada HBsAg, anti-HIV veya anti-HCV pozitifliği görülmedi. Yalnızca bir hastada (%1,3) anti-HBc IgG ve anti-HBs pozitifliğiyle uyumlu geçirilmiş HBV enfeksiyonu saptandı. HBV ile hiç karşılaşmamış hastalar arasında 19'unun hepatit B aşısı sonrası bağışıklık kazandığı (anti-HBs pozitif), 53 hastanın ise enfeksiyon veya aşılama öyküsünün bulunmadığı (anti-HBs negatif) belirlendi. Çalışmada akut, kronik veya okkült HBV enfeksiyonu saptanmadı.

Sonuç:
Bulgularımız, rituksimab tedavisi alan hastalarda geçirilmiş HBV enfeksiyonunun oldukça nadir olduğunu göstermektedir. Çalışmamızda HBV reaktivasyonu saptanmamış olsa da B-hücre baskılanması sonrası özellikle endemik bölgelerdeki hastalarda risk devam etmekte olup, rituksimab tedavisi öncesinde rutin HBV taraması ve gerekli profilaksi uygulamaları önem arz etmektedir.

Anahtar Kelimeler: Rituximab, HBV, Demiyelinizan Hastalıklar

EP – 1341 HSV TİP 1 İLE İLİŞKİLİ AKUT DİSSEMİNE ENSEFALOMİYELİT OLGU SUNUMU

GİZEM ERKARACA KABAOĞLU, AHMET YABALAK, AYŞEGÜL ÖZYILMAZ, BURCU POLAT

DÜZCE ÜNİVERSİTESİ, TIP FAKÜLTESİ, NÖROLOJİ ANABİLİM DALI

Akut yaygın ensefalomiyelit (ADEM), merkezi sinir sistemini etkileyen akut, inflamatuar, otoimmün hastalıktır. Genellikle çocuklarda görülmekle birlikte, yetişkinlerde de bildirilmiştir. ADEM, aşılama ya da enfeksiyona yanıt olarak oluşan inflamasyona bağlı, beyin ve omurilikte demiyelinizasyon gelişmesi ile karakterizedir. Olgumuzda kliniğimizde tanı alan ADEM olgusunu sunmayı amaçladık. 20 yaş, kadın hasta, bilinen hastalık ve ilaç kullanım öyküsü bulunmuyor. Bir haftadır öksürük, burun akıntısı mevcutken baş ağrısı, uyku hali, kusma, ateş eklenince acil servise başvurduğu, antibiyotik verilerek taburcu edildiği; fakat ilerleyen saatlerde sesli uyarana yanıt vermemesi üzerine tekrar acil servise getirildiği, bilinci konfüze ve ense sertliği olan hastaya, enfeksiyon hastalıkları görüşü ile lomber ponksiyon (LP) yapıldığı öğrenildi. Bilinci kötüleşen hasta, elektif entübe edildi. Kontrastlı kranial Manyetik Rezonans Görüntüleme (MRG)'de beyaz cevherde, subkortikal alanda yaygın, yamalı-nodüler, hiperintens sinyal değişiklikleri izlendi. Kan tetkikinde enfektif parametreleri yüksekti. BOS analizinde: Protein: 86, albümin: 601,10 lökosit/mm3 görüldü. HSV TİP 1 antikoru pozitifti. Herpes Ensefaliti ön tanısı ile seftriakson, asiklovir, vankomisin başlandı. 5 günlük tedavi sonrasında bilinç durumu kapalı olan hastaya 30 mg/kg levetirasetam yükleme yapıldı, 2x1000 mg idame tedavi önerildi. Kontrol MRG'de beyin sapında da sinyal artışları olduğu izlendi. Difüzyon Mrg'de sentrum semiovale ve korpus kallozum genu seviyesinde simetrik diffüzyon kısıtlanmaları izlendi. Hastaya post-enfeksiyöz otoimmün ensefalit? ADEM? tanıları düşünülerek pulse steroid tedavisi başlandı. Kontrol BOS analizinde:OKB tip 5 negatif, IgG indexi 1.13 idi. Hastanın steroid tedavisi 10 güne tamamlandı. Tedavisi sonrasında kısmi iyileşme görülen fakat quadriparezik olan hastaya 5 gün plazmaferez tedavisi uygulandı. Tedavi sonrasında spontan solunumu olan hasta ekstübe edildi. O dönemdeki muayenesinde bilinci açık, koopere-oryante idi. Quadriparezi devam ediyordu. Kontrol MRG'de lezyonların belirgin regrese olduğu görüldü. Hasta taburcu edildi. 1 ay sonra poliklinik kontrolünde hastanın nörolojik muayenesi doğal izlendi. ADEM'in kesin tanı testi bulunmasa da, enfeksiyon veya aşılama öyküsü bulunan bir hastada, etkin ensefalit tedavisine rağmen progresif multifokal semptomların, ensefalopatinin görülmesi akla ADEMİ'i getirmeli, hastanın BOS ve nörogörüntüleme bulguları ile birlikte ayırıcı tanı yapılırken ADEM mutlaka akılda tutulmalıdır.

Anahtar Kelimeler: Adem, Ensefalopati, Hsv Tip 1

EP – 1342 MULTİPL SKLEROZDA BİLİŞSEL BOZULMANIN VASKÜLER BELİRLEYİCİLERİ: HİPERLİPİDEMİ BAĞIMSIZ BİR RİSK FAKTÖRÜ OLABİLİR Mİ?

SERKAN ÖZAKBAŞ[1], ABDULLAH TAHA ASLAN[2], ELA SİMAY ZENGİN[3], GÜVENÇ ARSLAN[4], İREM KARA[5], YASEMİN ŞİMŞEK[5], TURHAN KAHRAMAN[6]

[1]İZMİR EKONOMİ ÜNİVERSİTESİ MEDİCAL POİNT HASTANESİ, NÖROLOJİ ANABİLİMDALI, İZMİR; MS ARAŞTIRMALARI DERNEĞİ
[2]CALGARY ÜNİVERSİTESİ HASTANESİ, KLİNİK NÖROBİLİM DEPARTMANI, NÖROLOJİ ANABİLİMDALI, CALGARY
[3]İZMİR EKONOMİ ÜNİVERSİTESİ TIP FAKÜLTESİ MEDİCAL POİNT HASTANESİ, NÖROLOJİ ANABİLİMDALI, İZMİR
[4]İZMİR EKONOMİ ÜNİVERSİTESİ TIP FAKÜLTESİ MEDİCAL POİNT HASTANESİ, İZMİR
[5]İZMİR EKONOMİ ÜNİVERSİTESİ MEDİCAL POİNT HASTANESİ, İZMİR
[6]KATİP ÇELEBİ ÜNİVERSİTESİ, SAĞLIK BİLİMLERİ FAKÜLTESİ, FİZİK TEDAVİ VE REHABİLİTASYON ANABİLİMDALI, İZMİR

Amaç:
Bilişsel bozulma, multipl sklerozun (MS) sık görülen ve yaşam kalitesini belirgin biçimde etkileyen bir semptomudur. Ancak etiyolojisi karmaşık olup çoklu faktörlerin etkileşimiyle şekillenmektedir. Son yıllarda, hipertansiyon (HT), hiperlipidemi (HL) ve diyabetes mellitus (DM) gibi vasküler risk faktörlerinin bilişsel işlevler üzerindeki rolü dikkat çekmektedir. Bu çalışmada, söz konusu risk faktörlerinin MS'li bireylerdeki bilişsel bozulma ile ilişkisi araştırılmıştır.

Materyal-Metod:
Bu kesitsel çalışmaya MS tanısı almış 128 birey dahil edilmiştir. Bilişsel işlevler, Sembol Sayı Modaliteler Testi (SDMT), Kısa Viziospasyal Bellek Testi Güncel (BVMT-R) ve Kaliforniya Sözel Öğrenme Testi'ni (CVLT-II) içeren Kısa Uluslararası Bilişsel Değerlendirme Bataryası (BICAMS) kullanılarak değerlendirilmiştir. Normatif veriler 467 sağlıklı kontrolden elde edilmiş, bilişsel bozulma BICAMS bataryasının en az bir test alanında düşük performans olarak tanımlanmıştır. Yaş, cinsiyet ve Genişletilmiş Engellilik Durumu Ölçeği (EDSS) değerini temel alarak lojistik regresyon uygulanmıştır.

Bulgular:
Hastaların %37,5'sinde HT, %10,9'unda HL ve %14,8'inde DM görülmüştür. Ortalama EDSS skoru 2,9±2,2'dir. %27,3'ünde bilişsel bozulma saptanmıştır. HL varlığı bilişsel bozulma için anlamlı bir yordayıcı olarak belirlenmiştir (OR=4,3; %95 GA: 1,3-14,4; p=0,02). HT (p=0,833) ve DM (p=0,511) ile anlamlı ilişki saptanmamıştır.

Sonuç:
Hiperlipideminin MS'li bireylerde bilişsel bozulma ile anlamlı şekilde ilişkili olması, vasküler risk faktörlerinin kapsamlı biçimde değerlendirilmesi ve yönetilmesinin önemini vurgulamaktadır. Bulgular, vasküler risk faktörlerinin hedeflendiği tedavi stratejilerinin bilişsel gerilemeyi azaltmada potansiyel katkı sağlayabileceğini düşündürmektedir.

Anahtar Kelimeler: Bilişsel, hiperlipidemi, kognisyon, multipl skleroz, vasküler, küçük damar hastalığı

EP – 1343 YÜKSEK VÜCUT KİTLE İNDEKSİ, ARTAN ENGELLİLİK RİSKİYLE İLİŞKİLİ Mİ? MULTİPL SKLEROZDA BEŞ YILLIK İZLEM BULGULARI

ULVİ SAMADZADE[1], İREM KARA[1], SERKAN ÖZAKBAŞ[2]

[1]İZMİR EKONOMİ ÜNİVERSİTESİ, MEDİCAL POİNT HASTANESİ
[2]İZMİR EKONOMİ ÜNİVERSİTESİ, MEDİCAL POİNT HASTANESİ; MS ARAŞTIRMALARI DERNEĞİ, İZMİR

Giriş-Amaç:
Bu çalışma, multipl sklerozlu bireylerde başlangıç vücut kitle indeksi (VKİ) ile beş yıllık süreçte klinik gidişat arasında ilişkiyi değerlendirmeyi amaçlamaktadır.

Yöntem:
Bu çalışmaya, 103 MS'li birey dahil edildi. Katılımcılar VKİ<25 (normal), 25–30 (fazla kilolu) ve >30 (obez) olmak üzere üç gruba ayrıldı. Başlangıçta ve beşinci yılda fiziksel ve bilişsel testlerle değerlendirildi. Hastalar Genişletilmiş Özürlülük Durum Ölçeği (EDSS), 25 Adım Yürüme Testi (T25-FW), 9 Delikli Peg Testi (9-HPT), Sembol-Rakam Modalite Testi (SDMT), Kaliforniya Sözel Öğrenme Testi-II (CVLT-II), Kısa Görsel-Uzamsal Bellek Testi (BVMT-R), Godin Boş Zaman Egzersiz Anketi ve Hastane Anksiyete ve Depresyon Ölçeği (HADS) ile değerlendirildi.

Bulgular:
Toplam 103 hastanın 57'si normal VKİ grubundaydı. Beş yıllık dönemde atak oranları gruplar arasında anlamlı fark göstermedi. Zaman ve VKİ etkileşimi EDSS açısından anlamlı bulunmazken, yüksek VKİ grubunda beşinci yıldaki EDSS skorları anlamlı olarak daha yüksekti ($p<0.05$). Benzer şekilde, yüksek VKİ grubundaki hastalarda T25-FW süreleri anlamlı derecede uzundu ($p <0.001$). 9-HPT performansında grup farkı izlenmedi. Yüksek VKİ grubundaki hastalar SDMT testinde daha düşük skorlar elde etti ($p<0.05$), ancak CVLT-II ve BVMT-R skorları arasında anlamlı fark saptanmadı. Godin ölçeği tüm gruplarda zaman içinde artış göstermiş, ancak gruplar arasında anlamlı bir fark saptanmamıştır. Anksiyete ve depresyon skorları zaman içinde yükseldi ($p<0.001$), ancak VKİ'ye göre farklılık gözlenmedi.

Sonuç:
Başlangıç VKİ'si bilişsel performansla belirgin ilişki göstermemekle birlikte, yüksek VKİ'ye sahip MS hastalarında uzun dönemde fiziksel engellilik ve yürüme performansında azalma izlendi. Bulgular, MS'in uzun dönem yönetiminde metabolik faktörlerin ve yaşam tarzı düzenlemelerinin önemini göstermektedir.

Anahtar Kelimeler: Multipl Skleroz, Vücut kitle indeksi, fiziksel aktivite

EP – 1344 SEREBRAL AMİLOİD ANJİYOPATİ İLE İLİŞKİLİ ENFLAMASYON: BİR OLGU SUNUMU

FATMA ALTINER, KASIM MULHAN, HAYRUNİSA DİLEK ATAKLI

BAKIRKÖY PROF. DR. MAZHAR OSMAN RUH VE SİNİR HASTALIKLARI EĞİTİM VE ARAŞTIRMA HASTANESİ, NÖROLOJİ KLİNİĞİ, İSTANBUL

Giriş:
Serebral amiloid anjiyopati ile ilişkili enflamasyon (CAA-related inflammation, CAA-RI), klasik serebral amiloid anjiyopatiden farklı olarak immün aracılı bir süreçtir. Subakut veya haftalar içinde ilerleyen ensefalopati, nöbetler, davranış değişiklikleri ve fokal nörolojik defisitlerle karakterizedir. Klinik tablo genellikle kortikosteroidlere belirgin yanıt verir. Görüntülemede lober mikrokanamalar, beyaz cevher ödemi ve leptomeningeal kontrast tutulumu tipiktir. CAA-RI, uygun tanı konmadığında geri dönüşsüz kognitif kayıplara yol açabileceği için erken fark edilmesi önemlidir.

Olgu:
Acil Nöroloji kliniğimize son 1–2 ay içinde gelişen saldırganlık, özbakım bozukluğu ve kendine zarar verme davranışları ile 66 yaşındaki kadın hasta başvurdu. 2 yıl önce senkop öyküsü sonrası yapılan SWI MRG incelemesinde multipl lober mikrokanamalar saptanarak serebral amiloid anjiyopati tanısı aldığı öğrenildi. EEG incelemesinde epileptiform aktivite saptanmadı, BOS analizinde hücre, protein ve otoimmün ensefalit paneli normaldi. Kraniyal MRG'de önceki bulgulara ek olarak T2-FLAIR sekanslarda kortikosubkortikal beyaz cevherde asimetrik hiperintensiteler izlendi. CAA-RI ön tanısıyla pulse metilprednizolon tedavisi başlandı; belirgin klinik düzelme üzerine oral steroid tedavisine geçildi.

Sonuç:
Yaygın amiloid anjiyopati bulguları olan ve subakut kognitif bozulma ile başvuran olgularda CAA-ilişkili enflamasyon ayırıcı tanıda mutlaka düşünülmelidir. Erken tanı ve immünsupresif tedavi, klinik iyileşmeyi destekleyerek hastalığın prognozunu anlamlı ölçüde iyileştirebilir.

Anahtar Kelimeler: Amiloid anjiyopati, ensefalopati, steroid

SWI MRG'de yaygın mikrohemoraji



Yüzeyel kortikal hemosiderozis

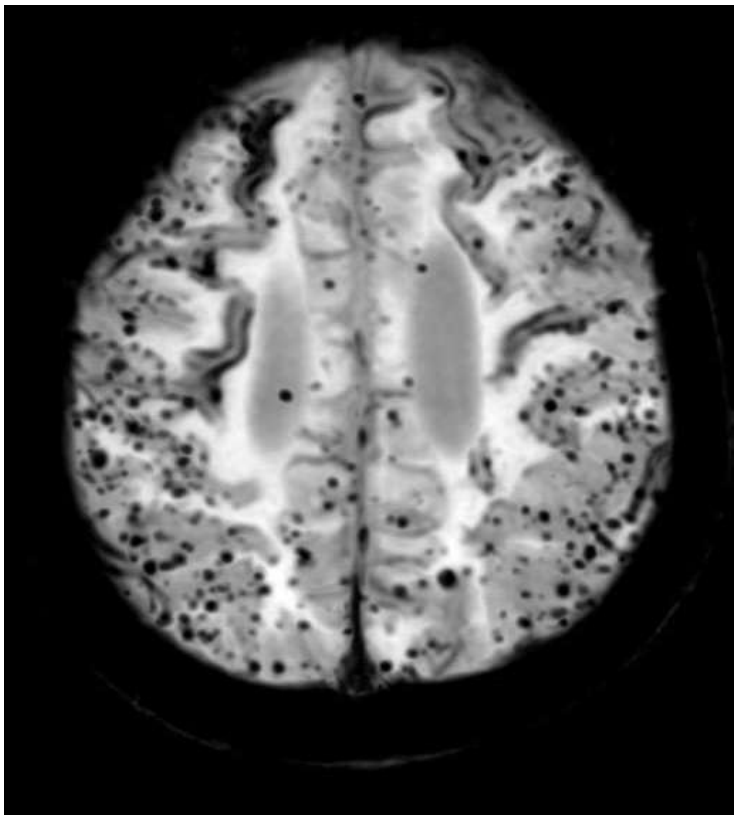

EP – 1345 TETRAPAREZİ İLE BAŞVURAN SERVİKAL SPONDİLOPATİK MİYELOPATİ OLGU SUNUMU

NURAY BİLGE, FİLİZ DEMİRDÖĞEN, ENES POLAT, MUSTAFA KILINÇ

ATATÜRK ÜNİVERSİTESİ TIP FAKÜLTESİ, NÖROLOJİ ANA BİLİM DALI, ERZURUM

Giriş:
Servikal spondilotik miyelopati (CSM), servikal omurgada yaşa bağlı dejeneratif değişikliklerle karakterize yaygın bir ilerleyici hastalıktır. Spondilotik omurgada sıkışma meydana gelir ve diskler, vertebralar, faset eklemleri ve bağlar etrafında dejeneratif değişiklikler meydana gelirerek spinal kanal daralır. Hem omurilik hem de sinir köklerinin etkilenmesi nedeniyle, genellikle hem birinci hem de ikinci motor nöron lezyonlarından kaynaklanan motor defisitler görülür. CSM ile sık karıştırılan durumlar arasında amiyotrofik lateral skleroz (ALS), B12 eksikliği vb. bulunur. Bu sunumda tetraparezi ile prezente olan CSM olgumuzu bildiriyoruz.

Olgu:
Yaklaşık 1 yıldır boyun ve her iki kolda ağrılar tarifleyen 76 yaş erkek hasta 2 ay önce geçirdiği diz protez operasyonundan 1 hafta sonra başlayan ve giderek artan her iki el ve bacakta uyuşma, kuvvet kaybı, yürüme güçlüğü ile başvurdu. Özgemişinde diyabetes mellitus (DM) dışında özellik yoktu. Nörolojik muayenesinde şuur açık, oryante koopere, kraniyal sinirler intakt, her dört ektremite motor gücü 4/5 ile tetraparezik, duyu muayenesi normal, DTR alt ekstremitelerde canlı, TCR bilateral flexördü. EMG alt ekstremitelerde sensori-motor aksonal polinöropati ile uyumluydu, iğne EMG incelemesi normaldi ve bu bulgular 6 ay önceki EMG ile benzerdi. EMG bulguları DM ilişkili olarak değerlendirildi. Servikal MRG'de C2-C7 segmentleri arasından spinal korda bası yapan ve spinal kanalı daraltan disk basıları ve dejeneratif değişiklikler ile medulla spinaliste hiperintens sinyal değişikliği izlendi (Şekil 1). Hastanın klinik bulguları CSM, spinal dar kanal ile ilişkilendirildi, beyin cerrahi kliniğine yönlendirldi.

Sonuç:
Servikal spondilitik myelopati ciddi yürüme güçlüğüne ve hem birinci hemde ikinci motor nöron bulgusu taşıyan motor defisifitlere neden olabilir, ayrıcı tanı dikkatlice yapıldıktan sonra tedavi planlanmalıdır.

Anahtar Kelimeler: Servikal spondilitik myelopati, tetraparezi, spinal dar kanal

Şekil 1



T2 ağırlıklı sagital kesitte özellikle C2den başlayıp C6 ya kadar omuriliğin protrüzyon yapan dejenere diskler ve bunlara eşlik eden osteofitler tarafından sıkıştırıldığı görülmektedir. Omurilik parenkimi içinde hiperintens sinyal değişikliği dikkati çekmektedir.

EP – 1347 OKRELİZUMAB TEDAVİ ARALIKLARINDA SEMPTOM DALGALANMALARI: ETKİ KAYBI MI, SEMPTOMATİK ETKİ Mİ?

ULVİ SAMADZADE[1], SÜMEYYE ÇEVİK[2], YASEMİN ARAS[1], CAN ÇALIŞKAN[1], İREM KARA[1], SERKAN ÖZAKBAŞ[3]

[1]İZMİR EKONOMİ ÜNİVERSİTESİ, MEDİCAL POİNT HASTANESİ
[2]DOKUZ EYLÜL ÜNİVERSİTESİ, SAĞLIK BİLİMLERİ ENSTİTÜSÜ
[3]İZMİR EKONOMİ ÜNİVERSİTESİ, MEDİCAL POİNT HASTANESİ; MS ARAŞTIRMALARI DERNEĞİ, İZMİR

Giriş-Amaç:
Okrelizumabın hastalık aktivitesini kontrol etmedeki etkinliği kanıtlanmış olsa da, bazı hastalar infüzyon öncesi geçici semptom artışı bildirmektedir. “Wearing-off” olarak tanımlanan bu durum gerçek bir semptomatik etkinin azalmasını ya da hastalık algısındaki geçici değişimi yansıtabilir. Bu çalışmada, bildirilen semptom değişimlerinin sıklığı ve klinik özellikleri ile yorgunluk, yaşam kalitesi ve özürlülük düzeyi ile olası ilişkileri değerlendirilmektedir.

Yöntem:
“Wearing-off” yaşayan ve yaşamayan hastalar; yaş, hastalık süresi, yorgunluk düzeyleri, Genişletilmiş Özürlülük Durum Ölçeği (EDSS) skorları, yıllık atak oranı (ARR), atak sayısı, EQ-5D-3L yaşam kalitesi ölçeği bileşenleri, depresyon ve anksiyete skorları ve altı maddeden oluşan özgün bir anket yanıtları açısından karşılaştırıldı.

Bulgular:
Katılımcıların ortalama yaşı 46,8 ± 12,6, ortalama hastalık süresi 17,2 ± 9,2, ortalama okrelizumab kullanım süresi 3,9 ± 2,0 yıl olarak saptandı. Hastaların %24,8’i infüzyon öncesi dönemde semptom dalgalanması bildirdi. Bu grupta okrelizumab kullanım süresi anlamlı olarak daha uzundu ($p=0,002$), ancak yaş, cinsiyet, hastalık süresi, EDSS, ARR ve yorgunluk düzeyleri açısından fark yoktu ($p>0,05$). EQ-5D-3L yaşam kalitesi ölçeğinin “günlük aktiviteler” alt alanı semptom dalgalanması bildiren hastalarda anlamlı olarak daha düşüktü ($p=0,016$). EDSS değerlerinde başlangıca göre son altı ayda anlamlı azalma izlendi ($p<0,001$), ancak ARR ve atak sayısındaki değişimler istatistiksel olarak anlamlı değildi. En sık görülen belirti yorgunluktu (%78,8), bunu denge sorunları (%7,7), yürüme güçlüğü (%5,8), duyusal artış (%5,8) ve bilişsel yakınmalar (%1,9) izledi.

Sonuç:
Bulgularımız okrelizumabın semptomatik etkisinde dozlar arasında azalma olabileceğini düşündürmekle birlikte, retrospektif tasarım bu durumu kesin olarak doğrulamaya yeterli değildir. Semptom değişkenliği ile farmakodinamik etki azalışını ayırt edebilmek için ileriye dönük, nesnel ölçümler içeren çalışmalara ihtiyaç vardır.

Anahtar Kelimeler: Okrelizumab, Weraing off, Semptomatik etki

EP – 1348 NORMAL BASINÇLI HİDROSEFALİ İHMAL EDİLEN BİR TANI OLABİLİR Mİ? 5 HASTALIK OLGU SERİSİ

BURCU ERAY

BANDIRMA ONYEDİ EYLÜL ÜNİVERSİTESİ TIP FAKÜLTESİ, NÖROLOJİ ANABİLİM DALI, BALIKESİR

Amaç:
Klasik semptom triadı unutkanlık, yürüme bozukluğu ve idrar kaçırma olan Normal basınçlı hidrosefali olguları nöroloji polikliniklerinde demans benzeri tanılarla uzun süre takip olabilmektedirler. Normal basınçlı hidrosefali hastaları ile ilgili ülkemizden çok az sayıda makale yayınlandığı dikkati çekmektedir.

Materyal-Metod:
Bu bildiride demans polikliniğinde takibe alınan 5 Normal Basınçlı Hidrosefali hastasının başvuru özellikleri, tanı ve tedavi süreçleri özetlenerek sunulacaktır. Literatürdeki diğer ulusal ve uluslararası çalışmaların verileri özetlenecek ve ülkemizde normal basınçlı hidrosefali hastalığının erken tanısı ve tedavi tercihleri açısından öneriler sunulacaktır.

Bulgular:
Olgu 1: 70 yaş kadın, yakınması denge bozukluğu, muayenesinde yürüme bozukluğu, görüntülemesinde hidrosefali bulguları mevcuttu. Kognitif değerlendirmede kayıp tespit edilerek tap test uygulandı, BOS drenajından fayda gördü, şant tedavisine yönlendirildi.

Olgu 2: 64 yaş kadın, yakınması unutkanlık, muayenesinde yürüme bozukluğu, görüntülemesinde hidrosefali bulguları mevcuttu. Tap test uygulandı, BOS drenajından fayda gördü ve şant tedavisine yönlendirildi

Olgu 3: 77 yaş kadın, yakınması dengesizlik ve unutkanlık, muayenesinde yürüme bozukluğu mevcut, görüntülemesinde hidrosefali bulguları var. Tap test uygulandı, BOS drenajından fayda gördü ve şant tedavisne yönlendirildi

Olgu 4: 83 yaş erkek, yakınması unutkanlık ve yürüme bozukluğu. Hasta demans polikliniğine başvuru öncesinde nöroloji polikliniğinde Alzheimer ve Parkinson hastalığı tanıları ile bir süre izlenip şant uygulaması sonrası Normal Basınçlı Hidrosefali tanısıyla demans polikliniğine yönlendirilmişti.

Olgu 5: 59 yaş kadın, yakınması unutkanlık ve agresiflik. Hastaya başka bir merkezde tanı konulup şant operasyonu uygulanmıştı.

Sonuç:
Uzaktan radyoloji raporlamaları hastalığın tanısının konmasını geciktirebilmektedir. Hastalığa multidisipliner yaklaşım gerekmekte olup şant tedavileri doğru hastalarda yüz güldürücü olabilmektedir.

Anahtar Kelimeler: Demans, hidrosefali, şant

EP – 1349 MULTİPL SKLEROZ HASTALARINDA VESTİBÜLER TESTLER VE OTOLİT ORGANLARIN SANAL GERÇEKLİK ORTAMINDA DEĞERLENDİRİLMESİ, BEYİN SAPINDA LEZYON VARLIĞI VE SERUM GLİAL FİBRİLLER ASİDİK PROTEİN DÜZEYİYLE İLİŞKİSİ

BERFİN DİLARA ÖZDEMİR[1], ZEYNEP KAYA DOĞU[2], IŞILAY ÖZ[3], MÜNİRE KILINÇ[2]

[1]BAŞKENT ÜNİVERSİTESİ, KULAK, BURUN VE BOĞAZ HASTALIKLARI ANABİLİM DALI, ODYOLOJİ BİLİM DALI, ANKARA
[2]BAŞKENT ÜNİVERSİTESİ, NÖROLOJİ ANABİLİM DALI, ANKARA
[3]BAŞKENT ÜNİVERSİTESİ, KULAK, BURUN VE BOĞAZ HASTALIKLARI ANABİLİM DALI, ANKARA

Baş dönmesi ve dengesizlik şikayetlerine multipl skleroz (MS) hastalarında sıkça rastlanır ve vestibüler yolların santral/periferik tutulumu nedeniyle ortaya çıkabilir. Görüntüleme bulguları odyovestibüler semptomları açıklamak için kullanılsa da yeterince hassas değildir.

Çalışmamızda 40 yaşının altında, ataklarla seyreden MS (RRMS) hastalarında odyovestibüler bozuklukların kompleks mekanizmalarını aydınlatabilmek için servikal vestibüler uyarılmış miyojenik potansiyel (cVEMP), videonistagmografi (VNG) ile sanal gerçeklik tabanlı subjektif vizüel vertikal (SVV), dinamik SVV (DSVV), subjektif vizüel horizontal (SVH) ve dinamik SVH (DSVH) testleri uygulandı. Beyin sapı lezyonu (BSL) varlığı hastaların güncel görüntülemeleri kullanılarak belirlendi. Serum Glial Fibriller Asidik Protein (sGFAP) düzeyleri ELISA yöntemiyle ölçüldü. 35 hastanın verileri, 36 sağlıklı bireyin verileriyle karşılaştırıldı.

RRMS grubunda cVEMP'te özellikle P13–N23 latanslarında uzama ve amplitüdünde azalma saptandı ($p<0,001$). VNG'de kontrollere göre sakkadik göz hareketleri ve smooth pursuit bozuklukları gözlendi (sırasıyla $p=0,012$ ve $p<0,001$). SVV ve SVH testlerinde ortalama sapma derecelerinin kontrol grubuna kıyasla daha yüksek olduğu görüldü (sırasıyla $p=0,042$ ve $p=0,012$). DSVV ve DSVH sonuçlarında anlamlı bir farklılık saptanmadı ($p>0,05$).

cVEMP testinde bilateral bozukluğu olan hastaların tümünde BSL mevcutken unilateral bozukluğu olanların yalnızca %27'sinde BSL saptandı ($p=0,01$). sGFAP düzeyleri ile vestibüler testlerden yalnızca VNG (smooth pursuit) ve SVH sonuçlarında sınırda anlamlı bir ilişki gözlendi (sırasıyla $p=0,07$ ve $p=0,08$).

RRMS hastalarında sağlıklı bireylere göre odyovestibüler disfonksiyonlar daha sık bulunur. Çalışmamızda ilk defa utrikül fonksiyonunu gösteren SVH testinde MS hastalarında bozulma saptanmıştır. BSL olmasa dahi cVEMP testinde bozukluk görülebilmesi vestibüler bozuklukların yalnızca santral kaynaklı olmayabileceğini ve görüntülemenin sınırlılıklarının dikkate alınması gerektiğini göstermektedir. Serum biyobelirteçlerinin vestibüler testler üzerindeki etkileri ise daha geniş örneklemli ve boylamsal çalışmalarla desteklenmelidir.

Anahtar Kelimeler: Multipl skleroz, cVEMP, VNG, SVV, SVH, sGFAP

EP – 1350 PERİKALLOZAL LİPOMA VE EPİLEPSİ: JENERALİZE EPİLEPTİFORM DEŞARJLAR LİPOMA İLE Mİ İLİŞKİLİ?

ZİYA BERKE SOYLU, NEŞE DERİCİOĞLU

HACETTEPE ÜNİVERSİTESİ TIP FAKÜLTESİ, NÖROLOJİ ANABİLİM DALI, ANKARA

Giriş:
Perikallozal lipoma (PKL), yağ dokusu içeren son derece nadir görülen konjenital bir malformasyondur ve intrakraniyal tümörlerin %0,1'inden daha azını oluşturduğu tahmin edilmektedir. Genellikle korpus kallozumun agenezisi veya hipogenezisi ile ilişkilidir. Tipik olarak, asemptomatiktir ve genellikle tesadüfen saptanır, ancak baş ağrısı, nöbet ve kraniyal sinir felçleri ile ilişkilendirilmiştir.

Olgu:
34 yaşında erkek hastanın ilk nöbeti 12 yaşında bilateral tonik-klonik karakterdeydi. VPA ve CBZ tedavileri altında hasta 4 sene nöbetsiz izlenmişti. Nöbet rekürensi sonrası 16 yaşında Hacettepe Üniversitesi Pediatrik Nöroloji izlemine alınan hastanın ilk EEG'sinde jeneralize 2.5 Hz çoklu diken-dalga deşarjları ve foto-paroksizmal yanıt rapor edilmişti. 10 yaşında kafa travması nedeniyle çekilen kranial bilgisayarlı tomografide sol pariyetal sefal hematom dışında patoloji rapor edilmezken 27 yaşında epilepsi nedeniyle çekilen kranial manyetik rezonans görüntülemede spleniumu saran 3.5mm kalınlığında PKL izlendi. Uzun süre CBZ ve LEV kombine tedavisi altında izlenen hasta, 750mg/gün LEV monoterapisi ile 15 yıldır nöbetsiz izlenmektedir. Son 15 yıl içinde çekilen kontrol EEG'lerinde jeneralize epileptiform anomaliye rastlanmamıştır.

Tartışma ve Sonuç:
PKL genellikle asemptomatik seyreden, nadir görülen, tanıda bilgisayarlı tomografi ve manyetik rezonans görüntülemenin kullanıldığı, sıklıkla cerrahiye gerek duyulmayan benign bir intrakraniyal tümördür. PKL'de nöbet tipleri ve EEG bulguları ile ilişkili çok az veri bulunmaktadır. Hastamızda EEG bulguları ve nöbetlerin idiyopatik jeneralize epilepsi nedeniyle ortaya çıktığı ve perikallozal lipomun tesadüfi olabileceği düşünülse de belli bir idiyopatik jeneralize epilepsi grubuna dahil edilememesi ve orta hat yerleşimli lezyonların bilateral senkron simetrik epileptik bulgulara neden olabilmesi nedeniyle hastamızda perikallozal lipomun epilepsi ve EEG bulgularından sorumlu olabileceğini düşünmekteyiz. Hastamız uzun vadede monoterapi ile kontrol altındadır.

Anahtar Kelimeler: EEG, Epilepsi, Perikallozal Lipoma

Perikallozal Lipoma

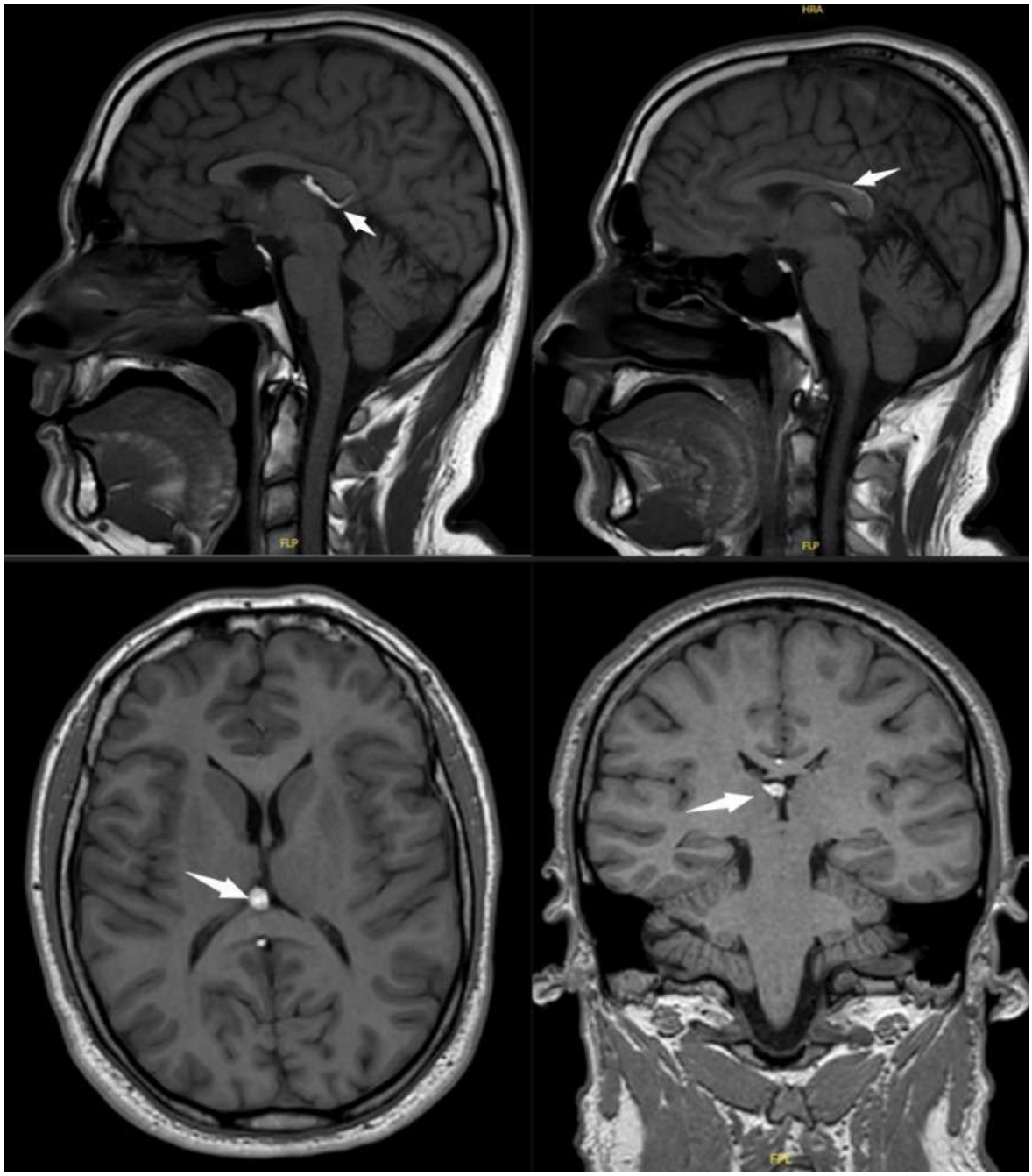

EP – 1352 MULTİPL SKLEROZLU KADINLARDA HASTALIK MODİFİYE EDİCİ TEDAVİLER GEBELİK SONUÇLARINI OLUMSUZ ETKİLEMİYOR: RETROSPEKTİF KOHORT ANALİZİ

ERGİ KAYA[1], ULVİ SAMADZADE[2], YASEMİN ŞİMŞEK[2], SİNEM ÖZÇELİK[3], CAN ÇALIŞKAN[2], SERKAN ÖZAKBAŞ[4]

[1]İZMİR TEPECİK EĞİTİM ARAŞTIRMA HASTANESİ, NÖROLOJİ ANABİLİM DALI
[2]İZMİR EKONOMİ ÜNİVERSİTESİ, MEDİCAL POİNT HASTANESİ
[3]TUFTS MEDİCAL CENTER, DEPARTMENT OF NEUROLOGY, BOSTON, MA, USA
[4]İZMİR EKONOMİ ÜNİVERSİTESİ, MEDİCAL POİNT HASTANESİ; MS ARAŞTIRMALARI DERNEĞİ, İZMİR

Giriş-Amaç:
Gebelik yönetimi, MS'li kadınlarda özel önem taşır çünkü birçok hastalık modifiye edici tedavi (DMT), fetüs üzerinde potansiyel riskler oluşturabilir. Bu çalışmanın amacı, MS'li kadınlarda gebelik sırasında DMT kullanımının preterm doğum, düşük ve zamanında doğum sonuçları üzerindeki etkilerini değerlendirmektir. Ayrıca, gebelik öncesi DMT kesilmesinin gebelik sonuçları ve gebelik sırasında MS aktivitesi üzerindeki etkisi incelenmiştir.

Yöntem:
Retrospektif kohort çalışmasında, MS'li kadınların gebelik ve tedavi verileri analiz edilmiştir. Gebelik sonuçları, zamanında doğum (≥37 hafta), preterm doğum (28–36 hafta) ve düşük (≤27 hafta) olarak sınıflandırılmıştır. Ayrıca gebelik dönemi atakları kaydedilmiştir.

Bulgular:
Toplam 226 MS'li kadın ve 269 gebelik analiz edilmiştir. Doğum sonuçları 36 düşük, 40 preterm doğum ve 193 zamanında doğum şeklinde dağılım göstermiştir. Üç grup arasında yaş açısından anlamlı fark bulunmamıştır ($p>0.05$; ortalama yaş: düşük 32.25, preterm 30.05, zamanında doğum 29.98). Gebelik öncesinde en sık kullanılan DMT'ler interferon (n = 119), glatiramer asetat (n = 47) ve fingolimod (n = 47) olmuştur. Fingolimod kullanan bazı kadınlar gebelik öncesinde tedaviyi kesmemiştir (18/47); bu durum, preterm doğum veya düşük oranlarını anlamlı şekilde etkilememiştir. Ancak, gebelik sırasında atak oranları, fingolimod tedavisini gebelikten önce sonlandıranlarda daha yüksek bulunmuştur (6/18; $p< 0.019$), diğer DMT'lerde ise tedaviyi kesen ve kesmeyen gruplar arasında anlamlı fark saptanmamıştır ($p<0.05$).

Sonuç:
Gebelik öncesi fingolimodun kesilmesi, gebelik döneminde artmış MS aktivitesi ile ilişkili olabilir. Elde edilen ön sonuçlar, DMT maruziyeti ve gebelik sonuçları arasındaki ilişkiyi daha iyi anlamak ve gebelikte MS yönetimine yönelik kılavuzları geliştirmek için daha geniş ve ileriye dönük çalışmalara ihtiyaç olduğunu vurgulamaktadır.

Anahtar Kelimeler: Multipl Skleroz, Gebelik, Tedavi

EP – 1356 MULTİPLE SKLEROZ TEDAVİSİNDE NATALİZUMAB: TEK MERKEZLİ GERÇEK YAŞAM VERİLERİ

SEFA ÖZAYDIN, HUZEYFE KÖKLÜ, RECAİ TÜRKOĞLU

SBÜ HAYDARPAŞA NUMUNE EĞİTİM VE ARAŞTIRMA HASTANESİ

Giriş:
Natalizumab, α4-integrin reseptörlerini hedefleyerek lenfositlerin santral sinir sistemine geçişini engelleyen, relapsing-remitting multipl skleroz tedavisinde etkinliği kanıtlanmış bir monoklonal antikordur. Bu çalışma, Natalizumab tedavisi alan hastalarda tedavi süreci boyunca klinik yanıt, engellilik progresyonu, JCV serokonversiyonu ve tedavi değişikliği nedenlerini analiz ederek ilacın uzun dönem etkinliği ve güvenlilik profilini değerlendirmeyi amaçlamaktadır.

Materyal-Metod:
Çalışmaya, İstanbul Haydarpaşa Numune Eğitim ve Araştırma Hastanesi Nöroloji Kliniği MS polikliniğinde takip edilen hastalar dahil edilmiştir. Toplam 126 Natalizumab kullanan hasta arasından aktif takibi devam eden ve verilerine eksiksiz ulaşılabilen 102 hasta analize alınmıştır. Hastalara ait demografik, klinik ve laboratuvar verileri retrospektif olarak hasta dosyalarından ve dijital kayıt sistemlerinden elde edilmiştir. Veriler SPSS 29.0 programı kullanılarak analiz edilmiş; tanımlayıcı istatistikler, bağımsız ve eşleştirilmiş örneklem t-testleri, ki-kare testleri ve binominal testler uygulanmıştır.

Amaç:
Natalizumab'ın klinik etkinliği ile hastalık progresyonu, tedavi süresi ve serokonversiyon gibi değişkenler arasındaki ilişkileri değerlendirmektir.

Bulgular-Sonuç:
Çalışmaya dahil edilen 102 hastanın %61.8'i kadın, ortalama yaşı 46.2 idi. Natalizumab tedavi süresi ortalama 29 ay olup, hastaların %54.9'u 24 aydan uzun süre tedavi almıştı. Tedavi süresince ortalama atak sayısı 0.37 olarak düşük bulunurken, EDSS skorlarında 0.17 puanlık anlamlı artış (p=0.022) saptandı. JCV serokonversiyonu hastaların %20.6'sında gelişti. Hastaların %53.9'u tedaviyi sonlandırmış olup en sık neden JCV titre artışıydı.1 hastada PML gelişti. 3 hastada ise alerjik reaksiyon nedeniyle tedavi durduruldu. Bunlardan 1 tanesi 28. dozdan sonra gelişti. Progresyon oranı %33.3 olup, 24 aydan uzun tedavi süresiyle anlamlı ilişkiliydi (p=0.024). Sonuç: olarak Natalizumab relaps kontrolünde etkili görünmekle birlikte, uzun dönem kullanımda progresyon riskinin devam ettiği saptanmıştır.

Anahtar Kelimeler: Natalizumab, Multiple skleroz, Gerçek yaşam

EP – 1357 MULTİPL SKLEROZDA ÇEVRİMİÇİ SAĞLIK ARAYIŞININ PSİKOLOJİK YANSIMALARI

BURAK GEÇER, ZEHRA BEGÜM KOÇAK GEÇER, SEMRA MUNGAN

SAĞLIK BİLİMLERİ ÜNİVERSİTESİ, ANKARA BİLKENT ŞEHİR HASTANESİ, NÖROLOJİ, ANKARA

Amaç:
Bu çalışmada multipl skleroz (MS) hastalarında yaygın anksiyete bozukluğu (YAB), sağlık anksiyetesi, siberkondri ve depresyon sıklığı ile bu bozuklukların yaş, eğitim düzeyi, hastalık süresi, geçmişten günümüze kadar kullanılan ajan sayısı ve e-sağlık okuryazarlığı ile ilişkileri incelenmiştir. Ayrıca, internetin sağlık kararlarında faydalı bulunması ve sağlık kaynaklarına erişimin önemli görülmesi ile psikolojik değişkenler arasındaki bağlantılar araştırılmıştır.

Yöntem:
Çalışmaya 100 MS hastası dahil edilmiştir. Katılımcılara YAB-7, SHAI-14, CSS-12, Beck Depresyon Envanteri ve E-Sağlık Okuryazarlık Ölçeği uygulanmıştır. Sosyodemografik veriler toplanmış; ki-kare, point-biserial korelasyon ve Spearman analizleri ile değişkenler arası ilişkiler değerlendirilmiştir.

Bulgular:
Katılımcıların %74'ü kadın, yaş ortalaması 35.8±9.6'dır. YAB %34, sağlık anksiyetesi %28, siberkondri %37, depresyon %26 oranında saptanmış, tüm bozuklukların birlikte görüldüğü hasta sayısı 10 olarak hesaplanmıştır. Yaş ile YAB ($p=0.017$), CSS ($p=0.020$) ve depresyon ($p=0.038$) arasında anlamlı negatif korelasyon bulunmuştur. Eğitim düzeyi arttıkça YAB sıklığı belirgin azalmıştır ($p=0.009$); sağlık anksiyetesi (spearman $p= 0.05$) ve depresyon (ki-kare $p=0.036$) sıklığındaki azalma ise sınırda anlamlı bulunmuştur. YAB ile sağlık anksiyetesi ($p<0.001$) ve sağlık anksiyetesi ile siberkondri ($p=0.001$) arasında güçlü pozitif korelasyon izlenmiştir. İnterneti sağlık kararlarında faydalı bulanlarda ($p<0.001$) ve sağlık kaynaklarına erişimi önemli görenlerde ($p<0.001$) siberkondri ve e-sağlık okuryazarlığı düzeyleri anlamlı olarak daha yüksek bulunmuştur.

Sonuç:
MS hastalarında bahsi geçen psikolojik bozuklukların özellikle genç ve düşük eğitimli bireylerde daha yaygın olduğu görülmüştür. İnternete güven ve sağlık kaynaklarını önemli görme, siberkondri ve yüksek e-sağlık okuryazarlığı düzeyi ile ilişkilidir. Bulgularımız, klinik değerlendirmelerde psikolojik taramanın yanı sıra e-sağlık okuryazarlığını bilinçli şekilde yönlendirmeye yönelik eğitimlerin önemini vurgulamaktadır.

Anahtar Kelimeler: Depresyon, E-Sağlık Okuryazarlığı, Multiple Skleroz, Siberkondri, Yaygın Anksiyete Bozukluğu

EP – 1358 NATALİZUMAB ALTINDA GEÇİCİ SEMPTOMATİK DALGALANMALAR: WEARİNG-OFF FENOMENİNİN KLİNİK VE FONKSİYONEL ÖZELLİKLERİ

ULVİ SAMADZADE[1], CAN ÇALIŞKAN[1], YASEMİN ARAS[1], İREM KARA[1], SERKAN ÖZAKBAŞ[2]

[1]İZMİR EKONOMİ ÜNİVERSİTESİ, MEDİCAL POİNT HASTANESİ
[2]İZMİR EKONOMİ ÜNİVERSİTESİ, MEDİCAL POİNT HASTANESİ; MS ARAŞTIRMALARI DERNEĞİ, İZMİR

Giriş-Amaç:
Natalizumab infüzyonu öncesi bazı hastalar son günlerde geçici semptom artışı ve infüzyon sonrası hızlı düzelme ile karakterize “wearing-off” olarak tanımlanan bir tablo bildirmektedir. Bu çalışmada, natalizumab tedavisi alan hastalarda bu fenomenin klinik özellikleri ile yorgunluk ve yaşam kalitesiyle ilişkisi değerlendirilmektedir.

Yöntem:
Natalizumab tedavisi alan MS’li bireyler, infüzyondan önceki son haftada semptomlarında artış bildirenler ve bildirmeyenler olarak iki gruba ayrıldı. Çalışmada demografik veriler, hastalık süresi, başlangıç yaşı, Genişletilmiş Özürlülük Durum Ölçeği (EDSS), atak öyküsü, yorgunluk düzeyleri, altı maddeden oluşan özgün anket yanıtları ve EQ-5D-3L yaşam kalitesi ölçeği bileşenleri değerlendirildi.

Bulgular:
Çalışmaya toplam 66 MS’li birey dâhil edildi (15’i wearing-off semptomu bildiren, 51’i bildirmeyen). Gruplar arasında yaş, hastalık süresi, başlangıç yaşı, EDSS, yorgunluk ve yaşam kalitesi açısından anlamlı fark saptanmadı. Wearing-off grubundaki tüm hastalar (%100) semptomlarının orta şiddette olduğunu ve genellikle infüzyondan bir hafta önce başladığını belirtti. En sık bildirilen semptomlar yorgunluk (%40) ve güçsüzlük (%33,3) olup; bunu duyusal yakınmalar, baş dönmesi ve bacak spazmları izledi. Hastaların %60’ı birkaç gün içinde, %40’ı ise infüzyon sonrasında hızlı düzelme bildirdi. Tedavi süresince EDSS skorlarında wearing-off durumundan bağımsız olarak anlamlı iyileşme gözlendi ($p<0,001$).

Sonuç:
Natalizumab tedavisi alan hastalarda gözlenen wearing-off fenomeni, hastalık progresyonundan ziyade geçici ve geri dönebilen semptomatik bir dalgalanma olarak görünmektedir. Özürlülük, yorgunluk ve yaşam kalitesi ölçümlerinde belirgin fark saptanmamış olsa da, semptomların zamanlaması ve infüzyon sonrası hızla düzelmesi, bu durumun ilacın farmakodinamik etkileriyle ilişkili olabileceğini düşündürmektedir. Bu fenomenin tanınması, hasta bilgilendirmesini ve tedavi memnuniyetini artırabilir; ayrıca bireyselleştirilmiş infüzyon aralıklarının planlanmasında yol gösterici olabilir.

Anahtar Kelimeler: Multiple Skleroz, Natalizumab, "Wearing off'

EP – 1360 İMMUN YETMEZLİK ZEMİNİNDE GELİŞEN ENSEFALİT VE SİTOTOKSİK T HÜCRELİ LENFOMA OLGUSU

MERVE ÇEPER, ZEYNAB DADASHOVA KÜÇÜKALIÇ, NİLSU ÖNER, NAZİRE PINAR ACAR ÖZEN, GÜL YALÇIN ÇAKMAKLI, CAN EBRU BEKİRCAN KURT, MERYEM ASLI TUNCER

HACETTEPE ÜNİVERSİTESİ TIP FAKÜLTESİ NÖROLOJİ ANA BİLİM DALI, ANKARA

Giriş:
Bu bildiride, bilinç bulanıklığı ile başvuran, başlangıçta ensefalit kabul edilen ancak uzun süreli izlemde kas biyopsisiyle lenfoma tanısı alan genç bir hastayı sunmak amaçlandı.

Olgu:
Yirmi yaşında erkek hasta, bilinç bulanıklığı ve anlama güçlüğü nedeniyle 2023'te servise kabul edildi. Beyin MRG (manyetik rezonans görüntüleme)'de multifokal kontrast tutan lezyonlar görüldü. Yapılan ilk BOS incelemesinde protein 436 mg/dL, glukoz 69 mg/dL (kan glukozu 116 mg/dL), hücre sayısı normaldi. HSV, VZV ve diğer enfeksiyöz paneller negatifti. Beyin biyopsisinde neoplazi ve aktif vaskülit lehine bulgu izlenmeyen hastada mulberry hücrelerinin görülmesiyle hasta enfeksiyoz ensefalit lehine değerlendirildi. Kesin enfeksiyoz etiyolojisi BOS incelemesi ve beyin biyopsisi ile netleştirilemeyen hastaya geniş spektrumlu antibakteriyel, antifungal ve antiviral ajanlara ek olarak kombine immun yetmezlikle uyumlu bulguları nedeniyle IVIG tedavisi başlandı. Takipte bellek sorununun kısmi düzeldiği görüldü. Taburculuktan 1 yıl sonra hastada bilateral fasiyal güçsüzlük ve sol el 3. parmak ekstansiyon kusuru gelişti. Değerlendirmede BOS proteini 156 mg/dL saptandı, diğer BOS belirteçleri normaldi. Kol MRG'de sol posterior interosseöz sinir çevresinde kas ödemi ve PET-BT(pozitron emisyon tomografi)'de sol ön kol kasları, karaciğer ve dalak başta olmak üzere multifokal FDG (florodeoksiglukoz) tutulumları saptandı. Lenfoproliferatif hastalık açısından doku tanısı önerilen hastada sol kol ekstensör bölgeden yapılan kas biyopsisinde çizgili kas dokusunu infiltre eden atipik lenfoid proliferasyon görüldü ve neoplastik hürcrelerin CD3, TIA1 ve Granzim B difüz pozitif olduğu saptandı, hastaya sitotoksik ekstranodal T hücreli lenfoma tanısı koyuldu. Hastanın takibine sistemik kemoterapiyle devam edilmektedir.

Sonuç:
Santral sinir sisteminde enfeksiyon benzeri bulgularla gelen hastalarda immun yetmezlik mutlaka araştırılmalı, hastalar immun yetmezlik zemininde gelişebilecek neoplaziler açısından takip edilmelidir.

Anahtar Kelimeler: Ekstranodal T Hücreli Lenfoma, Ensefalit, Kombine İmmun Yetmezlik

EP – 1361 PSİKİYATRİ KLİNİĞİNDEN YÖNLENDİRİLEN İKİ CADASIL OLGUSU: NÖBET VE SEREBROVASKÜLER OLAY İLE SEYREDEN FARKLI NÖROLOJİK SUNUMLAR

YUNUS EMRE AKTAŞ, TARIK SAĞLAM

ERZURUM ŞEHİR HASTANESİ

Giriş:
CADASIL (Cerebral Autosomal Dominant Arteriopathy with Subcortical Infarcts and Leukoencephalopathy), NOTCH3 gen mutasyonu sonucu gelişen kalıtsal küçük damar hastalığıdır. Tipik olarak migren, inme ve kognitif bozukluklarla seyretmekle birlikte, bazı olgularda psikiyatrik belirtiler ilk bulgu olabilir.

Olgu 1:
Elli beş yaşında erkek hasta, dört yıldır süren depresif yakınmalar, apati ve çevreye ilgisizlik nedeniyle psikiyatriye başvurmuş, antipsikotik tedaviye rağmen kötüleşmiştir. Denge bozukluğu ve yutma güçlüğü gelişmesi üzerine yapılan incelemede sağ pontin enfarkt ve MRG'de bilateral anterior temporal ile eksternal kapsül düzeyinde hiperintens lezyonlar saptanmıştır. NOTCH3 mutasyonu pozitif, MoCA skoru 21/30'dur.

Olgu 2:
Elli sekiz yaşında erkek banka müdürü, bir yıldır süren davranış değişikliği, konuşma bozukluğu ve uygunsuz davranışlar nedeniyle psikiyatriye başvurmuştur. İlaç tedavisine yanıt alınamamıştır. Epileptik nöbet sonrası yapılan MRG'de frontal ve parietal bölgelerde konfluant beyaz cevher lezyonları, anterior temporal lob ve eksternal kapsül tutulumları izlenmiştir. NOTCH3 mutasyonu pozitif, MoCA skoru 19/30'dur.

Tartışma:
Psikiyatrik başlangıçlı CADASIL olgularında tanı gecikebilir ve gereksiz psikotrop değişikliklere yol açabilir. Her iki olguda da yürütücü işlev ve dikkat alanlarındaki bozulma, anterior temporal ve eksternal kapsül tutulumu ile birlikte sporadik küçük damar hastalığı veya vaskülit lehine olmayan bulgular sunmuştur. Pontin enfarkt ve epileptik nöbet varlığı, CADASIL'in nöropsikiyatrik fenotipinin geniş spektrumunu göstermektedir. Erken psikiyatrik başlangıç ve konfluant beyaz cevher lezyonları varlığında NOTCH3 gen analizi düşünülmelidir. Multidisipliner yönetim ve genetik danışmanlık, prognozu ve hasta yönlendirmesini iyileştirir.

Sonuç:
Psikiyatrik semptomlarla başlayan CADASIL olgularında tanı sıklıkla gecikmektedir. Anterior temporal ve eksternal kapsül tutulumları tanı için karakteristik kabul edilmelidir. Erken genetik inceleme ve nöroloji-psikiyatri işbirliği, hastalığın yönetiminde kritik öneme sahiptir.

Anahtar Kelimeler: CADASIL, Psikiyatrik belirtiler, Davranış değişiklikleri, Kognitif bozukluk

Olgu 1:

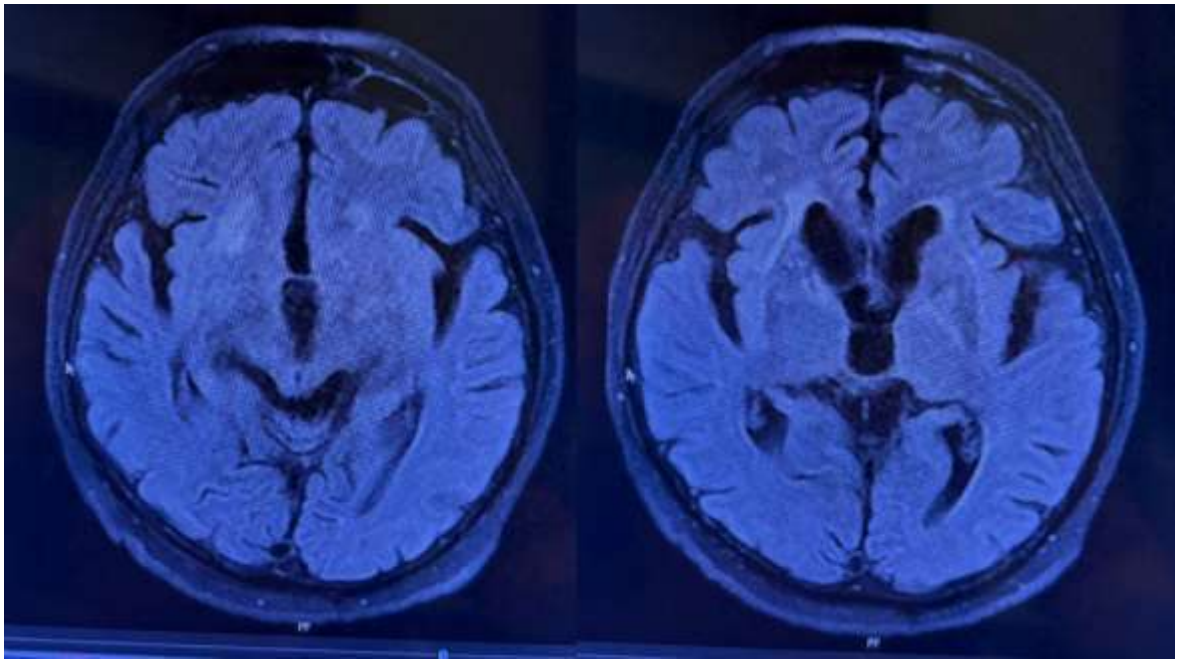

Aksiyel FLAIR MRG kesitlerinde bilateral frontotemporal beyaz cevherde belirgin hiperintens sinyaller izlenmektedir. Lezyonlar özellikle anterior temporal lob ve eksternal kapsül düzeyinde yoğunluk göstermekte olup, bu görünüm CADASIL olgularında tanımlanan tipik yerleşim paternine uyum göstermektedir.

Olgu 2:

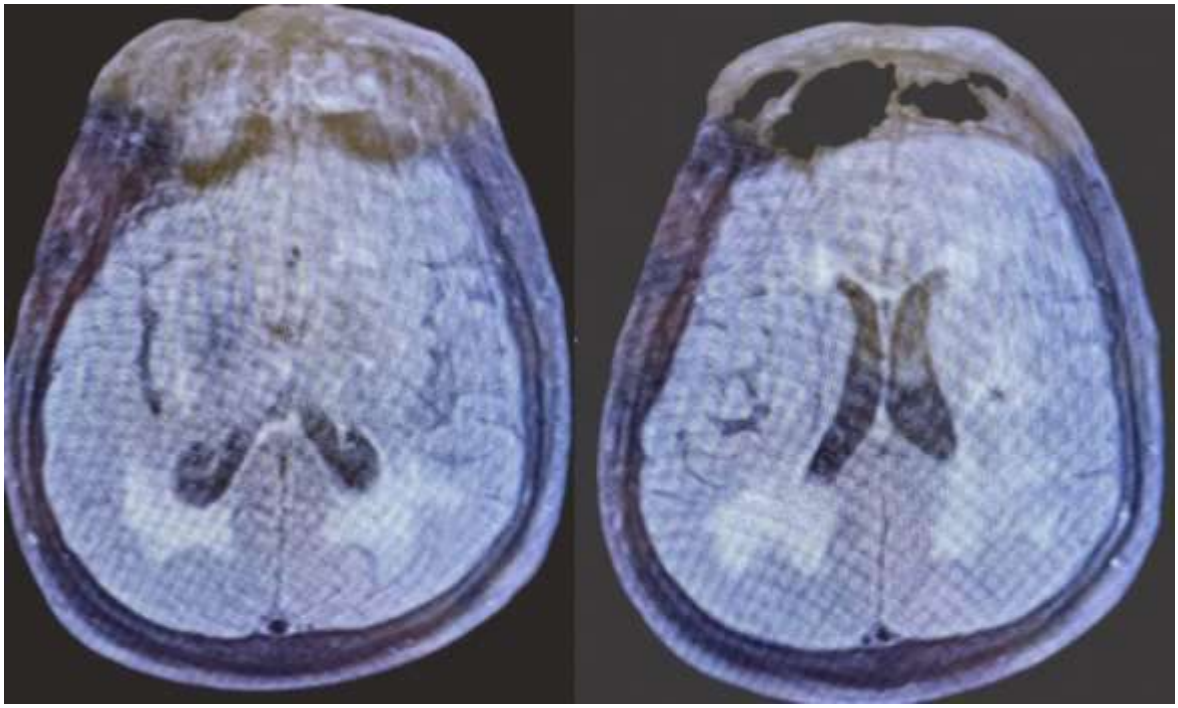

Aksiyel FLAIR MRG kesitlerinde bilateral periventriküler ve derin beyaz cevher alanlarında belirgin hiperintens sinyal artışları izlenmektedir. Lezyonlar özellikle frontoparietal subkortikal bölgelerde yoğunluk göstermekte olup, eksternal kapsül ve anterior temporal lob tutulumunun eşlik etmesi ile birlikte CADASIL olgularında tanımlanan karakteristik dağılım paternine uyum göstermektedir.

EP – 1366 ANTERİOR KORD SENDROMU İLE PREZENTE ANTİ-MOG ANTİKOR İLİŞKİLİ UZUN SEGMENT TRANSVERS MİYELİT OLGU SUNUMU

MERVE BİKEM UÇAR, DİLCEM ŞİMŞEK, PINAR DUMAN, GÜLİN SÜNTER, DİLEK GÜNAL, KADRİYE AGAN

MARMARA ÜNİVERSİTESİ TIP FAKÜLTESİ NÖROLOJİ ANABİLİM DALI

Giriş:
MOG antikoru ilişkili hastalık (MOGAD) optik nörit, longitudinal geniş transvers miyelit (LETM), ensefalomiyelit ve kortikal ensefalit gibi klinik bulgularla seyreden özgül antikor varlığıyla tanımlanan nöroinflamatuvar hastalıktır.

Akut miyelopatilerde yanlış tanı sık görülmekte olup anterior spinal arter(ASA) enfarktı ile klinik ve radyolojik örtüşmeler tanısal güçlük yaratmaktadır. Erken tanı ve uygun tedavinin gecikmesi kalıcı özürlülük riskini artırmaktadır.Anterior kord sendromu ile prezente olan MOGAD olgu sunumunda literatürde bildirilen az sayıdaki benzer vakaya katkı sağlamak, ayırıcı tanı ve erken tedavinin önemini vurgulamak amaçlanmıştır.

Olgu:
Diyabetes mellitus, hipotiroidi ve koroner arter hastalığı öyküsü olan 46 yaşındaki kadın hasta, akut gelişen üst ekstremite güçsüzlüğü ile başvurdu. Spinal MRG'de servikalden torakale uzanan, anterior kord enfarktını düşündüren uzun segment miyelit izlendi. Torakoabdominal ve spinal BT anjiografisi normaldi. Hastada klinik şüphe olması sebepli erken dönemde pulse metilprednizolon tedavisi başlandı. Canlı hücre temelli yöntemle serumda MOG-IgG pozitifliği saptanmasının ardından pulse tedavisi bitiminde plazma değişimi yapıldı. Tedavi sonrası ılımlı klinik iyileşme izlendi.

Tartışma:
MOGAD olgularında miyelit genellikle longitudinal olarak geniş, gri cevher ağırlıklı, aksiyel kesitlerde "H bulgusu" ile karakterizedir. ASA enfarktında ise sagittal planda kalem benzeri hiperintens lezyonlar, aksiyel kesitlerde "baykuş gözü" görünümü tipiktir. Ağrı varlığı ASA enfarktı için destekleyici olsa da inflamatuvar miyelitlerde nadirdir.

Ayırıcı tanıda önemli ipuçlarından biri,semptom başlangıcından en ağır nörolojik defisite kadar geçen süredir. Hiperakut tablolar sıklıkla ASA enfarktüsü gibi vasküler patolojileri düşündürürken akut/subakut başlangıçlar inflamatuvar-enfeksiyöz nedenlere işaret eder.

Sonuç:
Akut miyelopatilerde hızlı ve doğru tanı kalıcı engelliliği önlemede kritik öneme sahiptir. Klinik öyküyle başlangıç semptomlarının iyi analiz edilmesi ayırıcı tanıda yol göstermekle beraber otoantikor testleri ve MRG bulguları, spinal kord enfarktüsüyle inflamatuvar miyelitlerin ayrımında fayda sağlamaktadır.

Anahtar Kelimeler: Miyelopati, MOGAD, spinal kord enfarkt

Figür 1



T2 sekans aksiyel MRI görüntüleme, anterior kordda C5'ten T3'e kadar uzanan intramedüller hiperintensite izlenmektedir.

EP – 1367 POSTPARTUM DÖNEMDE AV MALFORMASYON İLE KARIŞAN KORTİKAL VEN TROMBOZU: OLGU SUNUMU VE GÖRÜNTÜLEME İPUÇLARI

TUĞBA TAŞCI, HASRET ZİŞAN KAYABAL DİNÇ, SULTAN ŞEYMA KIRIK TAŞKIN, NEDİM ONGUN

ANTALYA ŞEHİR HASTANESİ

Postpartum dönemde yeni başlayan nöbet ve fokal nörolojik bulgularla başvuran olgularda kortikal ven trombozu (KVT), kavernom/AVM ile görüntüleme düzeyinde karışabilir. Bu bildiride, ilk değerlendirmede kavernom lehine yorumlanan, ancak DSA ile KVT olduğu doğrulanan bir olgunun klinik-radyolojik özellikleri ve ayırıcı tanıda dikkat edilmesi gereken noktalar sunulmaktadır.

Postpartum 9. günde sol hemiparezi ve nöbet ile başvuran 22 yaş kadın hastanın kontrastsız BT'sinde sağ frontal kortikal vende akut trombüs lehine hiperdens görünüm saptandı. Difüzyon/T2-FLAIR ve SWI'da sağ frontal subkortikal bölgede nodüler odak başlangıçta kavernom/AVM olarak raporlandı ancak tarafımızca serebral venöz tromboza bağlı juxtacortical intraserebral kanamalarda tipik olarak BT'de tanımlanan bir bulgu olan kaju fıstığı görünümü olarak değerlendirildi. MRV normal raporlandı. Klinik şüphe üzerine yapılan DSA'da sağ Trolard ven anteriorunda ince kortikal vende fokal dolum defekti ile KVT doğrulandı. Tedavi semptomdan ~5 saat sonra enoksaparin ile başlandı; nöbet kontrolü için levetirasetam verildi. Trombofili panelinde MTHFR C677T/A1298C, PAI-1 4G/5G, Faktör 2 ve 13 heterozigot mutasyonları saptandı; homosistein yüksekliği mevcuttu. Protein c protein s ve tromboza yatkınlık oluşturabilecek lupus antikoagülan vb paremetreler henüz sonuçlanmamış olup hasta takibe alındı. Klinik izlemde nöbet yinelemedi, EEG' si normaldi, nörolojik muayene tamamen düzeldi (taburculukta NIHSS:0, mRS:0).

Postpartum dönemde "AV malformasyon benzeri" nodüler odaklar, aslında kortikal ven boyunca akut/subakut trombüsün dönemsel sinyal değişikliklerini yansıtabilir. BT'de hiperdens kortikal ven, SWI'da lineer/segmenter hipointensite ve klinik uyum, MRV'nin yalancı negatif olabildiği durumlarda DSA endikasyonunu güçlendirir. Erken antikoagülasyon, hemorajik komponent olsa dahi güvenli ve etkilidir; sekelsiz iyileşmeyi destekler. Bu olgu, postpartum KVT'de seri görüntüleme ve doğru modalite seçiminin tanı gecikmesini önlemedeki önemini vurgulamaktadır.

Anahtar Kelimeler: Kortikal ven trombozu, postpartum, DSA, kavernom ayırıcı tanısı

1.5 Tesla MR SWI Sekans Görüntülemesi

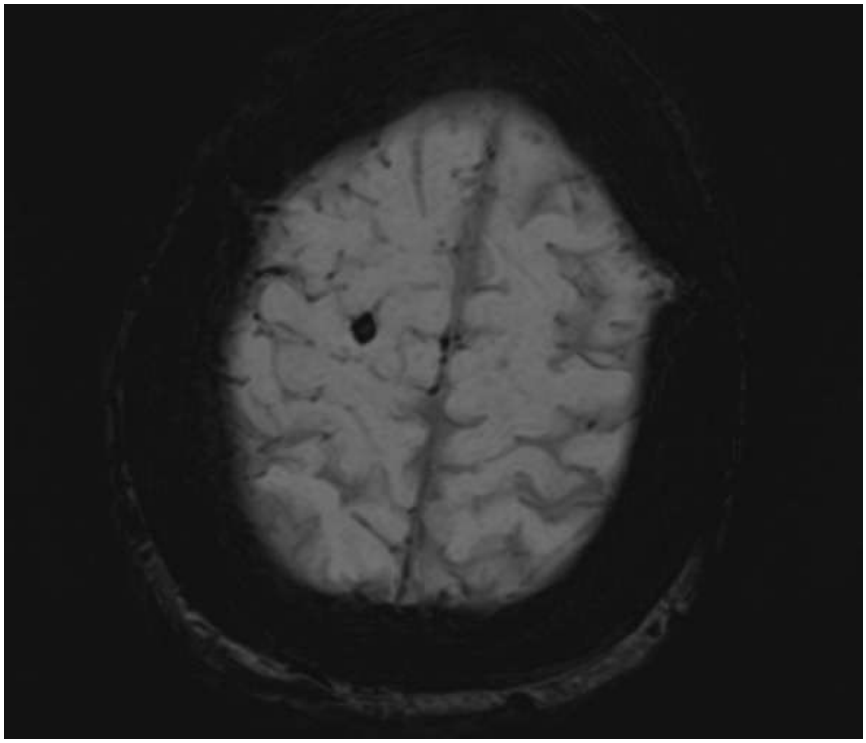

İlk Çekilen Kontrastsız Beyin Tomografi Görüntülemesi

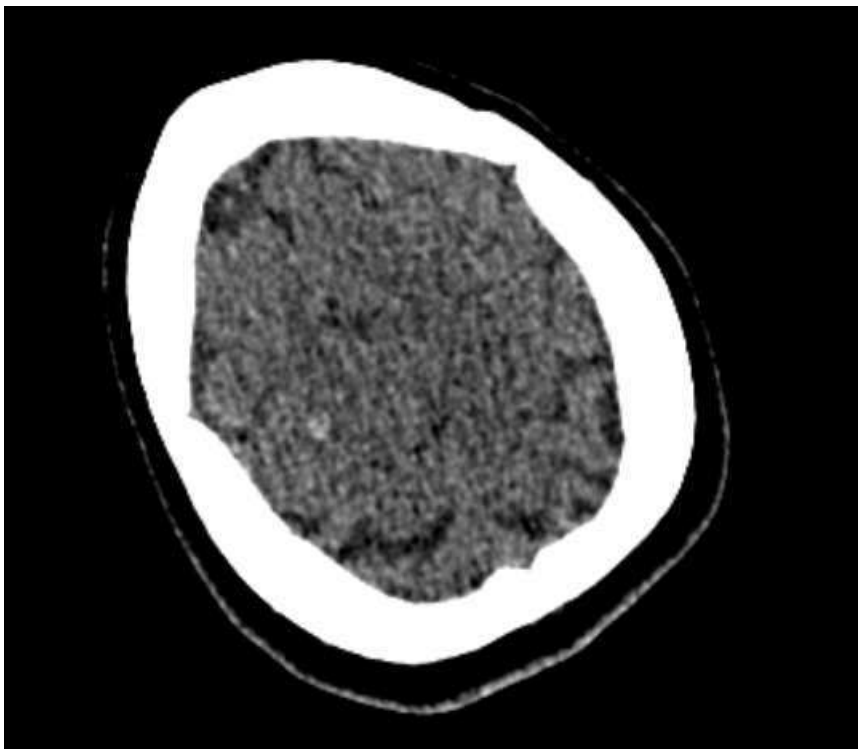

EP – 1368 GEÇ BAŞLANGIÇLI RASMUSSEN ENSEFALİTİ: NADİR BİR OLGU SUNUMU

ERCAN KÖSE[1], BURCU AKDEMİRCİ[1], ÖMER KARADAŞ[2]

[1]GÜLHANE EĞİTİM VE ARAŞTIRMA HASTANESİ, NÖROLOJİ KLİNİĞİ, ANKARA
[2]SAĞLIK BİLİMLERİ ÜNİVERSİTESİ, GÜLHANE TIP FAKÜLTESİ, NÖROLOJİ ANABİLİM DALI, ANKARA

Amaç:
Geç başlangıçlı Rasmussen ensefaliti (LORE), erişkin dönemde nadiren görülen, tek taraflı ilerleyici inflamatuar ensefalit tablosu ile seyreden ve ilaca dirençli epilepsiye yol açan bir hastalıktır. Literatürde sınırlı sayıda olgu bildirilmiştir. Bu çalışmada, hematolojik malignite öyküsü olan ve LORE tanısı ile takip edilen bir hastayı sunmayı amaçladık.

Materyal ve Metod:
ALL tanısı bulunan 28 yaşında kadın hasta, nörolojik değerlendirme ve görüntüleme sonuçları ışığında prospektif olarak izlenmiş ve klinik, elektrofizyolojik, görüntüleme ve laboratuvar bulguları raporlanmıştır.

Bulgular:
Hastaya yoğun bakım sürecinde tekrarlayan epileptik nöbetler nedeniyle levetirasetam başlanmış, kademeli olarak maksimum doza çıkılmış, sonrasında nöbetler devam edince tedaviye lakozamid eklenmiştir. Nörolojik muayenede bilateral alt ekstremite kas gücü zaafı ve solda düşük ayak saptandı. EMG kritik hastalık miyopatisi lehineydi. EEG'de sol temperoparietal bölgede epileptiform aktivite izlendi. Aralıklı çekilen MRG'lerde sol hemisferde progresif atrofi ve gliozis, PET/BT'de sol parietal, oksipital ve temporal loblarda diffüz hipometabolizma görüldü. BOS incelemeleri normaldi. Bulgular Avrupa konsensus kriterlerine göre LORE tanısı ile uyumluydu.

Sonuç:
Geç başlangıçlı Rasmussen ensefaliti nadir görülen, tanısı zor ve klinik seyri belirsiz bir hastalıktır. Bu olgu, hematolojik malignite öyküsü eşliğinde LORE gelişimini göstermesi açısından literatüre katkı sağlamaktadır.

Anahtar Kelimeler: Rasmussen Ensefaliti, Rasmussen, Progresif atrofi, Ensefalit

Kronolojik Sıra İle MR Görüntülemeleri

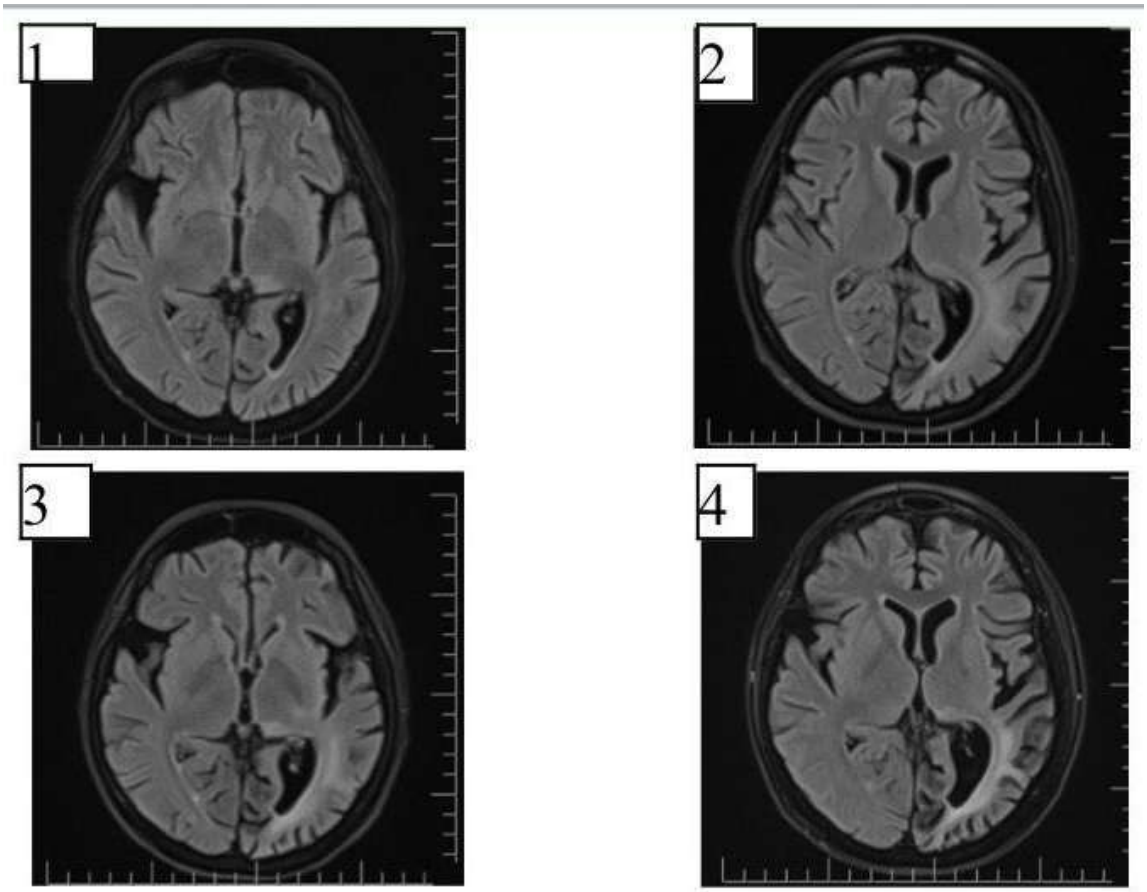

Yaklaşık olarak aynı seviyede aksiyel kesitlerde zaman içerisinde progresif atrofi dikkat çekmekte

EP – 1369 TEK TARAFLI SPİNAL KORD LEZYONU ANTERİOR SPİNAL ARTER TIKANIKLIĞINA BAĞLI OLABİLİR Mİ?

ZEYNEP DADASHOVA KÜÇÜKALIÇ[1], YUSUF ARİF TURUNÇ[1], RAHŞAN GÖÇMEN[2], MEHMET AKİF TOPÇUOĞLU[1], İLKSEN ÇOLPAK[1], IŞIN ÜNAL ÇEVİK[1]

[1]HACETTEPE ÜNİVERSİTESİ TIP FAKÜLTESİ, NÖROLOJİ ANABİLİM DALI, ANKARA
[2]HACETTEPE ÜNİVERSİTESİ TIP FAKÜLTESİ, RADYOLOJİ ANABİLİM DALI, ANKARA

Giriş:
Spinal kord iskemisi, serebrovasküler inmeye göre nadirdir ve tüm inmelerin %0.3 -1'ini oluşturur. Spinal arter sendromları “anterior” ve “posterior” olarak 2 tiptedir, farklı klinik, görüntüleme ve prognostik özelliklere sahiptirler.

Olgu:
Tethered cord’u olan 37 yaşındaki kadın hasta kuşak tarzında akut bel ağrısı, sol bacakta uyuşukluk, 15-20 dakika içerisinde idrar yapmada zorlanma ve 1 saat sonra sol bacakta kuvvetsizlik gelişmiştir. Semptomlardan 1.5 ay öncesinde ateşli ve döküntülü ÜSYE öyküsü nedeniyle dış merkezde NSAID im uygulanmış, faydalanması olmamıştır. Sol tibial SEP’te kortikal latansta uzama saptanan hastada klinik muayene bulgularıyla spinal kord iskemisi düşünülerek yatırılmıştır. Sol alt ekstremitesinde monopleji, solda belirgin T11 düzeyinde seviye veren duyu kusuru, sakral hipoestezi, anal tonus kaybı ve bilateral Babinski+ saptanmıştır. DSA normal, Spinal MRG’de T9-L1 siringomyeli, L1-L3 diastometamyeli, T10-L1 arası spinal kord sol yarısında ekspansil-olmayan heterojen, T2 hiperintens, yoğun kontrast tutan lezyon ve T9-L1 arası disklerde kontrastlanma saptanmıştır. Ayırıcı tanıda miyelit olasılığı da değerlendirilen, BOS bulguları normal olan hastada kord patolojilerinin ayırıcı tanısına yönelik ileri tetkikler sonucu anterior spinal kord iskemisi düşünülmüş, 10 gün İVMP tedavisi verilmiş, faydalanma gözlenmemiştir. Antiagregan tedavi ve FTR önerileri ile taburcu edilmiştir.

Tartışma:
Spinal kord iskemisi, disseksiyon, arteriyel hipotansiyona bağlı düşük akım, embolik/trombotik sebeplerden kaynaklanabilir. En yaygın tipi Adamkiewicz arterin oklüzyonuna bağlı anterior spinal arter sendromudur. MRG’de bilateral iskemik bulgular baykuş gözü belirtisi, kurşun kalem belirtisi olarak tanımlanmaktadır. Olgumuzun MRG’sinde tek taraflı kord tutulumu olmakla birlikte muayenesi bilateral kord tutulumu ile uyumluydu. Literatürde nadir olarak anterior unilateral enfarkt olabileceği bildirilmektedir. Hastalarda fonksiyonel prognoz, spinal vasküler koruma derecesi tarafından belirleniyor gibi görünmektedir.

Anahtar Kelimeler: Spinal kord iskemisi, Anterior spinal arter sendromu, Tethered cord

EP – 1372 AL AMİLOİDOZDA ELEKTROFİZYOLOJİK BULGULARIN TANIYA KATKISI: BİR OLGU SUNUMU

ERCAN KÖSE[1], BURCU AKDEMİRCİ[1], ÖMER KARADAŞ[2]

[1]GÜLHANE EĞİTİM VE ARAŞTIRMA HASTANESİ, NÖROLOJİ KLİNİĞİ, ANKARA
[2]SAĞLIK BİLİMLERİ ÜNİVERSİTESİ, GÜLHANE TIP FAKÜLTESİ, NÖROLOJİ ANABİLİM DALI, ANKARA

Amaç:
AL amiloidozda periferik polinöropatiye eşlik eden sistemik bulguların ve elektrofizyolojik incelemelerin tanıya katkısını vurgulamayı amaçladık.

Materyal ve Metod:
Elli üç yaşında erkek hasta, alt ekstremitelerde uyuşma, yanma ve allodini ile başlayıp zamanla eklenen alt ve üst ekstremitelerde kuvvetsizlik şikayetleriyle değerlendirildi. Klinik muayene, elektrofizyolojik incelemeler ve laboratuvar sonuçları ayrıntılı olarak değerlendirildi.

Bulgular:
Nörolojik muayenede fasiyal zaaf, trigeminal duyu alanında bilateral hipoestezi, üst ekstremitelerde proksimal, alt ekstremitelerde proksimal-distal kas güçsüzlüğü ve abolik derin tendon refleksleri saptandı. Sinir iletim çalışmaları ağır sensorimotor aksonal polinöropatiyi ve bilateral karpal tünel sendromunu gösterdi, iğne EMG alt motor nöron hasarı ile uyumluydu. Bu bulgular, klinik tabloyu destekleyerek ayırıcı tanıda Kennedy hastalığının dışlanmasına katkı sağladı. Serum ve idrar immünfiksasyonda monoklonal IgG-lambda bandı, idrarda proteinüri ve fizik muayenede makroglossi saptandı. Kemik iliği aspirasyonunda %10–15 monotipik plazma hücresi ve amiloid birikimleri gösterildi. EKO kardiyak tutulumu destekledi. Multipl miyelom açısından PET/CT ile değerlendirildi. Takipte ortostatik hipertansiyon ve akut böbrek hasarı gelişti, hasta yoğun bakım sürecinde kaybedildi.

Sonuç:
Elektrofizyolojik incelemeler ayırıcı tanı ve klinik yönlendirmede kritik rol oynar. Makroglossi, proteinüri ve ortostatik kan basıncı değişiklikleri sistemik tutulumun ipuçlarıdır. Erken hematolojik değerlendirme ve multidisipliner yaklaşım, hızlı kötüleşen olgularda prognozu belirleyicidir.

Anahtar Kelimeler: AL Amiloidoz, Primer Sistemik Amiloidoz, Karpal Tünel Sendromu, Polinöropati

EP – 1375 TİRZEPATİD KULLANIMI SONRASINDA ANİ GELİŞEN GÖRME BOZUKLUĞU OLGUSU

PELİN AKSOY, ZELİHA MATUR

BEZMİALEM VAKIF ÜNİVERSİTESİ, TIP FAKÜLTESİ, NÖROLOJİ ANABİLİM DALI, İSTANBUL

Giriş:
Obezite ve tip 2 diyabet mellitus tedavisinde yaygın olarak kullanılan glukagon benzeri peptid-1 (GLP-1) reseptör agonistlerinin kullanımı son yıllarda yaygınlaşmıştır. Bu olgu sunumunda, tirzepatid kullanımı sonrası sağ gözünde ani gelişen bulanık görme yakınmasıyla başvuran bir hasta sunularak, GLP-1 agonistlerinin potansiyel nöro-oftalmolojik yan etkilerine dikkat çekmek amaçlanmıştır.

Olgu:
37 yaşında erkek hasta yaklaşık iki hafta önce televizyon izlerken sağ gözünde aniden başlayan, bulanık görme şikayetiyle polikliniğimize başvurdu. Bilinen sağ femur kırığı operasyonu ve pulmoner emboli öyküsü mevcuttu. Son 2,5 ay içinde sekiz doz subkutan tirzepatid kullanmış, yaklaşık on beş kilogram vermişti. Nörolojik muayenesi normaldi, ancak patern görsel uyandırılmış potansiyeller (VEP) testi için ekranın ortasındaki turuncu kelebeği sol gözüyle doğru bir şekilde görürken, sağ gözüyle sadece çizgilenmeler şeklinde seçti; sağ P100 latansında hafif uzama (124 ms olup asemptomatik sol göze göre 8 ms uzun), amplitüdünde ise hafif düşüklük saptandı. Oftalmolojik muayenesinde fundus, görme keskinliği ve renkli görme normal, pupillaları simetrik bulundu. Beyin manyetik rezonans görüntülemesi (MRG) MR anjiyografi ve orbita MR incelemeleri normaldi.

Tartışma:
Olgunun beyin görüntülemesi ve klinik bulguları birlikte değerlendirildiğinde demiyelinizan hastalık olasılığı düşük olmakla birlikte dışlanamamaktadır. Hasta lomber ponksiyon yapılmasını istemediği için tirzepatid kesilerek takibe alındı. Literatürde GLP-1 agonistleri grubundaki ilaçlarla, özellikle tirzepatid ve semaglutid kullanımı sonrasında non-arteritik anterior iskemik optik nöropati ve diğer optik sinir bozukluklarının gelişme riskinin arttığı bildirilmiştir. Hızlı kilo kaybı, olası sistemik hipotansiyon ve vasküler perfüzyon azalması bu riski artırıcı faktörler olarak değerlendirilmektedir. Kilo kaybı hızının yavaşlatılması ve vasküler risk faktörlerinin kontrolü açısından hastanın sistemik izlemi önemlidir.

Anahtar Kelimeler: Tirzepatid, görme bozukluğu, optik nöropati, VEP

EP – 1377 İNTRAVENÖZ ALTEPLAZ TEDAVİSİ SONRASI İNTRAKRANİAL KANAMAYI (İKK) ÖNGÖRMEDE BİYOBELİRTEÇLERİN ÖNEMİ

EMİNE YAĞMUR TURAN[1], PINAR DUMAN[1], BİLGESU DUMAN[1], SERHAT BULUT[2], IPEK MİDİ[1]

[1]*MARMARA ÜNİVERSİTESİ, NÖROLOJİ ANABİLİM DALI, İSTANBUL*
[2]*MARMARA ÜNİVERSİTESİ, ACİL TIP ANABİLİM DALI, İSTANBUL*

Amaç:
İntravenöz alteplaz tedavisi sonrası gerçekleşen İKK hastaların mortalitesini ve yaşam kalitesinini önemli ölçüde etkileyen komplikasyonlardan biridir. Bu çalışamada alteplaz tedavisi verilmeden önce kanama ihtimalini öngörebilmek amacıyla hastaların biyobelirteçleri retrospektif olarak incelendi.

Metod:
Çalışmaya 2023-2025 tarihleri arasında akut iskemik inme tanısı ile alteplaz tedavisi uygulanan 196 hasta alındı. 13 tanesi YBÜ takibi veya ex nedenli değerlendirilemedi. 9 tanesi intrakranial dışı kanama gerçeklemesi nedeniyle çalışmaya alınmadı. Diğer hastaların demografik ve klinik özellikleri, trombektomi uygulanmaması, NIHSS ve tansiyon değerleri, komorbid hastalıkları, ilaçları ve biyokimyasal markerları kaydedildi. Bu veriler retrospektif olarak incelendi.

Bulgular:
Çalışmaya intravenöz trombolitik tedavi uygulanan toplam 174 hasta alındı. Hastaların %53,9'u(n=96) kadındı. İKK gelişen grup 31 hastadan(%17,8) oluşmaktaydı. İKK gelişmeyen hastalarda yaş ortalaması 69,2±13,4 yıl, kanama gelişenlerde ise 74,5±13,3 yıl olarak bulundu. Gruplar arasındaki fark istatistiksel olarak anlamlıydı(p=0,047; %95 GA –10,5 - –0,07; Student's t testi).

Çalışmada BNP düzeyleri, CHA_2DS_2VA skoru, platelet/lenfosit oranı, nötrofil/lenfosit oranı, trigliserit/hdl oranı, TyG indexi([(TG(mg/dL)xGlukoz(mg/dL))/2] incelenmiştir. BNP düzeyleri ve CHA_2DS_2VA skoru hariç anlamlı bulgu elde edilememiştir(p>0.05). BNP düzeyleri medyan(IQR) olarak İKK olmayan grupta 171(66–598), İKK grubunda 371(141–1361) idi. BNP düzeyleri açısından ise istatistiksel olarak anlamlı fark saptandı(p=0.019, %95 GA:–391 – –15; Mann–Whitney U=1109).

İKK geçiren ve geçirmeyen hastalar CHA_2DS_2VA skoru açısından karşılaştırıldığında; İKK olmayan grupta ortalama CHA_2DS_2VA skoru 2.86±1.71, İKK grubunda ise 3.71±1.27 idi. İki grup arasındaki fark anlamlıydı(p=0.010, %95 GA: –1.49 – –0.206;Student's t testi).

Sonuç:
İncelenen verilere dayanarak BNP düzeyi ve CHA_2DS_2VA skoru intravenöz alteplaz tedavisinde kanamayı öngörücü olarak değerlendirilmiştir ancak bu konuyla ilgili prospektif olarak daha büyük çalışmalara ihtiyaç vardır.

Anahtar Kelimeler: Alteplaz, biyobelirteç, BNP, CHA_2DS_2VA, intrakranial kanama

EP – 1379 OKRELİZUMABDA NLR DEĞİŞİMİ VE MS KLİNİĞİ: KOHORT ANALİZİ

ÇAĞATAY ÇOPUR, SEMRA MUNGAN, BERNA ARLI, GÜRDAL ORHAN

SAĞLIK BİLİMLERİ ÜNİVERSİTESİ, ANKARA ŞEHİR SUAM

Giriş:
Okrelizumab (OCR), multipl skleroz (MS) tedavisinde B hücrelerine karşı etkili bir monoklonal antikordur. Nötrofil/lenfosit oranı (NLR), sistemik inflamasyonu gösteren bir biyobelirteçtir. Bu çalışmada, OCR tedavisinin NLR, lenfosit (LYM) ve nötrofil (NEU) düzeyleri üzerinde etkisi ve bu değerlerin hastaların kliniklerine olan etkisinin araştırılması amaçlandı.

Yöntem:
OCR tedavisi alan 76 MS hastasının retrospektif olarak demografik özellikleri, hastalık alt tipi, EDSS skorları, atak durumu ve MR aktivasyonları kaydedildi. NLR, NEU ve LYM değerleri tedavi öncesi ve takip vizitlerinde karşılaştırıldı. Pulse steroid (PS), plazmaferez (PLEX) ve enfeksiyon varlığının hematolojik parametreler üzerindeki etkileri değerlendirildi. Klinik sonuçlarla ilişkiler lojistik ve ordinal regresyon modelleriyle analiz edildi.

Sonuçlar:
Ortalama yaş 44, %54'ü kadın, %76'sı RRMS grubundaydı. Medyan hastalık süresi 96 ay, medyan bazal EDSS 3'tü. %81 hasta daha önce DMT kullanıyordu, OCR öncesi en sık Fingolimod (%26) kullanılıyordu. Takip süresinde 13 hastada atak, 10 hastada EDSS progresyonu, 9 hastada EDSS iyileşmesi ve 6 hastada MR aktivasyonu izlendi. OCR tedavisinin hastaların LYM, NEU, NLR değerleri üzerinde herhangi bir etkisi olmadığı görüldü ($p>0.05$). PS uygulaması nötrofili ve NLR'de anlamlı artışla ilişkiliydi ($p<0.001$), PLEX, NLR'yi düşürme eğilimindeydi ($p=0.086$), enfeksiyon ise anlamlı etki göstermedi ($p>0.05$). NLR'nin atak geçirme olasılığı ile ilişkili olduğu görüldü ($p=0.02$); ancak bu ilişki PS alan hastalar çıkarıldığında kayboldu. Bu durum, NLR ile atak arasındaki ilişkinin PS kaynaklı olduğunu düşündürmektedir. NLR değişiminin atak, MR aktivasyonu ve EDSS değişimiyle ilişkili olmadığı saptandı ($p>0.05$).

Tartışma:
Okrelizumab tedavisi, MS hastalarında NLR, NEU ve LYM düzeylerinde anlamlı değişikliğe yol açmamıştır. NLR'nin okrelizumab yanıtını veya hastalık aktivitesini tek başına yansıtmayabileceği düşünülmektedir.

Anahtar Kelimeler: Okrelizumab, nötrofil lenfosit oranı, multiple skleroz

Nötrofil, Lenfosit ve NLR Değişimleri

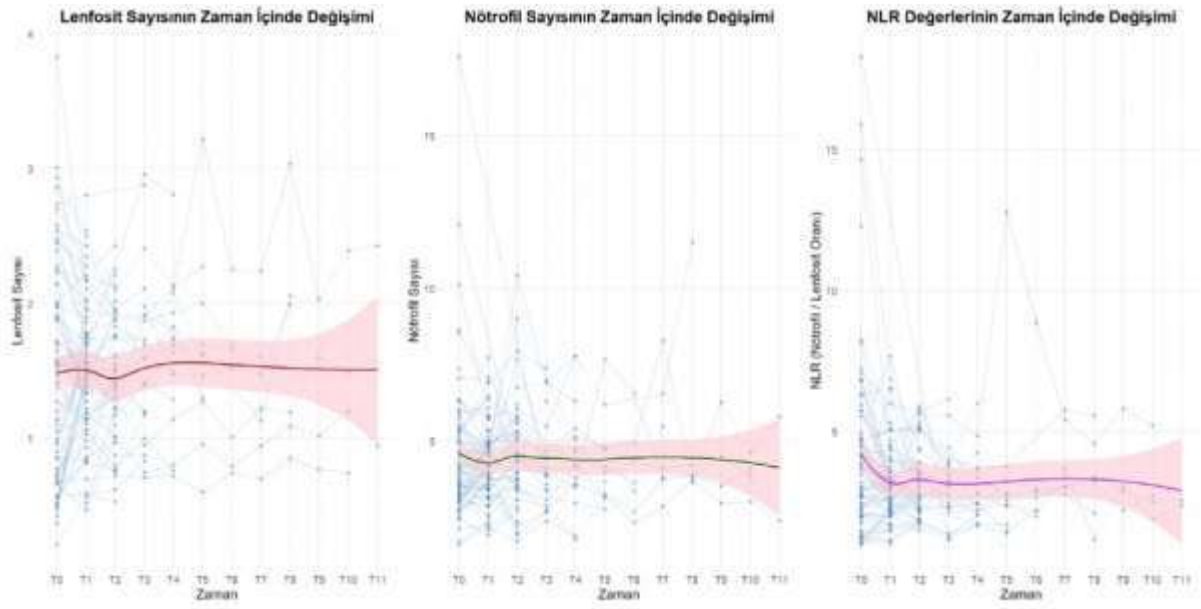

Okrelizumab tedavisi altında nötrofil, lenfosit ve NLR değerlerinin değişimleri.

EP – 1381 ATİPİK VASKÜLER MALFORMASYON İLE İLİŞKİLİ PERONEAL NÖROPATİ: OLGU SUNUMU

YAREN AGAR[1], EMRE YARENCİ[1], MEHTAP BALABAN[2], ÖZLEM KURTKAYA KOÇAK[1]

[1]ANKARA BİLKENT ŞEHİR HASTANESİ, NÖROLOJİ KLİNİĞİ, ANKARA
[2]ANKARA BİLKENT ŞEHİR HASTANESİ, RADYOLOJİ KLİNİĞİ, ANKARA

Peroneal nöropati, alt ekstremitede sık görülen mononöropatilerdendir. Genellikle travma, cerrahi, bası, kilo kaybına bağlı olarak gelişir. Ancak bazı durumlarda lokal vasküler patolojiler, sinir çevresinde inflamasyon ve ödem yaratarak sekonder nöropatiye yol açabilir.

Olgumuzda peroneal sinir trasesine komşu atipik vasküler malformasyonla ilişkili geliştiği düşünülen peroneal nöropati olgumuzu sunmayı amaçladık.

68 yaşında erkek hasta, yaklaşık 1.5 aydır sol düşük ayak ve yürüme güçlüğü şikâyetleriyle başvurdu.

Hastanın özgeçmişinde venöz yetmezlik, lomber disk hernisi mevcuttu.

Travma, kilo kaybı, bacak bacak üstüne atma, aşırı çömelme gibi durumlar tariflemiyordu. Nörolojik muayenesinde sol ayak bileği dorsifleksiyonu 1/5, sol derin peroneal duyu alanında hipoestezi saptandı, diğer muayene bulguları normaldi. Lomber MR görüntülemesinde L5–S1 düzeyinde sağ nöral köke temas eden santral protrüzyon izlendi. Sinir iletim çalışmasında peroneal sinirde fibula başı-bilek segmentinde iletim bloğu saptandı. Hastaya yapılan USGde fibula başında peroneal sinir trasesine komşu atipik vasküler malformasyon, komşu peroneal sinirde kalınlaşma ve çevre yumuşak dokuda ekojenite artışı raporlandı. Hasta kalp-damar cerrahisine yönlendirildi.

Tartışma:
Vasküler malformasyonlar nadiren periferik sinirleri etkileyebilir. Sinir trasesine komşu anormal vasküler yapılar, kronik inflamasyon ve lokal bası yoluyla perinöral ödem oluşturabilir. Olgumuzdaki peroneal nöropatinin nedeni, atipik vasküler malformasyon olarak saptanmıştır.

Sonografik olarak vasküler malformasyon komşuluğundaki peroneal sinirde izlenen balpeteği görünümünde hipoekojenite ve sinir kalınlaşması EMG bulgularınını desteklemektedir.

Bu olgu, vasküler nedenli sekonder nöropatilerin tanısında yüksek çözünürlüklü ultrasonografinin önemini göstermektedir.

Sonuç:
Travma veya kilo kaybı gibi öyküsü olmayan peroneal nöropatilerde, lokal basıya neden olabilecek etyolojiler akılda tutulmalıdır. Yüksek rezolüsyonlu ultrason, bu olgularda sinir komşuluğundaki vasküler anomalilerin saptanmasında ve sekonder olarak sinir kalınlaşmasını göstermede önemli yardımcı tanı aracıdır.

Anahtar Kelimeler: Nöropati, peroneal, ultrasonografi, vaskülopati

Fibula başında peroneal sinir trasesi

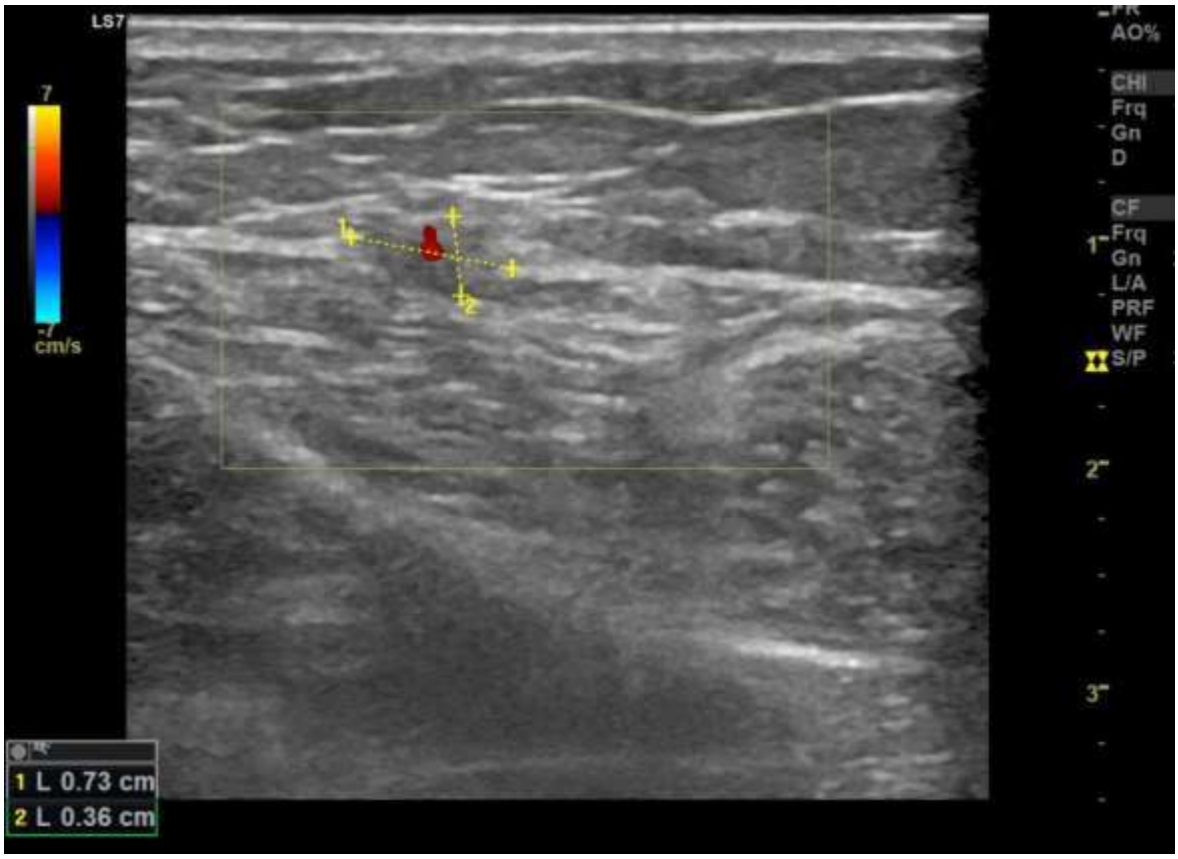

Fibula başında peroneal sinir trasesi boyunca bal peteği paterninde kalınlaşma ve çevre yumuşak dokuda ekojenite artışı

EP – 1382 İNTRAVENTRİKÜLER KANAMA İLE BİRLİKTE GÖRÜLEN MOYAMOYA HASTALIĞI

ECEM NAZ ÖZTÜRK, AYLİN BETÜL ACAR, TUĞRUL ADIGÜZEL, SERHAN YILDIRIM, ZEYNEP ÜNLÜTÜRK

KOCAELİ ŞEHİR HASTANESİ, NÖROLOJİ KLİNİĞİ, KOCAELİ

Giriş:
Moyamoya hastalığı ACA ve MCA proksimal segmentleri ile Supraklinoid ICA'lar arasındaki sahayı tutan steno-oklüzyon ve anormal ağlarla karakterize(sisli bir görünüme yol açar ve Japonca üflenmiş sigara dumanı görüntüsü anlamına gelen kelimeden ismini alır) kronik progresif primer vasküler bir hastalıktır. Tanıda MRG, MRA kullanımına ek esas DSA tanı koydurucudur. Kliniğimizde intraventriküler kanama ile takipliyken anjiyografik olarak Moyamoya tanısı alan ve genç yaşta kanama ile prezentasyonu nadir görülen bu hastalıktan bahsetmek istedik.

Olgu:
23 yaş kadın hasta ani baş ağrısı ve bulantı şikayetleri ile başvurdu. Özgeçmişinde bilinen hastalığı düzenli kullandığı ilacı olmayan hastanın soygeçmişinde baba, hala, abi ve kuzeninde intrakranial hemoraji sebepli ölümler mevcut. Beyin BT'de lateral ventriküllerde, 3-4. ventrikülde hemoraji izlendi. Takiplerinde baş ağrısı dışında ek semptomu olmayan hastanın nörolojik muayenesi normal izlendi. Etiyolojik açıdan yapılan DSA'da sağ ve sol ICA kommunikan segmentleri ciddi stenotik, alt divizyonun kanlanmadığı ve sigara dumanı görüntüsü izlendi, bulgular moyamoya lehine değerlendirildi (Resim 1-2).

Tartışma ve Sonuç:
Moyamoya hastalığında çocuk çağında iskemik, yetişkinlerde ise hemorajik semptomlar ön plandadır. Etiyolojisinde ilk kez 17.kromozomda ilişkili gen tanımlanmış olsa da hala tam aydınlatılamamıştır. Bazı konjenital, genetik ve tümoral hastalıklarla birlikte görülmektedir. Kliniği iskemik inme, intrakraniyal hemoraji, baş ağrısı, nöbet, TIA, hareket bozuklukları şeklinde görülebilir. Sarı ırkta (Japonya'da), özellikle kadınlarda daha sık görülmektedir. Erkeklerde 10-14, 35-39 ve 55-59 yaşlarda; kadınlarda 20-24 ve 50-54 yaşlarda pik yapar. Genellikle bilateral beyin alanlarını tutan Moyamoya hastalığının akut dönemde tedavisi konservatiftir. Antitrombotik/antikoagülan tedavi ve kalsiyum kanal blokörleri kliniğe uygun olarak kullanılabilir. Kronik dönemde tedavi cerrahidir.

Anahtar Kelimeler: Moyamoya hastalığı, intraventriküler kanama, baş ağrısı

Resim 1

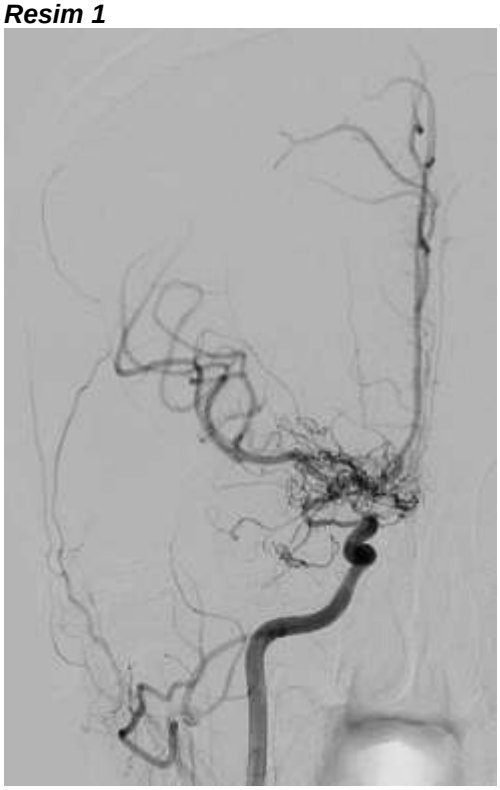

DSA'da sağ intrakraniyal internal karotid arterde sigara dumanı manzarası

Resim 2



DSA'da sol intrakraniyal internal karotid arterde sigara dumanı manzarası izlenmiş olup bulgular moya-moya hastalığı lehine değerlendirildi.

EP – 1387 HİRAYAMA HASTALIĞI: OLGU SUNUMU

ONUR ÖZTÜRK, AYBİKE BIYIK EKER, SADIKA ÖZDEMİR, SEZİN ALPAYDIN BASLO, GÜNAY GÜL

BAKIRKÖY PROF.DR.MAZHAR OSMAN RUH SAĞLIĞI VE SİNİR HASTALIKLARI EAH, NÖROLOJİ KLİNİĞİ

Giriş:
Hirayama hastalığı (HH), genç erkeklerde daha sık görülen, üst ekstremite distal yerleşimli kaslarda asimetrik güçsüzlük ile seyreden, iyi seyirli bir motor nöron hastalığıdır. Klinik ve elektrofizyolojik olarak en belirgin etkilenme C7-C8-T1 myotomlarında iken, C6 myotomunun korunması dikkat çekici bulgusudur (‘oblik atrofi’). Fleksiyon posturde çekilen servikal manyetik rezonans görüntülemede (MRG) posterior epidural mesafede belirginleşme ve epidural venöz pleksus konjesyonu gösterilebilir. Bu bildiride klinik, elektrofizyolojik ve fleksiyon MRG bulguları ile HH tanısı alan genç bir erkek olgu sunulmaktadır.

Olgu:
On yedi yaşında erkek, sağ elde iki yıldır olan ilerleyici güçsüzlük yakınmasıyla başvurdu. Nörolojik muayenesinde el bilek fleksiyon ve ekstansiyonu, parmak abdüksiyon ve addüksiyonu ile başparmak abdüksiyon ve oppozisyonunda kas gücü zaafı mevcuttu. Sağ el ve ön kol kaslarında atrofi izlendi. Brakiyoradyalis kası korunmuştu. Ellerde poliminimiyokloni gözlendi. Piramidal bulgu saptanmadı. Duyu muayenesi doğaldı. Elektromiyografi incelemesinde duysal ileti incelemeleri normaldi. Sağ ulnar motor yanıt genlikleri düşüktü. APB/ADM oranı sağda 14,6 solda 1,01 idi. İğne elektromiyografisinde sağ C7-C8-T1 myotomal kaslarda aktif denervasyon bulgularının da izlendiği kronik kısmi nörojen tutulum ile uyumluydu. MEP incelemesinde istirahat motor eşik ve santral motor ileti zamanı iki yanlı normaldi.

Fleksiyon MRG’de servikal bölgede posterior epidural mesafede belirginleşme ve epidural venöz pleksus konjesyonu saptandı. Olgu klinik, elektrofizyolojik ve MRG bulguları ile HH tanısı aldı. Fizyoterapi ve servikal boyunluk önerildi.

Sonuç:
HH, üst ekstremitelerde asimetrik distal zaaf ve atrofi ile gelen, piramidal bulguların saptanmadığı genç erkek olgularda motor nöron hastalığı ayırıcı tanısında akla gelmelidir. C6 myotomunun korunması ve fleksiyon posturde çekilen servikal MRG özellikli bulguları tanıya yardımcıdır.

Anahtar Kelimeler: Hirayama hastalığı, monomelik amyotrofi, servikal miyelopati

Servikal MRG

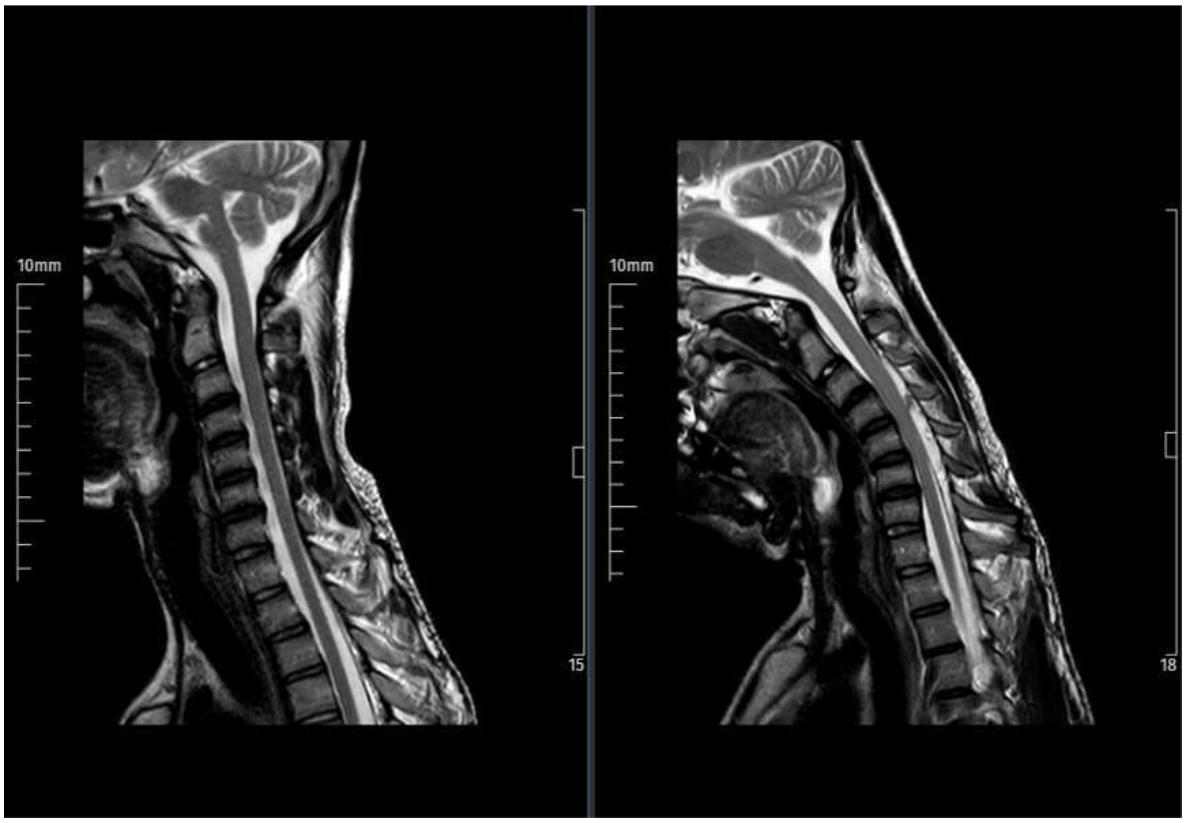

Solda nötr pozisyonda, sağda fleksiyon postürde çekilen servikal MRG görüntüsü. Fleksiyon MRG'de posterior epidural mesafede belirginleşmeye epidural venöz pelksus konjesyonu

EP – 1393 NADİR GÖRÜLEN GULLİAN BARRE SENDROMU VARYANTI: FASİAL DİPLEJİ VE MAKSİLLER (V2) VE MANDİBULAR(V3) SİNİR PARESTEZİSİ

CEMİLE ÖZGE IŞIKLAR AKAN, YASEMİN GÖRGÜLÜ, SİBEL ÜSTÜN ÖZEK

PROF. DR. CEMİL TAŞCIOĞLU ŞEHİR HASTANESİ

Giriş:
Gullian-Bârre Sendromu (GBS), akut başlangıçlı, asendan ekstremite güçsüzlüğü ve arefleksiyle karakterize otoimmun bir polinöropati tablosudur. GBS'nin nadir görülen varyantlarından birisi fasiyal dipleji ve parestezidir (FDP). Bu hastalarda motor kayıp çok azdır veya yoktur. Refleksleri korunmuş ya da artmış olabilir. Bu özellikleriyle klasik GBS'den farklı seyreden FDP'yi; klinik, laboratuar ve elektrofizyolojik olarak erken tanımak tedavi açısından önemlidir.

Olgu 1:
Bilinen ek hastalık, ilaç kullanımı, konserve yiyecek tüketimi, botilinum toksin enjeksiyonu ve yakın zamanda geçirilmiş enfeksiyon öyküsü olmayan 30 yaş erkek hasta 48 saat önce başlayan her iki kulakta ağrı, işitme güçlüğü, kaşlarını kaldıramama, gözlerini kapatamama, konuşma ve çiğneme güçlüğü yakınmalarıyla acil servise başvurdu. Vital bulguları stabildi. Nörolojik muayenesinde ense sertliği, inspeksiyonda aurikulada döküntü yoktu. Bilateral frontalis, orbiculari oculi, buccal ve massater kasları zayıftı. Her iki nazolabialoluk silikti, bilateral V2-V3 dermatomunda hipoestezi mevcuttu. Hasta GBS? Botilusmus? Bells palsy? ön tanılarıyla interne edildi. Nörogörüntülemelerinde patoloji izlenmedi. Lomber ponksiyonda (LP): 3/mm3 lökosit, protein 539.9 (albuminositolojik dissoiasyon) saptanan hastaya ön planda GBS varyantı düşünülüp 0.4 gr/kg/gün inravenöz immünoglobulin (IVIG) başlanıp 5 güne tamamlandı. Emg: duyusal ve motor lifleri tutan demiyelinizan özellikler sergileyen edinsel tipte bir polinöropati sendromu ile uyumlu gözlenen hasta tedavisi tamamlanıp fizik tedavi önerilerileriyle taburcu edildi.

Olgu 2:
6 yaş kadın hastanın konuşma ve yutma güçlüğü, ekstremitelerde uyuşukluk yakınmalarıyla dış merkez başvuruları olup yakınmaları psikolojik olarak değerlendirilmişti. Yakınmalarının 10. gününde kliniğimize başvurdu. Nörolojik muayenede fasial kaslarda güçsüzlük saptandı. Kranial görüntülemeleri normaldi. LP albuminositolojik disosiasyon ve EMG demyelinizan polinöropatiyle uyumluydu. Hastaya 5 gün IVIG tedavisi verildi. Fizik tedavi önerilerek taburcu edildi.

Tartışma ve Sonuç:
İzole fasial dipleji GBS'nin nadir görülen varyantıdır. Bilateral periferik yüz felcinin en yaygın nedenleri arasında GBS, Lyme, Bell paralizisi, Multiple Skleroz ve enfeksiyöz mononükleoz bulunur. FDP erken tanısı; öykü, muayene, laboratuvar ve elektrofizyolojik incelemeler ile mümkündür. Nörolojik acillerden olan GBS de varyantların akla gelmesi hayati önem taşımaktadır.

Anahtar Kelimeler: Demiyelinizan polinöropati,Fasiyal dipleji, Gullian-Barre sendromu

EP – 1394 NÖROJENİK VE VASKÜLER TORASİK ÇIKIŞ SENDROMU BİRLİKTELİĞİ: OLGU SUNUMU

ŞEYMA ÇELİK, BESTE GÜNEBAKAN, AYBİKE BIYIK EKER, SADIKA ÖZDEMİR, SEZİN ALPAYDIN BASLO, VASFİYE KABELOĞLU, GÜNAY GÜL

BAKIRKÖY PROF.DR.MAZHAR OSMAN RUH SAĞLIĞI VE SİNİR HASTALIKLARI EĞİTİM ARAŞTIRMA HASTANESİ, NÖROLOJİ KLİNİĞİ

Giriş:
Torasik çıkış sendromu (TOS), torasik çıkışta yer alan nörovasküler yapıların bası altında kalması sonucu gelişen belirti ve bulgular bütünüdür. Etyopatogenezde gelişimsel anomaliler, yaralanmalar ve fiziksel aktiviteler yer almaktdır. Ağırlıklı olarak tutulan anatomik yapıya göre nörojenik (nTOS- brakiyal pleksus), venöz (vTOS-subklavyen ven) ve arteryal (aTOS-subklavyen arter) olarak sınıflandırılmaktadır. nTOS tüm TOS olgularının %95'den fazlasını, vTOS %3'ünü ve aTOS%1'ini oluşturmaktadır. Bu bildiride nTOS ve aTOS birlikteliği olan bir olgu sunulmaktadır.

Olgu Sunumu:
On dokuz yaşında kadın, sağ üst ekstremitede ağrı, sağ ön kol iç yüzü ve beşinci parmakta parestezi ve el hareketinde ve kavrama gücünde azalma şikayetleriyle başvurdu. Nörolojik muayenesinde sağ el parmak abduksiyon ve sağ el başparmak abduksiyon zaafı, sağ el tenar bölgede atrofisi ve sağ el 4.5. parmak ile ön kol medialinde hipoestezi mevcuttu. Adson testi sağda pozitifti. Elektrofizyolojik incelemede sağ brakial pleksus alt trunkus-medial kord aksında kısmi etkilenme ile uyumluydu. En belirgin etkilenme medial antebraki kutanöz duysal yanıttaydı. Pleksus görüntüleme, malignite taraması negatifti. Nötral ve hiperabduksiyon pozisyonlarında yapılan dinamik BT anjiyografide sağ subklavyen arterde pozisyonel kompresyon (çentiklenme) görüldü. Ekstra kot saptanmadı. Göğüs cerrahisi konsültasyonunda, nörojenik tutuluma neden olabilecek fibröz bant varlığı düşünüldü ve elektif cerrahi önerildi.

Sonuç:
Bu olgu, nTOS ve aTOS'un birlikte görülüğü nadir olgulardandır. Literatürde nörovasküler TOS oranı %26,7 olarak bildirilmiştir. nTOS saptanan olgularda olası eşlik eden aTOS ve/veya vTOS'un araştırılması önemlidir. aTOS tanısında, doppler ultrasonografi yanısıra, hiperabduksiyon BT anjiyografi de kullanılabilmektedir.

Anahtar Kelimeler: Torasik Outlet Sendromu, Nörojenik TOS, Vasküler TOS

EP – 1397 AİLEDEN GELEN İZLER: PEDİATRİK BAŞLANGIÇLI MULTİPL SKLEROZDA GENETİK EĞİLİM VE KLİNİK ÖZELLİKLER

SELİME YASEMİN ARAS[1], CAN ÇALIŞKAN[1], SAİD ALİZADA[2], TUNCAY BAŞARAN[3], SERKAN ÖZAKBAŞ[1]

[1]İZMİR EKONOMİ ÜNİVERSİTESİ MEDİCAL POİNT HASTANESİ NÖROİMMÜNOLOJİK HASTALIKLAR TEDAVİ VE ARAŞTIRMA MERKEZİ, İZMİR
[2]DOKUZ EYLÜL ÜNİVERSİTESİ TIP FAKÜLTESİ NÖROLOJİ ANABİLİM DALI, İZMİR
[3]TOKAT GAZİOSMANPAŞA ÜNİVERSİTESİ TIP FAKÜLTESİ, TOKAT

Giriş:
Pediatrik başlangıçlı multipl skleroz (MS), erişkin başlangıçlı formlardan farklı klinik özellikler gösterebilmekte ve ailesel yatkınlık açısından dikkat çekici bulgular sunmaktadır. Çocukluk çağında görülen MS'in genetik bileşenlerinin anlaşılması, hastalığın patogenezine ışık tutmanın yanı sıra risk değerlendirmesi, kişiselleştirilmiş tedavi stratejilerinin geliştirilmesi açısından önem taşımaktadır.

Amaç:
Bu çalışmanın amacı, kohortumuzda pediatrik başlangıçlı ailesel MS'in prevalansını ve klinik özelliklerini değerlendirmektir. Bu kapsamda demografik veriler, akrabalık ilişkileri, MS alt tipleri ve tedavi özellikleri incelenmiş; pediatrik MS'in genetik ve klinik dinamiklerine yönelik yeni veriler sunulmuştur.

Yöntem:
Çalışmaya, 18 yaşından önce hastalığı başlamış ve ailesinde en az bir MS'li birey bulunan hastalar dahil edildi. Tüm katılımcılar pediatrik başlangıçlı ailesel MS açısından tarandı. Demografik özellikler, akrabalık ilişkileri, hastalık alt tipleri, tedavi geçmişi, beyin omurilik sıvısı (BOS) bulguları ve EDSS skorları retrospektif olarak değerlendirildi.

Bulgular:
Toplam 3.411 MS'li birey arasında 251 olgu pediatrik başlangıçlı MS olarak tanımlandı (%7.36). Ailesel MS grubunda yer alan 523 hastadan 51'i pediatrik başlangıçlıydı (oran %9.75). Pediatrik hastaların %70.5'i kadındı. MS alt tipleri içinde relapsing remitting MS (RRMS) baskındı (%94), bunu seconder progresif MS (SPMS) izledi (%6). Primer progresif MS (PPMS) olgusuna rastlanmadı. BOS'ts OKB pozitifliği %77.4'tü. Olguların %51'inde yüksek IgG indeksi mevcuttu. Hastaların %23.5'i birinci, %49'u ikinci ve %27.5'i üçüncü basamak tedavi almaktaydı. Ortalama EDSS skoru 1.3'tü. Ailesel bağ gösteren 18 hasta saptandı ve bunların altısı indeks olgu olarak belirlendi.

Sonuç:
Pediatrik başlangıçlı MS'te ailesel örüntülerin ve klinik özelliklerin belirgin olduğunu göstermektedir. Bulgular, genetik yatkınlığın hastalık gelişiminde önemli bir rol oynayabileceğini ve aile öyküsünün klinik değerlendirmede dikkate alınması gerektiğini düşündürmektedir.

Anahtar Kelimeler: Genetik, Multipl Skleroz, Pediatrik başlangıç

EP – 1398 ASİMETRİK DİSTAL MİYOZİT BULGULARI İLE TANI ALAN BİR ÇAKIŞMA SENDROMU OLGUSU

EBRU AYDIN[1], BERİL ZIMBA[1], ASLI BAHAR DOĞAN[2], GULDEN DİNİZ[3], METE KARA[4]

[1]DEMOKRASİ ÜNİVERSİTESİ BUCA SEYFİ DEMİRSOY EĞİTİM VE ARAŞTIRMA HASTANESİ, NÖROLOJİ ANABİLİM DALI, İZMİR
[2]DEMOKRASİ ÜNİVERSİTESİ BUCA SEYFİ DEMİRSOY EĞİTİM VE ARAŞTIRMA HASTANESİ, KLİNİK NÖROFİZYOLOJİ, İZMİR
[3]DEMOKRASİ ÜNİVERSİTESİ BUCA SEYFİ DEMİRSOY EĞİTİM VE ARAŞTIRMA HASTANESİ, PATOLOJİ ANABİLİM DALI, İZMİR
[4]İZMİR ŞEHİR HASTANESİ, ROMATOLOJİ ANABİLİM DALI, İZMİR

Giriş:
Otoimmün miyozitler; kas zayıflığı, miyalji ve sistemik tutulumla seyreden bağ dokusu hastalıklarıdır. Diğer otoimmun bağ dokusu hastalıkları ile eşzamanlı ortaya çıktığında çakışma sendromu olarak adlandırılır. Bu yazıda asimetrik başlangıçlı distal kas zafiyeti ve yutma güçlüğü olan, otoantikor pozitifliği ve kas biyopsisi ile tanı alan bir skleroderma-miyozit çakışma sendromu sunulmaktadır.

Olgu Sunumu:
Otuz üç yaşında, egzema dışında kronik hastalığı olmayan erkek hasta, elinde güçsüzlük yakınması ile nörofizyoloji laboratuvarında değerlendirildi. Muayenesinde sağ elde parmak abduksiyonu kısıtlılığı yanı sıra 2., 3. ve 4. parmaklarda ekstensör güçsüzlük gözlendi. Sinir iletim çalışmaları normaldi. İğne elektromiyografide (EMG) ekstensör digitorum kommünis kasında yoğun pozitif keskin dalga ve fibrilasyon potansiyelleri ile polifazik, küçük boylu motor ünit potansiyelleri (MÜP) görüldü. Ekstensör indisis kasında daha seyrek akut denervasyon potansiyelleri izlenirken anlamlı MÜP patolojisi görülmedi. Sedimentasyon yüksekliği olan hastanın miyozit ve posterior interosseoz nöropati ön tanıları ile tetkikleri devam ederken sol elde parmak ekstensör kas zaafiyeti gelişti. Tetkiklerinde anti Ro-52 ve anti PM-Scl-100 pozitif saptandı. Altı aydır katı gıdaları yutma güçlüğü mevcuttu. Sol ekstensör digitorum kommünis kasından alınan kas biyopsisi ile inflamatuar miyozit tanısı doğrulandı. Skleroderma-miyozit çakışma sendromu tanısı ile mikofenolat mofetil tedavisi başladı. Yutma güçlüğünün artması üzerine özefagus disfonksiyonu yönelik intravenöz immünoglobulin uygulandı ve semptomlarında belirgin düzelme gözlendi. İdame intravenöz immünoglobulin için endikasyon dışı onayı alınamaması nedeniyle siklofosfamid tedavisi planlandı.

Tartışma:
Asimetrik başlangıçlı distal miyozit nadir bir klinik tablo olup EMG bulgularının yanı sıra özefagus disfonksiyonu semptomları, otoantikorlar ve kas biyopsisi tanıya gitmekte yardımcı olmuştur.

Anahtar Kelimeler: Anti-PM/Scl-100, Anti-Ro52, Çakışma Sendromu, Fokal miyozit, Miyozit, Skleroderma

Kas biyopsisi preparatı

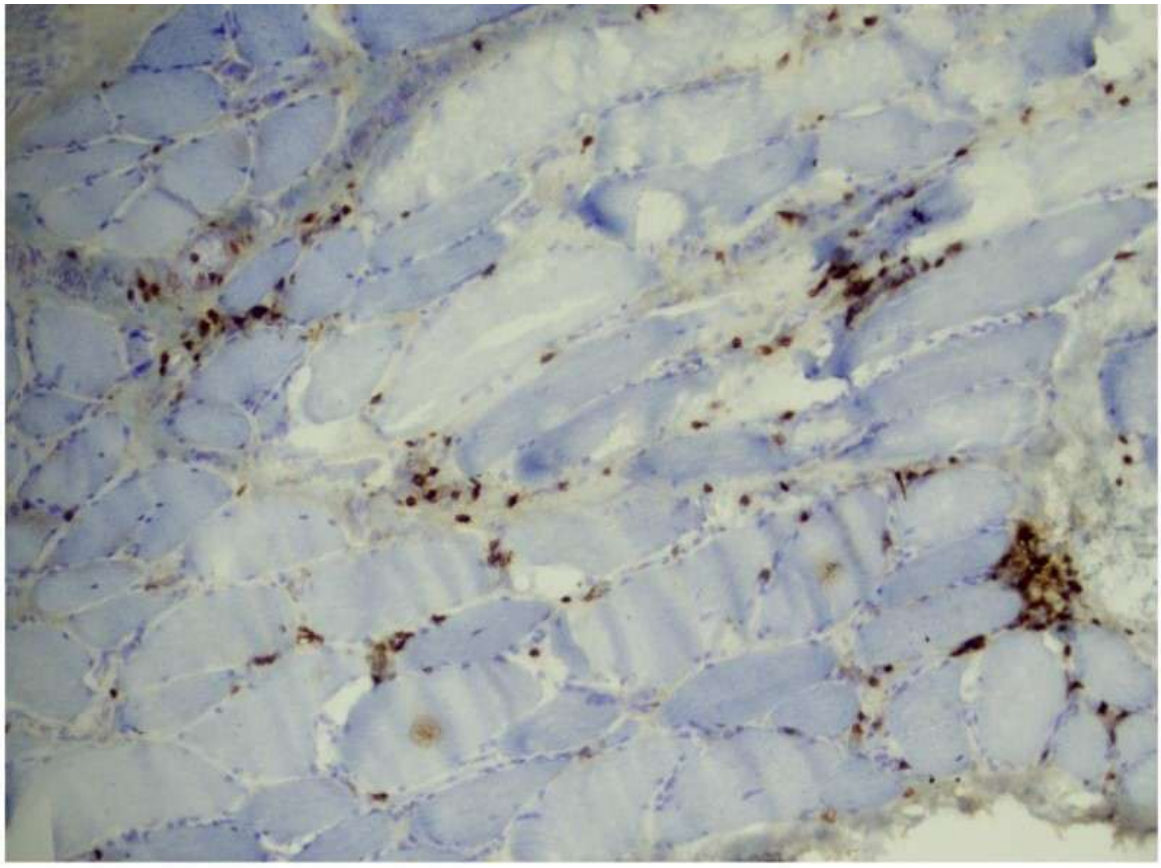

CD3+ T lenfosit natüründe hücreler

Klinik Bulgu



Sağ elde 3, 4, 5. parmaklarda ekstansiyon zafiyeti

EP – 1403 YÜKSEK HASTALIK AKTİVİTESİ GÖZLENEN BİR MS OLGUSUNDA PLAZMAFEREZ ARDINDAN ERKEN DÖNEM OCRELİZUMAB TEDAVİSİ

ELİF BANU SÖKER, SEDA MENÇEKOĞLU BAŞTİN, PAMİR BAŞTİN, DURDU KARAKIZ, YUSUF TAMAM

SBÜ ADANA ŞEHİR EĞİTİM VE ARAŞTIRMA HASTANESİ, NÖROLOJİ ANA BİLİM DALI, ADANA

Giriş:
Multipl Skleroz (MS), santral sinir sisteminin inflamatuvar demiyelinizan bir hastalığı olup genç erişkin kadınlarda sık görülür. Steroid tedavisine yanıt alınamayan ağır ataklarda, erken uygulanan plazmaferez kalıcı özürlülüğü azaltabilir. Yüksek aktivite gösteren MS olgularında, birinci basamakta Ocrelizumab gibi yüksek etkinlikli tedavilerin erken kullanımı uzun dönem sonuçları iyileştirebilmektedir.

Olgu:
On dokuz yaşında kadın hasta, Haziran 2025'te elektrik çarpması sonrası sağkolda uyuşma ve güçsüzlük şikayeti olmuş. Şikâyetlerin ilerlemesiyle iki hafta içinde sol bacakta güçsüzlük ve yürüyememe gelişmiş. Dış merkezde çekilen diffüzyon MRG görüntülemeleriyle iskemik serebrovasküler hastalık öntanısıyla antiaggregan başlanmış, ancak yakınmalarında düzelme olmaması üzerine genç inme tetkiklerinin araştırılması için inme polikliniğimize yönlendirilmiş. NM kas gücü sağ üst 4/5, sağ alt +4/5, sol alt 3/5 idi. DTR'ler hiperaktif, TCR solda ekstensör, tandem beceriksiz saptandı. Beyin MRG'de periventriküler yerleşimli, kallozoseptal aksa dik multipl T2-FLAIR hiperintens plaklar ve sol periventriküler bölgede kontrast tutan aktif plak izlendi. Servikal ve TorakalMRG'de multiseviye gösteren T2 hiperintens plaklar mevcuttu. VEP normaldi. BOS'da OKBtip2 pozitif, Anti-NMO ve Anti-MOG negatif saptandı.

Pulse steroid 7. gününde klinik yanıt yetersiz kalınca plazmaferez tedavisi yapıldı, güçsüzlük belirgin geriledi, yardımsız yürüyebilir hale geldi. Endikasyon dışı başvuruyla Ocrelizumab tedavisi planladı.

Tartışma:
Klinik atakla beraber beyin ve omurilikte yaygın lezyonların yanı sıra BOS'ta OKB pozitifliği ve aktif plak varlığı, MS tanısını koydurur, hastalığın yüksek aktivitesini gösterir. İlk atakta kortikosteroidlere yetersiz yanıt sonrası uygulanan plazmaferez, yüksek aktivite vakalarında kritik olup olguda belirgin iyileşme sağlamıştır. Ocrelizumab'ın erken başlanması, agresif MS'te yüksek etkinlikli tedavinin potansiyel yararını göstermektedir. Nitekim başlangıçtan itibaren yüksek etkinlikli DMT kullanımının atakları ve engellilik birikimini azaltarak hastalık ilerlemesini yavaşlattığı bildirilmektedir.

Anahtar Kelimeler: Ocrelizumab, Multiple Skleroz, Yüksek etkinlikli tedavi, plazmaferez

Spinal Kord MRG Bulgusu



Tümefaktif Lezyon MRG

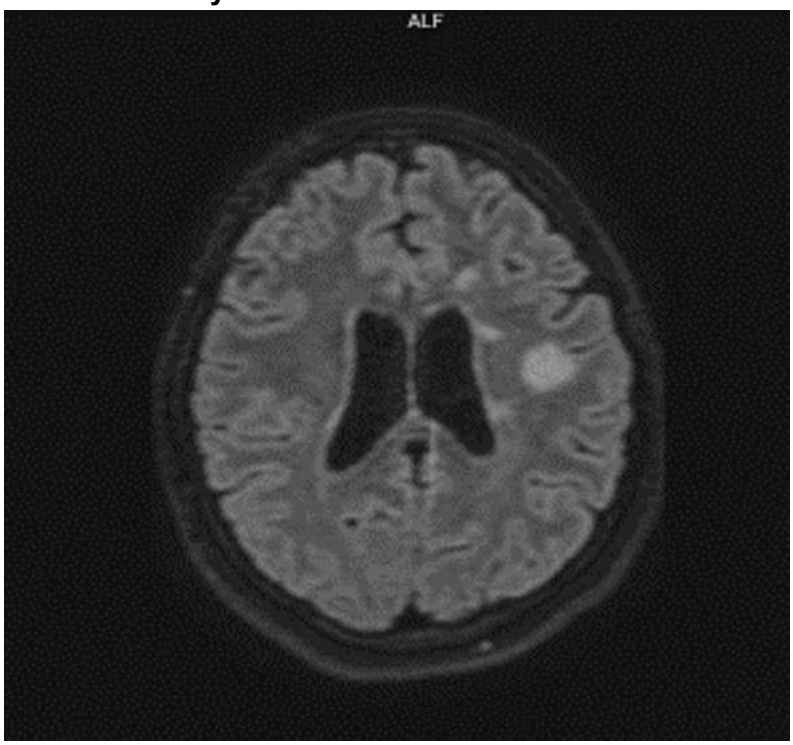

EP – 1404 GEBELİK VE EMZİRMENİN MULTİPL SKLEROZ SEYRİNE ETKİSİ: HASTALIK AKTİVİTESİ VE ENGELLİLİK ÜZERİNE GERÇEK YAŞAM BULGULARI

SELİME YASEMİN ARAS[1], TUNCAY BAŞARAN[2], CAN ÇALIŞKAN[1], ELA SİMAY ZENGİN[1], SERKAN ÖZAKBAŞ[1]

[1]İZMİR EKONOMİ ÜNİVERSİTESİ MEDİCAL POİNT HASTANESİ NÖROİMMÜNOLOJİK HASTALIKLAR TEDAVİ VE ARAŞTIRMA MERKEZİ, İZMİR
[2]TOKAT GAZİOSMANPAŞA ÜNİVERSİTESİ TIP FAKÜLTESİ, TOKAT

Giriş:
Multipl skleroz (MS), çoğunlukla doğurganlık çağındaki kadınları etkileyen kronik bir nörolojik hastalıktır. Gebelik ve emzirmenin hastalık aktivitesi ve engellilik progresyonu üzerindeki etkilerini anlamak, bireyselleştirilmiş tedavi stratejilerini yönlendirmek açısından önemlidir.

Amaç:
Emzirmenin gebelik öncesi ve sonrası atak oranları ile engellilik düzeyine etkisini değerlendirmek.

Yöntem:
Bu retrospektif çalışma, en az bir gebelik öyküsü bulunan multipl sklerozlu kadınları kapsamaktadır. Hastaların yaş, hastalık süresi, MS alt tipi, gebelik öncesi ve sonrası atak sayıları, doğum şekli, engellilik skorları (EDSS), emzirme durumu ve süresi değerlendirildi. Gebelik öncesi ve sonrası dönemler karşılaştırılarak hastalık aktivitesi ve engellilikteki değişiklikler incelendi. Emzirmenin bu değişkenler üzerindeki olası etkileri istatistiksel olarak analiz edildi.

Bulgular:
Hastaların 603'ü (%90.8) emzirmiş, 67'si (%9.2) emzirmemiştir. Emzirme durumuna göre gruplar arasında atak sayısı, engellilik skorları, yaş, hastalık süresi ve başlangıç yaşı açısından fark saptanmamıştır (tüm $p > 0.05$).

Gebelik öncesi ve sonrası atak sayıları arasında küçük fakat anlamlı bir negatif korelasyon vardı ($r = -0.194$, $p < 0.001$). Gebelik sonrası atak sayısı, gebelik öncesi ($r = 0.349$, $p < 0.001$) ve sonrası ($r = 0.345$, $p < 0.001$) engellilik skorları ile pozitif korelasyon göstermiştir. Zamanın etkisi hem atak oranlarında ($p = 0.008$) hem engellilikte ($p = 0.016$) anlamlıydı, ancak bu değişim emzirme durumuna göre farklılık göstermemiştir.

Sonuç:
Bu çalışma, gebelik ve postpartum dönemin MS seyrinde zamana bağlı değişimlerle karakterize dinamik bir süreç olduğunu göstermektedir. Gebelik sonrası dönemde atak aktivitesi ve engellilik düzeyinde belirgin bir artış izlenmiş olsa da, emzirmenin bu değişimleri anlamlı biçimde etkilemediği bulunmuştur. Bulgular, emzirmenin MS seyrine olumsuz bir etkisi olmadığına işaret etmektedir.

Anahtar Kelimeler: Emzirme, Gebelik, Multipl Skleroz

EP – 1405 NÖBETLERLE SEYREDEN VE ENSEFALİTLE KARIŞAN PRİMER SANTRAL SİNİR SİSTEMİ LENFOMASI: BİR OLGU SUNUMU

BUŞRA SÖNMEZ, HESNA BEKTAŞ

ANKARA BİLKENT ŞEHİR HASTANESİ, NÖROLOJİ ANA BİLİM DALI, ANKARA

Primer santral sinir sistemi lenfomaları (PSSSL), nadir görülen ve tanısal olarak zorluğa neden olan neoplazmlardır. Klinik olarak enfeksiyöz ya da otoimmün ensefalitleri taklit edebilmekte, bu da yanlış tanıya ve tedavide gecikmelere yol açabilmektedir. Bu olguda başlangıçta ensefalit ön tanısıyla izlenen, ancak histopatolojik inceleme sonrası yüksek dereceli B hücreli lenfoma tanısı alan bir olgu sunulmuştur.

Otuz bir yaşındaki erkek hasta, baş dönmesi ve başta ağırlık hissi şikayetleriyle başvurmuş, çekilen beyin MR'ında korpus kallozumun gövde ve spleniumunda sol talamik lokalizasyonunda, sol hipokampal bölgede T2 FLAİR incelemede hiperintens geniş lezyonlar izlenmiştir. Lomber ponksiyonda artmış protein ve lenfositik pleositoz saptanmıştır. Viral ensefalit ön tanısıyla asiklovir tedavisi başlanmış; kısmen iyileşme sonrası taburcu edilen hastada sonrasında sol gözde bulanık görme ve dengesizlik yakınmaları ortaya çıkmıştır. Takiben jeneralize tonik-klonik nöbetler gelişmiş, kontrol beyin MR'ında talamus, hipokampus ve serebellumu tutan, kontrastlanan, çevresi ödemli multipl progrese lezyonlar izlenmiştir. Tekrarlanan BOS sitolojisi malign hücre göstermemiştir. Steroid tedavisine geçici yanıt alınmasına rağmen lezyonlarda progresyon gözlenmiş; biyopsi sonucu yüksek dereceli B hücreli lenfoma ile uyumlu bulunmuştur. Hasta antiepileptik ve antiödem tedavi altında hematolojiye devredilmiştir.

Sonuç:
PSSSL, klinik ve radyolojik olarak ensefalitleri taklit edebilen nadir bir tümördür. Steroid tedavisine geçici yanıt, BOS'ta lenfositik pleositoz ve nonspesifik MR bulguları, yanlışlıkla inflamatuar/otoimmün süreç olarak değerlendirilmesine neden olabilir. Standart tedavilere dirençli, subakut ensefalit benzeri olgularda neoplastik süreçler ayırıcı tanıda mutlaka düşünülmeli; histopatolojik doğrulama geciktirilmemelidir.

Anahtar Kelimeler: Beyin biyopsisi, ensefalit, Primer SSS lenfoması, yüksek dereceli B hücreli lenfoma,

Şekil 1: T2 FLAİR kesitlerde talamus, serebellum, bulbus, pons ve periventriküler alanlarda multipl hiperintens lezyonlar

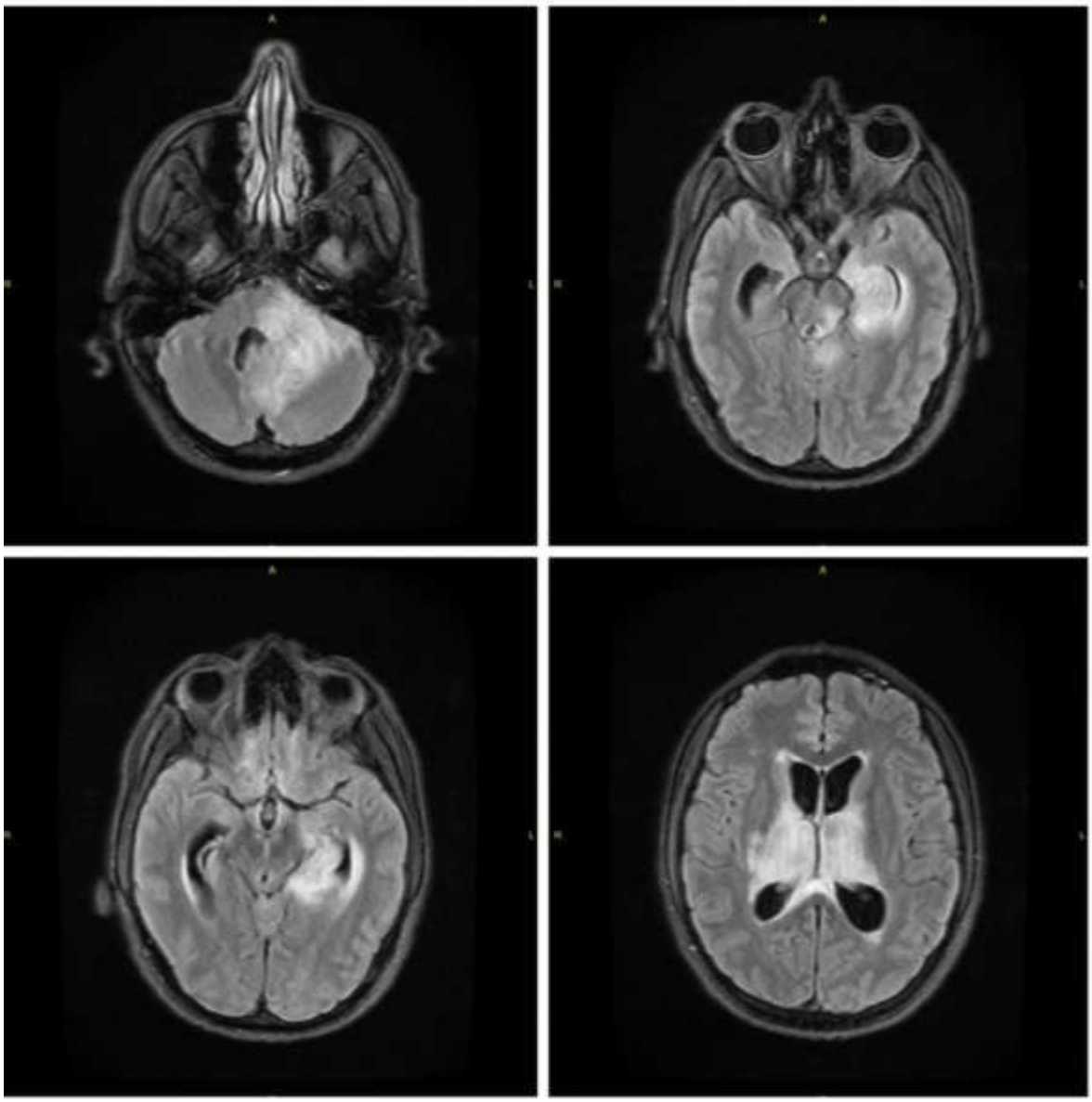

EP – 1407 HEMOLİZ, YÜKSEK KARACİĞER ENZİMLERİ VE DÜŞÜK TROMBOSİT [HELLP] SENDROMUNA BAĞLI POSTERIOR REVERSIBL ENSEFALOPATI SENDROMU [PRES] İLE İLİŞKİLİ OLGU SUNUMU

DUYGU ÇİFÇİ, BEGÜM KOÇAK GEÇER, SEMRA ÖZTÜRK MUNGAN

ANKARA BİLKENT ŞEHİR HASTANESİ, NÖROLOJİ ANA BİLİM DALI, ANKARA

HELLP sendromu (hemolysis, elevated liver enzymes, preeklampsinin ağır bir formu olup gebelikte multisistemik organ disfonksiyonu ile seyreden, anne ve fetüs açısından yüksek morbidite ve mortalite riski taşıyan bir tablodurbuna karşın, hellp sendromuna sekonder gelişen gerçek ensefalit olguları literatürde son derece nadirdir ve patogenezinde endotel hasarı, immün disregülasyon ve sistemik inflamasyonun olası rolleri tartışılmaktadır.

Bu sunumda, hellp sendromunun seyrinde gelişen ensefalit tablosu ile başvuran bir olguyu literatür eşliğinde sunarak, bu nadir nörolojik komplikasyonun tanısal güçlüklerine, ayırıcı tanısına ve olası patofizyolojik mekanizmalarına dikkat çekmeyi amaçladık. Yirmi iki yaşında, bilinen epilepsi tanısı olan kadın hasta, vajinal doğumdan yaklaşık bir ay sonra 39°c ateş ve şiddetli baş ağrısı yakınmalarıyla acil servise başvurdu. Beyin manyetik rezonans görüntülemesinde bilateral serebellar korteks, temporal, parietal ve oksipital kortikal alanlarda (solda belirgin) kortikal kalınlık artışı, sulkal silinme ve diffüzyon ağırlıklı incelemelerde vazojenik ödem izlendi. Frontal-parietal derin beyaz cevherde t2 sinyal artışları, bulbus ve pons düzeyinde milimetrik diffüzyon kısıtlamaları mevcuttu. Bulgular HELLP'e sekonder ensefalopati-ensefalit ile uyumlu bulundu. Hastaya 2 × 1000 mg levetirasetam ve 10 günlük intravenöz deksametazon tedavisi uygulandı. Takipte nörolojik bulgularında belirgin düzelme ve klinik stabilizasyon sağlandı.

HELLP sendromu, preeklampsi ve eklampsinin ağır bir formu olup endotel hasarı ve sistemik inflamasyon sonucu çoklu organ tutulumu gelişebilir. Nörolojik komplikasyonlar arasında en sık ensefalopati ve posterior reversibl ensefalopati sendromu (PRES) yer alırken, ensefalit paterninde radyolojik bulgular oldukça nadirdir. Bu olguda, HELLP sendromu sonrası ortaya çıkan nöbet ve bilinç bozukluğu tablosunda manyetik rezonans görüntülemede kortikal ve serebellar vazojenik ödem saptanması, ensefalopatik-ensefalitik sürecin birlikte rol oynayabileceğini düşündürmüştür.

Anahtar Kelimeler: Ensefalit, Ensefalopati, HELLP sendromu, Postpartum nörolojik komplikasyon, PRES

MR bulgusu

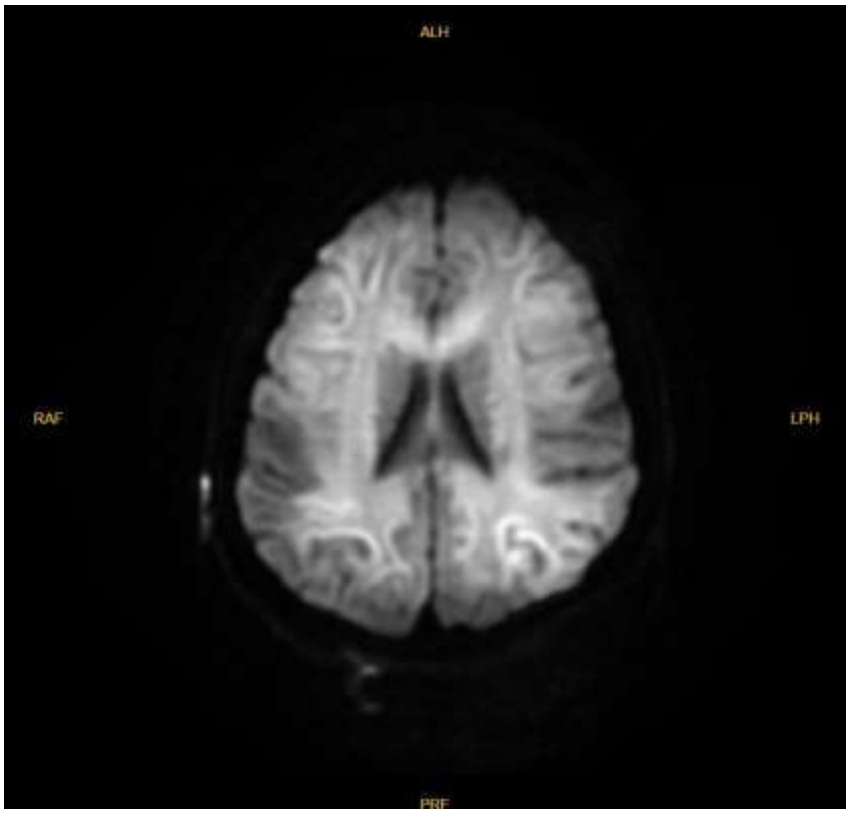

MR bulgusunun devamı

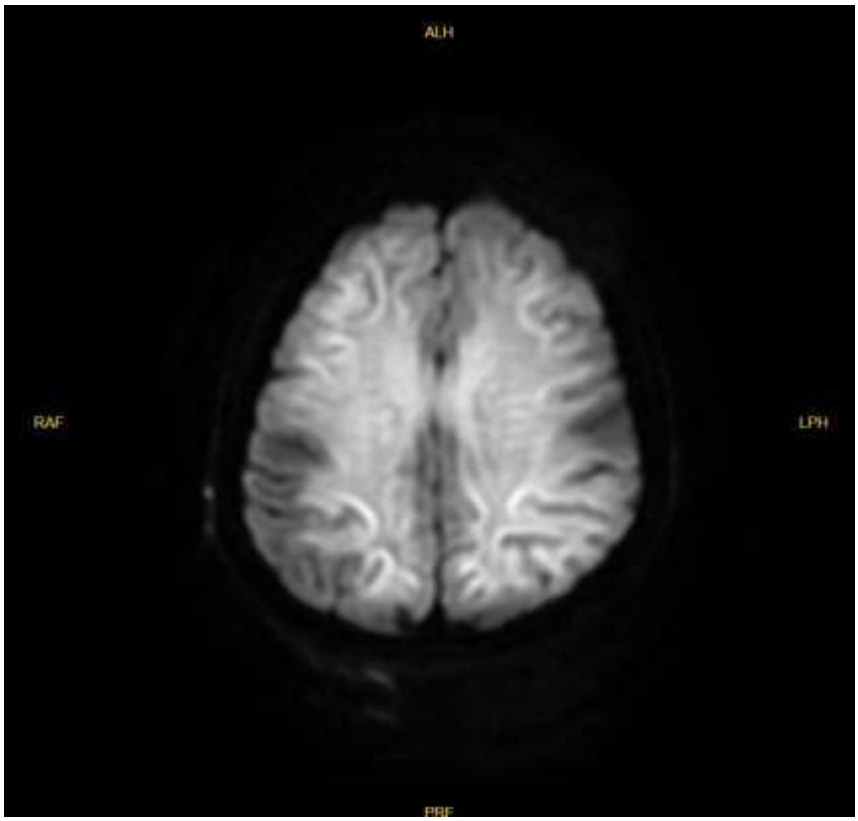

EP – 1409 EPİLEPTİK NÖBET İLE BAŞVURAN SEREBRAL VEN TROMBOZU: OLGU SUNUMU

NURAY BİLGE, FİLİZ DEMİRDÖĞEN, BETÜL TUĞRA, ENES POLAT,
GÜLŞEN KUDRET DEMİRKOL, NURAY AYDIN

ATATÜRK ÜNİVERSİTESİ TIP FAKÜLTESİ, NÖROLOJİ ANA BİLİM DALI, ERZURUM

Giriş:
Serebral ven trombozu (SVT), beynin dural venöz yapılarında trombüs oluşması sonucu, çeşitli klinik bulgularla seyreden nadir bir serebrovasküler olaydır. Kafa içi basınç artışına işaret eden baş ağrısı, bulantı, kusma ve papil ödemi, beyin parankiminin hastalık sürecine katıldığını gösteren fokal veya jeneralize epileptik nöbetler ve fokal nörolojik defisitler sık karşılaşılan klinik bulgulardır. Olgumuzda epileptik nöbet ile acile başvuran ve SVT tanısı alanhastayı bildiriyoruz.

Olgu:
38 yaşında kadın hasta idrar inkontinansın eşlik ettiği, bir kaç dakika süren her iki kol ve bacakta kasılma şikayeti ile acil servise başvurmuş. Hasta görüldüğünde şuur açık, oryante koopere idi. Öyküsünde hastanın birkaç yıldır, haftanın birkaç günü olan başının kısmından her iki göz arkasına vuran baskı hissi şeklinde olan baş ağrısının bir haftadır şiddetlendiği, bir haftadır ara ara sağ bacağında kasılma, uyuşma şikayetininde olduğu öğrenildi. Nörolojik muayenesi normaldi. Özgeçmişinde DM dışında özellik yoktu. Hastaya acil serviste çekilen difüzyon MRG'de süperior sagittal sinüs trasesine uyan bilateral yere yer difüzyon kısıtlılıkları görüldü (Şekil 1), SVT düşünülerek hasta kliniğimize yatırıldı. Düşük molekül ağırlıklı heparin ve levetirasetam tedavisi başlandı. EEG normaldi. Kontrastlı MRG venografide süperior sagittal sinüs ve sağ transvers sinüs distalinde dolum defekti izlendi (Şekil 1). Ayrıntılı göz muayenesi normaldi, papil ödem yoktu. Hastanın daha önce geçirilmiş tromboz, abortus öyküsü yoktu, oral kontraseptif kullanmıyordu, Beta-Hcg negatifti. Trombofili paneli ve otoimmün vaskülit paneli normaldi. Oral yada genital aft tariflemiyordu, üveit saptanmadı. Takiplerde Hgb-A1C: 12,4 olan hastanın antidiyabetik tedavisi dahiliye tarafından düzenlendi. Klinik takiplerinde tekrar nöbeti olmadı, başağrısı kısmen rahatlayan hasta poliklinik kontrolü önerilerek clexane 0,6 2x1 sc ile tabucu edildi.

Anahtar Kelimeler: Serebral ven trombozu, epileptik nöbet, başağrısı

EP – 1410 HIZLA İLERLEYEN BİR NÖRODEJENERATİF HASTALIK; CREUTZFELDT-JAKOB HASTALIĞI

DENİZ AY AK, AYSU YETİŞ, BURÇ ESRA ŞAHİN, SELCEN DURAN, AYDAN KÖYSÜREN

AHİ EVRAN ÜNİVERSİTESİ KIRŞEHİR EĞİTİM VE ARAŞTIRMA HASTANESİ NÖROLOJİ ANABİLİM DALI, KIRŞEHİR

Giriş:
Creutzfeldt-Jakob hastalığı (CJH); sporadik, genetik ve edinilmiş formlarda ortaya çıkan bilişsel işlev bozukluğu, motor bozukluk ve davranışsal anormallikler gibi psikomotor değişikliklerle kendini gösteren, hızla ilerleyen nadir nörodejeneratif bir hastalıktır [1]. Hızlı ilerleyen demans, miyoklonus, tremor, serebellar ataksi ve ekstrapiramidal bulgularıyla karşımıza çıkar. Klinik şüphe varlığında nörogörüntüleme, lomber ponksiyon (LP) ve elektroensefalografi (EEG) ile birleştirmek doğru tanıyı koymamıza yardımcı olacaktır [2]. Bildirimizde ilerleyici bilişsel bozukluk, motor işlev bozuklukları ve geçici bilinç kaybı ile gelen sporadik CJH olgusu sunulmuştur.

Olgu:
79 yaşında, erkek hasta. İlk şikayetleri evini bulamama şeklinde başladı. Giderek artan unutkanlık, kafa karışıklığı, hareketlerde yavaşlama, dengesizlikle devam eden şikayetleri olması üzerine kliniğimize başvurdu. Nörolojik muayenede anormal bulgu saptanmadı. Mini mental test: 20/30. Kraniyal BT'de Serebral hemisferik sulkus ve fissürler atrofiye sekonder belirgin. Difüzyon MR'da serebral hemisferlerde kortikal alanda silik diffüzyon kısıtlılığı. ADC karşılığı saptanmamıştır. Kontrastlı Beyin MR'da periventriküler beyaz cevherde difüzyon kısıtlaması göstermeyen gliotik sinyaller izlenmiştir. Kortikal sulkuslar ve serebellar folialar geniştir. EEG normaldi. LP'de hücre ve biyokimyasında anormal bulgu saptanmadı. Menenjit,ensefalit tespiti için BOS'ta yapılan polimeraz zincir reaksiyonu testi negatifti. Dış merkezde serumda paraneoplastik panel ve BOS'ta limbik ensefalit paneli negatif geldi. BOS Prion –QuIC testi pozitif bulundu. Hasta CJH tanısıyla takibe alındı.

Tartışma/Sonuç:
CJH, ölümcül sonuçlara yol açabilen, hızla ilerleyen nörodejeneratif hastalıktır.Prion proteininin anormal bir formundan kaynaklanır. Kusurlu prion proteini merkezi sinir sisteminde birikir,nörodejenerasyona neden olur [3]. CJH için en spesifik test RT-QuIC'dir, ancak kesin tanı altın standardı nöropatolojik incelemedir. Tedavi yaklaşımları çoğunlukla destekleyici olup; ağrı, miyoklonus ve psikolojik komplikasyonlar için sedatifler, antikonvülzanlar ve analjezikler kullanılabilmektedir.

Anahtar Kelimeler: Creutzfeldt-Jakob hastalığı, Nörodejenerasyon,Prion hastalığı

EP – 1411 NÖROLOJİ UZMANLARININ EPİLEPSİ-SÜRÜCÜ SAĞLIK ŞARTLARI YÖNETMELİĞİ HAKKINDA TUTUM VE DAVRANIŞLARININ DEĞERLENDİRİLMESİ

GÖNÜL AKDAĞ, İREM YILDIRIM, DURSUN CEYLAN, MERVE YATMAZOĞLU ÇETİN, ERHAN KILIÇ, MUSTAFA ÇETİNER

KÜTAHYA SAĞLIK BİLİMLERİ ÜNİVERSİTESİ TIP FAKÜLTESİ, NÖROLOJİ ANA BİLİM DALI, KÜTAHYA

Amaç:
Sürücü ehliyeti almak; modern yaşamın gerektirdiği iş bulma, sosyalleşme ve kendi kendine yetme gibi durumlarda kritik rol oynamaktadır. Türkiye'de 'Sürücü Adayları Ve Sürücülerde Aranacak Sağlık Şartları İle Muayenelerine Dair Yönetmelik' te, ehliyet almak için başvuran hastaların değerlendirilmesinde nöroloji hekimlerinin görüşüne başvurulmakta ve hastaların kontrol altında olup olmadıkları düzenli takip edilip edilmediği gibi faktörler değerlendirilmektedir. Ancak hastalık kontrol altında olsa bile hastanın ne zaman nöbet geçireceğinin bilinmemesi, verdiği bilginin güvenilirliği gibi faktörler hekimin karar vermesinde zorluklara yol açmaktadır. Çalışmamızda Nöroloji uzmanlarının; Epilepsi tanılı Sürücü sağlık raporu için başvuran hastaların değerlendirilmesindeki tutum ve davranışlarını değerlendirmektir.

Yöntem:
Google Forms üzerinden anket oluşturularak ve Nöroloji uzmanlarına Mail/WhatsApp yoluyla ulaşıldı. Ankette bazı demografik özellikler ile birlikte yönetmelik hakkında düşüncelerini içeren 28 soru soruldu.

Bulgular:
Seksenüçü(%32,5) erkek olmak üzere 255 kadın nörolog çalışmaya katılmıştır. Ortalama yaş 43,6 (29-71) idi ve ortalama çalışma süresi 12,8 yıl (3 ay-43 yıl) idi. 44 (%17,2) hekim bulunduğu kurumda 2 veya daha az sayıda nöroloji uzmanı olarak çalışıyordu. 16 (%6,3) hekim yönetmeliği daha önceden bilmiyordu. 47 (%18,4) hekim rapor düzenleyemiyordu. 91 (%35,7) hekimin düzenlediği raporda olumlu yanıt oranı %10 ve altında idi. 237 (%92,9) hekim yönetmeliği uygulamakta sorun yaşıyordu. 224 (%87,8) hekim hasta ile sorun yaşamıştı, 23'ü(%9) adli olaya dönüşmüştü. Yönetmeliğin tekrar düzenlenmesi, hekim dışındaki kişi ve kurumların gerekli sorumluluğu almaları-bilgilendirilmeleri, doğru kararlar alınabilmesi için gerekirse komisyonlar kurulmalı, şeklinde önerilerde bulunmuşlardır.

Sonuç:
Hasta ile hekimi karşı karşıya getirmeyen, hastanın hak kaybı yaşamayacağı, daha anlaşılır ve uygulanabilir, diğer kurumların da sorumluluk aldığı yeni yönetmeliğe ihtiyaç olduğu düşünülmüştür.

Anahtar Kelimeler: Sürücü belgesi, Epilepsi, Yönetmelik

Şekil 1

Hangi kurumda çalışıyorsunuz?

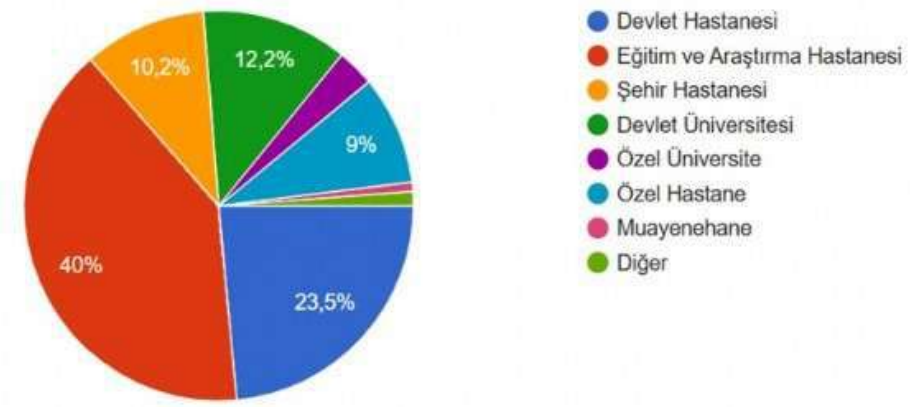

Şimdiye kadar ortalama kaç hastaya rapor vermişsinizdir?

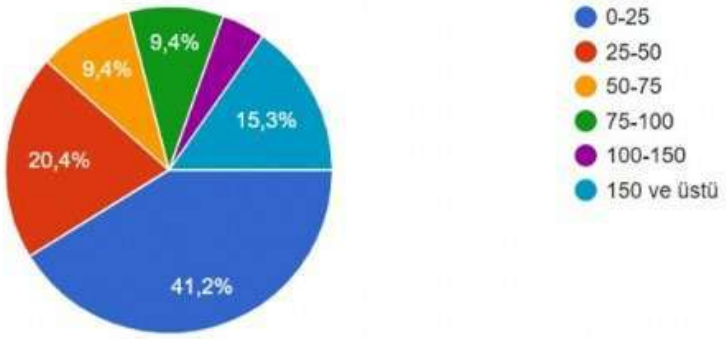

Bu raporların yüzde kaçı ehliyet açısından olumlu sonuçlanmıştır?

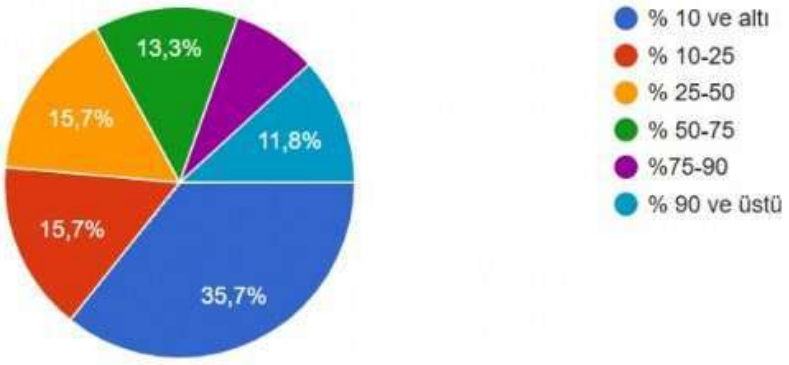

Şekil 2

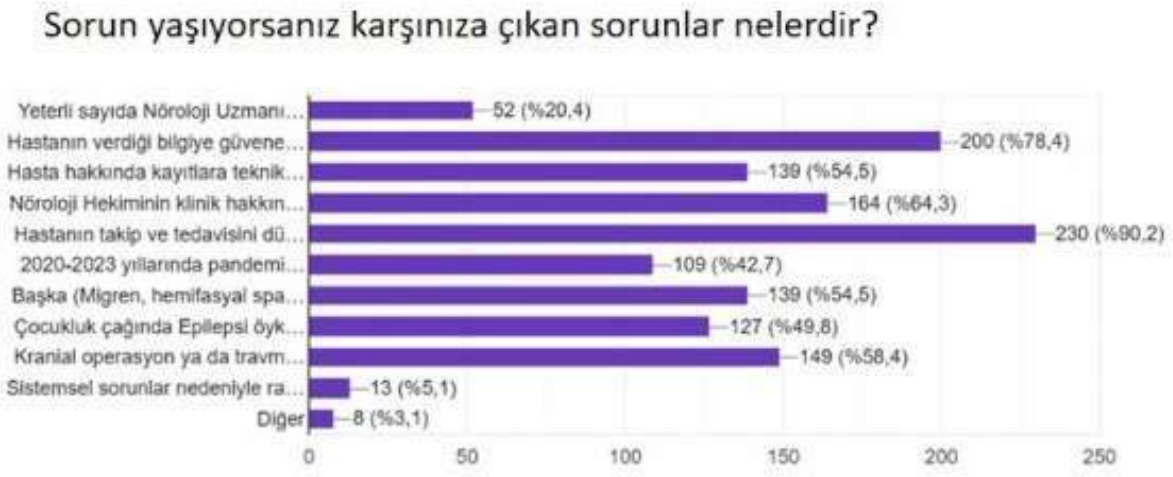
Sorun yaşıyorsanız karşınıza çıkan sorunlar nelerdir?
Yeterli sayıda Nöroloji Uzmanı...
52 (%20,4)
Hastanın verdiği bilgiye güvene...
200 (%78,4)
Hasta hakkında kayıtlara teknik...
139 (%54,5)
Nöroloji Hekiminin klinik hakkın...
164 (%64,3)
Hastanın takip ve tedavisini dü...
230 (%90,2)
2020-2023 yıllarında pandemi...
109 (%42,7)
Başka (Migren, hemifasyal spa...
139 (%54,5)
Çocukluk çağında Epilepsi öyk...
127 (%49,8)
Kranial operasyon ya da travm...
149 (%58,4)
Sistemsel sorunlar nedeniyle ra...
13 (%5,1)
Diğer
8 (%3,1)
0
50
100
150
200
250

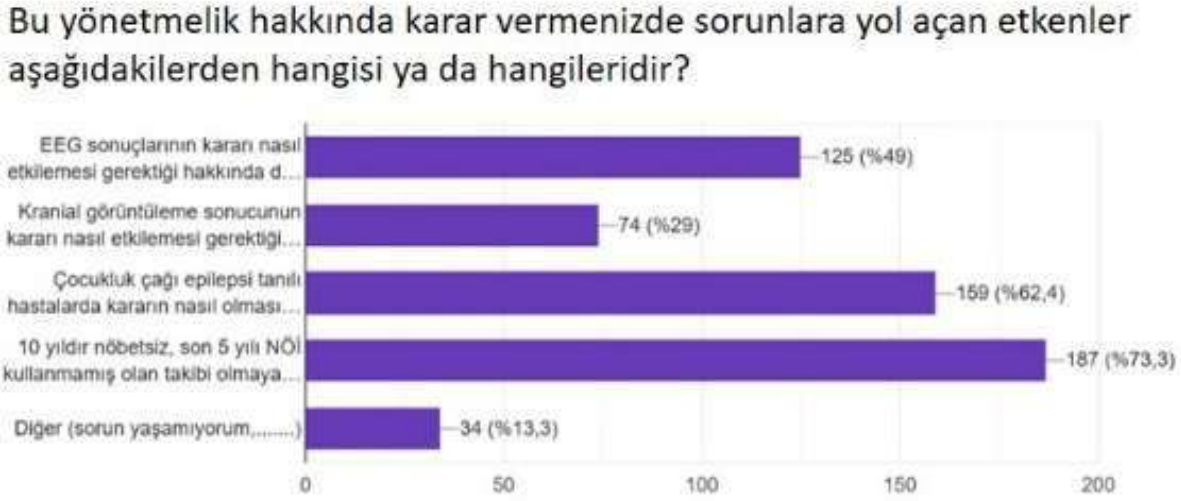
Bu yönetmelik hakkında karar vermenizde sorunlara yol açan etkenler aşağıdakilerden hangisi ya da hangileridir?
EEG sonuçlarının kararı nasıl etkilemesi gerektiği hakkında d...
125 (%49)
Kranial görüntüleme sonucunun kararı nasıl etkilemesi gerektiği...
74 (%29)
Çocukluk çağı epilepsi tanılı hastalarda kararın nasıl olması...
159 (%62,4)
10 yıldır nöbetsiz, son 5 yılı NÖİ kullanmamış olan takibi olmaya...
187 (%73,3)
Diğer (sorun yaşamıyorum,.....)
34 (%13,3)
0
50
100
150
200

EP – 1412 GODTFREDSEN SENDROMU: KLİVUS TUTULUMU İLE İLİŞKİLİ NADİR BİR OLGU SUNUMU

BİLGESU KÖKSAL, BEDİRHAN GEZER, EZGİ YILMAZ, ETHEM MURAT ARSAVA

HACETTEPE ÜNİVERSİTESİ NÖROLOJİ ANABİLİM DALI

Giriş:
Godtfredsen sendromu,1947 yılında tanımlanmış olup altıncı (n. abducens) ve on ikinci (n. hypoglossus) kraniyal sinirlerin birlikte tutulmasıyla karakterize, son derece nadir görülen bir nörolojik tablodur. Ayırt edici özelliği, bu iki sinirin izole tutulumu ve diğer kranial sinirlerin korunmuş olmasıdır. Anatomik olarak birbirinden uzak seyreden bu iki sinirin ortak geçtiği nokta olan klivus, sendromun temel patofizyolojik odağını oluşturur.

Olgu:
İki yıldır nazofaringeal karsinom tanısıyla takip edilen 52 yaşındaki erkek hasta, iki gün önce başlayan dizartri yakınmasıyla acil servise başvurdu. Nörolojik muayenede izole sağ abducens ve sağ hypoglossus sinir felci saptandı. Hastanın iki ay önce diplopi ve baş dönmesi şikayetleriyle başvurduğu dönemde yapılan manyetik rezonans görüntülemede (MRG) nazofarinksten klivusa uzanım gösteren bir kitle tespit edilmiş ve biyopsi sonucu indiferansiye nazofaringeal karsinom olarak raporlanmıştı. Başvuru sırasında yapılan beyin bilgisayarlı tomografisinde bilateral Rosenmüller fossada obliterasyon ve sağ servikal zincirde hafif büyümüş lenf nodları izlendi. Kontrastlı beyin MRG'de klivusa invazyon gösteren ve epidural komponent içeren malign lezyon mevcuttu. Pozitron emisyon tomografisi/bilgisayarlı tomografi (PET/BT) incelemesinde intrakraniyal uzanım sergileyen ve artmış FDG tutulumu gösteren biyopsi ile doğrulanmış malign kitleyle uyumlu bulgular elde edildi. Ayrıca servikal lenf nodlarında metastatik tutulum saptandı. Hastaya multidisipliner konsey kararı doğrultusunda onkoloji ekibi tarafından sistemik tedavi programına başlandı.

Tartışma:
Godtfredsen sendromu, kraniyal sinir tutulumu paterninin lezyon lokalizasyonuna işaret edebildiği nadir nörolojik tablolar arasındadır. En sık nazofaringeal karsinom zemininde ortaya çıkmakla birlikte, daha nadir olarak metastatik maligniteler veya diğer destrüktif süreçler benzer tabloya yol açabilir. Klinik pratikte bu özgün tutulum paterninin erken fark edilmesi, tanı sürecinin hızlanmasını, uygun tedavi stratejisinin gecikmeden planlanmasını sağlar.

Anahtar Kelimeler: Godtfredsen, Klivus, Nazofaringeal, Abducens

EP – 1416 SEREBRAL VEN TROMBOZUNDA AKUT FAZ REAKTANLARI HASTALIK ŞİDDETİNİ VE PROGNOZU ÖNGÖREBİLİR Mİ?

SAVAŞ CAN IŞIKSOY, BURCU SAADET ZEYBEK, TURGAY DEMİR, ŞEBNEM BIÇAKCI

ÇUKUROVA ÜNİVERSİTESİ, NÖROLOJİ ANABİLİM DALI, ADANA

Giriş:
Serebral ven trombozu (SVT) inmenin nadir nedenlerinden olup tüm inmelerin % 0,5-1'ini oluşturmaktadır. SVT hiperkoagülabilite, venöz staz, vasküler duvar hasarı veya intrakranyal hipotansiyon gibi non-infeksiyöz süreçlerle ilişkili olabildiği gibi, enfeksiyon ve non-spesifik inflamasyon gibi inflamatuvar nedenlerle de ilişkilidir. Bu çalışmada kliniğimizde SVT tanısı alan hastaların klinik, radyolojik ve erken dönem AFR arası ilişkinin değerlendirilmesi amaçlanmıştır.

Materyal-Metod:
Kliniğimizde 2010 – 2024 tarihleri arasında SVT tanısı alan hastaların elektronik dosyaları retrospektif olarak dökümante edildi. Yaş, cinsiyet, başvuru yakınması, komorbid hastalıklar, SVT risk faktörleri, nörolojik muayene bulguları, NIHSS skoru, tedavi şekli, tutulan sinüsler ve tutulan toplam sinüs sayıları, 90.gün modifiye Rankin skoru (mRS90) ve akut faz reaktanlarının (ferritin, CRP, eritrosit sedimentasyon hızı (ESH), lökosit, nötrofil, lenfosit, platelet, fibrinojen, albümin, nötrofil/lenfosit oranı, platelet/lenfosit oranı, CRP/albümin oranı) erken dönemdeki düzeyleri kaydedilmiştir.

Bulgular:
Çalışmaya verilerinin tamamına ulaşılabilen, kesin SVT tanısı almış % 77,9'u (n=60) kadın toplam 77 hasta alındı. Ortalama tanı yaşı 36,23±11,51 (17-81), en sık başvuru yakınması % 81,8 (n=63) başağrısı idi. MRV'de multipl sinüs tutulumu olan hastalarda ESH ve CRP değerleri tek sinüs tutulumu olan hastalardan yüksekti. Tutulan toplam sinüs sayısı ile erken dönem NIHSS skoru, ESH ve CRP düzeyleri pozitif korelasyon göstermekteydi. Erken dönem NIHSS skoru ESH, CRP ve CRP/albümin oranı arasında pozitif korelasyon mevcuttu. mRS90 ile lökosit ve nötrofil düzeyi arasında pozitif korelasyon, mRS90 ile albümin düzeyi arasında negatif korelasyon saptandı.

Sonuç:
Bulgularımız, SVT olgularında erken dönemde ölçülen akut faz reaktanlarının, hastalık şiddetini belirlemede ve prognozun öngörülmesinde klinik karar süreçlerini destekleyebilecek potansiyel prognostik göstergeler olabileceğini ortaya koymaktadır

Anahtar Kelimeler: Akut faz reaktanları, modifiye rankin skoru, prognoz, sinüs ven trombozu

EP – 1417 MULTİFOKAL MOTOR NÖROPATİ: TEK MERKEZ DENEYİMİ

AYLA BARLAS CAVULDAK, ARMAN ÇAKAR, HACER DURMUŞ TEKÇE,
FATMA YEŞİM PARMAN

İSTANBUL ÜNİVERSİTESİ ÇAPA TIP FAKÜLTESİ, NÖROLOJİ ANA BİLİM DALI, İSTANBUL

Giriş:
Multifokal motor nöropati (MMN) duysal tutulum olmaksızın ilerleyici asimetrik güçsüzlükle karakterize, genellikle ilk olarak üst ekstremitelerin etkilendiği, nadir, bir motor nöropatidir. Bu çalışmada 2010 yılı EFNS/PNS tanı kriterlerine göre MMN tanısı alan hastaların klinik ve demografik özellikleri incelenmiştir.

Yöntem:
Bu çalışmaya, İstanbul Üniversitesi, İstanbul Tıp Fakültesi, Nöromüsküler Hastalıklar Bilim Dalı'nda takip edilen 15 MMN hastası dahil edilmiştir. Hastaların başlangıç bulguları, beyin omurilik sıvısı incelemeleri, elektromiyografi (EMG) bulguları, immunomodulatuar ve/veya immünsupresif tedavi yanıtları retrospektif olarak incelenmiştir.

Bulgular:
Çalışmaya dahil edilen 15 hastanın 6'si (%40) kadın, 9'i (%60) erkekti. Hastaların şikayetlerinin başlangıç yaşı ortancası 32 (12-51 arasında) di. EFNS/PNS kriterlerine göre hastaların %73,33'ü (11 hasta) "kesin", %26'sı (5 hasta) "olası" MMN tanısı ile takipliydi. Hastaların %80'inde (12 hasta) bulgular asimetrik olarak başlamıştı. Hastaların %60'ında (9 hasta) bulgular üst ekstremiteden, %13.33'ünde(2 hasta) alt ekstremiteden, %20'sinde (3 hasta) simetrik ve alt ekstremiteden, %6.66'sında(1 hasta) simetrik üst ekstremiteden başlamıştı. Serumda Anti-Gangliozid antikorları bakılan 14 hastanın dördünde(%26,66) Anti-GM1 IgM antikoru %26,66(4 hasta) hastada pozitifti. Lomber ponksiyon incelemelerinde ise hastaların %40'ında(6 hasta) total protein düzeyi yüksek saptandı. Hastaların tümüintravenöz immünoglobülin tedavisi aldı. Ek olarak iki hastaya rituksimab, iki hastaya siklofosfomid bir hastaya ise azatioprin tedavisi uygulandı.

Sonuç:
MMN'nin klinik özelliklerinin iyi bilinmesi, ayırıcı tanıda motor nöron hastalığının da olması nedeniyle büyük önem taşımaktadır. İntravenöz immünglobulin tedavisi ile iyi klinik yanıt elde edilebilse de bazı hastalarda ikincil tedaviler gerekebilmektedir. Klinik şüphe varlığında, elektrofizyolojik incelemelerde ileti bloğu taranması son derece önemlidir.

Anahtar Kelimeler: Multifokal motor nöropati, ileti bloğu, IVIG

EP – 1419 TEMPORAL ARTERİT ÖN TANISIYLA DEĞERLENDİRİLEN HASTADA KAVERNÖZ SİNÜS MENİNGİOMU VE ANEVRİZMA: GÖRME KAYBIYLA SEYREDEN NADİR BİR OLGU

TUĞBA OKLUOĞLU[1], BAŞAK PİŞKİN[1], GAZANFER EKİNCİ[2], CANAN AYKUT BİNGÖL[1]

[1]*YEDİTEPE ÜNİVERSİTESİ TIP FAKÜLTESİ, NÖROLOJİ ANA BİLİM DALI, İSTANBUL*
[2]*YEDİTEPE ÜNİVERSİTESİ TIP FAKÜLTESİ, RADYOLOJİ ANA BİLİM DALI, İSTANBUL*

Amaç:
Ani başlayan temporal ağrı ve kısa sürede gelişen görme kaybı, özellikle ileri yaş hastalarda sıklıkla temporal arterit ile ilişkilendirilir. Ancak parasellar bölge patolojileri benzer bir klinik tabloyla prezente olabilir. Bu olguda, başlangıçta temporal arterit düşünülen, ancak kavernöz sinüs meningiomu ve eşlik eden anevrizma saptanan bir hasta sunulmaktadır.

Olgu:
83 yaşında kadın hasta, 10 gündür süren sağ temporal bölgede şimşekvari ağrı, görme azalması ve göz kapağında pitoz yakınmalarıyla başvurdu. İlk başvurduğu merkezde temporal arterit ön tanısıyla pulse kortikosteroid planlanmış, beyin MRI incelemesi ise normal raporlanmıştı. Kliniğimizde yapılan muayenede sağ gözde pitoz, total oftalmopleji ve V1–V2 hipoestezisi saptandı. Akut faz reaktanları normaldi. Tekrarlanan beyin MRI ve MR anjiyografide sağ kavernöz sinüs düzeyinde kontrastlanan meningiom ile komşuluğunda internal karotis arter anevrizması izlendi. Bulgular III., IV., V1–V2 ve VI. kraniyal sinir tutulumunu açıklamaktaydı.

Sonuç:
Kavernöz sinüs lezyonları, temporal arterit benzeri baş ağrısı ve ani görme kaybı ile prezente olabilir. Özellikle akut faz reaktanları normal olan ve oftalmopleji bulgusu eşlik eden olgularda parasellar bölge görüntülemesi mutlaka değerlendirilmelidir. Erken tanı, kalıcı görme kaybını ve kraniyal sinir defisitlerini önleyebilir.

Anahtar Kelimeler: Temporal arterit,menengiom,nevralji, oftalmopleji

MR Bulguları 1

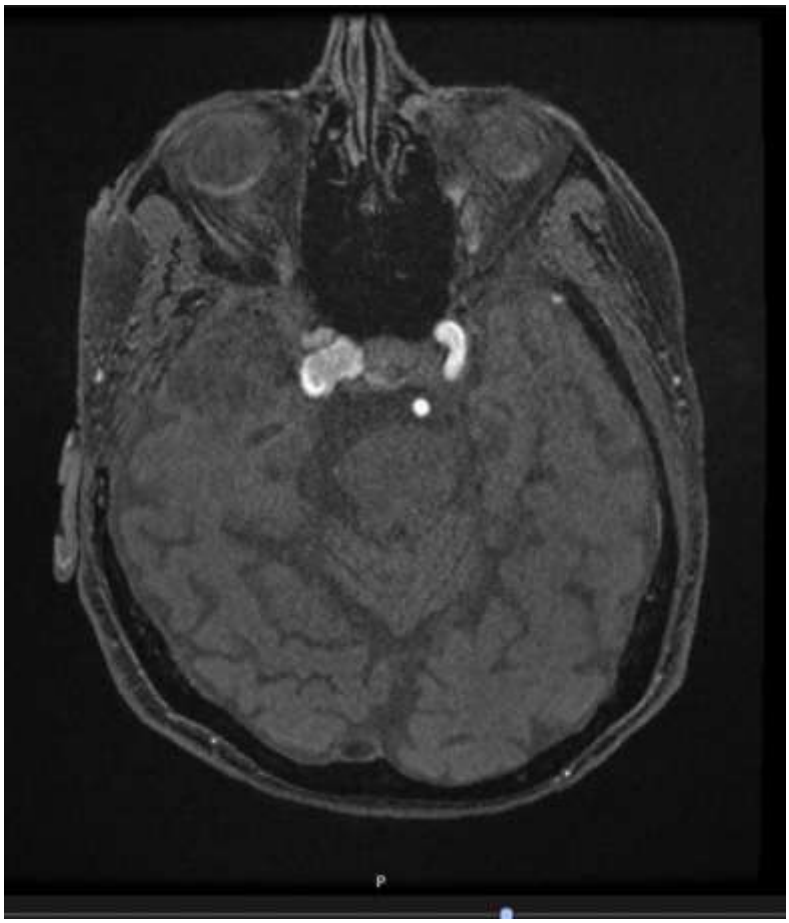

MR Bulguları 2



EP – 1420 PFO SAPTANAN HEMİPLEJİK MİGREN VAKASI

MERT İLHAN[1], BURÇ ESRA ŞAHİN[2], SELCEN DURAN[2], AYDAN KÖYSÜREN[2], AYSU YETİŞ[2]

[1]KIRŞEHİR AHİ EVRAN EĞİTİM VE ARAŞTIRMA HASTANESİ NÖROLOJİ KLİNİĞİ
[2]KIRŞEHİR AHİ EVRAN ÜNİVESİTESİ TIP FAKÜLTESİ NÖROLOJİ AD

Giriş:
Hemiplejik migren(HM), auralı migrenin atak sırasında geri dönüşümlü motor güçsüzlük ve görsel, duyusal ve/veya konuşma semptomları içeren,aurasıyla nadir görülen alt tipidir. Ailesel veya sporadik görülebilir [1].

Olgu:
48 yaş görsel auralı migren tanılı kadın hasta acile sağ tarafta güçsüzlük ve uyuşma şikayetiyle başvuruyor. Migren proflaksi için ssrı snrıantiepileptik tedaviler, GON blokajı yapılmış. Ailede bilinen migren öyküsü yok. Daha önce 1kez 2 gün süren sağ hemiparezi ve konuşma güçlüğünün eşlik ettiği şiddetli başağrısı atağı geçirmiş. ASA100 kullanıyor. NM; sağda 5-/5 hemiparezi ve hemihipoestezi saptandı. ACİL kranial BT ve Difüzyon MRG normal. Akut inme ön tanısıyla hastaya trombolitik tedavi önerildi, kabul etmedi. Serebrovasküler hastalıklar (SVH), HM ön tanıları ile yatışı yapıldı. MRG beyin, venografi ve anjiografide bilateral periventriküler beyaz cevherde dağınık yerleşimli milimetrik hiperintens odaklar saptandı. Laboratuvar sonuçları normal. Lomber ponksiyonu kabul etmedi. Şikayetleri 5 gün devam eden hastanın çekilen kontrol DİF MR'ı normaldi. Kardiyoloji konsültasyonunda TEE'de PFO saptanması üzerine kapatma işlemi plandı. Lamotrijin proflaksisi başlandı.

Tartışma/Sonuç:
HM aura belirtisi geri dönüşlü tek taraflı motor güçsüzlüktür bazen 72 saaten uzun sürebilir. Motor semptomlar genellikle elde başlar ve kademeli olarak kola ve yüze yayılır. Ataklar sırasında beyin görüntülemesi genellikle normaldir [3].

Auralı migren inme benzeri hastalıklar arasında 3. sıradadır. Başağrısı ve güçsüzlüğü olan hastalarda dışlama tanısıdır. Ayırıcı tanıda diğer migren çeşitleri, SVH, epileptik nöbetler, tümör, enfeksiyon, inflamautar hastalıklar ve CADASİL, HaNDL düşünülmelidir. Auralı migren hastalarında PFO'nun görülme sıklığı %46,3-88, aurasız migren hastalarında ise %16,2-34,9 oranında olduğu saptanmıştır. 4 Bu sporadik HM olgusu, baş ağrısı ve parezi ile acile başvuran hastalarda ayırıcı tanılar dıslandıktan HM düşünülmesi gerektiğini vurgular.

Anahtar Kelimeler: Migren, Hemiplejik Migren, Başağrısı

EP – 1422 SPONTAN İNTRAKRANİAL HİPOTANSİYON: OLGU SUNUMU

ENES POLAT[1], NURAY AYDIN[1], GÜLŞEN KUDRET DEMİRKOL[1], FATMA ŞİMŞEK[1], NURAY BİLGE[1], AHMET YALÇIN[2]

[1]ATATÜRK ÜNİVERSİTESİ NÖROLOJİ ANABİLİM DALI, ERZURUM
[2]ATATÜRK ÜNİVERSİTESİ RADYOLOJİ ANABİLİM DALI, ERZURUM

Giriş:
Kafa içi basınç, beyin omurilik sıvısının üretimi, akışı ve emilimi tarafından kontrol edilir. Bu süreçlerde bir değişiklik olması durumunda çoğunlukla baş ağrısı olmak üzere çeşitli nörolojik semptomlar ortaya çıkar. Spontan intrakranial hipotansiyon (SIH), postüral baş ağrısı ve düşük BOS basıncı ile kendini gösteren, yaşamı olumsuz etkileyen klinik bir tablodur. Altta yatan neden genellikle BOS sızıntısıdır. BOS sızıntısına neden olacak girişimsel yada travma öyküsü olmayan spontan İntrakranial hipotansiyon tanısı koyduğumuz olguyu tanıda radyolojik görüntülemenin önemini vurgulamak için sunuyoruz.

Olgu:
Herhangi bir hastalık öyküsü olmayan 29 yaşındaki kadın hasta 4 aydır olan başın arkasından başlayıp öne yayılan, ayağa kalkınca artan, bazen bulantı ve kusmanın da eşlik ettiği baş ağrısıyla tarafımıza başvurdu. Özgeçmişinde 4 yıl önce sezeryan ile doğum öyküsü vardı. Nörolojik muayenesinde; derin tendon refleksi canlılığı dışında müspet bulgu yoktu. Çekilen beyin ve spinal manyetik rezonans görüntülemede (MRG) dural kontrastlanma izlendi (Şelik 1). Hastaya çekilen spinal yağ baskılı MRG'de tüm spinal segmentlerde epidural mesafelerde BOS ile uyumlu intensite artışları izlendi (Şekil 2). İki haftalık mayi, kafein, analjezik tedavisi ve yatak istirahati ile konservatif tedavisi yapıldı. Kaçak yeri tesbiti için sisternografi planlanan hasta işlemi kabul etmediği için epidural kan yaması ile takibi planladı.

Sonuç:
Spontan intrakraniyal hipotansiyonun tedavi seçimi semptomların şiddetine bağlıdır. Baş ağrıları akut ve komplikasyonsuzsa ve şiddeti hafiften orta dereceye kadar değişiyorsa, konservatif tedavi önerilir. Semptomlar konservatif tedaviden 1 ila 2 hafta sonra bile devam ederse veya baş ağrısı zayıflatıcı özelliklerle ilişkiliyse epidural kan yaması ve hatta spinal BOS sızıntısı nedeniyle cerrahi onarım gibi invaziv girişimler gerekebilir.

Anahtar Kelimeler: Baş ağrısı, spontan intrakranial hipotansyon, manyetik rezonans görüntüleme

Resim 1

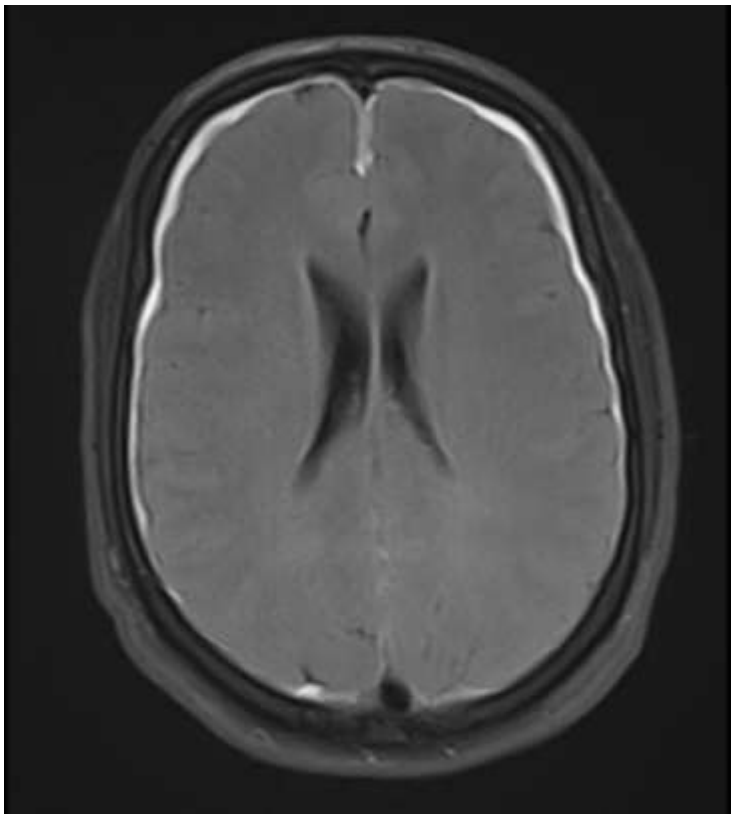

MRG'de dural kontrastlanma izlenmektedir.

Resim 2

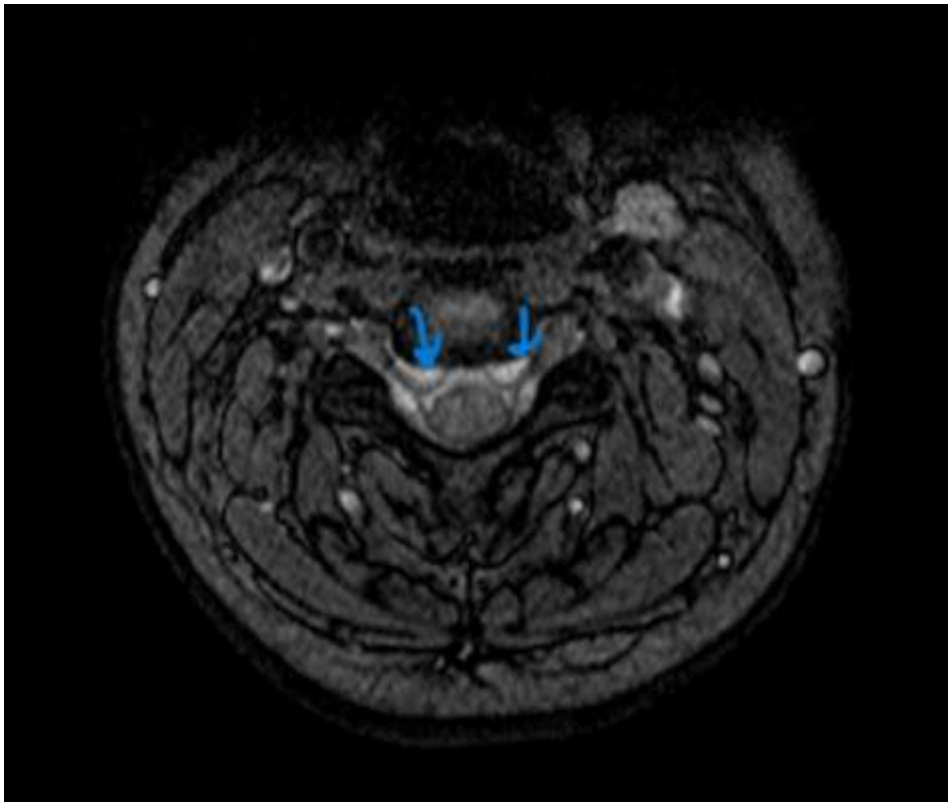

Spinal yağ baskılı MRG'de tüm spinal segmentler boyunca epidural mesafede intensite artışı (Epidural mesafeye BOS kaçağı) izlendi.

EP – 1425 ODC-1 GENİ MUTASYONU BACHMANN-BUPP SENDROMU: OLGU SUNUMU

NİHAN KAHVECİ ERDEMİR, ASUDE ÇOLAKOĞLU, ASLI AKSOY GÜNDOĞDU

TEKİRDAĞ NAMIK KEMAL ÜNİVERSİTESİ, NÖROLOJİ ANABİLİM DALI, TEKİRDAĞ

Giriş:
Bachmann-Bupp sendromu (BABS), gelişimsel gecikme, hipotoni ve çeşitli konjenital olmayan alopesi formları ile karakterize, ornitin dekarboksilaz-1 (ODC1) geninin 3′-uç mutasyonlarından kaynaklanan otozomal dominant geçişli nörogelişimsel bir bozukluktur. BABS, çok nadir görülen bir poliaminopatidir ve literatürde rapor edilmiş olan en ileri yaş vakalar genç erişkindir. Burada, ODC-1 geninde heterozigot mutasyon saptanan 58 yaş erkek olguyu sunmayı amaçladık.

Olgu:
58 yaşında erkek hastanın 3 yıldır ellerinde titreme, hareketlerde yavaşlama, kabızlık ve koku almada azalma şikayetleri mevcuttu. Özgeçmişinde diabetes mellitus tip-2 haricinde kronik hastalık öyküsü yoktu. Nörolojik muayenesinde bradimimi, simetrik bradikinezi, üst ekstremitelerde bilateral istirahat tremoru ve dişli çark rijiditesi saptandı. Yürüyüş vbe adımlamada patoloji saptanmadı. Biyokimyasal ve hematolojik laboratuvar tetkikleri normal sınırlardaydı. Kranial Manyetik Rezonans (MRG) T2 ağırlıklı görüntülerinde bilateral serebral hemisferlerde periventriküler beyaz cevher hiperintensiteleri izlendi. Parkinson hastalığı tanısı ile levodopa/bensarizit 100/25mg 5x1 başlandı. Hastanın genetik testinde ODC-1 geninde tespit edilen heterozigot duplikasyonun WES analizinde ağabeyi ve kız kardeşinde aynı gende homozigot mutasyonu saptanmıştır. Ancak hasta bildirilmiş olguların fenotipik ve klinik özelliklerini taşımamaktadır.

Tartışma:
BABS, ilk kez 2018 yılında ODC1 geninin C-terminalinde patojenik varyantların tespit edilmesiyle tanımlanmıştır. Günümüze dek toplamda 11 vaka bildirilmiş olup tümü pediatrik dönemde olan hastaların gelişimsel gecikme, hipotoni, dismorfik özellikler ve doğuştan olmayan alopesi karakteristik bulgularıdır. Bizim olgumuzda tespit edilen mutasyona rağmen BABS açısından uyumlu karakteristik özellikleri taşımamaktadır. Bu durum, genetik testlerin diğer tetkik yöntemleriyle beraber tanı ve takipte bir araç olduğunu, böylelikle hastaların klinik veriler dahilinde değerlendirilmesi gerektiğini vurgulamaktadır.

Anahtar Kelimeler: Bradikinezi, dismorfizm, hipotoni, ornitin dekarboksilaz-1, otozomal dominant, tremor

EP – 1428 KOREİFORM HAREKET BOZUKLUĞU İLE BAŞVURAN PESTİSİT İNTOKSİKASYONU OLGUSU

NİHAN KAHVECİ ERDEMİR, ASUDE ÇOLAKOĞLU, ASLI AKSOY GÜNDOĞDU

TEKİRDAĞ NAMIK KEMAL ÜNİVERSİTESİ, NÖROLOJİ ANABİLİM DALI, TEKİRDAĞ

Giriş:
Pestisitler tüm dünyada tarım ve botanik zararlılarına karşı yaygın olarak kullanılan organofosfatlar, organoklorinler, piretroidler vb. kimyasallardır. Dermal, solunum, gastrointestinal gibi farklı yollardan organizmaya girerek etki gösterirler. Bu kimyasalların toksisitesinde hiperhidrozis, hipersalivasyon, bronkokonstrüksiyon, miyozis, diyare ile karakterize tablo gözlenir. Santral sinir sistemi etkilemesiyle de kaslarda fasikülasyon, nöropsikiyatrik semptomlar, ekstrapiramidal etkiler, nöbet ve koma ortaya çıkabilir. Bu sunumda pestisit maruziyeti sonrası subakut kore gelişen olgudan bahsedilecektir.

Olgu:
46 yaşında erkek hasta, son 40 gündür sol el ve ayakta istemsiz hareket şikayetleri ile kliniğimize başvurdu. Öyküsünde çiftçi olduğu ve şikayetlerinin pestisit (deltamethrin, cyhalothrin ve imazamox) maruziyetinden 2 gün sonra başladığı öğrenildi. Nörolojik muayenesinde sol üst ve alt ekstremitede koreiform hareketler mevcuttu. Tarafımıza başvurusundan iki hafta önce dış merkezde yapılan elektroensefalografisi normal sınırlar içerisinde izlenmiş, CAG tekrarı genetik analizi normal sonuçlanmış ve klonazepam 2 mg/gün tedavisi başlanmış. Özgeçmişinde diyabetes mellitus tip-2 ve hipertansiyon olan hastanın soygeçmişinde özellik saptanmadı. Hastaya çekilen kranial manyetik rezonans görüntülemede bilateral bazal ganglionlarda T2A-FLAIR sekanslarda simetrik hiperintensite izlendi. Laboratuvar tetkikleri normal sınırlar içerisindeydi. Hastanın görüntüleme bulguları doğrultusunda mevcut klinik tablosu pestisit intoksikasyonuna bağlı hareket bozukluğu olarak değerlendirildi.

Tartışma:
Pestisitlere tekli maruziyet sonucu akut kolinerjik sendrom, intermediate sendrom ve organofosfat kaynaklı gecikmiş polinöropati; tekrarlı maruziyette nörotoksisiteye sekonder nöropsikiyatrik bozukluklar, ekstrapiramidal etkiler, nöbet görülebilir. Toksisitenin tedavisinde atropin ve pralidoksim gibi spesifik antidotlar kullanılır.

Tanıya yönelik tedavi ile morbidite ve mortaliteyi önemli ölçüde azaltabileceğinden bu bileşiklerin neden olduğu nörotoksisitenin tanınması önemlidir. Bu sebeple kore bulgusuyla prezente intoksikasyon olgumuzu paylaşmaya değer bulduk.

Anahtar Kelimeler: İntoksikasyon, kore, pestisit

EP – 1431 MULTİPL SKLEROZU DÜŞÜNDÜREN ATİPİK DEMİYELİNİZAN HASTALIK

AYTEKİN OSMANBEYOĞLU[1], AYSU YETİŞ[2], AYDAN KÖYSÜREN[2], BURÇ ESRA ŞAHİN[2], SELCEN DURAN[2]

[1]KIRŞEHİR AHİ EVRAN EĞİTİM VE ARAŞTIRMA HASTANESİ NÖROLOJİ KLİNİĞİ
[2]KIRŞEHİR AHİ EVRAN ÜNİVERSİTESİ TIP FAKÜLTESİ NÖROLOJİ AD

Giriş:
Demiyelinizan hastalıklar, MSS veya PSS miyelin kılıfının hasarı veya kaybı ile karakterize, genellikle inflamatuar, immünolojik veya enfeksiyöz mekanizmalar sonucu gelişen heterojen nörolojik bozukluklar grubudur.. MS tanısı için, MSS deki beyaz madde lezyonlarının kanıtı olmalı ve ayırıcı tanı dışlanmalıdır.

Olgu:
44 yaşında kadın hasta, 2005'de yurt dışında sol kol ve bacakta uyuşma şikayeti olması üzerine yapılan değerlendirmede MS tanısı almış. Beş gün pulse tedavisi uygulanmış ve Betaferon başlanmış. 2008, 2012,2015 ve 2018 yıllarında atak tedavisi almış.2018'den beri ataksız ve ilaçsız takip edilen hasta Ağustos 2025'de kontrol amacıyla kliniğimize başvurdu. NM'de gözlerde horizontal nistagmus, solda üst ekstremitede belirgin kinetik tremor, sol üst ve alt ekstremitede hipoestezi ve vibrasyonda azalma dışında patoloji saptanmadı. Beyin MR'da bilateral periventriküler ve derin beyaz cevherde T2 ve FLAIR sekanslarda multifokal hiperintens lezyonlar izlendi. Servikal MR'da C3–C6'da, Torakal MR'da T12–L1 'de diskopati saptandı. VEP incelemesinde P100 latansları bilateral (sol > sağ) uzun saptandı. BOS glukozu 56 mg/dL, proteini 65,1 mg/dL olarak bulundu; Anti-MOG, Anti-NMO ve OKB negatif, IgG indeksi 0,64 saptandı. Ayırıcı tanı amaçlı vaskülit tetkikleri gönderildi patoloji saptanmadı.

Tartışma ve Sonuç:
Demiyelinizan hastalıklar, nanotıp ve biyobelirteçler gibi önemli ilerlemelere rağmen halen kompleks nörolojik bozukluklar olarak kabul edilmektedir..Demiyelinizan hastalık dışında birçok durum, yetişkinlerde multifokal merkezi sinir sistemi nükseden/remisyon gösteren bir seyir oluşturabilir ve polisemptomatik ve multifazik bir tablo olduğunda tanıda sorunlar ortaya çıkabilir. Hiçbir klinik özellik, bir veya diğer hastalığa özgü değildir.

Anahtar Kelimeler: Demiyelinizan Hastalık, Multiple Skleroz, OKB

EP – 1440 HIZLI PROGRESİF BİNOKÜLER GÖRME KAYBI OLGUSU

EMİNE ÇELİKKAŞ, GÖKÇE ONAT, TUBA CERRAHOĞLU ŞİRİN, GENÇER GENÇ, SERPİL BULUT

SBÜ ŞİŞLİ HAMİDİYE ETFAL EĞİTİM VE ARAŞTIRMA HASTANESİ, NÖROLOJİ KLİNİĞİ, İSTANBUL

Binoküler görme kaybı olgularında lezyon lokalizasyonu optik disk/optik sinir, kiazmal veya retrokiazmal olabilir. Etiyolojide idiopatik intrakranial hipertansiyon, Leber'in Herediter Optik Nöropatisi (LHON), toksik- nutrisyonel- metabolik optik nöropati, kompresif, enfeksiyöz, demyelinizan lezyonlar, Serebrovasküler Hastalık ve PRES akılda tutulmalıdır.

Olgumuz 51 yaşında erkek. Aniden karanlık görme, renkleri seçememe ve yazıları okuyamama şikayetı başlamış. Nörolojik muayene: doğal. Özgeçmişte Diabetes Mellitus, paroksismal atriyal fibrilasyon ve şubat 2024'de covid öyküsü mevcuttu. Acil nörogörüntüleme tetkikleri normaldi. BOS incelemede Pandy pozitif, protein:111.97mg/dl, Lökosit: 20/mm3 %60 PNL %40 MNL. Glukoz: 154 mmoll /L..IgG Indexi: 0.63. Oligoklonal bant, NMO-IgG Antikoru, ACE BOS, Otoimmun ve paraneoplastik panel, Anti-MOG, Borrelia, Vaskülitik markerlar, menenjit paneli negatif saptandı. Trombofili paneli: Normal. Fundus Floresein Anjiografide bilateral optik diskte telenjıektazı, LHON genetik analiz normal saptandı.Temporal arter USG:Normal. VEP: bilateral P100 elde edilemedi. Demyelinizan hastalık ön tanısı ile pulse steroid tedavisi başlandı. Takipte artan disk ödemi, bilateral ışık reflexinde azalma ve bilateral görmeleri ışık hissi seviyesine gerileme saptandığı için plazmaferez uygulandı. Tedavi sonrası MR'da yeni gelişen sağ oksipital lezyon izlendi. Kontrol BOS açılış basıncı: 39 mmHg kapanış basıncı: 14.5 mmHg protein: 57 Pandy: Pozitif. Lökosit: 2/mm3. Diazomid başlandı. PET: Patolojik tutulum yok.. MR Spektroskopıde Cho/Cr: 2 Cho /NAA: 1.3 Laktat piki saptandı. Stereotaksik beyin biyopsisi yapıldı. Biyopsi sonrası serebral hematom gelişti ve dekompresyon uygulandı. Biyopsi patolojisinde astrositom-entegre tanı glioblastom saptanması nedeniyle opere edildi. Eksizyon materyali patolojisinde lenfositik infiltrasyon, yoğun histiyositik reaksiyon ile arteriyovenoz malformasyon saptandı.

Tartışma:
Amacımız binoküler görme kaybının akut başlayıp hızla progresyon gösterebileceğini ve tedavide hızlı davranmanın önemini vurgulamaktır. Stereotaksik biyopsi cerrahi işlem olmakla birlikte bazı olgularda tanıya katkı sağlayabilir.

Anahtar Kelimeler: Arteriovenöz malformasyon, binoküler görme kaybı, histiyositik reaksiyon, patoloji, progresyon, stereotaksik biyopsi

A- 1. Gün ***B- 21. Gün Kontrol***

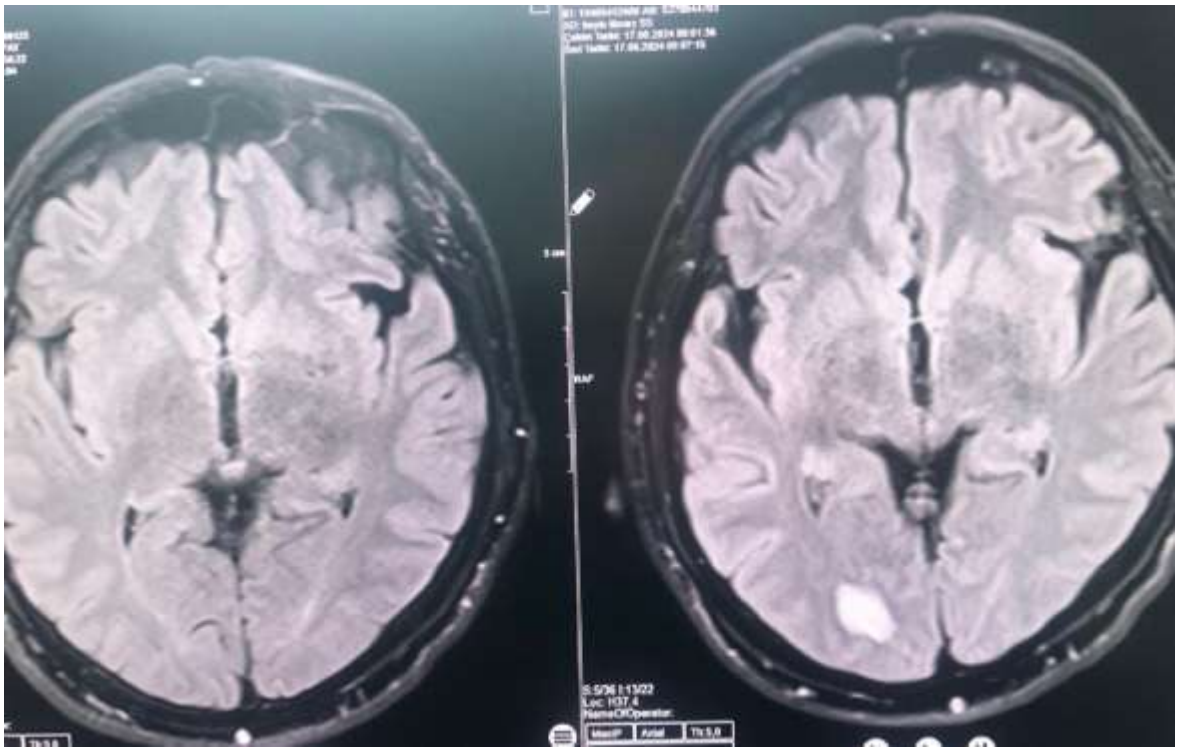

A- İlk Başvuruda Beyin MR Lezyon Yok B- Tedavi Sonrası 3. Haftada Yeni Gelişen Sağ Oksipital Lezyon İzlenmekte

EP – 1442 LİSTERİA ENSEFALİTİ; SAĞLIKLI ERİŞKİNLERDE İKİ FARKLI SEYİR

ERKAN ACAR[1], TUĞÇE ÖZDEMİR GÜLTEKİN[2]

[1]ACIBADEM ÜNİVERSİTESİ, NÖROLOJİ ANABİLİM DALI, İSTANBUL
[2]ACIBADEM MASLAK HASTANESİ, İSTANBUL

Amaç:
Bu bildiride Listerianın iki sağlıklı erişkin bireydeki farklı seyirlerini sunmak istedik.

Vakalar:
Vaka 1: 36 yaşında kadın hasta, baş ağrısı ve yüzünün sol tarafında uyuşma şikayetleri ile başvurdu. Beyin MR'da solda ponstan medulla oblangataya kadar uzanan kontrastlanan lezyon görüldü. LP yapıldı. 30 lökosit, protein: 34 mg/dl bulundu. Menenjit panel PCR'ı (Listeria monocytogenes dahil) negatif geldi. BOS kültüründe üreme olmadı. OKB ve NMO antikoru negatif geldi. 1 gr/gün metilprednisolon başlandı. 7. günde çift görme, baş ağrısı, bilinç bulanıklığı ve sol taraf güçsüzlüğü gelişti. Beyin+ Servikal MR'da sol serebellar korteksten C5'e kadar nekrotizan lezyonlar saptandı. NMO düşünülerek YBÜ'ye alındı. Plazmaferez uygulandı. Tek uygulama sonrası hastada sağ hemiparezi gelişti. Kontrol görüntülemede progresyon görüldü. Kan kültüründe Listeria üremesi üzerine Listeria ensefaliti düşünüldü. Enfeksiyon Hastalıkları konsültasyonu yapılarak antibyoterapisi 6 haftaya tamamlandı.

Vaka 2: 57 yaş erkek hasta, akut başlayan şiddetli baş ağrısı ile başvurdu. Blinci açık, kısıtlı koopere, ense sertliği pozitif saptandı. Kontrastlı Beyin MR çekildi, lomber ponksiyon yapıldı. Posterior fossada ve supratentorial bölgede leptomeningeal kontrastlanma artışı görüldü. BOS'ta 1674 lökosit ve prot: 130 saptandı. Listeria PCR pozitif saptandı. Enfeksiyon Hastalıkları ile konsülte edilerek tedavisi düzenlendi. Takibinde hıçkırık şikayeti gelişen ve diplopi tarifleyen hastaya MR çekildi. Multiple kranial sinir tutulumu saptandı. Antibiyoterapi 3 haftaya tamamlandıktan sonra çekilen kontrol görüntülemelerde lezyonların tamamen regrese olduğu görüldü. Baş ağrısı, hıçkırık, çift görme, bilinç bulanıklığı şikayetleri tamamen düzelen hasta taburcu edildi.

Sonuç:
Bu iki vaka, Listeria ensefalitinin doğru ve zamanında tedavi ile şekersiz iyileşebilirken, tedaviye rağmen ne kadar progresif seyredebileceğini göstermiştir.

Anahtar Kelimeler: Listeria ensefaliti, rombensefalit, ensefalomyelit

EP – 1443 KAROTİKOKAVERNÖZ FİSTÜL VAKA SERİSİ

ZAKİR ERAT[1], ZEHRA UYSAL KOCABAŞ[2], EMRE ÖZKARA[2], ÖZLEM AYKAÇ[2], ATİLLA ÖZCAN ÖZDEMİR[2]

[1]ESKİŞEHİR OSMANGAZİ ÜNİVERSİTESİ, NÖROLOJİ ANA BİLİM DALI, ESKİŞEHİR
[2]ESKİŞEHİR OSMANGAZİ ÜNİVERSİTESİ, NÖROŞİRURJİ ANA BİLİM DALI, ESKİŞEHİR

Amaç:
Karotis-kavernöz fistül (KKF), internal karotis arter (IKA) ve/veya eksternal karotis arter (EKA) veya dallarından biri ile kavernöz sinüs (KS) arasındaki anormal arteriyovenöz şantlardır. KKF eğer travmatik bir durum sonucun da oluştuysa akut olarak ortaya çıkacaktır, ama indirekt düşük akımlı olamları halinde sinsi olarak da ortaya çıkabilir ve tanı ve tedavileri gecikebilir. Klasik triadı oküler üfürüm, kemozis, propitozisidir. Tanıda altın standart Dijital substraksiyon anjiografidir (DSA). Karotis-kavernöz fistüler hakkındaki yazımızda, takip ve tedavisi karmaşık olabilen bu patolojiler hakkında derleme yapmak ve olgu serisi ile literatüre katkı sağlamak amaçlanmaktadır.

Gereç ve Yöntemler:
Bu çalışmada, 20019-2025 yılları arasında hastanemizde KKF nedeniyle takip edilen ve dijital subtraksiyon anjiyografisi (DSA) yapılan hastaların verileri retrospektif olarak değerlendirildi

Bulgular:
Olgu serimizde, yaş ortalaması 45 olup, hastaların %57'sı kadın, %43'ü erkekti. Etiyolojik olarak olguların %57'si spontan, %43'si travmatik kökenliydi. En yaygın semptomlar kemozis, pitozis ve orbital ağrı olarak saptandı. Spontan KKF'li hastaların büyük kısmında hipertansiyon ve diyabetes mellitus gibi kronik ek hastalıklar mevcuttu. Hastaların çoğunluğu endovasküler yöntemlerle tedavi edildi, bazı olgularda nüks gözlendi ve tekrar tedavi uygulandı. Tedavi sırasında balon, sıvı embolizan ajan ve koil embolizan materyalleri kullanıldı.

Sonuç:
KKF'lerin tedavisinde endovasküler yöntemler yüksek başarı oranları ile ilk tercih olarak kullanılmaktadır. Çalışmamızda elde edilen veriler literatürle uyumlu olup, KKF'lerin yönetiminde endovasküler tedavinin etkinliğini desteklemektedir.

Anahtar Kelimeler: Endovasküler tedavi, Eksternal Karotid Arter, İnternal Karotid Arter, Kavernöz sinüs, Karotikokavernöz fistül

Olgular

Olgu No	Yaş / Cinsiyet	Belirti/ Bulgu	Ek hastalık	Etyoloji	KKF YERİ	Tedavi yöntemi	NÜKS/ KOMPLİKASYON
1	51/E	Ekzoltalmus, kemozis, sol gözde dışa bakış kısıtlılığı	YOK	SPONTAN	Sol İCA Meningohipofizer trackt- oftalmik ven	AKIM YÖNLENDİRİCİ STENT	Hafif akımlı fistül nüks etti, müdahale edilmesi.
2	57/K	Gözde dışa bakış kısıtlılığı	HT	SPONTAN	SOL İCA (BARROW TİP-1)	COİL	İŞLEM SONRASI SEREBELLER KANAMA, DEKOMPRESYON VE EVD, EXİTUS
3	74/K	Sağ gözde kemozis, ekzoftalmus, dışa bakış kısıtlılığı	HT, DM	SPONTAN	Sağ ECA KKF	COİL	YOK
4	29/E	Sol gözde şişlik, kızarıklık, sol göz içe deviye	Epilepsi, HT	Araba kazası travmatik	Sol İCA (BARROW TİP-1)	STENT+COİL	YOK
5	55/K	ÇİFT GÖRME	YOK	SPONTAN	Sağ İCA inferolateral tract, Sol İCA inferolaterl tract, Sol ECA meningeal- dural dalları	COİL	YOK
6	33/E	Sağ gözde ekzoftalmus,kemozis	YOK	ARABA KAZASI	Sağ İCA (BARROW TİP-1)	COİL ile parent arter okluzyonu	Nüks nedenli 3 kez işleme alındı
7	30/E	Sol gözde pitoz, görme kaybı, hiperemi	Hodgkin lenfoma	TRAFİK KAZASI	Sol İCA (BARROW TİP-1	COİL ile embolizasyon	Coil kayması ve nüks nedenli 2 kez işleme alındı

EP – 1444 SEREBROTENDİNÖZ KSANTOMATOZİS TANI VE TEDAVİSİNİN OLGULAR EŞLİĞİNDE TARTIŞILMASI

HASİBE POLAT[1], MUSTAFA CEYLAN[1], SEZAİ ARSLAN[1]

[1]ATATÜRK ÜNİVERSİTESİ, ARAŞTIRMA HASTANESİ, NÖROLOJİ ANABİLİM DALI, ERZURUM
[2]ERZURUM ŞEHİR HASTANESİ, ÇOCUK METABOLİZMA HASTALIKLARI, ERZURUM

Giriş:
Serebrotendinöz Ksantomatozis (CTX) CYP27A1 genindeki mutasyondan kaynaklanan, yüksek kolestanol seviyelerinin izlendiği, otozomal resesif geçişli, progresif seyirli lipid depo hastalığıdır. Kolestanol özellikle beyinde, tendonlarda, korneada ve arterlerin intima tabakasında birikir. Tedavide kenodeoksikolik asit kullanılmaktadır.

Olgular:
35 yaşında kadın 8 yıl önce başlayan yürüme ve konuşma bozukluğunun artması üzerine başvurdu. 8 yaşında katarakt operasyonu olduğu öğrenildi. Nörolojik muayenesinde dizartrik konuşma, bilateral alt ekstremitelerinde spastisite, klonus, DTR canlılığı tespit edildi. Bilateral aşil tendonunda şişlik görüldü (Resim-1). Nörogörüntülemede bilateral dentat nükleuslarda hiperintens lezyonlar izlendi (Resim-2). 9 yaşında katarak ameliyatı olan görüntülemesi normal olan ve aşil ksantomu olmayan 32 yaşındaki kız kardeşi tarandı.

48 yaşında erkek 10 yıl önce başlayan yürüme ve denge bozukluğunun artması üzerine başvurdu. 15 yaşında katarakt operasyonu olduğu öğrenildi. Nörolojik muayenede bilateral alt ekstremitelerinde spastisite, klonus, DTR canlılığı, ataksik yürüyüş ve sol aşil tendonu bölgesinde sert şişlik görüldü. İlk hasta ile benzer MRG bulguları izlendi. 13 yaşında katarakt operasyonu olan, görüntülemesi normal olan ve aşil tendon ksantomu olmayan 53 yaşındaki erkek kardeşi tarandı. Hastaların öyküleri, muayene bulguları ve görüntülemeleri sonucunda CTX düşünüldü. Serum kolestanol düzeyi ve genetik çalışma yapıldı. Olgularda kolestanol yükseklikleri ve CYP27A1 geni homozigot tespit edildi. CTX tanısı konuldu ve asemptomatik olgularla birlikte 4 olguya kenodeoksikolik asit tedavisi başlanıldı. Yaklaşık 2 yıllık takiplerinde yürüme ve denge bozukluğu gelişmedi veya progresyon görülmedi.

Sonuç:
Öncelikle progresif yürüme bozukluğu başvurularında CTX akla gelmeli, fakat nörolojik semptomu olmayan olgularda juvenil katarak gözden kaçırılmamalı, erken dönemde başlanılan tedavinin progresyonu yavaşlattığı da düşünüldüğünde branşlar arası ortak çalışmanın bu olgularda oldukça önemli olduğunu düşünüyoruz.

Anahtar Kelimeler: Yürüme bozukluğu, ksantom, katarakt

Ksantom görüntüsü



Resim 1 açıklaması: *Hasta 1 e ait her iki aşil tendonunda sert şişlik, aşil ksantomu görüntüsü görülüyor.*

MRG görüntüsü

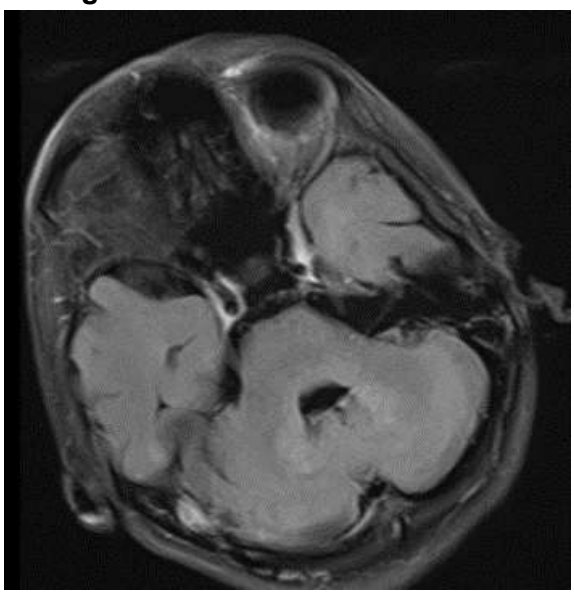

Resim 2 açıklaması: *Hasta 1'e ait kranial manyetik rezonans görüntülemede bilateral serebellumda dentat nükleusta olan hiperintens lezyonlar görülüyor.*

EP – 1446 KRONİK BAŞ AĞRISINDA BEKLENMEDİK BİR ACİL DURUM

SEÇİL DİRKEÇ, MERT ÇALTİNOĞLU, BURAK CEYHUN MANKIR, SİBEL ÜSTÜN ÖZEK

SAĞLIK BİLİMLERİ ÜNİVERSİTESİ PROF. DR. CEMİL TAŞCIOĞLU ŞEHİR HASTANESİ, NÖROLOJİ ANA BİLİM DALI, İSTANBUL

Baş ağrısı nöroloji polikliniğine başvurudaki en sık şikayetlerden olup anamnezde kırmızı bayrak bulguları acil durumları saptamada çok önemlidir ancak kronik baş ağrısında kırmızı bayrak bulgularına ait anamnez kolayca elde edilemeyebilir.

10 yıldır bilinen migren tanılı, düzenli ilaç kullanımı olmayan 44 yaş kadın hasta acil servise başvuru günü başlayan yakınlarını tanıyamama, anlamsız konuşmalar, bulantı-kusma, ateş şikayetleri ile getirilmesi sonrası nörolojiye konsülte edildi. Hasta yakınından alınan anamnezde hastanın ek olarak 10 gün önce başlayan, her zamanki migren ataklarına benzer vasıfta ancak giderek şiddetlenen baş ağrısı olduğu, ilk olarak atak sıklığında artış şikayetiyle nöroloji polikliniğine başvurduğu, rutin değerlendirme sonrası kraniyal mrg ve medikal tedavi planlandığı, takip eden günlerde tekrarlayan acil servis başvuruları olduğu, semptomatik tedaviyle taburcu edildiği öğrenildi. Glasgow skoru 8 olarak değerlendirildi, ense sertliği, meningeal irritasyon bulguları mevcut olup pupiller anizokorikti. Kan tetkiklerinde crp 350, beyaz küre sayısı 29.000, nötrofil sayısı 25.000 saptandı. Lomber ponksiyonda beyin omurilik sıvısı (BOS) glukoz düzeyi 11 mg/dL, mikro total protein düzeyi 2743 mg/dL, klorür düzeyi 101 mmol/L saptandı, hücre sayımında 262 lökosit/mm3 (%85 PNL, %15 lenfosit) mevcuttu. BOS PCR Multipleks, BOS Kültürü, BOS Mikobakteri Kültürü ARB negatif saptandı. Klinik ve laboratuvar bulguları ile merkezi sinir sistemi enfeksiyonu tanısı konulmakla birlikte etken patojen izole edilemedi. Beyin bilgisayarlı tomografideki akut hidrosefali bulgularıyla acil ekstraventriküler drenaj operasyonuna alındı. Yoğun bakım ünitesinde deksametazon, ampirik meropenem, vankomisin, anti-tüberküloz tedaviyle takip ve tedavisi devam etmekte.

Kronik baş ağrısı olan hastalarda kırmızı bayrak bulgularını tanımak çok önemlidir. Son zamanlarda hastane başvuru sıklığında artış olan kronik baş ağrısı hastalarında tanı-tedavi dikkatle gözden geçirilmelidir.

Anahtar Kelimeler: Baş ağrısı, kırmızı bayrak bulguları, anamnez

EP – 1447 AYNI SEANSTA İNTRAKRANİYAL TANDEM KAROTİS STENOZUNA ENDOVASKÜLER MÜDAHALE: NADİR BİR OLGU SUNUMU

BEGÜM ASENA DOĞRUER, GÖKHAN ÖZDEMİR, OMAR EL QUTOB,
AYŞENUR ERSOY ŞENGÜL, LEYLA ÖZTÜRK SÖKMEZ, MUHAMMET MUSTAFA GÜLTEKİN

SELÇUK TIP FAKÜLTESİ, NÖROLOJİ ANA BİLİM DALI, KONYA

Giriş:
İnternal karotis arter (İKA) oklüzyonları, serebral iskeminin ve iskemik inmenin önde gelen nedenlerindendir. İKA, beynin anterior dolaşımını sağlayan kritik bir damardır ve bu damardaki darlık veya oklüzyon serebral perfüzyonu ciddi ölçüde bozabilir. Son yıllarda endovasküler tedavi yöntemleri, karotis arter hastalıklarında cerrahi yaklaşımlara minimal invaziv, güvenli ve etkili bir alternatif olarak öne çıkmıştır. Ancak, intrakraniyal uzanımlı tandem karotis stenozlarında aynı seansta birden fazla segmentin endovasküler olarak tedavi edilmesi nadir olarak raporlanmıştır.

Olgu:
Yetmiş iki yaşında, hipertansiyon, diabetes mellitus ve geçirilmiş koroner arter bypass cerrahisi öyküsü bulunan erkek hasta, son bir ayda artan baş dönmesi ve senkop yakınmaları ile başvurdu. Bilgisayarlı tomografi anjiyografisinde sol İKA'nın petrozal segment öncesinde preoklüzyon, kavernöz segment düzeyinde ise akım kaybı saptandı.

Yöntem ve Müdahale:
Dijital subtraksiyon anjiyografi (DSA) ile sol İKA orijininde yaklaşık %40 darlık ve devamında tandem karakterde near-oklüzyon izlendi. Aynı seansta, her iki segment için endovasküler girişim planlandı. Proksimal darlığa balon anjiyoplasti uygulandıktan sonra, intrakraniyal segmentlerde iki farklı çapta stent yerleştirildi. İşlem sonunda damar açıklığı sağlandı ve distal akımın normal seyrine döndüğü gözlendi.

Sonuç:
İşlem sonrası tam rekanalizasyon elde edildi. Hastanın baş dönmesi ve senkop şikayetleri tamamen geriledi, nörolojik muayenesi normaldi. Erken dönemde işlemle ilişkili komplikasyon izlenmedi.

Tartışma:
Bu olgu, intrakraniyal uzanımlı tandem karotis stenozlarının tek seansta iki ayrı segmentte başarılı bir şekilde tedavi edilebileceğini göstermektedir. Aynı seansta çok segmentli müdahale, uygun anatomik koşullarda serebral perfüzyonun hızla düzelmesini sağlayarak inme riskini azaltabilir. Deneyimli merkezlerde gerçekleştirildiğinde, bu yöntem kompleks karotis lezyonlarında güvenli ve etkili bir tedavi seçeneği olarak değerlendirilebilir.

Anahtar Kelimeler: Dijital Subtraksiyon Anjiyografi (DSA), İnme,Endovasküle Girişim, İCA Stentleme

EP – 1450 SOL MCA M1 OKLÜZYONUNDA RESCUE (SEKONDER) TROMBEKTOMİ VE BALON ANJİYOPLASTİ: OLGU SUNUMU

BEGÜM ASENA DOĞRUER, LEYLA ÖZTÜRK SÖNMEZ, MUHAMMET MUSTAFA GÜLTEKİN, AYŞENUR ERSOY ŞENGÜL, OMAR EL QUTOB, GÖKHAN ÖZDEMİR

SELÇUK TIP FAKÜLTESİ, NÖROLOJİ ANABİLİM DALI, KONYA

Amaç:
Akut iskemik inmelerde büyük damar oklüzyonları, yüksek mortalite ve morbiditeye neden olmaktadır. Bu olgu, intravenöz trombolitik tedavi sonrası yetersiz yanıt alınan ve ek girişimsel tedavi gerektiren bir hastada uygulanan rescue (sekonder) trombektomi ve balon anjiyoplasti kombinasyonunun etkinliğini göstermeyi amaçlamaktadır.

Olgu:
Seksen dört yaşında, hipertansiyon ve KOAH tanıları bulunan, düzenli asetilsalisilik asit kullanan kadın hasta, sabah saatlerinde ani gelişen sağ hemipleji ve afazi nedeniyle acil servise başvurdu. Nörolojik muayenede bilinç bulanıklığı, afazi ve sağ taraf kas gücü kaybı (0/5) saptandı. Difüzyon MRG'de kısıtlanma izlendi, BT anjiyografide sol MCA M1 segmentinde total oklüzyon belirlendi. Hastaya intravenöz tPA tedavisi uygulandı. Klinik yanıtın yetersiz olması üzerine hasta entübe edilerek acil trombektomiye alındı. Sol MCA'ya 6×40 mm stent retriever yerleştirilerek trombektomi yapıldı; alt divizyon açılırken üst divizyon için balon anjiyoplasti uygulandı. Üst dalda devam eden oklüzyon üzerine ikinci bir trombektomi gerçekleştirildi ve tam reperfüzyon (mTICI 3) sağlandı.

Sonuç:
Bu vaka, ileri yaş ve komorbid hastalıklara rağmen, mekanik trombektomiye ek olarak yapılan rescue girişimlerin ve balon anjiyoplasti kombinasyonunun başarılı sonuçlar verebileceğini göstermektedir. Yetersiz reperfüzyon durumlarında ek mekanik müdahaleler, uygun hasta seçimiyle klinik prognozu belirgin şekilde iyileştirebilir.

Anahtar Kelimeler: Rescue trombektmi, inme, pıhtı, endovasküler girişim, balon anjioplasti

EP – 1451 ERİŞKİN YAŞTA İZOLE 6. KRANİAL SİNİR FELCİ İLE PREZENTE OLAN PONS GLİOMU: LİTERATÜRDE BİLDİRİLEN EN NADİR SUNUMLARDAN BİRİ

ÖZGÜL OCAK, ZEHRANUR OPAN

ÇANAKKALE ONSEKİZ MART ÜNİVERSİTESİ, NÖROLOJİ ANA BİLİM DALI, ÇANAKKALE

Giriş:
Pons gliomları genellikle çocukluk çağında görülen, erişkin yaşta ise oldukça nadir rastlanan beyin sapı tümörleridir. Klinik olarak sıklıkla progresif göz hareket kısıtlılıkları, diplopi veya multipl kraniyal sinir tutulumlarıyla prezente olurlar.

Amaç:
Erişkin yaşta izole 6. kranial sinir felci ile prezente olan nadir bir pons gliomu olgusunun klinik, radyolojik ve tanısal özelliklerinin paylaşılması amaçlanmıştır.

Olgu
Otuz yaşında erkek hasta, yaklaşık on gün önce başlayan çift görme, baş dönmesi ve zaman zaman bulanık görme şikayetleriyle başvurdu. Özgeçmişinde çocukluk çağından beri hipertansiyon öyküsü mevcuttu. Nörolojik muayenede sol gözde dışa bakış kısıtlılığı saptandı ve izole 6. kranial sinir felci olarak değerlendirildi. Göz hastalıkları konsültasyonunda bilateral evre 2–3 hipertansif retinopati tespit edildi. Servis yatışının ikinci gününde bir gün süren solunum sıkıntısı gelişti. Kontrastlı beyin MRG'de T2-ağırlıklı kesitlerde pons düzeyinde diffüz hiperintens, kontrastlı T1-ağırlıklı kesitlerde kontrast tutmayan lezyon izlendi. Bulgular pons gliomu ile uyumlu olarak değerlendirildi. Başlanmış olan pulse metilprednizolon tedavisine minimal yanıt alındı ve hasta biyopsi yapılan bir merkeze sevk edildi.

Tartışma:
Erişkin yaşta izole 6. kranial sinir felci ile prezente olan pons gliomları son derece nadirdir. Bu olgu, izole kraniyal sinir felçlerinde santral nedenlerin dışlanmasının klinik yaklaşımda ne kadar önemli olduğunu vurgulamaktadır.

Anahtar Kelimeler: Beyin Sapı Tümörü, Diplopi, Gliom, Kranial Sinir Felci, Pons, Pons Gliomu

Beyin MRG'de pons gliomu aksiyel kesit görünümü

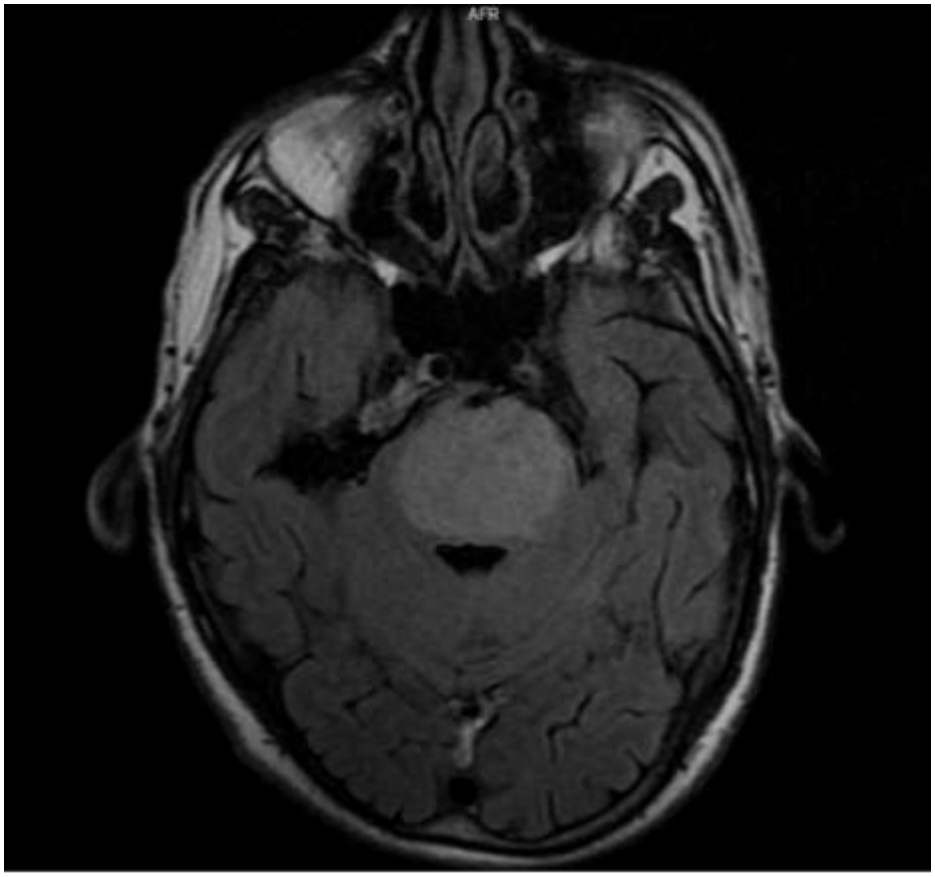

Beyin MRG'de pons gliomu görünümü

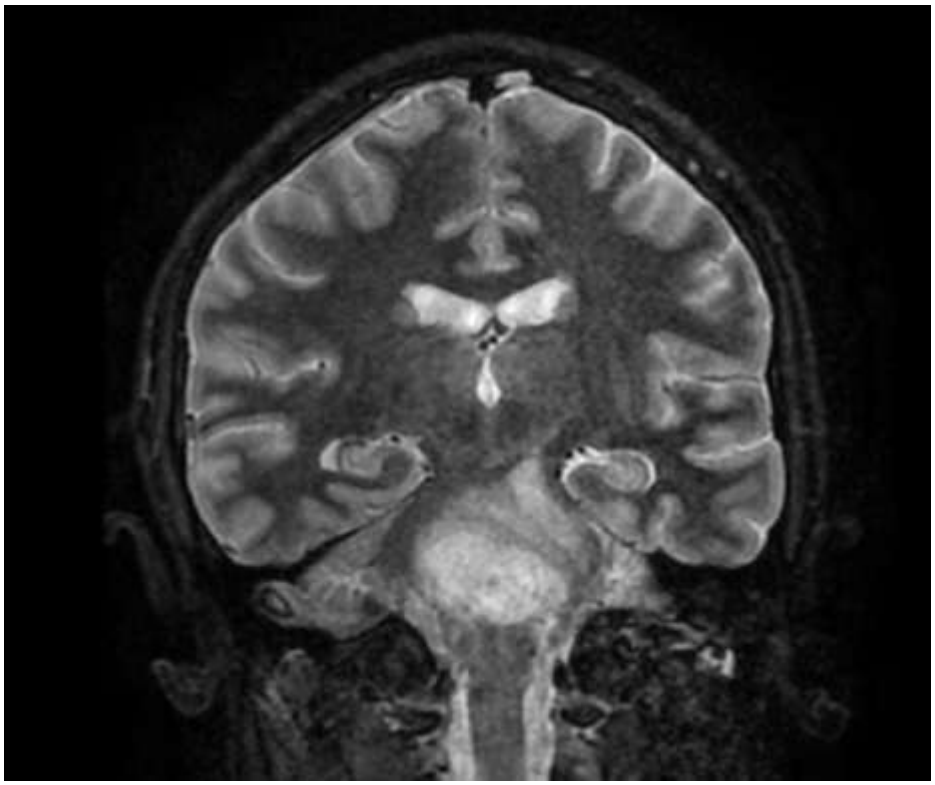

Kontrastlı aksiyal ve koronal beyin MRG kesitlerinde pons yerleşimli, diffüz genişleme ve sinyal artışı ile uyumlu gliom izlenmektedir. Lezyon çevresinde ödem izlenmemekte, kontrast tutulumu mevcuttur.

EP – 1455 AİLESEL NÖRÖMİYELİTİS OPTİKA OLGULARINDA KLİNİK ÖZELLİKLER VE MULTİPL SKLEROZ İLE İLİŞKİLİ BULGULAR: KOHORT TEMELLİ BİR ANALİZ

SERKAN ÖZAKBAŞ[1], CAN ÇALIŞKAN[2], YASEMİN ŞİMŞEK[2], ELA SİMAY ZENGİN[3]

[1]İZMİR EKONOMİ ÜNİVERSİTESİ MEDİCAL POİNT HASTANESİ, NÖROLOJİ ANABİLİMDALI, İZMİR; MS ARAŞTIRMALARI DERNEĞİ
[2]İZMİR EKONOMİ ÜNİVERSİTESİ MEDİCAL POİNT HASTANESİ, İZMİR
[3]İZMİR EKONOMİ ÜNİVERSİTESİ TIP FAKÜLTESİ MEDİCAL POİNT HASTANESİ, NÖROLOJİ ANABİLİMDALI, İZMİR

Amaç:
Nörömiyelitis optika (NMO) ve multipl skleroz (MS)'un aynı ailede görülmesi, bu iki hastalık arasında genetik ve çevresel faktörlerin ortak rol oynayabileceğini düşündürmektedir. Bu çalışma, ailesel NMO sıklığını ve klinik özelliklerini tanımlamayı, ayrıca NMO ile MS arasındaki potansiyel genetik ve klinik yakınlığı ortaya koymayı amaçlamaktadır.

Materyal-Metod:
Merkezimizde takip edilen NMO kohortundaki tüm hastalar ailesel NMO yönünden taranmış, aynı zamanda aile bireylerinde MS varlığı araştırılmıştır. Akrabalık ilişkileri; hasta görüşmeleri ve tıbbi kayıtlar üzerinden doğrulanmıştır. Her birey için demografik veriler, EDSS skorları, tedavi yaklaşımları ve ailevi bağlantı türleri kaydedilmiştir. Bulgular tanımlayıcı istatistiklerle değerlendirilmiştir.

Bulgular:
Kohortta yer alan 91 NMO hastasının 8'inde (%8,8) ailesel NMO saptanmıştır. Olguların çoğunun kadın olduğu (n=6) ve ortalama EDSS skorunun 2,3 olduğu tespit edilmiştir. Tedavide 6 hastada rituksimab, 2 hastada azatiyopürin kullanıldığı görülmüştür. Dört hastada aile bireylerinde MS öyküsünün mevcut olduğu saptanmıştır. Gözlenen akrabalık ilişkileri anne-kız, kardeş-kardeş, kuzen, yeğen-dayı ve yeğen-hala şeklindeydi.

Sonuç:
Bu çalışma, ailesel NMO olgularının beklenenden daha yüksek oranda görüldüğünü ve NMO ile MS arasında olası genetik yakınlığın bulunduğunu göstermektedir. Bulgular, NMO patogenezinde kalıtsal faktörlerin önemini vurgulamaktadır.

Anahtar Kelimeler: Ailesel, devic hastalığı, genetik, multiple skleroz, nöromiyelitis optika,

EP – 1456 KLADİRİBİN TEDAVİSİ GÖREN MULTİPL SKLEROZLU BİREYLERDE HEPATİT VE HIV REAKTİVASYONU İZLENMEDİ: GERÇEK YAŞAM KOHORTU BULGULARI

ELA SİMAY ZENGİN[1], CAN ÇALIŞKAN[2], YASEMİN ŞİMŞEK[2], SERKAN ÖZAKBAŞ[3]

[1]İZMİR EKONOMİ ÜNİVERSİTESİ TIP FAKÜLTESİ MEDİCAL POİNT HASTANESİ, NÖROLOJİ ANABİLİMDALI, İZMİR
[2]İZMİR EKONOMİ ÜNİVERSİTESİ MEDİCAL POİNT HASTANESİ, İZMİR
[3]İZMİR EKONOMİ ÜNİVERSİTESİ TIP FAKÜLTESİ MEDİCAL POİNT HASTANESİ, NÖROLOJİ ANABİLİMDALI, İZMİR; MS ARAŞTIRMALARI DERNEĞİ

Amaç:
Kladiribin, purin nükleozid analoğu yapısında olup B ve T lenfositlerini seçici biçimde baskılayan etkili bir oral hastalık modifiye edici tedavidir. Ancak immünosupresif mekanizması nedeniyle fırsatçı enfeksiyon riskine yönelik endişeler mevcuttur. Güncel veriler, herpes zoster dışında anlamlı enfeksiyon artışı göstermemektedir. Bununla birlikte, kladribin tedavisi gören multipl skleroz (MS) hastalarında hepatit virüsleri veya HIV reaktivasyonuna ilişkin gerçek yaşam verileri sınırlı ve belirsizdir. Bu çalışma, kladribin tedavisi altındaki MS'li bireylerde hepatit A, B, C ve HIV serolojilerini değerlendirerek olası enfeksiyon risklerini aydınlatmayı amaçlamaktadır.

Materyal-Metod:
Bu retrospektif gözlemsel çalışma, kladribin tedavisi alan MS'li bireylerin yıllık rutin viral seroloji taramaları temel alınarak gerçekleştirilmiştir. İncelenen serolojik belirteçler HBsAg, anti-HBs, anti-HBc total, anti-HAV, anti-HCV ve anti-HIV antikorlarını kapsamaktadır.

Bulgular:
Toplam 223 hasta (kadın oranı %74,4; ortalama yaş 39,9±11,5 yıl) analize dahil edilmiştir. Ortalama hastalık süresi 11,4±6,9 yıl, kladribin tedavi süresi 2,7±1,3 yıldır. Tüm hastalarda anti-HBc total, anti-HCV ve anti-HIV negatif bulunmuştur (%100). HBsAg pozitifliği 1 hastada (%0,4), anti-HBs pozitifliği 3 hastada (%1,3) ve anti-HAV pozitifliği 4 hastada (%1,8) saptanmıştır. Aktif hepatit veya HIV enfeksiyonu gözlenmemiştir.

Sonuç:
Gerçek yaşam verilerine dayanan bu çalışmada, kladribin tedavisi gören MS'li bireylerde aktif hepatit veya HIV enfeksiyonu ya da viral reaktivasyon saptanmamıştır. Bulgular, kladribinin enfeksiyon açısından güvenli bir profil sunduğunu göstermektedir. Bununla birlikte, ilacın selektif immunosupresif etkileri göz önünde bulundurularak düzenli serolojik izlemin sürdürülmesi önerilir.

Anahtar Kelimeler: HBV, HCV, hepatit, HIV, kladribin, multipl skleroz

EP – 1458 BAŞ AĞRISI VE İLERLEYİCİ OFTALMOPLEJİ İLE GELEN PİTUİTER APOPLEKSİ

FATMA DEĞER CİNGÖZ[1], BURÇ ESRA ŞAHİN[2], SELCEN DURAN[2], AYSU YETİŞ[2], AYDAN KÖYSÜREN[2]

[1]KIRŞEHİR AHİ EVRAN EĞİTİM VE ARAŞTIRMA HASTANESİ NÖROLOJİ KLİNİĞİ
[2]KIRŞEHİR AHİ EVRAN ÜNİVERSİTESİ TIP FAKÜLTESİ NÖROLOJİ AD

Giriş:
Pituiter apopleksi, hipofiz bezi/adenomundaki akut kanama/infarkt sonucu gelişen, nadir, yaşamı tehdit eden nöroendokrin acildir. Ani başlayan şiddetli baş ağrısıyla birlikte görme kaybı, bulantı, kusma, bilinç değişiklikleri ve hipofiz hormon yetersizlikleri klinik tabloyu oluşturur. Pituiter apopleksi çoğunlukla tanı konulmamış hipofiz adenomu zemininde gelişir. Hipofiz adenomunun bilinmediği hastalarda apopleksiye bağlı gelişen semptomlar başka hastalıklara bağlanabilir ve apopleksi tanısında gecikme oluşabilir.

Olgu:
39 yaş erkek hasta, 2 gündür olan baş ağrısı nedenli acil servise başvuruyor. Sol frontotemporalde lokalize, zonklayıcı karakterde, fotofobi ve fonofobinin eşlik ettiği baş ağrısı tarifliyor. Bilinen hastalık ve ilaç kullanım öyküsü yok. Analjezikle kısmi rahatlama gözlenen nörolojik muayenesi normal olan hasta nöroloji poliklinik kontrolü önerilerek taburcu ediliyor. Ertesi gün çift görme şikayeti eklenmesi üzerine nöroloji polikliniğine başvuruyor. Nörolojik muayenesinde binoküler horizontal diplopi, bilateral görme keskinliği 20/100, solda pitozis,pupil dilatasyonu,ışık refleks kaybı, aşağı, yukarı ve içe bakış kısıtlılığı saptandı. Beyin ve Hipofiz MR'da hipofiz bez parankiminde her iki kavernöz sinüse infiltre, optik kiazmaya bası oluşturan, 30x26 mm boyutlarında, T1,T2 hiperintens hemorajik alanın izlendiği, heterojen kontrastlanma gösteren makroadenom saptanmıştır. Ön planda pituiter apopleksi düşünülen hasta acil olarak nöroşirurji kliniğine sevk edildi.

Tartışma:
Pituiter apopleksi nörolojik ve endokrin bir acildir. Ani hipopituitarizm, özellikle akut sekonder adrenal yetmezlik, hipotansiyon ve bilinç değişikliğiyle hayatı tehdit edebilir. Erken steroid replasmanı, hemodinamik stabilizasyon, görme değerlendirmesi ve nöroşirurjiye acil konsültasyon zorunludur. Literatür, görme kaybı veya progresif kraniyal sinir felci bulunan hastalarda acil transsfenoidal dekompresyonun görsel ve okülomotor prognozu anlamlı biçimde iyileştirdiğini bildirmektedir. Sonuç: olarak, ani şiddetli baş ağrısında hipofizer apopleksi ayırıcı tanıda mutlaka düşünülmelidir. Erken tanı kalıcı nöro-oftalmolojik defisitlerin önlenmesini mümkün kılar.

Anahtar Kelimeler: Baş Ağrısı, Oftalmopleji, Pituiter Apopleksi, Hipofiz Makroadenomu

Aksiyel Kesit Kontrastlı T1-ağırlıklı MR Görüntüsü

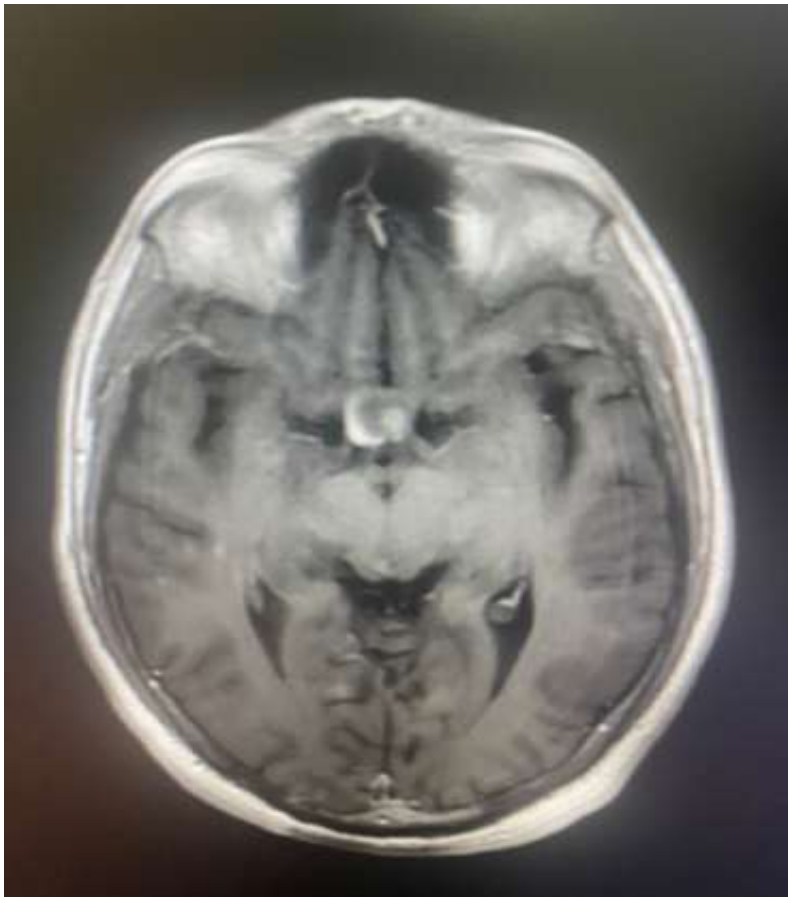

Koronal Kesit Hipofiz MR Görüntüsü



EP – 1459 SPOT SİGN BULGUSU OLAN İNTRASEREBRAL KANAMA: ERKEN DÖNEMDE HEMATOM GENİŞLEMESİ İLE SEYREDEN BİR OLGU

BÜŞRA ÖZDEMİR KORKUT[1], HESNA BEKTAŞ[2]

[1]BİLKENT ŞEHİR HASTANESİ, NÖROLOJİ KLİNİĞİ, ANKARA
[2]YILDIRIM BEYAZIT ÜNİVERSİTESİ TIP FAKÜLTESİ, BİLKENT ŞEHİR HASTANESİ, NÖROLOJİ KLİNİĞİ, ANKARA

Giriş:
İntraserebral kanama (İSK), serebrovasküler hastalıklara bağlı inmelerin yaklaşık %12-20'sini oluşturan ve yüksek mortalite oranına sahip klinik tablolardan biridir. Erken dönemde hematom genişlemesi, kötü prognozun güçlü bir belirleyicisidir. Bilgisayarlı tomografi anjiyografisinde (BTA) tanımlanan spot sign, hematom içinde kontrast ekstravazasyonu ile karakterize olup aktif kanamayı ve genişleme riskini öngören önemli bir radyolojik göstergedir.

Olgu:
93 yaşında hipertansiyon öyküsü bulunan erkek hasta, ani gelişen konuşma kaybı ve sağ hemiparezi nedeniyle acil servise başvurdu. İlk beyin BT'de sol talamusta 23×21 mm boyutlarında intraparankimal hematom, çevresinde ödem ve ventriküle açılım saptandı. BTA'da erken venöz fazda hematom içinde kontrast ekstravazasyonu (spot sign) izlendi. 4 saat sonra çekilen kontrol BT'de hematomun 7×6 cm'ye genişlediği ve subaraknoid aralığa açıldığı görüldü. Yoğun bakımda antiödem ve antihipertansif tedavi başlanan, eksternal ventriküler drenaj (EVD) uygulanan hasta 4.günde exitus oldu.

Sonuç:
Bu olgu, spot sign bulgusunun akut İSK'de erken dönemde hematom genişlemesini güçlü biçimde öngördüğünü göstermektedir. Erken dönemde yapılan BT anjiyografi, bu hastalarda hızlı tedavi kararını kolaylaştırmakta ve agresif kan basıncı kontrolü ile mortalite riskini azaltmada önemli rol oynamaktadır.

Anahtar Kelimeler: BT anjiyografi, hematom genişlemesi, intraserebral kanama, prognoz, spot sign

EP – 1462 Q ATEŞİ SONRASI GELİŞEN UZUN SEGMENT TUTULUMLU TRANSVERS MİYELİT: NADİR BİR OLGU

ÖZGÜL OCAK, ZEHRANUR OPAN

ÇANAKKALE ONSEKİZ MART ÜNİVERSİTESİ, NÖROLOJİ ANA BİLİM DALI, ÇANAKKALE

Giriş:
Coxiella burnetii tarafından oluşturulan Q ateşi genellikle asemptomatik seyreden, ancak bazı olgularda kronikleşebilen zoonotik bir enfeksiyondur. Merkezi sinir sistemi tutulumu oldukça nadirdir ve literatürde sadece birkaç transvers miyelit vakası bildirilmiştir.

Amaç:
Q ateşi sonrası uzun segment tutulumu ile seyreden nadir bir transvers miyelit olgusunun klinik, radyolojik ve tedavi özelliklerinin sunulması amaçlanmıştır.

Olgu:
Otuz altı yaşında kadın hasta, nedeni bilinmeyen ateş yakınması sonrası alt ekstremitelerde ilerleyici güçsüzlük gelişmesi üzerine başvurdu. Nörolojik muayenede alt ekstremite kas gücü 0/5, üst ekstremiteler tamdı. Derin tendon refleksleri alınamadı, Babinski negatifti. Kontrastlı torakal MRG'de torakal düzeyde uzun segment tutulum izlendi. BOS protein 1978 mg/L, hücre 200/mm³ (lökosit baskın), laktat 4.5 mmol/L olarak saptandı. Coxiella burnetii antikor pozitifliği üzerine doksisiklin (2×100 mg, 1 ay) ve siprofloksasin (2×500 mg, 3 ay) başlandı. Beş seans plazmaferez ve 10 günlük steroid tedavisi sonrası hipoestezide gerileme, kas gücünde 1/5 düzeyinde regresyon izlendi.

Tartışma:
Q ateşi sonrası transvers miyelit oldukça nadir görülen bir nörolojik komplikasyondur. Olgumuzda immün aracılı inflamatuvar mekanizma olası etiyoloji olarak değerlendirilmiştir. Literatürdeki sınırlı sayıda benzer olgularla uyumlu şekilde, erken başlanan immün tedavinin nörolojik iyileşmede belirleyici rol oynadığı görülmüştür.

Anahtar Kelimeler: Q Ateşi, Coxiella burnetii, Transvers miyelit, Uzun segment miyelit, Postenfeksiyöz miyelit, Nöroimmunoloji

Aksiyal torakal MRG'de merkezi medulla spinalis lezyonu

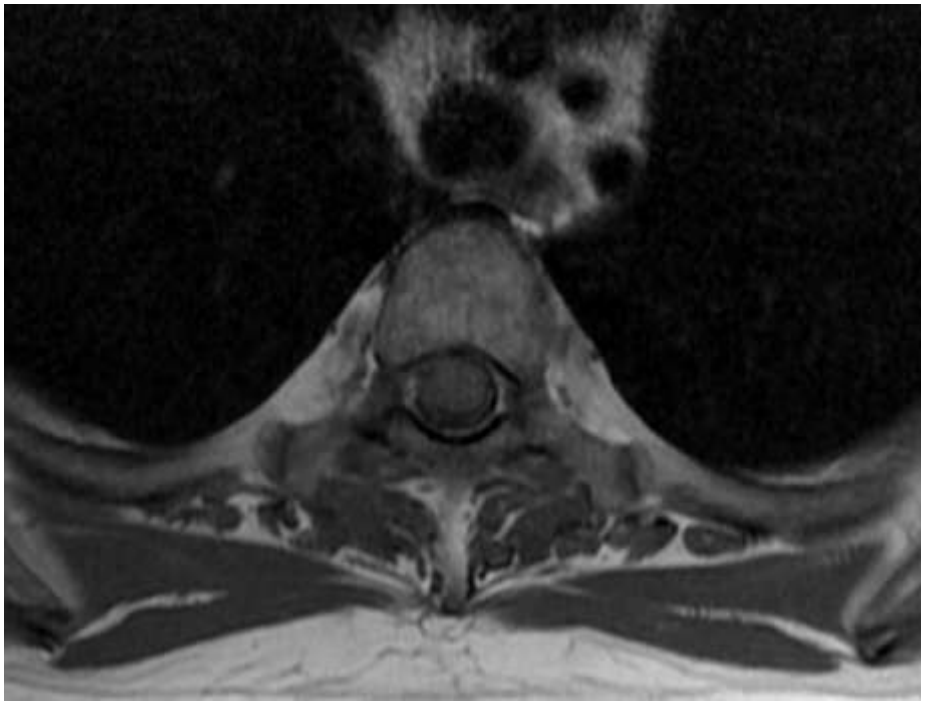

T1 ağırlıklı kontrastlı aksiyal torakal MRG'de santral yerleşimli tutulum izlenmektedir.

Sagittal torakal MRG



T2 ağırlıklı sagittal torakal MRG'de medulla spinaliste uzun segment tutulumu izlenmekte.

EP – 1463 MULTİPL SKLEROZDA SEMPTOM BAŞLANGIÇ YAŞI İLE BİLİŞSEL BOZULMA ŞİDDETİ ARASINDAKİ İLİŞKİNİN KARŞILAŞTIRMALI İNCELENMESİ

GÖZDE DENİZ ÜNAL[1], İREM KARA[2], SAİD ALİZADA[3], SERKAN ÖZAKBAŞ[4]

[1]DOKUZ EYLÜL ÜNİVERSİTESİ, SAĞLIK BİLİMLERİ ENSTİTÜSÜ, İZMİR, TÜRKİYE
[2]İZMİR EKONOMİ ÜNİVERSİTESİ, MEDİCAL POİNT HASTANESİ, İZMİR, TÜRKİYE
[3]DOKUZ EYLÜL ÜNİVERSİTESİ TIP FAKÜLTESİ, NÖROLOJİ ANA BİLİM DALI, İZMİR, TÜRKİYE
[4]İZMİR EKONOMİ ÜNİVERSİTESİ, MEDİCAL POİNT HASTANESİ NÖROLOJİ ANA BİLİM DALI, İZMİR, TÜRKİYE
[5]MULTİPLE SCLEROSİS RESEARCH ASSOCİATİON, IZMİR, TÜRKİYE

Giriş:
Bilişsel tutulum (BT) ve eşlik eden nörodavranışsal semptomlar, multipl skleroz (MS) tanılı bireylerde oldukça yaygın ve hastalık yükünü artıran bulgulardır. Ancak BT'nin altında yatan mekanizmalar ve bu bozulmanın hastalık seyrine etkileri henüz tam olarak açıklığa kavuşmamıştır.

Amaç:
Bu çalışma, MS'li bireylerde semptomların ilk ortaya çıktığı yaş (başlangıç yaşı; BY) ile bilişsel tutulumun varlığı ve şiddeti arasındaki olası ilişkiyi incelemeyi amaçlamaktadır.

Yöntem:
Çalışmaya iki MS grubu dahil edilmiştir: semptomları 18–29 yaş arasında başlayanlar ve 30–50 yaş arasında başlayanlar. Bilişsel tutulum üzerindeki olası karıştırıcı etkileri azaltmak amacıyla gruplar yaş ve eğitim düzeyi açısından eşleştirilmiştir. Ayrıca sağlıklı kontrol (SK) grubu BICAMS bataryası ile değerlendirilmiştir. Bilişsel bozulma, SK grubunun ortalamasının 1.5 standart sapma altı olarak tanımlanmıştır. Bu eşiğin altındaki bireyler bilişsel tutulumlu olarak sınıflandırılmıştır. Tutulum şiddeti, etkilenen bilişsel alan sayısına göre belirlenmiştir: tek alanda bozulma "orta–ağır", iki alanda "ağır", üç alanda "çok ağır BT" olarak sınıflandırılmıştır.

Bulgular:
Erken başlangıçlı grupta (n=986) 93 kişi orta–ağır, 34 kişi ağır ve 26 kişi çok ağır BT göstermiştir. Geç başlangıçlı grupta (n=986) bu oranlar sırasıyla 154, 77 ve 27'dir.

Sonuç:
Bulgular, semptom başlangıç yaşının bilişsel bozulma düzeyiyle ilişkili olduğunu göstermektedir. Erken başlangıçlı bireylerde daha hafif BT gözlenirken, geç başlangıçlı olgularda ağır BT oranı artmıştır. Bu durum, erken tanı ve müdahalenin bilişsel işlevlerin korunmasında kritik rol oynayabileceğini göstermektedir.

Anahtar Kelimeler: Multipl skleroz, Başlangıç yaşı, Başlangıç yaşı, BICAMS, Nöropsikolojik değerlendirme

EP – 1466 GENİŞLETİLMİŞ DOKUZ DELİKLİ PEG TESTİ: MULTİPL SKLEROZDA İNCE MOTOR FONKSİYONUN DEĞERLENDİRİLMESİNDE DAHA HASSAS VE GÜVENİLİR BİR YÖNTEM

GÖZDE DENİZ ÜNAL[1], CAN ÇALIŞKAN[2], İREM KARA[2], ESRA AYDIN[1], ULVİ SAMADZADE[3], SERKAN ÖZAKBAŞ[3]

[1]DOKUZ EYLÜL ÜNİVERSİTESİ, SAĞLIK BİLİMLERİ ENSTİTÜSÜ, İZMİR TÜRKİYE
[2]İZMİR EKONOMİ ÜNİVERSİTESİ, MEDİCAL POİNT HASTANESİ, İZMİR, TÜRKİYE
[3]İZMİR EKONOMİ ÜNİVERSİTESİ, MEDİCAL POİNT HASTANESİ NÖROLOJİ ANABİLİM DALI, İZMİR, TÜRKİYE
[4]MULTİPLE SCLEROSİS RESEARCH ASSOCİATİON, IZMİR, TÜRKİYE

Giriş:
Dokuz Delikli Peg Testi (9HPT), ince motor işlevin değerlendirilmesinde, özellikle multipl skleroz (MS) gibi nörolojik hastalıklarda yaygın olarak kullanılan bir ölçüm aracıdır. Ancak testin duyarlılığı ve ölçüm tekrarlanabilirliği sınırlıdır. Bu eksiklikleri gidermek amacıyla geliştirilen Genişletilmiş 9HPT (9HPT-G), değerlendirme doğruluğunu ve klinik geçerliliği artırmayı hedeflemektedir. Bu çalışma, 9HPT-G'nin standart 9HPT'ye göre güvenilirlik, duyarlılık ve klinik yansıtıcılık açısından üstünlüğünü araştırmıştır.

Amaç:
9HPT-G'nin standart 9HPT'ye kıyasla güvenilirlik, duyarlılık ve klinik geçerlilik farklarını belirlemek ve testin hastalık progresyonu ile fonksiyonel yetersizliği yansıtma gücünü değerlendirmektir.

Yöntem:
Toplam 500 MS'li birey ve 66 sağlıklı kontrol hem standart hem genişletilmiş 9HPT'yi tamamlamıştır. Standart test her el için iki, genişletilmiş sürüm üç denemeden oluşmuştur. Ortalama süre nihai skor olarak alınmıştır. Analizlerde t-testi, Levene testi, Cohen's d ve klinik ölçütlerle (EDSS, MAM-36) Pearson korelasyonu kullanılmıştır (SPSS 26.0, $p<0.05$).

Bulgular:
9HPT-G, standart 9HPT'ye kıyasla daha yüksek güvenilirlik, duyarlılık ve klinik geçerlilik göstermiştir. Ölçüm varyansı (22.94'e karşı 25.68) ve standart sapma (4.79'a karşı 5.07) daha düşük, etki büyüklüğü ise daha yüksektir ($d=0.52$). 9HPT-G skorları hastalık süresi ($r=0.394$) ve fonksiyonel yeti (MAM-36, $r=0.374$) ile daha güçlü ilişki göstermiştir.

Sonuç:
9HPT-G, standart 9HPT'ye göre daha güvenilir ve klinik belirteçlerle daha uyumlu bir ölçüm aracıdır. İnce motor bozukluklarını daha duyarlı biçimde saptaması, nörolojik değerlendirmelerde yeni referans yöntem olarak kullanılabileceğini göstermektedir.

Anahtar Kelimeler: Multipl skleroz, İnce motor fonksiyon, Dokuz Delikli Peg Testi (9HPT), Fonksiyonel yetersizlik

EP – 1467 FINGOLIMOD ALTINDA LENFOPENİ, ENFEKSİYON RİSKİNİ ARTIRMIYOR: 1197 MULTİPL SKLEROZLU BİREYİN GERÇEK YAŞAM VERİSİ

ELA SİMAY ZENGİN[1], ASİYE TUBA ÖZDOĞAR[2], YASEMİN ŞİMŞEK[3], CAN ÇALIŞKAN[3], SERKAN ÖZAKBAŞ[4]

[1]İZMİR EKONOMİ ÜNİVERSİTESİ TIP FAKÜLTESİ MEDİCAL POİNT HASTANESİ, NÖROLOJİ ANABİLİMDALI, İZMİR
[2]VAN YÜZÜNCÜ YIL ÜNİVERSİTESİ, SAĞLIK BİLİMLERİ FAKÜLTESİ, FİZYOTERAPİ VE REHABİLİTASYON ANABİLİMDALI, VAN
[3]İZMİR EKONOMİ ÜNİVERSİTESİ MEDİCAL POİNT HASTANESİ, İZMİR
[4]İZMİR EKONOMİ ÜNİVERSİTESİ MEDİCAL POİNT HASTANESİ, MS ARAŞTIRMALARI DERNEĞİ, NÖROLOJİ ANABİLİMDALI İZMİR

Amaç:
Fingolimod, relapsing-remitting multipl skleroz (MS) tedavisinde yaygın olarak kullanılan ve S1P reseptör modülasyonu yoluyla lenfositlerin periferik dolaşımdan santral sinir sistemine geçişini engelleyen ilk oral hastalık modifiye edici ajandır. İlacın farmakolojik etkisi gereği gelişen lenfopeni, enfeksiyon riski açısından klinik endişelere yol açmıştır. Çalışmamızda, fingolimod tedavisi sırasında gelişen farklı derecelerdeki lenfopeninin enfeksiyon sıklığı üzerindeki etkisinin değerlendirilmesi ve özellikle grade 4 lenfopeni varlığında enfeksiyon riskinin belirlenmesi amaçlanmıştır.

Materyal-Metod:
Fingolimod tedavisi alan 1197 MS'li bireyin retrospektif olarak değerlendirilen klinik verileri incelendi. En düşük mutlak lenfosit sayısına göre hastalar CTCAE sınıflamasına uygun biçimde normal, grade 1, 2, 3 ve 4 olarak sınıflandırıldı. COVID-19, herpes zoster ve diğer enfeksiyonların görülme sıklıkları lenfopeni derecelerine göre karşılaştırıldı.

Bulgular:
Katılımcıların yaş ortalaması 43,8±10,9 yıl, hastalık süresi 14,9±7,8 yıl, tedavi süresi 4,1±3,0 yıl idi. Lenfopeni (grade 1- 4) oranı %73,9 olarak saptandı; en sık grade 3 (%32,6), en nadir grade 4 (%2,1) idi. Enfeksiyon oranı %16 olup, COVID-19 %13,0, herpes zoster %1,9 oranında görüldü. Herpes zoster sıklığı yalnızca grade 3 düzeyinde anlamlı olarak yüksek bulundu (p=0,004). Lenfopeni dereceleri ile COVID-19 veya diğer enfeksiyonlar arasında anlamlı fark saptanmadı (p>0,05).

Sonuç:
Gerçek yaşam verilerine dayanan bu geniş örneklemli analiz, fingolimod tedavisi sırasında gelişen lenfopeninin, grade 4 lenfopeni gelişmiş olsa dahi artmış enfeksiyon riski ile ilişkili olmadığını göstermiştir. Bu bulgu, tedaviye bağlı lenfopeninin tek başına ilacın kesilmesi için yeterli bir gerekçe olmadığını düşündürmektedir. Fingolimodun kesilmesi, hastalık aktivitesinde yeniden alevlenme ve engellilik progresyonunda artış riskini beraberinde getirebilir. Bu nedenle tedavi sürekliliği, klinik ve laboratuvar izlemiyle birlikte, bireysel risk-yarar dengesi gözetilerek sürdürülmelidir.

Anahtar Kelimeler: Enfeksiyon, fingolimod, lenfopeni, multiple skleroz

EP – 1468 DİMETİL FUMARAT VE TERİFLUNOMİDİN ÜÇ YILLIK KLİNİK SONUÇLARININ KARŞILAŞTIRILMASI: GENİŞ BİR RRMS KOHORTUNDA GERÇEK YAŞAM VERİLERİ

ULVİ SAMADZADE[1], CAN ÇALIŞKAN[1], İREM KARA[1], SERKAN ÖZAKBAŞ[2]

[1]İZMİR EKONOMİ ÜNİVERSİTESİ, MEDİCAL POİNT HASTANESİ
[2]İZMİR EKONOMİ ÜNİVERSİTESİ, MEDİCAL POİNT HASTANESİ; MS ARAŞTIRMALARI DERNEĞİ, İZMİR

Giriş-Amaç:
Dimetil fumarat (DMF) ve teriflunomid, relapslarla seyreden multipl sklerozun (RRMS) tedavisinde sık kullanılan oral hastalık modifiye edici tedavilerdir. Bu çalışmanın amacı rutin klinik izlem altında üç yıllık dönemde DMF ve teriflunomid tedavilerinin klinik sonuçları ve tolere edilebilirliğini karşılaştırmaktır.

Yöntem:
Bu retrospektif uzunlamasına çalışmaya, dimetil fumarat veya teriflunomid tedavisi altında en az üç yıl izlenmiş RRMS hastaları dâhil edildi. Değerlendirmeler demografik ve klinik özellikleri, tedavi başlangıcındaki ve üçüncü yıldaki Genişletilmiş Özürlülük durum ölçeği (EDSS) skorları, yıllık atak oranı (ARR), başlangıçtaki hastalık lokalizasyonu ve NEDA-3 kriterilerini kapsadı.

Bulgular:
Toplam 465 hasta çalışmaya dahil edildi; bunların %65,8'i kadındı. Katılımcıların %40,2'si DMF, %59,8'i teriflunomid tedavisi almıştı. Ortalama yaş 45,7 ± 12,7 yıl, hastalık süresi 14,7 ± 9,0 yıl ve başlangıç yaşı 31,0 ± 10,6 yıl idi. Tedavi başlangıcındaki EDSS skorları arasında anlamlı fark yoktu (p=0,845). Ancak üçüncü yıl EDSS skorları teriflunomid grubunda (ortalama = 1,88 ± 2,00), DMF grubuna göre (ortalama = 1,36 ± 1,54) anlamlı derecede yüksekti (p=0,003). Yıllık atak oranı da teriflunomid grubunda anlamlı olarak daha fazlaydı (p=0,007). Hastalık başlangıcında supratentoriyal tutulum, dimetil fumarat kullanan hastalarda daha sık görüldü (p=0,026). 3 yıllık izlemde DMF gurubunda %71,7 teriflunamid grubunda ise %56,1 hasta NEDA-3 kriterilerini sağladı ve fark istatiksel olarak anlamlıydı (p<0.001).

Sonuç:
Bu geniş, tek merkezli uzunlamasına çalışmada, DMF tedavisi teriflunomide kıyasla üç yıllık dönemde daha düşük atak oranı ve daha az engellilik progresyonu ile ilişkili bulunmuştur. Gerçek yaşam verilerine dayanan bu sonuçlar, RRMS yönetiminde kişiselleştirilmiş tedavi seçimlerinin önemini vurgulamakta ve uzun dönem gözlemsel verilerin klinik karar süreçlerine katkısını desteklemektedir.

Anahtar Kelimeler: Multiple Skleroz, Dimetil fumarat, Teriflunamid

EP – 1469 GENÇ KADIN HASTADA VERTEBRAL ARTER DİSEKSİYONUNA BAĞLI SEREBELLAR İNFARKT

BÜŞRA ÖZDEMİR KORKUT, HASAN BAYINDIR

BİLKENT ŞEHİR HASTANESİ, NÖROLOJİ KLİNİĞİ, ANKARA

Giriş:
Vertebral arter diseksiyonu, genç erişkinlerde iskemik inmenin önemli ve nadir nedenlerinden biridir. Diseksiyonun neden olduğu nörolojik patolojiler endotelyal hasar nedeniyle meydana gelir. Vertebral arter diseksiyonunun etyolojisi çok çeşitlidir; kan damarlarının anatomik anormallikleri, travma, enfeksiyon veya bağ dokusu hastalıkları gibi çeşitli etkenlerle ortaya çıkabilir. Vertebral arter diseksiyonları görece daha nadir görülmekle birlikte doğru tanı ve tedavinin gecikmesi fatal sonuçlanabilir. Bu bildiride kulak ağrısı sonrası gelişen baş dönmesi ve denge bozukluğu ile başvuran vertebral arter diseksiyonu tanısı alan genç bir kadın hasta olgusu sunulmaktadır.

Olgu:
Yirmi yaşında kadın hasta, kulak ağrısı sonrası gelişen baş dönmesi, bulantı ve dengesizlik şikayetleriyle başvurdu. Yapılan difüzyon MR'da sol serebellar hemisferde akut iskemik alanlar saptandı. Dış merkezde çekilen BT anjiyografide sol vertebral arter V3 segmentinde oklüzyon ve V4 segmentinde retrograd dolum izlendi. Hastanemizde yapılan Dijital Subtraksiyon Anjiyografi'de (DSA) sol vertebral arter diseksiyonu ile uyumlu bulgular görüldü. Hastaya varfarin tedavisi başlandı ve INR değerleri terapötik aralıkta seyretti. Altı aylık takip sonunda varfarin sonlandırılarak asetilsalisilik asit başlandı.Yapılan kontrol beyin BT anjiografisinde sol vertebral arter açık olarak izlendi. Kontrol muayenelerinde nörolojik defisit saptanmadı.

Sonuç:
Vertebral arter diseksiyonu, genç bireylerde serebellar infarkt etiyolojisinde mutlaka akılda tutulmalıdır. Klinik şüphe ve uygun görüntüleme yöntemleri ile erken tanı konulması, uygun antitrombotik tedaviyle tam iyileşme olasılığını artırır. Bu olgu vertebral arter diseksiyonuna erken müdahalenin önemini göstermektedir.

Anahtar Kelimeler: Antikoagülan tedavi, genç inme, serebellar infarkt, vertebral arter diseksiyonu.

EP – 1470 MULTİPL SKLEROZDA BAŞLANGIÇ YAŞI, BİLİŞSEL KORUNMA DÜZEYİNİ BELİRLİYOR

GÖZDE DENİZ ÜNAL[1], CAN ÇALIŞKAN[2], İREM KARA[2], ULVİ SAMADZADE[3], SERKAN ÖZAKBAŞ[3]

[1]DOKUZ EYLÜL ÜNİVERSİTESİ, SAĞLIK BİLİMLERİ ENSTİTÜSÜ, İZMİR TÜRKİYE
[2]İZMİR EKONOMİ ÜNİVERSİTESİ, MEDİCAL POİNT HASTANESİ, İZMİR TÜRKİYE
[3]İZMİR EKONOMİ ÜNİVERSİTESİ, MEDİCAL POİNT HASTANESİ NÖROLOJİ ANABİLİM DALI, İZMİR TÜRKİYE
[4]MULTİPLE SCLEROSİS RESEARCH ASSOCİATİON, IZMİR, TÜRKİYE

Giriş:
Multipl skleroz (MS), bilişsel ve fiziksel işlevlerde bozulmaya yol açan kronik bir nörolojik hastalıktır. Önceki araştırmalar bu alanlardaki değişimleri incelemiş olsa da, semptom başlangıç yaşının uzun dönem bilişsel performans ve özürlülük üzerindeki etkisi yeterince açıklığa kavuşmamıştır. Bu çalışma, MS semptomlarının 18–30 yaş veya 31–50 yaş aralığında başlamasının bilişsel, fiziksel ve klinik sonuçlar üzerindeki etkilerini değerlendirmeyi amaçlamaktadır.

Amaç:
Semptom başlangıç yaşına göre MS'li bireylerin bilişsel, fiziksel ve özürlülük profillerini karşılaştırmak ve erken ile geç başlangıçlı gruplar arasındaki farklılıkları belirlemektir.

Yöntem:
Katılımcılar semptom başlangıç yaşına göre iki gruba ayrılmıştır: 18–30 yaş (erken) ve 31–50 yaş (geç). Fiziksel performans (Timed 25-Foot Walk [T25FW], Nine-Hole Peg Test [9HPT]), bilişsel testler (California Verbal Learning Test-II [CVLT-II], Symbol Digit Modalities Test [SDMT], Brief Visuospatial Memory Test-Revised [BVMT-R]) ve özürlülük düzeyi (Expanded Disability Status Scale [EDSS]) değerlendirilmiştir. Gruplar bağımsız örneklem t-testiyle karşılaştırılmış, etki büyüklükleri Cohen's d ile hesaplanmıştır.

Bulgular:
Kesitsel olarak yürütülen çalışmaya 2.621 MS hastası dahil edilmiştir. Fiziksel performans testlerinde anlamlı fark saptanmamıştır (T25FW: $p=0.479$; 9HPT: $p=0.204$). Ancak erken başlangıçlı grup bilişsel testlerde anlamlı derecede daha yüksek performans göstermiştir: CVLT-II ($p<0.001$, $d=0.332$), SDMT ($p<0.001$, $d=0.563$) ve BVMT-R ($p<0.001$, $d=0.512$). En güçlü etki büyüklüğü SDMT'de görülmüştür. Geç başlangıç grubunda EDSS değerleri anlamlı olarak daha yüksektir ($p<0.001$, $d=-0.226$).

Sonuç:
Erken başlangıçlı MS, daha iyi bilişsel performansla ilişkilidir; geç başlangıç ise artmış özürlülük düzeyleriyle bağlantılıdır. Bulgular, erken tanı ve bilişsel izlemin klinik yönetimde önemini vurgulamaktadır.

Anahtar Kelimeler: Multipl skleroz, Semptom başlangıç yaşı, Fiziksel performans, Bilişsel performans

EP – 1471 ANİ GELİŞEN DİPLOPİ İLE BAŞVURAN HASTADA WEBINO SENDROMU: KLİNİK TANININ GÜCÜ

DUYGU ÇİFÇİ, BEGÜM KOÇAK GEÇER, SEMRA ÖZTÜRK MUNGAN

ANKARA BİLKENT ŞEHİR HASTANESİ, NÖROLOJİ ANA BİLİM DALI, ANKARA

Wall-eyed bilateral internuclear ophthalmoplegia (WEBINO) sendromu, bilateral medial longitudinal fasikulus (MLF) lezyonuna bağlı gelişen, bilateral addüksiyon kısıtlılığı, abdüksiyon nistagmusu ve konverjans bozukluğu ile karakterize son derece nadir bir nöro-oftalmolojik tablodur. En sık nedenleri beyin sapı iskemisi ve demiyelinizan hastalıklardır, ancak enfeksiyon, tümör veya travma gibi farklı etiyolojiler de bildirilmiştir. Bu sunumda, ani gelişen diplopiyle başvuran, radyolojik olarak yapısal lezyon saptanmayan ancak tipik klinik bulgularla WEBINO sendromu tanısı alan bir olguyu paylaşmayı amaçladık. Otuz dört yaşında erkek hasta, ani gelişen çift görme (diplopi) yakınmasıyla başvurdu. Nörolojik muayenede bilateral addüksiyon kısıtlılığı, abdüksiyon sırasında nistagmus, konverjans bozukluğu, binoküler diplopi ve bilateral klonus saptandı. Pupiller reaksiyonlar doğaldı. Kontrastlı kranial ve spinal MR, beyin BT, vep ve iğne EMG incelemeleri normaldi. Klinik özellikler ve normal görüntüleme bulguları birlikte değerlendirildiğinde olgu, WEBINO sendromu olarak tanımlandı ve yakın nöro-oftalmolojik izleme alındı.

WEBINO sendromu son derece nadir görülen, ancak dikkatli göz hareketi muayenesiyle tanısı konulabilen bir klinik tablodur. Genellikle pons düzeyindeki bilateral medial longitudinal fasikulus (MLF) lezyonlarına bağlı olarak gelişir. Özellikle yapısal lezyon saptanmayan hastalarda diplopi ve bakış kısıtlılığı varlığında MLF lezyonları düşünülmelidir. Ayırıcı tanıda klasik internükleer oftalmopleji, WEBINO, one-and-a-half sendromu ve skew deviation akılda tutulmalıdır. Bu olgu, normal görüntüleme bulgularına rağmen nöro-oftalmolojik muayenenin tanı koydurucu önemini vurgulamaktadır

Anahtar Kelimeler: Beyin sapı lezyonu, Diplopi, İnternükleer oftalmopleji, Nöro-oftalmolojik bulgular, WEBINO sendromu

BOS bulguları

Tetkik Adı	Sonuç	Durum	Birim	Referans Aralığı / Karar Sınırı
Glukoz, BOS	68		mg/dL	40 - 70
Klor (Cl), BOS	126,00		mEq/L	118 - 132
T.Protein, BOS	**448,00**	**[Y]**	**mg/L**	**150 - 400**
Sodyum (Na), BOS	**161,00**	**[Y]**	**mEq/L**	**132 - 146**
LDH, BOS	17,00		U/L	
Potasyum (K), BOS	2,59		---	<= %70 Serum Düzeyi
Albümin, BOS	202,00		mg/L	100 - 300
Üre, BOS	20,12		mg/dL	
Kreatinin, BOS	0,09		mg/dL	
Albümin, BOS	0,20		g/L	0,1 - 0,3

BOS bulguları 2

Tetkik Adı	Sonuç	Durum	Birim	Referans Aralığı / Karar Sınırı	Önceki Sonuçlar
Nöromiyelitis Optika Ig G (Nmo Ig G)-Serum	NEGATIF		TITRE	NEGATIF < 1:10	

EP – 1472 COVID-19'UN MULTİPL SKLEROZDA MOTOR VE BİLİŞSEL FONKSİYONLAR ÜZERİNDEKİ ETKİSİ: KONTROLLÜ BİR KARŞILAŞTIRMALI ÇALIŞMA

ULVİ SAMADZADE[1], GÖZDE DENİZ ÜNAL[1], CAN ÇALIŞKAN[1], SERKAN ÖZAKBAŞ[2]

[1]İZMİR EKONOMİ ÜNİVERSİTESİ, MEDİCAL POİNT HASTANESİ
[2]İZMİR EKONOMİ ÜNİVERSİTESİ, MEDİCAL POİNT HASTANESİ; MS ARAŞTIRMALARI DERNEĞİ, İZMİR

Giriş-Amaç:
COVID-19 pandemisi, multipl skleroz (MS) gibi kronik nörolojik hastalığı olan bireyler için önemli sağlık sorunları doğurmuştur. Bu çalışmada, COVID-19 enfeksiyonu geçiren MS'li bireylerin enfekte olmamış MS'li bireylere kıyasla enfeksiyon öncesi ve sonrası bilişsel ve motor fonksiyonlarının karşılaştırılması amaçlanmıştır.

Yöntem:
Hastalar iki gruba ayrılmıştır: COVID-19 geçirmiş MS'liler (COVID-MS) ve kontrol MS'liler. COVID-MS grubuna, enfeksiyon öncesi ve sonrası yaklaşık iki yıl arayla (ortalama 3,81 yıl) motor ve bilişsel testleri yapılan bireyler dahil edilmiştir. Kontrol grubunda ise COVID-19 geçirmemiş, benzer sürelerde testleri mevcut olan hastalar yer almıştır. Motor işlevler 25 Adım Yürüme Testi (T25FW) ve 9 Delikli Çivi Testi (9HPT) ile; bilişsel işlevler ise Sembol–Rakam Eşleme Testi (SDMT), Kaliforniya Sözel Öğrenme Testi (CVLT) ve Revize Kısa Görsel–Uzamsal Bellek Testi (BVMT-R) ile değerlendirilmiştir.

Bulgular:
Çalışmaya 71'i COVID-19 enfeksiyonu geçirmiş olmak üzere toplam 112 MS'li birey dahil edilmiştir. COVID-MS grubunda T25FW süresi anlamlı olarak uzamıştır (17,9 → 24,0 saniye; p=0,014). Kontrol grubunda anlamlı bir değişiklik gözlenmemiştir (18,2 →18,4 saniye; p=0,612). 9HPT'de COVID-MS grubunda hafif kötüleşme eğilimi izlenmiştir (29,9→31,4 saniye; p=0,091), kontrol grubunda ise değerler stabil seyretmiştir. Bilişsel testlerde COVID-MS grubunda anlamlı artışlar gözlenmiştir: SDMT (41,8 → 45,9; p=0,019), CVLT (48,4 → 52,1; p=0,028), BVMT-R (19,2 → 22,7; p=0,002). Kontrol grubunda bu artışlar belirgin olmamıştır.

Sonuç:
COVID-19 geçiren MS'li bireylerde kontrol grubuna kıyasla belirgin motor işlev kaybı saptanmıştır. Bilişsel testlerdeki artışların ise gerçek bir düzelmeden çok öğrenme etkisini yansıttığı düşünülmektedir. Bulgular, COVID-19'un MS'te motor bozulmayı hızlandırabileceğini ve bu hasta grubunda uzun dönemli izlem ile hedefe yönelik müdahalelerin önemini vurgulamaktadır.

Anahtar Kelimeler: Covid-19, Multipl Skleroz, Bilişsel ve Fiziksel testler

EP – 1477 ON YILLIK GERÇEK YAŞAM DENEYİMİ: RELAPSİNG MULTİPL SKLEROZDA FİNGOLİMOD İLE KALICI HASTALIK KONTROLÜ

SAİD ALİZADA[1], ULVİ SAMADZADE[2], CAN ÇALIŞKAN[2], İREM KARA[2], SERKAN ÖZAKBAŞ[3]

[1]*DOKUZ EYLÜL ÜNİVERSİTESİ, NÖROLOJİ ANABİLİM DALI, İZMİR*
[2]*İZMİR EKONOMİ ÜNİVERSİTESİ, MEDİCAL POİNT HASTANESİ*
[3]*İZMİR EKONOMİ ÜNİVERSİTESİ, MEDİCAL POİNT HASTANESİ; MS ARAŞTIRMALARI DERNEĞİ, İZMİR*

Giriş-Amaç:
Fingolimod, relapsing multipl skleroz (RMS) tedavisinde etkinliği kanıtlanmış, oral yolla kullanılan bir hastalık modifiye edici tedavidir (DMT). Bu çalışma, fingolimod tedavisini kesintisiz olarak en az on yıl sürdüren hastalarda uzun dönem etkinliğini değerlendirmeyi amaçlamaktadır.

Yöntem:
Fingolimod tedavisi altında en az on yıldır izlenen MS'li bireyler retrospektif olarak analiz edilmiştir. İncelenen değişkenler arasında yaş, hastalık başlangıç yaşı, hastalık süresi, yıllık atak oranı (ARR) ve hastalık progresyonu yer almıştır. Veriler eşleştirilmiş t-testi, Wilcoxon testi, Pearson korelasyon analizi ve lojistik regresyon yöntemiyle değerlendirilmiştir.

Bulgular:
Çalışmaya 217 MS'li birey dahil edilmiştir (%62,2 kadın; ortalama yaş: 47,9 ± 9,2 yıl). Ortalama yıllık atak oranı (ARR) 0,0378 ± 0,0686 olarak hesaplanmış ve 0 ile 0,49 arasında değişmiştir. Bu sonuç, on yıllık süreçte düşük ve sürdürülebilir bir atak aktivitesine işaret etmektedir. Hastaların %87,1'i (n=189) klinik olarak stabil kalırken, %11,5'i (n=25) hastalık progresyonu göstermiştir. Progresyon gösteren ve göstermeyen gruplar arasında yaş, hastalık başlangıç yaşı ve hastalık süresi açısından anlamlı fark saptanmamıştır. Takip süresince 33 hasta (%15,2) fingolimod tedavisini bırakmıştır; bunların 14'ü etkinlik yetersizliği, 19'u ise yan etki veya kişisel tercih nedeniyle tedaviyi sonlandırmıştır.

Sonuç:
Fingolimod, uzun dönem kullanımda da hastalık kontrolünü sürdürmede ve atakları önlemede yüksek düzeyde etkilidir. Bulgular, fingolimodun relapsing MS'in uzun dönem yönetiminde güvenilir ve etkili bir tedavi seçeneği olduğunu desteklemektedir.

Anahtar Kelimeler: Fingolimod, Multipl skleroz, Gerçek yaşam verileri

EP – 1478 EK YÜKSEK DOZ METİLPREDNİZOLON UYGULAMASI MS ATAK TEDAVİSİNDE BİLİŞSEL VE FİZİKSEL İYİLEŞMEYİ GÜÇLENDİRİYOR

SAİD ALİZADA[1], ULVİ SAMADZADE[2], SİNEM ÖZÇELİK[3], ASİYE TUBA ÖZDOĞAR[4], SERKAN ÖZAKBAŞ[5]

[1]DOKUZ EYLÜL ÜNİVERSİTESİ, NÖROLOJİ ANABİLİM DALI, İZMİR
[2]İZMİR EKONOMİ ÜNİVERSİTESİ, MEDİCAL POİNT HASTANESİ
[3]TUFTS MEDİCAL CENTER, DEPARTMENT OF NEUROLOGY, BOSTON, MA, USA
[4]VAN YÜZÜNCÜ YIL ÜNİVERSİTE HASTANESİ
[5]İZMİR EKONOMİ ÜNİVERSİTESİ, MEDİCAL POİNT HASTANESİ; MS ARAŞTIRMALARI DERNEĞİ, İZMİR

Giriş-Amaç:
Atak tedavisinde 1 gramlık intravenöz metilprednizolon uygulaması standart yaklaşım olarak kabul edilmektedir ancak bu tedaviye ek olarak verilen yüksek dozların ek yarar sağlayıp sağlamadığı yeterince araştırılmamıştır. Bu çalışmada, 1 gramlık metilprednizolon tedavisinden yaklaşık iki hafta sonra uygulanan 2 gramlık metilprednizolonun MS'li bireylerde bilişsel ve fiziksel işlevler üzerindeki etkileri değerlendirilmiştir.

Yöntem:
Çalışmaya 1 gram ve ardından 2 gram metilprednizolon tedavisi almış 47 MS'li birey dahil edilmiştir. Değerlendirmeler tedavi başlangıcında (T0), 1 gramlık tedavi bitiminde (T1) ve ek 2 gramlık tedavi bitiminde (T2) yapılmıştır. Bilişsel performans BICAMS test bataryası (SDMT, BVMT-R, CVLT) ile; fiziksel performans ise Zamanlı 25 Adım Yürüme Testi (T25FW), 2 Dakika Yürüme Testi (2MWT), 12 Maddelik Yürüme Skalası (MSWS-12) ve 9-Delikli Çivi Testi (9HPT) ile değerlendirilmiştir.

Bulgular:
Katılımcıların yaş ortalaması 38,6 ± 9,2, hastalık süresi 9,5 ± 7,7 yıldır. İki gramlık metilprednizolon sonrasında bilişsel ve fiziksel ölçümlerde anlamlı iyileşme saptanmıştır. MSWS T0'da 37,59 ± 12,91 iken T1'de 33,15 ± 13,08'e T2'de 32,06 ± 13,92'ye gerilemiştir ($p = 0,019$). SDMT T0'da 41,82 ± 13,47 iken T1'de 43,73 ± 12,96'ya T2'de 44,36 ± 14,33'e yükselmiştir ($p = 0,017$). CVLT T0'da 49,23 ± 9,71 iken T1'de 55,73 ± 12,65'e T2'de 61,03 ± 5,08'e yükselmiştir ($p = 0,016$).

Sonuç:
Bir gramlık standart metilprednizolon tedavisini takiben uygulanan ek 2 gramlık tedavi, MS'li bireylerde hem bilişsel (özellikle SDMT ve CVLT) hem de fiziksel (özellikle MSWS) işlevlerde anlamlı iyileşme sağlamaktadır. Bulgular, uygun olgularda tedavi yanıtının güçlendirilmesi ve sürdürülmesi amacıyla ek doz uygulamasının değerlendirilebileceğini göstermektedir.

Anahtar Kelimeler: Multiple Skleroz, Metilprednizolon, Fiziksel ve Bilişsel testler

EP – 1486 POSTERİOR SİRKÜLASYONDA BÜYÜK DAMAR OKLÜZYONLARINA BAĞLI İSKEMİK İNME GEÇİREN GENÇ HASTALARDA ENDOVASKÜLER TROMBEKTOMİ SONUÇLARI

NİLÜFER BÜYÜKKOYUNCU PEKEL[1], DEMET YILDIZ[1], BURCU SİVRİKAYA[1], TİRDAT SETAYESHİ[2], MELİH YÜKSEL[3]

[1]SAĞLIK BİLİMLERİ ÜNİVERSİTESİ BURSA YÜKSEK İHTİSAS EĞİTİM VE ARAŞTIRMA HASTANESİ, NÖROLOJİ KLİNİĞİ
[2]SAĞLIK BİLİMLERİ ÜNİVERSİTESİ BURSA YÜKSEK İHTİSAS EĞİTİM VE ARAŞTIRMA HASTANESİ, RADYOLOJİ KLİNİĞİ
[3]SAĞLIK BİLİMLERİ ÜNİVERSİTESİ BURSA YÜKSEK İHTİSAS EĞİTİM VE ARAŞTIRMA HASTANESİ, ACİL TIP KLİNİĞİ

Amaç:
Bu çalışmada 50 yaş ve altı genç inmeli bireylerde posterior sirkülasyon endovasküler trombektomi (EVT) sonuçlarını belirlemek ve elde edilen verileri 50 yaş üzeri hastalarla karşılaştırarak genç yaş grubunda bu tedavi protokolünün etkinliğini değerlendirmek amaçlanmıştır.

Materyal-Metod:
01.01.2016–01.05.2025 tarihleri arasında hastanemiz inme merkezinde posterior dolaşım büyük damar tıkanıklığı nedeniyle EVT yapılan 18–50 yaş arası ve 50 yaş üzeri hastalar retrospektif olarak incelendi. Hastaların demografik özellikleri, inme başlangıç ve başvuru süreleri, vital bulgular, NIHSS skoru, inme lokalizasyonu, enfarkt boyutu, TOAST sınıflaması, kapı-kasık zamanı, işlem süresi, anestezi tipi, kollateral durumu ve reperfüzyon derecesi (TICI skoru) kaydedildi. Klinik sonuçlar, inme başlangıcından 90 gün

Bulgular:
Toplam 33 hasta (15 genç, 18 kontrol) çalışmaya dahil edildi. Ortalama yaş 52,97±8,82 yıl idi. Cinsiyet, hipertansiyon ve antihipertansif kullanım oranları açısından gruplar arasında anlamlı fark bulundu ($p<0,05$). İşlem süresi genç grupta daha kısaydı [30 (IQR: 30–45) dk vs. 45 (IQR: 33,75–61,25) dk, $p<0,05$]. TICI 3 reperfüzyonu elde edilenlerde 90. gün mRS değerleri anlamlı olarak daha düşüktü ($p<0,05$).

Sonuç:
Posterior dolaşım inmesinde genç hastalarda endovasküler trombektomi daha kısa işlem süresi ve daha iyi fonksiyonel sonuçlarla ilişkilidir. Bulgular, uygun hasta seçimiyle genç inmelerde EVT'nin etkili ve güvenli bir tedavi seçeneği olduğunu göstermektedir.

Anahtar Kelimeler: Posterior dolaşım inmesi, endovasküler trombektomi, genç inme, TICI skoru, modifiye Rankin Skalası

EP – 1487 ERGENLİKTE BAŞLAYIP ERİŞKİNLİĞE UZANAN KAS GÜÇSÜZLÜĞÜ: FASYOSKAPULOHUMERAL DİSTROFİ OLGU SUNUMU

BÜŞRA KARSLIOĞLU BAHÇECİ, SELAHATTİN AYAS

SAĞLIK BİLİMLERİ ÜNİVERSİTESİ ESKİŞEHİR ŞEHİR HASTANESİ

Giriş:
Fasyoskapulohumeral Musküler Distrofi, genetik geçişli, progresif seyirli bir nöromüsküler hastalık olup, en sık görülen kas distrofilerinden biridir. Hastalık genellikle yüz, omuz kuşağı ve üst kol kaslarında başlayan kas güçsüzlüğü ile karakterizedir. Günümüzde FSHD için kesin bir tedavi mevcut değildir; tedavi yaklaşımları semptomların yönetilmesine ve yaşam kalitesinin artırılmasına yöneliktir.

Amaç:
Bu olgu sunumunun amacı, FSHD'nin klinik spektrumunu ve tanısal yaklaşımını, EMG bulguları eşliğinde irdelemek ve genetik yönlendirme sürecindeki önemini vurgulamaktır.

Olgu:
39 yaşında erkek hasta, ergenlik döneminden itibaren başlayan iki yanlı kolları yukarı kaldırmada zorluk, sol kolda belirgin güç kaybı ve iki kol arasında atrofiye bağlı asimetri şikayetleriyle nöroloji polikliniğine başvurdu. Nörolojik muayenesinde, her iki omuz fleksiyonunda kanat skapula gözlenmiş, kas kuvveti değerlendirmesinde; iki yanlı omuz abdüksiyonu ve dış rotasyonunda yanısıra solda dirsek fleksiyonu ve ekstansiyonu ile sağda ise dirsek ekstensiyonunda belirgin kas gücü zaafiyeti izlendi. Ayrıca iki yanlı göz kapamada zaafiyet izlendi. Serum kreatin kinaz düzeyi referans değerlerin üzerinde saptandı. EMG incelemesinde fasial, periskapular, humeral ve anterior kalf kaslarında miyopatik tutulum ile uyumlu bulgular saptandı.

Tartışma:
FSHD, kas tutulumunun sıklıkla asimetrik olması ve yüz kaslarından başlaması ile ayırt edici bir fenotipe sahiptir. Sunulan olguda da hastalık, tipik şekilde ergenlik döneminde başlamış; göz kapama kusuru, kanat skapula, üst ekstremite kaslarında asimetrik güç kaybı ve atrofi ile ilerlemiştir.

Sonuç:
FSHD, karakteristik kas tutulum paternine rağmen klinik yelpazesi geniş olan ve bazen atipik semptomlarla prezente olabilen bir kas distrofisidir. Bu olgu, erken başlangıçlı, progresif, asimetrik kas güçsüzlüğü ile başvuran hastalarda FSHD'nin mutlaka düşünülmesi gerektiğini göstermektedir.

Anahtar Kelimeler: Fasyoskapulohumeral Musküler Distrofi, Kanat skapula, Elektromiyografi, Genetik tanı

FSH

EMG Summary Table											
			Spontaneous					MUAP			Recruitment
Muscle	Nerve	Roots	IA	Fib	PSW	Fasc	H.F.	Amp	Dur.	PPP	Pattern
anterior	(Fibular)	L5		e	e	e	e		-	+	
R. Gastrocnemius (Medial head)	Tibial	S1-S2	N	None	None	None	None	N	N	N	N
L. First dorsal interosseous	Ulnar	C8-T1	N	None	None	None	None	N	N	N	N
L. Biceps brachii	Musculocutaneous	C5-C6	N	None	None	None	None	2-	2-	1+	1+
L. Deltoid	Axillary	C5-C6	N	None	None	None	None	N	N	N	N
L. Extensor digitorum communis	Radial	C7-C8	N	None	None	None	None	N	N	N	N
L. Triceps brachii	Radial	C6-C8	N	None	None	None	None	2-	2-	1+	1+
L. Orbicularis oculi	Trigeminal	Pons -	N	None	None	None	None	1-	1-	1+	1+
L. Serratus anterior	Long thoracic	C5-C7	N	None	None	None	None	2+	2+	N	Reduced

EP – 1490 ROMATOLOJİK HASTALIKLARLA GİDEN ANTİ-NMDAR POZİTİF ENSEFALİT: NADİR BİR OLGU SUNUMU

BAYRAM BAYRAMZADE, AYŞE MELİKE ÖZCAN, HİLAL AYDIN, GÜLDENİZ ÇETİN ERCİ, SENA DESTAN BÜNÜL, AYBALA NESLİHAN ALAGÖZ, HÜSNÜ EFENDİ

KOCAELİ ÜNİVERSİTESİ, NÖROLOJİ ANA BİLİM DALI, KOCAELİ

Giriş:
Romatoid artrit (RA), kronik inflamatuar bir hastalık olup nadiren santral sinir sistemi tutulumu ile seyreder. Anti-NMDA reseptör ensefalit ise otoimmün ensefalitlerin en sık görülen formudur. Romatolojik hastalıklarla birlikte gelişen anti-NMDAR ensefalit olguları literatürde oldukça az rastlanmaktadır.

Olgu:
57 yaşında Bilinen RA tanısı nedeniyle salazoprin ve leflunamid kullanan kadın hasta tarafımıza, akut başlangıçlı bilinç bulanıklığı, algılamada yavaşlama, konuşamama şikayetiyle başvurdu. Hasta 2 ay önce de aynı şikayetler üzerine dış merkezde ensefalopati düşünülerek pulse steroid tedavisi verildiği, tedaviden tama yakın düzeldiği, taburcu edildiği öğrenildi. Merkezimize başvurusunda hastaya çekilen kontrastlı beyin MR'da leptomeningeal kontrastlanma izlendi. BOS açılış basıncı 30 cmH O, protein düzeyi 68 mg/dl idi. Enfeksiyöz menenjit ön tanısıyla seftriakson tedavisi başlandı, fakat kültür ve serolojik tetkikler negatif sonuçlandı. Leptomeningeal kontrastlanma nedeniyle onkolojik tarama yapıldı ve sonuçlar negatif bulundu. Otoimmün ensefalit panelinde anti-NMDAR antikoru pozitif saptandı. Hastaya IVIG tedavisi verildi. IVIG tedavisinden kısmi fayda gören hastaya plazmaferez uygulandı ve klinik durumu tama yakın düzeldi. Romatoloji konsültasyonu sonrası rituksimab tedavisi planlandı. Hastanın klinik durumu stabil takip edilmektedir.

Tartışma:
Romatolojik hastalıklarda merkezi sinir sistemi tutulumu nadir görülmekte olup, çoğu zaman enfeksiyöz menenjit ile karışabilmektedir. Anti-NMDAR ensefalit birlikteliği ise son derece nadir bir durumdur. Olgumuzda subakut başlangıçlı bilinç bulanıklığı, beyin omurilik sıvısında (BOS) protein yüksekliği ensefalit tanı açısından yol gösterici oldu. Otoimmün ensefalit panelinde NMDAR antikor pozitifliğinin saptanmasıyla kesin tanı konuldu.

Sonuç:
Romatoid artrit ve benzeri romatolojik hastalıklarda santral sinir sistemi tutulumu gelişebilir. Bu hastalarda otoimmün ensefalit olasılığı mutlaka akılda tutulmalıdır. Sunulan olgu, romatolojik hastalıklarla birlikte görülebilen anti-NMDAR ensefalitin erken tanı ve uygun immün tedavi ile başarılı şekilde yönetilebileceğini göstermektedir.

Anahtar Kelimeler: Romatolojik hastalık, Romatoid Artrit, anti-NMDAR Ensefaliti, Otoimmün Ensefalit

EP – 1492 HIZLI İLERLEYEN DEMANS VE STATUS EPİLEPTİKUS İLE PREZENTE OLAN NÖROSİFİLİZ OLGUSU

NİHAN KAHVECİ ERDEMİR, ASUDE ÇOLAKOĞLU, ASLI AKSOY GÜNDOĞDU

TEKİRDAĞ NAMIK KEMAL ÜNİVERSİTESİ, NÖROLOJİ ANABİLİM DALI, TEKİRDAĞ

Giriş:
Sifiliz, bir spiroket olan Treponema pallidum'un neden olduğu, cinsel yolla veya anneden fetüse vertikal yolla bulaşabilen sistemik bir hastalıktır. Nörosifiliz ise hastalığın merkezi sinir sistemi tutulumuyla giden klinik bir formudur. Genellikle birincil enfeksiyondan 4-10 yıl sonra, tedavi edilmeyen veya yetersiz tedavi gören olgularda görülme riski artar. Tersiyer dönemde nöropsikiyatrik bozukluklar ve hızla ilerleyen demans dikkat çekicidir. Bu olgu sunumumuzda, ancak tersiyer evrede tanı alabilmiş, hızlı ilerleyen demans tablosu ardından status epileptikus ve exitus ile sonuçlanan bir nörosifiliz vakası sunulmuştur.

Olgu:
56 yaşında erkek hasta, 1 yıl önce ortaya çıkan ve 2 ay içinde hızlı ilerleyen konuşma içeriğinde azalma, garip davranışlar, çevreye ilgisizlik, aşırı uyuma, unutkanlık, idrar inkontinansı ve son 6 ay içerisinde eklenen dengesizlik şikayetleriyle polikliniğimize başvurdu. Nörolojik muayenede apati, tutuk konuşma, derin duyu kaybı, ataksi ve pozitif Romberg saptandı. Mini Mental Test skoru 5/30 idi. Poliklinik başvurusundan 1 ay sonra bilinçte bozulma ve generalize kasılmalarla başvuran hasta status epileptikus tablosuyla yoğun bakıma alındı, antinöbet ilaç tedavisi başlandı. Serum VDRL-RPR pozitif, BOS VDRL ve TPHA yüksek titrede(1/1280) pozitif saptandı. Kranial Manyetik Rezonans görüntülemesinde bilateral frontotemporal atrofi ve bilateral periventriküler alanlarda simetrik iskemik gliotik değişiklikler izlendi(Resim 1a, 1b, 1c). Yüksek doz IV penisilin tedavisine rağmen hasta sepsis gelişimi sonrası eksitus oldu.

Tartışma:
Nörosifiliz, günümüzde nadir görülmekle birlikte geç dönemde ciddi nörolojik bulgular ve mortaliteye yol açabilmektedir. Erken tanı ve uygun antibiyotik tedavisi, geri dönüşümsüz nörolojik hasarın ve ölümcül seyrin önlenmesinde kritik öneme sahiptir,

Sonuç:
Hızlı ilerleyen demans ve status epileptikus gibi atipik kliniklerle başvuran olgularda da sifiliz serolojisi mutlaka değerlendirilmelidir.

Anahtar Kelimeler: Demans, nörosifiliz, sifiliz, status epileptikus, treponema pallidum

Resim 1 a, b, c

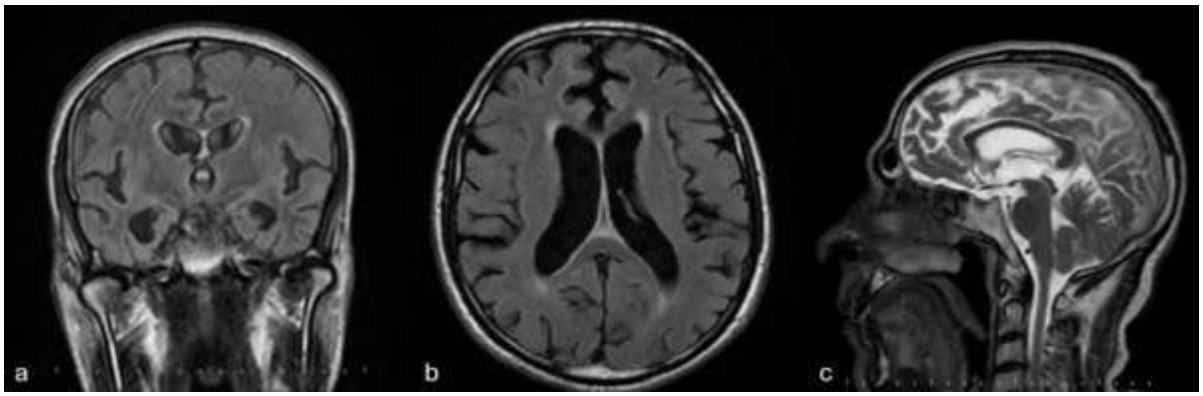

Kranial Manyetik Rezonans görüntülemede bilateral frontotemporal kortikal atrofi ve periventriküler alanlarda iskemik gliotik değişiklikler ile uyumlu görünüm, a; koronal kesit, b; aksiyal kesit, c; sagittal kesit.

EP – 1493 TALAMOKAPSÜLER ENFARKTIN NADİR BİR BAŞLANGIÇ BULGUSU: PATOLOJİK AĞLAMA ATAKLARI

HALE İREM BİLGİN, BANU BAYRAMOĞLU, AYSU SEN

BAKIRKÖY PROF. DR. MAZHAR OSMAN RUH SAĞLIĞI VE SİNİR HASTALIKLARI EĞİTİM VE ARAŞTIRMA HASTANESİ, NÖROLOJİ ANA BİLİM DALI, İSTANBUL

Talamus ve *capsula interna*, limbik sistem ile prefrontal korteks arasındaki bağlantıların önemli bileşenleridir ve duygulanımın düzenlenmesinde temel rol oynarlar. Bu yapıların bütünlüğünün bozulması, emosyonel yanıtların kortikal kontrolünü zayıflatarak duygusal disinhibisyona yol açabilir. Ortaya çıkan tablo, duygusal inkontinans olarak adlandırılır ve klinikte patolojik gülme veya ağlama atakları şeklinde prezente olabilir.

55 yaşında erkek hasta, sabah uyandığında başlayan ve belirgin bir duygusal neden olmaksızın ortaya çıkan kontrolsüz ağlama atakları nedeniyle tarafımıza başvurdu. Ataklar sırasında üzüntü hissetmediğini ve ağlamayı kontrol edemediğini belirtti. Özgeçmişinde hipertansiyon dışında özellik yoktu; depresif atak veya psikiyatrik tedavi öyküsü bulunmuyordu. Şikâyetinin 12. saatinde yapılan nörolojik muayene doğaldı. Muayene sırasında bir dakikadan kısa süren istemsiz ağlama atakları izlendi. Acil nörogörüntülemelerinde patoloji saptanmadı ve hasta psikiyatrik değerlendirme sonrası taburcu edildi. On gün sonra, istemsiz ağlama ataklarının devam etmesi ve bu şikâyetine aralıklı tutuk konuşma ile sağ alt ekstremitede früst parezi eklenmesi üzerine yeniden başvurdu. Güncel difüzyon manyetik rezonans görüntülemede sol talamokapsüler bölgede subakut iskemik enfarkt izlendi. Karotis BT anjiyografisi, ekokardiyografi ve ritim holteri normal sınırlardaydı. Laküner enfarkt olarak değerlendirilen hastaya antitrombosit tedavi ve düşük doz essitalopram başlandı. Takipte emosyonel ataklarda belirgin azalma izlendi.

Talamokapsüler bölge enfarktları yalnızca motor veya duyu kusurlarıyla değil, bazen emosyonel regülasyon bozukluklarıyla da prezente olabilir. Duygusal disinhibisyona bağlı gelişen patolojik ağlama ya da gülme atakları, özellikle lezyonun limbik-prefrontal bağlantı yollarını etkilediği durumlarda ortaya çıkabilir. Bu olgu, talamokapsüler enfarktın duygusal inkontinans şeklinde prezente olabileceğini ve benzer tabloların erken dönemde psikiyatrik bozukluklarla karıştırılabileceğini göstermektedir. Klinik değerlendirmede bu durumun göz önünde bulundurulması, erken tanı ve uygun tedavi açısından önem taşımaktadır.

Anahtar Kelimeler: İnme, Kapsüla interna, Patolojik ağlama, Talamus

Şekil 1A

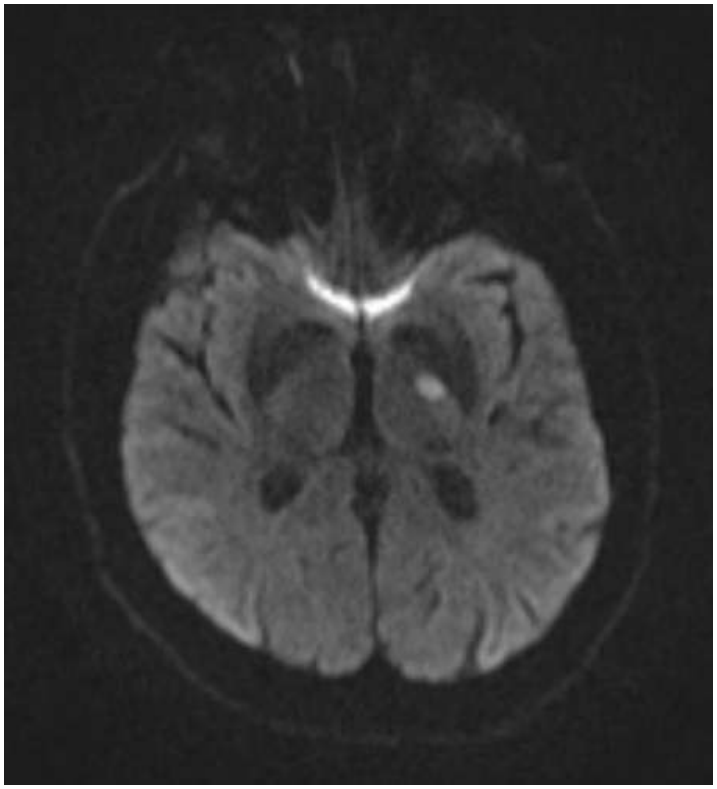

Şekil 1. *Sol talamokapsüler subakut enfarkt A: Difüzyon manyetik rezonans görüntüleme (DWI)*

Şekil 1B

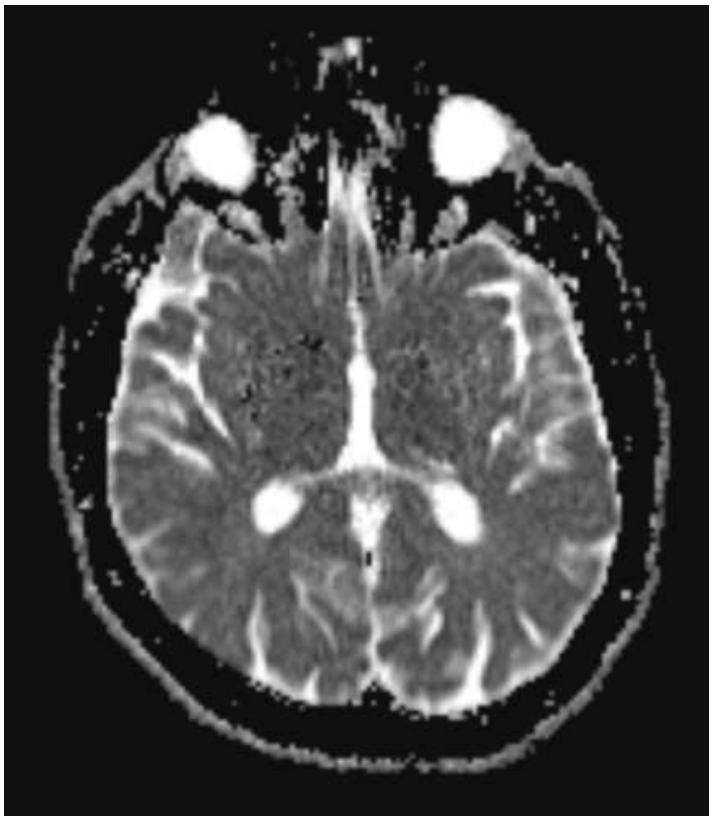

Şekil 1. *Sol talamokapsüler subakut enfarkt B: Apparent diffusion coefficient (ADC) haritası.*

EP – 1495 ULNAR NÖROPATİ ŞEKLİNDE PREZENTE OLAN DEV HÜCRELİ TÜMÖR OLGUSU: ULTRASONOGRAFİ İLE YAKALANAN NADİR BİR NEDEN

ÖZLEM KURTKAYA KOÇAK[1], ÖZLEM POLEN DEMİR[1], ESMA NUR EKMEKÇİ[1], MEHTAP BALABAN[2], ŞULE BİLEN[1]

[1]*ANKARA BİLKENT ŞEHİR HASTANESİ NÖROLOJİ KLİNİĞİ*
[2]*ANKARA BİLKENT ŞEHİR HASTANESİ RADYOLOJİ KLİNİĞİ*

Giriş:
Ulnar nöropati, en sık kübital tüneldeki bası ya da travmalar sonucu gelişir. Nadiren sinir kılıfı veya çevre yumuşak doku tümörlerinin de benzer klinik tabloya yol açtığı bildirilmiştir. Burada, dev hücreli tümöre bağlı gelişen ve ulnar nöropati bulguları ile prezente olan nadir bir olguyu elektrofizyolojik ve görüntüleme bulguları eşliğinde sunuyoruz.

Olgu:
73 yaşında kadın hasta, sol el dört ve beşinci parmakta tedrici artan güçsüzlük ve el kaslarında erime şikayetleriyle polikliniğimize başvurdu. Özgeçmişinde servikal disk hernisi nedeniyle cerrahi öyküsü mevcuttu. Muayenede sol elde interosseal kaslarda atrofi ve ulnar innervasyonlu kaslarda güç kaybı, sol el dört ve beşinci parmakta hipoestezi saptandı. Çekilen servikal MRG'da C7-T1 düzeylerinde disk protrüzyonları; C5-6 ve C6-7 seviyelerinde postoperatif disk materyalleri mevcuttu. Sinir iletim çalışmasında sol ulnar sinir BKAP amplitüdü ileri derecede düşük ve beşinci parmak-bilek duyu ve bilek-dirsek karma iletiminde DSAP elde edilemedi. İğne elektromiyografide solda C8-T1 myotomlarında kronik denervasyon bulgularına ulnar innervasyonlu kaslarda istirahatte spontan denervasyon bulguları eşlik ediyordu. Ağır nöropati nedeniyle dirsekte ulnar nöropati tam olarak lokalize edilemedi. Bu nedenle ulnar sinire yönelik ultrasonografi yapıldı. Dirsek düzeyinde ulnar sinirle ilişkili şüpheli kitle görülmesi üzerine radyoloji bölümünden görüş alındı ve ulnar sinir komşuluğunda 21×13 mm boyutlarında, eklem ile ilişkili dev hücreli solid tümör lehine değerlendirildi (Resim 1).

Sonuç:
Bu olgu, mononöropatilerde yapısal lezyonların dışlanmasında elektrofizyolojik inceleme sonrasında yapılan ultrasonografinin yardımcı tetkik olarak kullanılmasının etyolojik tanıdaki önemini göstermektedir. Klinik, elektrofizyolojik ve radyolojik verilerin birlikte değerlendirilmesi, nadir görülen bu olguların doğru tanısına ulaşmada kritik rol oynamaktadır.

Anahtar Kelimeler: Sinir ultrasonu, ulnar nöropati, dev ücreli tümör

Resim 1

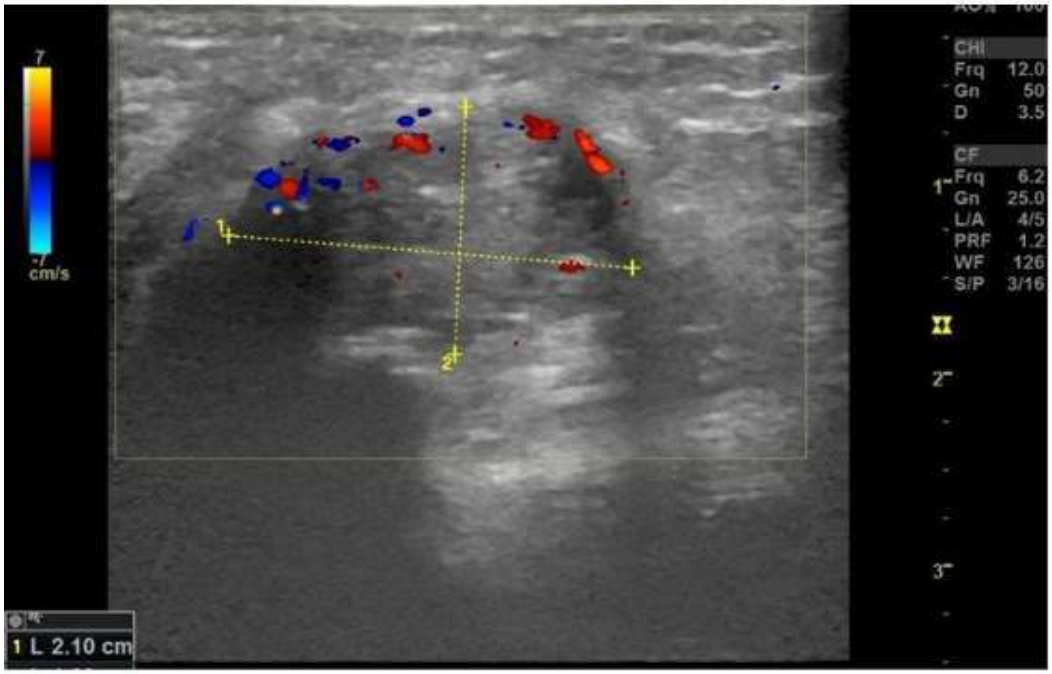

Ulnar sinir komşuluğunda 21×13 mm boyutlarında, eklem ile ilişkili dev hücreli solid tümör

EP – 1497 SUBMANDİBULER BÖLGEDE LİPOM EKSİZYONU SONRASI GELİŞEN MARJİNAL SİNİR NÖROPATİSİ

EMRE YARENCİ, YAREN AGAR, ÖZLEM KURTKAYA KOÇAK

ANKARA BİLKENT ŞEHİR HASTANESİ, NÖROLOJİ KLİNİĞİ, ANKARA

Fasial sinirin marjinal mandibular dalı, alt dudağın motor kontrolünden sorumludur ve mandibula kenarına oldukça yüzeyel seyreder. Submandibular bölgedeki küçük cerrahilerde marjinal mandibular dalın yüzeyel seyri nedeniyle yaralanmalara açık hale gelir. Bu olgu sunumunda, genel anestezi altında submandibular bölgedeki lipom eksizyonu sonrasında gelişen marjinal mandibular dal nöropatisi ele alınmıştır.

Olgu:
55 yaşında kadın hasta, yaklaşık üç ay önce genel anestezi altında submandibular bölgede 4 cm çapında lipom eksizyonu geçirmiş. Ameliyat sonrası erken dönemde sağ dudak köşesinde asimetri fark edilmiş. Şikayetinin postoperatif üçüncü ayda da düzelmemesi üzerine hasta nöroloji polikliniğimize başvurmuş ve EMG istenmiş. Kraniyal sinir muayenesinde sağ alt ağız yarısının çekmediği, yani marjinal mandibular dalın innervasyon alanında hareket kısıtlılığı olduğu izlendi. Sinir iletim çalışmasında sağ mentalis kası kayıtlı incelemede BKAP amplitüdü sola göre %50 küçülmüş ve latansı gecikmişti. İğne EMG de mentalis ve depresor laii inferioris kasında istiraatte poziti keskin dalga ve fibrilasyon potansiyelleri görüldü ve polifazik MÜP oranı artmıştı. Hasta takibimize alındı. Klinik iyileşme süreci ve yeniden innervasyon bulguları, takipli EMG kontrolleriyle izlenmesi planlandı.

Sonuç – Tartışma:
Bu olgu, marjinal mandibular dalın submandibular bölge cerrahileri sonrasında hasar görebileceğini göstermektedir. Bu vakada, klinik iyileşmenin gecikmesi ve EMG'de halen denervasyon bulgularının mevcut olması, aksonal düzeyde sinir hasarını göstermektedir.

Anahtar Kelimeler: EMG, fasiyal, nöropati

Fasiyal sinir mandibular dal hasarı hasta görüntüsü



Muayenesinde sağ alt ağız yarısının çekmediği,
yani marjinal mandibular dalın innervasyon alanında hareket kısıtlılığı

Fasiyal sinir mandibular dal hasarı hasta görüntüsü



Muayenesinde sağ alt ağız yarısının çekmediği,
yani marjinal mandibular dalın innervasyon alanında hareket kısıtlılığı

EP – 1498 SAĞA VURAN BİLATERAL HORİZONTAL NİSTAGMUS İLE PREZENTE OLAN SAĞ SEREBELLAR ENFARKT OLGU SUNUMU

İKLİMYA BALCİ

GAZİ ÜNİVERSİTESİ, NÖROLOJİ ANA BİLİM DALI, ANKARA

54 yaş, bilinen astım dışında ek hastalığı olmayan, geçirilmiş SVO öyküsü olmayan erkek hastanın bulantı, kusma, vasfını net tarifleyemediği baş dönmesi, Vas2 şiddetinde baş ağrısı gelişmiş.

Nörolojik muayenesinde bilateral sağ bakışta, hızlı fazı sağ taraflı horizontal nistagmus saptandı.

MRG: sağ resebellar akut difüzyon kısıtlaması saptandı. BBTA'sunda anlamlı darlığa rastlanmadı.

Takiplerinde antiagregan / antikoagülan tedavi altında sağ horizontal bakışta oluşan nistagmusa ek olarak sağ dismetri ve sağ fasial asimetri ortaya çıktı. Kontrol Beyin BT'sinde sağ parietotemporal bölgede ve sağ serebellar pedinkülde yeni gelişen hipodens alanlar görüldü.

Anahtar Kelimeler: Serebellum, nistagmus, horizontal

Sağa Vuran Bilateral Horizontal Nistagmus İle Prezente Olan Sağ Serebellar Enfarkt Olgu: Sunumu

SAĞA VURAN BİLATERAL HORİZONTAL NİSTAGMUS İLE PREZENTE OLAN SAĞ SEREBELLAR ENFARKT OLGU SUNUMU

İklimya Balcı, Büşra Yaşar, Hale Zeynep Batur Çağlayan,Taylan Altıparmak, Bijen Nazliel (senior author)
Gazi Üniversitesi Tıp Fakültesi, Nöroloji Anabilim Dalı, Ankara

GİRİŞ

Santral nedenli nistagmuslar arasında yer alan serebellar nistagmus, özellikle serebellumun vestibuloserebellum (flokkülonodüler ob) bölgesiyle ilişkilendirilmiştir. İnfarkt, demiyelinizan hastalıklar, kitle vb nedenlerle serebellar vestibuler yolaklarda lezyon varlığında vestibüler sistem üzerindeki inhibitör etki ortadan kalkar. Bu durum vestibüler çekirdeğin hiperaktif hale gelerek devamlı sinyal üretmesine neden olur.
Bu sunumda serebellar infarkt zemininde gelişen, hızlı fazı lezyon yönüne vuran horizontal nistagmus olgusu paylaşılmıştır.

OLGU

54 yaş, bilinen astım dışında ek hastalığı olmayan, geçirilmiş SVO öyküsü olmayan erkek hastanın bulantı, kusma, vasfını net tarifleyemediği baş dönmesi, Vas2 şiddetinde baş ağrısı gelişmiş.
Nörolojik muayenesinde bilateral sağ bakışta, hızlı fazı sağ taraflı horizontal nistagmus saptandı.
MRG: sağ resebellar akut difüzyon kısıtlaması saptandı.
BBTA'sunda anlamlı darlığa rastlanmadı.
Takiplerinde antiagregan / antikoagülan tedavi altında sağ horizontal bakışta oluşan nistagmusa ek olarak sağ dismetri ve sağ fasial asimetri ortaya çıktı.
Kontrol Beyin BT'sinde sağ parietotemporal bölgede ve sağ serebellar pedinkülde yeni gelişen hipodens alanlar görüldü.

TARTIŞMA

Serebellumun vestibüloserebellum bölgesi, ipsilateral vestibüler yolakları inhibe etmekte rol oynar. Olgumuzdaki örnekte sağ serebbellar lezyon varlığında inhibitör etkinin ortadan kalkmasıyla sağ vestibüler çekirdeğe gelen sinyaller hiperaktif yanıt oluşturarak beyine sürekli "sağa dönüyoruz" sinyali gönderir.
İlgili sinyal vestibüloküler refleksi (VOR) tetkileyerek gözleri nötral pozisyonda tutmak adına yavaş fazın sağa doğru olduğu bir bakış hareketi başlatır. Ancak gözler sürekli sola bakamayacağından kortikal düzeltme mekanizması olarak hızlı fazın sağa olduğu düzeltici bir sakkad hareketiyle sağa vuran nistagmus meydana gelir.
Bu mekanizma, klinikte hızlı fazın lezyon tarafına (ipsilateral) olduğu horizontal nistagmus olarak karşımıza çıkar.

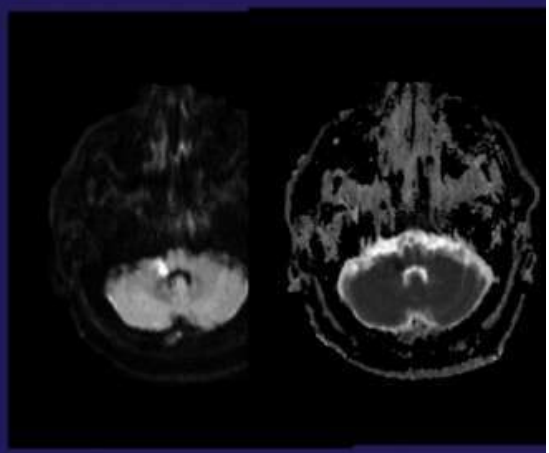

Olgumuzun göz hareketleri ile ilgili videoya yandaki karekoddan ulaşabilirsiniz

KAYNAKÇA

Kaynakça
https://www.frontiersin.org/journals/neurology/articles/10.3389/fneur.2011.00053/full?hl=tr-TR
https://pubmed.ncbi.nlm.nih.gov/22036958/#article-details

EP – 1501 İLACA DİRENÇLİ KRONİK MİGREN VE İLAÇ AŞIRI KULLANIM BAŞAĞRISINDA GALCANEZUMAB YANITSIZLIĞI SONRASINDA ÇOKLU PERİFERİK SİNİR BLOKAJI VE FREMANEZUMAB İLE SAĞLANAN BAŞARI

Yusuf Arif Turunç, Işın Ünal Çevik
Hacettepe Üniversitesi Tıp Fakültesi Nöroloji Anabilim Dalı

Giriş:
Migren patogenezine yönelik geliştirilen anti-kalsitonin geni ile ilişkili peptid (CGRP) monoklonal antikorları; CGRP reseptörünü (erenumab) veya CGRP ligandını (fremanezumab, galcanezumab, eptinezumab) hedef alır ve migren ataklarını önlemek için kullanılmaktadır. İlaç aşırı kullanımı başağrısı (MOH), ilaca dirençli kronik migrenli hastalarda sık gözlenir. MOH ve kronik migren birlikteliği komorbid hastalıkların gelişmesine, morbiditeye sebep olur, sosyoekonomik yükü, engelliliği arttırır. Bu hastalar genellikle koruyucu tedavilere daha düşük yanıt verirler. İş gücü kaybı, sağlık sistemi kullanımı belirgin olarak artar.

Olgu:
Yirmi yıldır migreni öyküsü olan kadın hasta MOH ve kronik migren nedeniyle kliniğimize başvurdu. Özgeçmişinde astım ve ürtiker öyküsü olan hastanın daha önceki yıllarda migren profilaksisi için amitriptilin, propranolol, verapamil, lamotrijin, duloksetin, fluoksetin, valproik asit, topiramat, venlafaksin kullanımı mevcuttu. Tüm bu koruyucu tedavilere yanıtı düşük olan hastanın daha önce Galcanezumab (yükleme doz 240mg sc ardından 2 doz 120mg/ay olacak şekilde) başlandığı ancak fayda etmediği öğrenildi. Ayda 15 günden fazla atak tedavisi alarak MOH ve kronik migren gelişen, üçten fazla koruyucu ilaça dirençli hastamıza köprü tedavisi olarak steroidli ve çoklu periferik sinir blokajı (PNB) ve 225 mg fremanezumab sc tedavisi uygulandı. Bir ay sonraki kontrolde MOH döngüsü kırıldı ve migren sıklığında da %90'dan fazla azalma sağlandı. Hastanın aylık fremanezumab 225mg sc tedavisine devam edildi.

Sonuç:
MOH ile kronik migren birlikteliğinde köprü tedavisi olarak steroidli ve çoklu PNB tedavisini merkezimizde uzun yıllardır sıkça uygulamaktayız. Galcenuzumab'a yeterli yanıt alınamayan dirençli kronik migren ve MOH tanılı hastamızda fremanezumab kullanımında neredeyse tama yakın yanıt alınmış olması dikkat çekicidir. Olası mekanizmalar tartışılarak ilaca dirençli başağrısı vakalarında tedavinin bireyselleştirilmesi gerekliliği vurgulanacaktır.

Anahtar Kelimeler: CGRP, Dirençli, Fremanezumab, Galcanezumab, Kronik, Migren

EP – 1506 DİSLİPİDEMİ-İNFLAMASYON EKSENİ: GUİLLAİN-BARRÉ SENDROMU'NDA KÖTÜ NÖROLOJİK SONLANIMIN YENİ BELİRTEÇLERİ

TUĞBA EYİGÜRBÜZ[1], MALİKA EGEMBERIDYEVA[2], MEHMET TURGUT ADATEPE[3], NİLUFER KALE[2]

[1]NADİR HASTALİKLAR ANABİLİM DALİ, SAĞLIK BİLİMLERİ LİSANSÜSTÜ EĞİTİM ENSTİTÜSÜ, İSTANBUL ÜNİVERSİTESİ, İSTANBUL. BAĞCILAR EĞİTİM VE ARAŞTIRMA HASTANESİ, NÖROLOJİ KLİNİĞİ, İSTANBUL.
[2]BAĞCILAR EĞİTİM VE ARAŞTIRMA HASTANESİ, NÖROLOJİ KLİNİĞİ, İSTANBUL.
[3]BAĞCILAR EĞİTİM VE ARAŞTIRMA HASTANESİ, ELEKTRONÖROMİYOGRAFİ BİRİMİ, İSTANBUL.

Amaç:
Guillain-Barré Sendromu (GBS) patogenezinde sistemik inflamasyon ve metabolik disfonksiyonun rolü giderek daha fazla kabul görmektedir. Bu çalışma, GBS'de lipid profili, enflamatuar belirteçler ve biyokimyasal parametrelerin uzun vadeli prognozla ilişkisini araştırmayı amaçlamıştır.

Yöntem:
Retrospektif olarak, 44 GBS hastasının verileri analiz edildi. Hastaların demografik özellikleri, hastalığı tetikleyici faktörler, başlangıç ve 12 haftalık Hughes disabilite skorları, beyin omurilik sıvısı (BOS) proteini, antigangliosid antikor durumu, ilk EMG'nin zamanlaması (semptomların başlamasından itibaren gün sayısı), sistemik inflamatuar (Nötrofil lenfosit oranı: NLR, sedimentasyon, CRP, fibrinojen) ve metabolik parametreler (lipit profili, elektrolit düzeyleri) kaydedildi. İyi prognoz (Hughes skoru ≤2) ile kötü prognoz (Hughes skoru >2) grupları karşılaştırıldı.

Bulgular:
Kötü prognoz grubunda, iyi prognoz grubuna kıyasla anlamlı olarak daha yüksek başlangıç trigliserid (TG) düzeyleri ($p<0.01$), daha düşük HDL ($p<0.05$) ve daha yüksek NLR ($p<0.001$) saptandı. “Dislipidemi-inflamasyon üçlüsü” (yüksek TG, düşük HDL ve yüksek NLR) olan hastalarda, bu parametrelerin normal olduğu hastalara göre kötü prognoz oranı anlamlı derecede daha yüksekti ($p<0.001$). BOS protein artışı ve EMG zamanlaması ise prognozla güçlü bir korelasyon göstermedi. Antigangliosid antikoru pozitifliği, daha şiddetli bir başlangıç tablosunu öngörmekteydi, ancak 6 aylık iyileşme oranlarını değiştirmemekteydi.

Sonuç:
Bulgularımız, dislipidemi ve sistemik inflamasyonun birlikte varlığı, GBS'de geleneksel nörolojik belirteçler gibi bir prognostik faktör oluşturabileceğine işaret etmektedir. NLR, TG ve HDL gibi kolayca ölçülebilen biyobelirteçler, geleneksel nörolojik ölçekleri tamamlayarak GBS'nin sistemik metabolik-inflamatuar bir bozukluk olduğu kavramını destekleyebilir.

Anahtar Kelimeler: Dislipidemi, Guillain-Barré Sendromu, Hughes özürlülük skoru, inflamasyon, prognoz

EP – 1507 PRİMER SANTRAL SİNİR SİSTEMİ VASKÜLİTİ: FARKLI NÖROLOJİK TABLOLARLA BAŞVURAN OLGU SERİSİ

SİBEL YAŞAR, AHSEN NUR AKKAYA, PINAR BULUT, MURAT MERT ATMACA, SİBEL KARŞIDAĞ, MEHMET FATİH ÖZDAĞ

[1]SAĞLIK BİLİMLERİ ÜNİVERSİTESİ, SULTAN 2.ABDULHAMİDHAN EĞİTİM VE ARAŞTIRMA HASTANESİ, NÖROLOJİ BÖLÜMÜ, İSTANBUL, TÜRKİYE

Giriş:
Primer Santral Sinir Sistemi Vasküliti(PSSSV), baş ağrısı, kognitif bozulma, ataksi-afazi ve nöbetlerle seyreden nadir inflamatuar tablodur. Patogenezde küçük serebral arterlerde CD45RO+ T-hücre infiltrasyonu ve MMP-9 aktivitesi öne çıkar.

Amaç:
Bildirimiz, nöroloji kliniğine heterojen-klinikle başvuran üç farklı PSSSV olgusunu sunar.

Method:
Olgu-1: 59 yaş erkek, nöbet sonrası akut inme ile başvurdu. Difüzyon MRG'de sol ACA-MCA alanlarında parçalı enfarktlar saptandı. BT-anjiyografide sol ICA-MCA tandem oklüzyon izlendi; mekanik trombektomi denendi. DSA, intrakranyal damarlarda vaskülit lehine kontur düzensizlikleri gösterdi; sistemik belirteçler negatiftir. Aspirine ek siklofosfamid başlanan hasta 21. günde eksitus olduğu için tedavi takibi izlenememiştir.

Olgu-2: 57 yaş kadın, uygunsuz gülme ve unutkanlıkla başvurdu. Muayenede psödobulbar bulgular vardı. MRG'de periventriküler gliozis, PET-BT'de anterior singulat hipometabolizması izlendi; BOS normal sınırlarda, sistemik belirteçler negatifti. DSA'da bilateral ACA, MCA ve PCA'da düzensizlikler saptandı. Aylık 1.000 mg IV siklofosfamid (4 kür) sonrası progresyon üzerine rituksimab (1000 mg) uygulandı ve 2. 6 aylık rapel doz sonrası psödobulbar semptomlarda belirgin regresyon izlenmektedir.

Olgu-3: 50 yaş erkek, her iki kolda uyuşma, baş dönmesi şikayetleri ile başvurdu. Sigara, kontrolsüz DM,HT ve KAH öyküsü vardı. MRA'da karotis ve subklavyenlerde konsantrik duvar kalınlaşması/kontrast tutulumu; DSA'da bilateral ICA darlığı; vertebrobaziler trase ve MCA'da duvar düzensizlikleri görüldü. Yaygın santral-periferik vasküler tutuluma ateroskleroz uyumlu kalsifikasyonların eşlik etmeyişi üzerine,bulgular PSSSV lehine değerlendirildi.

Sonuç/Tartışma:
PSSSV tanısı heterojen klinik tablo ve sınırlı BOS/anjiyo/biyopsi duyarlılığı nedeniyle güçtür; Calabrese–Mallek tanı-kriterleri yol göstericidir. Ayırıcı tanıda RSVS, sekonder vaskülit, malignite/enfeksiyonlar, sarkoidoz, PRES dışlanmalıdır. Tedavi, siklofosfamid, steroid ve immünosupresiflere dayanan olgu serileri ve uzman görüşleriyle yönlendirilir. Sunduğumuz olgularda; tanı, klinik şüphenin anjiyografik bulgularla desteklenmesiyle doğrulanmıştır.

Anahtar Kelimeler: Dijital Subtraksiyon Anjiyografi (DSA), Primer Santral Sinir Sistemi Vasküliti (PSSSV), Siklofosfamid

EP – 1511 UZUN DÖNEM OKRELİZUMAB TEDAVİSİNDE KLİNİK SEYİR VE ENGELLİLİK DİNAMİKLERİ: BEŞ YILLIK GERÇEK YAŞAM VERİLERİ

SERKAN ÖZAKBAŞ[1], ULVİ SAMADZADE[2], GÖZDE DENİZ ÜNAL[2], CAN ÇALIŞKAN[2], İREM KARA[2], SAİD ALİZADA[3]

[1]İZMİR EKONOMİ ÜNİVERSİTESİ, MEDİCAL POİNT HASTANESİ; MS ARAŞTIRMALARI DERNEĞİ, İZMİR
[2]İZMİR EKONOMİ ÜNİVERSİTESİ, MEDİCAL POİNT HASTANESİ
[3]DOKUZ EYLÜL ÜNİVERSİTESİ, NÖROLOJİ ANABİLİM DALI, İZMİR

Giriş:
Okrelizumabın kısa dönem etkinliği iyi tanımlanmış olsa da, uzun dönem gerçek yaşam verileri sınırlıdır. Bu çalışma, en az beş yıldır okrelizumab tedavisi alan hastalarda hastalık aktivitesi ve engellilik düzeylerindeki değişimi değerlendirmeyi amaçlamaktadır.

Yöntem:
Okrelizumab tedavisine 2019 yılı veya öncesinde başlamış ve en az beş yıl boyunca tedavisini sürdüren hastalar dahil edilmiştir. Yıllık atak oranı (ARR), Genişletilmiş Engellilik Durum Ölçeği (EDSS) skorları ve NEDA-3 kriterleri tedavi başlangıcı ile beşinci yıl arasındaki farklar açısından değerlendirilmiştir. Ayrıca fiziksel performans testleri olan 25 Adım Yürüme Testi ve 9 Delikli Peg Testi ile bilişsel performans testleri olan Sembol Rakam Modalite Testi, Kaliforniya Sözel Öğrenme Testi II ve Kısa Görsel-Uzamsal Bellek Testi karşılaştırılmıştır.

Bulgular:
Toplam 241 hasta (%61,8 kadın) değerlendirilmiştir. Ortalama yaş 52,6 ± 10,4, hastalık süresi 21,1 ± 8,6 yıldır. Başlangıç EDSS 5,23 ± 1,81 iken beşinci yılda 5,40 ± 1,90'a yükselmiştir ($p<0,05$). ARR 0,0095 ± 0,048 olup relaps sıklığı oldukça düşüktür. Beş yıllık izlemde 150 hasta yüzde 62,2 NEDA-3 kriterlerini sağlamıştır. NEDA-3 sağlamayan 91 hastanın yüzde 93,4'ünde engellilik progresyonu saptanmıştır. Fiziksel testlerde anlamlı fark izlenmemiştir (T25WT2 15,65 → 13,87; 9HPT 40,5→34,34; $p>0,05$). Bilişsel testlerde küçük artışlar olmakla birlikte farklar istatistiksel olarak anlamlı değildir (SDMT40,2→42,0; CVLT II 47,7→ 51,7; BVMTR 22,5 →24,0; $p>0,05$).

Sonuç:
Beş yıl ve üzeri süredir okrelizumab alan multipl skleroz hastalarında klinik stabilite büyük ölçüde korunmuştur. ARR son derece düşük seyretmiş, engellilik artışı minimal kalmış ve fiziksel, bilişsel performans parametrelerinde genel denge sürdürülmüştür. Bulgular, okrelizumabın uzun dönemde gerçek yaşam koşullarında kalıcı etkinlik ve stabilite sağladığını göstermektedir.

Anahtar Kelimeler: Okrelizumab, Multipl Skleroz, Fiziksel ve Bilişsel değerlendirme

EP – 1514 CASPR2 ANTİKORU İLİŞKİLİ NÖROPATİNİN KLİNİK ÖZELLİKLERİ

NESRİN TURAPOĞLU, ARMAN ÇAKAR, HACER DURMUŞ TEKÇE, YEŞİM GÜLŞEN PARMAN

İSTANBUL TIP FAKÜLTESİ, İSTANBUL ÜNİVERSİTESİ, NÖROLOJİ ANA BİLİM DALI, NÖROMÜSKÜLER HASTALIKLAR BİLİM DALI, İSTANBUL

Giriş:
Anti-CASPR2 antikorları en sık olarak periferik sinir hipereksitabilite sendromları ve limbik ensefalit ile ilişkilendirilmiştir. Ancak klinik tabloya kimi zaman ince lif nöropatisi ile ilişkili belirti ve bulgular da eşlik edebilmektedir.

Yöntem:
Bu bildiride İstanbul Tıp Fakültesi Nöromüsküler Hastalıklar Bilim Dalı'nda takip edilen ve Anti-CASPR2 antikoru pozitif saptanan dört olgunun klinik ve elektrofizyolojik özellikleri retrospektif olarak incelenmiştir.

Sonuçlar:
Hastaların ikisi kadın ikisi erkekti. Yakınmaların ortalama başlangıç yaşı 48,5 (25-61) idi. En sık başlangıç bulgusu nöropatik ağrı idi. Hastaların klinik izlemi boyunca %50'sinde klinik olarak periferik sinir hipereksitabilite (kramp, miyokimi, fasikülasyon) bulguları izlendi. Üç hastada nöropatik ağrı mevcuttu, bir hastada ise izole nöropatik ağrı görüldü. Otonom sinir sistemi tutulumuna işaret eden bulgular iki hastada saptandı. Bir hastada uyku problemleri ve psikoz benzeri ensefalopati tablosu görüldü. Elektromiyografik incelemelerinde bir hastada aksonal duysal polinöropati, üç hastada periferik sinir hipereksitabilitesi, iki hastada otonom bulgular saptandı. Malignite taramasına yönelik yapılan taramalarda bir hastada timoma bulundu, bu hastada aynı zamanda Myastenia Gravis eşlik etmekteydi. İki hastaya immünsüpresif veya immünmodülatör tedavi uygulandı. Klinik olarak bu hastalar bu tedaviden fayda gördü. Ancak bir hastanın klinik izleminde kortikosteroidler ile tedaviden yaklaşık üç ay sonra nöropatik ağrının yinelediği izlendi.

Tartışma ve Sonuç:
Anti-CASPR2 antikoru saptanan hastalar olgularımızda olduğu gibi çok farklı klinik bulgularla başvurabilir. Özellikle klinik veya elektrofizyolojik olarak periferik sinir hipereksitabilite sendromu varlığında bu tablo akla gelmelidir. Tedavi yanıtı değişkenlik gösterebilse de olgularımızda olduğu gibi erken tedavi ile klinik remisyon görülebilir.

Anahtar Kelimeler: Anti-CASPR2, Nöropatik Ağrı, Otonom, Periferik Sinir Hipereksitabilitesi.

EP – 1515 ATAKLARDAN BAĞIMSIZ İLERLEME GÖSTEREN RELAPSİNG MS HASTALARINDA BEŞ YILLIK BİLİŞSEL PROFİL: NEDA-3 VE NON-NEDA GRUPLARIYLA KARŞILAŞTIRMALI ANALİZ

SAİD ALİZADA[1], ULVİ SAMADZADE[2], ASİYE TUBA ÖZDOĞAR[3], SERKAN ÖZAKBAŞ[4]

[1]DOKUZ EYLÜL ÜNİVERSİTESİ, NÖROLOJİ ANABİLİM DALI, İZMİR
[2]İZMİR EKONOMİ ÜNİVERSİTESİ, MEDİCAL POİNT HASTANESİ
[3]VAN YÜZÜNCÜ YIL ÜNİVERSİTE HASTANESİ
[4]İZMİR EKONOMİ ÜNİVERSİTESİ, MEDİCAL POİNT HASTANESİ; MS ARAŞTIRMALARI DERNEĞİ, İZMİR

Giriş-Amaç:
Multipl sklerozda (MS) “atak dışı ilerleme” olarak tanımlanan PIRA, inflamatuvar aktivite olmaksızın yavaş seyirli bir kötüleşmeyi temsil eder ve uzun dönem özürlülük birikiminin önemli bir belirleyicisi olarak kabul edilmektedir. Bu çalışmanın amacı, PIRA fenotipinin bilişsel profilini değerlendirmek ve NEDA-3 ve non-NEDA-3 hastalarla karşılaştırarak bilişsel gidişatın fiziksel ilerleme ile ilişkisini incelemektir.

Yöntem:
Toplam 180 RRMS hastası beş yıllık izlem süresiyle değerlendirilmiştir ve 3 grupta ele alınmıştır: NEDA-3 kriterilerini karşılayan, karşılamayan ve PİRA grubu (NEDA=71, non-NEDA=88, PIRA=21). Dahil edilme kriterleri başlangıç ile beşinci yılda tamamlanmış BICAMS testi olan ataklı formda olan MS'li bireylerdir. BICAMS bataryası; Sembol–Rakam Eşleme Testi (SDMT), Kaliforniya Sözel Öğrenme Testi (CVLT) ve Kısa Görsel–Uzamsal Bellek Testi (BVMT-R)’den oluşmuştur. Gruplar arası farklar uygun istatistik testleriyle analiz edilmiştir ($p<0.05$ anlamlı kabul edilmiştir).

Bulgular:
PIRA grubu diğer gruplara göre anlamlı olarak daha yaşlıydı (NEDA: 38.70 ± 9.67; Non-NEDA 36.74 ± 8.38; PİRA: 46.24 ± 10.98 $p<0.001$) ve beşinci yılda EDSS değerleri daha yüksekti ($p<0.001$). Başlangıçta PIRA hastaları SDMT ($p=0.005$), CVLT ($p=0.008$) ve BVMT-R ($p=0.006$) skorlarında belirgin düşük performans göstermiştir. Beşinci yılda bu fark SDMT ($p=0.022$) ve BVMT-R ($p=0.031$) testlerinde sürmüş, ancak CVLT farkı istatistiksel olarak anlamlılığını yitirmiştir. Gruplar arasında beş yıllık bilişsel değişim oranlarında fark saptanmamıştır.

Sonuç:
PIRA hastalarında başlangıçtan itibaren bilişsel performans düşük olup bu fark izlem süresince sabit kalmıştır. Bu durum bilişsel kırılganlığın erken dönemde yerleştiğini, ancak ilerleme hızının farklı olmadığını göstermektedir. Fiziksel özürlülükte belirgin artışa karşın bilişsel stabilitenin korunması, MS’te bilişsel ve motor ilerlemenin farklı mekanizmalarla seyrettiğini desteklemektedir.

Anahtar Kelimeler: Atakdan bağımsız kötüleşme, NEDA-3, Multipl Skleroz

EP – 1519 GEÇ BAŞLANGIÇLI "CARASIL" OLGULARI: İKİ KIZ KARDEŞ, YENİ HTRA1 MUTASYONU OLGU: SUNUMU VE LİTERATÜRÜN GÖZDEN GEÇİRİLMESİ

ASUMAN ALİ [1], ALİ TOPAK [2], BİLAL BURÇAK ASLAN [3] ,TİRDAD SETAYEŞİ [4]

[1]SERBEST HEKİM, NÖROLOJİ UZMANI,
[2]BURSA ŞEHİR HASTANESİ, TIBBİ GENETİK UZMANI
[3] BURSA KESTEL DEVLET HASTANESİ, İÇ HASTALIKLARI VE PALYATİF KLİNİĞİ
[4]BURSA YÜKSEK İHTİSAS EĞİTİM VE ARAŞTIRMA HASTANESİ,GİRİŞİMSEL RADYOLOJİ KLİNİĞİ

Amaç:
CARASIL (Cerebral Autosomal Recessive Arteriopathy with Subcortical Infarcts and Leukoencephalopathy), HTRA1 genindeki patojenik varyantlar sonucu gelişen nadir kalıtsal serebrovasküler hastalıktır. HTRA1 proteini normalde TGF-β sinyal yolunu baskılayarak vasküler bütünlüğü düzenler. Patojenik varyantlar bu mekanizmayı bozarak subkortikal lökoensefalopati ve küçük damar hastalığına yol açar. Son yıllarda heterozigot HTRA1 varyantlarının da otozomal dominant seyirli geç başlangıçlı serebral küçük damar hastalığı (AD-CSVD) ile ilişkili olduğu bildirilmiştir.

Bu çalışmada, geç başlangıçlı yürüme güçlüğü, kognitif gerileme ve epileptik nöbetleri bulunan iki kız kardeşte saptanan yeni patojenik HTRA1 varyantının klinik, radyolojik, genetik özelliklerini sunmayı amaçladık.

Olgu: 1
63 y.da kadın hasta. Ellili yaşlarda başlayan yürüme güçlüğü, nöbet geçirme, hafif kognitif yetersizlik kliniği ile değerlendirilmiş, ancak tanı alamamıştı. Nöbetleri farkındalığın bozulduğu kısa süreli jeneralize atonik nöbetler şeklindeydi. Kliniği psikosomatik olarak değerlendirilmiş, "Duloxetine" tablet başlanmıştı. Başlangıçta kısa süreli ve nadir olan nöbetleri için Acil başvurusu oluyordu.

Anne- baba akrabalığı yoktu. Ablasında da ellili yaşlarda başlayan yürüme güçlüğü tanımlanıyordu. Sigara ve alkol kullanımı yoktu. 50 y.dan sonra Hipertansiyon tanısı almıştı. Diyabetes Mellitus tanımlanmıyordu. İlerleyici kognitif yetersizlik, spastik tetraparezi ve subkortikal lökoensefalopati saptanınca moleküler genetik analiz yapıldı. HTRA1 geninde heterozigot c.886A>T (p.ile296Phe) değişimi saptandı. Bu değişim daha önce literatürde bildirilmemiştir.

Nörolojik muayenesinde (N.M) letarjikti, sol beden yarısında belirgin spastik tetraparezi, postural tonusda bozulma, refleks hiperaktivitesi mevcuttu. Tekerlekli sandalyeye bağımlıydı. r-MMDT: (15/21.26±3.92)di. Destekle ayakta durabiliyordu. Adımlaması yoktu. Son altı aydır, çiğneme ve yutma güçlüğü de başlamıştı. Selektif Karotis ve Vertebral Anjiografisi normaldi. Altı yıldır epileptik nöbetleri yoktu. Kraniyal MR da; periventriküler, subkortikal lökoensefalopati; talamus ve beyinsapında da kronik lakün bulguları mevcuttu.

Olgu: 2
65 y.da kadın hasta. İlk olgumuzun ablası. 56 y.da başlayan yürüme güçlüğü tanımlanıyordu. Uyanıkken ortaya çıkan jeneralize tonik-klonik epileptik nöbet öyküsü vardı. Antinöbet ilacı alıyordu. Hipertansiyon ve Diyabetes Mellitus öyküsü yoktu. Kognitif

yetersizlik tanısıyla Donepezil/Memantin kombinasyonu başlanmıştı. NM'inde konuşma akıcılığında yavaşlama, spastik tetraparezi, destekle spastik adımlaması mevcuttu. Beyin, boyun BT Anjiografisi normaldi. Kraniyal MR da bilateral supraventriküler, periventriküler derin beyaz cevherde, serebellar hemisferlerde bazal ganglionlarda laküner enfarktlar mevcuttu.

Sonuç:
İki kardeşte saptanan heterozigot HTRA1 patojenik varyantı, otozomal dominant seyirli HTRA1 ilişkili küçük damar hastalığı ile uyumludur.

CARASIL ile ilişkili HTRA1 spektrumunda, erken dönemde radyolojik bulgularla birlikte genetik analiz yapılması tanı sürecini hızlandırır. Her ne kadar hastalık için spesifik bir tedavi bulunmasa da, HTRA1 proteaz domenine yönelik fonksiyonel çalışmalar, TGF-β yolaklarını hedefleyen araştırmalar, gelecekte yeni tedavi yaklaşımlarına zemin hazırlayabilir.

EP – 206 LEVETİRASETAM İLİŞKİLİ RABDOMİYOLİZ: NADİR GÖRÜLEN YAN ETKİ

SEMANUR AKSU1, EREN KILIÇ1, AYŞE KRİSTİNA POLAT1, BÜŞRANUR KAPLAN1, TÜRKAN ACAR2

1SAKARYA EĞİTİM VE ARAŞTIRMA HASTANESİ, NÖROLOJİ KLİNİĞİ. SAKARYA
2SAKARYA ÜNİVERSİTESİ TIP FAKÜLTESİ, NÖROLOJİ A.D., SAKARYA

Giriş:
Rabdomiyoliz, kası hücrelerinin yıkımı sonucu ciddi elektrolit bozuklukları ve böbrek hasarı ile karakterize bir sendromdur. Klinik tablo genellikle kas ağrısı, halsizlik ve koyu renkli idrarla kendini gösterirken, tanıda serum kreatin kinaz ve miyoglobin düzeylerinin yükselmesi belirleyicidir. Antiepileptikler gibi birçok ilaç rabdomiyolize neden olabilmektedir. Bu yazıda, etiyolojide başka bir nedenle açıklanamayan rabdomiyoliz gelişimi saptanan ve levetirasetama bağlı advers etki olarak değerlendirilen genç bir kadın hasta sunulmuştur.

Olgu Sunumu:
Yirmi yaşında, bilinen hastalığı ve ilaç kullanımı olmayan kadın hasta, kasılma, titreme ve gözlerde deviasyon ve 3–4 dakika süren nöbetler nedeniyle acile başvurdu. Nörolojik muayenesi doğal ve kranial görüntülemeleri normaldi. Elektroensefalografide sağ hemisfer kaynaklı nöbet aktivitesi tespit edildi. Epilepsi tanısıyla levetirasetam tedavisi başlandı. Takipte CK düzeyi 90.815 IU/L'ye, miyoglobin seviyesi ise 2650 ng/mL'ye yükseldi. Kliniği ve laboratuvarı rabdomiyoliz ile uyumlu bulunarak levetirasetam tedavisi kesildi, hidrate edildi ve lamotrijin başlandı. Takiplerinde CK ve miyoglobin düzeylerinde gerileme izlenen hasta, lamotrijin tedavisi ile taburcu edildi.

Tartışma:
Rabdomiyoliz, kas hücrelerinin yıkımı sonucu ortaya çıkan, böbrek yetmezliği gibi ciddi komplikasyonlara neden olabilen bir klinik tablodur. Kas ağrısı, halsizlik ve koyu renkli idrarla kendini gösterebilir; tanıda CK ve miyoglobin düzeylerinin artışı belirleyicidir. Levetirasetam, epilepsi tedavisinde sık tercih edilen, genellikle iyi tolere edilen bir ilaçtır. Literatürde levetirasetam kullanımına bağlı gelişen rabdomiyoliz olguları da bildirilmiştir. Bu olguda da levetirasetam sonrası gelişen rabdomiyoliz, ilacın kesilmesi ve hidrasyonla gerilemiş; erken tanı ve uygun tedavi ile bu nadir yan etkinin başarıyla yönetilebileceği gösterilmiştir.

Anahtar Kelimeler: Kreatin kinaz yüksekliği, Levetiresetam, Rabdomiyoliz

EP – 1250 KUMAR BAĞIMLILIĞINDA YÜKSEK FREKANSLI TEKRARLAYAN TRANSKRANİAL MANYETİK STİMÜLASYONUN ELEKTROFİZYOLOJİK VE KLİNİK KORELASYONLARI

MUHARREM ANIL GÜRKAN[1], FERHAT YILMAZ[2]

[1]ÖZEL MUAYENEHANE
[2]PSİKOLOJİ İZMİR DANIŞMANLIK

Kumar bozukluğunun (KB) standart tedavilerle uzun dönem sonuçları sınırlıdır. Sol dorsolateral prefrontal kortekse (DLPFK) uygulanan yüksek frekanslı tekrarlayan transkraniyal manyetik stimülasyonun (rTMS) kumar dürtüsünü (craving) ve davranışlarını azaltabileceğine dair bulgular artmaktadır.

Kumar bozukluğu (KB) erişkinlerde yaklaşık **%1.29** prevalansa sahiptir ve sıklıkla kronik seyir ile başka psikiyatrik bozukluklarla eş tanı gösterir [7]. Psikolojik müdahaleler (örn. BDT) önemli olmakla birlikte, birçok çalışmada tedavi etkinliği **optimal değildir** [10]. Bu nedenle **non-invaziv beyin uyarımı** yaklaşımları, özellikle **tekrarlayan transkraniyal manyetik stimülasyon (rTMS)**, KB'de umut verici bir seçenek olarak öne çıkmaktadır [2–4]. rTMS; **dürtüsellik/kompülsivite** ile ilişkili bozukluklarda (OKB, alkol kullanım bozukluğu gibi) araştırılmış, bu bağlamda **semptom provokasyonu** ile eşzamanlı uygulamalar da etkinliği artırmak için kullanılmıştır [5,6]. Bu literatür çerçevesinde, **sol prefrontal kortekse yüksek frekanslı uyarım**ın özellikle **craving** (kumar oynama dürtüsü) üzerinde belirgin azalma sağladığı bildirilmiştir [2–4]. 43 yaşında erkek hastanın eşlik eden psikiyatrik tanı yok bulunmamakla birlikte yaklaşık 10 yıldır spor bahisleri odaklı kumar oynama davranışı mevcut. Hasta ile aydınlatılmış onam sonrası sol DLPFK hedefli yüksek frekans rTMS planlandı. Literatürde KB için kullanılan protokole benzer şekilde MagVenture cihazıyla 10 Hz, 3000 atım/seans, %120 motor eşik parametreleri uygulandı; toplam 20 seans verildi. Semptom provokasyonu uygulanmadı [1]. Klinik yanıt Gambling Symptom Assessment Scale (G-SAS) ile izlendi. Tedavi öncesi G-SAS: 42, tedavi sonrası G-SAS: 9 olarak saptandı. 20. seans sonunda kumar oynama davranışı sona erdi (hastanın özbildirimi ve yakın geribildirimi ile doğrulandı). Bu olgu, sol DLPFK'ye yüksek frekanslı rTMS'in kronik KB'de belirgin klinik düzelme sağlayabildiğini göstermektedir. G-SAS'ta 42 → 9 düşüşü, craving ve davranış üzerinde güçlü bir etkiyi düşündürmektedir.

Bulgularımız, KB'de sol prefrontal yüksek frekans rTMS'in craving'i azalttığını gösteren sistematik derleme ve meta-analizlerle uyumludur [2–4]. Ayrıca OKB ve alkol kullanım bozukluğunda semptom provokasyonu ile eşzamanlı rTMS'in etkileri güçlendirebildiğine dair kanıtlar, KB'de de provokasyonun ek katkısını araştırmaya değer kılmaktadır [5,6]; yine de standart bir provokasyon protokolü henüz bulunmamaktadır [1]. Etkinliği artırmaya dönük diğer stratejiler arasında atım sayısı/seans sayısını artırma, nöro-navigasyonla kişiselleştirilmiş hedefleme ve ivmelendirilmiş (accelerated) protokoller yer alır [8–10]. Bu vakada provokasyon uygulanmamasına rağmen güçlü bir klinik yanıt elde edilmiştir; bu durum, standart sol DLPFK 10 Hz protokolünün tek başına da etkili olabileceğini destekler [1–4]. Yine de provokasyon eklenmesinin bazı olgularda yanıtı artırabileceği hipotezi, kontrollü çalışmalarla sınanmalıdır [1,5,6]. Yüksek frekanslı sol DLPFK rTMS, KB'de güvenli ve etkili bir müdahale seçeneği olabilir; olgumuzda davranış düzeyinde remisyon ve G-SAS'ta belirgin iyileşme sağlanmıştır. Literatür, özellikle craving azalması yönünde kanıt birikimi sunmaktadır [2–4]. Standartlaştırılmış protokoller, provokasyonun rolü ve uzun dönem sürdürüm için ileri, kontrollü çalışmalara ihtiyaç vardır [1,8–10].

Anahtar Kelimeler: kumar bozukluğu, rTMS, sol dorsolateral prefrontal korteks

Kaynaklar:

[1] **Jou C-R, Yu X-Z, Hung GCL.** Treating gambling disorder using repetitive transcranial magnetic stimulation with symptom provocation. *Transcranial Magnetic Stimulation.* 2025;4:100099. doi:10.1016/j.transm.2025.100099. [2] **Concerto C,** Signorelli MS, Chiarenza C, ve ark. Transcranial Magnetic Stimulation for the Treatment of Gambling Disorder: A Systematic Review. *J Integr Neurosci.* 2023;22(6):164. doi:10.31083/j.jin2206164. [3] **Del Mauro L,** Vergallito A, Gattavara G, ve ark. Betting on Non-Invasive Brain Stimulation to Treat Gambling Disorder: A Systematic Review and Meta-Analysis. *Brain Sci.* 2023;13(4):698. doi:10.3390/brainsci13040698. [4] **Zucchella C,** Mantovani E, Federico A, ve ark. Non-invasive Brain Stimulation for Gambling Disorder: A Systematic Review. *Front Neurosci.* 2020;14:729. doi:10.3389/fnins.2020.00729. [5] **Carmi L,** Tendler A, Bystritsky A, ve ark. Deep TMS for OCD: Prospektif çok merkezli RKA. *Am J Psychiatry.* 2019;176(11). doi:10.1176/appi.ajp.2019.18101180. [6] **Harel M,** Perini I, Kämpe R, ve ark. Repetitive TMS in Alcohol Dependence: RKA. *Biol Psychiatry.* 2021;91(12). doi:10.1016/j.biopsych.2021.11.020. [7] **Gabellini E,** Lucchini F, Gattoni ME. Prevalence of Problem Gambling: Meta-analysis (2016–2022). *J Gambl Stud.* 2022;39. doi:10.1007/s10899-022-10180-0. [8] **Sackeim HA,** Aaronson ST, Carpenter LL, ve ark. Clinical outcomes registry of TMS in MDD. *J Affect Disord.* 2020;277:65–74. doi:10.1016/j.jad.2020.08.005. [9] **Siddiqi SH,** Taylor SF, Cooke D, ve ark. Symptom-specific targets for circuit-based neuromodulation. *Am J Psychiatry.* 2020;177(5):435–446. doi:10.1176/appi.ajp.2019.19090915. [10] **Yip AG,** George MS, Tendler A, ve ark. Twice-weekly deep TMS after non-response: BrainsWay pivotal trial. *Brain Stimul.* 2017;10(4):847–849. doi:10.1016/j.brs.2017.02.013.

TÜRK NÖROLOJİ DERNEĞİ • TURKISH NEUROLOGICAL SOCIETY • 1992

61. Ulusal Nöroloji Kongresi

13-17 Aralık 2025

Royal Seginus Otel Lara - Antalya

Ana Tema

Demans ve Davranış Nörolojisi

www.norolojikongresi.org

REPUBLIC OF TÜRKİYE MINISTRY OF CULTURE AND TOURISM

TİKA

ean

burkon TURİZM & KONGRE 444 9 443 kongre@burkon.com