ARTERİOVENÖZ MALFORMASYON: BİR VAKA SUNUMU

Berivan Canpolat[1], Semanur Telsiz[1], Emin Murat Canger[1]
[1]Erciyes Üniversitesi, Ağız, Diş ve Çene Radyolojisi Ana Bilim Dalı, Kayseri

AMAÇ: Mandibulada görülen bir arteriovenöz malformasyon vakasının klinik ve radyolojik özelliklerini ortaya koymaktır.

OLGU SUNUMU: Daha önceden arteriovenöz malformasyon tanısı almış olan 45 yaşında erkek hasta, sol mandibulada şiddetli ağrı şikâyeti ile Erciyes Üniversitesi Ağız Diş ve Çene Radyolojisi Ana Bilim Dalına başvurdu. İntraoral muayenede sol kanin diş bölgesinden başlayarak posteriora uzanan, bukkale daha belirgin olmak üzere ekspansiyon yapmış, palpasyonda ağrılı, fluktuasyon vermeyen bir yapı gözlendi. (Şekil 1) Alınan panoramik radyografta sağ mandibular kanin bölgesinden başlayarak sol ramus ortasına kadar uzanan multiloküler radyolusent bir lezyon izlendi. (Şekil2). Dış merkezde alınan bilgisayarlı tomografi görüntülerinde mandibulayı yaygın destrükte eden ve sol korpustan egzofitik uzanım gösteren multiloküler lezyon belirlendi. (Şekil 3). Hasta tedavi için kulak burun boğaz bölümüne yönlendirildi.



Şekil 1: Hastanın ekstraoral ve intraoral görüntüsü.



Şekil 2: Hastanın OPG görüntüsünde sol mandibular korpus bölgesinde multiloküler lezyon izlenmekte.

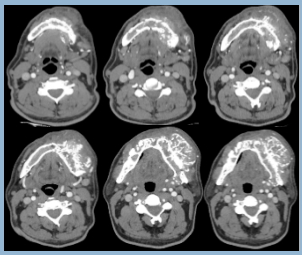

Şekil 3 : Hastanın mandibular korpus bölgesinde izlenen ekspansif-multiloküler radyolüsent lezyonun BT görüntüsü.

SONUÇ: Arteriovenöz malformasyonlar, oral ve maksillofasiyal bölgede kemik ve mukozaya invaze olabilen vasküler konjenital anomalilerdir. Erken dönemde radyolojik tanı ve multidisipliner izlem gerektiren ciddi lezyonlardır.

Anahtar Kelimeler: arteriovenöz malformasyon; tanısal görüntüleme; teşhis