XIX. ULUSLARARASI
TÜRK ORTODONTİ DERNEĞİ SEMPOZYUMU
XIX TH INTERNATIONAL TURKISH ORTHODONTIC SOCIETY SYMPOSIUM
GELENEKSELDEN DİJİTALE: ORTODONTİNİN TEMELLERİ
THE FUNDAMENTALS OF ORTHODONTICS: FROM TRADITIONAL TO DIGITAL

Şiddetli İskeletsel ve Dentoalveolar Sınıf II Maloklüzyona Sahip Adölesan Bir Hastanın Twin Blok Aygıtıyla Tedavisi: Olgu Sunumu

Gökhan Kaş[1], Onur Öcal[1], Taner Öztürk[1]

[1] Erciyes Üniversitesi Diş Hekimliği Fakültesi, Ortodonti Anabilim Dalı, Kayseri

AMAÇ: Bu olgu sunumunun amacı, şiddetli iskeletsel ve dentoalveolar Sınıf II Bölüm 1 maloklüzyona sahip adölesan bireyde, Twin Blok aygıtıyla başlatılan ve ardından sabit ortodontik tedavi ile sürdürülen tedavi yaklaşımının klinik sonuçlarını değerlendirmektir.

OLGU: Tedavi başlangıcında dişlerinin arasındaki boşluklar ve alt çenesinin geride olması şikayetiyle kliniğimize başvuran, 11 yıl 5 aylık kadın hastanın klinik muayenesinde artmış belirgin overjet (9 mm) ve overbite (4 mm), Angle Sınıf II Bölüm 1 maloklüzyon ve konveks profile sahip olduğu gözlemlenmiştir. El bilek evresi Mp3cap olarak belirlenmiştir. Hastanın sefalometrik değerlendirmesinde iskeletsel Sınıf II maloklüzyona (SNA: 85,1°, SNB: 80° , ANB: 5,1° N-A: 2 mm N-Pog: -8 mm) ve normal dik yön boyutlarına (SN-GoGn: 28,3°) sahip olduğu, ayrıca efektif mandibula boyutunun azaldığı (101,1 mm) belirlenmiştir. Dişsel ölçümlerde U1-PP açısının 122,3° ve IMPA açısının 96,8° olduğu tespit edilmiştir. Rölatif maksiller darlık nedeniyle ekspansiyon vidası içeren Twin Blok aygıtı uygulanmıştır. Yavaş üst çene genişletme protokolü kapsamında 16 tur aktivasyon ile eşzamanlı Twin Blok aktive edilmiştir. Twin Blok ile yapılan 10 aylık fonksiyonel tedavi sürecini takiben, sabit ortodontik tedaviye başlanmış olup hastanın tedavisi 10 aydır devam etmektedir.

BULGULAR: Twin Blok ile yapılan fonksiyonel tedavi sonrası alınan ara kayıtlarda yapılan sefalometrik değerlendirme sonucunda SNA açısının 85,5°, SNB açısının 81,5°, ANB açısının 4° ve SN-GoGn açısının 30° olduğu belirlenmiştir. Dişsel ölçümlerde U1-PP açısının 114,3° ve IMPA açısının 101° olduğu tespit edilmiştir.
Hastanın sabit ortodontik tedavisinin 10. ayında yapılan sefalometrik değerlendirmede SNA açısının 85,6°, SNB açısının 81,7°, ANB açısının 3,9° ve SN-GoGn açısının 30,3° olduğu belirlenmiştir. Dişsel ölçümlerde U1-PP açısının 111,8° ve IMPA açısının 97° olduğu tespit edilmiştir.

	T0	T1	T2
SNA (°)	85.1	85.5	85.6
SNB (°)	80	81.5	81.7
ANB (°)	5.1	4	3.9
SN-GoGn (°)	28.3	30	30.3
U1-PP (°)	122.3	114.3	111.8
U1-NA (mm)	8.2	4.8	4.2
L1-Apog (mm)	3.8	5	3.5
IMPA (°)	96.8	101	97
Overjet (mm)	9	-2.3	2.5
Overbite (mm)	4	1	2

TABLO 1: Hastanın tedavi başı (T0) , Twin Blok sonrası (T1) ve sabit tedavi 10. ay (T2) dental ve sefalometrik değişimleri

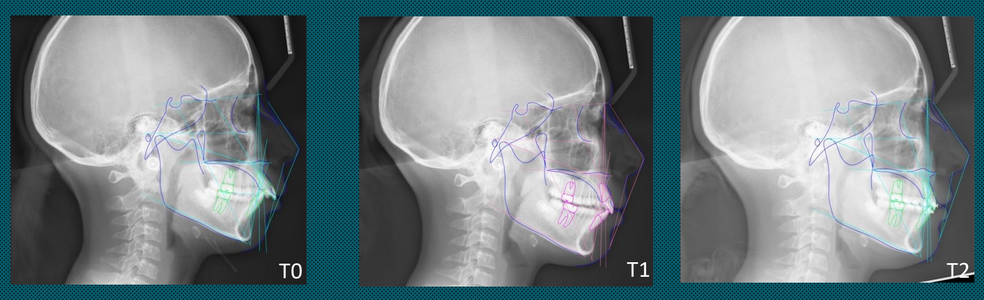



ŞEKİL 1: Hastanın tedavi başı (T0) ağız içi ve ağız dışı fotoğrafları



ŞEKİL 2: Hastanın Twin Blok uygulanması sonrası (T1) ağız içi ve ağız dışı fotoğrafları



ŞEKİL 3: Hastanın sabit tedavi 10. ay (T2) ağız içi ve ağız dışı fotoğrafları

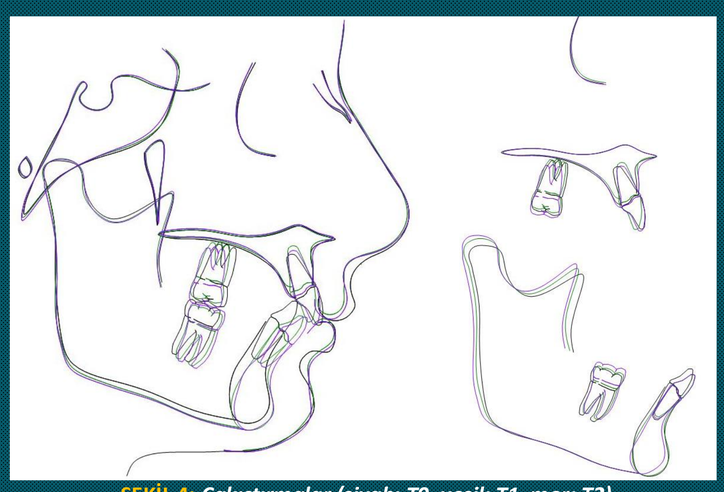

ŞEKİL 4: *Çakıştırmalar (siyah: T0, yeşil: T1, mor: T2)*

SONUÇ: Şiddetli iskeletsel ve dentoalveolar Sınıf II maloklüzyona sahip adölesan hastada Twin Blok ile uygulanan tedavi mandibular retrognatinin iskeletsel düzeyde düzeltimini, profilin iyileştirilmesini ve dişsel maloklüzyonunun düzeltimini sağlamıştır.