TÜRK BEYİN DAMAR HASTALIKLARI DERNEĞİ



5. TÜRKİYE İNME AKADEMİSİ VE UYGULAMALI KURSLAR

Online+

17-19 ARALIK 2021

BİLDİRİ KİTABI

İÇİNDEKİLER

KURULLAR

SÖZLÜ BİLDİRİLER

E-POSTER BİLDİRİLER

KURULLAR

Kongre Başkanları
Dr. İpek Midi
Dr. Mustafa Gökçe

Dernek Yönetim Kurulu
Başkan
Dr. Atilla Özcan Özdemir

Başkan Yardımcısı
Dr. Mehmet Akif Topçuoğlu

Genel Sekreter
Dr. Hadiye Şirin

Sayman
Dr. Bijen Nazlıel

Üyeler
Dr. Mustafa Gökçe
Dr. İpek Midi
Dr. Vedat Ali Yürekli

Düzenleme Kurulu
Ossama Mansour, Alexandria University, Egypt
Turgut Tatlısumak, Gothenburg University, Sweden
Afshin Borhani Haghighi, Shiraz University, Iran
George Ntaios, Thessaly University, Greece
Seby John, Cleveland Clinic Abu Dhabi, United Arab Emirates
Mouhammad Jumaa, Toledo University Medical Center, Ohio, USA
Johanne Fifi, The Mount Sinai Hospital, Newyork, USA
Edip Gürol, Harward University, Massachusetts General Hospital, Boston, USA
Gustavo J Rodriguez, Texas Tech University Health Sciences Center of El Paso, USA
Andrei V Alexandrov, Tennessee University Health Science Center, USA
Mehmet Akif Topçuoğlu, Hacettepe Üniversitesi, Ankara
Atilla Özcan Özdemir, Osmangazi Üniversitesi, Eskişehir
Hadiye Şirin, Ege Üniversitesi, İzmir
Bijen Nazlıel, Gazi Üniversitesi, Ankara

Bildiri Değerlendirme Kurulu
Atillla Özcan Özdemir
Mehmet Akif Topçuoğlu
Hadiye Şirin
Bijen Nazlıel
Mustafa Gökçe
İpek Midi
Vedat Ali Yürekli

SÖZLÜ BİLDİRİLER

SS-01 AKUT İSKEMİK İNMEDE TROMBÜS HİSTOPATOLOJİSİ İLE HİPERİNTENS AKUT REPERFÜZYON BELİRTECİ ARASINDAKİ İLİŞKİNİN İNCELENMESİ

Sena Aksoy[1], İbrahim Kulaç[2], Hatem Hakan Selçuk[3], Batuhan Kara[3], Ali Burak Kızılırmak[4], Bayram Yılmaz[5], Yasemin Gürsoy Özdemir[6], Atay Vural[6], Aysun Soysal[1]

[1]Bakırköy Prof. Dr. Mazhar Osman Ruh Sağlığı ve Sinir Hastalıkları Eğitim ve Araştırma Hastanesi, Nöroloji, İstanbul
[2]Koç Üniversitesi Patoloji Ana Bilim Dalı, İstanbul
[3]Bakırköy Dr. Sadi Konuk Eğitim ve Araştırma Hastanesi, Nöroradyoloji, İstanbul
[4]Koç Üniversitesi Translasyonel Tıp Uygulama Merkezi, İstanbul
[5]Yeditepe Üniversitesi Fizyoloji Ana Bilim Dalı, İstanbul
[6]Koç Üniversitesi Nöroloji Ana Bilim Dalı, İstanbul; Koç Üniversitesi Translasyonel Tıp Uygulama Merkezi, İstanbul

GİRİŞ VE AMAÇ: Akut iskemik inmede büyük damarların proksimal oklüzyonunda, mekanik trombektomi ile endovasküler tedavinin etkinliği kanıtlanmıştır. Kullanımı giderek yaygınlaşan mekanik trombektomi, akut iskemik inmede trombüs analizini mümkün kılmaktadır. FLAIR görüntülemede beyin-omurilik sıvısında kontrast madde görünümü hiperintens akut reperfüzyon belirteci (HARM) olarak adlandırılmaktadır ve kan-beyin bariyerinde bozulmanın göstergesi olarak bilinmektedir. Bu çalışmada, akut iskemik inmede trombüsün histopatolojik özellikleri ile hiperintens akut reperfüzyon belirteci arasındaki ilişkinin incelenmesi amaçlanmıştır.

YÖNTEM: Mekanik trombektomi yapılan 56 hasta çalışmaya dahil edilmiştir. Hastaların demografik özellikleri, NIHSS skorları, semptom-kapı, semptom-ponksiyon, semptom-rekanalizasyon süreleri, işlem süresi, deneme sayısı, mekanik trombektomi sırasında kullanılan yöntem ve rekanalizasyon skorları ve 90. gün mRS skoru kaydedilmiştir. 24. saat lezyon ve kanama hacimleri hesaplanmıştır. İnme etiyolojisi TOAST sınıflaması ile belirlenmiştir.
Hastalara tedaviden 24 saat sonra etiyolojik inceleme için kraniyal ve servikal MR anjiografi çekilmiştir, MR anjiografi çekimi sırasında hastalara 15 ml gadolinium intravenöz yolla uygulanmıştır. Kontrast madde enjeksiyonundan 24 saat sonra yapılan FLAIR görüntülemede, sulkus içinde kontrast madde ekstravazasyonunun izlenmesi, HARM pozitif olarak değerlendirilmiştir.
Hastalara ait 52 adet trombüs elde edilmiştir. Trombüsler fibrin ve eritrosit içeriklerinin analizi için hematoksilen-eozin (H&E) ve Martius Scarlet Blue (MSB) ile boyanmış ve görüntü analizleri için sırasıyla yarı otomatik ve makina öğrenmesine dayalı iki yöntem olan Fiji ve Orbit programları kullanılmıştır. Ayrıca, CD3, CD20 ve CD45 boyamaları yapılarak trombüs içerisindeki T ve B lenfosit ve total lökosit sayıları ve oranları belirlenmiştir. Görüntüler dijital slaytlar halinde tarandıktan sonra analiz edilmiştir. Gruplar arası farklar t-testi veya Mann-Whitney U ile, korelasyon analizleri ise Pearson veya Spearman testleri ile gerçekleştirilmiştir.

BULGULAR: 56 hastanın 39'una (%69.6) yalnızca mekanik trombektomi, 17 (%30.4) hastaya hem iv tPA hem de mekanik trombektomi uygulanmıştır. Hastaların 27'si (%48.2) erkek, 29'u (%51.8) kadındır. Mekanik trombektomi sırasında kullanılan yöntem, 32 (%60.4) hastada stent-retriever, 14 (%26.4) hastada aspirasyon ve 7 (%13.2) hastada kombine yöntem olarak kaydedilmiştir, 44 (%78.6) hastada başarılı rekanalizasyon sağlandığı görülmüştür. Tedaviden 90 gün sonra fonksiyonel olarak bağımsız hasta sayısı 32 (%57.2) olarak saptanmıştır. Tedaviden 24 saat sonra çekilen kontrastsız kraniyal BT'de 45 (%80.4) hastada kanama görülmemiştir.
52 trombüsten 37'si (%71.2) fibrinden zengin, 15'i (%28.8) eritrositten zengin olarak değerlendirilmiştir. Fiji ve Orbit programları arasında fibrin veya eritrositten zengin trombüs oranlarında fark saptanmamıştır. 35 adet trombüs örneğinde, CD3, CD20 ve CD45 boyamaları sonucunda yapılan analizde, CD3/CD20, CD3/CD45 ve CD20/45 oranları kullanılmıştır.
56 hastanın 13'ünde tedavi sonrasında entübasyon gibi MR çekimine engel oluşturan bir tıbbi durum gelişmesi nedeniyle HARM değerlendirilememiştir. Kalan 43 hastanın 27'sinde (%62.8) HARM izlenmemiştir, 16 (%37.2) hasta HARM pozitif olarak değerlendirilmiştir.
Hastane başvurusunda hesaplanan NIHSS skorları ile HARM arasında anlamlı bir ilişki saptanmamıştır, ancak tedaviden 24 saat sonra hesaplanan NIHSS skorlarının HARM pozitif olan hastalarda daha yüksek olduğu görülmüştür ($p=0.22$, $p=0.002$). HARM ile semptom-kapı, semptom-ponksiyon, semptom-rekanalizasyon süreleri, işlem süresi, deneme sayısı, mekanik trombektomi sırasında kullanılan yöntem ve rekanalizasyon skoru arasında anlamlı bir ilişki saptanmamıştır. Hastalardan tedavi

öncesinde alınan kan örneğinde, lökosit ve nötrofil sayılarının HARM pozitif olan hastalarda yüksek olduğu saptanmıştır (p=0.025, p=0.047).
Hastaların 24. saatte çekilen kraniyal görüntülemelerinden hesaplanan lezyon hacminin HARM pozitif olan hastalarda anlamlı olarak yüksek olduğu görülmüştür (p<0.001). Benzer bir ilişki, 24. saatte kanama varlığı ve kanama hacimleri ile gösterilememiştir. Klinik sonuç parametrelerinden 90. gün mRS skoru sonuçları değerlendirildiğinde, mRS skoru yüksek olan hastalarda daha yüksek oranda HARM pozitifliği görüldüğü tespit edilmiştir (p=0.002).
Trombüsteki fibrin ve eritrosit oranları ile HARM arasında anlamlı bir ilişki saptanmıştır. H&E boyaması sonrasında hesaplanan fibrin oranı HARM pozitif olanlarda daha yüksek iken, eritrosit oranı daha düşük olarak bulunmuştur (p=0.007, p=0.005). Benzer bir ilişki, MSB boyaması sonrası eritrosit oranı ile gösterilmiştir (p=0.006), ancak MSB boyamasındaki fibrin oranı ile mavi renkte boyanan alanların oranı arasında anlamlı bir ilişki saptanmamıştır. HARM ile CD3/CD20, CD3/CD45 ve CD20/CD45 oranları arasında anlamlı bir ilişki saptanmamıştır.

TARTIŞMA VE SONUÇ: Hiperintens akut reperfüzyon belirtecinin akut iskemik inmede erken dönemde kan-beyin bariyerinde bozulma ve kötü prognoz ile ilişkisini gösteren çalışmalar mevcuttur. Çalışmamızda literatürle uyumlu olarak tedaviden 24 saat sonra hesaplanan NIHSS skoru ile lezyon hacmi ve klinik prognoz belirteci olan 90. gün mRS skoru HARM pozitif hastalarda daha yüksek olarak saptanmıştır. Trombüs histopatolojisi ile HARM arasında bir ilişki olduğu gösterilmiştir. Sonraki çalışmalarda, trombüs içeriğinin daha kapsamlı incelenmesi ve radyolojik bulgularla laboratuvar sonuçlarının birlikte değerlendirilmesi önemli veriler sağlayabilir.

Anahtar Kelimeler: Akut iskemik inme, mekanik trombektomi, hiperintens akut reperfüzyon belirteci

HARM ve trombüs histopatolojisi ile ilişkisi

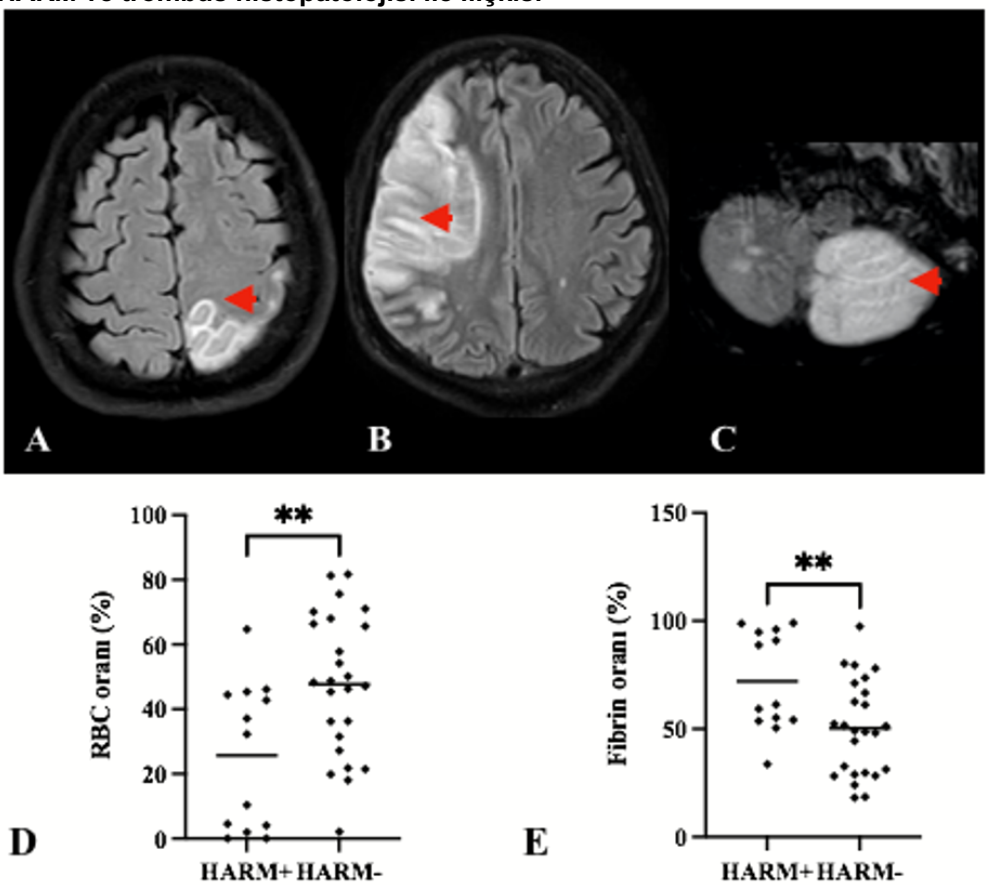

Aksiyel kontrastlı FLAIR görüntüde sol posterior frontal ve parietal lobta MCA-ACA sulama alanında hiperintens enfarkt alanı ve sulkuslar arasında kontrast madde ekstravazasyonu ile uyumlu hiperintensite (A), sağ frontal lobta MCA sulama alanında geniş hiperintens enfarkt alanı ve sulkuslar arasında kontrast madde ekstravazasyonuna ait hiperintensite (B), sol serebellum inferiorunda PICA sulama alanında enfarkt alanı ve serebellar foliolar arasında kontrast madde ekstravazasyonu ile uyumlu hiperintensite (C) görülmektedir. HARM pozitif olan hastaların trombüslerinde eritrosit daha yüksek oranda (D), fibrin daha düşük oranda (E) saptanmıştır (p=0.005, p=0.007).

Hastaların klinik ve radyolojik özellikleri

	HARM+ (n=16)	HARM- (n=27)	p değeri
Semptom-kapı (dk)	62 (39.75-247)	122.5 (42.25-212.5)	0.619
Semptom-ponksiyon (dk)	195 (166.75-380.75)	258 (157.5-335.25)	0.936
Semptom-rekanalizasyon (dk)	216.5 (186.25-408.75)	291 (180.75-367.5)	0.689
İşlem süresi (dk)	27.5 (16.25-60.75)	24 (19-36)	0.481
Deneme sayısı	1 (1-2)	1 (1-2)	0.366
Başvuru sırasında NIHSS	12.5 (9.25-15.75)	11 (9-13)	0.22*
24. saatte NIHSS	11.5 (6.5-14.75)	5 (3-8)	0.002*
Lökosit sayısı (/µl)	10080 (7542-13332)	7950 (6302-10222)	0.025*
Nötrofil sayısı (/µl)	6590 (4207-11067)	4960 (3400-5932)	0.047*
Lezyon volümü (cm3)	135.9 (87-222.9)	19.49 (5.46-31.52)	<0.001*

SS-02 AKUT İSKEMİK İNMEDE İNTRAKRANİAL KAROTİS ARTER KALSİFİKASYONUNUN BELİRLEYİCİLERİ: MANYETİK REZONANS, SERUM BİYOMARKER VE KEMİK DANSİTOMETRİ: TÜRKİYE-KORE İKİ MERKEZLİ PROSPEKTİF ÇALIŞMA

Ethem Murat Arsava[1], Doğan Dinç Öge[1], Özge Berna Gültekin[1], Jeong Min Kim[2], Kader Karlı Oğuz[3], Kwang Yeol Park[2], Mehmet Akif Topçuoğlu[1]

[1]Hacettepe Üniversitesi Tıp Fakültesi, Nöroloji Anabilim Dalı, Ankara, Türkiye
[2]Chung-Ang University, Nöroloji Departmanı, Seul, Kore
[3]Hacettepe Üniversitesi Tıp Fakültesi, Radyoloji Anabilim Dalı, Ankara, Türkiye

GİRİŞ VE AMAÇ: Sıklıkla internal karotid arterlerin petrokavernöz bölgesinde gözlenen, ancak tüm intraserebral damarlarda olabilen vasküler kalsifikasyonların etiyopatogenezi, inme patofizyolojisi ile ilişkisi ve prognostik önemi son yıllarda daha fazla çalışma konusu haline gelmiştir. Patoloji çalışmaları bu bölgede damarın intimal ve medial tabakalarını etkileyen iki farklı kalsifikasyon paterni olduğunu ve bu kalsifikasyonların doğrudan bir aterosklerotik plak oluşumunun parçası olmadığını ortaya koymuştur. Günümüzde bilgisayarlı tomografi üzerinde yapılan skorlama yöntemleri ile bu iki kalsifikasyon tipini birbirinden ayırmak mümkün hale gelmiştir. Türkiye ve Güney Kore merkezleri arasında ikili iş birliği projesi kapsamında projelendirilen çalışma prospektif olarak iskemik inme hastalarında intrakraniyel karotid arter kalsifikasyonlarının risk faktörlerini, kronik küçük damar hastalığı radyolojik bulguları ile ilişkisini ve uzun dönem prognostik önemini incelemeyi amaçlamaktadır. İlaveten, sistemik damar kalsifikasyonlarında bir risk faktörü olduğu ortaya konulmuş osteoporoz ve kemik yapım yıkım sürecinin intrakraniyel vasküler kalsifikasyonlar açısından önemi de proje kapsamında değerlendirilmiştir.

YÖNTEM: Hacettepe ve Güney Kore Chung-Ang Üniversitesin hastanelerine akut (ilk 48 saat) iskemik inme tanısı ile 2019-2020 yıllarında yatışı yapılmış hastalar dahil edilmiştir. Toplanan klinik veriler yaş, cinsiyet, kardiyovasküler risk faktörleri (hipertansiyon, diyabetes mellitus, koroner arter hastalığı, hiperlipidemi, atriyal fibrilasyon, önceki inme öyküsü), “National Institutes of Health” (NIH) inme ölçeğine göre başvuru inme şiddeti, “Causative Classification of Stroke” (CCS) inme subtiplendirme ölçeğine göre inme alt tipidir. Hacettepe’de çalışmaya alınan olguların birinci yıl sonunda fonksiyonel durumları modifiye Rankin skalası ile tespit edilmiştir. Diğer birinci yıl sonlanım parametreleri düşme, kemik kırığı ve inme rekürrensidir.bİntrakraniyel karotis arter kalsifikasyonu hastalardan elde olunan ilk bilgisayarlı tomografi (CT) ve CT anjiografilerde Kockelkoren yöntemi ile “kalsifikasyon yok”, “intimal kalsifikasyon” ve “medial kalsifikasyon” olarak sınıflandırılmıştır. Manyetik rezonans (MR) görüntüleme kronik küçük damar hastalık yükü tayininde STRIVE (“STandards for ReportIng Vascular changes on nEuroimaging”) kriterleri kullanılmıştır. Subkortikal ve periventriküler beyaz cevher hiperintensiteleri T2 ve “Fluid attenuated inversion recovery” (FLAIR) MR görüntülemelerde Fazekas skorlama yöntemine göre yapılmıştır. Skoru 2 ve üzerinde olan hastalar yüksek beyaz cevher hastalık yükü olan grup olarak kabul edilmiştir. Bazal ganglia ve sentrum semiovale perivasküler mesafeleri Doubal yöntemine göre derecelendirilmiştir. Skoru 3 ve üzerinde olan hastalar yüksek etkilenim grubu sayılmıştır. Serebral mikrokanama 10 mm’den küçük çaplı, homojen, yuvarlak veya ovoid, “susceptibility weighted imaging” (SWI) sekansında hipointens, diğer sekanslarda izointens lezyonlar olarak tanımlanmıştır. Lakün ise 3-15 mm çapında FLAIR ve T1 görüntülemede hipointens, T2 görüntülemede hiperintens olarak gözlenen lezyonlardır. Çalışma kapsamındaki hastalarda yatış esnasında serum örnekleri toplanarak kalsiyum-fosfor ve diğer kemik mineralizasyon parametreleri ile ilişkili kan biyobelirteçleri olarak serum kalsiyum, fosfor, magnezyum, alkalen fosfataz, 25 hidroksi vitamin D, paratiroid hormon, ile osteokalsin, tip 1 kolajen karboksi-terminal telopeptid (CTX-1) çalışılmıştır. Hastalara yatışları esnasında lomber ve kalça bölgesinden kemik dansitometre ölçümü yapılmıştır; T skoru -2,5 ve altında olan hastalar osteoporotik, -1 ile -2,5 arasında olan hastalar da osteopenik olarak kategorize edilmişlerdir.

BULGULAR: Çalışmaya dahil edilen 385 iskemik inme hastasının (ortalama yaş 67+-14 yıl; %42 kadın) CT bulgularına göre %46’sında intimal, %28’inde medial tipte kalsifikasyon gözlenmiştir; vakaların %26’sında herhangi bir kalsifikasyon gözlenmemiştir. Çok değişkenli lojistik regresyon modeline göre intimal tip kalsifikasyonların bağımsız belirteçleri ileri yaş, erkek cinsiyet, diyabetes mellitus ve düşük kemik mineral dansitometre skoru olarak tespit edildi. Medial kalsifikasyon için bağımsız belirleyiciler yine ileri yaş ve diyabetes mellitus ile hipertansiyon idi. Kalsifikasyonlar ile kronik küçük damar hastalık radyolojik belirteçleri, çalışılan kan biyobelirteçleri ve Kemik mineral dansitometre lomber seviye T skoru arasında bağımsız bir ilişki gözlenmemiştir.

TARTIŞMA VE SONUÇ: Çalışma sonuçları internal karotid arter intrakraniyel segment intimal ve medial kalsifikasyonlarının patogenezinde örtüşen ancak farklı risk faktörleri olduğunu ortaya koymuştur. Her iki kalsifikasyon paterninin prognostik açıdan önemlerinin gösterilmesi, inme hastalarında bu süreçlerin daha detaylı değerlendirilmesi ve mümkün ise tedavisi açısından yeni çalışmaların yolunu açacaktır. Yine osteoporoz sürecinin kalsifikasyonlar ile ilişkisi ve inme sonrası fonksiyonel öneminin de ortaya konulması, bu önemli komorbiditenin inme hastalarında uygun şekilde tedavi edilmesinin gerekliliğini vurgulamaktadır.

Proje Desteği. TÜBİTAK 2523 TÜBİTAK ve Güney Kore Ulusal Araştırma Vakfı (NRF) Ortak Proje Desteği kapsamında desteklenmiştir (Proje No: 218S753).

Anahtar Kelimeler: iskemik inme, osteoporoz, vasküler kalsifikasyonlar, bilgisayarlı tomografi, kemik yapım ve yıkımı

Tablo 1: İntrakraniyel karotis arter kalsifikasyon varlığının belirleyicileri

ICA Kalsifikasyon	Medial Tip		İntimal Tip	
	OR (%95 güven aralığı)	p	OR (%95 güven aralığı)	p
Yaş	1,26 (1,16-1,36)	<0,001	1,08 (1,05-1,12)	<0,001
Diabetes mellitus	11,20 (2,49-50,41)	0,002	4,00 (1,65-9,71)	0,002
Hipertansiyon	5,87 (1,33-26,04)	0,020	-	-
Erkek cinsiyet	-	-	3,32 (1,46-7,54)	0,004
Kemik mineral dansitometre kalça seviyesi T skoru	-	-	0,60 (0,43-0,84)	0,002

SS-03 MEKANİK TROMBEKTOMİ UYGULANAN POSTERİOR SİSTEM İNMELERİNDE İYİ SONLANIM BELİRTEÇLERİ

Fatma Ger Akarsu, Ezgi Sezer Eryıldız, Zaur Mehdiyev, Özlem Aykaç, Atilla Özcan Özdemir

Eskişehir Osmangazi Üniversitesi Tıp Fakültesi, Nöroloji Ana Bilim Dalı, Eskişehir

GİRİŞ VE AMAÇ: İskemik inmelerin %20'sini posterior dolaşıma ait inmeler içerir. Posterior dolaşıma ait iskemik inmelerden mortalite ve morbidite açısından en kötü prognoza sahip olanı baziller arter oklüzyonudur(BAO).
BAO'da klinik prezentasyon, oklüzyonun yeri ve uzunluğu, rekanalizasyonun derecesi, rekanalizasyona kadar olan süre, iskemik çekirdek (core), kollateral akım prognoza etki eden faktörlerdir. BAO'da iskemik çekirdek posterior ASPECTS (pc-ASPECTS) ile hesaplanabilir.
İskemik çekirdeğin en önemli belirleyicilerinden biri kollateral akımdır. Kötü kollateral akım geniş iskemik çekirdek, büyük final enfarktüs, yüksek mortalite ve kötü fonksiyonel sonlanım ile ilişkili bulunmuştur. BAO'da kollateral değerlendirme için yeni tanımlanan iki skorlama sistemi mevcuttur. Bunlardan birincisi PC-CS (Posterior Circulation Collateral score) maksimum 10 puandan oluşur, 6 ve üzeri puan iyi fonskiyonel sonlanım ile ilişkilidir. Diğer skorlama BATMAN (Basilar Artery on Computed Tomography Angiography) hem BAO kapsamını, şiddetini hem de PcomA ile kollateral dolaşımı değerlendirir. Toplam 10 puan olmak üzere 7 ve üzeri puan iyi fonskiyonel sonlanım ile ilişkili bulunmuştur. Her iki skorlama sisteminde puanın azalması kötü kollateral akıma işaret etmektedir. Bu çalışmada BAO olan ve mekanik trombektomi yapılan hastalarda iskemik çekirdek, kollateral akım ve diğer faktörlerin prognoz üzerine etkisini belirlemeyi amaçladık.

YÖNTEM: Merkezimize son 6 yılda akut BAO ile başvuran, BTA görüntülemesi bulunan hastalar retrospektif olarak değerlendirildi. Hastaların demografik verileri, NHISS değerleri, işlem zamansal parametreleri ve 3. Ay mRs'ları not edildi. Posterior sistem pıhtı yükünü saptamak için BATMAN skorlaması kullanıldı. BATMAN skorlaması, vertebral arter segmenti için 1 puan, baziller arterin proksimal segmenti (vertebrobaziller bileşkeden AICA'ya kadar) için 1 puan, orta segmenti için (AICA'dan SCA'ya kadar) 1 puan, distal segment (SCA'dan rostral kısma kadar) için 1 puan, her patent P1 segmenti için 1 puan, her non-fetal PcomA için 2 puan (hipoplastik PcomA için 1 puan) tahsis eder. Kollateral skorlama sistemi için en az bir PcomA varlığı iyi kollateral olarak değerlendirilirken, PcomA olmaması kötü kollateral olarak kabul edildi.

İSTATİSTİKSEL ANALİZ: Verilerin analizi Windows SPSS 21 paket programında yapılmıştır. Tanımlayıcı istatistikler dağılımı normal olan değişkenler için ortalama ± standart sapma (SD), dağılımı normal olmayan değişkenler için medyan (min–maks) olarak gösterilmiştir. Gruplar arasında ortalamalar yönünden farkın önemliliği t testi ile, ortanca değerler yönünden farkın önemliliği Mann Whitney U testi ile analiz edilmiştir. $P<0,05$ için sonuçlar istatistiksel olarak anlamlı kabul edilmiştir.

BULGULAR: Akut posterior sistem inmesi nedenli mekanik trombektomi uygulanan ve BTA görüntülemesi bulunan 41 hasta değerlendirildi, hastaların yaş ortalaması 58,2 ± 12,6 olup 23'ü (%56,1) erkek idi. 3. Ay mRs≤2 hasta sayısı 14 (%34,1) olup TICI 2c-3 rekanalizasyon elde edilen hasta sayısı 22 (%53,7) idi. Daha düşük yaş, yüksek kontrastlı ASPECT skoru, yüksek BATMAN skoru, en az bir PcomA varlığı, ilk 45 dakika içinde rekanalizasyon ve TICI 2c-3 rekenalizasyon iyi klinik sonlanımla ilişkili faktörler olarak bulundu.

TARTIŞMA VE SONUÇ: Akut posterior sirkülasyon inmelerinde endovasküler tedavi teknikleri kullanılmakla birlikte bu tedaviden en çok hangi hastaların yararlanacağı belirsizliğini korumaktadır. Bu hastalarda iyi sonlanım ile ilişkili faktörleri incelediğimiz çalışmamızda; yaş, başarılı rekanalizasyon, başvuru BTA'da ki ASPECT skoru, PCOM ve BATMAN skorununun iyi sonlanım ile ilişkisini istatiksel olarak anlamlı bulduk.
Başarılı rekanalizasyon anterior sistem inmelerinde iyi klinik sonlanımın en önemli prediktörlerindendir. Arka sistem inmelerinde ise kimi çalışmalar iyi sonlanım ile daha az ilişkilendirirken kimilerinde güçlü bir ilişki bulunmuştur. Bizim çalışmamızda başarılı rekanlizasyon, iyi sonlanım ile ilişkili olup, çelişkili sonuçlar endikasyon seçimindeki farklılıklarla ilişkili olabilir (yüksek NIHSS, semptom-ponksiyon süresinin uzunluğu).

pc- ASPECT; talamus, oksipital korteks, serebellar hemisferler, orta beyin ve ponsta erken iskemik değişikliklerini değerlendiren 10 puanlık bir puanlık bir skorlamadır. Posterior sistem artefaktları sebebi ile BTA kaynak görüntüleri BT'ye göre iskemiyi değerlendirmede daha kullanışlıdır. BTA'daki hipodens parankim alanları serebral kan akımının azaldığı bölgeleri daha iyi yansıtmaktadır. Önceki çalışmalar ile uyumlu şekilde yüksek pc-ASPECT skorunu iyi sonlanım ile ilişkili bulduk.
İskemi, zaman ve serebral perfüzyon eksikliğinin bir sonucudur ki, bu da kollateral beslenme ile ilişkilidir. Biz de hastaların kollateral durumun iyi sonlanım ile ilişkisini saptamak için BATMAN skorlamasını ve PcomA varlığını değerlendirdik ve hem yüksek BATMAN skorunu hem de tek ya da iki taraflı PcomA varlığını iyi sonlanım ile ilişkili bulduk.
Yaş, inme hastalarında sonlanım için klasik bir prediktördür. Bizim çalışmamızda da daha düşük yaş iyi sonlanım ile ilişkili bulunmuştur. Aterotrombotik hastalıklar yıllar içinde artar ve ayrıca kolleteral damarları da etkileyerek indirek olarak iyi klinik sonlanım ile ilişkili olan kolleteral akımı da etkiler. Sonuç olarak, posterior sirkülasyon inmelerinde iyi kollateral durumu ve yüksek ASPECT skorları iyi sonlanım ile ilişkilidir. Endovasküler tedavi kararının verilmesinde, özellikle standart zaman dilimi dışında kalan hastalar için sonlanımın öngörülmesinde kullanışlı olabilir.

Anahtar Kelimeler: mekanik trombektomi, posterior sistem kollateral dolaşım, posterior sistem ASPECT

Klinik sonlanımların karşılaştırılması

	mRS≤ 2, iyi klinik sonlanım	mRS>2 kötü klinik sonlanım	p değeri
Yaş (ortalama ± SD)	52,0±10,8	61,5±12,5	0,031
Cinsiyet K/E	6/8	12/15	0,594
Başvuru NHISS (ortalama± SD)	19,4±8,3	21,1±5,0	0,385
İv tPa (n, %)	2 (14,2)	7 (25,9)	0,692
Risk Faktörleri (n, %) Hipertansiyon Diabetes Mellitus Atrial Fibrilasyon Koroner Arter Hastalığı Sigara Eski inme öyküsü	 4 (28,5) 2 (14,2) 1 (7,1) 1 (7,1) 3 (21,3) 3 (21,3)	 15 (%55,5) 5 (18,5) 5 (18,5) 4 (4,8) 10 (37,0) 6 (7,2)	 0,094 0,551 0,317 0,173 0,257 0,640
Başarılı rekanalizasyon (n, %) (TICI 2c-3)	13 (%92,8)	9 (%33,3)	<0,001
First-pass rekanalizasyon (n, %)	8 (%57,1)	10 (37,0)	0,369
Ponksiyon-rekanalizasyon süresi ilk 45 dk	12 (85,7)	12 (%44,4)	0,027
Oklüzyon lokalizasyonu s (n, %) Proksimal baziller(AICA proksimali) Mid-baziller (AICA distal) Baziller tepe (SCA distali) V3-V4 Baziller V1-V2 Baziller Tandem Oklüzyon	 5 (%12,1) 4 (%9,7) 4 (%9,7) 4 (%9,7) 2 (%4,8) 6 (42,8)	 14 (%34,1) 5 (%12,1) 4 (%9,7) 6 (%14,6) 5 (%12,1) 11 (%40,7)	 0,513
BT ASPECT skoru (median, IQR)	10 (8-10)	9 (8-10)	0,079
BTA-SI ASPECT skoru (median, IQR)	10 (8-10)	8 (7-10)	0,049
BATMAN skoru (median, IQR)	6 (5-7)	4 (3-5)	0,001
PcomA (n, %)	10 (71,4)	8 (29,6)	0,019

mRS: Modified Rankin Scale; NHISS:National Institutes of Health Stroke Scale; İv tPa:Intravenous tissue-type plasminogen activator; TICI: Thrombolysis in cerebral infarction; BT ASPECT: Bilgisayarlı tomografi Alberta Stroke Program Early CT Skoru; BTA-SI: Bilgisayarlı tomografi anjiyografi kaynak görüntüleri; BATMAN: Basilar Artery on Computed Tomography Angiography; PcomA: Posterior kommunikan arter

SS-04 SEREBRAL VENÖZ TROMBOZLU HASTALARDA İNTRAKRANİYAL HERNİASYON RİSK FAKTÖRLERİ

Yasemin Dinc, Mustafa Bakar

Uludağ Üniversitesi, nöroloji anabilim dalı, bursa

GİRİŞ: Serebral venöz tromboz (SVT), serebrovaskuler hastalıkların nadir görülen bir formudur (1). Yetişkinler arasında yıllık yeni vaka insidansı milyonda 3-4'tür (2). Etiyolojide çeşitli faktörlerin varlığı rol oynayabilir. Bu faktörler; behçet Hastalığı, bağ dokusu hastalığı, gebelik, lohusalık, oral kontraseptif kullanımı, koagülopatiler, lomber ponksiyonlar, intrakraniyal enfeksiyonlar, penetran kafa travması, malignite, kraniyal tümörler, dehidratasyon, sarkoidoz, inflamatuar bağırsak hastalığı, parenteral infüzyonlar ve nefrotik sendromları içerir. Ancak çok sayıda araştırmaya rağmen hastaların %20-25'inde neden saptanamamaktadır (3,4).
Hastaların yaklaşık %4'ünde beyin herniasyonuna ve nörolojik fonksiyonlarda bozulmaya neden olacak kadar şiddetli supratentoryal parankimal hemorajik lezyonlar ve beyin ödemi gelişir (5). “Malign SVT” terimi genellikle bu varlığı belirtmek için kullanılır (6). Tromboz progresyonunu önleyerek rekanalizasyonu sağlamak için antikoagülasyon, altın standart olarak kabul edilse de, malign bir SVT'nin devam eden kitle etkisini tedavi etmek yetersizdir (6).
Dekompresif kranyektominin, dikkate alınmasını gerektiren radyolojik özellikler, büyük unkal herniasyon, orta hat kayması ≥5 mm ve posterior serebral arter bölgesinde herniasyona bağlı hipodansitedir. Agresif tıbbi yönetimin başarısız olacağı tahmin edildiğinde ve antikoagülasyonun rekanalizasyonu kolaylaştırarak etki etmesi için yeterli zaman yoksa dekompresif kranyektomi yapılmalıdır.
Serebral venoz tromboz etnik ve ırksal farklılıklar gösterebilir.Bu çalışmanın amacı kendi popülasyonumuzda SVT‘li hastalarda intrakranyal herniasyon risk faktörlerini belirlemektir

MATERYAL METOD: Bu çalışmaya 2015-2021 yılları arasında Uludag Üniversitesi Tıp Fakültesi Nöroloji Anabilim Dalı'nda tamamı SVT tanısı ile izlenen 159 hasta retrospektif olarak dahil edildi. Çalışma için XXX Üniversitesi Tıp Fakültesi Klinik Araştırmalar Etik Kurulu'ndan 26.05.2021 tarih ve 2021-6/41 sayılı yazı ile onay alınmıştır. Bu retrospektif bir çalışma olduğu için hasta onayı gerekmedi.
Çalışmaya dahil edilme kriterleri kontrastlı kraniyal MRG (manyetik rezonans görüntüleme) venografi ile SVT tanısı almak, SVT tanısı konduktan sonra SVT'nin etiyolojisini belirlemek için gerekli testleri tamamlamak, SVT tanısından sonraki bir yıl boyunca XXX Üniversitesi Tıp Fakültesi nöroloji polikliniğinde düzenli muayenelerin tamamlanması olarak belirlendi. Dışlama kriterleri hastanın nöroloji poliklinik takibinden çıkması ve hastanın kontrastlı MRG venografi, kraniyal MRG ve kontrastsız kraniyal bilgisayarlı tomografi (BT) çekilememesi olarak belirlendi.
Merkezimizde tüm tıbbi kayıtlar medikal işletim sistemine kayıt edilmektedir. Tüm hastalar acil serviste nöroloji uzmanı ve nöroloji asistanı ile birlikte muayene edildi. Hastaların şikayetleri, nörolojik muayeneleri, hastalıkları ve kullandıkları ilaçlar epikrizlere kaydedildi. Hastalar romatolojik hastalık ve hiperkoagülopati açısından değerlendirildi. Nöroloji kliniğinde yapılan hasta takibinde erken nörolojik kötüleşme olup olmadığı kaydedilen epikrizlerden saptandı. Erken nörolojik kötüleşme, acil servisten nöroloji servisine kabul edildikten sonra NIHSS'de 2 puanlık artış olarak tanımlandı. Epileptik nöbetler bu tanımın dışında tutulmuştur(7).
Hastaların klinik sonlanımı 3. ayda nöroloji inme polikliğinde saptandı. Modifiye Rankin Skalası (mRs) 0, 1 ve 2 puanları iyi klinik sonlanım olarak değerlendirilirken 3, 4, 5 veya 6 puanları kötü klinik sonlanım olarak değerlendirildi.
Acil serviste çekilen kontrastlı kraniyal MR venografi ile venöz kollateral skalası (VKS) değerlendirildi. VKS 0, serebral venöz sinüs trombozundan etkilenen beyin parankiminde bir venöz drenaj olmadığını görterir, VKS 1 ise, etkilenen bölgeyi drene eden bir venin olduğunu ancak açık bir sinüse bağlı olmadığını gösterir, VKS 2 ise, venöz sinüs trombozundan etkilenen alanı drene eden bir venin açık bir sinüse bağlı olduğunu ve uygun bir venöz kollateral olarak işlev görebileceğini gösterdi(8). Tüm görüntüler, hem MR venografisinden alınan VKS skorunda hem de kontrastsız BT ve/veya MRI'dan alınan T2A sekanslarında görülebilen venöz oklüzyonla ilişkili hematom ve beyin hasarı varlığı açısından değerlendirildi.
Klinik takibimiz sırasında 17 hastada intrakranyal herniasyon gelişmiştir. İntrakranyal herniasyonu olan ve olmayan hastalar klinik demografik ve radyolojik açıdan karşılaştırıldı.

BULGULAR: Bu çalışmaya SVT tanısı alan 109'u (%68,5) kadın, 50'si (%31,5) erkek olmak üzere toplam 159 hasta çalışmaya dahil edildi. Kadınların ve erkeklerin yaş ortalamaları sırasıyla 41.20 ± 14.15 yıl ve 43.60 ± 16.30 yıl idi. Cinsiyet ile ortalama yaş arasında istatistiksel olarak önemsiz bir ilişki bulundu (p=0,32).
intrakranyal herniasyon ile ilişkili klinik, demografik ve radyolojik özellikler analiz edildiğinde klinik başlangıç semptomu (p=0,005), erken nörolojik kötüleşme(p<0,05), superior sagittal sinüs tutulumu (p=0,042), kortikal ven trombozu (p=0,001),venoz kollateral skalası (p<0,001), parankimal lezyon varlığı (p=0,004),nonhemorajik venöz enfarkt varlığı (p=0,004) ve jukstakortikal hemorajiler (p<0,001) istatistiksel olarak anlamlı bulunurken, yaş,cinsiyet,transvers sinüs tutulumu,sigmoid sinüs tutulumu, juguler ven trombozu, subaraknoid hemoraji, büyük parankimal hemotomlarla ilişkisiz bulundu (p>0,05), (tablo 1).

Tablo 1. İntrakranyal herniasyonu olan ve olmayan serebral venöz trombozlu hastaların klinik demografik ve radyolojik olarak değerlendirilmesi

	İntrakranyal herniasyonu olan hastalar n=17	**İntrakranyal herniasyonu olmayan hastalar n=142**	**p değeri**
Yaş	41,59±14,67	45,00±16,43	ns
Cinsiyet (erkek cinsiyet)	15 (88%)	94 (66%)	ns
Klinik başlangıç semptomu			**0,005**
İzole intrakraniyal hipertansiyon	6 (35%)	102 (72%)	
Nöbet	3 (17,5%)	23 (16%)	
Fokal nörolojik defisit	8 (47%)	16 (11%)	
Erken nörolojik kötüleşme	16 (94%)	32 (23%)	**<0,001**
SSS tutulumu	11 (68%)	51 (36%)	**0,042**
Transvers sinus tutulumu	11 (65%)	106 (77%)	ns
Sigmoid sinus tutulumu	9 (53%)	90 (63%)	ns
Kortikal ven trombozu	11 (65%)	33 (23%)	**0,001**
Juguler ven trombozu	7 (41%)	47 (33%)	ns
İnferior sagittal sinus trombozu	2 (12%)	9 (6%)	ns
Tutulan bölge sayısı	2,13±0,83	2,18±0,95	ns
VCS			**<0,001**
VCS0	12 (71%)	23 (16%)	
VCS1	2 (12%)	29 (20%)	
VCS2	3 (18%)	90 (63%)	
Parankimal lezyon	12 (71%)	45 (32%)	**0,004**
Nonhemorajik venöz enfarkt	11 (65%)	39 (27%)	**0,004**
Subaraknoid hemoraji	0 (0%)	4 (3%)	ns
Küçük jukstakortikal hemoraji	9 (53%)	14 (10%)	**<0,001**
Büyük parankimal hemorom	2 (12%)	10 (7%)	ns
Subdural hemotom	0 (0%)	1 (0,7%)	ns

İntrakranyal herniasyon ile ilişkili anlamlı değişkenler binary logistik regresyon ile analiz edildiğinde en anlamlı değişkenler venöz kollareral skalası ve yaş olarak belirlendi.

TARTIŞMA: SVT, diğer inme türleri ile karşılaştırıldığında olumlu bir sonuca sahiptir. Artan erken tanı ve antikoagülasyonun yaygın kullanımı nedeniyle, sonuçlar 10 yılöncesine göre daha iyi olmuştur. Genel ölüm oranı %5'in altındadır ve hastaların yaklaşık %80'i tamamen iyileşir (mRS skorları:0–1), (9,10). Bununla birlikte, parankimal lezyonları olan ciddi vakalarda mortalite hala %35-50 gibi yüksek bir seviyede kalmaktadır (11-14). ISCVT'de 30 gün içindeki mortalitenin ana belirleyicileri erkek cinsiyet, 37 yaş üstü, nöbet, mental durum bozukluğu, GCS skoru <9, derin SVT, merkezi sinir sistemi enfeksiyonu, posterior fossa lezyonları ve malignite idi. (15,16). 50 yaşından büyük hastalar, 10 mm'den fazla orta hat kayması, baziler sisternlerin tamamen silinmesi, derin ven tutulumu ve bilateral lezyonlar dekompesif kranyektomi yapılan hastalarda daha kötü bir sonuç anlamına gelir (15, 17). Serebral venöz tromboz etnik ve ırksal farklılıklar gösterebileceğinde dekompresif kranyektomi adayı olabilecek SVT hasta

grubunu tanımlamayı amaçladık ve çalışmamızın bir sonucu olarak yaş ve venöz kollateral skoru ile yakın ilişkisini saptadık. Daha kesin bilgilere ulaşmak için kendi popülasyonumzda prospektif ve çok merkezli çalışmalar yapılmasını öneriyoruz.

KAYNAKLAR

1.Bousser M.G., Crassard I. CVT, pregnancy and oral contraceptives. Thromb Res. 2012;130(Suppl):S19–22.
2.Stam J. Thrombosis of the cerebral veins and sinuses. N Engl J Med. 2005;352:1791–8.
3. Kimber J. Cerebral venous sinus thrombosis. Q J Med 2002; 95: 137–1426.
4. Ferro J.M., Canhão P., Bousser M.G., Barinagarrementeria F. Cerebral Vein and Dural Sinus Thrombosis in Elderly Patients. Stroke. 2005;36:1927–32.
5. Mahale R, Mehta A, Varma RG, Hegde AS, Acharya PT, Srinivasa R. Decompressive surgery in malignant cerebral venous sinus thrombosis: what predicts its outcome? J Thromb Thrombol. (2017) 43:530–9. 10.1007/s11239-017-1489-x [PubMed] [CrossRef] [Google Scholar]
6. Theaudin M, Crassard I, Bresson D, Saliou G, Favrole P, Vahedi K, et al. Should decompressive surgery be performed in malignant cerebral venous thrombosis?: a series of 12 patients. Stroke. (2010) 41:727–31. 10.1161/STROKEAHA.109.572909 [PubMed] [CrossRef] [Google Scholar]
7.Cuadrado-Godia E. Early neurological deterioration, easy methods to detect it. Indian J Med Res 2015;141(3):266–68.
8.Sheth S.A., Trieu H., Liebeskind D.S., Saver J.L., Szeder V., Jahan R., et al. Venous collateral drainage patterns predict clinical worsening in dural venous sinus thrombosis. J Neurointerv Surg 2018;10(2):171–75.
9. Star M, Flaster M. Advances and controversies in the management of cerebral venous thrombosis. Neurol Clin. (2013) 31:765–83. 10.1016/j.ncl.2013.03.013 [PubMed] [CrossRef] [Google Scholar]
10. Weimar C. Diagnosis and treatment of cerebral venous and sinus thrombosis. Curr Neurol Neurosci Rep. (2014) 14:417. 10.1007/s11910-013-0417-5 [PubMed] [CrossRef] [Google Scholar]
11.Ferro JM, Bousser MG, Canhao P, Coutinho JM, Crassard I, Dentali F, et al. . European stroke organization guideline for the diagnosis and treatment of cerebral venous thrombosis - endorsed by the European Academy of Neurology. Eur J Neurol. (2017) 24:1203–13. 10.1111/ene.13381 [PubMed] [CrossRef] [Google Scholar]
12. Stam J. Thrombosis of the cerebral veins and sinuses. N Engl J Med. (2005) 352:1791–8. 10.1056/NEJMra042354 [PubMed] [CrossRef] [Google Scholar]
13. Mehraein S, Ortwein H, Busch M, Weih M, Einhaupl K, Masuhr F. Risk of recurrence of cerebral venous and sinus thrombosis during subsequent pregnancy and puerperium. J Neurol Neurosurg Psychiatry. (2003) 74:814–6. 10.1136/jnnp.74.6.814 [PMC free article] [PubMed] [CrossRef] [Google Scholar]
14. Duman T, Uluduz D, Midi I, Bektas H, Kablan Y, Goksel BK, et al. . A multicenter study of 1144 patients with cerebral venous thrombosis: The VENOST Study. J Stroke Cerebrovasc Dis. (2017) 26:1848–57.
15. Mahale R, Mehta A, Varma RG, Hegde AS, Acharya PT, Srinivasa R. Decompressive surgery in malignant cerebral venous sinus thrombosis: what predicts its outcome? J Thromb Thrombol. (2017) 43:530–9.
16. Theaudin M, Crassard I, Bresson D, Saliou G, Favrole P, Vahedi K, et al. . Should decompressive surgery be performed in malignant cerebral venous thrombosis?: a series of 12 patients. Stroke. (2010) 41:727–31.
17. Zhang S, Zhao H, Li H, You C, Hui X. Decompressive craniectomy in hemorrhagic cerebral venous thrombosis: clinicoradiological features and risk factors. J Neurosurg. (2017) 127:709–15.

Anahtar Kelimeler: serebral venöz tromboz,intrakranyal herniasyon, venöz kollateral skoru

SS-05 İNME VE DİĞER AKUT YAPISAL BEYİN HASARI NEDENLERİNE BAĞLI KOMADA OPTİK SİNİR KILIF ÇAPININ PROGNOSTİK DEĞERİ: ÖN RAPOR

Tuğçe Mengi[1], Mustafa Kaçnaz[2], Hüseyin Yakar[3]

[1]Niğde Eğitim ve Araştırma Hastanesi, Nöroloji Kliniği, Yoğun Bakım, Niğde
[2]Niğde Eğitim ve Araştırma Hastanesi, Yoğun Bakım, Niğde
[3]Niğde Eğitim ve Araştırma Hastanesi, Beyin Cerrahisi Kliniği, Niğde

GİRİŞ VE AMAÇ: Komaya yol açan şiddetli beyin hasarının temel bulgularından biri intrakraniyal hipertansiyondur. Bu hastalarda kritik bakımın önemli bir bileşeni, yüksek intrakraniyal basıncın tanınması ve tedavisidir. Artmış intrakraniyal basıncı teşhis etmenin yolu onu doğrudan veya dolaylı olarak ölçmektir. Altın standart intraventriküler ölçümdür. Ancak invazif bir ölçüm olduğu için hemoraji ve enfeksiyon da dahil olmak üzere birçok risk taşır. Ayrıca koagülopati, trombositopeni gibi kontrendikasyonları bulunmaktadır. Bu komplikasyonlar ve kontraendikasyonlar, invazif olmayan yöntemlere ilgiyi arttırmıştır. Non-invazif teşhis yöntemlerinden biri optik sinir kılıf çapının ultrasonografi ile ölçülmesidir. Optik sinir, santral sinir sisteminin bir parçası olup posterioru duramater ile çevrilidir ve subaraknoid boşluk ile doğrudan ilişkilidir. İntrakraniyal basınç artışına bağlı olarak subaraknoid aralıkta basınç artışı ve dolayısıyla optik sinir kılıf çapında artma olduğu saptanmıştır. Tanısal amacına ek olarak optik sinir kılıf çapının prognoz tahmininde kullanılabileceğini gösteren sınırlı sayıda çalışma mevcuttur. Bu çalışmanın amacı, akut yapısal beyin hasarı ve düşük Glasgow koma skoru (GKS ≤ 8) ile yoğun bakım ünitesine yatırılan komatöz hastalarda optik sinir kılıf çapı ile prognoz arasındaki ilişkiyi değerlendirmektir.
YÖNTEM: Çalışmamız prospektif, gözlemsel bir klinik çalışma olarak tasarlandı. Bu çalışmaya 18 yaş üzerinde, Glasgow Koma Skoru ≤ 8 olan, akut yapısal beyin hasarı tanısı koyulan, yoğun bakım ünitesine yatırılan, ultrasonografi ile optik sinir kılıf çapı ölçümü kararı verilen komatöz hastalar dahil edildi. Dışlama kriterlerini ise gebelik, incelemeyi engelleyen anatomik göz kusuru, glokom öyküsü, major maksillofasiyal travma, ultrasonografi yapmayı engelleyecek kadar büyük orbital hematom ya da laserasyon ve çalışmaya katılmaya onam vermeme oluşturdu.
Hastaların demografik verileri, sağlık özgeçmiş değişkenleri, fizik muayene ve laboratuvar değişkenleri, tedavi değişkenleri, sonlanım değişkenleri veri toplama formuna kaydedildi. Temel bağımsız değişken olan optik sinir kılıf çapı ile temel bağımlı değişken olan nörolojik prognoz tahmin edildi. Nörolojik prognoz, modifiye Rankin skoru ile belirlendi. Kategori 0, 1, 2 ve 3 iyi nörolojik sağkalım olarak kabul edilirken; 4, 5 ve 6 kötü nörolojik sağkalım olarak kabul edildi.

OPTİK SİNİR KILIF ÇAPI İNCELEMESİ: Hastaya supin pozisyonda, gözleri kapalı ve baş nötral pozisyonda iken herhangi baskıyı önlemek için başa 20-30 derecelik bir açı ile öne elevasyon verilmekte iken suda çözünen bir US jeli uygulandı. Her iki gözden sagital ve transvers olarak optik sinir kılıf çapı ölçümü yapıldı. Optik sinirin globa giriş yerinin en iyi görüntülendiği yerde görüntü donduruldu. Globa giriş yerinin 3 mm altından ölçüm yapıldı. Toplamda oluşan dört ölçümün (sağ göz transvers, sağ göz sagital, sol göz transvers, sol göz sagital) ortalaması alınarak tek değer olarak kullanıldı.

BULGULAR: Mayıs 2020 ve Eylül 2020 tarihleri arasında akut yapısal beyin hasarı ve düşük Glasgow koma skoru nedeniyle yoğun bakım ünitesine yatırılan ve optik sinir kılıf çapı ölçümü yapılan 30 komatöz hasta değerlendirildi. Medyan yaş 53,5 idi. Koma nedenleri travmatik beyin hasarı (% 53,3), intraserebral kanama (% 23,3), iskemik inme (% 10), diğer nedenler (% 13,3) idi. Medyan optik sinir kılıf çapı değeri 6,7 mm idi. Optik sinir kılıf çapı ölçümü sırasında medyan Glasgow koma skoru 7 idi. Kraniyal bilgisayarlı tomografide; hastaların % 23,3'ünde 5 mm'den fazla orta hat şifti, % 46,7'sinde bazal sisternalarda silinme, % 93,3'ünde kortikal sulkuslarda silinme mevcuttu. Hastaların % 20'sine kraniyotomi ve % 20'sine kraniyektomi uygulandı. Medyan APACHE skoru 24,5 idi.
Sonlanım değişkenleri olarak yoğun bakım mortalitesi ve 28. gün modifiye Rankin skoru değerlendirildi. Yoğun bakım mortalitesi % 46,7 idi. 28. gün medyan modifiye Rankin skoru 5 idi. Medyan optik sinir kılıf çapı; yoğun bakım ünitesinden taburcu edilen hastalarda 6,6 mm, ölen hastalarda medyan 7 mm idi ($p=0,01$). 28. gün modifiye Rankin skoruna göre iyi nörolojik sonlanım grubunda medyan optik sinir kılıf çapı 5,8 mm, kötü nörolojik sonlanım grubunda 7 mm idi ($p<0,01$). Lojistik regresyon analizinde optik sinir kılıf çapı ile 28. gündeki modifiye Rankin skoru arasında anlamlı ilişki mevcuttu, OR 1,224 (1,087-1,595) idi ($p=0,005$). Optik sinir kılıf çapı ile yoğun bakım mortalitesi arasında anlamlı ilişki mevcuttu, OR 1,124 (1,006-1,256) idi ($p=0,039$).

TARTIŞMA VE SONUÇ: Çalışmamızda optik sinir kılıf çapının prognostik değeri; yoğun bakım mortalitesi ve 28. gün modifiye Rankin skoru ile değerlendirildi. Optik sinir kılıf çapı kötü sonlanım gruplarında anlamlı olarak daha yüksek saptandı. Nörolojik yoğun bakım ünitelerinde prognozun önceden tahmini nörokritik hasta yönetimi açısından oldukça değerlidir. Bu nedenle nörokritik hastalarda prognozu öngörmek için çeşitli çalışmalar yapılmıştır. Yoğun bakım ünitesine kabul edilen akut serebral lezyonu olan hastalarda yaş, hastalığın türü ve şiddeti, nörolojik muayene bulguları ve çeşitli skorlama sistemleri mortaliteyi öngörmede kullanılmıştır. İskemik inme, intraserebral hemoraji, subaraknoid kanama, travmatik beyin hasarı, enfeksiyonlar ve neoplazmları içeren şiddetli beyin hasarında temel kardinal bulgu intrakraniyal basınç artışıdır ve kötü nörolojik sonlanıma katkıda bulunmaktadır. İntrakraniyal basınç artışını dolaylı olarak gösteren optik sinir kılıf çapının iskemik inmede, intraserebral kanamada, subaraknoid kanamada, travmatik beyin hasarında prognoz ile ilişkisini gösteren çalışmalar mevcuttur. Bu çalışmaların bir kısmında optik sinir çapı ölçümünde bilgisayarlı tomografi kullanılmıştır. Ultrasonografinin bilgisayarlı tomografiye göre ölçümlerin iyonize radyasyon içermemesi ve görüntüleme için hasta transportunun gerekmemesi gibi avantajları bulunmaktadır. Bizim çalışmamızla benzer özellikler taşıyan yakın tarihli bir çalışmada, supratentoriyal lezyonları olan komatöz hastalar değerlendirilmiştir. Optik sinir kılıf çapının bilgisayarlı tomografi ile, nörolojik sonlanımın Glasgow sonlanım skoru ile değerlendirildiği bu çalışmada iyi prognoz grubuna göre kötü prognoz grubunda optik sinir kılıf çapı anlamlı olarak daha geniş bulunmuştur (6,40 ± 0,56'ya karşılık 6,03 ± 0,61 mm). Bizim çalışmamızda 28. gün modifiye Rankin skoruna göre iyi sonlanım grubunda medyan optik sinir kılıf çapı 5,8 mm, kötü sonlanım grubunda 7 mm idi ($p<0,01$). Ayrıca, lojistik regresyon analizinde optik sinir kılıf çapı ile 28. gündeki modifiye Rankin skoru ve yoğun bakım mortalitesi arasında anlamlı ilişki tespit edildi. Bu bilgiler yoğun bakım ünitesinde akut yapısal beyin hasarına bağlı koma nedeniyle takip edilen hastalarda optik sinir kılıf çapının prognozu öngörmede yaygın kullanım potansiyeline sahip olduğunu göstermektedir. Ölçümlerin tekrarlanabilmesi, tekniğin invazif olmayan doğası, ekipmanın hazır bulunması, ekipmanın taşınabilirliği, hızlı performansı, iyonize radyasyon içermemesi, görüntüleme için hasta transportunun gerekmemesi gibi avantajları ile bu yöntem akut yapısal beyin hasarı nedeniyle komadaki hastalarda prognozu öngörmede kolaylıkla uygulanabilir. İlerleyen çalışmalarda optik sinir kılıf çapı ölçümü ile erken bir risk sınıflaması yapılabilir. Risk sınıflaması yapılması ve hasta gruplarında uygun önlemler alınması sonucunda mortalitede azalma, hastane ve yoğun bakım kalış süresi azalma sağlanabilir.

Anahtar Kelimeler: İnme, Koma, Optik Sinir Kılıf Çapı, Prognoz, Yoğun Bakım

SS-06 VERTEBRAL ARTER AKIM VOLÜMÜ İLE ARTERİYEL KALSİFİKASYON ARASINDAKİ İLİŞKİNİN İNCELENMESİ

Hamza Şahin, Mustafa Gökçe

Kahramanmaraş Sütçü İmam Üniversitesi, Nöroloji Ana Bilim Dalı, Kahramanmaraş

GİRİŞ: Vertebrobaziler yetmezlik (VBY), beynin posterior bölgelerinde yetersiz kan akımı nedeniyle ortaya çıkan; geçici veya kalıcı semptomlara sebep olan bir durumdur (1). İntrakraniyal arteriyel kalsifikasyonlar ise arteriyel sertliği uyararak, çeşitli serebral olaylara katkı sağlamaktadır (2, 3). Çalışmamızda vertebral arter akım volümü ile distal vertebral arterlerde (VA) gözlenen arteriyel kalsifikasyon arasında bir ilişkinin olup olmadığı araştırıldı.

GEREÇ VE YÖNTEM: Bu çalışmada kontrastsız beyin tomografisi (BT) ve doppler USG'si çekilmiş olan 135 hastanın verileri geriye dönük olarak incelendi. Genel kabul edilen bir kriter olmamakla birlikte daha önceki bazı yayınlarda (1, 4) vertebrobaziler yetmezlik değeri olarak belirtilen "200 ml/dk" çalışmamızda eşik değer olarak kabul edildi. Doppler USG'de VA total akım volümü ≤ 200 ml/dk olan hastalar birinci grup (volüm kaybı olan); > 200 ml/dk olan hastalar ise ikinci grup (volüm kaybı olmayan) olarak belirlendi. Birinci grup ayrıca, Acar ve arkadaşlarının (1) uyguladığı yönteme benzer şekilde, ciddi volüm kaybı (< 120ml/dk) ve ılımlı volüm kaybı (120-200 ml/dk) olmak üzere iki alt gruba da ayrıldı. Buna ek olarak, arteriyel kalsifikasyonun vertebral arter akım volümü üzerindeki etkisini ölçmek için, sağ ve sol distal VA'da arteriyel kalsifikasyonu olanlar ve olmayanlar olmak üzere iki alt grup daha belirlendi. Arteriyel kalsifikasyonu değerlendirirken kontrastsız BT'de distal VA damar duvarında arter çapının %50'sine eşit veya %50'sinin altında kalsifikasyonu olanlara bir puan; VA damar duvarında arter çapının %50'sinden fazla kalsifikasyonu olanlara ise iki puan verildi. Daha sonra sağ ve sol VA'nın arteriyel kalsifikasyon puanları toplanarak arteriyel kalsifikasyon yükü hesaplandı. Birinci ve ikinci grubun arteriyel kalsifikasyon yükü, inme risk faktörleri sıklığı, kalsiyum ve kreatinin ortalamaları karşılaştırıldı. Ayrıca her bir VA'da arteriyel kalsifikasyonu olan ve olmayan gruplar arasında kan akım volümü, serum kalsiyum ve kreatinin ortalamaları da karşılaştırıldı. Kategorik değişkenler Ki-Kare testi ile sürekli değişkenler ise Mann-Whitney U testi ile değerlendirildi. Gruplar arasındaki korelasyonu değerlendirmek için Spearman's rho testi kullanıldı.

BULGULAR: Çalışmaya alınan hastaların kadın (N=74; %58,4) ve erkek (N= 61; %45,2) dağılımı birbirine yakın bulundu. Kadın ve erkek hastaların yaş ortalamaları arasında fark yoktu (p= ,614). Birinci grupta 90 hasta (%66,7) ve ikinci grupta 45 hasta (%33,3) vardı. Birinci grupta ılımlı volüm kaybı olan 41 hasta (%30,4) ve ciddi volüm kaybı olan 49 hasta (%36,3) izlendi. Birinci ve ikinci grup arasında yaş ve cinsiyet açısından fark bulunmadı (p> ,05). Sadece ılımlı volüm kaybı olanlarda ciddi volüm kaybı olanlara göre yaş ortalaması anlamlı olarak daha yüksek bulundu (p< ,05). Birinci grubun arteriyel kalsifikasyon yükü ortalaması (1,22 ± 1,56) ikinci grubun arteriyel kalsifikasyon yükü ortalamasından (0,80 ± 1,18) bir miktar daha yüksek izlendi; ancak bu durum istatiksel olarak anlamlı değildi (p= ,213). Ilımlı ve ciddi volüm kaybı olan gruplarda ise arteriyel kalsifikasyon yükü ortalamaları arasında bir fark bulunmadı (p= ,975). Vertebral arter akım volümü ile arteriyel kalsifikasyon yükü arasındaki ilişki Grafik'te gösterildi. İnme risk faktörlerinin (diyabet, hipertansiyon, atriyal fibrilasyon, hiperlipidemi ve sigara) görülme sıklığı açısından birinci ve ikinci grup arasında fark yoktu (p> ,05). Benzer şekilde birinci ve ikinci grup arasında serum kalsiyum (p= ,776) ve kreatinin (p= ,714) ortalamaları açısından da anlamlı bir fark tespit edilmedi.
Sağ distal VA'da kalsifikasyonu olan 45 hasta ve sol distal VA'da kalsifikasyonu olan 48 hasta tespit edildi. Sağ distal VA'da kalsifikasyonu olan hastaların sağ VA kan akım volümü ortalaması 53,33 ± 62,70 ml/dk; kalsifikasyon olmayan grubun kan akım volümü ortalaması ise 59,94 ± 65,63 ml/dk olarak bulundu (p= ,536). Bununla birlikte sağ distal VA'da arter çapının %50'sinden fazla kalsifikasyonu olan grubun (N= 25) kan akım volümü ortalaması (40,80 ± 65,12ml/dk), ≤ %50 kalsifikasyonu olan grubun (N= 20) kan akım volümü ortalamasından (69,00 ± 57,30ml/dk) anlamlı olarak daha düşük bulundu (p= ,040). Sağ distal VA'da kalsifikasyonu olan ve olmayan gruplar arasında serum kalsiyum (p= ,839) ve kreatinin ortalamaları (p= ,067) açısından anlamlı bir fark bulunmadı (p> ,05).
Sol distal VA'da kalsifikasyonu olan hastaların sol VA kan akım volümü ortalaması 70,42 ± 82,41 ml/dk; kalsifikasyon olmayan grubun kan akım volümü ortalaması ise 75,40 ± 83,23 ml/dk olarak bulundu (p= ,684). Buna ek olarak sol distal VA'da arter çapının %50'sinden fazla kalsifikasyonu olan grubun (N= 31) kan akım volümü ortalaması (62,90 ± 87,03ml/dk), ≤ %50 kalsifikasyonu olan grubun (N= 17) kan akım volümü ortalamasından (84,12 ± 73,74ml/dk) daha düşük bulundu (p= ,177). Sol distal VA'da kalsifikasyonu olan ve olmayan gruplar arasında serum kalsiyum ortalamaları açısından anlamlı bir fark

bulunmadı (p= ,269). Bununla birlikte serum kreatinin ortalamaları kalsifikasyonu olan grupta anlamlı olarak daha fazla izlendi (p= ,000). Arteriyel kalsifikasyon ile vertebral arter akım volümü arasındaki ilişki Tablo'da özetlendi.
Çalışmadaki 135 hastanın serum kalsiyum ortalamaları ile yaş ortalamaları arasında ters yönde anlamlı (p= ,020) ancak zayıf bir korelasyon bulundu (rho= -,208). Ayrıca bu 135 hastanın arteriyel kalsifikasyon yükü ile serum kreatinin ortalamaları arasında aynı yönde anlamlı (p= ,001) ancak zayıf bir korelasyon izlendi (rho= ,273).

SONUÇ: Bu çalışmaya göre vertebral arter total akım volümü ile distal VA'da izlenen arteriyel kalsifikasyon yükü arasında istatiksel olarak anlamlı bir korelasyon bulunmadı. Ancak total vertebral arter akım volümü düşük olan grubun (≤ 200ml/dk) arteriyel kalsifikasyon yükü, akım volümü normal olan gruba (> 200ml/dk) göre ılımlı olarak daha yüksek izlendi. Buna ek olarak sağ ve sol VA'da kalsifikasyonu olanlarda vertebral arter akım volümünün kalsifikasyonu olmayanlara göre hafif derecede düşük olduğu da tespit edildi. Bu düşüşün, sağ VA'da anlamlı olmak üzere, arter çapının %50'sinden fazla kalsifikasyonu olan gruptan kaynaklandığı izlendi. Bunun aksine ≤ %50 kalsifikasyonu olan grupta ise akım volümünün en yüksek olduğu saptandı.
Bu bulgular bize vertebral arter akım volümü ile vertebral arteriyel kalsifikasyon arasında iki yönlü bir ilişkinin olabileceğini düşündürmektedir. Neticede bu çalışmada, %50'nin üzerinde kalsifikasyon yükü olanlarda görülen VA akım volümü azalması, vertebrobaziler iskemi mekanizmasını açıklamada literatüre bir katkı sağlayabilir. Bununla birlikte, gelecekte VA akım volümü ile arteriyel kalsifikasyon arasındaki ilişkiyi araştıracak geniş ölçekli çalışmalara ihtiyaç vardır.

Anahtar Kelimeler: doppler ultrasonografi, vasküler kalsifikasyon, vertebrobaziler yetmezlik

KAYNAKLAR

1. Acar M, Degirmenci B, Yucel A, Albayrak R, Haktanir A, Yaman M. Comparison of vertebral artery velocity and flow volume measurements for diagnosis of vertebrobasilar insufficiency using color duplex sonography. European journal of radiology. 2005;54(2):221-4.
2. Pektezel MY, Arsava EM, Gocmen R, et al. Intracerebral hematoma expansion and intracranial internal carotid artery calcifications. Clinical neurology and neurosurgery. 2021; 200: 106361.
3. Kauw F, de Jong PA, Takx RAP, de Jong H, Kappelle LJ, Velthuis BK, et al. Effect of intravenous thrombolysis in stroke depends on pattern of intracranial internal carotid artery calcification. Atherosclerosis. 2021;316:8-14.
4. Bendick PJ, Glover JL. Vertebrobasilar insufficiency: evaluation by quantitative duplex flow measurements. A preliminary report. Journal of vascular surgery. 1987;5(4):594-600.

EKLER

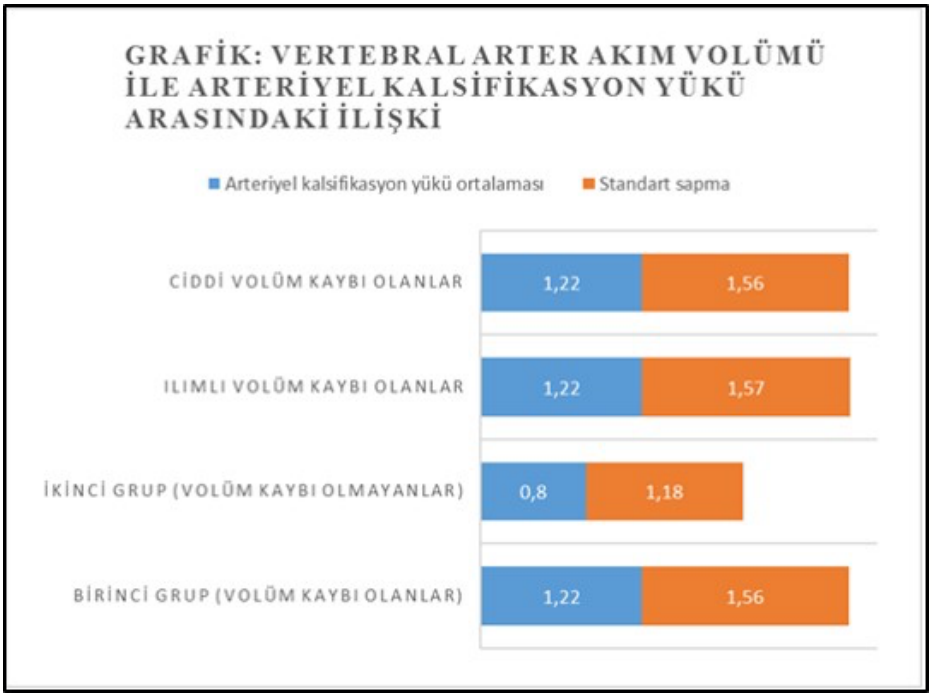

Tablo
Arteriyel kalsifikasyon ile vertebral arter akım volümü arasındaki ilişki

	Sağ VA akım volümü ortalaması (ml/dk)	*P*	*Sol VA akım volümü ortalaması (ml/dk)*	*P*
Kalsifikasyon var	53,33 ± 62,70 (N= 45)	,536	70,42 ± 82,41 (N= 48)	,684
Kalsifikasyon yok	59,94 ± 65,63 (N= 90)		75,40 ± 83,23 (N= 87)	
> %50 Kalsifikasyon	40,80 ± 65,12 (N= 25)	**,040**	62,90 ± 87,03 (N= 31)	,177
≤ %50 kalsifikasyon	69,00 ± 57,30 (N= 20)		84,12 ± 73,74 (N= 17)	

VA= Vertebral Arter

SS-07 AKUT SEREBRAL İNMELİ MEKANİK TROMBEKTOMİ UYGULANAN HASTALARDA KONTRAST EKSTRAVAZASYONUN KLİNİK RİSK FAKTÖRLERİ VE PROSEDÜREL FAKTÖRLERLE İLİŞKİSİNİN DEĞERLENDİRMESİ

Birgül Dere[1], Hüseyin Nezih Özdemir[2], Ayşe Güler[1], Hadiye Şirin[1]

[1]Ege Üniversitesi Tıp Fakültesi Hastanesi
[2]Necip Fazıl Şehir Hastanesi Nöroloji

GİRİŞ VE AMAÇ: Akut inmede serebral revaskülarizasyon için mekanik trombektomi (MT), artık seçilmiş hastalarda standart tedavi olarak kabul edilmektedir. Hastalar, MT işleminden sonra gelişebilecek hemoraji, herniasyon gibi komplikasyonlar için yakın nörolojik muayene ile ayrıca Beyin Tomografisi(BT) taraması ile rutin olarak değerlendirilir. Kontrast ekstravazasyonu fenomeni literatürde iyi bir şekilde tanımlanmıştır ve duyarlı ve/veya iskemik beyin dokusunun artan kan-beyin bariyeri (KBB) geçirgenliği ile ilişkili olduğu ve anjiyografik kontrastın normal serebral vasküler alan dışında görüntülenmesi şeklinde ifade edilmektedir. Retrospektif olarak dizayn edilen bu çalışmamızda mekanik trombektomi uygulanan hastaların demografik, radyolojik, klinik, prosedürel ve tedavi özellikleri belirlendikten sonra işlem sonrasında saptanan hiperdensiteler sınıflandırıldıktan sonra bunun hastanın komorbiditleri, kullandığı medikasyonlar ve prosedürel özelliklerle ilişkili olup olmadığı istatistik yöntemleri ile karşılaştırılması planlanmıştır.

YÖNTEM: Çalışmamıza 2012-2021 yılları arasında mekanik trombektomi işlemi uygulandıktan sonra Ege Üniversitesi Tıp Fakültesi Hastanesi Nöroloji Yoğun Bakım Ünitesi ve Servisinde yatırılarak tetkik ve tedavi edilmiş 137 hasta alınmıştır. Hastaların demografik özellikleri, vasküler risk faktörleri, başvuru öncesi hastaların antiagregan/antikoagulan kullanımı sorgulanmıştır. Başvuru esnasında oklude olan damar, başlangıç-acil servis başvurusu arasındaki süre, başlangıç-rekanalizasyon arasında geçen süre, değerlendirmeye alınmıştır. Bu veriler SPSS versiyon 25 ile analiz edilmiştir.

BULGULAR: Çalışmamıza 137 hasta alındı. Yaş ortalaması 67 (min:24 max:86) olarak saptandı. Hastaların özgeçmişinde %57.2'sinde hipertansiyon, %32.1'inde diyabet, %27.7'sinde koroner arter hastalığı tespit edildi. İnme etyolojisi ile kontrast ekstravazasyonu arasında anlamlı ilişki saptanmadı. Kontrast ekstravazasyonu olan grupta yaş median değeri anlamlı olarak daha yüksek saptanmıştır (p=0,006). Giriş NIHS ve çıkış NIHS Skoru ile kontrast ekstravasyonu arasında anlamlı ilişki saptanmamıştır. Konrast ekstravazasyonu anlamlı şekilde daha kötü TICI grupları ile ilişkili bulunmuştur (p=0,044).

TARTIŞMA VE SONUÇ: Bu çalışmamızda kontrast ekstravazasyonunun klinik risk faktörleri ve prosedürel faktörlerle ilişkisi değerlendirilmiştir. Konrast ekstravazasyonu anlamlı şekilde daha kötü TICI grupları ile ilişkili bulunmuştur. Kontrast ekstravazasyonu olan grupta yaş median değeri anlamlı olarak daha yüksek saptanmıştır. İnme etyolojisi ile kontrast ekstravazasyonu arasında anlamlı ilişki saptanmamıştır. Giriş ve çıkış NIHS Skoru ile kontrast ekstravasyonu arasında anlamlı ilişki saptanmamıştır.

Anahtar Kelimeler: inme, ekstravazasyon, trombektomi

SS-08 COVID-19 PANDEMİSİ DÖNEMİNDE İSKEMİK VE HEMORAJİK İNME

Hatice Yüksel, Görkem Tutal Gürsoy, Hesna Bektaş

Ankara Şehir Hastanesi, Nöroloji Kliniği, Ankara

GİRİŞ VE AMAÇ: Koronovirus 2019 hastalığı (COVID-19) hem periferik hem de santral sinir sistemini tutarak başağrısından komaya kadar geniş bir spektrumda nörolojik semptom ve bulgulara yol açar. COVID-19'un yaşamı tehdit edici komplikasyonlarından biriside inmedir. COVID-19'da izlenen hiperkoagulasyon durumunun özellikle iskemik inme riskini artırdığı ileri sürülmüştür (1,2). Hemorajik inme COVID-19'da nispeten daha az gözlenmektedir. COVID-19'lu hastalardaki iskemik ve hemorajik inmenin sebep ve sonuçları tam olarak aydınlatılamamıştır (3). Bu çalışmamızda biz COVID-19'lu hastalarda iskemik ve hemorajik inmelerin demografik ve klinik verilerini karşılaştırmayı amaçladık.

YÖNTEM: Hastanemizde COVID-19 nedeniyle takip edilirken nörolojik semptomlar geliştiren ve bu nedenle bilgisayarlı beyin tomografi (BBT) ve/veya beyin manyetik rezonans görüntülemesi (MRG) çekilen 450 hasta retrospektif olarak değerlendirildi. Bu hastalardan BBT/MRG'de iskemik inme tespit edilen 100 (%22.2) ve hemorajik inme tespit edilen 26 (%5.7) hasta çalışmaya dahil edildi. Hastaların demografik, klinik ve laboratuvar verileri kaydedildi.

BULGULAR: İskemik inme ve hemorajik inme grubu yaş ve cinsiyet açısından benzerdi (p:0.883 ve p:0.703). Komorbid hastalıklar ve nörolojik komorbid hastalıkların sıklığı açısından gruplar arasında istatistiksel olarak anlamlı farklılık saptanmadı (p:0.457 ve p:0.342). Hemorajik inme grubunda (%88.5) yoğun bakımda yatma oranı iskemik inme grubundan (%78) daha fazla olmakla birlikte aradaki fark istatistiksel olarak anlamlı değildi (p:0.979). Entübasyon ihtiyacı açısından iskemik inme (%19) ve hemorajik inme (%19.2) grupları benzerdi (p:0.979). Mortalite oranı iskemik inme grubunda %35, hemorajik inme grubunda ise %38.5 olarak saptandı ve aradaki fark istatiksel olarak anlamlı değildi (p:0.743). Hemorajik inme grubunda başağrısı ve nöbet sıklığı daha fazla olmakla beraber gruplar arasında anlamlı farklılık yoktu (p:0.195 ve p:0.177). Bilinç değişikliği, baş dönmesi, fokal semptomlar ve parestezi sıklığı açısından iki grup arasında anlamlı farklılık saptanmadı (p:0.553, p:0.457, p:0.105 ve p:0.458) (Tablo1). Gruplar arasında CRP, ferritin, lökosit, lenfosit, hemoglobin ve trombosit düzeyleri açısından anlamlı farklılık saptanmadı (p:0.601, p:0.343, p:0.488, p:0.400, p:0.814 ve p:0.911). İnterlökin-6 düzeyi hemorajik inme grubunda (215.78±346.35) iskemik inme grubundan (124.03±247.15) yüksek saptandı. Fakat aradaki fark istatistiksel olarak anlamlı değildi (p:0.760). D-dimer seviyesi hemorajik inme grubunda (6.25±8.13) iskemik inme grubundan (%5.37±9.47) istatistiksel olarak anlamlı derecede yüksek saptandı (p:0.022).

TARTIŞMA VE SONUÇ: Biz bu çalışmamızda COVID-19 hastalarında iskemik inme sıklığını hemorajik inmeden yüksek saptadık. İki grup demografik veriler, komorbid hastalıklar, laboratuvar verileri ve mortalite oranları açısından benzerdi. Normal popülasyonda inme sıklığı 1-3/1000'dür ve iskemik inme hemorajik inmeden 4-6 kat kadar daha sık olarak gözlenmektedir (4,5). Çalışma süresi boyunca hastanemize yaklaşık 11.000 COVID-19 hastası kabul edilmiştir. Bu nedenle COVID-19 hastalarımızdaki inme insidansı yaklaşık 11/1000 olarak normal popülasyondan yüksek saptadık. Literatürde COVID-19 hastalarda koagülasyona artmış eğilim rapor edilmiştir. COVID-19, anjiyotensin reseptör 2'nin aktivitesini azaltır ve anjiyotensin II seviyelerini artırır. Güçlü bir vazokonstriktör olan anjiyotensin II, trombosit aktivasyonunu ve boyutunu artırarak pıhtılaşma kaskadını aktive eder. Aynı zamanda COVID-19 hastalarında çeşitli sebeplerden dolayı ortaya çıkan trombositopeniye sekonder olarak dolaşıma fazla miktarda büyük çaplı ve genç trombositler salınır. Bu genç trombositler daha aktiftirler ve mikrotromboz riskini artırırlar (6-9). Bu sebeplerden dolayı gerçek oran net olarak saptanamasa da COVID-19'a bağlı iskemik inme sıklığında artış bildirilmiştir (3). Bunun yanında COVID-19'da hemorajik inme daha az bildirilmiştir. COVID-19 hastalarındaki koagülasyona artmış eğilim teorik olarak iskemik/hemorajik inme oranında artışa neden olması gerektirirdi. Bizim çalışmamızda normal popülasyona benzer olarak COVID-19 hastalarında da iskemik inme sıklığı hemorajik inmenin 4 katı kadardı. Bu durumun olası sebeplerinden biri COVID-19'lu hastalarda görülen mikroanjiopatik trombüsler olabilir. Bu mikrotrombüsler çoğunlukla standart çekilmiş beyin görüntülemelerinde saptanmayabilir (10). Bizim çalışmamızda rapor ettiğimiz iskemik inmeli hastalar sadece BBT/MRG görüntülemeleriyle tespit edilmiş olanlardı. Bizim bu mikrotrombüsleri tespit edemediğimiz dikkate alınırsa çalışma grubumuzdaki gerçek iskemik inme oranının daha fazla olacağı tahmin edilebilir. Önceki çalışmalarda inme hastalarındaki mortalite oranı %13-35 gibi geniş bir aralıkta rapor edilmiştir (4). Biz hem iskemik inmeli hemde hemorajik inmeli COVID-19 hastalarında mortalite oranını 1/3'ten daha fazla

saptadık. Tüm bu veriler dikkate alındığında COVID-19'da morbidite ve mortalite oranları azaltmak için bilinç değişikliği olan her hasta inme açısından yakın tetkik ve takip edilmelidir. Standart beyin görüntülemelerinde iskemik alanların saptanmamasının mikroanjiopatik trombüse bağlı iskemi ihtimalini dışlamadığı akılda tutulmalıdır.

Kaynaklar

1. Kaur S, Bansal R, Kollimuttathuillam S, Gowda AM, Singh B, Mehta D, Maroules M. The looming storm: Blood and cytokines in COVID-19. Blood Rev. 2021 Mar;46:100743
2. Jarrahi A, Ahluwalia M, Khodadadi H, da Silva Lopes Salles E, Kolhe R, Hess DC, et al. Neurological consequences of COVID-19: what have we learned and where do we go from here? J Neuroinflammation 2020;17:286.
3. Tan Y-K, Goh C, Leow AST, Tambyah PA, Ang A, Yap E-S, et al. COVID-19 and ischemic stroke: a systematic review and meta-summary of the literature. J Thromb Thrombolysis 2020;50:587–95.
4. Béjot Y, Bailly H, Durier J, Giroud M. Epidemiology of stroke in Europe and trends for the 21st century. Presse Med. 2016 Dec;45(12 Pt 2):e391-e398.
5. GBD 2019 Stroke Collaborators. Global, regional, and national burden of stroke and its risk factors, 1990-2019: a systematic analysis for the Global Burden of Disease Study 2019. Lancet Neurol. 2021 Oct;20(10):795-820.
6. Yuksel, H., Dirik, E. B., Gursoy, G. T., Tan, O. O., Bektas, H., Yamanel, L., & Guner, R. (2021). A simple scoring system in COVID-19 patients with neurological manifestations. Neurology Asia, 26(3), 521-526.
7. Wool GD, Miller JL. The Impact of COVID-19 Disease on Platelets and Coagulation. Pathobiology 2020;: 1–13.
8. Taha M, Sano D, Hanoudi S, et al. Platelets and renal failure in the SARS-CoV-2 syndrome. Platelets 2020;: 1–8.
9. Zhang S, Liu Y, Wang X, et al. SARS-CoV-2 binds platelet ACE2 to enhance thrombosis in COVID-19. J Hematol Oncol 2020; 13: 120.
10. Jensen MP, Le Quesne J, Officer-Jones L, C et al. Neuropathological findings in two patients with fatal COVID-19. Neuropathol Appl Neurobiol 2020;: nan.12662.

Anahtar Kelimeler: COVID-19, iskemik inme, hemorajik inme

İskemik ve hemorajik inmede klinik verilerin karşılaştırılması

	İskemik inme n:100	Hemorajik inme n:26	p
Yoğun bakım yatış	78 (%78)	23 (%88.5)	0.233
Entübasyon sıklığı	19 (%19)	5 (%19.2)	0.979
Mortalite	35 (%35.0)	10 (%38.5)	0.743
Nörolojik prezentasyonlar			
Bilinç değişikliği	67 (%67.0)	19 (%73.1)	0.553
Başağrısı	10 (%10.0)	5 (%19.2)	0.195
Nöbet	7 (%7.0)	4 (%15.4)	0.177
Baş dönmesi	13 (%13.0)	2 (%7.7)	0.457
Fokal semptomlar	60 (%60.0)	11 (%42.5)	0.105
Parestezi	22 (%22.0)	4 (%15.4)	0.458

SS-09 AKUT İSKEMİK İNMEDE TROMBÜS HİSTOPATOLOJİSİ

Sena Aksoy[1], İbrahim Kulaç[2], Hatem Hakan Selçuk[3], Batuhan Kara[3], Ali Burak Kızılırmak[4], Bayram Yılmaz[5], Yasemin Gürsoy Özdemir[6], Atay Vural[6], Aysun Soysal[1]

[1]Bakırköy Prof. Dr. Mazhar Osman Ruh Sağlığı ve Sinir Hastalıkları Eğitim ve Araştırma Hastanesi, Nöroloji, İstanbul
[2]Koç Üniversitesi Patoloji Ana Bilim Dalı, İstanbul
[3]Bakırköy Dr. Sadi Konuk Eğitim ve Araştırma Hastanesi, Nöroradyoloji, İstanbul
[4]Koç Üniversitesi Translasyonel Tıp Uygulama Merkezi, İstanbul
[5]Yeditepe Üniversitesi Fizyoloji Ana Bilim Dalı, İstanbul
[6]Koç Üniversitesi Nöroloji Ana Bilim Dalı, İstanbul; Koç Üniversitesi Translasyonel Tıp Uygulama Merkezi, İstanbul

GİRİŞ VE AMAÇ: Akut iskemik inmede mekanik trombektomi trombüs çalışmalarına olanak sağlamaktadır. Akut iskemik inme tedavisinin ana hedefi trombüs olmasına rağmen, trombüsün yapısı ve organizasyonuna ilişkin veriler oldukça sınırlıdır. Bu çalışmada, akut iskemik inmede trombüsün histopatolojik yapısının incelenmesi amaçlanmıştır.

YÖNTEM: Mekanik trombektomi yapılan ve tedavi sonucunda trombüs elde edilen 52 hasta çalışmaya dahil edilmiştir. Hastaların demografik özellikleri, NIHSS skorları, semptom-kapı, semptom-ponksiyon, semptom-rekanalizasyon süreleri, işlem süresi, deneme sayısı, mekanik trombektomi sırasında kullanılan yöntem ve rekanalizasyon skorları ve 90. gün mRS skoru kaydedilmiştir. 24. saat lezyon ve kanama hacimleri hesaplanmıştır. İnme etiyolojisi TOAST sınıflaması ile belirlenmiştir. Trombüsler fibrin ve eritrosit içeriklerinin analizi için hematoksilen-eozin (H&E) ve Martius Scarlet Blue (MSB) ile boyanmış ve görüntü analizleri için sırasıyla yarı otomatik ve makina öğrenmesine dayalı iki yöntem olan Fiji ve Orbit programları kullanılmıştır. Ayrıca, CD3, CD20 ve CD45 boyamaları yapılarak trombüs içerisindeki T ve B lenfosit ve total lökosit sayıları ve oranları belirlenmiştir. Görüntüler dijital slaytlar halinde tarandıktan sonra, hücre sayımı manuel olarak Fiji programı kullanılarak yapılmıştır. Her boyama için her hastaya ait birer adet trombüs kesiti kullanılmıştır. Gruplar arası farklar t-testi veya Mann-Whitney U ile, korelasyon analizleri ise Pearson veya Spearman testleri ile gerçekleştirilmiştir.

BULGULAR: 52 hastanın 36'sına (%69.2) yalnızca mekanik trombektomi, 16 (%30.8) hastaya hem iv tPA hem de mekanik trombektomi uygulanmıştır. Hastaların 36'sı (%50) erkek, 36'sı (%50) kadındır. Mekanik trombektomi sırasında kullanılan yöntem, 31 (%60.8) hastada stent-retriever, 13 (%25.5) hastada aspirasyon ve 7 (%13.7) hastada kombine yöntem olarak kaydedilmiştir, 43 (%82.7) hastada başarılı rekanalizasyon sağlandığı görülmüştür. Tedaviden 90 gün sonra fonksiyonel olarak bağımsız hasta sayısı 30 (%57.7) olarak saptanmıştır. Tedaviden 24 saat sonra çekilen kontrastsız kraniyal BT'de 41 (%78.8) hastada kanama görülmemiştir.
52 trombüs H&E ile boyanarak renk tabanlı segmentasyon yöntemi ile Fiji ve Orbit programları ile analiz edilmiştir, fibrin ve eritrosit oranları hesaplanmıştır. Trombüsler fibrin ve eritrosit oranlarına göre iki grupta değerlendirilmiştir: alanının %50'sinden fazlasında fibrin içeren trombüsler fibrinden zengin olarak kabul edilirken, alanının %50'sinden fazla eritrosit içeren trombüsler eritrositten zengin olarak kabul edilmiştir. 52 trombüsten 37'si (%71.2) fibrinden zengin, 15'i (%28.8) eritrositten zengin olarak değerlendirilmiştir. Fiji ve Orbit programları arasında fibrin veya eritrositten zengin trombüs oranlarında fark saptanmamıştır. Ayrıca iki farklı programla hesaplanan fibrin ve eritrosit oranları arasında güçlü bir korelasyon bulunmuştur ($p<0,001$).
40 adet trombüs Martius Scarlet Blue ile boyanmıştır ve renk tabanlı segmentasyon yöntemi kullanılarak Orbit programı ile analiz edilmiştir. Sarı-yeşil renkte boyanan alanlar eritrosit, kırmızı renkte boyanan alanlar fibrin, mavi renkte boyanan alanlar kollajen/eski fibrin olarak değerlendirilmiş olup, fibrin oranı kırmızı renkte boyanan alanlarla mavi renkte boyanan alanların toplamı olarak hesaplanmıştır. H&E ve MSB olmak üzere iki farklı boyama yöntemi arasında fibrin veya eritrositten zengin trombüs oranlarında fark saptanmamıştır. Ayrıca H&E ile boyanmış trombüs içindeki eritrosit oranı ile MSB arasında güçlü bir korelasyon bulunmuştur ($p<0,001$).
35 adet trombüs örneğinde, CD3, CD20 ve CD45 boyamaları yapılarak trombüs içerisindeki T ve B lenfosit ve total lökosit sayıları ve oranları belirlenmiştir. Yapılan analizlerde, CD3/CD20, CD3/CD45 ve CD20/CD45 oranları kullanılmıştır. Bu oranların, semptom-kapı, semptom-ponksiyon, semptom-rekanalizasyon süreleri, işlem süresi, deneme sayısı, lezyon ve kanama hacimleri ve inme etiyolojisi ile ilişkisi saptanmamıştır. Trombüsün baskın içeriği ile olan ilişkisinin değerlendirilmesinde, trombüsün yapısında mavi renkte boyanan alanların oranının yüksek değişkenlik göstermesi nedeniyle, fibrin,

eritrosit ve mavi renkte boyanan alanlar ayrı ayrı analiz edilmiştir. CD3/CD45 ve CD20/CD45 oranlarının, H&E boyaması sonrasında hesaplanan fibrin oranı ile negatif (p=0.028, p=0.004), eritrosit oranı ile pozitif korelasyon (p=0.02, p=0.001) gösterdiği bulunmuştur. Benzer şekilde, eritrositten zengin trombüs örneklerinde CD3/CD45 oranının daha yüksek olduğu görülmüştür (p=0.007). Bununla birlikte, MSB boyaması sonrası fibrin oranı ile pozitif (p=0.03, p=0.003), mavi renkte boyanan alanların oranı ile negatif korelasyon (p=0.01, p=0.001) gösterdiği saptanmıştır.

TARTIŞMA VE SONUÇ: Trombüsün histopatolojik incelemesinde MSB boyasının üç farklı renk ve yüksek kontrast sağlaması nedeniyle H&E'ye göre daha üstün olabileceği görülmektedir. Trombüslerin fibrin/eritrosit içeriklerinin yanında lökosit alt tip içeriklerinin de inme patofizyolojisi ile ilişkili olabileceği saptanmıştır. Sonraki çalışmalarda trombüs içeriğinin daha kapsamlı incelenmesi, akut iskemik inme patofizyolojisinin aydınlatılması için önemlidir.

Anahtar Kelimeler: Akut iskemik inme, mekanik trombektomi, trombüs, Martius Scarlet Blue

Trombüs örneğinin CD45, CD3 ve CD20 ile boyamaları ile görünümü

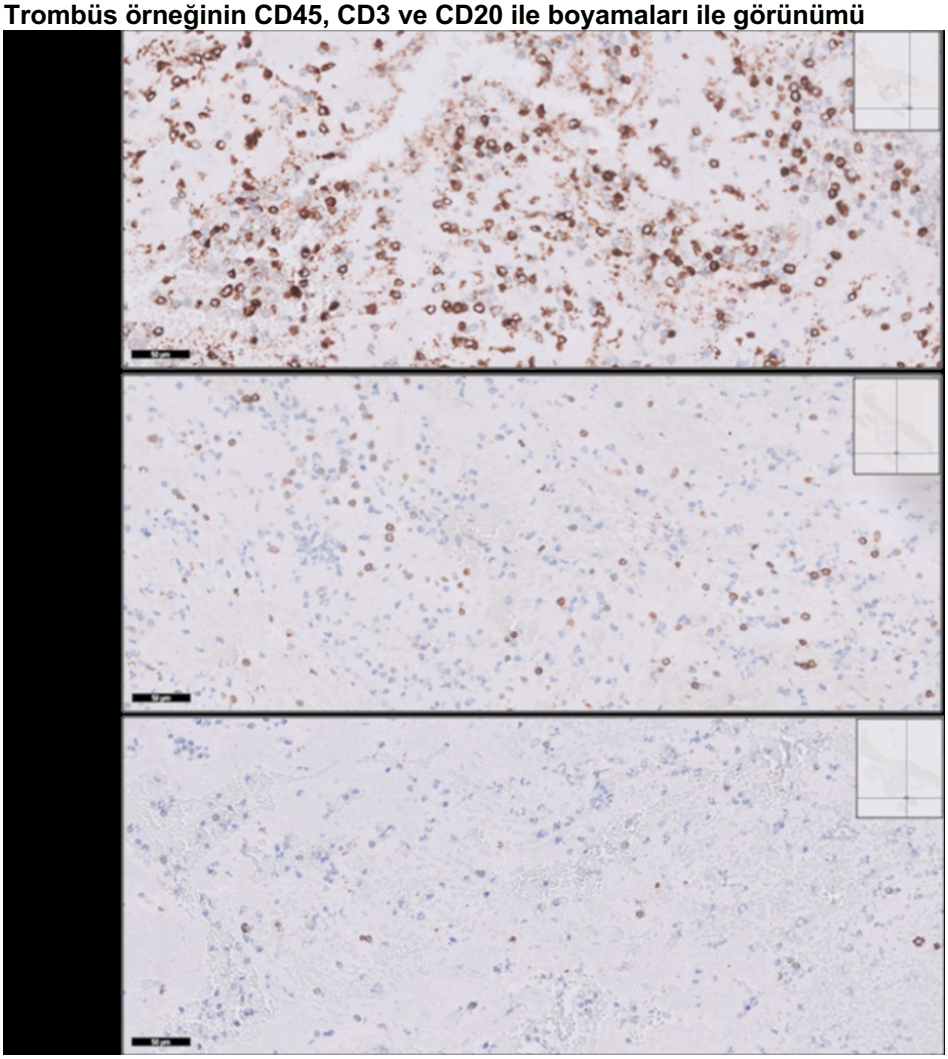

SS-10 PRİMER SANTRAL SİNİR SİSTEMİ VASKÜLİTİ: 23 OLGU ANALİZİ

Mehmet Akif Topcuoglu[1], Melike Çakan[1], Rahşan Göçmen[2], Pınar Acar Özen[1], Ömer Karadağ[3], Ethem Murat Arsava[1], Meryem Aslı Tuncer[1]

[1]Hacettepe Üniversitesi Tıp Fakültesi, Erişkin Hastanesi, Nöroloji Anabilim Dalı, Ankara
[2]Hacettepe Üniversitesi Tıp Fakültesi, Erişkin Hastanesi, Radyoloji Anabilim Dalı, Ankara
[3]Hacettepe Üniversitesi Tıp Fakültesi, Erişkin Hastanesi, İç Hastalıkları Anabilim Dalı, Romatoloji Bilim Dalı, Ankara

GİRİŞ VE AMAÇ: Primer santral sinir sistemi vasküliti tanısının konulmasındaki güçlükler aşikardır. Bunun nedenlerinde biri klinik ve görüntüleme bulgularının heterojen oluşudur.

YÖNTEM: Hacettepe Üniversitesinde son 15 yıl içinde kateter anjiografi veya beyin biyopsisi patoloji raporlarında "vaskülit", "vaskülopati", "anjiopati" veya "anjiitis" sözcükleri geçen tüm olgulara ilaveten Hacettepe Vaskülit Tanı ve Tedavi Uygulama ve Araştırma Merkezi ve Hacettepe Nöroloji İnme Veri Bankaları ile araştırıcıların kişisel arşivlerinden elde olunan toplam 299 hasta incelenmiştir. En az 6 ay spesifik tedavi ile takip edilmiş olan ve 4 kategorideki vaskülit tanı kriterlerini karşılayan 23 olgu analiz edilmiştir. Vaskülit tanı grupları: 1-Biyopsi tanısı; 2-Tipik anjiografi ve inflamatuar beyin omurilik sıvısı (BOS) olması; 3-Tipik anjiografi ve tedavi ile geriye dönük tanı; 4-Anormal anjiografi ve inflamatuar BOS.

BULGULAR: Altı hasta kategori 1 (Patolojik tanı), 14 hasta kategori 2-3 (Anjiografik tanı) ve üç hasta kategori-4'dür. Tamamında fokal nörolojik defisit olan olgulardan %35'inin acil başvurusu vardı. BOS incelemesi %61 olguda inflamatuar iken incelenen toplam 160 (hasta başına ortalama 7, aralık 1-18) beyin manyetik rezonans görüntülemelerinin tamamı anormal idi: 19 olguda en az bir atipik bulgu saptanırken altı (%26) olguda "multiteritoryal progresif infarkt paterni" tanımlandı. 22 olguda en az bir anjiografik inceleme yapılmıştı (Kateter anjiografi 26, Toplam anjiografi 124). Primer sentral sinir sistemi anjitis (PACNS) paterni 12 ve anormal bulgular 5 olguda saptanmış iken diğer 5 olguda anjiografiler tamamen normal idi. Anjiografilerde birinci sıra serebral damar %35, ikinci sıra ve üçüncü sıranın ikisi de %44 olguda etkilenmiş idi. Tedavide her olgu standart dozda oral glukokortikoid alırken, pulse steroid %84, Siklofosfamid %83, Azatioprin %39, Mikofenolat %9, Rituximab %13 olguda uygulandı. Ortalama 5,5 yıl takip süresinde relaps %26, tedaviye rezistans %17 ve progresif seyir %22 oranındaydı. Bir olgu mortal seyrederken median modifiye Rankin skoru 2 (IQR 1,25) idi.

TARTIŞMA VE SONUÇ: Uzun süreli takip sonuçları temelinde primer santral sinir sisteminin olağan ve olağandışı tezahürleri gündeme getirilmiştir. Multiteritoryal progresif infarkt paterni dahil olmak üzere bulguların çok merkezli bir veri setine genişletilmesi zaruri görünmektedir.

Anahtar Kelimeler: Vaskülit, Anjitis, Anjiografi, Biyopsi, Beyin, Serebral

SS-11 MEKANİK TROMBEKTOMİ OLAN AKUT İSKEMİK İNME HASTALARINDA ATRİYAL FİBRİLASYON VARLIĞININ İLK GEÇİŞ ETKİSİ İLE İLİŞKİSİ.

Muharrem Nasifov[1], Çiğdem Deniz[2], Özge Özden Tok[1], Gülsüm Bingöl[1], Perviz Jafarov[2], Talip Asil[2], İbrahim Sarı[1], Ömer Göktekin[1]

[1]Memorial Bahçelievler Hastanesi, Kardiyoloji Kliniği
[2]Memorial Hizmet Hastanesi, Nöroloji Kliniği

GİRİŞ VE AMAÇ: En sık görülen ritim bozukluğu olan atriyal fibrilasyon, inme sıklığını 4-5 kat artırmakla kalmayıp aynı zamanda daha kötü prognozla ilişkilidir. Akut inmenin endovasküler tedavisi sırasında tek bir kez intrakranial girişimden sonra efektif rekanalizasyon (mTICI2b-3) oluşması ilk geçiş etkisi (İGE) olarak adlandırılmıştır ve başarının önemli kriterlerinden biri olarak kabul edilmektedir. Bu çalışmada mekanik trombektomi olan akut iskemik inme hastalarında atriyal fibrilasyon varlığının ilk geçiş etkisi ile ilişkisi incelenmiştir.

YÖNTEM: Çalışmaya akut iskemik inme nedeniyle başvuran ve mekanik trombektomi uygulanan 159 hasta dahil edildi. Tüm hastaların klinik ve demografik özellikleri ile endovasküler işleme ait verileri kaydederek analizlerde kullanıldı. Hastaların 89'u erkek iken 70'i kadındı (%54'e karşı %46). Yaş ortalamaları 65,7 (± 12,9) ydi. Hastaların 96 tanesinde sinüs ritmi mevcut iken 63 tanesinde atriyal fibrilasyon vardı (%60,4'e karşı %39,6).

BULGULAR: Katılımcıların ortalama CHA_2DS_2-VASc skoru 3.2 (± 1.7) iken, 17'sinin (%10.7) geçirilmiş serebrovasküler olay, 83'ünün (%51) koroner arter hastalığı, 98'inin (%61.6) hipertansiyon, 39'unun (%24.5) diyabet ve 46'sının (%28.9) hiperlipidemi öyküsü mevcuttu. Atriyal fibrilasyon olan hastaların ortalama CHA_2DS_2-VASc skoru sinüs ritmi olanlardan anlamlı olarak yüksekti (4.0 ± 1.6 ya karşılık 2.7 ± 1.5; $p<0.001$). Hastaların ortalama ejeksiyon fraksiyonu %52.6 (± 10.6) ve bazal NIHSS skoru 16.8 (± 4.5) di. Genel olarak hastaların 130'unda (%81.2) efektif rekanalizasyon (mTICI2b-3) sağlandı. Sinüs ritminde olan hastalarda İGE ile başarılı bir şekilde mTICI2b-3 elde edilme oranı atriyal fibrilasyonlu hastalara göre anlamlı derecede daha fazlaydı (% 39.5'a karşı % 22.2; p:0.017). Atriyal fibrilasyon ile İGE ile başarılı bir şekilde mTICI2b-3 elde etme arasında anlamlı ters korelasyon vardı (p: 0.022, r: -0.181). İGE ile başarılı bir şekilde mTICI2b-3 elde edilen ve edilmeyen grupların ortalama CHA_2DS_2-VASc skorları benzerdi.

TARTIŞMA VE SONUÇ: Atriyal fibrilasyonun, inme sıklığını artırdığı ve daha kötü prognozla ilişkili olduğu bilinmesine rağmen akut iskemik inmede mekanik trombektomi sonrası başarılı rekanalizasyonun (mTICI2b-3) göstergesi olan ilk geçiş etkisi (İGE) ile ilişkisi bilinmemektedir. Literatürde ilk defa olmak üzere, çalışmamızda mekanik trombektomi uygulanan akut iskemik inme hastarında atriyal fibrilasyon varlığının işlem başarısını (İGE) düşürdüğünü gösterdik. Atriyal fibrilasyon olan hastalarda ortalama CHA_2DS_2-VASc skorunun daha fazla olduğu bilinmektedir. Çalışma kohortumuzda da, atriyal fibrilasyonu olanlarda (literatür verileriyle uyumlu olarak) ortalama CHA_2DS_2-VASc skorunun daha yüksek olmasına rağmen atriyal fiblasyon varlığının CHA_2DS_2-VASc skorundan bağımsız bir şekilde daha düşük işlem başarısı ile ilişkili bulunması sonuçlarımızın önemini artırmaktadır. Bulgularımızı genelleştirmeden önce çok merkezli, ileriye dönük ve uzun süreli çalışmalara ihtiyaç bulunduğu aşikardır.

Anahtar Kelimeler: atriyal fibrilasyon, ilk geçiş etkisi, iskemik inme, mekanik trombektomi

SS-12 NEDENİ BELİRLENEMEYEN EMBOLİK İNME OLGULARININ ÖZELLİKLERİ VE SUPRAKARDİYAK PLAKLARIN OLASI ROLÜ

Mine Sezgin, Esme Ekizoğlu, Nilüfer Yeşilot, Oğuzhan Çoban

İstanbul Üniversitesi Tıp Fakültesi Nöroloji Anabilim Dalı

AMAÇ: Kaynağı/nedeni belirlenemeyen embolik inme (ESUS) heterojen bir grubu kapsamaktadır. Subklinik atriyal fibrilasyon, kardiyak atropi, stenoza yol açmayan aterosklerotik plaklar gibi farklı mekanizmaların ESUS etiyolojisinde sıklıkla yer aldığı düşünülmektedir. Buna paralel olarak son yıllarda ESUS klinik antitesinin farklı alt gruplardan oluştuğu yönünde pek çok görüş bidirilmiştir. ESUS şemsiyesi altında toplanan hastalarda yapılan çalışmalar ile sekonder profilaksi olarak antikoagülan tedavilerin inme tekrarı ve kanama komplikasyonları açısından antiagregan tedavilere üstünlüğü gösterilememiştir. Bu durum, ESUS hastaların bir kısmında emboli kaynağının stenoza yol açmayan aterosklerotik plaklarla ilişkili olma olasılığını güçlendirmektedir. Bu çalışmada ESUS olarak sınıflandırılmış hastalardaki suprakardiyak ve stenoza yol açmayan plak varlığı ve tekrarlayan inme ile ilişkisinin değerlendirilmesi amaçlanmıştır.

YÖNTEM: İstanbul Tıp Fakültesi Nöroloji Anabilim Dalı Edip Aktin İnme Ünitesi'ne 2014 ve 2020 araları arasında yatan hastalara ait İnme Veri Bankası verileri taranmıştır. İnme natürü ''nedeni belirlenemeyen'' kategorisi altında kodlanmış hastaların epikrizlerine ulaşılarak bu hastalar ESUS kriterleri açısından yeniden değerlendirilmiştir. Laküner olmayan iskemik inme, iskemik inme ilişkili arter alanında %50'yi aşan darlık olmaması, majör kardiyoemboli kaynağının gösterilememesi ile migren, vaskülit veya diseksiyon gibi nadir etiyolojiler ilişkili inme olmaması kriterlerinin tamamını karşılayan hastalar ESUS grubu olarak belirlenmiş ve çalışmaya dahil edilmiştir. İnme natürü belirlenmesine yönelik ayrıntılı intrakranyal ve ekstrakranyal damar incelemeleri, transtorasik ekokardiyografi ve veya en az 24 saatlik ritm Holter incelemeleri tamamlanmamış hastalar çalışma dışı bırakılmıştır. Hastaların klinik ve demografik özellikleri ile birlikte parankim görüntüleri, intrakranyal ve ekstrakranyal manyetik rezonans anjiografi (MRA) incelemeleri, bilgisayarlı tomografi anjiografi (BTA) ve kateter anjiografi (DSA) görüntüleri deneyimli vasküler nörologlar tarafından laküner inmelerin dışlanması ile suprakardiyak ve nonstenotik plak varlığının belirlenmesi amacıyla retrospektif olarak yeniden ayrıntılı olarak incelenmiştir. Hastaların inme sonrası Modifiye Rankin Skala Skorları (mRS) kaydedilmiştir. Taburculuk sonrası poliklinik kontrolleri ile takip edilen hastalar tekrarlayan inme ve geçici iskemik ataklar açısından sorgulanmıştır. İncelenen tüm değişkenlerin dağılım özellikleri değerlendirilmiş ve SPSS (IBM SPSS statistics) sürüm 26 programı aracılığı ile uygun istatistik analizler gerçekleştirilmiştir.

BULGULAR: İnme veri bankasında inme natürü 'nedeni belirlenemeyen' olarak belirlenmiş 154 hastaya ulaşılmıştır. Elde edilen 157 hastanın epikrizler ve poliklinik dosyaları ayrıntılı olarak incelenmiştir. Bu incelemeler sonucunda 57 hasta (37 erkek; %65) ESUS kriterlerini karşılamıştır. ESUS grubunun yaş ortalaması 60,2 (±14.9)'dur. Vasküler risk faktörleri açısından değerlendirildiğinde hastaların 37'sinde hipertansiyon (%65), 21'inde (%37) diyabet, 20'sinde (%35) hiperlipidemi, 7'sinde (%12) koroner arter hastalığı ve 12'sinde (%21) geçirilmiş inme öyküsü vardır. Altı hasta (%10) inme öncesi dönemde geçici iskemik atak geçirmiştir. Hastaların giriş Ulusal İnme Sağlık Ölçeği Skalası (NIHSS) değerleri ortancası 3'tür (1,5-6). Klinik tablo hastaların yaklaşık yarısında (27 hasta; %47) posterior sirkülasyon sendromu; 18 (%31,6) hastada parsiyel anterior sirkülasyon sendromu, sadece 2 hastada ise total anterior sirkülasyon sendromu (TACS) olarak sınıflandırılmıştır. Beyin MR incelemeleri sonucunda 19 hastada (%33) orta serebral arter alanında infarkt saptanırken, sadece 1 (%1,8) hastada anterior serebral arter alanında infarkt izlenmiştir. Hastaların 17'sinde (%20) asemptomatik infarkt gözlenmiş ve yalnızca 3 hastada (%5,3) hemorajik transformasyon gelişmiştir. Akut tedavi olarak 8 (%14) hasta trombolitik tedavi almış; inmeden ikincil koruma için de sadece 2 hastaya antikoagülan tedavi, diğerlerine antiplatelet başlanmıştır. Yatış sürecinde sistemik komplikasyon gelişme ve pnömoni görülme sıklıkları da sırasıyla %12,3 (7 hasta) ve %5,3 (3 hasta)'tür. Hastaların çoğunda (51 hasta; %89) hastaneden çıkışta mRS 3 ve daha düşük bulunmuştur. Suprakardiyak plak değerlendirilmesinde), 13 hastada (%23) sağda ve 15 hastada (%26) solda ağırlıklı olmak üzere toplam 28 hastada (%49.1) nonstenozan plaklar görülmüştür. Tüm hastaların izlem süresi (ortanca ve IQR1-IQR3 olmak üzere) 1211 (18-976) gündür. En az üç ay takibi olan hastalar tekrarlayan inme ve geçici iskemik atak açısından ayrıcıa değerlendirilmiştir. Elli yedi hastanın 36'sı en az 3 ay izlenmiş ve bu 36 hastanın 6'sında izlem sırasında iskemik inme tekrarı görülmüştür. Uzun dönem izlemi olan ve tekrarlayan iskemik inme geçiren hastalarda suprakardiyak plak görülme oranları (sağ tarafta 3 hasta %50 ve sol tarafta 2 hasta %33) daha yüksek bulunmuştur (p=0,024 ve p=0,008). Bunun yanı sıra tekrarlayan inme geçiren grupta statin kullanımının da (3 hasta

%50) istatistiksel olarak anlamlı ölçüde daha az olduğu bulunmuştur (p=0,02). Sonuçlar Tablo-1'de özetlenmiştir.

SONUÇ: Çalışmamıza ESUS olarak sınıflandırılarak dahil edilen hastalar ortalama altıncı dekattaki bireylerdir, bu hastalar sıklıkla minör inme gelişmiş ve hastaların büyük bir kısmı antiplatelet tedavi ile takip edilmiştir. Takip edilen ESUS hastalarının yalnızca küçük bir grupta inme tekrarı olmuştur, geçici iskemik atak bildirilmemiştir. Çalışmamızda elde ettiğimiz tüm bu sonuçlar güncel literatür ile uyumludur. Çalışmamızda ESUS hastalarının yarısında suprakardiyak plak varlığı dikkati çekmiştir. Üstelik tekrarlayan inme gelişen alt grupta suprakardiyak plaklar daha sık görülmüştür. Bu bulgular stenoza yol açmayan suprakardiyak plakların inmeye neden olabileceğini akla getirmektedir ve ESUS etyopatogenezinde kardiyoembolik nedenler dışındaki etiyolojilerin daha büyük bir rol oynayabileceği hipotezini desteklemektedir. Ancak sınırlı hasta sayısıyla yapılan bu çalışma bir öncül çalışma olarak kabul edilebilir. Suprakardiyak plakların varlığı, ilgili arter alanında olmasa bile inflamatuar bir sürecin de dahil olduğu çeşitli mekanizmaları tetikleyerek inme oluşumunda rol oynuyor olabilir. Daha büyük katılımcı sayısıyla ve prospektif bir dizayn ile yapılacak çalışmalar ile stenoza yol açmayan plakların özelliklerinin daha ileri görüntüleme yöntemleri ile incelenmesi risk altındaki grubu daha açık bir şekilde ortaya koyabilecektir.

Tablo-1: İnme Tekrarı Olan ve Olmayan ESUS Grubu Hastaların Demografik ve Klinik Özellikleri

	Tekrarlayan İnme var (n=6)	Terkarlayan inme yok (n=30)	p
Cinsiyet (E:K)	5:1	18:12	0,38
Yaş	61 (±13,1)	58 (±17,8)	0,59
HT	5	23	0,72
DM	4	12	0,37
HL	4	9	0,19
Koroner Arter hastalığı	2	2	0,12
Suprakardiyak plak R	3	28	0,024
Suprakardiyak plak L	2	27	0,008
Asemptomatik infarkt	3	5	0,1
İkili antiagregan kullanımı	1	17	0,17
Statin tedavisi (çıkış)	3 (%50)	28 (%93)	0,024
Antidyabetik tedavi (çıkış)	3	12	0,49
Yaş	61 (13,1)	58 (17,8)	0,59
NIHSS	2,5 (1-6,75)	3 (2-5,5)	0,39
LDL	128 (117-153)	122 (107-143)	0,44
Total kolesterol	196 (184-224)	190 (175-219)	0,91
Takip süresi (gün)	1123 (293-1552)	136 (1-163)	0,02
Antiagregan tedavi	6	25	0,56
Antikoagülan tedavi	0	4	1

E: erkek, K: kadın, HT: hipertansiyon, DM: diyabet, HL: Hiperlipidemi, R: sağ
L: sol, NIHSS: Ulusal İnme Sağlık Ölçeği Skalası LDL: düşük yoğunluklu lipoprotein

Anahtar Kelimeler: Nedeni Belirlenemeyen Embolik İnme, ESUS, suprakardiyak plak, aterosklerotik plak

SS-13 İLERLEYEN LAKÜNER İNMELİ HASTALARDA İNTRAVENÖZ TİROFİBAN TEDAVİ DENEYİMİ; VAKA SERİSİ

Petek Şarlı, Murat Yılmaz

Bolu Abant İzzet Baysal Üniversitesi, Nöroloji Ana Bilim Dalı, Bolu

GİRİŞ VE AMAÇ: Laküner inme serebral iskemik olayların yaklaşık %25'ini oluşturmaktadır. Laküner infarktlar, perforan arterlerin iskemisi veya hipoperfüzyonu sonucunda gelişen lezyonlardır. Laküner enfarktlı hastaların yapılan klinik takiplerinde nörolojik muayenesinde ilerleme olabileceği bilinmekte olup, bu atakları durdurmak için bilinen etkili bir tedavi yoktur. Bu vaka serisinde ilerleyen laküner sendromlu hastalarda intravenöz tirofiban tedavi deneyimimizi sunuyoruz.

YÖNTEM: Ağustos 2020 den Kasım 2021 'e kadar hastanemiz inme kliniğinde ilerleyen on laküner inmeli hasta incelendi. Hastalara 0.4 mikrogram (µg)/kg/dk intravenöz tirofiban yükleme dozu ve ardından 0.1 mikrogram(µg)/kg/dk infüzyon ile idame tedavi verildi. İntraserebral kanama (ICH), sistematik kanama, tedavi sonrası yeni ataklar, 24. saatte Ulusal Sağlık İnme Skalası (NIHSS) skorları ve 3. ayda modifiye Rankin Skorları (mRS'ler) kaydedildi.

BULGULAR: Hastaneye başvuru ortalama NIHSS skoru 2,4 olan 2'si kadın 10 hastanın, ikisine hastane yatışı sonrası; sekiz hastaya ise klinik kötüleşme sonrası tedavi başlandı. Takiplerinde kötüleşme olan hastaların NIHSS skorunda ortalama 4,75 puanlık artış izlendi. 1 hastada tedaviye rağmen 24. Saat NIHSS skorunda artış meydan geldi. 2 hastada 24. Saat NIHSS skoru stabil seyrederken diğer hastalarda ortalama NIHSS skorunda 3,72 puanlık düşüş meydan geldi. İki hastanın 3. Ay mRS 2 saptanırken diğer hastaların 3. Ay mRS sıfır olarak saptandı. Bir hasta üriner kanama gelişti, takipte spontan geriledi. Hiçbir hastada intraserebral kanama, sistematik kanama veya trombositopeni gelişmedi.

TARTIŞMA VE SONUÇ: İntravenöz tirofiban, ilerleyen lakuner enfarktlı hastalarda erken semptomatik dalgalanmaları durdurmak ve fonksiyonel defisit süresini kısaltmak için potansiyel olarak etkili ve güvenli bir tedavi seçeneği olabilir. Daha geniş kapsamlı çalışmalara ihtiyaç bulunmaktadır.

Anahtar Kelimeler: tirofiban, laküner inme, NIHSS, mRS

SS-14 NÖROLOJİK YOĞUN BAKIM ÜNİTESİNDE PROGNOZ

Tuğçe Mengi[1], Yahya Tahta[2], Hadiye Şirin[3]

[1]Niğde Eğitim ve Araştırma Hastanesi, Nöroloji Kliniği, Yoğun Bakım, Niğde
[2]Erciyes Üniversitesi, Anatomi Ana Bilim Dalı, Kayseri
[3]Ege Üniversitesi, Nöroloji Ana Bilim Dalı, İzmir

GİRİŞ VE AMAÇ: Nörokritik bakım ya da nörolojik yoğun bakım (nöro-YBÜ), nöroloji ve beyin cerrahisi hastaları için kritik bakım sağlamaktadır. Bu hastaların hem birincil kritik hastalıkları, hem de eşlik eden komorbiditeleri ve komplikasyonları için tıbbi bakım almaları gerekmektedir. Nörolojik kritik hastalıklar; travmatik beyin hasarı, nörovasküler hastalıklar, status epileptikus, nöromusküler hastalıklar ve nöroonkolojik hastalıkları içermektedir. Kritik nörolojik hastalıkları olan hastalarda, nörokritik bakım hizmeti klinik sonlanımda iyileşme ile ilişkili bulunmuştur. Bu çalışmanın amacı, genel YBÜ'lerinde takip edilen nörolojik veya nöroşirürjikal hastalığı olan hastalar ile nöro-YBÜ'lerinde takip edilen hastaların klinik sonlanımlarını karşılaştırmaktır.

YÖNTEM: Çalışma yeri: Çalışma üçüncü basamak yoğun bakım hizmeti sunan bir eğitim ve araştırma hastanesinin YBÜ'lerinde yapıldı. Çalışmanın yapıldığı dönemde üçüncü basamak YBÜ; Mayıs 2019-Mayıs 2020 tarihleri arasında karma genel YBÜ hizmeti vermiştir. Mayıs 2020'de nörolojik ve nöroşirurjik kritik hastalığa sahip hastaların nöro-YBÜ'de takip edilmesine karar verildi. Koronavirus Hastalığı (COVID-19) pandemisi nedeniyle nöro-YBÜ, 18 Ağustos 2020'de COVID YBÜ olarak sisteme dahil oldu, halen COVID YBÜ olarak hizmet vermeye devam etmektedir.
Çalışma popülasyonu: Çalışma popülasyonunu, 01.05.2019-15.08.2020 tarihleri arasında erişkin üçüncü basamak YBÜ'lerinde nöroloji kökenli yoğun bakım uzmanı tarafından takip edilen nörolojik ve nöroşirurjik kritik hastalığı olan hastalar oluşturdu.
Verilerin Toplanması: Belirtilen zaman aralığında yatan tüm hastaların veri tabanımızdaki kayıtları ve hastane otomasyon sistemindeki bilgileri retrospektif olarak değerlendirildi. Nöroloji kökenli yoğun bakım uzmanı tarafından üçüncü basamak YBÜ'de takip edilen nörolojik ve nöroşirurjik kritik hastalığı olan hastalar çalışmaya dahil edildi. COVID pandemisi nedeniyle diğer YBÜ'lerine transfer edilen nöroloji ve nöroşirurji hastaları ise çalışmadan çıkarıldı.
Yoğun bakım ünitesinde birden çok yatışı yapılan hastalar çalışmaya sadece bir kez dahil edildi ve tekrar YBÜ'ye yatış çalışmanın değişkenlerinden bir tanesini oluşturdu. Hastaların demografik verileri, sağlık özgeçmiş değişkenleri, fizik muayene ve laboratuvar değişkenleri, tedavi değişkenleri, sonlanım değişkenleri olarak YBÜ'de kalış süresi, hastanede kalış süresi, hastanede izlemi sırasında tekrar YBÜ'ye yatış varlığı, hastane içi mortalite ve yoğun bakım mortalitesi veri toplama formuna kaydedildi. Çalışmaya dahil edilen hastalar takip edildikleri döneme göre nöro-YBÜ öncesi dönemde genel YBÜ'de izlenen hastalar (dönem-1) ve nöro-YBÜ'de izlenen hastalar (dönem-2) olmak üzere iki grupta incelendi.

BULGULAR: Medyan yaşı 59 (18-90) olan 44'ü kadın toplam 119 hasta çalışmaya dahil edildi. Kırk yedi hasta (% 39,5) travmatik beyin hasarı, 20 hasta (% 16,8) iskemik inme, 15 hasta (% 12,6) intraserebral hemoraji, 10 hasta (% 8,4) nöroonkolojik hastalık, 7 hasta (% 5,9) status epileptikus tanıları ile, 9 hasta (% 7,6) spinal cerrahi sonrasında ve 11 hasta (% 9,2) diğer nedenlerle (hidrosefali, meningoensefalit, malign nöroleptik sendrom, arnold chiari sendromu nedeniyle operasyon sonrası, posterior reversible ensefalopati sendromu, sinüs ven trombozu, subdural ampiyem nedeniyle operasyon sonrası) YBÜ'ye kabul edildi. Hastaların demografik ve klinik verileri Tablo 1'de değerlendirilmiştir. Tablo 2'de ise YBÜ'ye başvuru ve YBÜ'de takip bulguları özetlenmiştir. Gruplar sonlanım açısından karşılaştırıldığında (Tablo 3); hastanede izlemi sırasında tekrar YBÜ'ye yatış varlığı ve hastane içi mortalite Dönem-2'de dönem-1'e göre düşük saptandı (sırasıyla p= 0,033, p=0,046).

TARTIŞMA VE SONUÇ: Çalışmamızda özelleşmiş nörokritik bakımın ve nöro-YBÜ organizasyonun nörolojik veya nöroşirürjikal hastalığı olan hastalarda klinik sonlanıma etkisini analiz ettik. Yoğun bakım mortalitesi, YBÜ'de kalış süresi ve hastanede kalış süresi; nöro-YBÜ'de takip edilen hastalarda daha düşük bulundu ancak bu fark istatistiksel açıdan anlamlı bulunmadı. Hastanede izlemi sırasında tekrar YBÜ'ye yatış varlığı ve hastane içi mortalite ise nöro-YBÜ'de takip edilen hastalarda anlamlı olarak daha düşük idi (p<0,05). Önceki çalışmalar; nörokritik bakım hizmetleri sağlamanın, nöro-YBÜ'nün ve nörointensivistin nörolojik hastalıkları olan kritik hastalarda klinik sonuçları iyileştirebileceğini göstermiştir. Bu tür bir bakımın sağlanması, azalmış mortalite, hastanede kalış süresi ve bakım maliyeti ile ilişkilendirilmiştir. Bizim çalışmamızda her iki hasta grubu da nöroloji kökenli yoğun bakım uzmanı tarafından takip edildi. Bu konuda uzmanlaşmış doktorlar dışında nöro-YBÜ altyapısını düzenlemek,

deneyimli ve eğitimli hemşire ve personel yetiştirmek, nörokritik hastalara yeterli bakımı sağlamak için çok önemlidir. Dönem-2'de hasta grubunda sonlanım daha iyi olmasının başlıca sebebini nöro-YBÜ organizasyonu ve özelleşmiş nörokritik bakım olduğunu düşünüyoruz.
Çalışmamızda primer nörolojik tanı açısından dönem-1 ve dönem-2 arasında fark mevcuttur. Travmatik beyin hasarı oranı, dönem-1'de % 36 iken dönem-2'de % 43 idi. Ayrıca, spinal cerrahi sonrası yoğun bakıma kabul edilen hasta sayısında da fark göze çarpmaktadır (dönem-1'de % 3, dönem-2'de % 12). Tüm bu veriler dönem-2'deki düşük mortalitenin açıklayıcı sebepleri olabilir. Bununla birlikte kritik hastalığın şiddetini belirlemeye katkıda bulanabilecek faktörler olan YBÜ'ye kabul sırasında GKS, mekanik ventilasyon desteği, vazopressör/inotrop destek, intravenöz antihipertansif uygulama, kraniyal BT'de kafa içi basınç artışı bulguları ve APACHE II skoru açısından her iki hasta grubu benzer özellikler taşımaktaydı (hepsi için p>0,05).
Çalışmamızda, hastane içi mortalite ve hastanede izlemi sırasında tekrar YBÜ'ye yatış; dönem-2'de nöro-YBÜ'de takip edilen hastalarda daha düşük saptanmıştır. Bu verilerin oldukça değerli olduğunu düşünüyoruz. Bildiğimiz kadarıyla bu tasarımda bir çalışma ülkemizde daha önce yapılmamıştır. Nöro-YBÜ'de daha iyi hasta yönetimi için sürecin yapısı, performansı ve standardizasyonu açısından kalite iyileştirmesinin sağlanması gerekmektedir. Ülkemizde nörokritik bakıma yönelik standartlar oluşturmak ve bunlar üzerinde anlaşmak için bu konuda yapılacak çalışmalara ihtiyaç vardır.

Anahtar Kelimeler: İnme, Mortalite, Nörolojik yoğun bakım, Travmatik Beyin Hasarı

Tablo-1 Hasta gruplarının demografik ve klinik bulguları

	Toplam (n=119)	Dönem 1 (n=61)	Dönem 2 (n=58)	P
Yaş, medyan yıl (min-maks)	59 (18-90)	62 (18-90)	58 (19-89)	0,483
Cinsiyet				
Kadın, % (n)	% 37 (44)	% 37,7 (23)	% 36,2 (21)	0,866
Primer tanı				
Travmatik beyin hasarı, % (n)	% 39,5 (47)	% 36,1 (22)	% 43,1 (25)	
İskemik inme, % (n)	% 16,8 (20)	% 21,3 (13)	% 12,1 (7)	
İntraserebral hemoraji, % (n)	% 12,6 (15)	% 14,8 (9)	% 10,3 (6)	
Nöroonkoloji, % (n)	% 8,4 (10)	% 6,6 (4)	% 10,3 (6)	0,354
Spinal cerrahi, % (n)	% 7,6 (9)	% 3,3 (2)	% 12,1 (7)	
Status epileptikus, % (n)	% 5,9 (7)	% 6,6 (4)	% 5,2 (3)	
Diğer, % (n)	% 9,2 (11)	% 11,5 (7)	% 6,9 (4)	

Tablo-2 Hasta gruplarının yoğun bakım ünitesine başvuru ve yoğun bakım ünitesinde takip bulguları

	Toplam (n=119)	Dönem 1 (n=61)	Dönem 2 (n=58)	P
Kraniyal görüntüleme verileri				
Kortikal sulkuslarda silinme, % (n)	% 71,4 (85)	% 67,2 (41)	%75,9 (44)	0,297
Bazal sisterna basısı, % (n)	% 37 (44)	%32,8 (20)	% 41,4 (24)	0,332
5 mm'den fazla orta hat şifti, % (n)	% 17,6 (21)	% 18 (11)	% 17,2 (10)	0,910
YBÜ'ye başvuru bulguları				
GKS, medyan (min-maks)	9 (3-15)	9 (3-15)	9 (3-15)	0,636
Mekanik ventilasyon, % (n)	% 40,3 (48)	% 39,3 (24)	% 41,4 (24)	0,821
Vazopressör/İnotrop destek, % (n)	% 12,6 (15)	% 11,5 (7)	% 13,8 (8)	0,703
İntravenöz antihipertansif uygulama, % (n)	% 8,4 (10)	% 8,2 (5)	% 8,6 (5)	0,934
YBÜ takipleri				
Nörolojik progresyon	% 13,4 (16)	% 14,8 (9)	% 12,1 (7)	0,668
APACHE II, medyan (min-maks)	20 (6-43)	21 (6-43)	19 (7-38)	0,394

Tablo-3 Sonlanım

	Toplam (n=119)	Dönem 1 (n=61)	Dönem 2 (n=58)	P
YBÜ'de kalış süresi, medyan gün (min-maks)	5 (1-50)	5 (1-46)	4,5 (1-50)	0,314
Hastanede kalış süresi, medyan gün (min-maks)	12 (1-168)	14 (2-168)	11,5 (1-91)	0,091
Tekrar YBÜ'ye yatış, % (n)	% 9,2 (11)	% 14,8 (9)	% 3,5 (2)	**0,033**
YBÜ mortalitesi, % (n)	% 21,8 (26)	% 24,6 (15)	% 19 (11)	0,458
Hastaneiçi mortalite, % (n)	% 31,1 (37)	% 39,3 (24)	% 22,4 (13)	**0,046**

SS-15 MEKANİK VENTİLASYON İHTİYACI OLAN AKUT İNME HASTALARINDA KISA VE UZUN DÖNEM SAĞ KALIMI ETKİLEYEN FAKTÖRLERİN DEĞERLENDİRİLMESİ

Ülgen Yalaz Tekan, Fatma Hakkoz Uzgur, Tuba Cerrahoğlu Şirin

Şişli Hamidiye Etfal Eğitim ve Araştırma Hastanesi, Nöroloji Kliniği, İstanbul

GİRİŞ VE AMAÇ: İnmenin akut döneminde, nörolojik bulgularda kötüleşme ya da akut dönem komplikasyonlara bağlı olarak yoğun bakım ünitelerinde takip endikasyonu doğabilmekte ve mekanik ventilasyon (MV) ihtiyacı ortaya çıkabilmektedir. Dünya genelinde en yaygın ölüm nedenlerinden biri olan inmede MV ihtiyacının kendi başına kötü prognoz belirteci olduğu, çalışmalarla gösterilmiştir. Bu çalışmada, kliniğimiz nöroloji yoğun bakım ünitesinde (NYBÜ), mekanik ventilatör desteğinde izlenen akut inme hastalarında kısa ve uzun dönem sağ kalımı etkileyen faktörlerin incelenmesi amaçlanmıştır.

YÖNTEM: Retrospektif gözlemsel kohort olarak tasarlanan bu çalışmaya, nöroloji hekimleri tarafından 7/24 takip edilen NYBÜ' de 1 Ocak – 31 Aralık 2019 tarihleri arasında inme tanısıyla yatan ve MV uygulanan hastalar alınmıştır. Mekanik trombektomi işlemi öncesinde prosedürel olarak entübasyon uygulanan ve 48 saatten kısa sürede ekstübe edilen hastalar, çalışmaya dahil edilmedi. Hastaların demografik özellikleri, görüntüleme bulguları, komorbiditeleri, akut inmeye yönelik uygulanan tedaviler, entübasyon nedenleri (bilinç değişikliği, solunum yetmezliği, kardiyak arrest gibi), pnömoni, sepsis veya septik şok varlığı, giriş APACHE-II, giriş ve maksimum SOFA skorları kaydedilerek kısa dönem mortalite ve uzun dönem sağ kalım ilişkisi incelendi.

BULGULAR: Çalışmaya alınan 44 hastanın (yaş ort. 75 yıl, %59 kadın) %93'i iskemik ve %7'si hemorajik inme nedeniyle yatırılmıştı. MV süresi 15.9±15.5 gün ve NYBÜ yatış süresi 30.2±26.5 gündü. YBÜ mortalitesi %34 oranındaydı. Sağ kalım ilk yıl sonunda %22.7, ikinci yıl sonunda %18 olarak saptandı. Sepsis varlığı (p:0.036, OR:6.666, CI:1.126-39.470), vazopressor tedavi uygulanması (p:0.0019; OR:14.444; CI: 2.681-77.796) ve SOFA skoru (p:0.00016) kısa dönem mortalite ile ilişkiliydi, ancak bu parametreler ile 1 yıllık sağ kalım arasında ilişki yoktu. Cinsiyet, hemoraji veya iskemi varlığı, iskemik inme etyolojisi (ateroskleroz / kardiyoemboli), trombolitik tedavi (%50), mekanik trombektomi (%54.5), dekompresyon (%20.4), antiödem tedavileri (%43.1), pnömoni varlığı ve entübasyon nedeninin YBÜ mortalitesi veya uzun dönem sağ kalım ile bir nedensellik ilişkisi bulunamadı. Rölatif risk analiziyle değerlendirildiğinde, akut inme tedavilerinin (Trombolitik tedavi ve/veya trombektomi) kısa ve uzun dönem sağ kalımı etkilemediği görüldü. Yine yaş, giriş GKS skoru, APACHI-II skoru, MV süresi, yoğun bakım ve hastane yatış sürelerinin kısa dönem mortalite ve uzun dönem sağ kalım üzerine etkisi yoktu.

TARTIŞMA VE SONUÇ: Çalışmamız mekanik ventilasyonla takip edilen akut inme hastalarında sepsis gelişimi, vazopressor tedavi gereksinimi ve yüksek SOFA skorlarının YBÜ mortalitesi üzerine etkili olduğunu göstermiştir. Elde edilen veriler, 48 saatten uzun süreli entübasyon ve MV desteği gerektiren hastaların ilk iki yılda yüksek mortalite riskiyle karşı karşıya olduğunu ortaya koymaktadır. İnmeye bağlı olarak gelişebilecek pulmoner ve kardiyak komplikasyonların önlenmesi ve enfeksiyon kontrolü, sağ kalım oranlarını arttırabilir.

Anahtar Kelimeler: Akut inme, mekanik ventilasyon, mortalite

E-POSTER BİLDİRİLER

EP-01 MİGREN BENZERİ BAŞAĞRISI İLE PREZENTE OLAN İVF İLİŞKİLİ SİNUS VEN TROMBOZU OLGUSU

Ayça Simay Demir, Adnan Burak Bilgiç, Cemile Handan Mısırlı

Sağlık Bilimleri Üniversitesi,Haydarpaşa Numune Eğitim ve Araştırma Hastanesi, Nöroloji Ana Bilim Dalı, İstanbul

GİRİŞ VE AMAÇ: İnfertilite, gebelik planlayan çiftlerin %10-15'ini etkilemektedir(1).Tedavide kullanılan yöntemlerden biri de İn-Vitro Fertilizasyon(İVF)dur. İVF yöntemine bağlı nadir fakat morbiditesi ve mortalitesi yüksek komplikasyonlar gelişebilmektedir.Ovaryan Hiperstimulasyon Sendromu(OHSS) bunlardan biridir. OHSS'ye bağlı hiperkoagubiliteye sekonder gelişen arteryel ve venöz tromboemboliler ciddi dizabilite yaratabilmektedir. Serebral ven trombozu(SVT) hiperkoagübiliteye sekonder gelişen nadir ama ciddi komplikasyonlardandır.Tüm inmelerin%0,5-1'inioluşturur. Hastaların klinik prezantasyonları baş ağrısından, epileptik nöbet, komaya kadar geniş spektrumda olabilmektedir. Hastalar genellikle ani şimşekvari baş ağrıları ile acil polikliniğine başvurmaktadır. Literatüre bakıldığında İVF tedavisi sonrası serebral venöz tromboemboli olgu düzeylerinde bildirilmiştir.

YÖNTEM: Biz, İVF tedavisi ile gebeliğin 4. haftasında olan ve gebelik öncesi mevcut migren ataklarının sadece sıklığının artması nedeniyle acil servise başvuran, atipik ve gözden kaçabilecek bir olguyu sunduk.

BULGULAR: 39 yaş kadın, öncesinde aurasız migren tanılı 4 haftalık gebe olup, son 3 gündür başağrısının şiddetinde artış olması nedeniyle acil nöroloji polikliniğine başvurdu. Hastanın ilk gebeliği olup doğal yolla gebelik gelişmediğinden İVF tedavisi ile gebelik sağlandığı öğrenildi.
Hastanın 72 saatten uzun süren başağrısına;fotofobi, fonofobi, şiddetli bulantı ve kusmanın eşlik etmesi ve öyküsünde aurasız migren tanısı olması nedeniyle ilk olarak gebeliğin kötüleştirdiği migren başağrısı düşünüldü. Öyküde İVF tedavisi ile gebeliğinin olması; ağrının şiddetinin vizuel ağrı skalasına(VAS) göre 9 olması ve 72 saatten uzun sürmesi nedeniyle SVT'den şüphelenildi. Direkt ve indirekt oftalmolojik muayenede papilödem izlenmedi. Nörogörüntüleme incelemelerinde Manyetik rezonans venografi(MRV)'de sağ transvers sinuste trombozla uyumlu görüntü izlendi. Difüzyon MRG'da sol parietal ve oksipital lobda akut difüzyon kısıtlılığı İle uyumlu görüntü saptandı.Bu diffüzyon kısıtlanması venöz enfarkt olarak değerlendirildi. Nöroloji klinğimize SVT tanısıyla yatırıldı.
Trombofili paneli incelemelerinde MTHFR(A1298C) homozigot pozitif saptandı. Hastaya düşük molekül ağırlıklı heparin (DMAH) terapötik dozda başlandı.Hastalığının 10.gününde Modifiye Rankin Skalası(MRS) 0 olarak DMAH tedavisi ile taburcu edildi.

TARTIŞMA VE SONUÇ: SVT, serebral venlerin ve/veya dural sinüslarin trombüs nedeniyle akut oklüzyonları neticesinde görülmektedir.Gebelik oldukça sık karşılaşılan bir risk faktörü olarak bilinirken, İVF tedavisi sonrası SVT olgu düzeylerinde bildirilmiştir. İVF tedavi alan hastalarda venöz tromboemboli prevelansı %0.1-0.2 ile normal popülasyonunun 10 katı civarında iken; indüklenmemiş gebelere oranla 2 kat artmıştır. SVT riski ise indüklenmemiş gebeliklerde 3. trimester ve puerperiumda maksimum iken, İVF tedavisi alan olgularda maksimum risk ilk trimesterdadır. İleri yaş, obez ve sigara kullanımı olan İVF alan kadınlarda SVT gelişme riski daha fazladır.
Başka bir araştırmada VTE riski %0.1-0.5 olarak bildirilirken arterial tromboz riski çok daha azdır, tüm bildirilen vakaların %70'i venöz tromboemboli; yalnızca %30'u arterial embolidir, bu hastaların %40ında eşlik eden trombofili saptanmıştır.
Birden fazla risk faktörüne sahip hastalar VTE açısından yüksek riskli kabul edilir,İVF stimülasyon ve gebelik süresince trombofilaksinin devamı önerilmektedir. Mekanik kalp kapağı, Anti-fosfolipid antikor sendromu(AFAS),rekürren Venöztromboemboli(VTE) ya da antitrombin 3 eksikliği, MTHFR, faktör V leiden gibi tombofili açısından yatkınlık oluşturan genetik bozukluk saptanan hastalar yakından takip edilmesi gerekmektedir.
İVF tedavisine başlanırken her kadın risk faktörleri açısından sorgulanmalı ve uygulanması gereken trombofilaksi dozu ve süresi hematoloji görüşü alınarak belirlenmeli,yüksek ya da çok yüksek riskli olarak öngörülen hastalara trombofilaksi İVF tedavi başlangıcıyla birlikte başlanmalıdır. İVF tedavisi alan hastalarda sebat eden izole baş ağrısının varlığında bile SVT mutlaka ayırıcı tanılar arasında düşünülmelidir.

Anahtar Kelimeler: Sinus ven trombozu, İVF tedavisi ve inme, İVF ve hiperkoagubilite

EP-02 KAROTİD WEB NADİR BİR İNME NEDENİ; OLGU SUNUMU

Murat Polat, Baki Doğan, Levent Güngör

Ondokuz Mayıs Üniversitesi, Nöroloji Ana Bilim Dalı, Samsun

GİRİŞ VE AMAÇ: Karotid web (KW) karotis arter bulbusunda ve internal karotis arter (İKA) çıkışında posterolateral duvardan lümene doğru uzanan dolum defektidir. Histolojik olarak aterosklerotik değişiklik olmadan intimal fibröz proliferasyon görülen fokal atipik fibromüsküler displazi (FMD) varyantı olarak tanımlanır. Bu raf benzeri intraluminal çıkıntının sebep olduğu kan akışındaki duraksama ve türbülans ile meydana gelen hemodinamik değişiklik trombüs oluşumunu tetikler. Vasküler risk faktörü olmayan veya az olan özellikle genç nüfusta damardan damara embolizm göstererek inmeye sebep olur.

YÖNTEM: Burada iskemik inme ile başvuran ve etyolojisinde KW saptanan olgu tartışılacaktır.

BULGULAR: Bir hafta önce konuşma bozukluğu, ağızda kayma ve sağ taraf güçsüzlüğü ile dış merkezde iskemik inme tanısıyla takip edilen 58 yaşındaki kadın hasta polikliniğimize başvuru yaptı. Öyküsünde hipertansiyon tanısı haricinde kronik rahatsızlığı yoktu. Nörolojik muayenede patolojik olarak dizartri, sağ santral fasiyal paralizi ve sağ kolda monoparezi (4/5) vardı (NIHSS: 4). Çekilmiş olan manyetik rezonans görüntüleme(MRG) sol internal bordezone, sol posterior watershed alanlarına uyan pariyetal, pariyetooksipital bölgelerde ve sol kaudat başında multiple milimetrik akut diffüzyon kısıtlılıklarını göstermekteydi (şekil 1). Beyin ve boyun bilgisayarlı tomografi anjiografi'de (BBBTA) sol IKA proksimalinde posterior duvardan intraluminal uzanan tromboze KW düşündüren hipodansite gözlendi (şekil 2). Yapılan tanısal dijital subtraksiyon anjiografi'de (DSA) sol IKA çıkışında %40 darlık yaratan posterolateral lümen içi yerleşimli parsiyel dolum defekti saptandı (şekil 3). Aspirin 100mg ve klopidogrel 75 mg dual antiaggregan tedavi devam edildi. Hasta asemptomatik (NIHSS: 0) seyretmekte ve takiplerinde yapılan MRG anjiografide KW görünümünün sebat ettiği ancak anlamlı bir stenoz yaratmadığı gözlendi.

TARTIŞMA VE SONUÇ: KW nadir bir inme sebebidir, insidansı 3,8/100.000'dir. Bununla birlikte özelikle risk faktörü ön planda olmayan aynı hemisferde rekküren inmeleri olan hastalarda akılda tutulmalıdır. Antiaggregan ve antikogülan ilaçlar medikal tedavide tercih edilebileceği gibi tekrarlayan inme gözlendiğinde endovasküler veya cerrahi yöntemler uygulanabilir. Karotis arter stentlemenin ayrıca endoluminal endotilizasyonu sağlayarak remodelinge katkı sağladığını bildiren yayınlar mevcuttur.

Anahtar Kelimeler: Karotid web, kriptojenik inme, stroke

Şekil 1

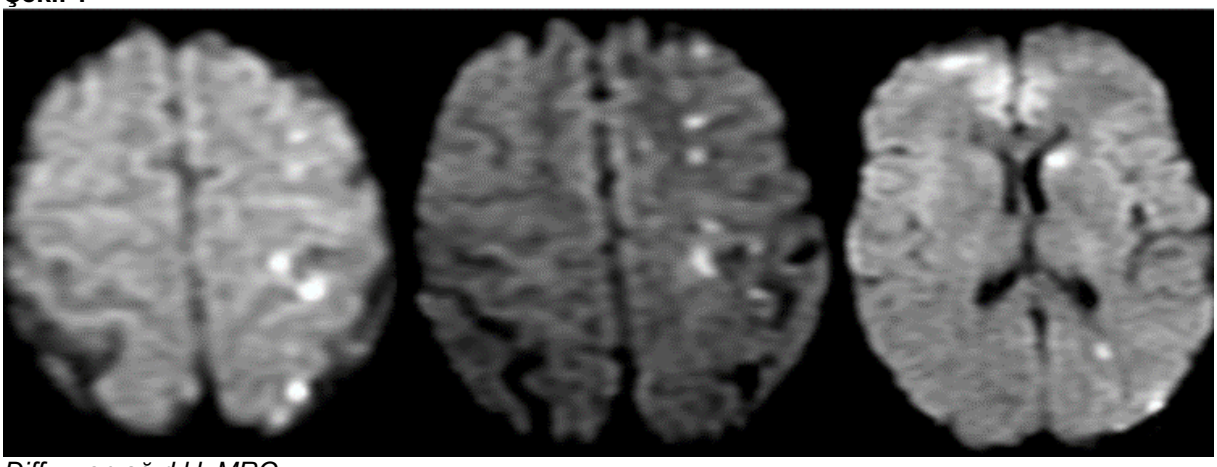

Diffuzyon ağırlıklı MRG

Şekil 2

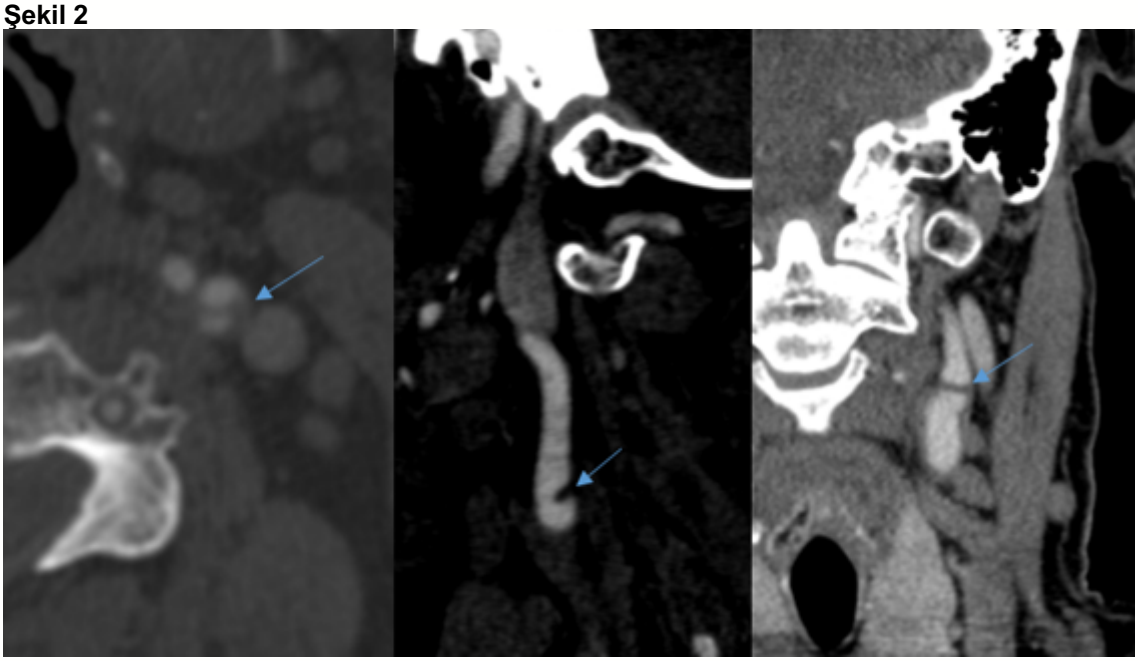

BT Anjiografi; karotid web mavi ok

Şekil 3

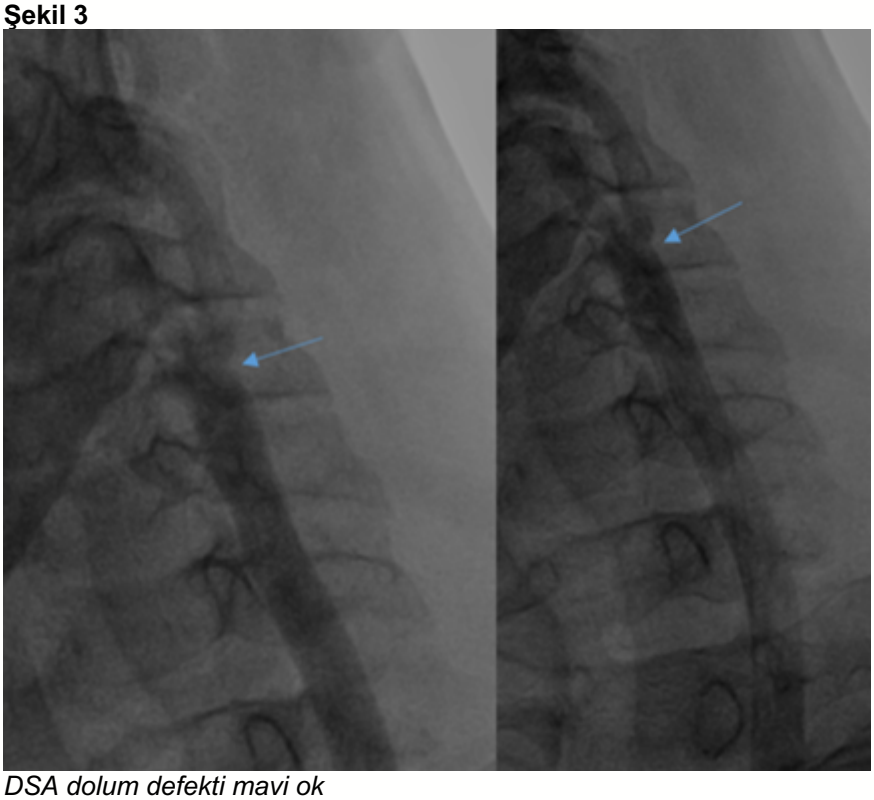

DSA dolum defekti mavi ok

EP-03 PARAPLEJİ KLİNİĞİ İLE BAŞVURAN DİSEKSİYONA SEKONDER SPİNAL ARTER ENFARKTI

Ece Akalın, Berkay Güvenir, Eda Çoban, Nurhan Kaya, Nilüfer Kale İçen

Bağcılar Eğitim ve Araştırma Hastanesi, Nöroloji Kliniği, İstanbul

GİRİŞ VE AMAÇ: İskemik omurilik lezyonları serebral enfarktlara göre daha az görülür.Tüm inmelerin sadece %1'ini oluştururlar. Anterior spinal arterin iskemisine bağlı enfarktlar en çok görülen spinal enfarktlardır..Magnetik Resonans (MR) T2 ağırlıklı sekanslarda genişlemiş kordla birlikte sinyal artışı şeklinde karşımıza çıkarlar. Ancak bu görüntü sadece enfarkta özgü değildir. Ani gelişen parapleji ile gelen ve MR da omurilik segmentlerinde T2 sekanslarda hiperintens lezyon görülen olgularda ayrıcı tanıyı doğru yapmak gerekir. Bu olgu spinal arter enfarktlarıyla diğer medulla spinalis lezyonlarının ayırıcı tanısında katkıda bulunması amacıyla paylaşılmaya değer görülmüştür.

YÖNTEM: 54 yaşında erkek hasta 2 saat içinde ani gelişen alt ekstremitelerde uyuşma ve güçsüzlük şikayetiyle başvurdu.Nörolojik muayenesinde,bilateral alt ekstremiteler plejikti.DTR alt ekstremitelerde alınamadı.TCR bilateral ekstensör yanıtlıydı. L1 düzeyinde belirgin seviye veren duyu kusuru mevcuttu.İdrar ve gayta retansiyonu mevcuttu. Hastanın özgeçmişinde özellik yoktu.Hastanın çekilen Spinal MR'da T1 – T6 seviyeleri arasında T2 sekansında minimal düzeyde kontrastlanan hiperintens lezyon saptandı. Beyin MR da küçük damar hastalığı bulguları mevcuttu.Lomber ponksiyonda özellik yoktu.
Hastanın etyolojik amaçla yapılan vaskülit (Anti nükleer antikor (ANA-IFA) Anti ds DNA)ve tümör belirteçleri(Alfa feto protein,CA-125,CA 15-, CA 19-9,Karsinoembriyonik antijen, Parathormon, PSA) normal sınırlar içindeydi.

BULGULAR: Enfeksiyon açısından bakılan parametrelerde herhangi bir patoloji saptanmadı(Brucella Ig G-IgM,Anti-HIV,HBsAg,Anti HCV,Borrelia burgdorferi Ig G-IgM,VZV IgG- IgM,EBV VCA Ig M- Ig G,VDRL total sifiliz antikoru)
Hastada metabolik nedenleri ekarte etmek için bakılan B12 ve Cu düzeyleri normal sınırlar içindeydi. Devic sendromu ayırıcı tanısı için yapılan VEP ve NMO normal saptandı. Hastanın beyin boyun MR anjiyografi,yağ baskılı boyun MR görüntülerinde sağ vertebral arter görüntülenemedi, diseksiyon ile uyumlu bulundu. Hastaya Asetilsalisilik asit 100 mg/gün ve düşük molekül ağırlıklı heparin ile birlikte 1 mg/kg metilprednisolon başlanarak tanının kesinleştirimesi amacıyla Dijital Substraksiyon Anjiyografi planlanarak taburculuğu yapıldı.

TARTIŞMA VE SONUÇ: Enflamatuvar, otoimmün, iskemik, kompresif ve metabolik çok sayıda hastalık longitudinal uzun segment transvers miyelite neden olabilir. Neden iskemik olduğunda tanı koymak çoğu zaman zor olabilmektedir. Ani gelişen parapleji, arefleksi, üriner retansiyon, ağrı ve ısı duyularının kaybı ve derin duyuların korunması varlığında öncelikle anterior spinal arter sendromu akla gelmelidir. MR T2 aksiyel görüntülerinde saptanan yılan/baykuş gözü görünümü tanıyı destekleyen tipik bir bulgudur. Hastamızda bu bulgular varlığında vertebral arter diseksiyonuna sekonder spinal arter enfarktı düşünülmüştür.

Anahtar Kelimeler: anterior spinal arter, enfarkt, diseksiyon

Resim I



spinal arter enfarktını destekleyen yılan gözü görünümü

Resim II



anterior spinal arter enfarktını destekleyen kalem benzeri sinyal değişikliği

EP-04 TROMBUS MİGRASYON PARADOKSU: INTRAVENÖZ TROMBOLİTİK TEDAVİNİN ÇOK BİLİNMEYEN KOMPLİKASYONU

Doruk Arslan, Cansu Ayvacıoğlu Çağan, Mehmet Akif Topçuoğlu

Hacettepe Üniversitesi Hastanesi, Nöroloji Anabilim Dalı, Ankara

GİRİŞ VE AMAÇ: Intravenöz (IV) doku plazminojen aktivatörünü (tPA) takiben nörotrombektomi uygulanan olgu serilerinde orjinal pıhtının distal serebral dolaşıma migrasyonunun %15 dolayında olduğu bildirilmiştir. Sıklıkla pıhtı trombektomi yapılamayacak distal damarlara gitmekte, lakin prognoz iyileşmektedir.

YÖNTEM: Olgu çalışması.

BULGULAR: Hipertansif ve aspirin 100 mg/gün düzenli kullanmakta olan yetmiş dört yaşında kadın hasta bir saat önce başlayan konuşma bozukluğu ve sol taraflı güçsüzlük nedeniyle getirildi. İlk nörolojik muayenede sola bakış parazisi, dizartri ve sol hemipleji saptandı (NIHSS 17 puan). Manyetik rezonans (MR) anjiografi incelemesinde sağ internal karotid arter (ICA) tepe bölgesinde oklüzyon izlendi ama sağ orta serebral arterin (MCA) anterior komunikan arter aracılığıyla soldan etkili şekilde dolum sağladığı görüldü (Figür A). Beyin MR incelemesinde sağ internal kapsül arka bacakta enfarkt alanı tespit edildi. Hastaya semptomları başladıktan 90. dakikada IV tPA uygulandı. IV tPA bitiminden hemen sonra hastanın nörolojik muayenesi geriledi (NIHSS 21 puan). Kontrol bilgisayarlı tomografi (CT)'de kanama izlenmedi. Defibrinasyon ekartasyonunu takiben IV heparinize edilen olgunun MR anjiografisinde pıhtının MCA proksimaline ilerlediği görüldü (Figür B). Ancak difüzyon lezyonunun geniş hacmi nedeniyle trombektomi uygulanmadı. Hasta modifiye Rankin skoru 4 olarak taburcu edildi.

TARTIŞMA VE SONUÇ: IV tPA sonrası klinik kötüleşmenin nadir bir nedeni semptomatik trombusun daha stratejik bir vasküler segmente migrasyonudur. Genellikle distal damarlara pıhtı fragmanlarının migrasyonu olurken, nadiren sunulan olguda açıkça görüldüğü gibi daha kritik ve proksimal bir segmente de olabilir. Bu paradoksikal durum proksimal oklüzyon için sistemik trombolitik tedavi uygulanan olgularda açıklanamayan klinik kötüleşme olduğunda akla gelmelidir. Çünkü başta olmayan trombektomi endikasyonu artık olmuş olabilir.

Anahtar Kelimeler: Trombus, migrasyon, intravenöz tromboliz

Figür

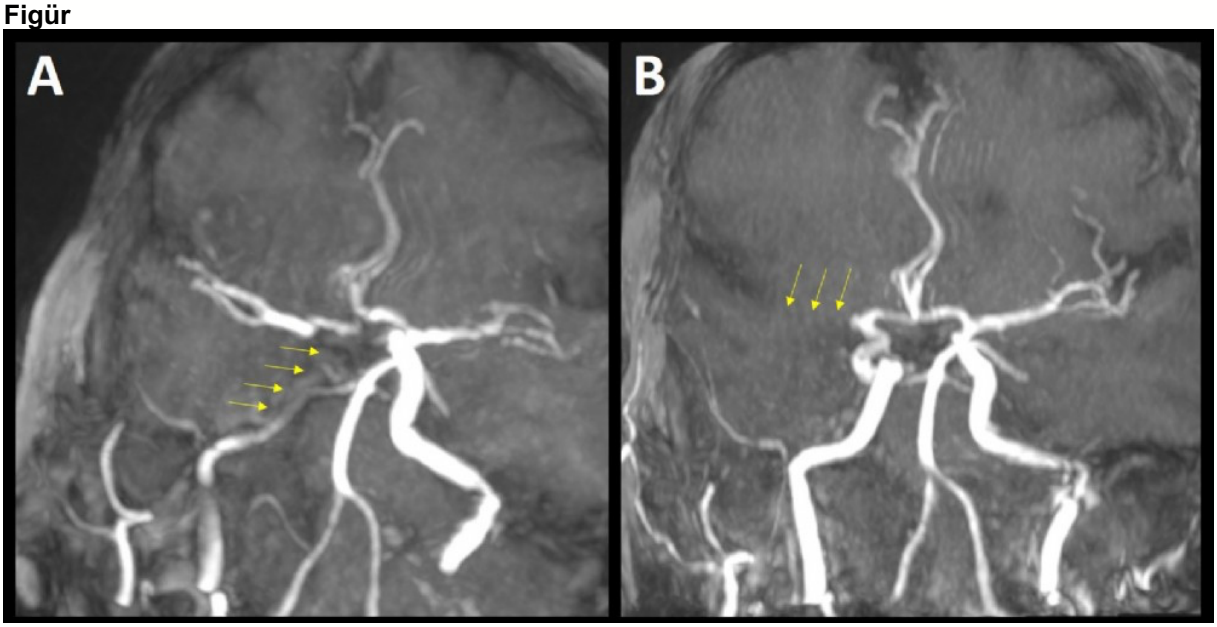

A: MR anjiografi, sağ internal karotid arter (ICA) tepe bölgesinde oklüzyon, sağ orta serebral arterde (MCA) anterior komunikan arter aracılığıyla dolum. B: MR anjiografi, MCA proksimaline migrasyon.

EP-05 İNME HASTALARI İLE OBSTRUKTİF UYKU APNE SENDROMU- İNME BİRLİKTELİĞİ OLAN HASTALARDA İNFLAMASYON PARAMETRELERİNİN KARŞILAŞTIRILMASI

Aysin Kisabay Ak, Bahadır Erdoğan, Melike Batum, Hikmet Yilmaz

Celal Bayar Üniversitesi Tıp Fakültesi Nöroloji Anabilim Dalı

GİRİŞ VE AMAÇ: Serbest oksijen radikallerinde artış, proinflamatuar sitokinlerin salınımı, sempatik sinir sisteminin aktivasyonu, endotel disfonksiyonu ve kan basıncının Obstruktif Uyku Apne Sendromu (OUAS)'u olan hastalarda inme gelişimine doğrudan katkı sağladığı düşünülmektedir. İnme mortalitesi ve morbiditesi yüksek bir hastalık olup; OUAS ile birlikteliği sık gözlenmektedir. İnflamasyon hem inme hem de OUAS patofizyolojisinde önemli rol oynamaktadır. İskemik İnme ve İskemik inme- OUAS birlikteliği olan hastalarda inflamasyon belirteçlerinin değerlendirilmesi ve karşılaştırılması planlanmıştır. Her iki hastalık grubunda ayrı ayrı değerlendirilen bu parametrelerin etiyoloji, prognoz ve hastalığın şiddeti ile ilişkisinin değerlendirilmesi de ikincil amacımız olmuştur.

YÖNTEM: Celal Bayar Üniversitesi Nöroloji Kliniğinde-servisinde veya inme ünitesinde 2019 Ocak-2021 Ocak ayları arasında iskemik İnme nedeni ile yatan hastalar çalışmaya alınmıştır. Hastalar etik kurul onayı sonrası retrospektif olarak dahil edilme ve dışlama kriterlerine göre yapılmıştır. Çalışmamıza iskemik inme tanısı ile izlenen hastaların yanısıra iskemik inme-OUAS birlikteliği olan hastalar alınmıştır. Kontrol grubu; herhangi bir nörolojik yakınması olmayan, yukarıda belirtilen hastalıkları dışlanmış, yaş ve cinsiyeti ile uyumlu sağlıklı gönüllülerden oluşturulmuştur. Bakılan parametreler lökosit, hemoglobin, hematokrit, MCH, MCV, MPV, trombosit, nötrofil, lenfosit, monosit, HDL, RDW, Ferritin, CRP, D Dimer, fibrinojen, nötrofil/lenfosit, lenfosit/monosit, trombosit/lenfosit, monosit/HDL, RDW/lenfosit şeklinde planlanmıştır. Tüm hastalar ayrıntılı olarak muayene edilmiş NIHSS hesaplanmıştır. Damar görüntülemeleri eşliğinde ön sistem arka sistem olarak değerlendirilmiştir. TOAST sınıflamasına göre etiyolojileri belirlenmiştir. OUAS-inme grubu hastalar polisomnografi eşliğinde uyku ile ilişkili bozuklukları derecelendirilmiştir. Tüm bu alt gruplar arasında inflamasyon parametreleri karşılaştırılmıştır.

BULGULAR: Çalışmamıza iskemik inme tanısı alan 100 hasta, OUAS-iskemik inme tanısı alan 70 hasta kontrol grubu olarak 100 olgu katılmıştır. Genel hastalık grupları (OUAS, OUAS-inme) kontrol grubu karşılaştırılmasında istatistiksel düzeyde anlamlılık sağlayan parametreler; lökosit, hemoglobin, trombosit, nötrofil, monosit, HDL, RDW, ferritin, CRP, fibrinojen, nötrofil/lenfosit, lenfosit/monosit, trombosit/lenfosit, monosit/HDL'dir. TOAST sınıflamasına göre değerlendirmede (etiyoloji açısından) inme grubunda nötrofil/lenfosit oranı istatistiksel açıdan anlamlı olan tek parametredir. NIHSS karşılaştırmasına göre değerlendirme yapıldığında inme grubunda nötrofil, lenfosit, nötrofil/lenfosit, trombosit/lenfosit, RDW/lenfosit istatistiksel açıdan anlamlı bulunurken, OUAS inme grubunda ferritin düzeyi istatistiksel açıdan anlamlı bulunmuştur. OUAS-İnme grubunda ise uyku ile ilişkili solunum bozuklukları derecelerine göre D dimer, fibrinojen, RDW değerleri istatistiksel açıdan anlamlı bulunmuştur. Oranların değerlendirilmesinde ise; etiyolojide, infarkt alanın genişliğinde (NIHSS ile) ve özellikle OUAS inme hastalığında hastalığın derecesinin belirlenmesine yardımcı olan oranlar nötrofil/lenfositin yanısıra lenfosit/monosit olmuştur.

TARTIŞMA VE SONUÇ: Serebrovasküler hastalıklar risk faktörleri içinde bulunan OUAS'da inflamasyon mekanizmalarında rol oynamaktadır. Özellikle inme ve OUAS birlikteliği olan hastalarda inflamasyon belirteçleri, izole inme hastalarındaki belirteçler ile kıyaslanarak OUAS varlığı hakkında fikir sahibi olmamızı sağlamıştır. İnme ve OUAS arasında doğrudan ilişki olduğu, inme insidansı, iskemik inme risk faktörleri ve apne hipopne indeksinin güçlü korelasyonu ile gösterilmiştir. Rutin kan tetkikleri ile değerlendirilebilen belirteçler ucuz, objektif ve pratik bir yöntemdir; böylelikle erken tanı için imkan sağlayabilir. İkili gruplar halinde karşılaştırmada ise (inme-kontrol, OUAS inme-kontrol) OUAS varlığının inmedeki inflamasyon üzerine ek katkısı olmadığı görülmüştür. Sonuç olarak, incelediğimiz parametreler eşliğinde değerlendirmemiz hem etiyoloji hem de prognoz hakkında fikir sahibi olmamızı sağlamıştır.

Anahtar Kelimeler: iskemik inme, OUAS, inflamasyon, TOAST, NIHSS, polisomnografi

EP-06 AKUT İSKEMİK İNMEDE TROMBOLİTİK TEDAVİ

Cansu Ertürk, Recep Baydemir

Erciyes Üniversitesi, Nöroloji Ana Bilim Dalı, Kayseri

GİRİŞ VE AMAÇ: Akut iskemik inme komplikasyonlarını en aza indirmek için erken başvuru, erken tanı ve erken trombolitik tedavi şarttır.Rekombinant doku plazminojen aktivatörü(Tpa),akut iskemik inmede ilk 4,5 saatte etkinliği kanıtlanmış tek tedavi yöntemidir.Akut inme hastalarının sadece %2-8 iv. trombolitik tedavi alabilmektedir. Bu oranın düşük olmasının yegane nedeni zamandır.Bu olguda aynı hastada iki defa stroke nedeniyle trombolitik uygulanmış, hasta ikisinde de fayda görmüştür.

YÖNTEM: Hastaya acile başvurusundan itibaren ilk4.5 saatte 0.9mg/kg dan iv. trombolitik tedavi uygulanmıştır.

BULGULAR: Olgu Ağustos 2018 de ani gelişen sol kol ve bacakta uyuşma,baş dönmesi,yürüyememe şikayetleri olan hasta acile başvuruyor.İlk yapılan nörolojik muayene:şuur açık koopere oryante.Konjuge göz hareketleri her yöne serbest.Işık refleksi +/+,pupiller izokorik.Fasyal asimetri yok.Sol üst-alt ekstremitede 3/5 kuvveti var.Taban cildi refleksi solda lakayt sağda pozitif. Svh ön tanısıyla kraniyel ct ve mr çekiliyor.Difüzyon mr da sağ mca m1 segmenti distali sulama alanıyla uyumlu flair görüntülere yansımamış difuzyon kısıtlılığı saptanıyor.Hastaya 0,9 mg/ kg dan alteplaz uygulanıyor.Sonrasında yoğun bakımda takip ediliyor.Uygulamadan sonra yaklaşık 6. saatte yapılan kontrol nörolojik muayenede hastanın sol üst ve alt ekstremitelerde 5/5 kuvveti mevcut.Tam düzelme izleniyor. Kasım 2020 de bu defa sağ tarafta güçsüzlük konuşamama şikayetiyle acile getiriliyor.Nörolojik muayene:şuur konfüzyon non koopere non oryante.Konjuge göz hareketleri koopere olmadığı için net değerlendirilemedi.Pupiller izokorik Işık refleksi +/+ motor disfazik.Sağ santral fasyal paralizi mevcut.Sağ üst ekstremitede 2/5 kuvveti,sağ alt ektremitede 3/5 kuvveti var.Sağda babinski mevcut.Svh ön tanısıyla yapılan görüntülemelerde difüzyon mr da sol paryetotemporalde bölgede adc de karşılığı olan flair görüntülerde saptanmayan difüzyon kısıtlılığı izlenmiştir.Hastaya 0,9mg/ kg alteplaz uygunlanmış.1. sa sonunda kontrol nörolojik muayenede defisiti devam eden hasta dsa ya alınmış.Dsa görüntülerinde major damar oklüzyonu izlenmemiş olup mekanik trombektomiye gerek duyulmamış.Yoğun bakım takibinde 5. Saatte yapılan nörolojik muayenesinde sağ üst alt ekstremitede 5/5 kuvveti vardı.Konuşması tamamen doğaldı.Alteplaz uygulaması sonrası tam düzelme izlendi.

TARTIŞMA VE SONUÇ: İntravenöz trombolitik tedavi verilen her sekiz iskemik beyin damar hastasından biri tam iyileşmekte,her üç hastadan biri ise kısmi iyileşme göstererek hafif özürlü kalmaktadır.Beyni besleyen bir damar veya dallarından biri tıkandığında serebral kan akımının hızla düştüğü “core”bölgesinde hızla geriye döüşümsüz nöronal hasar oluşur.İv. trombolitik tedavi “penumbra”yı kurtarmakta etkilidir.Bu olguda görüldüğü üzere aynı hastada tekrarlayan iskemik svh da trombolitik tedavinin ne kadar etkin olduğu ve tam fayda sağladığı görülmüştür.

Anahtar Kelimeler: Beyin,damar,hastalığı

EP-07 BAZİLER PERİVASKÜLER İNFLAMASYONDA DAMAR DUVAR GÖRÜNTÜLEME

Okan Sökmen[1], İrem Gül Orhan[1], Rahşan Göçmen[2], Mehmet Akif Topçuoğlu[1]

[1]Hacettepe Üniversitesi Hastanesi, Nöroloji Anabilim Dalı, Ankara
[2]Hacettepe Üniversitesi Hastanesi, Radyoloji Anabilim Dalı, Ankara

GİRİŞ VE AMAÇ: Damar duvarı görüntüleme intrakranial büyük arterlerin inflamatuar hastalıklarının tanısında giderek artan oranda kullanılmaktadır.

YÖNTEM: Olgu Sunumu

BULGULAR: 73 yaşında erkek hasta baş ağrısı, baş dönmesi, dizartri ve uyku hali nedeniyle başvurdu. İki ay önce geçirdiği kolesteatom operasyonunu takiben tinnitus, işitme kaybı ve baş ağrısından yakınmaktaydı. İntervalde 2 kez fasyal paralizi ve senkopal ataklar tanımlıyordu. Nörolojik muayenede dezoryantasyon, dizartri ve fasyal paralizi saptandı. Lateral midpontin lineer akut infarkt saptanan beyin manyetik rezonans (MR) görüntülemede ek olarak kafa tabanı osteomiyeliti, leptomeningeal inflamasyon ve bilateral labirintit bulunmaktaydı. Midbaziller bölgede prepontin sistern içinde peribaziller yerleşimli difüzyon kısıtlılığı ve kontrat tutulumu ile karakterize abse formasyonu dökümante edildi. Sagital prekontrast CUBE damar duvar görüntüleme çalışmasında baziler arter duvarında kontrastlanma tespit edilmedi. Kateter anjiografi ile de gösterilen düzgün konturlu intraluminal trombus ile baziler arter iç çapının yaklaşık %50 daralmış olduğu görüldü. Beyin omurilik sıvısında protein yüksek (152 mg/dL) ve glukoz düşük (47 mg/dL) idi. Antibiyotik, kortikosteroid, antiagregan ve antikoagülan tedavi uygulandı. Klinik detoriasyonu takiben elde olunan MR'da peribaziler absenin genişlediği ve pontin infarkt geliştiği izlendi. Takiben masif intraserebral kanama nedeniyle hasta kaybedildi.

TARTIŞMA VE SONUÇ: Bu vakada damar duvarı MR görüntüleme ile perivasküler abse ile damar ilişkisi net olarak ortaya konulmuş ve inmenin nedeninin perivasküler inflamasyonla ilişkili intralüminal tromboz formasyonu olduğu gösterilebilmiştir. Damar duvarı görüntüleme ile infeksiyöz vaskülit, intralüminal trombus ve perivasküler abse birbirinden ayrılabilmiştir. Bu ayrımının başka bir görüntü modalitesi ile gerçekleştirilmesi mümkün değildir.

Anahtar Kelimeler: Baziler arter, Damar duvarı görüntüleme, Perivasküler inflamasyon

EP-08 ANTİFOSFOLİPİD ANTİKOR SENDROMU İLİŞKİLİ GENÇ İSKEMİK İNME-OLGU SUNUMU

Edip Varan, Hesna Bektaş

Ankara Yıldırım Beyazıt Üniversitesi Tıp Fakültesi,Ankara Şehir Hastanesi, Nöroloji Kliniği

GİRİŞ VE AMAÇ: Antifosfolipid antikor sendromu (AFAS), herhangi bir doku ya da organda bir veya daha fazla tekrarlayıcı arteriyel, venöz veya küçük damar trombozları, gebelik komplikasyonları ve serumda antifosfolipid antikorlar varlığı ile karakterize bir otoimmün hastalık kompleksidir. Biz, antifosfolipidantikor sendromu tanısı alan genç iskemik inme olgusunu sunmak ve tanı kriterlerini gözden geçirmek istedik.

YÖNTEM: olgu sunumu

BULGULAR: 41yaşında kadın hasta konuşma bozukluğu ve sağ taraflı kuvvetsizlik olması üzerine tarafımıza başvurdu. Yapılan nörolojik muayenesinde konuşma dizartrik, sağ üst ekstremite3/5 ve sağ alt ekstremite3/5kas gücündeydi. Çekilen beyin bilgisayarlı tomografi anjiografisinde sol ACA A2 segmentinde tromboz, difüzyon manyetik rezonans görüntülemede (MRG)bilateral pariyetal bölgede akut difüzyon kısıtlılığı mevcuttu.Hastaya 2 yıl önce malar rash,artrit,artralji,antinükleer antikor, antihiston antikoru pozitif saptanması üzerine SLE tanısı konulmuştu.8 aylık ölü doğum ve preeklampsi öyküsü mevcuttu. Hasta taburculuk sonrası Romatoloji polikliniğine yönlendirildi.Romatoloji polikliniğinde değerlendirilen SLE tanılı hastanın ölü doğum öyküsü, geçirilmiş inme öyküsü, antifosfolipid antikoru pozitif saptanması üzerine AFAS tanısı konuldu.AFAS tanısı alan antiagregan tedaviyle inme polikliniğinde takip edilen hasta 3 ay sonra konuşma bozukluğu nedeni ile tekrar tarafımıza başvurdu. Çekilen difüzyon MRG'ında sağda temporalde akut difüzyon kısıtlılığı saptandı. Hasta antikoagüle edildi. İnme polikliniğinde Romatoloji kliniği ile birlikte takibi devam etmektedir.

TARTIŞMA VE SONUÇ: AFAS birincil ya da enfeksiyonlar, ilaçlar, SLE başta olmak üzere kollajen doku hastalıklarına ikincil de gelişebilir. Seyrek rastlanan katastrofik AFAS fatal seyredebilir. Katastrofik AFAS vakaları, herhangi bir antikoagülan tedavi almayan, akut kötüleşme olan hastalardır. Genç yaşta ortaya çıkan tromboembolikserebraliskemi vakalarında, AFAS akılda tutulması gereken ayırıcı tanılardandır.

Anahtar Kelimeler: iskemik inme, sistemik lupus eritematozus, antifosfolipid antikor sendromu

EP-09 MOYAMOYA HASTALIĞINDA HİPERVENTİLASYON ARTERYEL SPİN İŞARETLEME MR PERFÜZYON

Ezgi Demirel Özbek[1], Rahşan Göçmen[2], Mehmet Akif Topçuoğlu[1]

[1]Hacettepe Üniversitesi, Nöroloji Ana Bilim Dalı, Ankara
[2]Hacettepe Üniversitesi, Radyoloji Ana Bilim Dalı, Ankara

GİRİŞ VE AMAÇ: Moyamoya hastalığında (MMD) hiperventilasyon sırasında nörolojik semptomların ortaya çıkması nadir değildir.

YÖNTEM: Giderek süresi artırılan hiperventilasyon provakasyonu ile yakın klinik takip altında arteriyel spin etiketlemesini (İngilizcesinin akronimi: ASL) içeren multimodal beyin manyetik rezonans (MR) görüntülemesi yapıldı.

BULGULAR: Dokuz yıldır MMD tanısı ile izlenen 20 yaşındaki bir kadın, yorucu fiziksel aktiviteler esnasında oluşan ve tekrarlayan senkop ataklarını aydınlatmak amacıyla incelendi. Beyin MR ve MR anjiografide bilateral terminal internal karotis arter oklüzyonu, bazal anastomotik Moyamoya kolateralleri ile ASL'de bilateral serebral anterior dolaşımda kan akımında azalma gösterildi. Serebral kan akımı azalması, iki dakika süreli hiperventilasyon ile daha belirgin hale geldi. ASL'de intrakranialden ekstrakraniale akım diversiyonu net olarak not edildi. Hastada prosedür esnasında ve sonrasında herhangi bir semptom gelişmedi. Hiperventilasyon-ASL'de hemodinamik yetmezliğin daha belirgin olduğu sol taraf için ekstrakraniyal-intrakraniyal baypass cerrahisi planlandı.

TARTIŞMA VE SONUÇ: Potansiyel olarak tehlikeli olmasına rağmen, hiperventilasyon-ASL, MMD'de yakın semptom takibi ve hiperventilasyon süresinin kademeli olarak artırılması ile güvenle yapılabilir. Bu bilateral olgularda ekstrakranial-intrakranial bypass cerrahisinin tarafının seçiminde önemli bir ek kriter olabilir.

Anahtar Kelimeler: Moyamoya hastalığı, serebral hipoperfüzyon, hiperventilasyon, hipoperfüzyon, inme provokasyonu

EP-10 HİPEREOZİNOFİLİK SENDROM: İLK GÖRÜŞTE TANI İÇİN İPUÇLARI

Melike Çakan[1], Rahşan Göçmen[2], Mehmet Akif Topçuoğlu[1]

[1]Hacettepe Üniversitesi Hastanesi, Nöroloji Anabilim Dalı, Ankara
[2]Hacettepe Üniversitesi Hastanesi, Radyoloji Anabilim Dalı, Ankara

GİRİŞ VE AMAÇ: Hipereozinofilik Sendrom (HES) yüksek eozinofil sayısı (>1500 hücre/µL) ve eozinofil ilişkili organ hasarı ile karakterizedir. Nörolojik olarak fokal bulguların da eklenebildiği embolik ensefalopati en sık prezentasyondur.

YÖNTEM: Akut serebral lezyonların morfolojisi ve topografisi ilk bakışta HES tanısı konulan bir hasta ile tümör trombofilisi nedenli aktif serebral embolizm olan bir diğer olguda karşılaştırılmıştır.

BULGULAR: HES'in tipik bir örneği olan hasta (50 yaş, Kadın, KML tanısı ile tedavi almakta, Eozinofil sayısı:18.810 hücre/µL) akut karın ağrısı, bulantı, kusma, diyare, eklenen bilinç bozukluğu ve sağ hemipleji ile başvurdu. Muayenede stupor, quadriparezi ve yaygın deri döküntüleri vardı. Manyetik rezonans (MR) difüzyon ağırlıklı görüntülemede (DAG) anterior ve posterior dolaşımda, sınır zonlara lokalize, sayısız, tamamı noktasal difüzyon kısıtlaması alanları saptandı. Serebral neoplastik tromboembolizm örneği (81 yaş, erkek) 2 saatlik konuşma bozukluğu ile başvurdu. Muayenede dizartri, sağ fasyal paralizi ve sağ homonim hemianopsi vardı. DAG bilateral, anterior ve posterior dolaşımda, akut ve subakut, heterojen boyutlu, kortikal ve subkortikal, random dağılımlı, çok sayıda iskemik lezyon gösterdi. Toraks BT evre 4 akciğer kanseri ile uyumlu bulundu.

TARTIŞMA VE SONUÇ: HES tipik DAG paterni sınır zonlara spesifik noktasal lezyonlar olup lökoproliferatif hastalığın neden olduğu washout yetmezliği nedeniyledir. Neoplastik trombofili serebral embolizminin tipik DAG bulgusu random yerleşimli ve heterojen boyutlu multiple proksimal embolizmdir. Ama atipik formlarında HES'de kardiyak stage-2 tutulum sonucu intrakardiyoventriküler tromboz ve serebral kardiyoembolizm, neoplastik koagülopatide ise tüm serebral dolaşımsal alanlarında watershed ağırlıklı noktasal infarkt yığınları görülebilir.

Anahtar Kelimeler: inme, embolizm, eozinofili, embolik ensefalopati

EP-11 NADİR BİR PONS ENFARKT NEDENİ; BAZİLER ARTER DİSEKAN ANEVRİZMASI

Berkay Güvenir[1], Eda Çoban[1], Özgür Kılıçkesmez[2], Nilüfer Kale İçen[1]

[1]Bağcılar Eğitim ve Araştırma Hastanesi, Nöroloji Kliniği, İstanbul
[2]Başakşehir Çam ve Sakura Şehir Hastanesi, Radyoloji Kliniği

GİRİŞ VE AMAÇ: İskemik vertebrobaziller inmeler tüm iskemik inmelerin % 23 ünü oluşturur. Beyinsapı inmeleri tüm iskemik inmelerin % 11den sorumludur. Pons enfarktları ise iskemik natürde vertebrobaziller enfarktların % 27 sini oluşturmaktadır. Pons enfarktlarının büyük kısmının patolojisinde baziller arter aterotrombozu ya da perforan hastalık yatar. Disekan baziler arter anevrizmaları oldukça nadir görülen yüksek mortalite ve morbiditeye neden olan durumlardır. Çeşitli mekanizmalarla pons enfarktlarına neden olabilmektedirler. Olgumuzu sunmaktaki amacımız nadir görülen bir pons enfarktı etyolojisi olan disekan baziler arter anevrizma varlığına ve tedavide izlenecek yola dikkat çekmektir.

YÖNTEM: 31 yaş erkek hasta baş ağrısı ve konuşmada bozulma şikayeti ile acil polikliniğimize başvurdu. Hastanın nörolojik muayenesinde konuşması dizartrikti. Özgeçmişinde ve soygeçmişinde herhangi bir özellik yoktu.

BULGULAR: Çekilen difüzyon magnetik rezonans (MR) görüntülemesinde pons sol yarımında akut enfarkt gözlendi (Şekil 1).. Laboratuar incelemelerinde bir özellik yoktu. Transtorasik ekokardiyografisi normaldi. Kranyal tomografi anjiografide (BTA) Vertebrobaziler birleşkede baziler arter proksimalinde 11 mm anevrizmatik dilatasyon izlenmekte olup beyin sapına anteriordan hafif basılanmış görünümde saptandı (Şekil 2). Dijital substraksiyon anjiografide baziler trunkusun distalinde 360 derece saran disekan anevrizma tespit edildi (Şekil 3). Hastaya başlanan antiagregan tedavi sonlandırıldı. Hastaya endovasküler girişim uygulandı. Sonrasında baş ağrısı nedeniyle bir kez kontrole gelen hastaya BTA çekildi herhangi bir sorun gözlenmedi (Şekil 4).

TARTIŞMA VE SONUÇ: Disekan baziler arter anevrizmaları oldukça nadir görülür, yüksek mortalite ve morbiditeyle seyrederler. Etyoloji ve patogenezlerine yönelik farklı teoriler bulunmaktadır. Genetik hastalıklardan Marfan sendromu, Ehler Danlos sendromu, Fabry hastalığı, otozomal doninant polikistik böbrek hastalığı, orak hücreli anemi bir kısmıdır. Dilate arteryopatilere bağlı en sık gelişen komplikasyon hemodinamik değişikliklere bağlıdır; özellikle baziler arter sulama alanlarında gelişen iskemi en sık sonuçtur. İntraluminal trombüs, lokal emboli, ateroskleroz ve paramedian dalların obstriksiyonu da etkili mekanizmalardır.
Genç yaştaki olgumuzda iskemik inmeye yol açabilecek risk faktörü saptanmamıştır. Baziller arterdeki disekan anevrizmatik yapının rüptüre olmadan fokal defisit oluşturacak şekilde pons sol yarımına bası yapması ve lokal perfüzyonu bozarak enfarkt oluşturması etyolojik faktör olarak düşünülmüştür. Rüptür riski çok yüksek olması nedeniyle hastaya antiagregan tedavi verilmemiş, hızla endovasküler tedaviye yönlendirilmiştir.
Klasik bilinen inme risk faktörlerinin yanında dilate arteryopatiler de her yaş grubunda eşlik eden komorbid nedenlerin varlığında ya da yokluğunda beyin damar tıkanıklıklarına yol açabilmektedirler. Böyle durumlarda klasik tedavi yaklaşımımız yanında hızla endovasküler girişim hasta için hayat kurtarıcıdır.

Anahtar Kelimeler: disekan, anevrizma, pons, enfarkt

Şekil 1

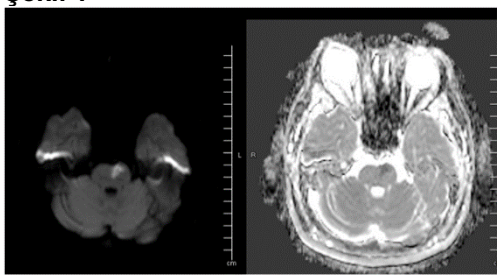

pons sol yarımında akut enfarkt

Şekil 2

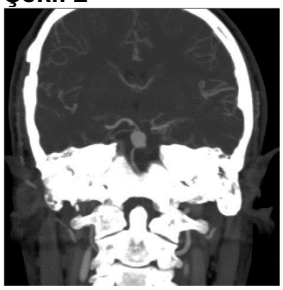

Kranyal Tomografi Anjiografide Baziler arterde anevrizma görünümü

Şekil 3

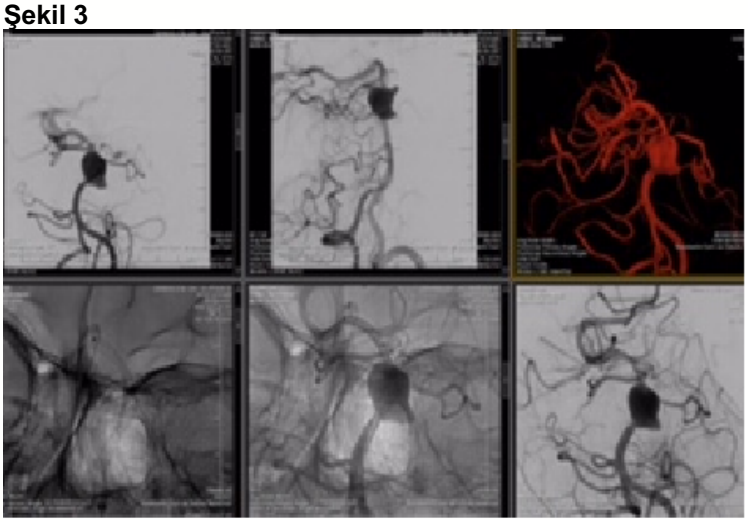

Dijital Substraksiyon Anjiografide Baziler arterde anevrizma görünümü

Şekil 4



Endovasküler girişim sonrası Baziler arter görünümü

EP-12 HİPOGLİSEMİK HEMİPLEJİDE LEZYON EVOLÜSYONU: DİFÜZYON AĞIRLIKLI GÖRÜNTÜLEME

İrem Gül Orhan[1], Rahşan Göçmen[2], Mehmet Akif Topçuoğlu[1]

[1]Hacettepe Üniversitesi Hastanesi, Nöroloji Anabilim Dalı, Ankara
[2]Hacettepe Üniversitesi Hastanesi, Radyoloji Anabilim Dalı, Ankara

GİRİŞ VE AMAÇ: Hipoglisemik hemiparezi acil yaklaşım gerektiren bir inme taklitçisidir. Hipoglisemik difüzyon lezyonlarının tedavi sonrası temporal seyri net bilinmemektedir.

YÖNTEM: olgu çalışması

BULGULAR: 87 yaşında erkek hasta ani başlayan ve 45 dakika sürüp geçen sağ kolda uyuşma, konuşamama, boş bakma ve amaçsız kol/bacak hareketi ile acil servise başvurdu. Takipte hipertansiyon, diabetes mellitus, atrial fibrilasyon ve koroner arter hastasıydı. Nörolojik muayene normal bulundu. Beyin difüzyon ağırlıklı görüntülemede (DAG) akut lezyon olmadığı kabul edilen hasta acil biriminde aniden sağ hemiplejik ve dizartik oldu. Ölçülen kan şekeri 43 mg/dL idi. Hastanın bu episot esnasında alınan ikinci DAG'sinde klinik ile ilişkili sol internal kapsül arka bacağında difüzyon kısıtlanması (ADC:0,35.10-3 mm2/sn, oranı: 0,44) ile karakterize 0,43 cm2 lezyon saptandı. 3,5 saat önce hasta asemptomatik iken çekilmiş olan DAG retrospektif değerlendirildiğinde aynı bölgede noktasal (0,06 cm2) hafif ADC kısıtlaması (ADC: 0,55.10-3 mm2/sn, oran:0,65) olan lezyon seçilebildi. Kan şekerinin titiz normalizasyonu ile klinik dramatik ve lezyon hızla düzeldi (üçüncü DAG (12. Saat) boyut: 0,12 cm2; ADC: 0,58.10-3 mm2/sn, oran:0,77; Dördüncü DAG (24. saat): lezyon seçilemedi, ADC: 0,64.10-3 mm2/sn, oran:0,82; Beşinci DAG (altıncı gün): Lezyon yok, ADC: 0,68.10-3 mm2/sn, oran: 0,97).

TARTIŞMA VE SONUÇ: Kısa süre önce difüzyon görüntülemesinin olması, acilde hipoglisemi episotu başında tekrarlanabilmesi, yakın ve uzak dönem MR takibi yapılabilmiş olması bu olguyu hipoglisemik lezyonların zamansal seyri açısından biricik kılıyor. Burada net olarak dökümante edilmiş olan hızlı reversible DAG lezyonlarının patofizyolojisi tam açıklanamamıştır. Kısa hipoglisemi episotu aksonların göreceli dar olduğu internal kapsulada enerjetik yetmezlik, sodyum/potasyum pompası disfonksiyonu, oligodentrosit şişmesi ve lokal alkaloz nedeniyle difüzyon kısıtlıyor, ve hızlıca düzeliyor. Nedeni iskemi veya epileptik aktivite değildir.

Anahtar Kelimeler: difüzyon ağırlıklı görüntüleme, hipoglisemik hemiparezi, inme taklitçisi

EP-13 COVİD-19 ENFEKSİYONU SIRASINDA İSKEMİK İNME GEÇİREN VE LUPUS ANTİKOAGÜLANI POZİTİF SAPTANAN BİR HASTANIN BİR YILLIK İZLEMİ

Murat Mert Atmaca

Sultan 2. Abdülhamid Han Eğitim ve Araştırma Hastanesi, Nöroloji Kliniği, İstanbul

GİRİŞ VE AMAÇ: COVİD-19 tanılı hastalarda iskemik inme insidansı, ön çalışmalara göre %2,5 ile %6,4 arasında değişmektedir. Ancak COVİD-19 ile ilişkili iskemik inmenin mekanizmaları, fenotipik özellikleri ve optimal yönetimi belirsizliğini korumaktadır. Lupus antikoagülanı (LA) ve antifosfolipid antikorlarının (AFA) COVİD-19 patofizyolojisindeki rolü tam olarak anlaşılamamıştır; bununla birlikte, özellikle iskemik inme olmak üzere COVİD-19'a bağlı tromboembolik olaylarda rol oynayabileceği ve pıhtılaşmayı artırıcı etkilerinin olabileceği düşünülmektedir. Bu olgu sunumunda, COVİD-19 pnömonisi nedeniyle yatarken iskemik inme geçiren ve LA pozitifliği saptanan 54 yaşındaki bir erkek hastanın 1 yıllık izlemi rapor edilecektir.

YÖNTEM: Bu olgu sunumunda, COVİD-19 pnömonisi nedeniyle yatarken iskemik inme geçiren ve LA pozitifliği saptanan 54 yaşındaki bir erkek hastanın 1 yıllık izlemi rapor edilecektir.

BULGULAR: Elli dört yaşında bilinen risk faktörü olmayan hasta COVİD-19 pnömonisi nedeniyle yatırılmış. Bir aylık hastane yatışının 1 haftasında yoğun bakım ünitesinde (YBÜ) yatmış. Bu süreçte hasta favipravir, metilprednizolon, plazma tedavisi ve tocilizumab tedavileri almış. Hasta YBÜ'den servise çıkarıldığında, yakını hastanın bulanık gördüğünü bildirmiş. Daha sonra hasta bulanık görme yakınmasının YBÜ'de yatarken başladığını ama bunu söylemediğini belirtmiş. İlk önce göz hastalıkları birimi tarafından değerlendirilen hastada gözle ilgili bir patoloji saptanmamış. Sonrasında nöroloji tarafından değerlendirilen hastada sol homonim hemianopsi saptanmış. Hastanın PCR pozitifliği ile COVİD-19 tanısı almasından yaklaşık 18 gün sonra yapılan beyin BT'de her iki oksipital ve serebellar bölgelerde hipodens enfarkt alanları tespit edilmiş. BT'nin çekildiği gün yapılan kan tahlillerinde D-Dimer 7400 ug/L (0-5000) (en yüksek D-Dimer 12400 ug/L), ferritin 1020 ug/L (6-323), fibrinojen 196 mg/dL (200-400), CRP 10 mg/L (0-5), prokalsitonin 0.13 ug/L (0-0,5), AST 58 U/L (10-37), ALT 105 U/L (10-40), WBC 12000/uL (4000-10000), HGB 14,7 g/dl (12-17), PLT: 197000/uL (150000-440000) ve lenfosit 1600/uL (1200-3100) olarak saptanmış. Hasta inme geçirdiği sırada antikoagülan dozda düşük molekül ağırlıklı heparin (DMAH) tedavisi alıyormuş. Yatışı süresince bu tedaviye devam edilmiş ve taburculukta da bu tedavi ile hasta çıkarılmış. Yatışı süresince hastaya vasküler bir görüntüleme yapılmamıştı. Hasta taburcu olduktan 1,5 ay sonra kontrol amaçlı polikliniğimize başvurdu. Muayenesinde sol homonim hemianopsi mevcuttu. DMAH kesilmişti. Hastaya asetilsalisilik asit (ASA) başlandı. İşitme ile ilgili bir sorun nedeniyle yeni çekilen temporal kemik MR görüntülemesinde hastanın iki yanlı oksipital ve serebellar enfarktları görüldü. Baş-boyun BT anjiyo, EKO, 24 saatlik ritm holter planlandı ve hepsi normal saptandı. HBA1C 8,8 saptanarak hasta dahiliye polikliniğine yönlendirildi ve tedavisi düzenlendi. Genç inmeye yönelik incelemelerinde LA pozitif saptandı. Diğer AFA, ANA ve anti-ds DNA negatif saptandı. ASA kesildi ve varfarin başlandı. Hasta romatoloji birimine yönlendirildi. Diğer sistemik incelemelerin normal olması ve 3 ay sonraki kontrolde LA negatif saptanması üzerine romatoloji birimi varfarinin kesilerek ASA'ya geçilebileceğini belirtti. Biz yine de varfarin tedavisini 1 yıla tamamladık ve sonrasında varfarini keserek ASA'ya geçtik. Takipleri süresince bir problem gelişmeyen hasta halen polikliniğimizden takiplidir.

TARTIŞMA VE SONUÇ: Lupus antikoagülanı veya AFA'nın COVİD-19 patofizyolojisindeki rolü tam olarak anlaşılamamıştır; bununla birlikte, özellikle iskemik inme olmak üzere COVİD-19'a bağlı tromboembolik olaylarda rol oynayabileceği ve pıhtılaşmayı artırıcı etkilerinin olabileceği düşünülmektedir. Mevcut veriler, hastanede yatan COVİD-19 tanılı hastalarda DMAH ile profilaktik antikoagülasyonu önermektedir (1). LA ve/veya AFA pozitifliği saptanmadıkça terapötik dozda antikoagülasyon uygulanmamalıdır. LA ve/veya AFA pozitifliği saptandığında terapötik dozda antikoagülasyon kullanımı mantıklı görünmektedir ancak ne kadar süre kullanılacağı ile ilgili bir veri bulunmamaktadır. Bu konuda daha fazla çalışmaya ihtiyaç bulunmaktadır.

Anahtar Kelimeler: COVİD-19, iskemik inme, lupus antikoagülanı

Resim

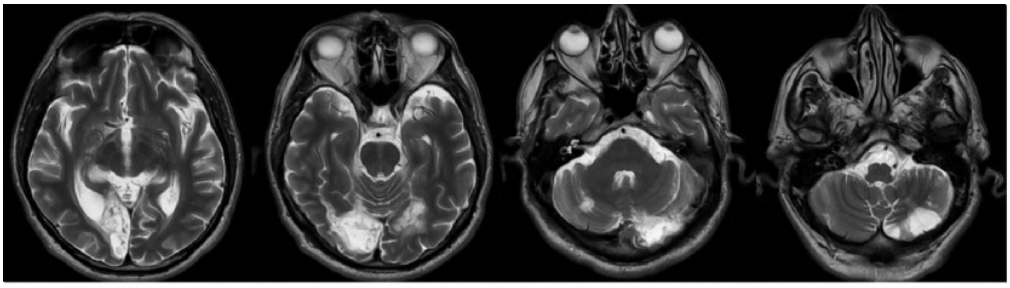

Kraniyal MR T2 ağırlıklı görüntülerde iki yanlı oksipital ve serebellar enfarktlar ile uyumlu hiperintens lezyonlar görülmektedir.

EP-14 VERTEBRAL ARTER DİSEKSİYONU TANISI KONULAN VERTEBRAL ARTER FENESTRASYON OLGUSU

Hasan Bayındır, Ümit Görgülü

Ankara Şehir Hastanesi Nöroloji Kliniği

GİRİŞ VE AMAÇ: Vertebral arter fenestrasyonları (VAF) ekstrakraniyal veya intrakraniyal olarak ortaya çıkabilen, vertebral arter (VA) lümeninin iki paralel kanala ayrılması ve daha sonra tekrar tek bir damar lümenine birleşmesi ile karakterize nadir görülen konjenital bir vasküler anomalidir. Vertebral arter fenestrasyonları (VAF) nadir olarak görülmekle beraber, Manyetik rezonans (MR) anjiografi, bilgisayarlı tomografi (BT) anjio ve serebral anjiografilerin yaygınlaşması ile daha sık tanı konulabilir olmuştur. Yapılan çalışmalara göre VAF insidansı %0.2-2 olarak bildirilmektedir(1). Günümüzde yaygın kullanılan MRA ve BTA ile yapılan görüntülemelerde tanı konulan VAF, takip ve tedavi planı açısından oldukça farklı olan vertebral arter diseksiyonunun (VAD) görünümünü taklit edebilir.

YÖNTEM: Burada vertebral arter diseksiyonu (VAD) taklit eden servikal spinal epidural hematom ile başvuran vertebral arter fenestrasyonu (VAF) olan bir hastamızı sunduk.

BULGULAR: 64 yaşında kadın hasta düşme kafa travması nedeni ile acil servise başvurdu. Yapılan nörolojik muayene oksipital bölgede skalpte şişlik dışında normal olarak değerlendirildi. Çekilen beyin BT ve BT anjioda, sağ vertebral arter foraminal segmentte C4-5 düzeyinde diseksiyon ile uyumlu intraluminal lineer doluş defekti izlendi (resim 1). Anterior ve posterior sirkülasyona ait segmentlerde belirgin darlık, oklüzyon yada anevrizma izlenmedi. C1-2 düzeyinde spinal kanalda sol posterolateralde subdural mesafeyi oblitere eden dura komşuluğunda epidural hematom ile uyumlu olabilecek fokal dansite artışı izlendi (resim 2). Hasta epidural hematom ve vertebral arter disseksiyonu tanıları ile deksametazon ve düşük molekül ağırlıklı heparin (DMAH) ile takip edildi. Servikal MR ve MR anjio yapıldı, vertebral diseksiyon ile uyumlu C4-5 düzeyinde çift lümen görünümü mevcuttu. C2, C3, C4, C5 vertebralar izdüşümü boyunca kraniokaudal planda uzanan, servikal spinal kanal içerisinde spinal kordu sol posterolateralden saran en kalın yerinde 5.5 mm kalınlığında ölçülen, önceki BT incelemesinde hemorajik dansitede, güncel MR incelemede erken subakut süreçte hematom ile uyumlu bulundu (resim 3-4). Hastaya serebral sisteme yönelik dijital substraksiyon anjiografi (DSA) yapıldı. Her iki vertebral arter selektif olarak kateterize edildi. Sol vertebral arterde tortiose görünüm mevcuttu. Sağ vertebral arter V2 foraminal segmentinde fenestrasyon ile uyumlu görünüm izlendi (resim 5). Hastanın DMAH tedavisi kesildi, kumadinizasyon yapılmadı. Takiplerinde epidural kanamada rezorbsiyon olduğu izlendi.

TARTIŞMA VE SONUÇ: Vertebral arterler, embiryonel dönemde aortadan çıkan servikal intersegmental arterler arasındaki pleksiform anastomozlardan gelişir, intrauterin dönemde embriyonik vasküler kanalların kalıcı olarak tek bir kanala dönüşümde başarısız olması sonucunda vertebral arter fenestrasyonları oluşur. Vertebral arter fenesrasyonlarının yapısında tüm damar segmentleri mevcuttur ancak diseksiyonlar damar intimasında sonradan, başlıca travma, bağ dokusu bozuklukları, hipertansiyon ateroskleroz gibi çevresel veya genetik risk faktörlerine bağlı sekonder olarak gelişmiş defektlerdir. VAF en sık vertebral arterin ekstrakraniyal segmentlerinde görülür. Nadir olmasına rağmen, vertebral arter fenestrasyonları, duplikasyonlardan daha yaygındır ve sol vertebral arterin ekstrakraniyal kısmı, fenestrasyon için en sık bildirilen bölgedir (2).
Genç ve orta yaştaki serebrovasküler olay (SVO) geçiren hastaların yaklaşık olarak %10-25'inin etyolojisinde karotis ve vertebral arter diseksiyonlarının yer aldığı servikal arter diseksiyonları sorumludur. Servikal arter diseksiyonu tanısı alan inmeli hastaların 3 ila 6 ay süreyle antikoagülan veya antiagregan ilaçlarla tedavi edilmeleri önerilmektedir. Ayrıca servikal arter diseksiyonlarında intimal damar duvarı yaralanmaları ileriki dönemlerde artarak media tabakası boyunca yayılıp pseudoanevrizma yada damar tıkanıklıklarına neden olabileceği için radyografik olarak takip edilmelidir(3). Bizim hastamızda spinal epidural hematom varlığı ile birlikte ilk başta yapılan MR anjio ve BT anjio da vertebral arter diseksiyonu düşünülmüş ve hastaya epidural kanama zemininde risklide olsa düşük molekül ağırlıklı heparin (DMAH) başlanmış ve sonraki dönemde vertebral arter diseksiyonu takibi açısından kumadin başlanması planlanmıştı. Ancak hastaya yapılan DSA da vertebral arter diseksiyonu olmadığı tespit edilmiş, sağ vertebral arter V2 foraminal segmentte fenestrasyon olduğu görülmüş, hastanın DMAH tedavisi kesilmiş ve oral antikoagülan tedavi (warfarin) almasına gerek kalmamıştı. Yanlış tanı olarak vertebral arter diseksiyonları tanısı konmuş olan hastalar gereksiz olarak uzun süre antikoagülan tedavi almak durumunda kalmakta ve gereksiz yere tekrarlayan radyolojik tetkikler

yapılmaktadır. Ayrıca bu hastalarda kullanılan oral antikoagülan (warfarin) tedavisinin İNR takibinde yaşanan zorluklar ve buna bağlı doz aşımlarında ortaya çıkabilecek kanama gibi yan etkilerin oluşması önlenmiş olacaktır. Genel olarak warfarinin anlamlı kanama riski düşük olmakla birlikte, antiokoagülan tedaviye bağlı yıllık ölümcül kanama %0-4.8 ve majör kanama olayı riski %2.4-8.1 olarak bildirilmiştir(4-6). Ayrıca VAD tanısı almış hastaların psikososyal yönden de maruz kaldıkları travma göz ardı edilemeyecek boyutlardadır. Fenestrasyon ve diseksiyonun ayırt edilememesi, yanlışlıkla VAD tanısı konan VAF hastalarında antikoagülasyon, takip görüntüleme ve anksiyete dahil gereksiz tedaviden kaynaklanan morbiditenin artmasına neden olacaktır. Bu nedenle yanlış tanı konularak vertebral arter fenestrasyonu olup VAD tanısı alan hastalar özenle ayrıcı tanıları yapılmalıdır. VA diseksiyonunun saptanması için MR görüntüleme ile %20 duyarlılık ve %100 özgüllük, üç boyutlu MR anjiyografi için %60 duyarlılık ve %98 özgüllüğün olduğunu bildiren çalışmalar vardır(7). Yine ekstrakraniyal VAD için çok kesitli spiral BTA (MSCTA) ve DSA arasındaki tanısal doğruluğu karşılaştıran bir çalışmada, MSCTA'nın %100 duyarlılığa, %98 özgüllüğe sahip olduğunu gösterilmiştir(8). Bizim hastamızın travma öyküsünün olması ve BTA'da çift lümen görünümü olması göz önüne alındığında, VAD' tanısı başlangıçta kolayca konulmuştur. Diseksiyonda çift lümen görünümü, gerçek ve yalancı lümeni ayıran intimal flebin bir sonucu olarak oluşur, gerçek ve yalancı lümen arasındaki yoğunluk farkını ayırt etmek bazen zordur ve VAD gibi durumlarda intimal flep görüntüleme çalışmalarında gösterilmesi nispeten zor bir özelliktir. VAF ile VAD ayrımının yapılması BTA ve MR anjioda oldukça zordur. DSA halen VAD ve VAF ayırıcı tanısında altın standart olarak kullanılmaktadır.
Sonuç olarak vertebral arter fenestrasyonları nadir olarak görülmekle birlikte DSA ile anjiografik olarak yapılan görüntülemelerde vertebral arter diseksiyonlarından güvenilir bir şekilde ayırt edilebilir. Bu hastalarda gereksiz yere antikoagülan tedavi almalarının önüne geçilebilinir. Bu nedenle tanısal anjiografi seçilmiş hastalarda klinik pratikte rahatça güvenli bir şekilde uygulanabilir.

Anahtar Kelimeler: anjiografi, dsa, vertebral arter fenestrasyon, diseksiyon

r

esim 1

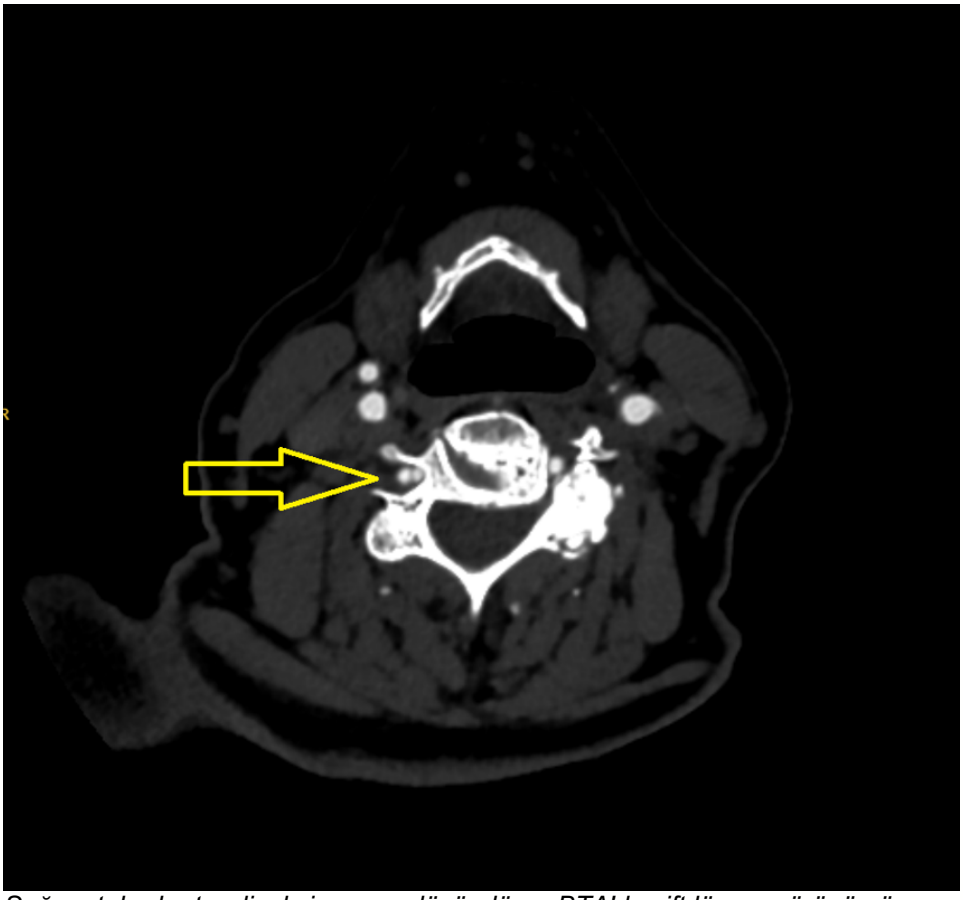

Sağ vertebral arter diseksiyonunu düşündüren BTA'da çift lümen görünümü

resim 2

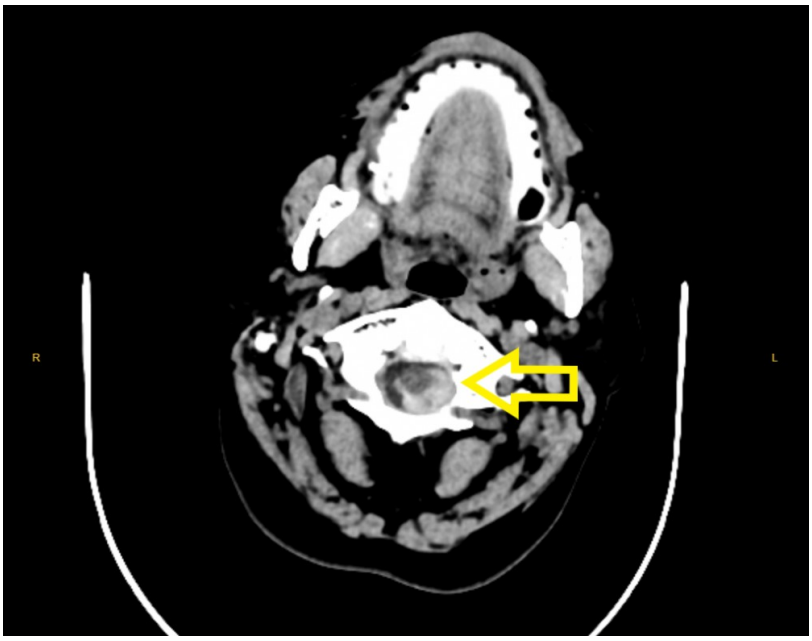

Servikal BT 'de spinal epidural hematom

resim 3

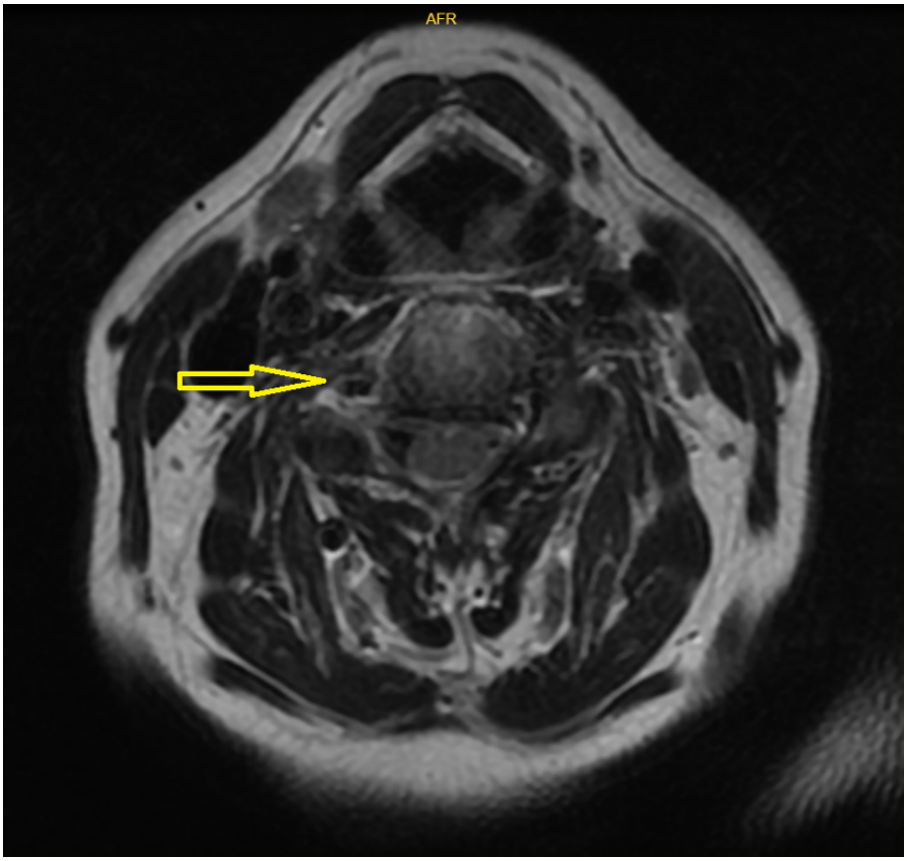

Servikal MR da çift lümen görünümü

resim 4

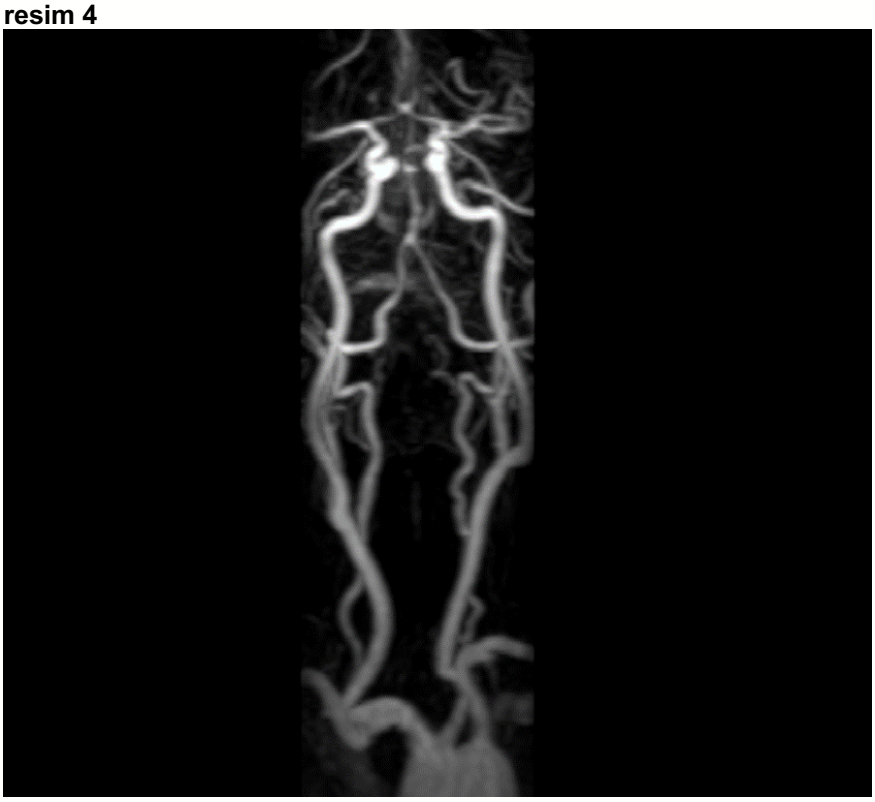

Servikal MR anjio

resim 5



Sağ V2 vertebral fenestrasyon DSA görüntüsü

EP-15 GENÇLERİN FOKAL SEREBRAL ARTERİOPATİSİ: DAMAR DUVARI GÖRÜNTÜLEME

Doğan Dinç Öge[1], Rahşan Göçmen[2], Sinan Balcı[2], Anıl Arat[2], Mehmet Akif Topçuoğlu[1]

[1]Hacettepe Üniversitesi Hastanesi, Nöroloji Anabilim Dalı, Ankara
[2]Hacettepe Üniversitesi Hastanesi, Radyoloji Anabilim Dalı, Ankara

GİRİŞ VE AMAÇ: Genç yaş grubunda nadir karşılaşılan çocukluk çağı fokal serebral arteriyopatisi analoğunda damar duvarı manyetik rezonans (ddMR) görüntüleme bulguları sunulmakta ve ayırıcı tanıya olan katkısı tartışılmaktadır.

YÖNTEM: Olgu Çalışması

BULGULAR: Ondokuz yaşında erkek hasta koital ani baş ağrısı, sağ hemiparezi ve motor afazi şikayetleri ile başvurmuştur. Acil bilgisayarlı tomografi anjiyografisinde sol tarafta internal karotis arter (ICA) petröz segmentinde eksantrik stenoz (Figür A, B), orta serebral arter (MCA) boyunca akım azalması ile birlikte MR görüntülemelerinde sol anterior koroidal arter enfarktı saptanmıştır. İnme ünitesindeki ilk 24 saati içinde yükleme antikoagülan ve antiagregan kombinasyonuna rağmen kliniği dalgalı bir kötüleşme gösteren hastanın kateter anjiografisinde sol ICA'da akımın petröz segmentte yavaşlamış olduğu, anterior akım diversiyonu ile tamamen süpürüldüğü (Figür C, D) ancak sağ ana karotis artere manuel kompresyonu yapılırsa sol ICA akımının anterograd hale geçebildiği görülmüştür. Bu yapıldığında sol petröz ICA'da göreceli olarak fokal MCA arteriopatisi için tipik sayılabilecek bantlanma (banding) paterni ve irregülarite seçilebilmektedir (Figür E). Takiben, lümen çapı ile akım blokajı arasındaki uyuşmazlığın açıklanması için ddMR yapılmıştır. Bu incelemede ICA petroz segmentteki diseksiyon bölgesi görüntülenmiş (Figür F) lakin buradan rostrale doğru kavernöz segment boyunca, anjiografide banding tespit edilen bölgeleri de kapsayan, difüz ve konsantrik damar duvarı kontrastlanması görülmüştür. Duvar kalınlığı artmıştır. (Figür G, H) Ancak MCA'larda bu anormallikler tespit edilmemiştir (Figür I). Bir ay sonra tekrarlanan ddMR bulguların stabil olduğunu göstermiştir.

TARTIŞMA VE SONUÇ: Hastada klinik ve görüntüleme bulguları zemininde arter diseksiyonu en muhtemel tanı olup bu şekilde yönetilmiştir. Ancak ddMR bulguları (difüz kalınlaşma ve kontrastlanma) ve ICA'da (ama MCA'da değil) anjiografik banding görüntüsü ayırıcı tanıda fokal serebral arteriyopatiyi gündeme getirmiştir.
Fokal serebral arteriyopati çocuklarda en sık görülen akut iskemik inme etyolojilerinden biri iken ileri yaşlarda hayli nadir görülen non-progresif, sıklıkla unilateral ve anterior serebral dolaşımın proksimalini tutan bir arteriyopati şeklidir. Para-enfeksiyöz, diseksiyona sekonder ve inflamatuvar olmak üzere üç alt grupta incelenmektedir. En sık prezentasyon şekli, olgumuzda da olduğu gibi, fluktuan-progresif akut iskemik inme sendromları şeklindedir. Kateter anjiografide bantlaşma veya çizgilenme görünümü tanıyı destekleyici bir bulgudur. Inflamatuvar fokal serebral arteriyopati olgularında ddMR ile tutulan arterlerde konsantrik duvar kalınlaşması ve kontrast tutulumu gösterilebilmekte olup hastalık sürecinin daha progresif seyredebileceğini işaret etmektedir. Tedavide antiagregan yanına kortikosteroid eklenmenin çocuklarda sonlanımın daha iyi olmasını sağlayabileceği görüşü olsa da erişkin döneme dair deneyim kısıtlıdır.
Sunduğumuz vaka ddMR'ın intrakranial arter diseksiyonlarda fokal serebral arteriyopatiyi andıran bir tutulum paterni (Diseksiyon sonrası vazo vazorum hiperemisi) ya da fokal serebral arteriyopatide arter diseksiyonu olabileceğini (İnflamasyona bağlı vazo vazorum ruptürü) işaret ediyor. Sonuç olarak ddMR fokal serebral arteriyopati etyolojik ayırıcı tanısında yardımcı olsa da bu vaka deneyimi klinik takibin asli önemini vurguluyor.

Anahtar Kelimeler: fokal serebral arteriyopati, diseksiyon, genç inme

Şekil 1

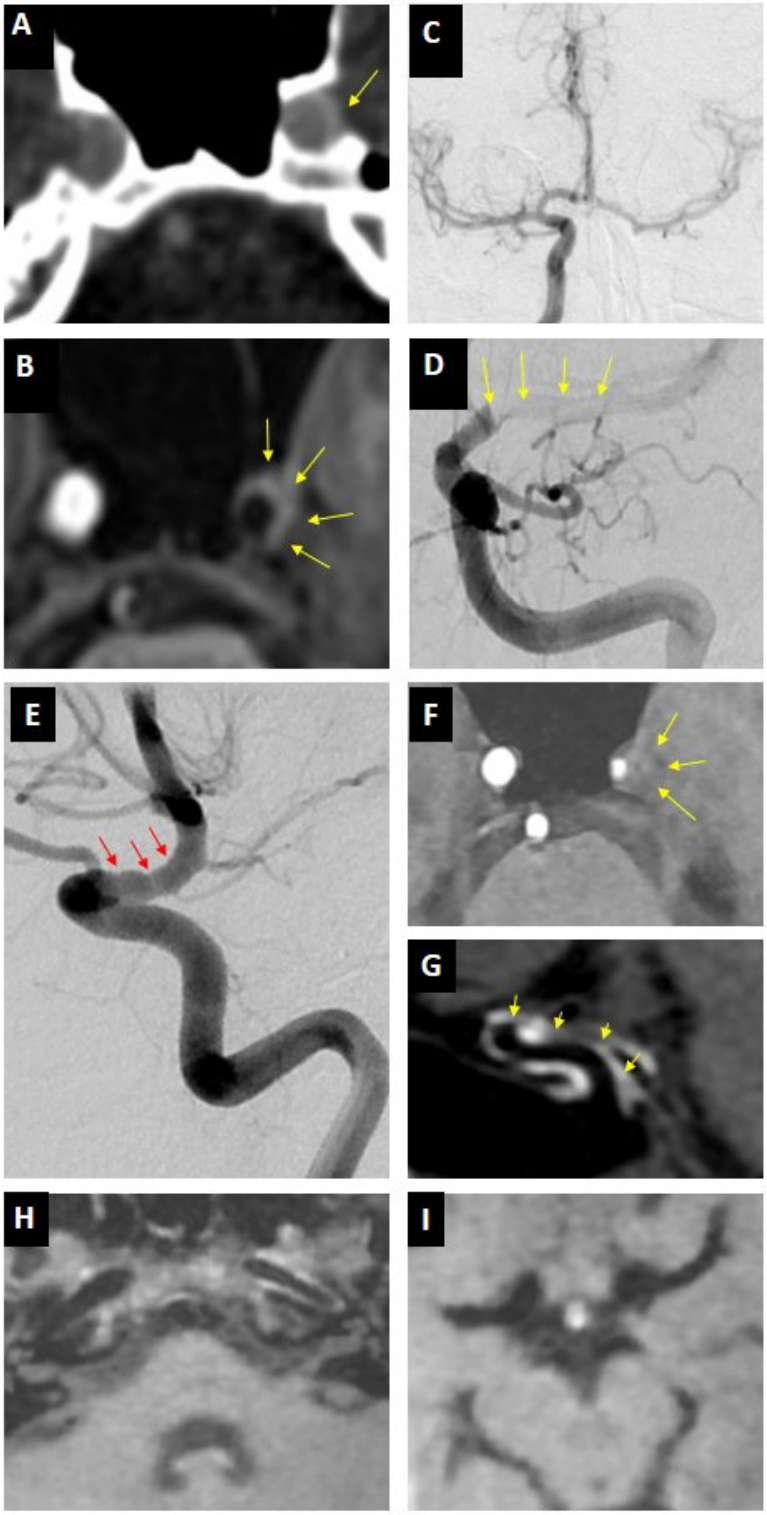

EP-16 KORTİKAL SUBARAKNOİD KANAMA İLE BAŞVURAN HASTADA STREPTOCOCCUS MİTİS ENDOKARDİTİ

Özge Berna Gültekin Zaim[1], Doruk Arslan[1], Anıl Arat[2], Mehmet Akif Topçuoğlu[1]

[1]Hacettepe Üniversitesi Hastanesi, Nöroloji Anabilim Dalı, Ankara
[2]Hacettepe Üniversitesi Hastanesi, Radyoloji Anabilim Dalı, Ankara

GİRİŞ VE AMAÇ: Serebral hemisferik sulkuslara sınırlı (Kortikal) subaraknoid kanamaların (SAK) en sık nedeni altmış yaş altında vazospazm sendromları, altmış yaş üzerinde ise serebral amiloid anjiopatidir. İnfektif endokardit olgularında serebral septik arteritis ve/veya mikotik anevrizma ruptürü sonucu kortikal SAK bildirilmiştir. Kortikal SAK ile başvuran bir olguda ise başka belirtisi olmayan, yani asemptomatik, infektif endokardit tespiti oldukça nadirdir.

YÖNTEM: Olgu Çalışması

BULGULAR: Yetmişbeş yaşında hipertansiyon, hiperlipidemi, koroner arter hastalığı tanıları olan ve aspirin 300 mg düzenli kullanan erkek hasta kliniğimize ani başlangıçlı konuşma bozukluğu, sol yüz yarımında kayma ve sol taraflı kuvvetsizlik şikâyeti ile başvurdu. Başvurusunda çekilen beyin bilgisayarlı tomografisinde (CT) ve hassasiyet ağırlık manyetik rezonans (MR) görüntülemelerde sağ posterior frontal ve parietal kortikal sulkuslar içerisinde subaraknoid kanama saptandı (Figür A ve Figür B). MR ve CT anjiografide net neden (anormallik) gösterilemeyen olguda Dijital Substraksiyon Anjiyografi (DSA) ile sağ MCA superior trunkus santral dallarında 3 farklı mikotik anevrizma tespit edildi (Figür C). Transösfagial ekokardiyografide aort kapak sol koroner cusp, leaflet koaptasyon hattında 5x5 mm boyutunda, globüler ve izo/hiperekojenik, düzenli sınırlı ama kapaktan bağımsız hareketi olan kitle izlendi. Febril değerleri olan hastanın kan kültüründe Streptococcus mitis üremesi oldu. Gentamisin ve vankomisin antibiyoterapisi başlandı. Bu antibiyotik tedavisi altında elde olunan takip DSA'da mevcut mikotik anevrizmalarında boyut artışı ve kontur düzensizleşmesi izlendi. Bunun üzerine endovasküler teknikle, arterler korunarak, Onyx® ile anevrizmaların obliterasyon işlemi gerçekleştirildi. Takiben intravenöz heparinizasyon başlandı. Hastanın hafifçe kötüleşen sol hemiparezisi zaman içinde eski haline geldi. Antibiyoterapisi tamamlanan hastanın kontrol DSA'sında embolize edilen anevrizmalarda rezidü doluş olmadığı ve CT'sinde kanama rezorbsiyonu olduğu da görülerek taburcu edildi.

TARTIŞMA VE SONUÇ: Bu vakanın hatırlattıkları şöyle sıralanabilir: Her şeyden önce kortikal SAK ile prezentasyon bakteriyel endokarditlerde nadir de olsa mümkündür. İnfektif endokardit olgularında kortikal SAK görülebilir. Bakteriyel endokardit ilişkili kortikal SAK'ta terapötik antikoagülasyon öncesi septik arteritis ve/veya mikotik anevrizmaların mutlaka ekarte edilmesi gereklidir. Bu amaçla kateter anjiografi tercih edilmesi gereken modalitedir. CT veya MR anjiografi ile küçük mikotik anevrizmalar ve septik arterit gözden kaçırılabilir.
Mikotik anevrizma tespiti halinde, kardiyovasküler status müsaade ediyorsa, önce etkili antibiyotik tedavisi uygulanır. Etkin doz ve sürede verilen antibiyotik uygulaması ile mikotik anevrizmanın rezolüsyon olasılığı düşük değildir. Bizim olguda olduğu gibi mikotik anevrizma(lar) antibiyotik altında kötüleşirse endovasküler tedavi planlanmalıdır. Anevrizma tedavisinde nonelegan parent arterlerin oklüzyonu düşünülebileceği gibi, hastamızda olduğu gibi elegan bölgelerdeki mikotik anevrizmaların endovasküler tedavisinde vasküler patensinin korunması hedeflenmelidir. Anevrizma oblitere edilince kapak cerrahisi ve sonrası terapötik antikoagülasyon güvenilirdir.

Anahtar Kelimeler: subaraknoid kanama, infektif endokardit, endovasküler tedavi

Figür A, B ve C

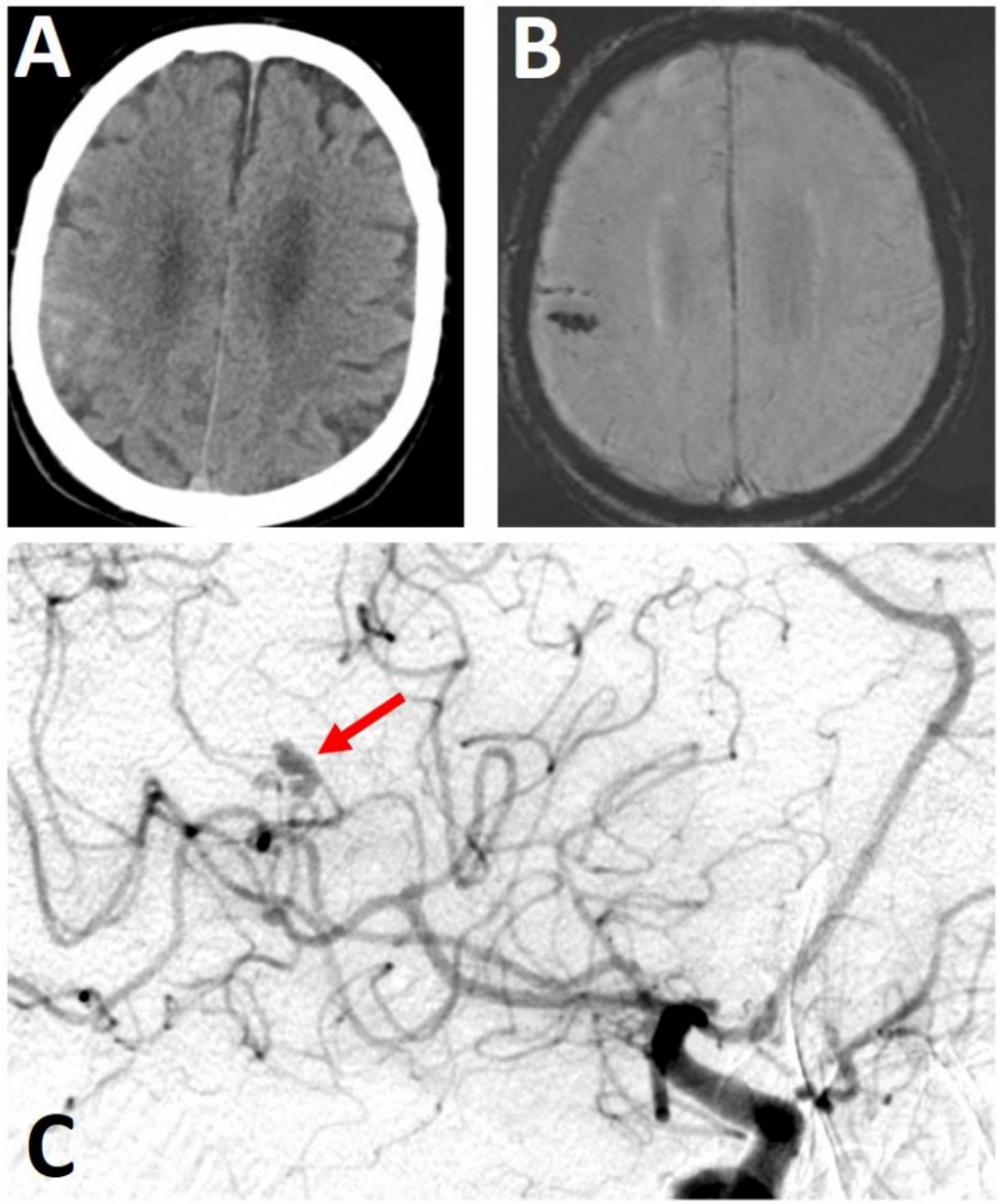

Figür A ve B: Beyin bilgisayarlı tomografisinde (CT) ve hassasiyet ağırlık manyetik rezonans (MR) görüntülemelerde sağ posterior frontal ve parietal kortikal sulkuslar içerisinde subaraknoid kanama. Figür C: Dijital Substraksiyon Anjiyografide (DSA) sağ MCA superior trunkus santral dalında mikotik anevrizma.

EP-17 ÇOK NADİR BİR İNME NEDENİ: PRİMER HİPEROKZALURİ

Humay İsmayilzada, Aytac Hasanbayli, Semanur Erdem, İpek Midi

Marmara Üniversitesi Pendik Eğitim Araştırma Hastanesi

GİRİŞ VE AMAÇ: Hiperokzalüri nadir rastlanan bir genetik hastalık olup, damarlarda okzalat birikimine bağlı endotel hasarı gelişmekte ve birikime sekonder damar tıkanıklığı oluşmaktadır. Kalsiumokzalatın özellikle kalp, böbrek, karaciğer, göz ve damarlarda birikmesi vaskulopati, aritmi, kronik böbrek yetmezliği, karaciğer yetmezliği ve retinopati yapmaktadır. Tekrarlayan inmeleri nedeni ile araştırdığımız ve genetik analiz sonucunda da primer hiperokzalüri saptadığımız bir hastayı sunmak istedik.

YÖNTEM: 50 yaşında kadın hasta kliniğimize Covid-19, ikinci doz aşısından 2 ay sonra baş ağrısı ve kelime bulmada zorluk yakınması ile başvurdu. Hastanın nörolojik muayenesinde nominal afazi ve sağ alt ekstremitede 4/5 kas gücü mevcuttu. Ayrıntılı anamnezde 8 senedir kronik böbrek yetmezliği ve buna bağlı 3/7 diyaliz alması, karaciğer yetmezliği, koroner arter hastalığı, bisitopeni ve çocukluk çağından beri nefrokalsinozisi mevcuttu. Acil başvurusu sırasında yapılan görüntülemede DWI kranial MRG`de sol MCA inferior divizyon sulama alanında akut difuzyon kısıtlılığı saptandı. Aynı zamanda kranial MR anjioda sol MCA dallarında vaskularizasyonda azalma izlendi. Hastanın servis yatışı sırasında inme etiyolojisi açısından ayrıntılı tetkiki sırasında Transtorasik ekokardiyografi ve 24 saatlik ritm holter sonuçlarında patoloji saptanmadı ve ön planda aterosklerotik zemin düşünülerek asetilsalisilik asit ile eve taburcu edildi.

BULGULAR: Hasta 3 ay sonra yani 3. doz aşıdan 3 gün sonra aynı şikayetlerle acile başvurdu. Tekrar görüntülemede sağ MCA inferior divizyon sulama alanında akut difüzyon kısıtlılığı izlendi. Tekrar yapılan inme tetkikleri normal sonuçlandı. Hastanın tekrarlayan inme, nefrokalsinozis, karaciğer ve böbrek yetmezliğinin olması nedeni ile yapılan kemik iliği biyopsisinde okzalüri birikimi görüldü ve primer hiperokzalüri açısından gönderilen genetik tetkikinde de AGTX geninde c.508G>A (p.Gly170Arg) mutasyonu saptandı.

TARTIŞMA VE SONUÇ: Primer hiperokzaluri daha çok çocukluk çağında görülmekle birlikte %40 olguda 6. dekatta tanı konulmaktadır. 3 tipi mevcut olup en ağır ve şiddetli tipi, tip 1 primer hiperokzaluridir. Çocukluk çağında başlayan nefrokalsinozis ilerleyen dönemlerde son dönem böbrek yetmezliğine yol açmaktadır. Kalsiumokzalatın özellikle kalp, böbrek, karaciğer, göz ve damarlarda birikmesi vaskulopati, aritmi, kronik böbrek yetmezliği, karaciğer yetmezliği ve retinopati yapmaktadır. Damarlarda okzalat birikimine bağlı endotel hasarı gelişmekte ve birikime sekonder damar tıkanıklığı oluşmaktadır. Litratürde primer hiperokzaluriye sekonder inme 3 vakada görülmüştür. Hastamızda Covid-19 aşısının var olan endotel hasarını tetiklediği düşünülmüş olup, hiperokzalürinin de inmenin nadir bir nedeni olabileceğine, sistemik tutulum yapabileceğine vurgu yapılmak istenmiş olup, literatürde tedavi karaciğer ve böbrek nakli olarak belirtilmektedir.

Anahtar Kelimeler: primer hiperokzamuri, inme, kalsiyumokzalat, covid-19

EP-18 AKUT İSKEMİK İNME İLE PREZANTE MOYA-MOYA HASTALIĞINDA İNTRAVENÖZ TROMBOLİZ VE MEKANİK TROMBEKTOMİ YAKLAŞIMI

Humay İsmayilzada, Elif Ayık, İpek Midi

Marmara Üniversitesi Pendik Eğitim Araştırma Hastanesi

GİRİŞ VE AMAÇ: Akut inme ile gelen Moyamoya hastalarında tedavi yaklaşımı

YÖNTEM: 34 yaşında Moldovyalı kadın hasta kliniğimize ağızda kayma ve tüm vücutta kasılma yakınmaları ile başvurdu. Sınırlı oranda alınan öyküsünde; özgeçmişinde 9 yaşından beri bir kalp rahatsızlığı olduğu ve bir sene önce baş ağrısı nedeni ile yapılan görüntülemede boyun damarlarında darlık söylendiği belirtilmekteydi. İsmi bilinmeyen kardiyak ritm ilacı dışında kullandığı ilaç yoktu. Epileptik nöbet sonrası yapılan nörolojik muayenesinde bilinç kapalı, verbal yanıt yok, sağ nasolabial sulkus silik, sağa forse bakışı ve başın sağa deviyasyonu mevcuttu. Motor muayenede sağ taraf spontan hareketli, sol taraflı hemiparezi izlendi. NIHSS 21 olarak değerlendirildi. Takibi sırasında tekrar jeneralize tonik klonik nöbet geçiren hastaya antiepileptik ilaç yüklemesi yapıldı. Kranial BT ve BT anjiografisi yapılan hastanın sağ MCA M1`den itibaren tıkalı olduğu görüldü. Hastaya gelişinin 2.5 saatinde İV tromboliz başlandı ve IV tromboliz sonrası yapılan nörolojik muayenesinde; bilinç açık, verbal yanıt mevcut ve sol tarafı tekli emir ile sınırlı oranda hareket ettirmeğe başladığı görüldü. M1 oklüzyonu nedeni ile mekanik trombektomiye alındı.

BULGULAR: Trombektomi sırasında ajitasyonun olması nedeni ile entübe edilip işleme devam edildi. Mekanik trombektomi sırasında trombus çıkarıldı, MCA dallarının olmadığı ve İCA tepeden itibaren yaygın kollateral ağı görüntüsü izlendi. DSA sırasında Moyamoya hastalığı tanısı konuldu. Mekanik trombektomi sonrasında yoğun bakım takibine alındı. İşlem sonrası görüntülümede kanama izlenmedi.

TARTIŞMA VE SONUÇ: Moyamoya hastalığı, internal karotid arterlerin terminal kısımdan itibaren stenoz veya okluzyonu ile seyreden, kompensator olarak beyin damarlarından özellikle MCA ve ACA dallarında yaygın vasküler kollateral ağın oluşması ile karakterize etyolojisi net belli olmayan hastalıktır. Japon dilinden tercümede “sigara dumanı” olarak ifade edilmektedir. Moyamoya hastalığında hemorajik inme ya da iskemik inme görülebilir. İskemik inme en sık görülen prezentasyonu olup, %20-40 durumlarda hemorajik inme ile gelmektedir. Moya-Moya hastaları, İV tromboliz ile ilgili randomize kontrollü çalışmalardan yüksek hemorajik risk nedeni ile dışlanmıştır, ancak literatürde çok az sayıda olgu sunumları şeklinde IV tromboliz ve/veya mekanik trombektomi yapılan vakalar bildirilmektedir. Bizim vakamızda hastamız hem tam doz (0.9mg/kg) İV tromboliz almış, hem de mekanik trombektomi ile trombüs çıkarılmıştır ve sonrasında da parankimal hematom ile karşılaşılmamıştır. Nadir görülen bir olgu olması ve uygulanan tedavi yaklaşımı açısından sunulmak istenmiştir.

Anahtar Kelimeler: Moyamoya hastalığı, inme, iv tromboliz, mekanik trombektomi, genç

EP-19 NADİR BİR SEREBRAL VENÖZ TROMBOZ OLGUSU

Mehmet Mesut Dorukoğlu, Asim Orujov, Rasim Tunçel, Özgül Ekmekçi

Ege Üniversitesi, Nöroloji Ana Bilim Dalı, İzmir

GİRİŞ VE AMAÇ: Serebral venlerin ve dural sinüslerin trombozuna serebral venöz tromboz denmektedir ve tüm inmelerin %0.5'lik grubunu oluşturur. Serebral venöz tromboz(SVT), morbidite ve mortaliteye yol açabilen nadir bir hastalıktır. En sık 30-40 yaş arası olmak üzere tüm yaş gruplarında görülebilir. Kadınlarda üç kat daha fazla izlenir bunun oral kontraseptif kullanımına, hormon replasman tedavilerine, gebelik ve postpartum döneme bağlı olduğu düşünülmektedir. SVT hastalarının değişken prezentasyonu tanıda zorluklar ortaya çıkarmaktadır. Bu yazıda baş ağrıları nedenli ön planda migren düşünülmüş fakat ayrıntılı radyolojik incelemeler sonucu derin ven trombozu olduğu saptanan bir olgu sunulmuştur.

YÖNTEM: 39 yaşında bilinen hastalığı ve ilaç kullanımı olmayan erkek hasta bir kaç yıldır başın sağ yarımında lokalize, zonklayıcı vasıfta baş ağrıları çekmekteydi. Dış merkeze başvurularında migren olarak değerlendirilmiş ve propranolol, eletriptan tedavileri başlanmış olmasına rağmen fayda görememişti. Hastanemiz nöroloji poliklinikte değerlendirilen olgu tedaviye yanıt alınamadığından ileri radyolojik inceleme yapılarak sağ rosenthal ven trombozu saptanmıştır.

BULGULAR: 39 yaş erkek hasta 5 yıldır baş ağrıları olması nedenli dış merkez başvurularında migren olarak değerlendirilmişti. Basit analjezikler, propranolol, eletriptan tedavilerinden fayda görmeyen hasta Ege Üniversitesi nöroloji polikliniğinde değerlendirildi. Hastanın bilinen hastalık öyküsü ve düzenli ilaç kullanımı yoktu. Baş ağrısını; zonklayıcı vasıfta, başın sağ yarımında lokalize, en az 5 saat süreli, ayda ortalama 4 kez olarak nitelendirdi. Fotofobi ve fonofobi ağrıya eşlik etmekteydi. Yapılan nörolojik muayene ve göz dibi bakısı normal sınırlarda idi. Rutin kan değerlerinde B12 ve folik asit düşüklüğü harici bulgu saptanmadı. Covid-PCR negatifti. Kraniyal MR, MR Venografi görüntülerinde sağ rosenthal vende tromboze ve ayrıca dilate görünüm saptandı. Hasta nöroloji servise yatırıldı ve antikoagülan tedavi başlandı. Arteryel patolojilerin ekartasyonu açısından MR Anjiografi çekildi normal saptandı. Hastanın yaşının genç olması nedenli geniş immunolojik panel, protein C, S, kardiyovasküler genetik panel gibi ileri tetkikleri yapıldı. Anlamlı olarak Faktör XIII V34L heterozigot, B- Fibrinojen- 455 G- A heterozigot, MTHFR C677T homozigot olarak saptandı. 6. Ayda görülen kontrol MR Venografi incelemesi normal saptandı. Hasta hematolojiyle birlikte değerlendirilerek antikoagülan tedavi devamına karar verildi.

TARTIŞMA VE SONUÇ: SVT artmış kafa içi basıncı, nöbet ve koma nedenli yaşamı tehdit edebilecek bir hastalıktır. SVT' li hastaların % 85'inde en az bir risk faktörü tanımlanmıştır. Trombofiliye neden olan protein C ve S eksiklikleri, antitrombin eksikliği, faktör V Leiden mutasyonu, protrombin gen mutasyonunun yanı sıra hiperhomosisteinemi, nefrotik sendrom öyküsü, antifosfolipid antikorları SVT' e neden olabilir. Komşu sinüslerin trombozuna yol açabilen otitis, mastoiditis gibi enfeksiyonlar da SVT' e yol açabilir. SVT; kafa travması, belirli nöroşirürji prosedürleri, juguler ven kateterizasyonu sonrası da görülebilir. Belirtiler akut, subakut veya kronik olabilir ve SVT' de en yaygın semptom baş ağrısıdır. Papilödem, diplopi intrakranial basınç artışına işaret eder ve göz dibi incelenmelidir. Fokal nörolojik belirtiler hastaların % 44'üne kadar görülebilmektedir. Bu belirtilere sahip hastalarda hemogram, biyokimya, CRP, D-Dimer, sedimentasyon hızı gibi tetkikler rutin bakılmalıdır. Nörogörüntülemede ise kontrastsız kranial BT'de cord sign, dense triangle sign; BT venografide empty delta sign izlenebilir. Kranial MR ve MR Venografi(MRV) ise BT' den daha yüksek duyarlılığa sahiptir MRV de akım yokluğu tanıyı doğrular. Yine tanı konulamamışsa serebral anjiyografi endikedir. Tedavisinde antikoagülasyon, cerrahi trombektomi, dekompresif cerrahi yapılabilmektedir. Bu yazıda da hastanın dirençli ve tedaviye yanıt vermeyen baş ağrıları nedenli SVT ayırıcı tanıda değerlendirilmiş doğru tanı ve tedaviyle komplikasyonlar ve risk faktörleri kontrol altına alınmıştır.

Anahtar Kelimeler: serebral venöz tromboz, baş ağrısı, ayırıcı tanı

EP-20 CROHN HASTALIĞI VE İNME: 2 OLGU SUNUMU

Buse Çağin[1], Hesna Bektaş[2]

[1]Ankara Şehir Hastanesi Nöroloji Kliniği
[2]Ankara Yıldırım Beyazıt Üniversitesi Tıp Fakültesi, Ankara Şehir Hastanesi Nöroloji Kliniği

GİRİŞ VE AMAÇ: Tromboz, inflamatuar bağırsak hastalığının (İBH) iyi bilinen bir komplikasyonudur ve önemli bir morbidite ve mortalite nedenidir. Pulmoner emboli ve derin ven trombozu, İBH'ı komplike eden en yaygın vasküler olay olmaya devam etmektedir. Arteriyel tromboembolik komplikasyonlar ve inme daha nadir görülür. Biz Crohn hastalığına bağlı serebral venöz tromboz ve iskemik inme tanısı alan 2 olguyu sunmak istedik.

OLGU-1: 52 yaşında kadın hasta çift görme ve başağrısı şikayeti ile acil servise başvurdu. Nörolojik muayenesinde sol gözde içe bakış kısıtlılığı mevcuttu. Çekilen beyin bilgisayarlı tomografisi (BBT) ve Difuzyon manyetik rezonans görüntüleme (DWI MRG) normaldi. Çekilen Manyetik rezonans venografide sol tranvers sinüs distal kesiminde ve sigmoid sinüste dolum parsiyal defekti ve trombüs saptandı. Serebral venöz tromboz etiyolojisine yönelik vaskülit ve trombofili paneli negatif geldi. İshal ve barsak motilite bozukluğu tarifleyen hastanın kolonoskopisive biyopsisinde terminal ileum fokal aktif kolit saptandı. Hastaya Chrohn hastalığı tanısıyla Mesalazin 3x500 mgr başlandı. Hasta antikoagülan tedavi ile inme polikliniğinde takip edilmektedir.

OLGU-2: 25 yaşında erkek hasta konuşma bozukluğu şikayeti ile acil servise başvurdu. Nörolojik muayenesinde sensorimotor afazi dışında patolojik muayene bulgusu yoktu. BBT'inde patolojik bulgu izlenmedi. DWI MRG'de sol temporal lobta 71x25 mm, sol frontal sobkortikal milimetrik punktat tarzda akut enfarkt ile uyumlu difüzyon kısıtlaması gösteren alanlar izlendi. Hastanın özgeçmişinde Crohn Hastalığı dışında bilinen hastalık öyküsü, travma ya da madde kullanımı öyküsü yoktu. Beyin-Boyun BT anjiyografisinde Sol İCA süpraklinoid segmentinde anlamlı darlık izlenmiştir. Digital subtraktion anjiyografide sağ İCA bifurkasyon sonrasında total oklüde, sol ICA bifurkasyonda A1 ve M1 ile devam eden darlık ayrıca sol PCA'da darlık ile uyumlu görünüm saptandı.Hasta kardiyolojiye danışıldı. Kardiyoembolik odak saptanmadı. Vaskülitik testler ve trombofili paneli normal olarak sonuçlandı. Homosistein düzeyi 19.8 µmol/L (5-12), vitamin B 12 düzeyi 195 ng/L (211-911) geldi. Hastanın tedavisi düzenlendi. Antiagregan tedaviyle inme polikliniğinde takip edilmektedir.

TARTIŞMA: Crohn Hastalığı, nedeni bilinmeyen, idiyopatik inflamatuar bir bağırsak hastalığıdır. Crohn hastalığının extraintestinal bir bulgusu olarak sekonder vaskülitler görülebilir. Crohn hastalığının extraintestinal nörolojik bulguları arasında baş ağrısı, hemiparezi ve bilinç bulanıklığı görülebilir.Crohn hastalığına bağlı olarak serebral venöz ve arteriyel olaylar bildirilmiştir. Serebral arter tıkanıklıkları internal karotid, renital, orta serebral arter de dahil olmak üzere büyük damar yapılarını daha çok etkilemektedir. Crohn Hastalığında görülen multifokal mikroefaktların oluşmasında birincil sebep mezenterik damar yapısında artan trombosit aktivasyonudur. Faktör V, VIII, fibrinojen ve düşük antitrombin III seviyelerindeki bozukluklar, çeşitli nörolojik defisitlere yol açan tromboembolik ataklardan sorumlu olabilen hiperkoagülasyon ile sonuçlanabilir. Multifokal mikroenfarkların oluşma mekanizmaları arasında ayrıca vaskülitin bir sonucu olarak dolaşımdaki immün komplekslerinin varlığı,anti-nötrofilik sitoplazmik ve antifosfolipid antikor ilişkili oto-antikorlar veya aktif hastalığa sekonder uzun süreli dehidrasyon ve immobilizasyon bulunur. Crohn hastalığı olan hastalarda tromboembolik komplikasyonlara sebep olan faktörler arasında hiperhomosisteinemi de tanımlanmıştır.

SONUÇ: Literatürde nadir de olsa Crohn Hastalığına bağlı olarak gelişen serebral arteriyel ve venöz enfarklar bildirilmiştir. Bunun sebepleri arasında İBH ile ilişkili hiper pıhtılaşma, hiperkoagülasyon durumu ve hiperhomosisteinemi sayılabilir. Serebrovasküler hastalık geçiren hastalarda Crohn hastalığının etiyolojik bir faktör olabileceği unutulmamalı, anamnez alırken gastrointestinal semptomlar da sorgulanmalıdır.

Anahtar Kelimeler: iskemik inme, serebral venöz tromboz, crohn hastalığı

EP-21 ALTMIŞ BEŞ YAŞ VE ÜZERİ MİYASTENİA GRAVİS HASTALARINDA İNME RİSK FAKTÖRLERİNİN İNCELENMESİ

İpek Midi[1], Resul Güneş[2], Berkay Çarşanbalı[2], Burak Hancı[2], Süleyman Ümit Emanet[2], Ahmet Salih Bolat[2], Dilara Kaplan[1], Esin Engin[1], Kayıhan Uluç[1]

[1]Marmara Üniversitesi Tıp Fakültesi, Nöroloji Anabilim Dalı
[2]Marmara Üniversitesi Tıp Fakültesi

GİRİŞ VE AMAÇ: Altmış beş yaş ve üzeri Miyastenia Gravis (MG) hastalarında inme oranını ve inme risk faktörlerini saptamak

YÖNTEM: Hastanemiz Nöromuskuler Polikliniğinden takipli 65 yaş ve üzeri hastalara oluşturulan anket formunda yer alan sorular Ocak- Nisan 2021 tarihleri arasında telefon görüşmesi yapılarak sorgulandı ve poliklinik kayıtları ile kontrol edildi. Covid-19 pandemisi süresince hastaların poliklinik kontrollerinin iptali ya da hastaların poliklinik kontrollerine gelmedeki çekiniklikleri nedeni ile son durumları hakkında telefon ile görüşme yöntemi tercih edildi. Anket, hipertansiyon (HT), hiperlipidemi (HL), kalp hastalığı (KH), diyabet (DM) hastalıkları öyküsünü, sigara ve alkol kullanıp kullanmadıklarını ve bu hastalıklara ilişkin kullandıkları ilaçları ve hastalık sürelerini içeren sorulardan oluşmaktaydı. Ayrıca ailede inme öyküsü olup olmadığı, hastaların inme ya da geçici iskemik atak (GİA) geçirip geçirmedikleri de sorgulandı.

BULGULAR: Nöromuskuler Polikliniğimizden takipli 65 yaş ve üzeri toplam 84 hastadan 70 (36 E, 34 K) hasta anket çalışmasına katılmayı kabul etti. Hastaların % 64'ü 65-74 yaş aralığındaydı. Hastaların % 50'sinde HT, % 36'sında DM, % 34'ünde KH, % 18'inde HL, % 11.4'ünde sigara kullanımı, % 2.8'inde alkol kullanımı, % 22.8'inin ailesinde inme öyküsü mevcuttu. 70 hastanın 5'inde inme öyküsü olup bu hastaların 4'ünde multiple risk faktörlerinin bir arada olduğu belirlendi.

TARTIŞMA VE SONUÇ: Kesitsel olarak yapılan bu çalışmada, hastanemizde kayıtlı 65 yaş ve üzeri MG hastalarında inme oranı % 7 olarak saptandı. HT, DM ve KH en sık rastlanan risk faktörleriydi. Multiple risk faktörüne sahip olma, MG hastalarında da inme riskini arttıran bir etmendi. Bu çalışma ile İleri yaş MG hastaları poliklinik takiplerine geldiklerinde miyasteni semptomlarının yanında, inme risk faktörleri açısından da sorgulanması ve bu risk faktörlerinin ne kadar kontrolde olduğunun saptanması konusuna dikkat çekmek istedik.

Anahtar Kelimeler: Miyastenia Gravis, 65 yaş ve üzeri, inme risk faktörleri

EP-22 NADİR BİR İSKEMİK İNME SAHASI: BİLATERAL KORPUS KALLOZUM İNFARKTÜSÜ

Didem Çelik[1], Yasemin Karakaptan[3], Özge Gönül Öner[2], Özdem Ertürk Çetin[2], Serkan Demir[2], Hasan Hüseyin Karadeli[1]

[1]İstanbul Medeniyet Üniversitesi Göztepe Eğitim ve Araştırma Hastanesi Nöroloji Kliniği, İstanbul
[2]Sağlık Bilimleri Üniversitesi Sancaktepe Şehit Prof Dr İlhan Varank Eğitim ve Araştırma Hastanesi,İstanbul
[3]İzmir Çiğli Eğitim ve Araştırma Hastanesi, İzmir

GİRİŞ VE AMAÇ: Anterior serebral arter varyasyonuna bağlı bilateral korpus kallosum infaktı ile prezente bir hastayı dijital substraktsiyon anjiografi (DSA) bulguları ile sunmayı amaçladık

YÖNTEM: Genç, bilateral korpus kallosum infarktı olan bir hasta sunulacaktır.

BULGULAR: 51 yaşında erkek hasta, bir haftadır bilinç bulanıklığı,baş dönmesi,dikkat dağınıklığı ve ellerde uyuşma şikayetleri ile acil servise başvurdu. Hastanın diyabetes mellitus ve hipertansiyon öyküsü mevcuttu ve medikal tedavi almıyordu. Nörolojik muayenesinde hasta apatik,abulikti ve taraf vermeyen ataksik yürüyüşü mevcuttu. Kranial bilgisayarlı tomografide (CT) korpus kallozumda bilateral hipodens lezyon izlendi. Manyetik rezonans görüntüleme (MRG) korpus kallozumun gövdesinde genu ve spleniuma uzanan bilateral diffüzyon kısıtlılığı izlendi. Lezyonlarda kontrastlanma yoktu. Vaskülitik,genetik,seroloji panelleri dahil olmak üzere kapsamlı kan testlerinde özellik saptanmadı. Kardiyak inceleme (elektrokardiyografi, ekokardiyografi,24 h ritim holter) normaldi. DSA da her iki hemisferi besleyen sağ anterior serebral arterden çıkan tek bir perikallozal dalın (A2 segmenti) oklude olduğu görüldü. Sol internal karotid arterin supraklinoid segmentinde de darlık gözlendi. Sol orta serebral arterin ön komünikan arter yoluyla sağ orta serebral arterden beslendiği gözlendi. İntrakraniyal ateroslerotik hastalığı olan hastaya ikili antiplatelet tedavi, yüksek doz statin, insülin ve oral antihipertansif tedavi başlandı. Üç ay sonraki son muayenesinde ara sıra yaşadığı hafif baş dönmesi dışında şikayeti yoktu; ve nörolojik muayenesi normaldi.

TARTIŞMA VE SONUÇ: Korpus kallozum enfarktüsü, ön ve arka ve kollateral dolaşımlardan zengin kan akışı nedeniyle nadirdir. Yavaş gelişen ve nonspesifik semptomlar sıklıkla tanısal zorluklara ve tedavinin gecikmesine yol açabilir. Enfarktlar genellikle bir tarafı tutar ve en sık tutulan bölge spleniumdur [1,2]; ancak anatomik varyasyonlar nedeniyle nadiren bilateral enfarktlar görülebilir. Etyolojide ateroskleroz ve emboli sorumlu olsa da büyük arter aterosklerozu daha sık görülmektedir. Kısa dönem prognoz iyidir, ancak uzun dönem prognoz kötü olabilir, bu nedenle ikincil korunma önemlidir.

Anahtar Kelimeler: korpus kallosum infarktı, genç inme, vaskuler varyasyon, serebral anjiografi

Şekil 1

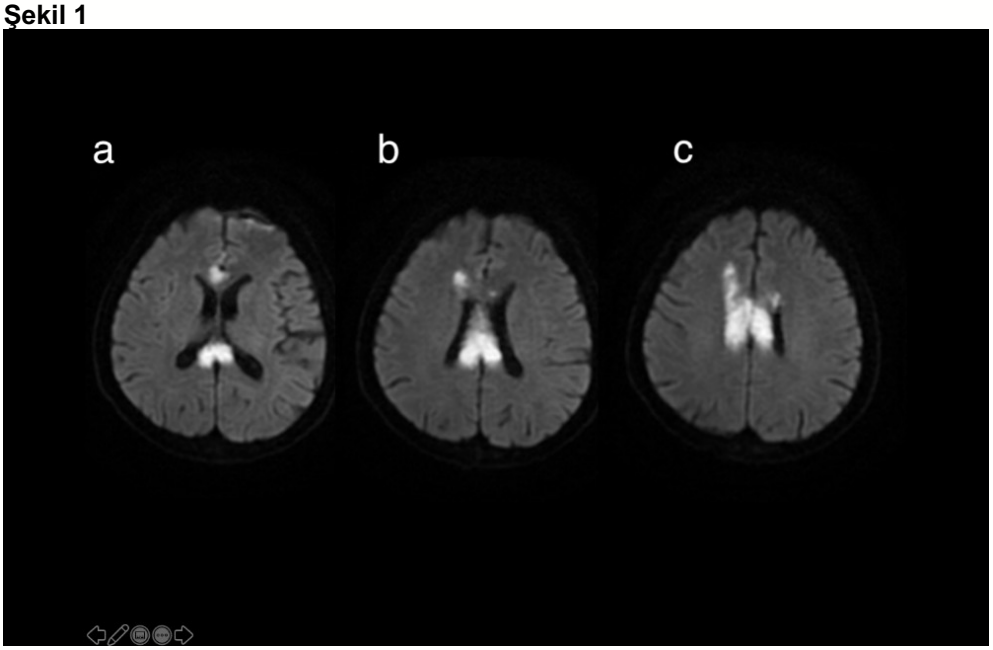

Difüzyon ağırlıklı MRG, korpus kallozumun (a) genu, splenium ve (b,c) gövdesinde bilateral difüzyon kısıtlılığı izlendi.

Şekil 2

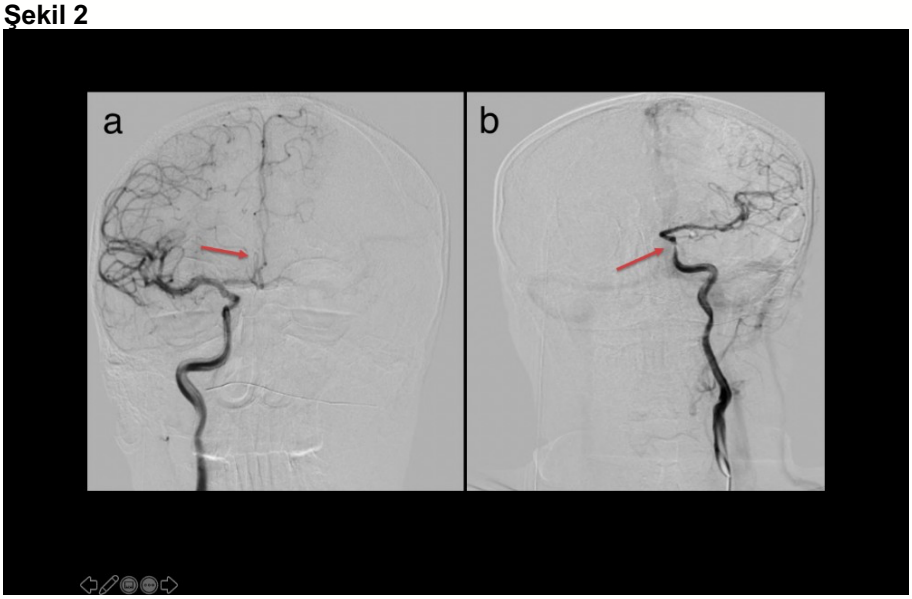

Şekil 2: (a) sağ ACA A2 gövdesinden kaynaklanan tek perikallozal oklüzyonu gösteren DSA (b)sol internal karotid arterin supraklinoid segmentinde darlık

EP-23 PFO VE İNME: OLGU SUNUMU

Fatma Seda Bingöl[1], Telat Keleş[2], Hesna Bektaş[3]

[1]Ankara Şehir Hastanesi Nöroloji Kliniği
[2]Ankara Yıldırım Beyazıt Üniversitesi Tıp Fakültesi, Ankara Şehir Hastanesi Kardiyoloji Kliniği
[3]Ankara Yıldırım Beyazıt Üniversitesi Tıp Fakültesi, Ankara Şehir Hastanesi Nöroloji Kliniği

GİRİŞ VE AMAÇ: Patent foramen ovale (PFO) 'nun genel popülasyonda prevalansı yaklaşık %20-25'dir. PFO çoğunlukla benigndir ancak bazı vakalarda PFO-ilişkili inme oluşabilir. PFO için terapötik yaklaşım, medikal tedaviden perkütan kapatılmasına kadar uzanır. Son yapılan çalışmalarda PFO kapatılmasının, antiagregan-antikoagülan tedaviye göre daha üstün olduğu görülmüştür.Ancak PFO kapatılması kapsamlı bir araştırmadan sonra, nedeni açıklanamayan inmeli hastalarda endikedir. Biz, PFO kapatılması yapılan genç kriptojenik inme olgusunu sunmayı uygun bulduk.

YÖNTEM: 36 yaşında erkek hasta başağrısı ve solda uyuşma şikayeti ile acil servise başvurdu. Özgeçmişinde 10 yıldır sigara kullanımı olan hastanın nörolojik muayenesinde solda hemihipoestezi ve Babinski mevcuttu Çekilen beyin bilgisayarlı tomografisi (BBT)'de sağ talamusta ve sol oksipital bölgede fokal bir alanda iskemi açısından şüpheli hipodens alanlar, difüzyon manyetik rezonans görüntüleme (DWI-MRG) sağ talamus lateral çekirdekleri düzeyinde 14x11 mm; her iki oksipital lobta diffüzyon kısıtlılığı olan alanlar tesbit edildi. Genç iskemik inme tanısıyla araştırılan hastanın manyetik rezonans venografi, beyin-boyun BT anjiografi, vaskülit testleri ve trombofili paneli normal geldi.

BULGULAR: Transtorasik ekokardiyografisi ve Holter normal olan hasta kriptojenik inme tanısıyla antiagreaganla taburcu edildi. İnme polikliniğinde transösefagiyal ekokardiyografi (TEE) planlandı. TEE'de tünel tip PFO ve sağdan sola şant izlendi. Tünel uzunluğu 14 mm ve aortik rim 9 mm olan hasta Kardiyoloji ile birlikte değerlendirildi PFO kapatma kararı verildi. PFO kapatması sonrası hasta antiagregan tedavi ile inme polikliniğinde takip edilmektedir

TARTIŞMA VE SONUÇ: PFO, kriptojenik inme için olası bir risk faktörü olarak kabul edilebilir. Optimal medikal tedaviye rağmen, 4 yıllık bir süre içinde PFO'da inme tekrarlama oranının %25 olduğu tahmin edilmektedir. 60 yaşın altındaki hastalarda, PFO'nun kapatılması, tek başına antiplatelet tedavi ile karşılaştırıldığında iskemik inme tekrarlamasında önemli bir azalma sağlar PFO'nun kapatılması, kriptojenik inmeli dikkatle seçilmiş hastalarda inme riskini azaltmada güvenli ve etkili bir stratejidir

Anahtar Kelimeler: Pfo, inme, eko

EP-24 KAFA TRAVMASI İLE GELİŞEN YAYGIN AKSONAL HASAR OLGUSU

Hanife Karakaya

Gümüşhane Devlet Hastanesi, Nöroloji Kliniği

GİRİŞ VE AMAÇ: Travmatik aksonal yaralanma olarak da bilinen yaygın aksonal hasar, travmaya sekonder oluşan gerilme kuvvetinin ve dönme ivmelenmesinin neden olduğu ağır sinir hasarıdır. Sıklıkla gri-beyaz cevher birleşim yerleri, korpus kallosum ve beyin sapı etkilenir. Tanı beyin manytik rezonans görüntülmesinde (MRG) T2 FLAIR ve SWI sekansları ile konur. Yazımızda konsultasyonda değerlendirdiğimiz ve görüntüleme özellikleri diffüz aksonal hasar ile uyumlu olan olgu eşliğinde travmatik aksonal hasarın görüntüleme özelliklerinin tartışılması amaçlanmıştır.

YÖNTEM: Olgu sunumu

OLGU: 61 yaş erkek hasta araç içi trafik kazası (AİTK) sonrası acil servise GKS 5 olarak getiriliyor. Beyin BT de Sol parietalde en kalın yerinde 32 mm çapa ulaşan epidural hematom ve orta hattan sağa 1 cm lik şift izlenmesi üzerine hasta acil operasyona alınıyor. Postop izlemde hastanın şuurunun açılmaması nedeniyle çekilen diffüzyon mrg sinde her iki serebral hemisferde solda daha belirgin, korpus kallozumda spleniumu düzeyinde her iki tarafta bazal ganglionlar seviyesinde beyin sapında yaygın diffüzyon kısıtlaması gösteren lezyonlar izlenmesi nedeniyle tarafımıza ‘’ Hastanın svo ya sekonder araç içi trafik kazası geçirip geçirmediğinin tespiti ‘’ açısından konsulte edildi. Hastanın nörolojik muayenesi; bilinç kapalı, ağrılı uyaran ile göz açmıyor,entübe -MV desteğinde, pupiller bilateral myotik,IR +/+, sol gözün aşağıda olduğu skew deviasyon +,okülosefalik refleks alınmıyor, santralden verilen ağrılı uyaran ile her iki üst ekstremitede fleksor yanıt, periferden verilen ağrılı uyaran ile her iki üst ekstremitede ve sol altta çekme yanıtı mevcut, sağ alt ekstremite alçıda olduğu için değerlendirilemedi, Babinski solda +, GKS 5 idi.
Hastaya SWI dahil kraniyal mrg ve beyin-boyun mrg angio çekildi. Kraniyal mrg de T2 FLAIR sekansında sağda frontaldesubkortıkal alanda,solda kaudat nukleusta, solda parıetalde,korpus kallosum splenial kesimde, mezensefalon ve ponsta orta hatta, bilateral hipokampal düzeyde ve sağda hipokampal alandan temporal loba uzanan hiperintens karakterde lezyonlar izlendi. T2 FLAIR sekasında tarif edilen lezyonların çoğunda ve subdural mesafelerde SWI sekansında kanama ile uyumlu hypointense alanlar görüldü. Beyin-boyun mrg angioda darlık, okluzyon, anevrızma veya diseksiyon izlenmedi. Diffuzyonel kısıtlama gösteren lezyonların çoğunda SWI sekansında hemoraji odakları olduğu gözlendi.(Grade 3, Diffuse Axonal Injury) Görüntüleme sonucu ile hastadaki mevcut diffuzyon kısıtlamalarının diffüz aksonal hasara sekonder olduğu ve hastanın svo ya sekonder AİTK geçirmediği, mevcut lezyonlarının AİTK nedeniyle olduğu yönünde görüş bildirildi.

TARTIŞMA VE SONUÇ: Diffüz aksonal hasarı olan hastaların prognozu sıklıkla kötüdür, bu hastaların yoğun bakım sartlarında takip edilmesi; serebral ödem, hipoksi, nöbet nedeniyle meydana gelebilecek ikincil sinir hasarını minimize edecek şekilde tedavi edilmeleri gerekmektedir. Kafa travmalı hastalarda hastanın nörolojik muayenesi beyin BT deki görüntüleme özelliklerinden bekelenen düzeyden daha kötü ise yaygın aksonal hasar akla gelmeli ve hasta beyin MRG si ile değerlendirilmelidir.

Anahtar Kelimeler: diffüz aksonal hasar, AİTK,SWI

EP-25 OPALSKİ SENDROMLU BİR OLGU

Asim Orujov, Mehmet Mesut Dorukoğlu, Fidan Balayeva, Ayşe Güler

Ege Üniversitesi Nöroloji Ana Bilim Dalı İzmir

GİRİŞ VE AMAÇ: Opalski sendromu, lateral medüller sendrom (Wallenberg sendromu) bulgularına ek olarak ipsilateral hemiparezinin eşlik ettiği, vertebral arter tıkanıklığına bağlı olarak gelişen, piramidal çaprazdan sonra kortikospinal yolları etkileyen alt medullar lezyonun yol açtığı bir sendromdur. Bu yazıda sol vertebral arter tıkanıklığı sonucu gelişen opalski sendromlu bir vaka sunulmuştur.

YÖNTEM: Dengesizlik ve sol tarafında güçsüzlük yakınmalarıyla acil servise başvuran hasta, yapılan tetkikler sonucu opalski sendromu olarak değerlendirildi.

BULGULAR: 75 yaş kadın hasta, özgeçmişinde diabetes mellitus ve hipertansiyon öyküsü mevcuttu. Dengesizlik ve sol tarafında güçsüzlük yakınmalarıyla acil servise başvurdu. Acil serviste yapılan ilk nörolojik muayenesinde, konuşması dizartrik, solda Horner sendromu, sol üst ekstremitede kas gücü 4/5 düzeyinde, sol alt ekstremitede kas gücü 3/5 düzeyinde, sol Babinski refleksi pozitif, solda dismetri, disdiadokokinezisi, sol yüz yarısında ve sağ vücut yarısında ağrı, ısı duyusunda kayıp gözlendi. Şikayetleri 2 saat önce başlayan hastaya akut serebrovasküler hastalık ön tanısıyla çekilen bilgisayarlı beyin tomografisinde patolojik bulgu yoktu. Bilgisayarlı beyin tomografi anjiografisinde sol vertebral arter V4 segmenti kısa segment oklüde izlendi. Hastaya IV trombolitik tedavi verildi. Hasta Nöroloji yoğun bakıma yatırıldı. Çekilen beyin manyetik rezonans görüntülemesinde, bulbus sol lateral yarısında akut infarkt ile uyumlu görünüm izlendi.

TARTIŞMA VE SONUÇ: Opalski sendromu, klinik özellikleriyle özel bir öneme sahip, nadir rastlanan bir beyin sapı sendromudur. Opalski sendromu motor defisitin, iskeminin lateral medülladan üst servikal korda uzanması ve kortikospinal liflerin piramidal çaprazdan sonra etkilenmesi nedeniyle ortaya çıktığı bilinmektedir.

Anahtar Kelimeler: Opalski sendromu, medulla oblongata, iskemik inme

EP-26 VERTEBRAL ARTER ANEVRİZMA RÜPTÜRÜ SONRASI KAN MİGRASYONU İLE OLUŞAN SPİNAL SUBARAKNOİD KANAMA OLGUSU

Gülcan Neşem Baskan, Ayşe Güler, Hadiye Şirin

Ege Üniversitesi, Nöroloji Ana Bilim Dalı, İzmir

GİRİŞ VE AMAÇ: Spinal subaraknoid kanama (SAK) ve subdural hematom en sık iyatrojenik, travmatik mekanizmalar veya koagülasyon bozuklukları ile olusur. Nadiren izole anterior spinal arter anevrizması spinal subaraknoid boşluğa yırtılabilir. Hemorajinin spinal göçüne bağlı intrakraniyal intradural anevrizma rüptürü, spinal subaraknoid-subdural alanda kanama varlığına yol açan çok nadir bir nedendir. Olgumuzu bu nadir etyolojiyi vurgulamak için sunmayı amaçladık.

YÖNTEM: Acil servise yeni başlangıçlı şiddetli baş ağrısı ile başvuran hastaya tanısal amaçla kraniyal beyin ve boyun bilgisayarlı tomografi, anjiografi; lomber ponksiyon yapılmıştır. SAK tanısı ile tetkik edilmiş; kraniyal ve spinal manyetik rezonans görüntüleme ve anevrizma tespiti için diyagnostik serebral anjiografi yapılarak sağ vertebral arter V4 segment lokalizasyonunda dissekan anevrizma saptanmıştır.

BULGULAR: 42 yasında bilinen ailesel akdeniz ateşi, romatoid artrit, otoimmun hepatit tanılarıyla takipli kadın hasta, bulantı kusmanın eşlik ettiği şiddetli baş ve boyun ağrısı ile acil serviste değerlendirildi. Çekilen kraniyal bilgisayarlı tomografi, kranyal manyetik rezonans (MR) ve MR venografi tetkiklerinde radyopatoloji saptanmadı. Görüntülemeleri negatif olan hastaya SAK şüphesi ile lomber ponksiyon yapıldı. Beyin omurilik sıvı örneğinde ksantokromi saptanması üzerine SAK tanısı ile yatırıldı. Kraniyal MR görüntülerine giren servikal kesitlerde şüpheli SAK alanları izlenmesi üzerine çekilen spinal MR da servikotorasik bölgede SAK saptandı. Etyolojiye yönelik yapılan diyagnostik serebral anjiografide sağ vertebral arter V4 segment (posterior PICA) lokalizasyonunda dissekan anevrizma saptandı ve Girişimsel Radyoloji tarafından endovasküler olarak flow diverter stent implantasyonu ile tedavi edildi.

TARTIŞMA VE SONUÇ: Ani başlangıçlı, subaraknoid kanamayı telkin eden başağrısı yakınması ile başvuran, kraniyal görüntülemelerinde SAK izlenmeyen ancak meninks irritasyon kanıtları pozitif olan ve BOS da ksantokromi izlenen hastalarda ekstrakranial arterlerde anevrizma rüptürü ve spinal SAK gelişimi mutlaka akla getirilmelidir.

Anahtar Kelimeler: subaraknoid kanama, spinal subaraknoid kanama, anevrizma rüptürü

EP-27 VARENİKLİN KULLANIMI SONRASI GELİŞEN İSKEMİK İNME OLGUSU

Seçil Irmak, Dilara Kaplan, Aytaç Hesenbeyli, Sema Nur Erdem, İpek Midi

Marmara Üniversitesi, Nöroloji Ana Bilim Dalı, İstanbul

GİRİŞ VE AMAÇ: Sigara kullanımı; kardiyovasküler, serebrovasküler hastalık, geçici iskemik atak, kardiyak aritmiler için risk faktörüdür ve gün geçtikçe sigara kullanan popülasyon artış göstermektedir. Sigaranın bırakılması için psikoterapi gibi destek tedavilerin yanı sıra, medikal tedaviler de önerilmekte olup bunlar nikotin replasman tedavileri, bupropion ve vareniklindir. Medikal tedaviler sigaranın bırakılmasını kolaylaştırarak kardiyovasküler açıdan protektif olmakla birlikte FDA tarafından kardiyovasküler olay riskini artırabildikleri yönünde uyarılar yapılmıştır. Burada, vareniklin kullanımı dışında risk faktörü olmayıp iskemik inme geçiren genç bir olgu sunulacaktır.

YÖNTEM: Otuz dört yaşında erkek hasta ani gelişen, on beş dakika sürüp geçen sağ kol, bacak güçsüzlüğü ve konuşma bozukluğu nedeniyle acil servise başvurdu. Pnömotoraks öyküsü dışında özgeçmişinde özellik olmayan hastanın sigara bırakmak için champix (vareniklin) tablet kullandığı öğrenildi. Ancak bu süreç içinde Champix tableti kullanırken hastanın daha az olmakla birlikte sigara kullanımına da devam ettiği öğrenildi. Vital bulguları normal sınırlarda olan hastanın sağ hemihipoestezi dışında nörolojik muayenesi intakttı. Elektrokardiyogram normal sinüs ritminde olup kontrastsız beyin BT normal sınırlardaydı. Kontrastlı kraniyal ve servikal BT anjioda vasküler yapılar açık olarak izlenmiş olup DWI MR'da sağ MCA sulama alanında ADC haritasında karşılığı olan hiperintens difüzyon kısıtlılığı izlendi. İskemik inme etiyolojisine yönelik yapılan Hba1c, lipit profili, transtorasik ekokardiyogram, kontrastlı kraniyal servikal MRA, transözofageal ekokardiyografi, trombofili genetik paneli, fabry, vaskülit paneli ve 24 saat ritm holter normal sonuçlandı.

BULGULAR: Vareniklin α4β2 nAChR (nikotinik asetilkolin reseptörü) reseptörlerine selektif bağlanarak sempatomimetik; reseptörün α7 bölümüne bağlanarak da endotelyal fonksiyonlar ve anjiogenez üzerine etki eder, bu mekanizmalarla vasküler olaylara neden olabileceği bildirilmiştir. Vareniklin ile yapılan çalışmalarda bazı çelişkili sonuçlar mevcuttur. Yaşlı hastalarda veya daha önce kardiyak öyküsü olan hastalarda kardiyovasküler olay riskini artırmadığı rapor edilmiştir, sigara bırakılmasını kolaylaştırarak riski azalttığını yazan yazarlar da vardır. 2018'de American Journal of Respiratory and Critical Care Medicine dergisinde yayınlanan ve çok merkezli Kanada çalışmasında vareniklin (Chantix) kullanan kişilerden %34'ünün kardiyovasküler olaylar nedeni ile acil servise başvurularının olduğu ve bu kardiyovasküler olayların akut MI, unstable anjina, diğer iskemik kalp hastalıkları, iskemik inme, kalp yetmezliği, kardiyak aritmi ve periferik vasküler hastalıkları içerdiği belirtilmektedir. Daha önceden kardiyovasküler hastalığı olmayanlarda bu oran %12'lere kadar düşmekle birlikte yine de bir riskten söz edilmektedir. Vareniklin kullananlarda 3.95/1000 oranında kardiyovasküler yan etkiler rapor edilmiştir.

TARTIŞMA VE SONUÇ: Vareniklin ile ilgili yapılan çok sayıda çalışmada çelişkili sonuçlar mevcuttur. Bazı çalışmalarda kardiyovasküler olay ve inme riskini plaseboyla karşılaştırıldığında artırmadığı gösterilmiştir, ancak bazı çalışmalarda vasküler olay riskinde ve malignitelerde artış olduğu bilidirilmiştir. Olgumuzda etiyolojiye yönelik yapılan tetkikler normal sonuçlanmış olup vareniklin kullanımına sekonder inme olabileceği düşünülmüştür. Yine de sigara kullanımının kendisinin de serebrovasküler hastalıklar açısından büyük bir risk olduğu unutulmamalıdır. Sigara bırakmak için kullanılan medikal tedavilerin hastalarımızda kullanılabilmesi için daha iyi dizayn edilmiş, fazla sayıda ve her özellikte kişi dahil edilmiş çalışmalara ihtiyaç vardır. Vareniklin tedavisi başlamadan önce hastalar kardiyovasküler risk faktörleri açısından sorgulanmalı ve bu ilacı alırken eş zamanlı fazla miktarda sigara içmemeleri açısından uyarılmalıdır.

Anahtar Kelimeler: iskemik inme, sigara, vareniklin

EP-28 MULTİPLE AKUT ENFARKTLA GELEN COVİD-19 POZİTİF HASTADA GELİŞEN İNTRASEREBRAL HEMORAJİ NEDENİ OLARAK AKUT PROMYELOSİTİK LÖSEMİ:BİR OLGU SUNUMU

Ramazan Akpınar[1], Derya Selim Batur[2], İsmail Yılmaz[3]

[1]Sağlık Bilimleri Üniversitesi, Kanuni Eğitim ve Araştırma Hastanesi, Nöroloji, Trabzon
[2]Sağlık Bilimleri Üniversitesi, Kanuni Eğitim ve Araştırma Hastanesi, Hematoloji, Trabzon
[3]Sağlık Bilimleri Üniversitesi, Kanuni Eğitim ve Araştırma Hastanesi, Göğüs Hastalıkları,Trabzon

GİRİŞ VE AMAÇ: Akut promyelositik lösemi(APL), akut myelositik löseminin (AML) bir alt tipidir. Akut promyelositik lösemi (APL) hastaları hem kanamaya hem de tromboza eğilimlidir. İntrakraniyal kanama akut promyelositik lösemili (APL) hastalarda önde gelen bir ölüm nedenidir. Akut promyelositik lösemi (APL), genellikle en erken evrelerden itibaren yaşamı tehdit eden pıhtılaşma/ kanama sendromu ile sıklıkla ilişkilidir; yaygın intravasküler koagülasyon (DIC) hastaların çoğunda tanımlanmaktadır. Bu olguda covid 19 pozitif, pnömonisi olmayan multiple akut enfarkt ile acile gelen takipte şiddetli intraserebral hemoraji hızla gelişen, yeni APL tanısı alan daha önce sağlıklı bir erkek hastayı sunuyoruz.

OLGU: 62 y erkek hasta, acil servise 10-12 gündür olan bulanık görme şikayeti ile başvurdu.8 gün önce dış merkeze 3-4 gündür devam eden öksürük, terleme ve halsizlik şikayeti ile başvurmuş. Covid 19 pcr pozitif gelmiş, toraks bt çekilmiş normal gelmiş, ayaktan tedavi önerileri ile eve taburcu edilmiş. Özgeçmişinde özellik yoktu. Sistemik muayenesi normaldi.

BULGULAR: Nörolojik Muayenede; bilinç açık,oryante,koopere,ışık refleksi:+/+ pupiller izokorik, göz hareketleri her yöne serbest,sağ homonim hemianopisi mevcut, fasial asimetri yok, motor Muayenede Sol üst ekstremitede gizli paralizi+ diğer motor muayenesi normal, ense sertliği yok. Plantar Yanıt:Fleksör/Fleksör.Acilde çekilen Difüzyon mr da Sol temporooksipital lobda, sağ parietal lob posteriorda akut enfarkt saptandı. Elektrokardiyogram normal sinüs ritmindeydi. Hastanın oda havasında periferik oksijen saturasyonu 95 idi. Acilde çekilen toraks bt si normaldi. Hastaya antikoagülan tedavi önerisi ve göğüs hastalıkları önerileri ile covid pozitif servise yatırıldı. Hastanın acildeki labaratuvar parametrelerinde wbc:1.2 X10³/uL, hg:11.3 g/dl,plt:78.000, fibrinojen:99 mg/dl(180-350), d-dimer 4384 ng/ml(0-250), pt:13.8 sn (10.4-12.6),aptt:21,5 sn (22.1-28.1),ınr: 1,21 (0.8-1.2),crp 8.63 mg/l(0-5), prokalsitonin:0.03,ferritin 445.43 ng/ml(21.81-274.66),ldh:293ıu/l (125-220) mevcuttu. Hasta enfeksiyon ve hematolojiye konsulte edildi önerileri alındı.Tüm kültürler alındı, kültürlerinde üremesi olmadı. Subfebril ateşleri olan hastaya enfeksiyon hastalıkları tarafından nötropenik ateş açısından Piperasilin + Tazobaktam 4x4.5 gr ve Amıkasın sülfat 1x1 gr başlandı. Kardiyolojiye eko açısından konsulte edildi, ekosu normal geldi. Takiplerinde oda havasında periferik oksijen saturasyonu normaldi.Yatışının 7.günü alınan Pcr testi sonucu negatif geldi.Servis takiplerinde bilinç konfuze oldu,oral alımı reddetti, ajitasyonları başladı. Kontrol difüzyon mr çekildi, multiple akut enfarktlarında artış izlendi. Periferik yayması hematoloji tarafından değerlendirilen hastaya kemik iliği aspirasyonu yapıldı, genetik analizi için tıbbı genetiğe gönderildi. Sonuç akut promyelositik lösemi(APL) ile uyumlu geldi. Hasta hematolojiye devr edildi. Hastaya All-Trans Retinoic Acid (ATRA) tedavisi başlandı. Tedavinin 2.günü aniden bilinci kapanan hastaya çekilen beyin btde ventriküle açılan geniş intrasereberal hemoraji tespit edildi. Beyin cerrahisi tarafından işlem düşünülmeyen hasta entübe edilip antiödem tedavi ile yoğun bakımda takip edilmektedir.

TARTIŞMA VE SONUÇ: Covid -19 enfeksiyonu hafif gribal semptomlardan ağır pnömoniye kadar klinik bulgularla seyreden ve inme riskini artıran bir hastalıktır. Covid -19 lu bazı hastaların takiplerinde pansitopeni gelişebilmektedir. Akut promyelositik lösemi(APL) de ise klinik semptomlar gribal semptom benzeri başlayıp laboratuvarda pansitopeni ve yaygın intravasküler koagülasyon (DIC) gözlenmektedir. Akut promyelositik lösemi(APL) başlangıcındaki pıhtılaşma/kanama sendromu kompleks bir bozukluk olup yaygın intravasküler koagülasyon (DIC) hastaların çoğunda tanımlanmıştır. Bizim olgumuzda hastanın 10 gün arayla 2 kez çekilen toraks btsinin normal olması, enfektif parametreleri ve akut faz reaktanlarında aşırı yükseklik olmayıp ilk başvurusundaki hematolojik parametrelerindeki ağır bozukluğun daha ön planda olması multiple akut enfarkt nedeni olarak covid 19 dan ziyade Akut promyelositik lösemi(APL) yi bağlı olabileciğini düşündük. Kardiyovasküler hiçbir risk faktörü olmayan takiplerinde iskemik ve hemorajik inme geçiren pansitopenisi ve dic gelişen hastalarda inmenin nadir nedenlerinden biri olan lösemi ayırıcı tanıda akla gelmelidir.

Anahtar Kelimeler: lösemi,inme,covid-19

EP-29 ATRAVMATİK KONVEKSİTE SUBARAKNOİD KANAMADA FARKLI ETYOLOJİER: OLGU SUNUMU

Birgül Baştan, Büşra Şişman, Duran Bayar, Sefer Günaydın, Nurdan Göçgün

Haseki Eğitim ve Araştırma Hastanesi

GİRİŞ VE AMAÇ: Atravmatik konveksite subaraknoid kanama (SAK) etyolojisinde reverzible vazokonstriksiyon sendromu, serebral amiloid anjiyopati, serebral venöz tromboz ve hatta endokardite ikincil iskemik inme olabilir. Burada detaylı etyolojik araştırmanın yapıldığı dört olgu sunulmuştur.

Olgu 1: Altmış-üç yaşında erkek hasta sol kolda uyuşma ve konuşma bozukluğu şikayeti ile başvurdu. Bu şikayetleri birkaç dakika süreyle gelişiyor ve günde birkaç kez tekrarlıyordu. Ataklar arasındaki nörolojik muayenesi normal sınırlar içerisindeydi. Öntanıda transient iskemik atak düşünülen hastanın kranial BT sinde sağ santral sulkusta hiperdansite görüldü ve konveksite subaraknoid kanama (SAK) olarak değerlendirildi. Serebral anjiyografide kortikal venöz tromboz saptandı ve hastaya warfarin tedavisi başlandı. Warfarin tedavisi altında ataklar tekrarlamadı.

Olgu 2: Elli-altı yaşında kadın hasta ıkınma sonrasında başlayan ani şiddetli başağrısı nedeniyle başvurdu. Nörolojik muayenesi normal sınırlar içerisindeydi. Krania BT'de sağ ve sol parasantral alanda lokalize hiperdansite saptandı ve konveksite SAK olarak değerlendirildi.Kranial MRG de bu tanı desteklendi. Serebral anjiyografisi normal olarak değerlendirildi. Hasta idiopatik konveksite SAK olarak kabul edildi.

Olgu 3: Elli yaşında erkek hasta beş dakika süren sağ ayak başparmağında başlayıp dizine doğru yayılan uyuşma ve güçsüzlük şikayeti ile başvurdu. Özgeçmişinde romatizmal kapak hastalığı ve atriyal fibrilasyon ve minör iskemik inme öyküsü mevcuttu. Warfarin tedavisi altında olan hastanın başvuru sırasındaki INR: 2.4 idi. Nörolojik muayenesi Kranial BT'de sol parietal sulkal alanlarda hiperdensite saptandı. Kranial MRG de sol perirolandik,parafalsin sulkuslarda subaraknoid kanama ile uyumlu DWI hiperintens SWI hipointens görünüm mevcuttu. Transösefajiyal ekokardiyografide apendixte trombüs saptandı. INR değeri daha yüksek olacak şekilde warfarin tedavisine devam edildi.

Olgu 4: Altmış-beş yaşında erkek hasta yaklaşık 15 dakika süren ağzında sağa doğru kayma ve sağ kolda kasılma şikayeti ile başvurdu. Özgeçmişinde hipertansiyon ve koroner arter hastalığı mevcuttu, aspirin 100mg kullanmaktaydı. Nörolojik muayenesinde patolojik bulgu saptanmadı. Kranial BT 'de sol frontoparyetal alanda hipodens alan, sol santral sulcusta SAK ile uyumlu hiperdens alan mevcuttu.Kraniyal MRG ve Mranjiyografi yapıldı ve sol supraklinoid ICA lateralinde 5 mm çapında anevrizmatik dilatasyon izlendi ve serebral anjiyografi ile de konfirme edildi. Beyin cerrahisi tarafından operasyona alındı.

TARTIŞMA VE SONUÇ: Atravmatik konveksite SAK olgularında radyolojik tanınması yanısıra etyolojik olarak ta detaylı değerlendirme gereklidir. İskemik inme dahil bir çok farklı etyolojik neden bulunabildiğinden tedavisi de farklılık gösterecektir.

Anahtar Kelimeler: konveksite subaraknoid kanama, inme, serebral anjiyografi

EP-30 KAPSÜLER UYARI SENDROMU

Özge Türk, Vedat Ali Yürekli, Nihat Şengeze

Süleyman Demirel Üniversitesi Tıp Fakültesi Hastanesi, Nöroloji Anabilim Dalı, Isparta

GİRİŞ VE AMAÇ: Kapsüler Uyarı Sendromu terimi ilk olarak 1993 yılında Donnan ve arkadaşları tarafından 24 saat içinde en az üç motor veya sensorimotor laküner sendrom epizoduna sahip, epizodlar arasında vücudun üç bölümünden ikisini (yüz, kol veya bacak) içeren tam iyileşme olarak tanımlanmıştır. (1). Bu sendrom, tekrarlayan stereotipik geçici iskemik ataklar (GIA) olarak ortaya çıkan ve kalıcı enfarktüs riskini artıran nadir bir klinik sendromdur. Burada kapsüler uyarı sendromu kliniği ile takip edilen iki olgu sunulmuştur.

YÖNTEM: Olgu sunumu

OLGU SUNUMU 1: 52 yas erkek hasta tarafımıza 2-3 dakika süren konuşma bozukluğu, sağ üst ve alt ekstremitede uyuşma yakınması ile başvurdu. Özgeçmişinde; protrombin heterozigot, MTHFR homozigot ve FV Leiden heterozigot genetik mutasyonları mevcuttu. Warfarin sodyum dışında ek ilaç kullanımı yoktu. Acil serviste değerlendirilen hastanın nörolojik muayenesinde, genel durumu iyi kooperasyon ve oryantasyonu tamdı. Sağda santral tip fasial asimetri dışında diğer nörolojik muayene bulguları normaldi. Çekilen difüzyon manyetik rezonans görüntülemesinde (MRG), solda kaudat nükleus lentiform nukleus anteriorunda akut iskemi ile uyumlu alan izlendi. (Şekil 1) Bunun üzerine hasta kliniğimizde takip edilmeye başlandı. Hasta bu son yakınmasından 6 ay önce de konuşmada bozukluk, sağ üst ekstremitede uyuşma nedeniyle başvurmuş, serebrovasküler hastalık tanısı ile tetkik edilmiştir. Etiyolojik olarak araştırılan hastanın karotis serebral tomografik anjiografisi, kardiyak değerlendirmesi normaldi. Vaskülit belirteçleri negatifti. Genetik açıdan; yukarıda belirtilen trombofili risk faktörleri de bulunan hastaya warfarin sodyum tedavisi başlanmıştır. Hastada kliniğimize yatırıldıktan sonra; 72 saat içinde 6 kez olan, 2 dk kadar süren sağ hemiparezi (1/5-2/5 düzeyinde) atakları ve dizartri yakınması olmuştur. Hastanın 2-3 dk sonunda nörolojik muayenesi tamamen düzelmiştir. Hastanın çekilen diffüzyon MRG'de iskemi bulgularında artış izlenmemiştir. Eş zamanlı arteriyel tansiyon ölçümleri normal saptanmıştır. Warfarin sodyum, 100 mg asetil salisilik asit ve atorvastatin tedavisi uygulanan hastanın daha sonraki takiplerinde benzer şikayetleri olmamıştır.

OLGU SUNUMU 2: 75 yas erkek hasta, dış merkeze sol kol ve bacakta güçsüzlük, uyuşma yakınması ile başvurmuş ve çekilen difüzyon MRG'sinde internal kapsül arka bacağında akut iskemi izlenmiş olup (Şekil 2), ıntravenöz trombolitik (tpa) tedavi almıştır. Takiplerinde kas gücünde defisitinde artma olması üzerine tarafımıza mekanik trombektomi gerekliliği açısından yönlendirilmiştir. Özgeçmişinde; diyabetes mellitus, kronik obstruktif akciğer hastalığı ve hiperlipidemi dışında özellik yoktu. Hastanın acil servis muayenesinde; genel durumu iyi, bilinç açık, koopere oryenteydi. Hafif düzeyde dizatrisi mevcuttu. Pupiller bilateral normoizokorik, göz hareketleri her yöne doğaldı. Solda santral tip fasial asimetri mevcuttu. Solda 4/5 düzeyinde kas gücü mevcuttu. Solda hemihipoestezisi mevcuttu. Hastanın dsa'da majör oklüzyon izlenmemiş olup, ıntraarteriyel 8 mg tpa verilmiştir. Hastanın takiplerinde kısa süreli 3 kez olan sol alt, üst ekstremitede kas gücü defisitinde ve dizartrisinde artış izlendi. Hastanın kliniğinde hızlı bir şekilde düzelme izlendi. Hastanın beyin tomografisinde hemorajik transformasyon izlenmedi. Etiyolojik olarak araştırılan hastanın kardiyak açıdan; ekokardiyografisinde, ejeksiyon fraksiyonu %45, elektrokardiyografisi normal sinüs ritmiydi. Tedavisi; asetilsalisilik asit, klopidogrel 75 ve atorvastatin olarak düzenlendi.

TARTIŞMA VE SONUÇ: Kapsüler Uyarı Sendromu'nda görülen klinik özellikler, yüz, kol veya bacak olmak üzere üçünden en az ikisini içeren tek taraflı motor ve/veya duyusal bozukluklardır. En yaygın prezentasyon yüz, kol ve bacağı etkileyen saf motor hemiparezidir.(3)Kortikal belirtilere dair herhangi bir kanıt bulunmamalıdır(3,4).
Bu sendrom kalıcı defisitli iskemik inme geliştirme riski yüksek olması nedeniyle önemlidir. (2,3) Kapsüler uyarı sendromu sonrası 7 günlük inme riskinin %60 kadar yüksek olduğu popülasyon çalışmalarında bildirilmiştir (5). Kesin patofizyolojisi henüz tam olarak belirlenmemiştir. Bu sendromun büyük olasılıkla in situ küçük penetran damar hastalığına bağlı iskemi olduğunu öne süren görüşler de mevcuttur (3). Önerilen bir teori, bu sendromun penetran arterlerin sınırları içindeki hemodinamik değişikliklere bağlı olabileceğini düşündürmektedir. Bu hemodinamik değişiklikler, aterom ve/veya lipohyalinoz gibi penetran bir damar içinde yapısal bir arteriyel değişiklik olduğunda özellikle önemli hale

gelebilir. (3) Patofizyolojisi hala yeterince anlaşılamayan bu sendromun en etkili tedavi konusu da belirsizliğini korumaktadır. İntravenöz trombolitik tedavinin bu hastalar için güvenli olduğu bildirilmektedir (6). Bizim de ikinci olgumuz intravenöz ve intraarteriyel trombolitik tedavi almıştır. Yine intravenöz tirofiban tedavisinin de etkili olabileceği yönünde sınırlı sayıda yayın mevcuttur (7). Kapsüler Uyarı Sendromlu hastalarda yüksek enfarktüs sıklığından bağımsız olarak, hastaların %80'inden fazlası olumlu bir fonksiyonel prognoza sahiptir. (6) Bizim olgularımızda da erken dönem sonrasındaki takiplerinde, tekrar bir iskemik atak izlenmedi.
Sonuç olarak, Kapsüler Uyarı Sendromu, tekrarlayan, stereotipik, laküner geçici iskemik durumu tanımlayan nadir bir klinik sendromdur. Ataklar kısa bir süre içinde kümelenir ve tamamlanmış bir inme geliştirme potansiyeline sahip olduğu için, hastalar dikkatli takip edilmelidir. Bu hastalarda enfarktüs riski yüksek olmasına karşın, çoğunluğu 3 ay sonunda iyi bir prognoza sahiptir.

KAYNAKLAR;

1. Donnan GA, Bladin PF. The capsular warning syndrome: repetitive hemiplegic events preceding capsular stroke (abstract). Stroke 1987;2013:296
2. Donnan GA, Tress BM, Bladin PF. A prospective study of lacunar infarction using computerized tomography. Neurology 1982; 2013:49–56
3. Donnan GA, O'Malley HM, Quang L, et al. The capsular warning syndrome: pathogenesis and clinical features. Neurology 1993;2013:957–62
4. Staaf G, Geijer B, Lindgren A, et al. Diffusion weighted MRI findings in patients with capsular warning syndromes. Cerebrovasc Dis 2004;2013:1–8
5. Paul NL, Simoni M, Chandratheva A, et al. Population based study of capsular warning syndrome and prognosis after early recurrent TIA. Neurology 2012;2013:1356–
6. He L, Xu R, Wang J, Zhang L, Zhang L, Zhou F, Dong W. Capsular warning syndrome: clinical analysis and treatment. BMC Neurol. 2019 Nov 13;19(1):285.
7. Li W, Wu Y, Li XS, Liu CC, Huang SH, Liang CR, Wang H, Zhang LL, Xu ZQ, Wang YJ, Zhang M. Intravenous tirofiban therapy for patients with capsular warning syndrome. Stroke Vasc Neurol. 2019 Jan 9;4(1):22-27.

Anahtar Kelimeler: Akut inme, fluktuasyon, kapsüler uyarı sendromu

Kranial MRG

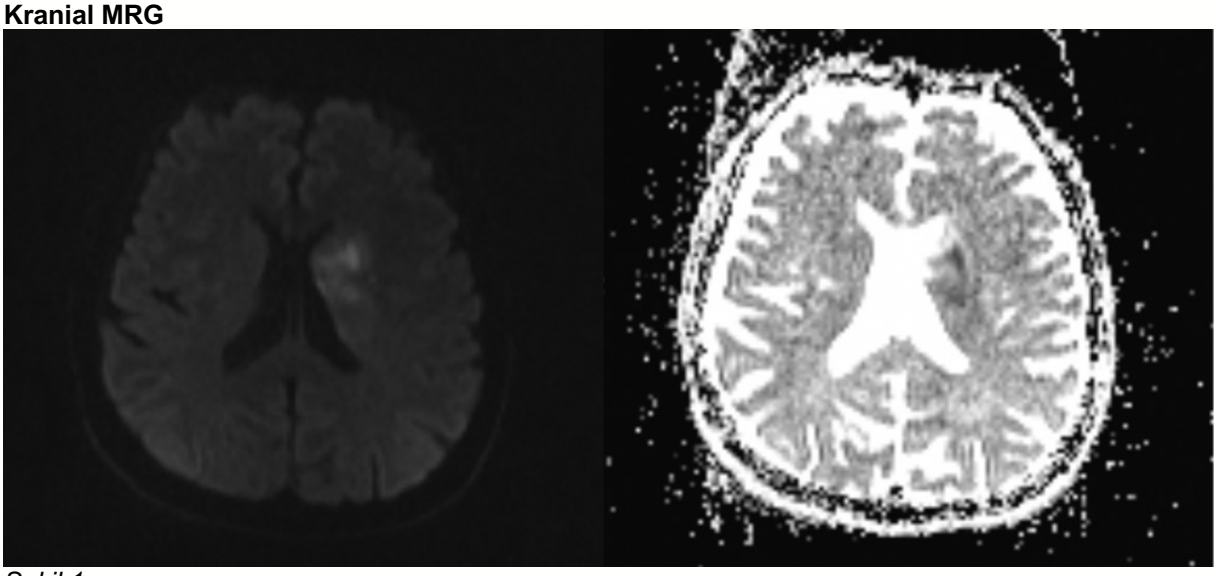

Şekil 1

Kranial MRG

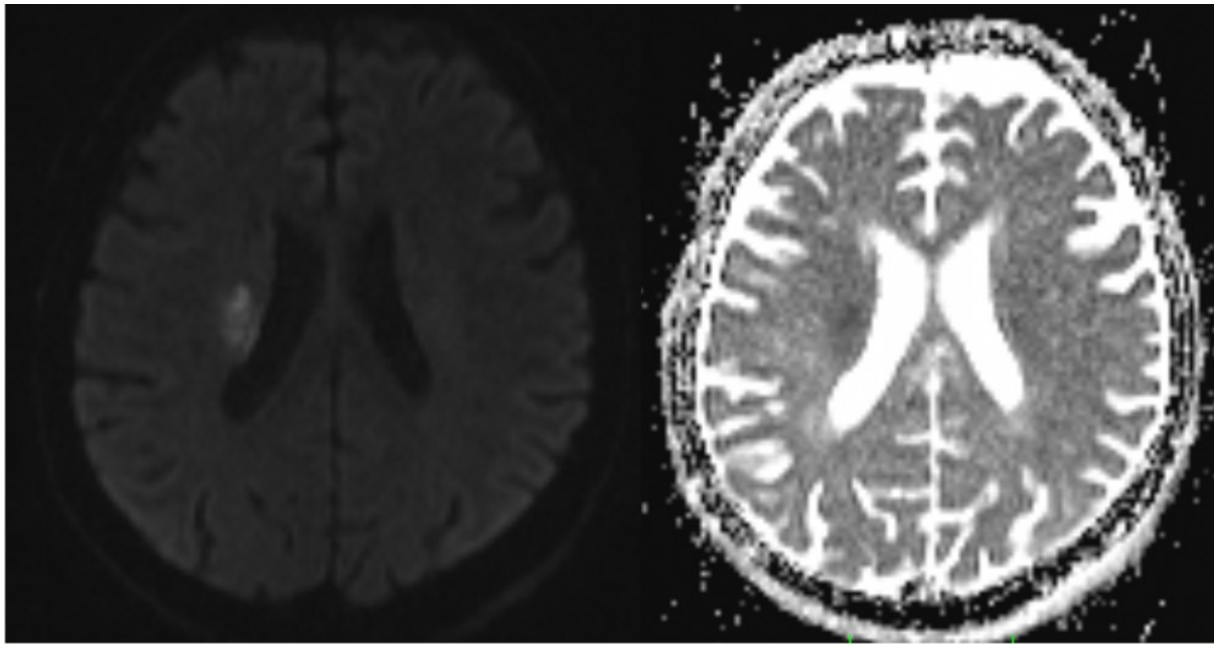

Şekil 2

EP-31 SEREBELLAR İSKEMİK İNME VE AKSİLLER ARTER TROMBOZUYLA PREZENTE YENİ TANI AF OLGUSU

Salih Karaismail, Murat Mert Atmaca

Sultan 2. Abdülhamid Han Eğitim ve Araştırma Hastanesi, Nöroloji Ana Bilim Dalı

GİRİŞ VE AMAÇ: Akut iskemik inmenin tedavisinde intravenöz trombolitik tedavinin kullanımına engel teşkil eden mutlak kontrendikasyonların sayısı her geçen gün azalmakla birlikte az sayıdaki mutlak kontrendikasyonun akılda tutulması gerekmektedir. Kardiyoembolizm iskemik inmeye yol açabildiği gibi sistemik embolizasyona da yol açabilir. Bu iki durum bir olgu sunumu ile vurgulanacaktır.

YÖNTEM: Akut gelişen dizartri, kafa karışıklığı ve sol kolda güçsüzlük ile başvuran, EKG'de atrial fibrilasyon saptanan, intravenöz trombolitik tedavi açısından değerlendirilirken sol ve sağ kol arasında önemli oranda tansiyon farkı bulunması üzerine aort diseksiyonu açısından araştırılan, sonrasında eş zamanlı olarak sol aksiller arterde tromboz ve serebellar enfarkt tespit edilen 82 yaşında bir erkek hasta sunulacaktır.

BULGULAR: 82 yaş erkek hasta. Bilinen HT, DM, geçirilmiş SVO öykülü. Plavix kullanımı var. 28 Ekim Saat 17:00da başlayan konuşma bozukluğu ve sol kolda güçsüzlüğü mevcut. Şikayetlerinin 1. Saatinde değerlendirilen hastanın yakınları gelmemişti, komşusundan kısıtlı bilgi alınabildi. Oryantasyon kooperasyonda bozulma mevcut. Sol üst ekstremitede kas kuvveti proksimalde 4/5, distalde 2/5. DTRler normoaktif, TCR bilateral lakayt, hofman bilateral negatif. Hastanın sağ kolda 144/79, sol kolda 49/20 tansiyonu mevcut. Aort diseksiyonu şüphesiyle tpa başlanamadı. Baş boyun BTA ile SVO grubuna danışıldı, belirgin damar oklüzyonu gözlenmedi. Kranial BT'de sol serebellar hemisferde ensefalomalazik geniş hipodens alan mevcut, kanama gözlenmedi. Bir süre sonra yapılan kontrolde sol koldan tansiyon ölçülememekte ve distal nabızlar alınamamaktaydı.Kardiyoloji görüşü alındıktan sonra tekrar danışılması istendi. Hastada AF ritmi saptandı. EKOda EF %50-55. Sol ventrikül hipertrofisi, orta MY, orta TY ve biatrial dilatasyon mevcuttu. Abse, kitle, vejetasyon ve perikardiyal effüzyon ile uyumlu görünüm izlenmedi. Torakoabdominal aortografi ile değerlendirilmesi önerildi. Toraks BTA çekilen hastada sol aksiller arterde trombüs saptandı. Bu sırada, şikayetleri 2 saatlikken yapılan nörolojik muayenede sol kolda motor zaafiyet tama yakın düzelmişti, geçirilmiş serebellar enfarkta bağlı olduğu düşünülen dizartri dışında bulgu yoktu, nihss skoru 2-3 olarak hesaplandığından tpa düşünülmedi. KVC'ye danışılan hasta acil operasyona alındı. Sol aksiller-brakiyal arter embolektomi yapıldı. Hastanın AF'si mevcut olduğundan NOAK-Rivaroksaban ile antiakoagüle edildi. KVC, operasyon sonrası SVO açısından tekrar görüş istedi. Hastanın çekilen kranial MRında sol serebellumda eski enfarkt alanı ile sağ serebellumda birkaç alanda flaira yansımaya başlamış, adc karşılığı olan diffüzyon kısıtlılığı izlendi. Hastanın nöroloji servisine nakli gerçekleştirildi. Acil serviste 2 kere kontrastlı çekim yapılan hastanın kreatinin değeri 1,58 ve kreatinin klirensi 38 olarak hesaplandı. Hidrasyon ve destek tedavisi sonrası Apiksaban 2*5mg tedavisine geçilip taburcu edildi.

TARTIŞMA VE SONUÇ: Tanısı konmuş ya da şüpheli aortik ark diseksiyonu ile birlikte akut iskemik inme varlığında intravenöz trombolitik tedavi uygulanması potansiyel olarak zararlıdır ve uygulanmamalıdır. Atrial fibrilasyona bağlı iskemik inme sık karşılaştığımız bir durumdur ama sunduğumuz hastada olduğu gibi inme ile eş zamanlı periferik arter embolisi görülmesi ve her iki duruma bağlı muayene bulgularının birbirine karışması nadirdir. Bu hasta bize her iki kol arasındaki tansiyon farkı bulgusunun önemini hatırlatmıştır.

Anahtar Kelimeler: aksiller arter trombozu, aort diseksiyon şüphesi, serebellar enfarkt, tpa kontrendikasyonları, yeni tanı atriyal fibrilasyon

Aksiller arterde tromboz

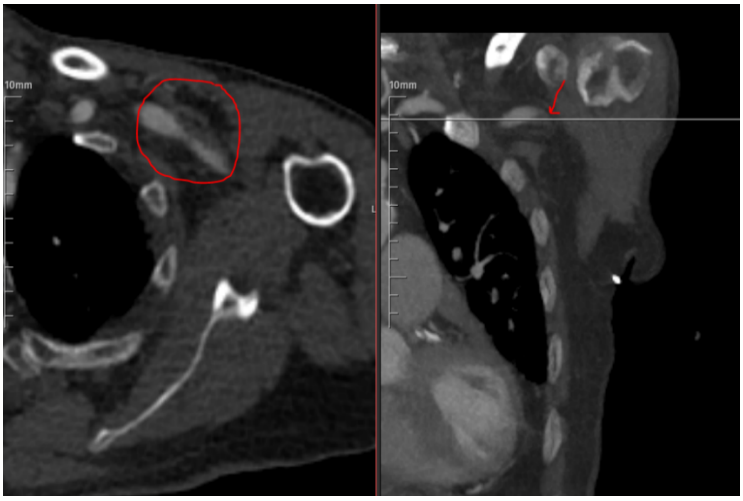

Toraks BTA incelemesinde saptanan sol aksiller arterde tromboz görüntüsü

Akut serebellar enfarkt

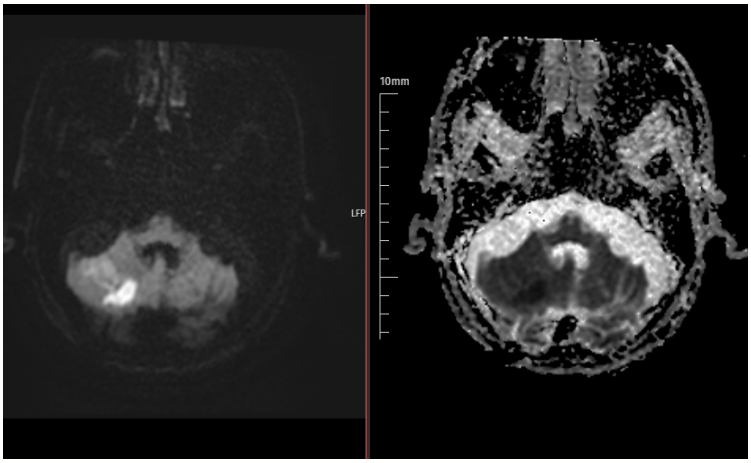

Akut serebellar enfarkt

Geçirilmiş serebellar enfarkt



Geçirilmiş serebellar enfarkt

EP-32 SPİNAL DURAL ARTERİOVENÖZ FİSTÜL, OLGU SUNUMU

Işıl Yazıcı Gençdal[1], Fatih Kılınç[2], Hatem Hakan Selçuk[2], Aysu Şen[1], Hayrunisa Dilek Ataklı[1]

[1]Bakırköy Mazhar Osman Ruh ve Sinir Hastalıkları Eğitim ve Araştırma Hastanesi
[2]Bakırköy Dr. Sadi Konuk Eğitim ve Araştırma Hastanesi

GİRİŞ VE AMAÇ: Spinal dural arteriyovenöz fistül (SDAVF) sıklıkla torakolomber (T6-L2) bölgede, bir radikülomedüller arter ile perimedüller ven arasında fistül oluşumu ile meydana gelen düşük akımlı şantlardır. Ciddi morbiditeye yol açması nedeniyle erken tanı ve tedavi önemlidir.

YÖNTEM: Kliniğimizde SDAVF tanısı ile takip edilen bir olguyu klinik, görüntüleme özellikleri ve tedavi yöntemleriyle birlikte tartışarak sunmayı amaçladık.

BULGULAR: 57 yaşında erkek hasta 5 gün önce başlayan ve gittikçe artan bel ağrısı,bacaklarda güçsüzlük ve idrar kaçırma şikayeti ile başvurdu. Hastanın özgeçmişinde hipertansiyon vardı. Nörolojik muayenesinde parapleji, seviye veren duyu kusuru, alt ekstremitelerde arefleksi mevcuttu. Taban cildi iki yanlı yanıtsız idi. Spinal manyetik rezonans görüntülemesinde (MRG) T7 vertebra seviyesinden başlayarak inferiorda konus medüllarise dek devam eden segmentte hiperintensite ve ödemli görünüm mevcuttu. Dijital Substraksiyon Anjiografi'de (DSA) sağ T6 pedikülünden beslenen SDAVF saptandı. Embolizasyon yapılarak kapatıldı. Klinik bulgu ve yakınmaları gerileyen hasta 3-/5 kas gücü gösteren pareparezi ile taburcu edildi.

TARTIŞMA VE SONUÇ: Kapillerden yoksun olan dural arteriovenöz fistüller direkt arteryel venöz şant nedeniyle venöz konjesyona bağlı hipoperfüzyon ve iskemi yaratır. Klinik bulgularının birçok hastalığa benzer olması nedeniyle erken dönemde tanısı güçtür. Omuriliğin enfeksiyöz ve inflamatuar hastalıkları, spinal tümorler ayırıcı tanıda yer alır. Spinal DSA hem tanıda hem de tedavide altın standart olup erken tedavi ile geri dönüşsüz hasarın önlenmesi açısından önem taşımaktadır.

Anahtar Kelimeler: arteriovenöz fistül, embolizasyon, anjiografi

EP-33 POSTERİOR SPİNAL ARTER OKLUZYONU: OLGU SUNUMU

Fatih Çekim, Çetin Kürşad Akpınar, Ali İhsan Yardım, Şüheda Çalak

SBÜ. Samsun Eğitim ve Araştırma Hastanesi, Nöroloji Kliniği

GİRİŞ VE AMAÇ: Posterior spinal arterler(PSA) spinal kordun kanlanmasının %25'inden sorumludur. Vertebral arterlerden 2 dal olarak ayrılır ve spinal kordun arka 1/3 lük kısmının kanlanmasını sağlar. PSA okluzyonları anterior spinal arter okluzyonlarına göre daha nadir görülür. Genellikle lezyon altında seviye veren pozisyon ve vibrasyon duyusu kaybı kliniği ile başvurmaktadır. Nadiren motor güçsüzlük de yapabilmektedir. Bu yazımızda nadir görülen PSA okluzyonu vakamızı sunduk.

YÖNTEM: 59 yaşında kadın hasta ani gelişen sağ kolda ağrı ve ardından sağ bacak ve sol bacakta uyuşma şikayetleri başlamış. Bu yakınmalarında 2 gün sonra tabloya her iki alt ekstremite de güçsüzlük ile sfinkter kusuru eklenmiş. Hastanın başvuru anında yapılan nörolojik muayenesin de her iki alt ekstremite deki kas gücü 3/5 idi. T2 düzeyinde seviye veren duyu kusuru ile vibrasyon ve pozisyon duyusunda kayıp vardı. DTR normoaktifti ve patolojik refleksi yoktu. Hastaya dış merkezde manyetik rezonans ile spinal görüntüleme yapılmış. Spinal kordda servikotorakal bileşke düzeyinde, posterior kesiminde orta hatta yaklaşık 3 cm'lik kraniokaudal uzanım gösteren T2 hiperintens lezyon izlendi.(resim 1) Yapılan kan (b12, e vitamini, brusella, protein ve immun elektroferez, vaskülitik markerlar) ve BOS incelemelerinde arka kordon tutulumuna neden olabilecek bir neden saptanamamış. Profilaktik başlanan 5 gün süreli 1000 mg/gün prednol tedavisi ile klinik düzelme başlamış. Tedaviden bir hafta sonra taburcu edilen hastanın taburculuk nörolojik muayenesi normaldi. Kesin tanısı konulmayan hastanın hastanemizde yapılan spinal görüntülemesinde bir patoloji yoktu ve anamnez ile nörolojik muayene birlikte değerlendirildiğinde en olası tanının posterior spinal kord sendromu olduğunu düşündük.

TARTIŞMA: Posterior spinal kord sendromu PSA okluzyonu ile görülen nadir ve iyi klinik seyirli bir tablodur. Genellikle unilateraldir, ancak bilateral de olabilir. Oluşan infarkt arka kordonu, arka boynuzu ve kısmen de lateral pirimidal traktusu etkileyebilir. Sıklıkla omurga boyunca ve bacaklarda ağrı, parestezi, dizestezi ve lezyon altında vibrasyon ve pozisyon duyusu kaybı olur. Lezyon anteriora uzanırsa motor güçsüzlük ve sfinkter kusuru da görülebilir.

SONUÇ: Hastanın ilk yapılan nörolojik muayenesinde derin duyusu etkilenmişti. Ama daha sonraki yapılan muayenelerinde derin duyusu düzelmişti. Bu durum bize kesin tanı koyabilmek için nörolojik muayene yapmanın ve kayıt tutmanın ne kadar önemli olduğunu göstermektedir. Olgumuz anterior spinal arter kliniğini daha çok düşündürmekteydi ama derin duyu etkilenmesi olduğu için bu tanıyı koyamamıştık. Posterior spinal kord sendromu, anterior spinal kord sendromunu taklit edebilir. Ayırıcı tanısında derin duyu muayenesi çok önemlidir.

Anahtar Kelimeler: paraparezi,posterior spinal arter okluzyonu, spinal kord sendromları

resim 1



servikotorakal segmentte spinal kord posteriorunda kraniokaudal uzanım gösteren T2 de hiperintens lezyon

EP-34 BROWN-SEQUARD SENDROMU İLE PREZENTE OLAN SERVİKAL SPİNAL KORD İNFARKTI

Burak Özaltun, Canan Togay Işıkay, Mine Hayriye Sorgun, Turgut Şahin, Oğuzhan Erkara

Ankara Üniversitesi, Nöroloji Ana Bilim Dalı, Ankara

GİRİŞ VE AMAÇ: İskemik omurilik lezyonları tüm inmelerin sadece %1'ini oluşturur. İskemik lezyonlar herhangi bir segmentte olabilir, fakat narin vasküler beslenmesinden dolayı en çok torakal bölgede rastlanır1. Spinal iskemilerin çoğu aort cerrahisi ya da aort diseksiyonuna bağlı ortaya çıkanlardır. En sık karşılaşılan klinik prezentasyon anterior spinal arter sendromudur. Brown Sequard sendromu şeklinde ortaya çıkan spinal kord infarktı oldukça nadirdir. Şimdiye kadar bildirilmiş olan vakaların nedenleri iyatrojenik, vertebral arter (VA) diseksiyonu, fibrokartilaginöz embolizmle açıklanmış veya altta yatan etyolojik neden bulunamamıştır2-5. Ancak kardiyoembolik etyolojiye bağlı olan ve Brown Sequard sendromu şeklinde prezente olan bir servikal spinal kord infarktı vakası daha önce bildirilmemiştir

YÖNTEM: Olgu Sunumu

BULGULAR: Biz bu olgu sunumunda akut C3-4 spinal kord enfarktı sonucu Brown Sequard sendromu ile prezente olan ve etyolojik incelemelerinde sadece ileri derece mitral darlık bulabildiğimiz altmış sekiz yaşında bir erkek hastayı literatürdeki ilk vaka olduğundan dolayı bildirmekteyiz.

TARTIŞMA VE SONUÇ: Akut servikal ağrı ve Brown-Sequard sendromuyla başvuran hastalarda spinal inmenin önemli ve atlanmaması gereken bir olasılık olduğunu vurgulamak istedik. Bu hastalarda spinal difüzyon MRG incelemesinin yapılması ve diseksiyon yanı sıra kardiyoembolik incelemelerin de mutlaka tamamlanması gerekmektedir.

Anahtar Kelimeler: Brown-Sequard, Ischemic, Kardiyoembolik, Stroke, Sendromu

EP-35 NÖROBEHÇET HASTALARINDA İNME RİSK FAKTÖRLERİNİN İNCELENMESİ

İpek Midi[1], Aslı Gençel[2], Hatice Şahin[2], Fatma Berfin Biçer[2], Zeynep Akbaş[2], Fatima Mertoğlu[2], Esin Engin[1]

[1]Marmara Üniversitesi Pendik EAH, Nöroloji Anabilim Dalı
[2]Marmara Üniversitesi Tıp Fakültesi

GİRİŞ VE AMAÇ: Nörobehçet hastalarında inme risk faktörlerini saptamak.

YÖNTEM: Hastanemiz Nörobehçet Polikliniğinde takipli hastalara, oluşturulan anket formunda yer alan sorular Ocak- Nisan 2021 tarihleri arasında telefon görüşmesi yapılarak sorgulandı ve poliklinik kayıtları ile kontrol edildi. Covid-19 pandemisi süresince hastaların poliklinik kontrollerinin iptali ya da hastaların poliklinik kontrollerine gelmedeki çekinceleri nedeni ile son durumları hakkında telefon ile görüşme yöntemi tercih edildi. Anket, hipertansiyon (HT), hiperlipidemi (HL), kalp hastalığı (KH), diyabet (DM) hastalıkları öyküsünü, sigara ve alkol kullanıp kullanmadıklarını, bu hastalıklara ilişkin kullandıkları ilaçları ve hastalık sürelerini belirten soruları içermekteydi. Ayrıca hastaların boy ve kilo ölçümlerini iletmeleri istenerek vücut-kitle indeksi (VKİ) hesaplandı, bel çevresi ölçümleri de not edildi.

BULGULAR: Nörobehçet Polikliniğimizden takipli hastadan anket çalışmasına katılmayı kabul eden 54 hasta (29 K, 25 E) çalışmaya alındı. Hastaların yaş ortalaması 42 olup, % 22'sinde HT (n=12), % 11'sında DM (n=6), % 0.4 'ünde KH (n=2), %0.9'inde HL (n=5), % 35'ünde sigara kullanımı (n=19), % 0.07'inde sosyal içici alkol kullanımı (n=4) olup, VKİ 25-30 arası olan: 22, > 30 olan:12 hasta olup, hastaların %63'ünün ideal kilonun üzerinde olduğu saptandı.

TARTIŞMA VE SONUÇ: Kesitsel olarak yapılan bu çalışmada, hastanemiz Nörobehçet polikliniğinde takip olan ve anket çalışmamıza katılmayı kabul eden hastalarımız arasında HT öyküsünün ve sigara kullanımının yaygın olduğu, VKİ'erinin de hastaların %63'ünde ideal kilonun üzerinde olduğu saptandı. Bu çalışma ile Nörobehçet hastalarının poliklinik kontrolleri sırasında inme risk faktörleri açısından da sorgulanması ve bu risk faktörlerinin ne kadar kontrolde olduğunun saptanması konusuna dikkat çekmek istedik. Çalışmaya katılmayı kabul eden hasta grubumuz içinde sigara kullanımı ve ideal kilonun üzerinde olma durumunun yaygın olduğunu tespit ettik.

Anahtar Kelimeler: Nörobehcet, inme risk faktörleri, anket

EP-36 İSKEMİK VE HEMORAJİK İNMESİ OLAN COVİD-19 (+) HASTALARINDA DEMOGRAFİK VE PROGNOSTİK VERİLER

Sema Nur Erdem, Seçil Irmak, Ezgi Vural, Rüstem Öztürk, İpek Midi

Marmara Üniversitesi Tıp fakültesi, Nöroloji Anabilim Dalı, İstanbul

GİRİŞ VE AMAÇ: Koronavirus hastalığı - COVID-19, tamamen asemptomatik bir enfeksiyon durumundan hafif grip benzeri semptomlar yoluyla yaşamı tehdit eden akut solunum sıkıntısı sendromuna (ARDS) kadar geniş bir hastalık spektrumu gösterir. COVID-19, akut iskemik inme riskini hiperpıhtılaşma, muhtemelen sepsis kaynaklı koagülopati ile arttırabilir ki burada birçok faktör rol oynamaktadır; artmış fibrin, d-dimer seviyeleri, eritrosit sedimantasyon hızı, laktik asit dehidrojenaz ve lenfopeni gibi.
Anjiyotensin dönüştürücü enzim 2 Reseptörü ise virüsün konal hücre içine girişinde rol alan bir reseptördür. Anjiyotensin dönüştürücü enzim 2 ekspresyonunun aşağı regülasyonunun kan basıncını yükselterek, serebrovasküler endotel fonksiyonunu bozarak, hemorajik inmenin patogenezininde yer alacağı düşünülmektedir. Bu çalışmada pandeminin ilk dönemlerinde acil servisimize başvuran ve serebrovasküler olayı saptanan hastalar arasında COVİD-19 testi pozitif gelen hastaların demografik verileri, lezyon lokalizasyonları ve prognozları ortaya konmaya çalışıldı.

YÖNTEM: Üniversitemiz acil servisine 11 Mart -31 Aralık 2020 tarihleri arasında başvuran ve tarafımıza danışılarak iskemik ve hemorajik serebrovasküler hastalıklar (SVO) tanısı konan, 30 gün süre içinde Covid-19 pozitif saptanan hastalar çalışmaya alındı. Hastalara ilk başvuruları sırasındaki vital bulguları kayıt edildi. Gerekli biyokimyasal testler, beyin BT ve BTA tetkikleri yapıldı.

BULGULAR: Yaklaşık 9.5 aylık süreç içinde toplam 780 iskemik SVO hastasının 43'ü (%6); 87 hemorajik SVO hastasının 8'i (%9) Covid-19 pozitif olarak saptandı. SVO hastalarının toplamına bakıldığında 7 hastanın akciğer tutulumu olmadığı görüldü. İskemik SVO hastalarından 2 hastaya intravenöz alteplaz tedavisi, 1 hastaya da trombektomi işlemi uygulandı. Hastaların 23'si kadın 20'si erkek idi. Hemorajik SVO hastaların 4'ü kadın 4'ü erkek idi. Hastalardan 9'unun şikayetlerinin ilk günü başvurmadığı, izolasyondan dolayı evde kaldığı görüldü. Diğer hastaların hepsi şikayetlerinin ilk günü hastane başvurusunda bulunmuştu. İskemik SVO hastalarının 20 tanesinde geniş enfarkt alanı izlenirken, 20 tanesinde lakuner– parçalı lakuner enfarkt, 3 tanesinde milimetrik enfarkt alanları izlenmekteydi. İskemik SVO'lu 22 hastanın daha önceden antiagregan ya da antikoagülan kullanımı yoktu. Hemorajik SVO hastalarının 4 tanesinde derin yapılarda hemoraji izlenildi. Covid-19 pozitif hastaların iskemik SVO saptanan 9, hemorajik SVO saptanan 2 hasta yoğun bakım ünitesinde (YBÜ) takibi uygun görüldü. (iskemik SVO %20,9, hemorajik SVO hastalarının %25 YBÜ gereksinimi oldu.)

TARTIŞMA VE SONUÇ: COVİD-19 pandemisi süresince aşılama öncesi dönemde acil servisimize inme ile başvuran hastalar arasında iskemik inme hastalarımızın %6 'sında, hemorajik inme hastalarımızın %9'unda COVİD (+) liği saptadık. Bu hastaların yaklaşık %20-25'inde YBÜ ihtiyacının olduğunu belirledik.

Anahtar Kelimeler: COVID-19, İskemik svo, hemorajik svo

EP-37 İNTRAKRANİAL KANAMA NEDENİ İLE BAŞVURAN HASTALARIN AŞILAMA ÖNCESİ COVİD-19 PANDEMİSİ SÜRECİNDEKİ DAĞILIMI: 2018-2020 ARASI ÜÇÜNCÜ DÜZEY SAĞLIK MERKEZİNİN VERİLERİ

İpek Midi[1], Ezgi Vural[1], Seçil Irmak[1], Sema Nur Erdem[1], Rüstem Öztürk[1], Erhan Bıyıklı[2]

[1]Marmara Üniversitesi Pendik EAH, Nöroloji Anabilim Dalı
[2]Marmara Üniversitesi Pendik EAH, Radyoloji Anabilim Dalı

GİRİŞ VE AMAÇ: İntrakranial kanama tanısı ile hastanemizde takip edilen hastaların, Mart-Aralık 2018-2019-2020 yıllarına ilişkin verilerinin incelenmesi, aylara göre dağılımlarında bir fark olup olmadığının ortaya konması ve COVİD-19 enfeksiyonun etki edip etmediğinin saptanması.

YÖNTEM: Hastanemiz acil servisine başvuran ve hem klinik hem de radyolojik olarak primer intrakranial kanama tanısı konulan hastaların Mart- Aralık aylarında ilişkin 2018-2019-2020 verileri retrospektif olarak incelenmiştir. Hastalarda kanama lokalizasyonu, geliş tansiyonları, antiagregan ya da antikoagulan kullanım öyküsü olup olmadığı sorgulanmıştır.

BULGULAR: Mart-Aralık ayları arasındaki veriler yıllara göre incelendiğinde 2018, 2019 ve 2020 yıllarında sırası ile toplam 78, 91 ve 86 hastada intrakranial kanama tanısı konulmuştur. Hastaların yaş ortalaması senelere göre sırası ile 61,62 ve 63 yaş şeklindedir. Kanama lokalizasyonları derin ve lobar kanama açısından incelendiğinde ise 2018 de 28 lobar, 33 derin, 2019'da 42 lobar 39 derin, 2020'de ise 25 lobar ve 54 derin kanama saptanmıştır. Geri kalan kanama alanları subdural, subaraknoid ve beyin sapı kanamalarından oluşmaktadır. Covid-19 pandemisi süresince aşılama öncesindeki dönemde, derin kanama sayısında totalde bir artış izlenirken bunun lobar kanamalardan 2 kat daha fazla sayıda olduğu da dikkat çekmiştir. Mart-Aralık ayları arasında aylara göre dağılıma bakılacak olursa Covid'in 1. ve 2 dalgasına göre benzer şekilde Nisan ve Kasım aylarında kanama oranlarının da bir dalgalanma çizdiği gözlenmiştir.

TARTIŞMA VE SONUÇ: COVİD-19 dönemi içinde rutin poliklinik kontrollerine gelemeyen, özellikle de 65 yaş üzerinde olup sokağa çıkma yasağı gereği fiziksel aktivitesini yapamayan ve covid enfeksiyonunu geçiririm düşüncesi altında yoğun stres faktörü ile karşı karşıya kalan hastalarımızı, daha önceki senelerdeki intrakranial kanama hastalarımızla karşılaştırdığımızda derin hipertansif kanama oranının daha yüksek olduğu ve bunların aylık dağılımlarına bakıldığında 2020 yılında covid infeksiyonunun 1. ve 2. dalgasına göre İKK oranlarının da iki pik çizdiği, bunun Nisan ve Kasım aylarında olduğu dikkat çekmiştir.

Anahtar Kelimeler: COVİD-19, intrakranial kanama, aylara göre dağılım

EP-38 KOLLATERAL DOLAŞIM BEYİN PERFÜZYONU İÇİN NE KADAR ÖNEMLİ?BİR OLGU SUNUMU

Cansu Karaoğlu, Almuthna Alabdallahalalewy, Fatma Ger Akarsu, Özlem Aykaç, Atilla Özcan Özdemir

Eskişehir Osmangazi Üniversitesi, Nöroloji Ana Bilim Dalı, Eskişehir

GİRİŞ VE AMAÇ: Kollateral dolaşımın akut ya da kronik major damar oklüzyonlarında beyin perfüzyonunu önemli ölçüde üstlendiği bilinmektedir.Anterior ve posterior dolaşımın kollateral durumunu belirlemek için farklı skorlama sistemleri mevcuttur.Altın standart yöntem konvansiyonel anjiyografi olmakla beraber kollateral durumu belirlemek için multifaz bilgisayarlı tomografi anjiyografi sıklıkla kullanılan non invaziv yöntemdir.

YÖNTEM: Kronik major damar oklüzyonları olan vakamızda bilgisayarlı tomografi anjiyografi ile anterior ve posterior dolaşım kollateral skorlarının hesaplanması

BULGULAR: Ön sistem için TAN skoru her iki hemisfer için %100'dü ve her iki PComA aktif olarak posterior dolaşımı sağlıyordu.

TARTIŞMA VE SONUÇ: Ön ve arka sistem ana dolaşımını sağlayan tüm ana arterleri oklüde olan kollateral dolaşım ile perfüzyonun sağlandığı vakamız aracılığıyla bilgisayarlı tomografi anjiyografisinin kollateral durumu değerlendirmek için kullanılan basit ve ulaşılabilir bir yöntem olması üzerinde durmak istedik.

Anahtar Kelimeler: Bilgisayarlı tomografi anjiyografi, Kollateral dolaşım

Şekil A:Sol IKA oklüzyonu



EP-39 AKUT İNME İLE GELEN HASTALARDA COVİD19 PANDEMİSİ ÖNCESİ, AŞILAMA ÖNCESİ PANDEMİ SIRASINDA VE COVİD19'A YÖNELİK AŞILAMA BAŞLADIKTAN SONRAKİ SÜREÇTE HASTANEYE BAŞVURU, HASTA DEĞERLENDİRİLMESİ VE TEDAVİ BAŞLAMA SÜRELERİNİN KARŞILAŞTIRILMASI:ÖN SONUÇLAR

Gözde Baran[1], Sena Zeynep Çetin[2], İpek Midi[1]

[1]Marmara Üniversitesi, Tıp Fakültesi, Nöroloji A.D., İstanbul, Türkiye
[2]Marmara Üniversitesi, Tıp Fakültesi, İstanbul, Türkiye

GİRİŞ VE AMAÇ: Bu çalışmada akut iskemik inme ile gelen hastaların Covid-19 pandemisi öncesi, aşılama öncesi pandemi sırasında ve Covid-19'a yönelik aşılama başladıktan sonraki süreçte hastaneye başvuru sıklığı, şikayetlerin başlangıcından acil servise başvurana kadar geçen süre, acil servise başvuru zamanı ile görüntüleme yapılması (Kapı - Bilgisayarlı Tomografi (BT)), intravenöz (IV) doku plazminojen aktivatörü (tPA) (Kapı – IV tPA) ya da mekanik trombektomi (MT) (Kapı - MT) tedavileri başlanması arası süreler karşılaştırılarak Covid-19 pandemisinin akut iskemik inme hastalarının başvurusu, değerlendirilmesi ve akut tedavilerinin başlamasındaki etkilerinin araştırılması amaçlanmıştır.

YÖNTEM: Üniversitemiz acil servisine Mart 2019 - Aralık 2019 (pandemi öncesi), Mart 2020 - Aralık 2020 (aşılama öncesi pandemi süreci) ve Mart 2021 - Ekim 2021 (aşılama sonrası pandemi süreci) tarihleri arasında akut iskemik inme ile başvuran hastalar çalışmaya dahil edilmiştir. Kasım ve Aralık 2021 tarihlerinde hastaların verileri henüz olmaması sebebiyle çalışmaya dahil edilememiştir. Akut inme semptomları ile başvuran tüm hastaların gelişinde, 24. saatlerinde ve taburculuk sırasındaki Amerika Birleşik Devletleri Ulusal Sağlık Enstitüsü Stroke Skalası (NIHSS) ilgili Nöroloji hekimi tarafından kaydedilmiştir. Tüm hastaların başvuru sırasında rutin biyokimya tetkikleri gönderilmiş, kraniyal BT, beyin ve karotis vertebral BT-Anjiyografi görüntülemeleri yapılmıştır. Wake-up stroke ile başvuran tüm hastalarda da difüzyon ağırlıklı manyetik rezonans görüntüleme (DAG-MRG) ve fluid attenuated inversion recovery (FLAIR) görüntülemeler elde edilmiştir. Tüm hastaların semptom başlangıç zamanı, acil servise başvuru saatleri, nöroloji hekimi tarafından acil serviste hastanın değerlendirilme saatleri kaydedilmiştir. Ayrıca tüm hastaların kapı - BT, kapı - IV tPA, kapı – MT süreleri hesaplanmıştır. 4 hasta şikayetlerinin başlangıcından 6 saatten uzun süre geçtikten sonra başvurmuş bu hastaların tümüne MT tedavisi uygulanmıştır. 5 hasta ise wake-up stroke ile başvurmuş olup 1'ine IV tPA, 4'üne MT tedavisi uygulanmıştır. Bu 9 hastanın verileri hesaplama dışı bırakılmıştır.

BULGULAR: 308 hasta çalışmaya dahil edilmiştir. 98 hasta pandemi öncesi dönemde, 128 hasta pandemi döneminde, 82 hasta ise aşılama sonrası dönemde akut inme kliniği ile acil servisimize başvurmuştur. Pandemi öncesi dönemdeki 98 hastanın 47'si kadın 51'i erkek, aşılama öncesi pandemi sırasındaki dönemde 128 hastanın 66'sı kadın 57'si erkek iken Covid 19'a yönelik aşılama sonrası dönemdeki 82 hastanın 43'ü kadın 39'u erkektir. Yaş ortalamaları pandemi öncesi dönemde 67,78±14,25, aşılama öncesi pandemi sırasındaki dönemde 70,45±13,4, aşılama sonrası dönemde 69,41±13,76 olarak hesaplanmıştır. Covid-19 pandemisi öncesi dönemde acil servise 98 akut inme hastası başvurmuş, hastaneye başvuru sürelerinin ortalaması 91,58±73,51 dk. olarak hesaplanmıştır. Bu hastaların acile başvuruları ile BT çekimi arasında geçen süre 34,52±20,09 dk. olarak hesaplanmıştır. Yine acile başvuruları ile nöroloji hekimi tarafından değerlendirilmeleri arasında geçen süre 69,1±43,99 dk. olarak saptanmıştır. 98 hastanın 54'üne sadece IV-tPA uygulanmış, 29'una IV-tPA+MT uygulanmış, 15'ine sadece MT uygulanmıştır. Bu hastaların kapı – IV-tPA süresi 142,51±50,08 dk. iken, kapı – MT süresi 212,67±152,52 dk. olarak hesaplanmıştır. Aşılama öncesi pandemi sırasında acil servise 128 akut inme hastası başvurmuş, semptomların başlaması ile hastane başvurusu arasındaki sürenin ortalaması 101,87±142,85 dk. olarak hesaplanmıştır. Hastaların acile başvurmaları ile BT çekimi arasında geçen süre 44,04±45,61 dk., acile başvuruları ile nöroloji hekimi tarafından değerlendirilmeleri arasında geçen süre 56,24±44,96 dk. olarak saptanmıştır. 128 hastanın 91'ine yalnız IV-tPA, 29'una yalnız MT, 8'ine IV-tPA+MT uygulanmıştır. Bu hastaların kapı – IV-tPA süresi 128,01±154,26 dk. iken, kapı – MT süresi 140,7±91,67 dk. olarak hesaplanmıştır. Aşılama sonrası dönemde 82 akut inme hastası başvurmuş, semptomların başlaması ile hastane başvurusu arasındaki sürenin ortalaması 79,68±56,34 dk. saptanmıştır. 82 hastanın acil başvurusu ile BT çekimi arasındaki süre 37,05±18,65 dk. iken acil başvuruları ile nöroloji hekimi tarafından değerlendirilmeleri arasında geçen süre 40,88±27,83 dk. olarak hesaplanmıştır. Aşılama sonrası dönemde akut inme ile başvuran 82 hastanın 41'ine yalnızca IV-tPA, 22'sine yalnızca MT ve 19'una IV-tPA+MT uygulanmıştır. Bu

hastaların kapı – IV-tPA süresi 137,69±166,88 dk. iken, kapı – MT süresi 174,25±143,21 dk. olarak hesaplanmıştır.

TARTIŞMA VE SONUÇ: Çalışmamızda aşılama öncesi pandemi sürecindeki dönemde hastaların şikayetlerinin başlamasından hastaneye başvurmalarına kadar geçen süre ve acile başvuru-BT çekimi arası süre pandemi öncesi ve aşılama sonrası döneme göre belirgin uzundur. Burada hastaların acil servise başvurusundaki gecikme, hastaların enfeksiyona maruz kalmamak adına çekinceleri ile ilişkilendirilirken, görüntülemedeki gecikme, acil serviste Covid hastalarının yükünün, inme hastaları üzerine yansıması olarak değerlendirilmiştir. Kapı- IV-tPA ve kapı- MT süreleri, yine aynı şekilde nöroloji doktorunun görmesi ve tedavileri başlatması açısından geçen süre aşılama öncesi pandemi döneminde, pandemi öncesi ve aşılama sonrası döneme göre daha düşük saptanmıştır. Bu bulguların aşılama öncesi pandemi döneminde, hem servislerde yatışların azalması hem de polikliniklerde hasta randevularının iptal edilmesi ile ilişkili olarak nöroloji doktorlarının acil servise gelen hastalara yönlenmelerini kolaylaştırdığı olarak yorumlanmıştır. Sonuç olarak aşılama öncesi pandemi döneminde hastaların acile başvuru sürelerinin uzun saptanması pandeminin hastaların acile başvuruda tereddütlü davranarak geç kalabildikleri ve bunun da akut inme yönetimi üzerinde olumsuz bir etkisi olabileceğine dair endişeleri desteklemektedir. Çalışmamızın diğer çalışmalardan kuvvetli olan yönü Covid-19 pandemisi öncesi ve aşılama öncesi pandemi sırasındaki verilere ek olarak Covid-19'a yönelik aşılama başladıktan sonraki dönemi de kapsayan verileri içermiş olmasıdır.

Anahtar Kelimeler: Akut inme, Covid-19, Pandemi, IV-tPA, Mekanik trombektomi

Tablo 1

	Covid-19 pandemisi öncesi	Aşılama öncesi pandemi sırasında	Covid-19'a yönelik aşılama başladıktan sonra
Hasta sayısı	98 (47 k, 51 e)	128 (66 k, 57 e)	82 (43 k, 39 e)
Yaş ortalaması	67,78±14,25	70,45±13,4	69,41±13,76
Hastaneye başvuru süresi (dk)	91,58±73,51	101,87±142,85	79,68±56,34
Acile başvuru - BT arası süre (dk)	34,52±20,09	44,04±45,61	37,05±18,65
Acile başvurusu- Nöroloji doktoru değerlendirmesi arası süre (dk)	69,1±43,99	56,24±44,96	40,88±27,83
Uygulanan tedavi (hasta sayısı)	IV-tPA: 54 IV-tPA+MT: 29 MT: 15	IV-tPA: 91 IV-tPA+MT: 8 MT: 29	IV-tPA: 41 IV-tPA+MT: 19 MT: 22
Kapı - IV tPA (dk)	142,51±50,08	128,01±154,26	137,69±166,88
Kapı - MT (dk)	212,67±152,52	140,7±91,67	174,25±143,21
Nöroloji doktoru değerlendirmesi - IV tPA (dk)	76,40±38,36	59,45±30,51	73,71±41,41
Nöroloji doktoru değerlendirmesi - MT (dk)	139,36±140,59	80,63±61,74	135,77±144,52

EP-40 PERİFERİK VERTİGO BULGULARI İLE PREZENTE İZOLE SEREBELLAR NODULER ENFARKT OLGUSU

Gamze Şahin, Ufuk Emre

İstanbul Eğitim ve Araştırma Hastanesi, Nöroloji Anabilim Dalı, İstanbul

GİRİŞ VE AMAÇ: Serebellar enfarktların içinde en önemli kısmını posterior inferior serebellar (PICA) arter oklüzyonları oluşturmaktadır.Serebellumun alt bölümü ve bulbusun lateral kısmını besleyen ve oklüzyonlarında sıklıkla lateral medüller sendrom (Wallenberg sendromu) kliniği ile karşımıza çıkan PICA'nın medial dalı serebellumun nodulusunu besler ve tek başına serebellar nodulus enfarktı oldukça nadir görülür. Biz de bu yazıda periferik vertigo bulguları ile başvuran ve izole noduler enfarkt saptadığımız olgumuzu paylaşmak istedik.

YÖNTEM: Olgu; klinik bulgular, görüntüleme ve laboratuvar bulguları ele alınarak değerlendirildi.

BULGULAR: 82 yaşında kadın hasta bir kaç gündür hareketle artan baş dönmesi, mide bulantısı ve kusma şikayetleri ile acil servise başvurdu. Öz geçmişinde hipertansiyon, guatr öyküsü olan ve antihipertansif ilaç kullanan hastanın nörolojik muayenesinde horizontal nistagmus dışında özellik saptanmadı. Parmak-burun testi, diz-topuk testi becerikli, ataksi saptanmadı. Semptomatik tedavi ile şikayetleri gerileyen hastanın kontrol amaçlı çekilen DWI MR'da serebellar noduluste izole enfarkt izlendi.Kanda glukoz ve ürik asit yüksekliği saptandı.Beyin boyun BT anjiografisinde özellik saptanmadı. EKG si normal sinüs ritminde olan hasta kardiyoembolik inme açısından ritm holter EKG planlandı. Klinik takibinde baş dönmesi ve mide bulantısı şikayetleri gerileyen hasta antiaggregan tedavi ile taburcu edildi.

TARTIŞMA VE SONUÇ: Periferik vertigo bulgularıyla başvuran ve aterosklerotik risk faktörü bulunan özellikle yaşlı hastalarda izole serebellar nodulus enfarktı akla gelmeli ve radyolojik görüntüleme değerlendirmeye katılarak ileri tetkik edilmelidir.

Anahtar Kelimeler: nodulus, serebellum, vertigo

mr görüntüleme

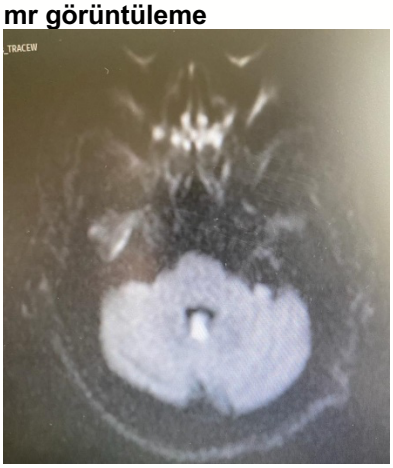

Hastamızın MR görüntüleri

mr görüntüleme

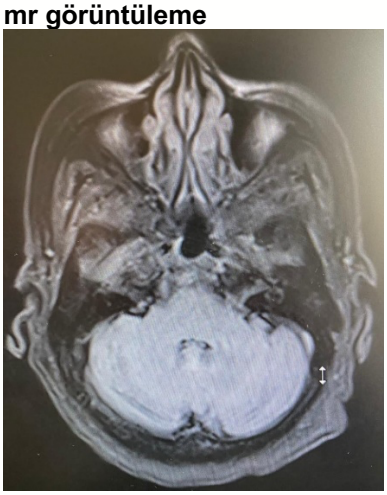

Hastamızın MR görüntüleri

mr görüntüleme

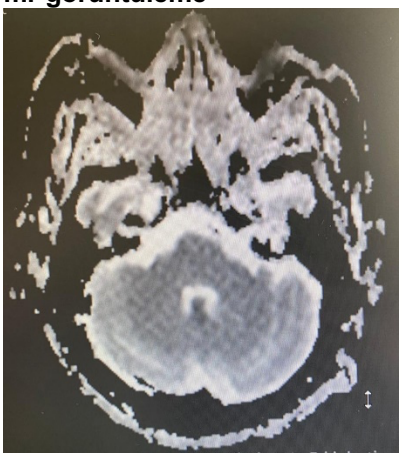

Hastamızın MR görüntüleri

EP-41 İNTRAVENÖZ TROMBOLİZ İLE TEDAVİ EDİLEN FREE FLOATİNG KAROTİS ARTER TROMBOZU İLE İLGİLİ İNME: OLGU SUNUMU

Fatma Seda Bingöl[1], Hasan Hüseyin Kozak[2], Osman Koç[3], Gözde Öztürk[2]

[1]Necmettin Erbakan Üniversitesi Meram Tıp Fakültesi, Nöroloji Kliniği
[2]Necmettin Erbakan Üniversitesi Meram Tıp Fakültesi, Radyoloji Kliniği
[3]Ankara Şehir Hastanesi, Nöroloji Kliniği

GİRİŞ VE AMAÇ: Free Floating trombüs (FFT) nadir görülen bir durumdur ve literatürde de az vaka bildirilmiştir. Aterosklerotik plak ve hiperkoagülabilite olası nedenler olarak kabul edilmesine rağmen, FFT'nin kesin etyopatogenezi bilinmemektedir. Hastalar genellikle semptomatik olarak başvururlar, ancak asemptomatik vakalar da mevcuttur. FFT genellikle bilgisayarlı tomografi anjiyografisinde (BTA) tesadüfen keşfedilir. Bu tür vakalar için mevcut terapötik yönetim seçenekleri ya girişimsel ya da medikal tedavidir. FFT için optimal yönetim stratejisi üzerinde henüz bir fikir birliği oluşturulmamıştır. Biz, intravenöz tromboliz ile tedavi edilen bir Free Floating Karotis Arter Trombüs olgusunu sunmayı uygun bulduk.

YÖNTEM: Hipertansiyonu olduğu bilinen 81 yaşında erkek acil servise konuşma bozukluğu, sağ üst ve alt ekstremitede güçsüzlük şikayetleri ile başvurdu. Nörolojik muayenesinde bilinci konfü, oryantasyon kooperasyonu kısıtlı, motor afazik, sağ taraflı nazolabial oluğu silik, sağ üst ve alt ekstremite de kas gücü 0/5 olarak görüldü. Elektrokardiyografi(EKG) de de AF saptandı. Çekilen Difuzyon manyetik rezonans görüntüleme (DWI MRG) da sol temporal bölgeden başlayıp MCA M2 dalına kadar devam eden iskemi alanı mevcuttu. Beyin-boyun BT anjiografide de sol internal karotis arterde trombüs olduğu görüldü. Ulusal Sağlık İnme Skalası (NIHSS) 15 olan hastada sol orta serebral arter (MCA) inme tanısı düşünüldü.

BULGULAR: Şikayetleri 1 saat önce başlayan hasta intravenöz tromboliz pencere periyodunda olduğu için tedavisi başlandı. Intravenöz tromboliz tedavisi sırasında Girşimsel Radyolojiye konsulte edilen hastaya, tedavi sonrası mekanik trombektomi yapılması planlandı. İşlem sırasında sol internal karotis arterdeki trombüsün, Free Floating trombüs olduğu düşünülüp; hastaya herhangi bir girişimsel işlem yapılmadı. Nöroloji Yoğun Bakım Ünitesinde takipleri sırasında nörolojik muayenesinde belirgin düzelme olduğu görüldü. Hastanın24 saat sonra çekilen kontrol Beyin-boyun BT anjiografide sol internal karotis arterde trombüs saptanmadı. Nörolojik açıdan stabilizasyonu saptanan hastaya antikoagülan tedavi başlandı.

TARTIŞMA VE SONUÇ: Free Floating Karotis Arter Trombozu nadir görülen bir durumdur ve inme tanısı alan hastalarda tahmini görülme sıklığı %0,4tür. Karotis arter trombüsleri hem medikal hem de cerrahi olarak tedavi edilebilmektedir. Yapılan çalışmalarda herhangi bir tedavi seçeneğinin diğerine açık bir üstünlüğü olmadığı görülmüştür. Hastanın özelliklerine (trombüs yerleşimi ve morfolojisi ile hastanın genel durumu) göre tedavinin yönlendirilmesi zorunludur. İntravenöz tromboliz sonrası erken tekrarlayan inmeler görülse de, uzun vadeli sonuçlar akut mekanik trombektomiyle benzer görülmektedir. Akut mekanik trombektominin erken nüksü önlemek için daha güvenli ve daha etkili bir tedavi olup olmayacağı henüz belirlenmemiştir.

Anahtar Kelimeler: Free Floating trombüs, ıntravenöz tromboliz, trombektomi

EP-42 BİR GENÇ İNME NEDENİ OLARAK ATRİYAL MİKSOMA

Hazal Çağman, Tuba Cerrahoğlu Şirin, Ülgen Yalaz Tekan, Gençer Genç, Serpil Bulut

Şişli Hamidiye Etfal Eğitim ve Araştırma Hastanesi, Nöroloji Ana Bilim Dalı, İstanbul

GİRİŞ VE AMAÇ: Kardiyoembolik inmeler, iskemik inmelerin %20'sini oluşturur. Kardiyoembolik inmeler içinde daha nadir nedenlerden primer kardiyak tümörlerdirin en sık görüleni atriyal miksomadır. Benign bir tümör olmakla beraber hastaların %45'u nörolojik semptomlar ile birlikte seyretmesi (1,2) ve ortalama 43 yaşı etkilemesi nedeniyle genç inmeler nedenleri arasında yer almaktadır (3). Eşlik eden nörolojik bulguların tamama yakını embolizasyona sekonder görülmekle birlikte, hastaların üçte birinden fazlası ilk semptom olarak nörolojik bulgularla başvurmaktadır.

YÖNTEM: İlk bulgu olarak, akut inme ile başvuran ve inme etyolojisi sol atrium içerisinde geniş boyutlarda atriyal miksoma olarak saptanan 51 yaşında erkek hasta olgusu sunulmuştur.

BULGULAR: Bilinen koroner arter hastalığı olan 51 yaşında erkek hasta, Acil servise 1 gündür süren konuşmada peltekleşme ve dengesizlik şikayetiyleriyle başvurdu. Geliş nörolojik muayenesinde konuşması dizartrikti, bilateral yukarı ve aşağı bakışta vertikal nistagmus vardı, sol serebellar testleri beceriksizdi ve yürüyüşü sola ataksikti. MR görüntülemelerinde bilateral anterior ve posterior vasküler sistemde, diffuyon ağırlıklı sekansda tümü hiperintens, ADC sekansında bazısı hipointens bazısı hiperintens çok sayıda akut ve subakut infarktlar izlendi (Resim 1). Çekilen Beyin ve Karotis MR anjiyografi tetkiklerinde damar oklüzyonu yoktu. Kan biyokimyasında akut faz reaktanlarında ve kardiyak markerlarında yükseklik görüldü. Elektrokardiyografide patoloji izlenmedi. İnme etiyolojisine yönelik yapılan transtorasik ekokardiyografide (EKO) mitral kapak anterior kapakcık atrial yüzünde kapakla hareket eden kitlesel lezyon görüldü. Trombüs/tümör ayrımı için yapılan transözefageal EKO'da sol atrium içerisinde interseptal bağlantılı 5,5x3,5 cm boyutlarında kitlesel lezyon saptandı. İskemik infarkt nedeni, kardiyoembolik olarak değerlendirilen hastanın kitlesi operasyonla eksize edildi (Resim 2). Kitlenin histopatolojik incelemesi ile aksiyal miksoma tanısı teyit edildi.

TARTIŞMA VE SONUÇ: Atriyal miksomaya sahip hastalarının, ilk başvuru nedeninin %45 nörolojik bulgular (fokal nörolojik defisitler, senkop sefalji, epileptik nöbetler) olduğu ve bunların içerisinde serebral infarktların çoğunluğu oluşturduğu bildirilmiştir (1,4). Ek olarak, tümör rezeksiyonundan önce hastalarda kardiyoemboli kaynaklı tekrarlayan serebral infarktlar gelişebilmektedir (5). Olgumuzda da akut gelişen infarktlarla birlikte, subakut infarktların da birlikte olması, olguların sessiz infarktlar ile de seyredebileceğinin bir örneğidir. Özellikle sessiz infarktlar ilerleyen yıllarda hastalarda kognitif sorunlara yol açabilme riski taşımaktadır. Dahası genç yaş grubunu etkileyen ve cerrahi olarak kür sağlanabilecek olan bu inme etyolojisinin tekrarlayan iskemik infarkların ve olası kognitif bozukluğun önlenmesinde erken tanı ve tedavisi çok önemlidir. Bu olgu ile genç inmeli hastalarda kardiyoembolik köken düşünüldüğünde atriyal miksomalar açısından ısrarlı inceleme yapılması gerektiğinin altını çizmek istedik.

Anahtar Kelimeler: kardiyoembolik, gençinme, miksoma

resim 1

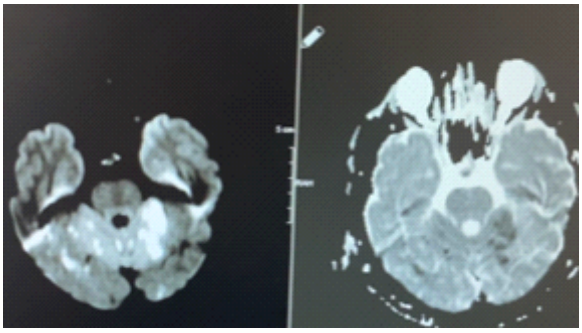

resim 1

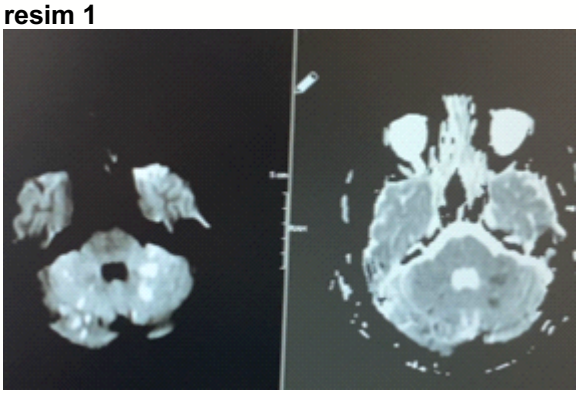

resim 1

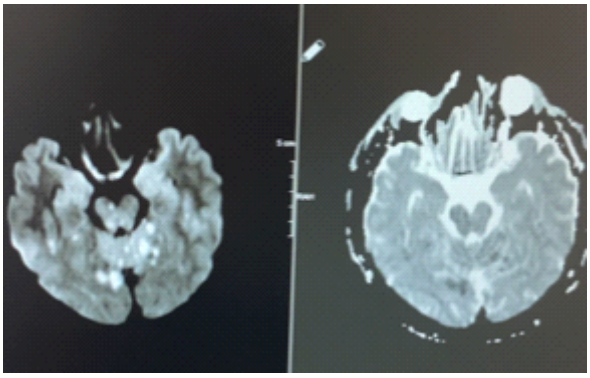

resim 1

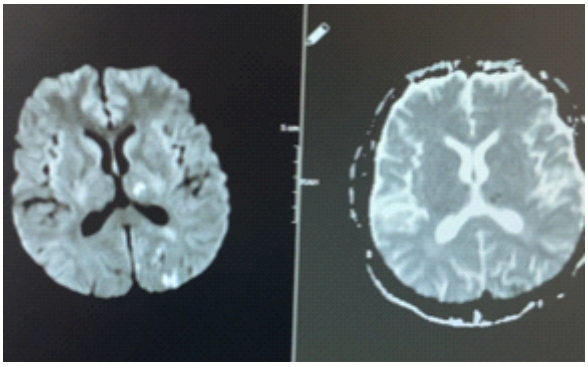

resim 2

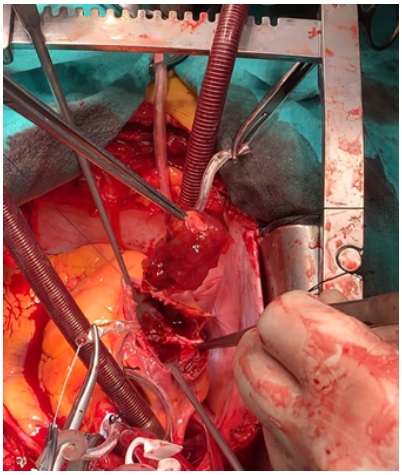

resim 2

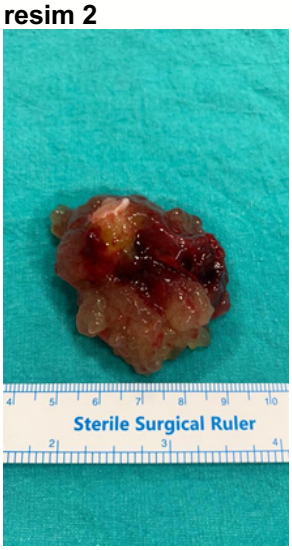

EP-43 YABANCI EL SENDROMU: OLGU SUNUMU

Ufuk Emre Toprak[1], Atakan Yüksekbaş[2], Asım Bedri Erdem[2]

[1]SBÜ İstanbul Eğitim ve Araştırma Hastanesi Nöroloji Kliniği
[2]SBÜ İstanbul Eğitim ve Araştırma Hastanesi Acil Tıp Kliniği

GİRİŞ VE AMAÇ: Yabancı El Sendromu, nadir görülen etkilenen ekstremitede yabancılık hissinin eşlik ettiği kısmen amaçlı olabilen, elin ya da kolun istem dışı, kontrolsüz hareketleri ile karakterize bir tablodur. Kallozal, parietal, frontobazal ya da oksipital lobun farklı etyolojik nedenlere bağlı (nörodejeneratif, tümör, inme..) etkilenmesi sonucu görülebilen bu nadir fenomende anteroir ve posterior olmak üzere iki varyant tanımlanmıştır. Sıklıkla frontal lob ve korpus kallosum lezyonlarına bağlı gelişen yabancı el sendromu, nadiren parietal lob lezyonuna bağlı gelişir ve sıklıkla non dominant hemisferde görülür. Bu yazıda, elinde tuhaflık hissi, başkasının eliymiş gibi kontrol etmekte zorluğun eşlik ettiği ve klinik olarak yabancı el sendromu düşünülen parietal kortikal enfartı olan olguyu sunmak bu nadir klinik tabloya dikkat çekmek istedik.

YÖNTEM: 54 yaşında erkek hasta sol kolda uyuşma şikayeti ile acil servise başvurdu. Öyküsünde yaklaşık 2 ay önce iskemik inme nedeni ile başka bir merkezde yatarak tedavi gördüğü ve antiagregan tedavi başlanarak taburcu edildiği öğrenildi. Öz geçmişinde hipertansiyon ve sigara kullanım öyküsü dışında özellik saptanmayan hastanın nörolojik muayenesinde sol üst ekstremitede hipostezi saptandı. Motor muayenesi normal olan hasta muayene sırasında etkilen elini kullanmakta sıkıntı yaşadığını o elini kontrol etmekte zorlandığını, özellikle kendi vücuduna dokunduğunda başka birisi dokunuyor gibi algıladığını ifade etmekte idi. Rutin laboratuar tetkiklerinde özellik saptanmayan hastanın kranial MRI da orta serebral arter sulama alanında, sağ perisantral parietal bölgede kortikal enfart ile uyumlu lezyon saptandı. Beyin boyun BT angiografik incelemede, orta serebral arterin süperior divizyonunda oklüzyon saptandı. İkili antiagregan tedavi düzenlenen hastanın klinik takibi sırasında yabancı el fenomeninin devam ettiği gözlendi.

BULGULAR: 54 yaşında erkek hasta sol kolda uyuşma şikayeti ile acil servise başvurdu. Öyküsünde yaklaşık 2 ay önce iskemik inme nedeni ile başka bir merkezde yatarak tedavi gördüğü ve antiagregan tedavi başlanarak taburcu edildiği öğrenildi. Öz geçmişinde hipertansiyon ve sigara kullanım öyküsü dışında özellik saptanmayan hastanın nörolojik muayenesinde sol santral fasial paralizi, sol üst ekstremitede hipostezi saptandı. Motor muayenesi normal olan hasta muayene sırasında etkilen elini kullanmakta sıkıntı yaşadığını o elini kontrol etmekte zorlandığını, özellikle kendi vücuduna dokunduğunda başka birisi dokunuyor gibi algıladığını ifade etmekte idi. Rutin laboratuar tetkiklerinde özellik saptanmayan hastanın kranial MRI da orta serebral arter sulama alanında, sağ perisantral parietal bölgede kortikal enfart ile uyumlu lezyon saptandı. Beyin boyun BT angiografik incelemede, orta serebral arterin süperior divizyonunda oklüzyon saptandı. İkili antiagregan tedavi düzenlenen hastanın klinik takibi sırasında yabancı el fenomeninin devam ettiği gözlendi.

TARTIŞMA VE SONUÇ: Parietal korteks enfarktına bağlı nadir bildirilen yabancı el sendromu, hem nadir görülmesi hem de akut inme ile ilişkili alışılmamış nörolojik bulgulardan biri olması nedeni ile özellikle acil servis değerlendirilmesinde akla getirilmesi gereken ilginç bir nörolojik tablodur.

Anahtar Kelimeler: Yabancı El Sendromu, İskemik İnme, Parietal korteks

EP-44 İNTRAVENÖZ TROMBOLİTİK TEDAVİSİ SIRASINDA AKUT MİYOKARD İNFARKTÜSÜ GELİŞEN AKUT İNME OLGUSU

Demet Yıldız, Mevrehan Dilber Kokturk, Omer Furkan Demir, Nilufer Buyukkoyuncu Pekel

Bursa Yüksek İhtisas EAH, Bursa, Nöroloji, Kardiyoloji

GİRİŞ VE AMAÇ: 59 yaşındaki erkek hasta ani başlayan sol ekstremitelerde güçsüzlük ve konuşma bozukluğu ile hastanemiz acil servisine başvurdu. nörolojik muayenesinde bilinci açık, oryante, koopere, GKS:15, Dizartri (hafif), Sol nazolabial sulcus silikKas gücü: sol üst 3/5 hemiparezi sol alt 2/5 hemiparezi, Duyu muayenesi:Doğal,Babinski: Solda pozitif. Serebellar testler: doğal,NIHSS: 8 Genel muayenesinde özellik yoktu. Tansiyonu 149/70 nabız:98 ateş:36,4 idi. Elektrokardiyografisi normal sinüs ritmindeydi. Beyin difüzyon ve apperent diffusion coefficient (ADC) manyetik rezonans görüntülemesinde pons paramedian bölgede akut enfarkt izlendi. Girişimsel radyolojiye danışıldı girşim düşünülmedi. Semptom başlangıcının 2 saat 15. dakikasında IV t-PA verilmek üzere inme merkezimize alındı.Tedavinin 30. dakikasında hastanın göğüs ağrısının olduğunu ifade etmesi üzerine çekilen ekokardiyografide D2,D3 ve aVF derivasyonlarında ST elevasyonu görüldü.kardiyolojiye danışılarak, sağ koroner artere stent takıldı. takiplerinde ek bir komplikasyon olmadı.24 saat kontrol BT de kanama izlenmedi.

YÖNTEM: Akut 'iskemik inmenin erken tedavisinde uygulanan intravenöz rekombinant doku tipi plazminojen aktivatörü (t-PA) tedavisinde yan etkiler genellikle serebral ve sistemik kanama, reperfüzyon hasarı veya alerjik reaksiyonlar olarak tanımlansa da embolik komplikasyonlar giderek daha fazla tanınmaktadır. t-PA uygulamasına bağlı miyokard enfarktüsü (MI) vakaları nadir olarak rapor edilmiştir.Muhtemel mekanizma önceden var olan bir pıhtı ve distalin parçalanması ile ilgili embolizasyon.

BULGULAR: Sonuç genellikle kötüdür ve optimaldir. Tedavi stratejisi belirsizliğini korumaktadır.

TARTIŞMA VE SONUÇ: literatürde nadir rastlanan ve mortalitesi yüksek olan bu olguyu paylaşmak istedik.

Anahtar Kelimeler: akut iskemik inme, trombolitik tedavi, miyokard infarktüs

EP-45 SEREBRAL ANJİOGRAFİ SONRASI GELİŞEN GEÇİCİ KORTİKAL KÖRLÜK - OLGU SUNUMU

Demet Yıldız, Tirdad Setayeshi, Mevrehan Dilber Kokturk, Cem Bilgin, Nilüfer Büyükkoyuncu Pekel, Bahattin Hakyemez

Yüksek İhtisas Eğitim ve Araştırma Hastanesi, Bursa

GİRİŞ VE AMAÇ: Geçici kortikal körlük serebral anjio sonrası gelişen nadir bir komplikasyondur. Yüksek dozda kontrast madde uygulanması ve posterior bölge anjiografisi kortikal körlük için risk faktörleridir.

YÖNTEM: 50 yaşında kadın hasta. 6 ay önce baş ağrısı şikayeti ile acil servise başvuran ve kranial BT de subaraknoid kanama saptanan hastaya serebral DSA yapılmış. Sol anterior inferior serebellar arter(AICA) distalinde mikotik anevrizma saptanmış ve anevrizma embolize edilmiş. Hastanın 6. ayda çekilen kontrol DSA da AICA total kapalı olduğu gözlendi. İşlemden sonra 3. saatte görme kaybı gelişti. Şikayetinin 2. saatinde görüntüleme sonuçları ile acil serviste değerlendirilen hastanın nörolojik muayenesinde pupiller izokorik IR +/+, bilateral görme kaybı mevcuttu. Kranial BT,ve BT anjiografi de belirgin patoloji saptanmadı. Difüzyon MR da Sol serebeller hemisferde ve sağ temporal lob posteriorunda, sağ frontal lobta ve sol parietal lobta interhemisferik fissür komşuluğunda akut enfartla uyumlu görünüm izlendi. antiagregan ve antikoagulan, antiödem ve pirasetam başlandı. 36 saatte görme kaybı düzelmeye başladı ve 48 saatte tamamen düzeldi.

BULGULAR: Geçici kortikal körlüğün kesin mekanizması belirsizdir. En popüler hipotez kontrast nörotoksisitesidir.

TARTIŞMA VE SONUÇ: bizde literatürde nadir olan bu olguyu literatür eşliğinde paylaşmak istedik

Anahtar Kelimeler: serebral anjiografi, kortikal körlük, anevrizma embolizasyonu,

EP-46 VERTEBRAL ARTER HİPOPLAZİSİ POSTERİOR SİRKÜLASYONDA ATEROSKLEROTİK STENOZ İÇİN BAĞIMSIZ BİR RİSK FAKTÖRÜMÜDÜR?

Yasemin Dinc, Mustafa Bakar

Uludağ Üniversitesi, Nöroloji Anabilim Dalı, Bursa

GİRİŞ VE AMAÇ: Vertebral arter hipoplazisi (VAH), vertebral arterlerin sık görülen bir anatomik varyasyonudur ve posterior sirkülasyon iskemisine tetiklediğini düşündüren kanıtlar ortaya çıkmaktadır. Ancak VAH ile iskemik inme arasındaki ilişkinin mekanizması bilinmemektedir. Bu nedenle, bu çalışmada bir nöroloji kliniğinde takip edilen akut iskemik inme tanısı alan hastalarda VAH prevalansını belirlemek ve vertebrobaziler dolaşımda aterosklerotik stenoz için potansiyel bir risk faktörü olup olmadığını belirlemek amaçlanmıştır.

YÖNTEM: Bu retrospektif çalışmaya 1 Ocak 2019 ile 1 Ocak 2020 tarihleri arasında akut iskemik inme tanısı konan 609 hasta dahil edildi. tüm hastaya beyin-boyun bilgisayarlı tomografi anjiografi çekildi. Vertebral arter hipoplazisi her iki vertebral arter arasında 2mm den fazla çap farkı olması ile tanımlandı. hastalar verteral arter hipoplazisi olanlar ve olmayanlar olarak ikiye ayrıldı ve demografik özellikleri, risk faktörleri, radyolojik ve klinik özellikleri değerlendirildi.

BULGULAR: bu çalışmaya akut iskemik inme tanısıyla takip edilen 609 hasta dahil edilmiştir. hastaların 225'inde vertebral arter hipoplazisi saptanmıştır.posterior sirkülasyonda aterosklerotik stenoz için risk faktörleri analiz edildiğinde cinsiyet, diyabetus mellitus varlığı, vertebral arter hipoplazisi istatistiksel olarak anlamlı bulunmuştır. istatiksel olarak anlamlı değişkenler binary logistik regresyon ile analiz edildiğinde en anlamlı değişkenin vertebral arter hipoplazisi olduğu bulunmuştur. vertebral arter hipoplazisi hastalarda aterosklerotik stenozun en sık saptandığı yerler ise vertebral arter v1 ve v4 segmenti, baziller arter orta segmenti idi

TARTIŞMA VE SONUÇ: Çalışmanın bulguları, mekanizması bilinmemekle birlikte, VAH'ın vertebrobaziler dolaşımda aterosklerotik stenozu tetiklediği düşündürmektedir. Aterokleroz için risk faktörlerinin çoğu sistemik olmasına rağmen aterosklerotik plaklar fokal seyirlidir devam göstermezler ve spesifik bölgelerde daha sıktır (karotis arter bifurkasyonu gibi).bu da lokal faktörlerin önemini göstermektedir. Ateroskleroz ile ilişkili hemodinamik parametreler in vivo olarak değerlendirilemez. Bu nedenle, altta yatan mekanizmayı daha iyi anlamak için, akut serebral iskemi tanısı konan VAH'lı hastalarda yüksek çözünürlüklü manyetik rezonans anjiyografi ile kan akış parametrelerini inceleyen çalışmaların yapılması önerilir.

Anahtar Kelimeler: vertebral arter hipoplazisi, posterior sirkülasyonda aterosklerotik stenoz, posterior sirkülasyon inmesi

EP-48 AKUT İSKEMİK İNMEDE İNTRAVENÖZ TROMBOLİTİK TEDAVİ SONUÇLARI: TEK MERKEZ DENEYİMİ

Nesrin Ergin

Pamukkale üniversitesi Tıp Fakültesi, Nöroloji Ana Bilim Dalı

GİRİŞ VE AMAÇ: Bu araştırmanın amacı, Aralık 2016 ve Aralık 2019 yılları arasında Denizli Devlet Hastanesi Nöroloji kliniğimizde akut iskemik inme tanısı ile intravenöz trombolitik tedavi almış hastaların durumlarını belirlemek ve tedaviye bağlı yan etki sıklığını ve etkileyen faktörleri saptamaktır.

YÖNTEM: Gerekli izinler alındıktan sonra Aralık 2016 ve Aralık 2019 yılları arasında Denizli Devlet Hastanesi Nöroloji kliniğimizde akut iskemik inme tanısı konulan ve İV trombolitik tedavi uygulanan 181 hasta incelendi.Amerikan Kalp Derneği/Amerikan İnme Derneği kılavuzu 2019 baz alınarak veriler toplandı. Hastaların demografik özellikleri, başvuru semptomları, inme semptomlarının başlangıcı ile hastaneye başvuru arasındaki süre (semptom-kapı süresi), hastaneye başvuru ile tedavi başlangıcı arasındaki süre (kapı-iğne süresi) kaydedildi. Tüm hastaların risk faktörleri, nörolojik muayene ve tedavi önce ve 24 saat sonraki (BT), tedavi öncesi/ sonrası ve 24 saat sonraki NIHSS ortalamaları kaydedildi. Tedavi sonrası ilk 36 saat içerisinde meydana gelen intrakraniyal kanamalar r-tPA bağlı komplikasyon olarak değerlendirilmiştir. Hastaların tedavi sonrası altıncı ay prognozları tespit edildi

BULGULAR: Çalışmaya alınan 181 hastanın 109'u (%60.2) erkekti. Yaş ortalaması 67.83±12,72 (aralık, 19-88 yıl) idi. Tekrarlayan SVO öyküsü 39 hastada (%21,05) vardı. ASPECTS skoru 7 ve altında olan 52 hasta (%28.8) vardı. Semptom/kapı (S/K) zamanı ortalaması 138,4±225,7 (aralık, 0-1372) dakika, Kapı/İğne zamanı (K/İ) 170,9±284,9 (aralık, 20-1398) dakika, Semptom/İğne (S/İ) zamanı 288,9±295,09 (aralık, 3-1293) dakika, Kapı-Nörolog (K/N) zamanı 73,7±65,9 (aralık, 0- 385) dakika ve Nörolog-İğne (N/İ) zamanı 36,7±106,6 (aralık, 0- 1280) dakika idi. Klinik özelliklerine göre 87 hasta (%48,1) parsiyel anterior sirkülasyon infarktı (PACI), 26 hasta (%14,4) total anterior sirkülasyon infarktı (TACI), 42 hasta (%23,2) posterior sirkülasyon infarktı (POCI), 17 hasta (%9,4) POCI + TACI ve 8 hasta (%4,4) laküner infarkt (LACI), olarak sınıflandırıldı. Tedavi öncesi ve sonrası NIHSS ortalamaları sırasıyla 11,9±6,1 (aralık, 3-28) ve 9,08±9,25 (aralık, 0-33) idi.
Çalışmamızda değerlendirilen 181 hastanın 132 (%73.4)'de NIHSS değerlerinde ilk 24 saatte azalma saptandı. Bu azalma olanların 74 (%41)'de NIHSS değerlerinde ilk 24 saatte en az %51 ve üzerinde azalma şeklinde idi. Tedavi sonrası 24 hastada (%13,3) intrakraniyal kanama gözlendi. Bunlardan 8'de (%4,4) semptomatik kanama saptandı. Semptomatik kanamalı olguların dört tanesi TACI-POCI, bir tanesi POCI, 2 tanesi de TACI grubunda ve tedavi öncesi NIHSS skorları hepsinde 19 ve üstü idi. Kanamalı olguların 7'i (%8) PACI, 8'i (%30.8) TACI grubunda, 6'ı (%35.3) TACI-POCI grubunda, 3'Ü (%7.1) POCI grubunda idi.
Altı ay sonra 95 hastanın (%52.5) mRS skoru 0-1 idi. ASPECTS sekiz ve üzeri olan 93 hastanın (%72.1) altıncı ayda da tama yakın düzelme ile bağımsızdı. ASPECTS yedi ve altı olan 17 hastanın (%32.7) altıncı ayda da tama yakın düzelme ile bağımsızken 35 i (%67.3) ağır özürlülüğü vardı ve ASPECTS yedi ve altı altıncı ayda kötü prognozu belirlemede istatistiksel olarak anlamlıydı. Tedavi öncesi NIHSS skoru 6 ve altında olan 34 hasta (%91,9), NIHSS skoru 7-21 arasında 73 hasta (%57,9) ve NIHSS skoru 21 ve üzerinde 3 hasta (%16,7) altıncı ayda tamamen bağımsız idi. Tedavi sonrası 24. saatteki NIHSS skoru 6 ve altında olan 82 hasta (%89), 24. saatteki NIHSS skoru 7-21 arasında 26 hasta (%45) ve NIHSS skoru 21 ve üzerinde 2 hasta (%6.5) altıncı ayda tam bağımsızdı.

TARTIŞMA VE SONUÇ: Verilerimiz, hastaların trombolitik tedavi öncesi NIHSS değerleri ile kıyaslandığında 24. saatteki NIHSS değerlerindeki ≥ %25 düzelmenin altıncı aydaki prognozu belirlemede önemlidir. ASPECTS skoru ≤ 7 olanlarda ise altıncı ayda kötü prognozu belirlemede anlamlı. Akut iskemik inmede ilk 4,5 saatte r-tPA etkili ve güvenlidir, bağımsız yaşayan hasta sayısı arttırılabilir, sonuçlarımız literatür ile uyumludur. Sahada uzmanlar trombolitik tedavi dozu konusunda daha konservatifler

Anahtar Kelimeler: iskemik inme, intravenöz trombolitik tedavi, uzun dönem prognoz

EP-49 PROGRESİF SEYİRLİ DİSSEKAN BAZİLER ARTER ANEVRİZMASI; OLGU SUNUMU

Erkan Acar[1], Zeynep Özdemir Acar[2], Naci Koçer[3]

[1]Acıbadem Üniversitesi, Nöroloji Ana Bilim Dalı, İstanbul
[2]Bakırköy Prof. Dr. Mazhar Osman Ruh ve Sinir Hastalıkları Hastanesi, Nöroloji Kliniği, İstanbul
[3]İstanbul Üniversitesi, Cerrahpaşa Tıp Fakültesi, Radyoloji Ana Bilim Dalı, İstanbul

GİRİŞ VE AMAÇ: Baziler arter anevrizmalarının tedavisi, özellikle de parsiyel tromboze ise çok zorlayıcı olabilmektedir. Açık cerrahi yöntemler, özellikle arka sistem lokasyonlarında, kalsifiye veya tromboze anevrizmalarda yüksek komplikasyon riski nedeniyle daha az tercih edilmektedir. Proksimal oklüzyon veya akım yönlendirici stent uygulamaları endovasküler tedavi seçenekleri arasında bulunmaktadır. Bu sunumda genç yaşta minör iskemi kliniği ile başvuran, endovasküler girişimle tedavi edilen ancak progresif seyir sonrasında exitus olan bir vaka bildirdik.

YÖNTEM: Vaka Sunumu

BULGULAR: 30 yaşında bilinen kronik hastalığı olmayan erkek hasta, acil servise ani başlayan sol tarafta uyuşma şikayetiyle başvurdu. Nörolojik muayenesinde sol yüz yarımı ve kolda hipoestezi saptandı. Manyetik rezonans görüntülemede (MRG) baziler arterde (BA) interpedinküler sisterna seviyesinde 28x16 mm boyutunda parsiyel tromboze fuziform anevrizma ve mezensefalon sol yarımında daha belirgin bilateral akut iskemi alanları saptandı (Şekil 1). Yapılan dijital substraksiyon anjiografide (DSA), BA 1/3 proksimalinde 12x8x8 mm boyutlarında dissekan anevrizma ve post-anevrizmatik segmentte oklüzyon izlendi (Şekil 2). Enoksaparin 2x0.6 ml tedavisi başlanarak yatış yapıldı. Yaklaşık 5 saat sonra gelişen dizartri ve sağ kolda 4/5 parezi nedeniyle yapılan difüzyon MRG'de mezensefalon etrafındaki lezyonların belirginleştiği gözlendi. Heparin infüzyonu başlanarak acil DSA yapıldı. BA akımının anterograd açıldığı, anevrizma boyutunda artış olduğu (14x14x12 mm) ve tüm duvarlarda subadventisyel kontrast stagnasyonları olduğu, distal BA segmentin disseke olduğu görülerek koil kullanılarak parent arter oklüzyonu (PAO) uygulandı. Kanama riski düşünülerek tedaviye enoksaparin 2x0.4 ml ile devam edildi. DSA sonrasında anartrik, kas gücü sol üstte plejik, altta 4/5 idi. 12. saatte yapılan kontrol MRG'de pons anterolateralinden pedinküllere uzanan yeni gelişen akut iskemi saptandı. Takiplerinde yapılan MRG'lerde iskemik lezyonların gerilediği gözlendi. Mevcut tedaviyle 3. haftadaki muayenesinde tekli kelime çıkışı olan ve kas gücü sol üstte 4/5, altta tam olan hasta taburcu edildi. Taburculuğun 1 hafta sonrasında hıçkırık şikayeti olan hastaya yapılan MRG'de pons sol yarımında yeni iskemi saptandı. DSA yapıldı, anevrizma oklüdeydi ve ek bulgu saptanmadı. İskeminin perforan dal etkilenmesine bağlı olduğu düşünüldü. Tedavisi enoksaparin 2x0.6 ml ve ASA 81 mg 1x1 olarak değiştirildi. 2. ay kontrol MRG'de tromboze anevrizma boyutu 20x18 mm olarak ölçüldü, yeni lezyon saptanmadı. 10. haftada bulantı şikayeti ile başvuran hastanın muayenesinde ek bulgu saptanmadı. Kontrol görüntülemeleri planlanarak yatışı yapıldı. Takibi esnasında nöbet geçiren hastanın muayenesinde derin uyku hali mevcuttu, ağrılı uyarana yüz buruşturma şeklinde yanıt veriyordu, pupilleri bilateral miyotikti, ışık refleksi bilateral zayıf alınıyordu. Beyin tomografisi çekildi, subaraknoid hemoraji ve hidrosefali saptandı (Şekil 3). Acil DSA'ya alınarak kanamış olan anevrizma PAO ile embolize edildi. Kontrol görüntülemelerde hidrosefalinin artması üzerine ekstrenal ventriküler drenaj uygulandı. GKS: 5-7 civarında takibi süren hastada postop 7. günde GKS 3'e geriledi. MRG'de tentorial herniasyon ve sol MCA sulama alanında geniş enfarkt görüldü (Şekil 4). Kliniğinin 3. ayında beyin sapı refleksleri alınamayan hastada beyin ölümü saptandı.

TARTIŞMA VE SONUÇ: Özellikle arka sistemde bulunan dev ve parsiyel tromboze anevrizmaların tedavisi bazen çok zorlayıcı olmaktadır. Vakamızda PAO sonrası antikoagulan tedavi altında perforan iskemi saptanması, sonrasında nüks dolum ve subaraknoid hemoraji gelişmesi, tüm tedavi seçeneklerinin bazı durumlarda yetersiz kalabildiğini göstermektedir. Parsiyel tromboze dissekan fuziform anevrizmalarda PAO dahi rekanalizasyon gelişme oranlarını düşürmemektedir. Kötü prognozun asıl nedeninin parent arterdeki primer dissekan natür olduğu düşünülebilir.

Anahtar Kelimeler: Baziler Arter, disekan anevrizma, genç inme

Şekil 1

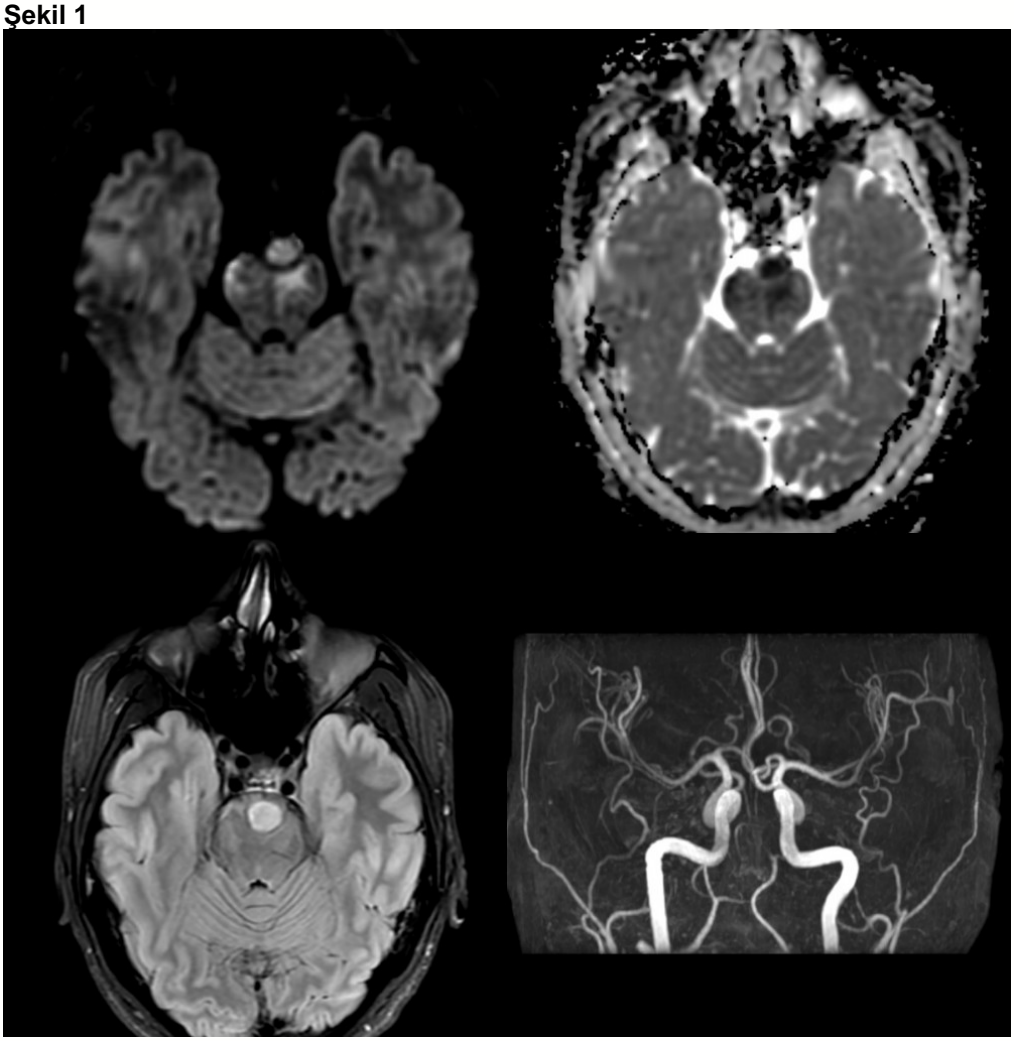

Baziler arter anevrizması ve mezensefalonda akut iskemi

Şekil 2

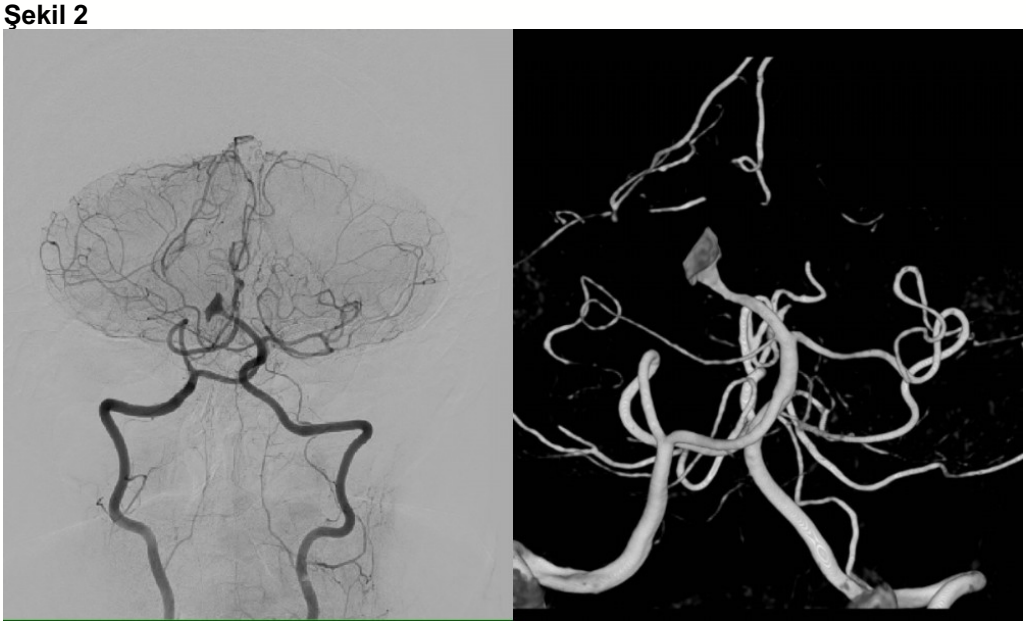

Baziler arter dissekan anevrizması

Şekil 3



Subaraknoid hemoraji ve hidrosefali

Şekil 4

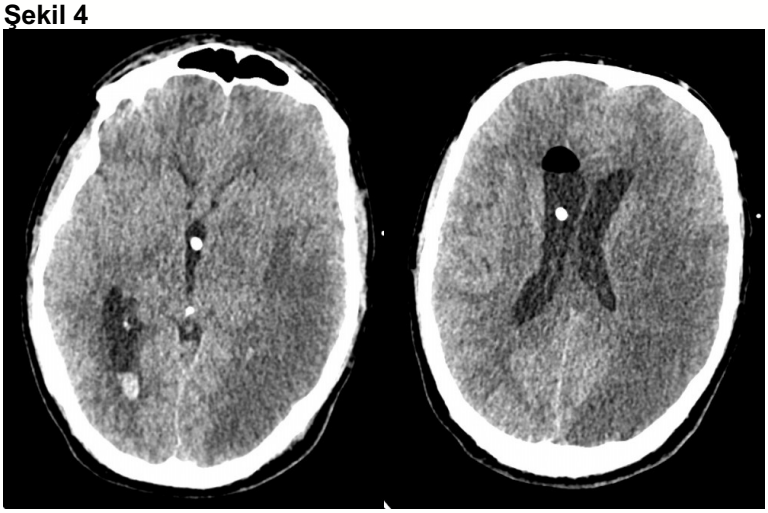

Sol MCA geniş iskemisi

EP-50 KOMORBİD RİSK FAKTÖRLERİYLE AKUT İSKEMİK İNME HASTALARINDA COVID-19 MORTALİTEYİ ARTIRABİLİR

Recep Baydemir[1], Seyma Benli[1], Hümeyra Aslaner[2], Murat Gültekin[1], Gamze Kalın Ünüvar[3], Ali Ramazan Benli[4]

[1]Erciyes Üniversitesi, Nöroloji Ana Bilim Dalı, Kayseri
[2]Kayseri İl Sağlık Müdürlüğü, Aile Hekimliği ve Pediatri
[3]Erciyes Üniversitesi, Enfeksiyon Hastalıkları ve Klinik Mikrobiyoloji Ana Bilim Dalı, Kayseri
[4]Kayseri İl Sağlık Müdürlüğü, Aile Hekimliği

GİRİŞ VE AMAÇ: COVID-19 hastalarında birçok sistemik komplikasyonlar olduğu gibi santral ve periferik sinir sistemi tutulumlarıda görülebilmektedir. COVID-19 vakalarında yaklaşık %36 oranında nörolojik semptomlar ortaya çıkmaktadır. COVID-19 enfeksiyonunda ortaya çıkan sitokin artışı ile birlikte protrombotik aktivasyonla yaygın mikrovasküler trombozların geliştiği bildirilmiştir ve klinik pratikte bu hastalarda D-dimer düzeyleri yüksek bulunmaktadır. Bu çalışmada amacımız COVID-19 pozitif hastalarda serebrovasküler hastalık görülme sıklığı ve klinik korelasyonunu değerlendirmektir.

YÖNTEM: Erciyes Üniversitesi Tıp fakültesinde COVID-19 tanısı ile pandemi servisinde takip edilip taburcu olan ve ayaktan takip edilen hastalar çalışmaya alındı. Hastaların demografik bilgileri, akut serebrovasküler hastalık hikayesi, beyin tomografi ve/veya manyetik rezonans görüntüleri, ek hastalıkları, kullandıkları ilaçlar, kan kolesterol düzeyleri, rutin biyokimyasal kan tetkikleri, hemogram, CRP, D-dimer gibi laboratuvar verileri elektronik ortamdaki medikal kayıtlardan tarandı. Akut gelişen ve COVID-19 tanısıyla zamansal ilişkili serebrovasküler hastalıklar değerlendirmeye alındı. Serebrovasküler olaylar iskemik ve hemorajik olay, geçici iskemik atak ve serebral venöz tromboz şeklinde 4 grupta incelendi. Bu hastaların serebrovasküler hastalığa yönelik risk faktörleri de değerlendirilip hangi risk faktörüne sahip hastalarda koronavirüs serebrovasküler hastalık açısından daha fazla risk oluşturduğu da incelendi.

BULGULAR: Koronavirüs enfeksiyonu geçiren hastalarda inme sıklığını belirlemek amacıyla retrospektif olarak 1000 hasta tarandı. İskemik serebrovasküler hastalık ve/veya geçici iskemik atak tanısı alan 14 hasta tespit edildi (11 iskemik olay, 3 geçici iskemik atak). Akut iskemik inmeli COVID-19 tanılı hastaların yaş ortalaması 67 idi. Hastaların 8'i erkek, 6'sı kadın idi. COVID-19 tanılı akut iskemik inmeli 14 hastada COVID'e bağlı en sık görülen semptomlar ateş ve solunum güçlüğü olarak belirlendi. Hastaların ortalama başvuru glukoz değerleri 151 mg/dl, lenfosit değerleri 1.2 birim, D-Dimer seviyeleri 1 hastada 14540 gibi yüksek bir değerde iken ortalama değeri 2445 olarak tespit edildi. CRP ortalama değerleri 90 idi. Başvuru ortalama lökosit değeri 6200 idi. Tüm hastaların beyin tomografisi ve diffüzyon MR görüntülemeleri incelendi. Enfarkt lokalizasyonuna baktığımızda, 4 hastada posterior sistem enfarktı, 8 hastada ise anterior sistem enfarktı ve 2 hastada multipl enfarkt alanları izlendi. Başvuru NIHSS skoru 1 hastada 11 iken ortalama değer 2.2 olarak belirlendi. Taburculuk ortalama NIHSS 1.1 olarak tespit edildi. İnme ve akciğer tutulumu olan 4 hasta vefat ederken, taburcu olanların ortalama modifiye rankin skoru 2 olarak bulundu. İnme risk faktörleri incelendiğinde, 4 hastada hipertansiyon, 3 hastada diyabetes mellitus, 3 hastada hipertansiyon ve diyabet birlikteliği, 2 hastada hipertansiyon ve geçirilmiş iskemik serebrovasküler hastalık, 2 hastada kalp yetmezliği, 4 hastada atrial fibrilasyon tespit edildi. Hastaların yarısında çoklu inme risk faktörü olduğu görüldü.

TARTIŞMA VE SONUÇ: Çalışmamızda COVID-19 pozitif hasta grubunda inme oranını %1.4 olarak bulduk. Pandeminin başından beri yapılan birçok çalışmalar, COVID-19 olan hastalarda inme insidansının %0,9 ile %2,7 arasında değiştiğini göstermiştir. Koronavirüsün her zaman solunum yolu ile sınırlı olmayıp; nörolojik belirtilerle de karşımıza gelebilmektedir. COVID-19 hastalığı ile birlikte akut iskemik inmesi olan hastalarda, inmesi olmayanlara göre karaciğer, renal ve solunum sistemi gibi multisistem tutulum daha fazla görülmektedir. Bizim çalışmamızda da vefat eden hastaların solunum sıkıntısı ve akciğer tutulumu ön plandaydı. Özellikle akciğer tutulumu ön planda olan ve akut iskemik inme geçiren hastalarda mortalitenin daha yüksek seyredeceğini öngörerek bu hastalarda yakın takibin daha dikkatli yapılması gerektiği literatürle uyumlu olarak bizim çalışmamızın sonucuyla da söylenebilir.

Anahtar Kelimeler: COVID-19, İNME, MORTALİTE

EP-51 PATENT FORAMEN OVALEDE SEKONDER İNME PROFLAKSİSİ: MESELE ANTİKOAGÜLE ETMEK YA DA ETMEMEK? YAYINLANMIŞ RANDOMİZE KONTROLLÜ ÇALIŞMALARIN META-ANALİZİ VE FRAJİLİTE İNDEKSİ

Mehmet Akif Topcuoglu, Ethem Murat Arsava

Hacettepe Üniversitesi Tıp Fakültesi, Erişkin Hastanesi, Nöroloji Anabilim Dalı, Ankara

GİRİŞ VE AMAÇ: Patent foramen ovale (PFO) olgularında iskemik inme rekürrensinin önlenmesi için antiplatelet (APT) veya oral antikoagülan (OAK) tercihi konusu açıklığa kavuşturulmamıştır.

YÖNTEM: Pubmed® taraması ile Non-vitamin-K OAK (NOAK) dahil olmak üzere APT ve OAK tedavilerinin PFO'lu hastalarda sekonder inme rekürrensini önleyici etkisini karşılaştıran beş randomize kontrollü çalışma tespit edilmiştir. Bu çalışmaların standart meta-analizi yapılmış ve frajilite indeksleri belirlenmiştir.

BULGULAR: Meta-analiz, OAK ile ikincil inme profilaksisinin (n=890) APT'ye (n=830) kıyasla sayısal olarak daha iyi olduğunu gösterdi (Rölatif risk oranı: 0.74 (%95 güven aralığı; 0.48-1.14). Tek tek değerlendirildiğinde tümü negatif olan çalışmaların hepsinin frajilite indeksi sıfır olarak belirlendi. Meta-analizin frajilite indeksi ise 5 (%15.2) olup, gözlemlenen değerin (%3.98) 3,8 kat fazlası idi.

TARTIŞMA VE SONUÇ: PFO'da ikincil inmeden koruma konusunda aspirine karşı varfarin veya NOAK tercihine dair araştırma verileri oldukça zayıf ve kırılgandır. Bu sorunun çözümü ancak randomize kontrollü bir çalışma olabilir.

Anahtar Kelimeler: Patent foramen ovale, aspirin, varfarin, risk, rekürrens

EP-52 BAŞAKŞEHİR ÇAM VE SAKURA ŞEHİR HASTANESİ - İNME MERKEZİ VERİLERİ: BİR YILLIK İV-RTPA TEDAVİ DENEYİMLERİMİZ

Kamer Tandoğan, Mehmet Semih Arı, Murat Çabalar, Ayça Özkul

Başakşehir Çam ve Sakura Şehir Hastanesi, Nöroloji Ana Bilim Dalı,İstanbul

GİRİŞ VE AMAÇ: Ülkemizde ikinci en sık ölüm sebebi olan inmelerin % 80'inde iskemik nedenler yer almaktadır. Akut iskemik inmenin (Aİİ) erken müdahalesinde klavuzlara giren etkili tek tedavi intravenöz doku plasminojen aktivatörü (iv r-tPA) uygulamasıdır. 2006 yılında piyasaya sunulan ilaç, her geçen gün uygulayan merkezlerin sayısının artması ile birlikte daha sık karşımıza çıkmaktadır. Bu çalışmamızda, hastanemizin bir yıllık iv r-tPA tedavisi uygulanan Aİİ vakalarının verilerini retrospektif olarak incelemeyi amaçladık

YÖNTEM: İncelemeye 09.2020- 09.2021 tarihleri arasında akut iskemik inme (Aİİ) tanısı ile iv-rtPA uygulanan 102 hasta alındı. Hastaların demografik ve klinik özellikleri, hastaneye geliş ve çıkış NIHSS (National Institues of Health Stroke Scale) ve mRS skorları, semptom-kapı ve kapı-iğne zamanları, 24. saat kranyal BT (Bilgisayarlı Tomografi) sonuçları ve işlem esnasında komplikasyon durum tespitleri kaydedildi.

BULGULAR: Bir yılda hastanemize Aİİ tanısıyla başvuran hastalardan uygun endikasyon altındaki 250 hastanın 158 'ine trombektomi işlemi, 102 hastaya da iv rt-PA uygulanmıştır. İntravenöz alteplaz uygulanan hastaların %43'ü kadın (n=44), %57'si (n=58) erkekti. Ortalama yaş 67±14.4 (aralık: 23-94) yıl idi. Yatış süresi boyunca yapılan tetkikler sonucunda 28 hastada kardiyoembolik etiyoloji tespit edildi. Hastaların acil başvurusundaki geliş NIHSS skor ortalaması 8.70±4.6 (aralık: 2-20) idi. İv- rtPA sonrası ilk 24. saat beyin BT'lerinde 12 hastada hemorajik transformasyon tespit edildi. 10 hastanın eksitus olduğu gözlendi. Hastaneden çıkış mRS skoru ortalama 3.45±1.68 olarak hesaplandı.

TARTIŞMA VE SONUÇ: İv-rtPA, Aİİ'de farmakolojik revaskülarizasyon için onaylanmış tek tedavidir. Büyük damar oklüzyonlarının rekanalizasyonlarında intravenöz alteplaz tek başına yeterli olmamakta, uygun şartlarda endovasküler tedavilerden de faydalanılmaktadır. Hastaların en yakın inme merkezlerine en kısa zamanda ulaştırılması, acil- nöroloji birimlerinin ortak yaklaşımı altında hızlıca uygulanacak tedavinin belirlenmesi hastanın mRS'si üzerinde önemli bir role sahip olacaktır.

Anahtar Kelimeler: Akut iskemik inme, doku plajminojen aktivatörü, inme ünitesi

EP-53 POSTPARTUM DÖNEMDE SPİNAL ANESTEZİ SONRASI GELİŞEN SİNÜS VEN TROMBOZU: OLGU SUNUMU

Merve Melodi Çakar, Hülya Özkan, Babürhan Güldiken

Trakya Üniversitesi, Nöroloji Ana Bilim Dalı, Edirne

GİRİŞ VE AMAÇ: Venöz kökenli inmeler tüm inmelerin %1'ini oluşturmaktadır. Kafa travması, enfeksiyonlar, kollajen doku hastalıkları, koagülasyon bozuklukları, gebelik, puerperyum, dehidratasyon ve nadiren spinal anestezi sinüs ven trombozunun etiyolojisinde yer alabilmektedir.

YÖNTEM: Biz spinal anestezi eşliğinde doğum yapmış ortostatik baş ağrısı, epileptik nöbet ve monoparezi ile başvurmuş sinüs venöz trombozu saptanan hastayı sunmayı amaçladık.

BULGULAR: On sekiz yaşında hasta spinal anestezi eşliğinde sezaryen operasyonu sonrası 2. günde gelişen başının her iki tarafında baskı tarzında, yatınca azalan ayakta iken artan, bulantının olduğu kusmanın eşlik etmediği baş ağrısı yaşadığını söyledi. Bu şikayetine postpartum üçüncü gün sol kolda güçsüzlük eklendiğini, beşinci gün sol kolda uyuşukluk karıncalanma hissi sonrasında ritmik atımları takiben bilincini kaybettiği tüm vücutta kasılma yaşadığını belirtildi. Bu yakınmalar ile dış merkez acil servise başvuran hastaya intravenöz 10 mg diazepam uygulanıp ertesi gün benzer karakterde nöbet geçirmesi sonrasında hastanın tarafımıza sevki gerçekleştirildi. Hastanın muayenesinde bilinci açık oryante ve koopereydi. Göz dibi muayenesinde papil ödem gözlenmedi. Sol kol 4/5 kas gücündeydi. Diğer nörolojik muayene bulguları olağandı. Hematolojik kan profili, kan şekeri, böbrek ve karaciğer fonksiyon testleri normal sınırlardaydı. Hastanın kranyal bilgisayarlı tomografi görüntüsünde sağda belirgin her iki serebral hemisferde parietal lob yüksek konveksitede silik sınırlı hipodens alan ve içerisinde hemoraji ile uyumlu hiperdens alanlar gözlendi. Kontrastlı kranyal manyetik rezonans görüntülemede (MRG) bu lezyona ek pakimenengial kontrastlanma izlendi. Hastanın kranyal venografik MRG'sinde sağ kortikal venöz yapıları sola göre asimetrik ince ve az sayıda izlendi. Hastanın ponksiyon sonrası başlayan şiddetli ortostatik baş ağrısı nedeni ile hidrasyonu sağlandı. Somatosensoriyel aura sonrası fokal başlayıp sekonder jeneralize olmuş nöbetleri için Levetirasetam 1000 mg /gün oral tedavi başlandı. Sinüs ven trombozuna yönelik hasta önce düşük molekül ağırlıklı heparin ile izlenip sonrasında warfarin sodyum ile antikoagüle edildi. Nöbetleri ve baş ağrısı kontrol altına alınan hasta sol üst ekstremitede minimal kas zaafı ile taburcu edildi.

TARTIŞMA: Spinal anestezi sonrası postpartum dönemde baş ağrısı ile başvuran hastada ek nörolojik bulguların olması akla santral patolojileri getirmelidir. Özellikle homonim hemianopsi, afazi ve epileptik nöbetler kortikal venöz trombozu araştırmayı gerekli kılmalıdır. Postpartum dönemin kendisi tek başına sinüs ven trombozu için risk faktörü iken bir de spinal anestezi öyküsünün olması bu durumu tetikleyebilmektedir. Lomber ponksiyonun neden olduğu sinüs ven trombozu patogenezi Monro-Kellie doktrini ile açıklanabilir. Bu teori, kafatasının sabit bir hacimde olması nedeni ile beyin dokusunun, kanın ve beyin omurilik sıvısının (BOS) uyum içinde olması gerektiğini savunmaktadır. Lomber ponksiyonda BOS hacmi ve basıncı önemli ölçüde azalır. Bunun sonucunda venöz kompartmanda kan hacmi artışı olur. Bu durum dural venöz sinüslerin genişlemesine ve stazına yol açmaktadır. Ayrıca azalan BOS hacmi beynin göreceli olarak aşağıya doğru çekilmesine neden olur. Bu da dural ve kortikal damarların uzamasına ve damar duvarlarının zarar görmesine neden olabilmektedir. İşte bu venöz staz ve damar endotel hasarı Virchow triadı ile de açıklanan hiperkoagülasyona neden olmaktadır. Bizim olgumuzda etiyoloji multifaktöriyel olarak düşünülmüş olup puerperyum dönemi ve spinal anestezi sorumlu tutulmuştur.

SONUÇ: Postpartum dönemde başvuran özellikle de spinal anestezi öyküsü olan hastalarda baş ağrısının ısrarcı olması, ek nörolojik defisitlerin varlığı, santral patolojileri özellikle de sinüs ven trombozunu akla getirmeli ve tedaviye ivedilikle başlanmalıdır.

Anahtar Kelimeler: sinüs ven trombozu, spinal anestezi, puerperyum

EP-54 KORONER CT ANJİOGRAFİ ÇEKİLEN HASTALARDA İNME RİSK SKORU CHA2DS2VASC' IN İLE KORONER KALSİYUM SKORU ARASINDAKİ İLİŞKİNİN DEĞERLENDİRİLMESİ

Özge Ozden Tok, Gülsüm Bingöl

Memorial Bahçelievler Hastanesi

GİRİŞ VE AMAÇ: CHA2DS2VASC skoru inmenin en sık nedenlerinden biri olan atriyal fibrilasyonda inme geçirme riskini gösteren ve günlük pratikte kullanılan bir skor olup aynı zamanda koroner arter hastalığı (KAH) gelişiminden sorumlu olan risk faktörlerini de içermektedir. Koroner arter kalsiyum skoru, koroner ateroskleroz varlığını MSCT ile gösterme tekniğidir ve koroner arterlerdeki aterosklerotik plak varlığının ve yaygınlığının göstergesidir. Koroner arter kalsiyum skorunun, kişinin kardiyovasküler riski ile ilgili geleneksel risk faktörlerinden bağımsız olarak, prognostik bilgi verdiği birçok çalışma ile gösterilmiştir. Bu çalışmanın amacı, CHA2DS2VASC skoru ile kalsiyum skoru arasındaki ilişkiyi araştırıp; CHA2DS2VASC skorunun koroner arter hastalığı yaygınlığı ile ilişkisini öngördürücü olup olmadığını değerlendirmektir.

YÖNTEM: Çalışmamız Mayıs 2018-Mayıs 2021 tarihleri arasında kardiyoloji polikliniğine başvurmuş ve koroner BT anjiografi (KBTA) çekimi yapılmış 127 hastayı içermektedir. Bu hastaların kalsiyum skoru mevcut çekimlerden ve CHA2DS2VASC skoru hastane sistemindeki veritabanından retrospektif olarak hesaplanmıştır. CHA2DS2VASC skoru ve kalsiyum skoru Spearman analizi ve lineer regresyon analizi ile değerlendirilmiştir.

BULGULAR: Çalışmaya 127 hasta dahil edildi (97(%70.29) erkek, ortalama yaş 58.4+12.3).Hastaların %34.78'inin hipertansiyon, %26.09'unun diabetes mellitus, %37.68'inin dislipidemi, %36.23'ünün de sigara kullanım öyküsü mevcut idi. Hastaların ortalama LDL düzeyi 146.56+90.32 mg/dl, trigliserid düzeyi 185.92+114.26 mg/dl, HDL düzeyi ise 45.23+ 13.14 mg/dl idi. Ortalama CHA2DS2VASC skoru 0.96+ 1.10, ortalama koroner kalsiyum skoru ise 42.13 olsrsk hesaplandı.Yapılan istatistiksel analizde, koroner kalsiyum skoru ile CHA2DS2VASC skoru arasında anlamlı korelasyon saptanmazken (Spearman's rho=0.132, p=0.138, lineer regresyon analizinde CHA2DS2VASC skorunun, koroner kalsiyum skorunu etkileyen risk faktörlerinden biri olduğu saptandı (p=0.001, Odd's ratio:33.374, (%95 CI OR:13.385-53.564).

TARTIŞMA VE SONUÇ: CHA2DS2VASC skorunun kalsiyum skoru ile direk korelasyonu olmamakla birlikte inme riskini öngörmesi dışında koroner arter hastalığı yaygınlığını gösteren kalsiyum skorunu etkileyen faktörlerden biri olarak kabul edilebilir.

Anahtar Kelimeler: CHADS2VASC2,İNME,KORONER KALSİYUM SKORU

EP-55 SEREBRAL VENÖZ TROMBOZLARDA RİSK FAKTÖRLERİ, KLİNİK ÖZELLİKLER VE PROGNOZUN DEĞERLENDİRİLMESİ: TEK MERKEZ DENEYİMİ

Havva Meltem Mutlucan[1], Hale Zeynep Batur Caglayan[2], Nil Tokgöz[3], Murat Uçar[3], Bijen Nazlıel[2]

[1]Batman Eğitim ve Araştırma Hastanesi, Algoloji Bilim Dalı, Batman
[2]Gazi Üniversitesi Tıp Fakültesi, Noroloji Ana Bilim Dali, Ankara
[3]Gazi Üniversitesi Tıp Fakültesi, Radyoloji Ana Bilim Dali, Ankara

GİRİŞ VE AMAÇ: Serebral venöz trombozu (SVT) dural sinüs ve serebral venlerin parsiyel ya da komplet olarak oklüde olmasıyla kademeli olarak gelişen beyin ödemi ve artmış intrakranial basınç ile karakterize serebrovasküler hastalıkların nadir görülen bir alt türüdür. SVT günümüzde klinik belirtiler, predispozan faktörler, nörogörüntüleme bulguları ve sonuçları son derece çeşitlilik gösteren ve %10'un altında mortaliteye sebep olabilen non-septik bir hastalık olarak tanınmaktadır. Bu çalışmayı yapmaktaki amacımız, serebral ven trombozu ile gelen hastalarda klinik prezentasyon, risk faktörleri, laboratuvar ve görüntüleme bulguları, verilen tedaviler karşılaştırılarak hastalığın prognozuna etkisini incelemektir.

YÖNTEM: Çalışmamızda Ocak 2006 – Haziran 2015 tarihleri arasında kliniğimizde serebral venöz trombozu tanısı almış 53 hasta retrospektif olarak değerlendirildi. Hastaların klinik prezentasyonu, risk faktörleri, nörolojik muayene, beyin manyetik rezonans görüntülemede (MRG) lezyon olup olmadığı, manyetik rezonans venografide (MRV) SVT lokalizasyonu, taburculuk esnasında ve takipte modifiye rankin skalası (mRS) değerlendirildi. Tromboza yol açabilecek etyolojik nedenler araştırıldı.

BULGULAR: Çalışmaya dahil edilen hastaların yaş ortalaması 44 (19-71) idi. Hastaların 31 tanesi (%58,4) kadın, 22 tanesi (%41,6) erkekti. Hastaların yapılan ilk nörolojik muayenesinde 20 (%37,7) hastada papilödem, 10 (%18,9) hastada kranial sinir felci, 10 (%18,9) hastada motor defisit, 8 (%15) hastada mental durum anomalisi ve 11 (%20,7) hastada çoklu anormallik saptandı. Hastaların 20'sinde (%37,7) başvuruda hemogram anomalisi tespit edildi. Trombofili panelinde anomali tespit edilenler 22 hasta olup tüm hastaların %41,5'ini oluşturmaktaydı. Risk faktörleri cinsiyetlere göre karşılaştırıldığında; kadınlarda en sık risk faktörü anemi, erkeklerde ise lokal enfeksiyonlar olup, çoklu risk faktörü varlığının kadınlarda daha sık olduğu saptandı. Risk faktörleri 45 yaş altı ve 45 yaş üstü olmak üzere iki grup arasında karşılaştırıldığında; 45 yaş altı grupta en sık risk faktörü anemi iken, 45 yaş üstü grupta anemi ve malignansi eşit oranlarda en sık risk faktörleri olarak saptandı. En sık SVT lokalizasyonu %69,8 ile transvers sinüs olarak tespit edildi. Yapılan kranial görüntülemelerde, çoğunluğu sağ hemisferde (%35,7) olmak üzere hastaların 28'inde venöz enfarkt saptandı. Cinsiyetler arasında; hemoraji veya hemorajik enfarkt varlığı yönünden karşılaştırma yapıldığında, istatistiksel olarak anlamlı bir fark olduğu bulundu ($p<0,05$). Kadın hastalarda (%54,8) hemoraji/hemorajik enfarkt; erkek hastalardan (%27,3) daha yüksek oranda saptandı. Hastaların %96.2'si taburculuk sırasında mRS 0-1 bulundu.

TARTIŞMA VE SONUÇ: Serebral venöz trombozlar sıklıkla multifaktöryel etyolojiye sahip olup, çalışmamızda hastaların yaklaşık beşte birinde çoklu risk faktörü mevcuttu. Risk faktörleri sıklık sırasına göre trombofili paneli anormalliği, hemogram anormalliği, eşlik eden malignite, puerperium, lokal enfeksiyonlar ve oral kontraseptif ilaç (OKS) kullanımı şeklindeydi. Risk faktörlerinden özellikle cinsiyete spesifik olanlar (puerperium, gebelik, OKS kullanımı) hastalık rekürrensinde etkili idi. Literatürde çeşitli çalışmalarda farklı lokalizasyonlar bildirilmiş olup, bizim çalışmamızda en sık tutulum transvers sinüslerdeydi. Hastaların taburculuk anında çoğunluğu bağımsız idi ve prognozu literatürle karşılaştırdığımızda daha iyi bulundu. Nöroradyolojik görüntülemelerin gelişmesiyle SVT daha erken ve kolay tanınmaktadır. Serebral venöz tromboz, genç erişkin yaş grubunun tedavi edilebilir nadir inme sebebi olarak, erken tanı konulması ve tedavisi nedeniyle önemlidir.

Anahtar Kelimeler: Venöz sinüs trombozu, papil-ödem, sagital sinüs, transvers sinüs

EP-57 COVİD-19 PNÖMONİSİNİN TETİKLEDİĞİ KATASTROFİK ANTİFOSFOLİPİD ANTİKOR SENDROMU(KAPS): BİR OLGU SUNUMU

Didem Çelik, Emre Akbaş, Bahadır Hoşver, Mehmet Akif Balcı, Hasan Hüseyin Karadeli

İstanbul Medeniyet Üniversitesi Göztepe Eğitim ve Araştırma Hastanesi Nöroloji Kliniği, İstanbul

GİRİŞ VE AMAÇ: Covid-19 pnomonisinin tetiklediği katastrofik antifosfolipid antikor sendromu(KAPS) gelişen bir hastayı sunmayı amaçladık.

YÖNTEM: 23 yaşında kadın hasta ateş, öksürük, nefes darlığı yakınmasıyla alınan nazofaringeal sürüntüde Covid-PCR pozitifliği ve akciğer tomografisinde bilateral toraksta buzlu cam görünümü izlenmesi nedeniyle Covid pnömoni tanısıyla yatış verilip Favipiravir ve destek tedavisi başlandı. Vitallerinde ateş:38,2, solunum sayısı:24/dk,nabız: 100 atım/dk,tansiyon 170/100 mmhg izlendi. Şikayetlerinin 3. gününde hastanın solunum sıkıntısında artma, idrar çıkışında azalma ve bilinç düzeyinde kötüleşme ile birlikte jeneralize tonik klonik nöbet geçirdi. Alınan rutinlerinde wbc: 3000, lenfosit: 400, plt:41.000 Hb: 6,3, rbc:2,5, Na:124 mg/dl, K:3,2 mg/dl, BUN: 112 mg/dl, kreatinin:6,1, spot idrarda 1,8 mg protein, Ph:7,32, PCO2:46, PO2: 36 HCO3: 18, So2:89, INR1,2, aPTT:51, PT:15,6,fibrinojen 596 (200-400), d-dimer 4,13(<0,55), CRP:88 (0-5), hs-Troponın: 0,222(<0,014), procalcitonin:36,09(<0,5) gözlendi. Covid-19 enfeksiyonunun tetiklediği akut renal yetmezlik, sitopeni ve jeneralize tonik klonik nöbeti olan hastada atipik hemolitik üremik sendrom (aHÜS), trombotik trombositopenik purpura (TTP), mikroanjiopatik hemolitik anemi (MAHA) ön tanılarıyla ilk olarak pulse 1 gr/gün steroid,eritrosit süspansiyonu(ES), taze donmuş plazma (TDP), yüklenme bulguları ve idrar çıkışı olmaması nedeniyle günaşırı hemodiyaliz uygulandı. Periferik yaymada hipokrom mikrositer eritrositler ve trombositopeni ile uyumlu az ve kümelenmemiş plateletler izlendi. Periferik yaymada şistosit izlenmemesi ve serum ADAMST3 aktivitesi normal sınırlarda olması nedeniyle TTP den uzaklaşıldı. Takiplerde hastanın hemoptizisi ve hematokezyası gelişti. Akciğer grafisinde diffüz alveolar hemoraji ile uyumlu alveolar dolum paterni gözlendi. Yapılan üst ve alt gastrointestinal sistem endoskopisinde ileum ve kolon boyunca yaygın ve ve pıhtı artıkları izlendi. Kanama odağı bulunamadı. Yapılan tüm batın bt de çekim dahilinde her iki akciğerinde bazalinde plevral effüzyon, batında perihepatik, perisplenik alanda serbest sıvı, hepatomegali, bağırsak segmentlerinde muhteviyat ve dilatasyon, mezenterik dokularda kirlenme ve pelviste barsak ansları arasında yaygın sıvı izlendi. Hastaya masif kan transfüzyonu yapıldı. Hastanın diyaliz sırasında ikinci kez üç dakika süren jeneralize tonik klonik nöbetinin olması nedeniyle 5 mg diazem iv uygulanıp 2*500 mg levetirasetam tb başlandı. Çekilen Kranyal Mrı da her iki hemisferde frontal, temporaparietal, lateral ventrikül korpusları komşuluğunda, oksipital jukstakortikal ve subkortikal yerleşimli belirgin, her iki serebellumda ve ponsta silik T2 ve flair serilerde hiperintens görünümlü sinyaller ile SWİ sekansta her iki serebral hemisferde kortikal –subkortikal ve her iki serebellar hemisferde dağınık yerleşimli mikrohemoraji odakları izlendi. Kreatinin yüksekliği nedeniyle TOF MR anjiografi çekilen hastada her iki orta serebral arter (MCA) ve anterior serebral arter (ACA) distal segmentlerinde kontur düzensizlikleri izlendi. Bu bulgular vaskülitik süreçler açısından anlamlı bulundu. Yapılan lomber ponksiyonda bosta hücre izlenmedi. Bos biyokimyası normal sınırlardaydı. Bos proteini 204 mg/dl gözlendi(150-450 mg/dl NL). Özgeçmişinde bir kez ölü doğum gerçekleştirdiği öğrenilen hastanın vaskülit markerlarında antikardiyolipin IgG 22,6 U/ml (<12), antikardiyolipin IGM 2,89 U/ml(<12), antifosfolipid IGG 84,4 IU/ml, anti beta-2 glikoprotein IGG 48 IU/ml (<20 IU/ml NL) anti dsDNA 48,57 IU/ml (<100 IU/ml), lupus antikoagülan doğrulama:34,2 (normal sınırlarda), ENA profili negatif, ANA negatif, cANCA <2 izlendi. Hastaya trombotik mikroanjiopati kliniği nedeniyle 5 gün pulse steroid sonrası günaşırı 6 kez plazmaferez tedavisi uygulandı.Renal biyopside histopatolojik olarak trombotik mikroanjıopati ile uyumlu glomerül bazal memranlarda kalınlaşma, kıvrımlanma, mezengial alanda fibrinoid nekroz, küçük ve orta çaplı damarlarda konsantrik lamellasyon izlendi.

BULGULAR: Akut renal yetmezlik, sitopeni, alt GİS kanama, yaygın serebral mikroanjiopatinin art arda izlendiği, geçmişinde bir kez ölü doğum öyküsü olan antikardiyolipin IGG, antifosfolipid IG G, anti beta-2 glıkoprotein 1 IGG antikorlarının yüksek olduğu, renal bx de histopatolojik olarak mikroanjiopatik tromboz bulgularının görüldüğü hasta Covid-19 enfeksiyonunun tetiklediği katastrofik antifosfolipid antikor sendromu (KAFS) tanısı ön planda düşünüldü. PLEX sonrası hastaya eculizumab ve siklofosfomid tedavisi başlanması planlandı fakat hasta gebelik beklentisi nedeniyle bu tedavilere onam vermediği için mikofenalat mofetil başlandı. Hastanın lenfopenisi, serum CRP, prokalsitonin, fibrinojen, D-Dimer seviyelerinin normal sınırlara geriledi fakat trombositopenin devam etmesi nedeniyle oral antikoagülan tedavi başlanamadı.Hasta 3/7 hemodiyaliz programına alınarak taburcu edildi. Takiplerde

12 hafta sonra çalışılan antikardiyolipin IGG ve antifosfolipid IGG, anti beta-2 glikoprotein 1 IGG antikor düzeyleri yüksekliğini korumaya devam etti(sırasıyla 22,49,48 IU).

TARTIŞMA VE SONUÇ: Son dönemde yayınlanan makalelerde Covid-19 pnomonisiyle birlikte geçici lupus antikoagulanı ve antikardiyolipin antikoarlarının yüksekliği, bu antikorlar aracılığıyla hem arteryel hem de venöz tromboembolik olayların artmış olduğu bildirilmektedir.(1) Aynı zamanda COVID-19 'un antifosfolipid antikoru (aPL) için artan küresel pozitiflik raporları, virüsün ayrı bir otoimmün trombotik hastalık olan antifosfolipid sendromunu indükleyebileceğini düşündürmektedir. (2) Hastamızın düşük doğum yapma öyküsünün olması ve antikardiyolopin IGG ve anti beta-2 glikoprotein 1 IGG antikorlarının 12. haftasında da azalma trendinde olmasına rağmen yüksekliğini koruması Covid-19 pnömosi öncesinde de AFS olduğunu, virüs aracılığı ile otoimmünitenin tetiklenerek kliniği ortaya çıkardığını düşündürmektedir. CAPS kesin tanı kriterlerinde olan 3 ve daha fazla organ, sistem ya da doku tutulumu, en az 1 organda mikroanjıopatik tromboz gelişimi, antikardiyolipin ve anti beta-2 glikoprotein 1 antikorlarının 12 haftadan uzun süre yüksek oluşu bizim olgumuzda da bulunmaktaydı(3). Literatür incelendiğinde Covid-19 nedeniyle indüklenen CAPS gelişen ilk olgu olma niteliğindedir. Hastanın Covid- 19 pnömonisine bağlı şiddetli solunum yetmezliği olmamış, mekanik ventilatör ihtiyacı gelişmemiş olmasına rağmen hastalık seyrince gelişen alveolar hemoraji, akut renal yetmezlik,epileptik nöbet, alt gastrointestinal kanama nedeniyle massif kan ürünü transfüzyonu takılmış, kalıcı hemoadiyaliz ihtiyacı olmuş, atipik hemolitik üremik sendromu kliniği nedeniyle pulse steroid ve plazmaferez almıştır. Trombositopeni nedeniyle Covid pnömonisinde verilen düşük molekül ağırlıklı heparin(DMAH) tedavisini alamamıştır. Bu nedenle DMAH tedavisine bağlı çağraz reaksiyon ile gelişen lupus antikoagulanı hastamız için söz konusu değildir(4). Çekilen kranyal MRI da yaygın mikroanjıopatik infarkt alanlar gözlenmiştir. Trahtemberg ve ark. yaptığı yakın zamanlı bir çalışmada akut solunum yetmezliği nedeniyle yoğun bakım ünitesinde takip edilen 22 Covid pozitif, 20 Covid negatif hastanın % 48 inde (20/42) antikardiyolipin antikorlari yüksek gözlenmiş, Covid pozitif grubunda aCL yüksek hasta sayısı negatif gruba göre fazla olmasına rağmen istatistiksel olarak anlamlı bulunmamış(sırasıyla %59,%35). Fakat aCL yüksek olan hastalarda Covid-19 dan bağımsız olarak daha şiddetli hastalık aktivitesi ve uzun süre mekanik ventilatör ihtiyacı ve daha fazla ölüm meydana geldiği bildirilmiştir(5). Bu da hastalığın kendisinden ziyade otoimmunitenin tetiklenmesi ve aCL antikorlarının yüksekliği ile gelişen mikroanjıopik tromboz nedeniyle hastalarının kliniğinin ağır seyrettiğini düşündürmektedir. COVID-19 hastalarında trombozun ilerlemesinde aPL'nin patojenik rolü ve bu tür hastaların yönetimi hakkında net bir fikir geliştirmek için randomize kontrollü çalışmalara ihtiyaç vardır.

Anahtar Kelimeler: covid pnömonisi, katastrofik antifosfolipid antikor sendromu, vaskülit

Tablo

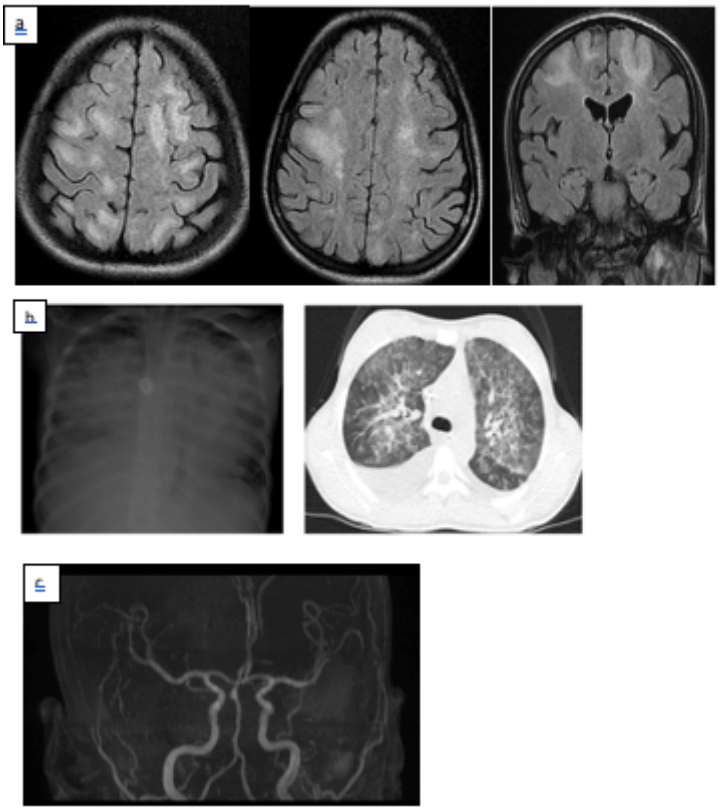

a- Aksiyel ve koronal T2 Flair sekanslarda kortikal-subkortikal vaskülitik tutuluma işaret eden hiperintens sinyaller izlenmektedir. b- Akciğer röntgeninde alveolar hemoraji ile uyumlu diffüz alveolar dolum paterni ve toraks bt de her iki akciğer üst-orta ve alt bölgelerde peribronşial infiltratif dansite artışı ve buzlu cam görünümü izlenmektedir. c- MR anjiografide her iki anterior ve orta serebral arter distal dallarında ve ve baziler arterde kontur düzensizlikler izlendi.

EP-58 ORTA SEREBRAL ARTER KRİTİK DARLIĞINA BAĞLI GELİŞEN LİMB SHAKİNG SENDROMU: VİDEO İLE BELGELENMİŞ OLGU SUNUMU

Didem Çelik[1], Ümit Zanapalıoğlu[2], Özge Gönül Öner[2], Özdem Ertürk Çetin[2], Hasan Hüseyin Karadeli[1]

[1]İstanbul Medeniyet Üniversitesi Göztepe Eğitim ve Araştırma Hastanesi Nöroloji Kliniği, İstanbul
[2]Sağlık Bilimleri Üniversitesi Sancaktepe Şehit Prof Dr İlhan Varank Eğitim ve Araştırma Hastanesi,İstanbul

GİRİŞ VE AMAÇ: Geçici iskemik atak (GİA) fokal olarak beyin, spinal ve retinal iskemiye bağlı gelişen, görüntüleme ile akut infarktın mevcut olmadığı kısa süren geçici nörolojik disfonksiyon tablosudur. İstemsiz hareketler genellikle serebral geçici iskemik atakların bir özelliği olarak kabul edilmez. Uzuv sallamalı (limb shaking) ataklar, ekstremitelerde istemsiz hareketler olarak ortaya çıkan ve sıklıkla fokal motor nöbetlerle karıştırılan nadir bir GİA formudur. GİA'nın bu formu ciddi karotis arter hastalığı ve yakın gelecekte inme gelişme riskinin yüksek olması açısından önemli bir uyarıcıdır. Burada tek taraflı tekrarlayıcı istemsiz hareketlerle seyreden ve orta serebral arter (MCA) stenozu saptanan bir 'limb shaking' olgusu sunulacaktır.

YÖNTEM: Video görüntülemenin yayınlanması açısından hastadan yazılı onam formu alınmıştır.

BULGULAR: 59 yaşında erkek hastanın 1 aydır sol kol ve bacakta istemsiz hareketleri mevcuttu. Atakları ani başlangıçlı, 3-5 dakikadan 10-15 dakikaya kadar sürebilen değişken süreli, gün içinde 15-20 kere tekrarlayabilen nitelikteydi. Atak sırasında sol kolunda ve bacağında istemsiz, düzensiz, sıçrayıcı karakterde hareketler meydana geliyordu. Hasta atak sırasında bilinç kaybı yaşamıyor, oturarak ya da yere uzanarak atakların geçmesini bekliyordu. Sol taraflı atmalara bazen ağız çevresinde istemsiz hareketler, uyuşma, konuşmada güçlük, ağızda kayma da eşlik ediyordu. Özgeçmişinde hipertansiyon dışında özellik yoktu. Amlodipin 10 mg düzenli kullanıyordu. Hastaya dış merkezde fokal epileptik nöbet tanısıyla levetirasetam 2*500 mg başlanmıştı, ancak tedavi yanıtı olmamıştı. Hastanın nörolojik muayenesinde özellik yoktu. Kan basıncı 155/70 mm Hg,ortostatik hipotansiyonu yoktu. Atak sırasında yapılan elektroansefalografisi (EEG) normaldi. Kranyal manyetik resonans görüntülemede (MRI) diffüzyon kısıtlılığı izlenmedi. Flair sekansta sağ hemisferde belirgin iki taraflı subkortikal iskemik gliotik odakları mevcuttu. Kranyoservikal CT anjiografide sağ MCA M1 segmentinde şüpheli stenoz izlendi. Yapılan DSA da hastada sağ MCA M1 segmentinde fokal kritik darlık izlendi. Atakların bazen günde yirmiye yakın tekrarlaması ve MRI'da sağ hemisferde belirgin multiple subkortikal iskemik gliotik odakların görülmesi nedeniyle ataklar MCA stenozuna bağlı 'limb shaking' olarak değerlendirildi ve intrakranyal stentleme kararı alındı. Hastaya üç gün öncesinde günde tek doz asetilsalisilit asit ve günde iki kez ticagrelol 90 mg başlanarak genel anestezi altında işleme alındı. Distal erişim kateteri (Asahi Fubuki,6 F,Asahi İntecc Medical),intrakranyal destek kateteri (Navien, 5F, Medtronic) ve mikrotel (Asahi Chicai soft, 0,014 mm* 200 cm), ile darlık distaline geçildi. PTA balon kateter ile (Neurospeed PTA baloon catather, 2,5mm*8mm) darlık yerinde anjioplasti yapıldı fakat submaksimal açıklık sağlanamadı. Ardından stentleme (Acclino 2,5*8mm flexplus stent, Acandis) yapılarak sağ MCA M1 segmentinde submaksimal açıklık sağlandı. İşlemden hemen sonra hasta masada ekstübe edilerek tam nörolojik muayene ile inme servisine alındı. İntrakranyal stentleme sonrası hastanın 3 aylık takibinde yeni bir atak izlenmedi. Hastada üç ay süreyle asa 100 1*1, ticagrelol 90 mg 2*1 tedavisi devam edildi ardından ticagrelol kesilerek klopidogrel 75 1*1 e bir yıl süreyle devam etme planlandı. Hastanın anti epileptik tedavisi kademeli olarak azaltılıp kesildi.

TARTIŞMA VE SONUÇ: Hastamız geçici iskemik atakların nadir görülen formu olan limb shaking atakları ile tarafımıza başvurdu. Limb shaking atak geç ve zor tanı alan bir GİA formudur. Genellikle fokal motor nöbetlerle karışır. EEG de epileptik aktivite olmaması ve antiepileptiklere yanıtsızlık ayırıcı tanıya katkı sağlar. Ayrıca hemiballismus-hemikorea, asteriks veya ortostatik tremor gibi hiperkinetik hareket bozuklukları şeklinde ataklar da izlenebilir.
Bununla birlikte hemodinamik stabiliteyi etkileyen faktörlerin predispoze etmesiyle gelişen kısa süreli parezi veya uyuşma atakları vasküler bir patolojiyi düşündürür. Bizim hastamız da ataklarını daha çok yürüyüş sonraları ayaktayken geçirmekte, yere uzandığından şikayetleri zamanla geçmekteydi. Limb shaking GİA lar çoğunlukla internal karotis arter hastalığına bağlı serebral hipoperfüzyon nedeniyle gelişir. Literatürde bildirilmiş orta serebral arter darlığına bağlı limb shaking sendromu gelişen üçüncü, balon anjiyoplasti ve stentleme yapılan ilk olgu olarak bildirmekteyiz. İntrakranyal arter hastalıklarının

öncelik olarak agresif medikal tedavi ile (dual antiplatelet tedavi, yüksek doz statin, iyi kan şekeri ve tansiyon kontrolü) takip edilse de hastamızın atak şiddeti ve süresinin giderek artması, Flair sekans MRI'da farklı zamanlarda hiperintens, ensefalomalazik infarkt alanlarının izlenmesi, MCA'da near oklüzyonunun olması, yüksek inme riski nedeniyle stentleme kararı alınmıştır. Bu olgu sunumu ile, tek taraflı tekrarlayıcı istemsiz hareket ataklarında, epileptik atak ve hiperkinetik hareket bozukluklarının yanısıra, olası bir limb shaking atağı açısından vasküler incelemelerinin ayrıntılı yapılması gerektiğinin önemi vurgulanmak istenmiştir.

Anahtar Kelimeler: Limb Shaking Sendromu, fokal nöbetler, geçici iskemik atak, intrakranyal stenozis

Tablo 1

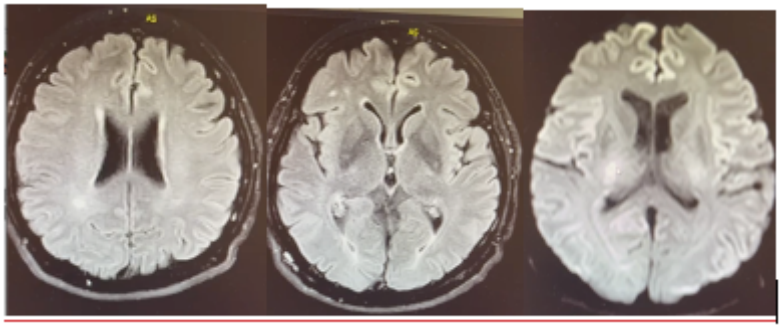

Kranyal MRI Flair sekansta sağ lateral ventrikül komşuluğunda, frontal subkortikal,kapsula interna arka bacağında iskemik gliotik odaklar izlenmektedir.

Tablo 2

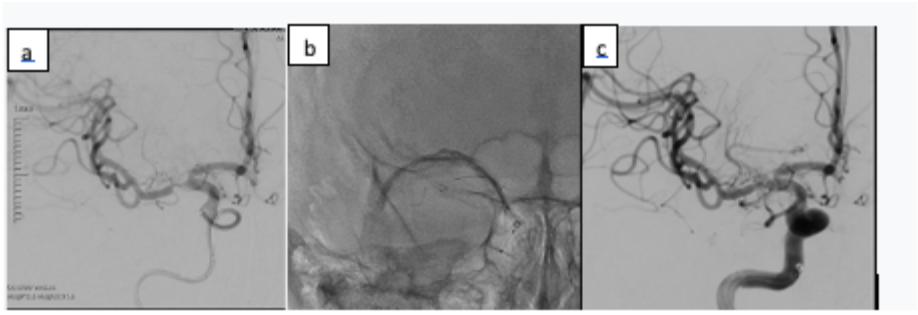

a-DSA da sağ MCA M1 segmentinde kritik stenoz, b- Genel anestezi altında darlık yerinde stent açıldı,c- Stentleme sonrası M1 segmentinde submaksimal açıklık sağlandı, sağ MCA ve ACA kontur ve dolumları tabii izlendi.)

EP-59 SPONTAN KRANİYOSERVİKAL ARTER DİSEKSİYONLARINDA KLİNİK ÖZELLİKLER, YAKLAŞIM VE PROGNOZ ÜZERİNE BİR İNME MERKEZİNİN DENEYİMLERİ

Ülviye Çiğdem Alaydın[1], Hale Zeynep Batur Çağlayan[2], Halil Can Alaydın[2], Murat Uçar[3], Bijen Nazlıel[2]

[1]Sincan Dr. Nafiz Körez Devlet Hastanesi, Nöroloji Kliniği, Ankara
[2]Gazi Üniversitesi Tıp Fakültesi, Nöroloji Anabilim Dalı, Ankara
[3]Gazi Üniversitesi Tıp Fakültesi, Radyoloji Anabilim Dalı, Ankara

GİRİŞ VE AMAÇ: Kraniyoservikal arter diseksiyonları (KSAD), tüm iskemik inmelerin yaklaşık %2'sini oluşturmakla birlikte genç yaşta inmelerin yaklaşık %20-25'ini oluşturan önemli bir nedendir. Görece düşük insidansı ve değerlendirilmesi için özellikli görüntüleme yöntemlerine gereksinim duyulması nedeniyle konu ile ilgili az sayıda kapsamlı çalışma yapılmış olup birçok sorunun cevabı yanıtsız kalmıştır. Bu çalışmada Gazi Üniversitesi Tıp Fakültesi Nöroloji takip ve tedavisi yapılan KSAD olgularından elde edilen bulguların ve deneyimin paylaşılması amaçlanmıştır.

YÖNTEM: Bu çalışma Gazi Üniversitesi Hastanesi Nöroloji Servisi ve Yoğunbakım Ünitesinde Aralık 2010 ve Ocak 2019 tarihleri arasında intrakraniyal ve/veya ekstrakraniyal serebral arter diseksiyonu tanısı ile yatırılarak tetkik ve tedavisi yapılan 67 hastanın verilerinin retrospektif olarak değerlendirilmesiyle yapılmıştır. İncelenen kayıtlarda klinik olarak diseksiyonla uyumlu olabilecek lokal semptomları olanlar (baş ağrısı, boyun ağrısı, Horner sendromu vb), akut iskemik inme ile uyumlu nörolojik bulguları olanlar ve geçici iskemik atak (GİA) gibi serebral iskemiyi düşündürecek klinik bulgulara sahip hastalar seçildi. Serebral kateter anjiografi (Digital Subtraction Angiography-DSA), Bilgisayarlı Tomografi Anjiografi (BTA) ve/veya Manyetik Rezonans Anjiografi (MRA) gibi en az bir radyolojik tetkik ile karakteristik özelliği kesin olarak gösterilmiş olan hastalar çalışmaya dahil edildi. Ayrıca serebral arter diseksiyonu ciddi travmaya (trafik kazası, kesici delici alet yaralanması gibi) bağlı oluşan hastalar çalışmaya dahil edilmeyip sadece spontan veya minör travmaya bağlı diseksiyon gelişen hastalar değerlendirmeye alındı.

BULGULAR: Çalışmaya 18-67 yaş arasında (ortalama:46,4±11,2) toplam 67 hasta (23 kadın, 44 erkek) dahil edilmiştir. 28 hastada (%42) internal karotis arter diseksiyou (İKAD), 39 hastada (%58) ise vertebral arter diseksiyonu (VAD) saptanmıştır. Ayrıca 16 olguda (23.9) intrakranyal segmentte, 29 olguda (%43.3) ekstrakranial segmentte, 22 olguda (%32.8) her iki segmentte diseksiyon izlenmiştir. Olgularda en sık izlenen şikayet baş ağrısı (%43.3) olup 62 (%91) olguda inme veya geçici iskemik atak saptanmış iken 5 olgu (%7.5) sadece baş ve boyun ağrısı ile tanı almıştır. Görüntüleme yöntemleri ile 27 olguda (%40,3) diseksiyona bağlı stenoz, 23 olguda (%34,3) ise oklüzyon izlenmiştir. Stenoz ve oklüzyonun izlenmediği 17 olguda (%25,4) ise intramural hematom, intimal flep ve anevrizmal dilatasyon gibi diseksiyona ait diğer spesifik bulgular izlenmiştir. Olguların idame tedavisinin 31 olguda (%46,3) antiagregan, 36 olguda ise (%53,7) antikoagulan olduğu saptanmıştır. Bu iki grup arasında taburculuk NIHSS, taburculuk mRS, 3.ay mRS skorları ve rekanalizasyon oranları yönünden istatistiksel olarak anlamlı fark görülmemiştir ($p>0,05$). KSAD'lı hastalarda; düşük oranda tekrarlayan iskemik olay (%2,9) ve kanama (%2,9) görülmüştür. Takip görüntülemesi yapılan 47 olgunun 25'inde (%53,2) tam rekanalizasyon izlenmiş olup olguların yaşı, cinsiyeti, geliş semptomları, risk faktörleri, diseksiyon lokalizasyonu, serebral infarktın yeri, idame tedavileri, geliş NIHSS/mRS, taburculuk NIHSS/mRS ve 3.ay mRS açısından istatistiksel olarak anlamlı fark saptanmamıştır ($p>0,05$).

TARTIŞMA VE SONUÇ: Bu tek merkezli, retrospektif çalışmada serebral arter diseksiyonu olan olgularda etyoloji, klinik bulgular, lokalizasyon gibi değişkenlere rağmen, prognozlarının ve tedavi stratejilerinin farklı olması gerektiğine dair bulgu saptanmamıştır. Dolayısı ile idame medikal tedavinin antiagregan veya antikoagülan ilaçlar ile yapılmasının rekanalizasyon, özürlülük ve prognoz üzerinde anlamlı bir etkisinin olmadığını öne süren literatürdeki diğer çalışmaları desteklemektedir.

Anahtar Kelimeler: diseksiyon, internal karotis arter diseksiyonu, spontan vertebral arter diseksiyonu, inme

EP-60 BAŞAKŞEHİR ÇAM VE SAKURA ŞEHİR HASTANESİ- İNME MERKEZİ VERİLERİ: AKUT İSKEMİK İNMEDE MEKANİK TROMBEKTOMİ DENEYİMLERİMİZ

Mehmet Semih Ari, Kamer Tandoğan, Ayça Özkul, Murat Çabalar

Başakşehir Çam ve Sakura Şehir Hastanesi

GİRİŞ VE AMAÇ: Hastanemizin İnme Merkezine gelen/getirilen akut iskemik inme (Aİİ) vakalarını bir yıllık retrospektif olarak değerlendirerek mekanik trombektomi (MT) uygulanan hastaların sonuçlarını paylaşmak istedik.

YÖNTEM: İncelemeye 01.09.2020-30.09.2021 tarihleri arasında Aİİ tanısı alan ve Bilgisayarlı Tomografi Anjiyografi (BTA)'da büyük damar oklüzyonu saptanarak mekanik trombektomi (MT) yapılan 158 hasta alındı. Hastaların demografik ve klinik özellikleri, hastaneye giriş/çıkış National Institues of Health Stroke Scale (NIHSS) ve modifiye Rankin Skalası (mRS) skorları, semptom-kapı/kapı-ponksiyon zamanları, Thrombolysis in cerebral infarction (TICI), 24. saat kranial BT (Bilgisayarlı Tomografi), işlem sonrası nöroloji yoğun bakım takip ve tedavi sonuçları incelendi.

BULGULAR: Bir yılda hastanemize Aİİ tanısıyla başvuran hastalardan uygun endikasyon altındaki 250 Aİİ hastanın 102'sine intravenous recombinant tissue plasminogen activator (IV rt-PA), 158'ine ise MT uygulanmıştı. MT yapılan hastaların %46'sı kadın (n=72), %54'ü (n=86) erkekti. Ortalama yaş 63,5 (25-94) yıl idi. MT uygulanan hastalarda 6 sol İCA(İnternal Carotid Arter), 5 sag İCA, 70 sol MCA(Middle Cerebral Arter), 59 sag MCA ve 18 arka sistem oklüzyonu mevcuttu. 10 hastaya MT öncesi intravenöz, 8 hastaya da MT sırasında intraarterial rt-PA verildi. İşlem sonucunda 79 TICI 3, 38 TICI 2b, 19 TICI 2c, 4 TICI 2a, 18 TICI 1/0 elde edildi. En sık kullanılan yöntem ADAPT (A Direct Aspiration first Pass Technique) idi. Hastaların acil başvurusundaki geliş NIHSS skor ortalaması 12,5 (1-22) elde edildi. MT uygulanan hastalardan 8'inde Covid (+) saptandı. İşlem sonrasında 33 hasta başka bir merkeze sevk edildi. Sevk olmayan hastaların MT sonrası ilk 24. saat beyin BT'lerinde 35 hastada hemorajik transformasyon izlendi. Hastaların hastaneden taburculuk mRS skoru ortalama 2,67 olarak hesaplandı.

TARTIŞMA VE SONUÇ: Gerek IV rt-PA gerekse MT uygun hastalarda ve uygun zaman aralığı içerisinde başarısı kanıtlanmış bir tedavi yöntemleridir. Biz de yeni açılan şehir hastanemizde akut inme hastalarına yönelik gerek trombolitik gerekse endovaskuler tedavi uygulanmasında bir yıllık verilerimizi analiz ederek organizasyonun önemini vurgulamak istedik.

Anahtar Kelimeler: Akut iskemik inme, Mekanik Trombektomi, İnme Ünitesi

EP-61 ÜÇÜNCÜ BASAMAK İNME MERKEZİ'NİN IV-TPA DENEYİMİ: TROMBOLİTİK TEDAVİ UYGULANAN HASTALARDA 3. AY KLİNİK SONLANIMA ETKİ EDEN FAKTÖRLER

Hasan Hüseyin Karadeli, Ruken Şimşekoğlu, Didem Çelik, Selin Özmen, Zarife Tuğçe Yıldız

İstanbul Medeniyet Üniversitesi Göztepe Prof. Dr. Süleyman Yalçın Şehir Hastanesi

GİRİŞ VE AMAÇ: Bu çalışmada 2017-2021 yılları arasında inme merkezine akut iskemik inme ile başvuran hastalara uyguladığımız iv-tPA verilerini dökümente etmeyi ve bu verilerin 3. ay Modifiye Rankin Skoru (mRS3) ile ilişkisini, hastaları tedavi veriliş zaman aralıklarına göre gruplandırarak (0-3 saat, 3-4,5 saat ve 4,5-6 saat) elde etmeyi amaçladık.

YÖNTEM: Çalışmaya Kasım 2017 ve Mayıs 2021 tarihleri arasında akut iskemik inme kliniği ile İstanbul Medeniyet Üniversitesi Göztepe Prof. Dr. Süleyman Yalçın Şehir Hastanesi inme merkezine başvuran ve iv-tPA uygulanan 235 hasta alınmıştır. Hastaların demografik verileri, inme risk faktörleri kaydedilmiştir. İnme etyolojisi için TOAST (Trial of Org 10172 in acute stroke) sınıflaması, inme kliniğini tanımlamak için Bamford inme sınıflaması, inme şiddetini değerlendirmek amacıyla "National Institute of Health Stroke Scale (NIHSS)" (akut dönem – taburculuk -1. ay), iv-tpa öncesi hastaların beyin tomografisini değerlendirmek için "The Alberta stroke programme early CT score" (ASPECT) skoru kullanılmıştır. Hastaların 3. ay sonundaki fonksiyonel sonlanımları modifiye Rankin Skoru (mRS) ile değerlendirilmiştir. Hastaların elde edilen demografik verileri, sınıflama sonuçları ve risk faktörleri ile mRS3 arasında korelasyon bakılmıştır.

BULGULAR: Çalışmaya iv-tPA tedavisi alan 235 hasta (128 kadın, 107 erkek, yaş ortalaması 72,23±13,88) dahil edilmiştir. Katılımcıların iv-tPA verilme saatleri; %67,7'si (n=159) 0-3 arası, %27,7'si (n=65) 3-4,5 arası ve %4,7'si (n=11) 4,5 ve üzeridir. Katılımcıların %35,7'sinde (n=84) diyabetes mellitus vardır, %30,2 sinin (n=93) atrial fibrilasyonu vardır, %30,2'si (n=71) sigara kullanmaktadır. Katılımcıların TOAST klasifikasyonuna bakıldığında, %14,9'u (n=34) büyük arter oklüzyonu, %17,1'i (n=39) küçük damar hastalığı, %51,8'i (n=118) kardiyoembolizm ve %16,2'si (n=37) nedeni saptanamayan inmeydi. Katılımcıların Bamford sınıflamasında, %3,9'u (n=9) tacs, %67,2'si (n=154) pacs, %17,9'u (n=41) pocs, %10'ı (n=23) lacs ve %0,9'u (n=2) mikstir. TOAST sınıflaması alt grupları ile mRS3 arasındaki ilişkiye bakıldığında, büyük arter aterosklerozu ve kardiyoembolizm gruplarının, küçük damar hastalığı ve etiyolojisi belirlenemeyen gruplara göre daha yüksek mRS3 değerlerine sahip olduğu bulundu ($p=0,001;p<0,05$). Bamford sınıflamasına göre Tacs grubu diğer tüm gruplardan daha yüksek mRS3 puanına sahipti ($p=0,001;p<0,05$). Bağımsız değişkenlerin mRS3 üzerine etkilerinin belirlenmesi için lineer regresyon analizi yapılmıştır. Regresyon katsayıları incelendiğinde ASPECT skoru ($\beta=-0,122$, $p<0,01$) değişkeninin 3.ay mRS üzerinde negatif; yaş ($\beta=0,18$, $p<0,01$), yatış komplikasyonu-var ($\beta=0,49$, $p<0,01$) ve trombektomi ($\beta=0,153$, $p<0,01$) pozitif ve anlamlı bir etkiye sahip olduğu görülmektedir (Tablo 1).

TARTIŞMA VE SONUÇ: Bu çalışmanın verileri sonucunda trombolitik tedavi verilen hastaların akut dönemde yapılan Bamford ve TOAST sınıflamaları, ASPECT skoru, atrial fibrilasyon varlığı, yatış komplikasyonunun gelişmesi hastaların 3. aydaki engelliliğini tahmin etmede önemli faktörler olduğu sonucuna varılmıştır.

Anahtar Kelimeler: iv-tPA, akut inme, modifiye Rankin Skalası

Tablo

		Univariable					Multivariable				
Model	**Variables**	**B**	**S.Hata**	**Standart (B)**	***t***	***p***	**B**	**S.Hata**	**Standart (B)**	***t***	***p***
1	Yaş	0,052	0,010	0,335	5,411	***0,001****	0,028	0,008	0,18	3,4	***0,001****
	Aspect Skoru	-0,655	0,154	-0,269	-4,262	***0,001****	-0,296	0,12	-0,122	-2,466	***0,001****
	Hatane Yatış Komplikasyonu-Var	3,021	0,25	0,623	12,108	***0,001****	2,375	0,25	0,49	9,491	***0,001****
	Atrial fibrilasyon Var	1,159	0,279	0,263	4,160	***0,001****					
	Trombektomi	1,757	0,336	0,324	5,223	***0,001****	0,833	0,282	0,153	2,95	***0,001****
	t-PA-3-4,5 saatleri veriliş	-0,721	0,313	-0,149	-2,300	***0,001****					
	Toast-küçük damar hastalığı	-1,528	0,366	-0,265	-4,179	***0,001****					
	Toast-Kardiyoembolizm	1,147	0,272	0,266	4,209	***0,001****					
	Toast-Bilinmeyen etiyoloji	-0,958	0,382	-0,162	-2,506	***0,001****					
	Bamford-Tacs	-0,802	0,162	-0,310	-4,966	***0,001****					
	Bamford-Pacs	1,021	0,289	0,226	3,528	***0,001****					
	Bamford-Pocs	-1,375	0,361	-0,243	-3,813	***0,001****					
	Bamford-Lacs	-1,304	0,467	-0,180	-2,792	***0,001****					
****p<0,01 *p<0,05**											

Bağımsız Değişkenler ile 3.Ay mRS İlişkisinin Lineer Regresyon Analizi

EP-63 TİROFİBAN TEDAVİSİ İLE KLİNİK VE RADYOLOJİK TAM DÜZELME SAĞLANAN DİSEKSİYON OLGUSU

Erkan Acar[1], Elif Kazaz[2], Ekin Altınbaş[2], Zeynep Özdemir[3], Naci Koçer[4]

[1]Acıbadem Üniversitesi, Nöroloji Ana Bilim Dalı, İstanbul
[2]Acıbadem Üniversitesi, Tıp Fakültesi, İstanbul
[3]Bakırköy Prof. Dr. Mazhar Osman Ruh ve Sinir Hastalıkları Hastanesi, Nöroloji Kliniği, İstanbul
[4]İstanbul Üniversitesi, Cerrahpaşa Tıp Fakültesi, Radyoloji Ana Bilim Dalı

GİRİŞ VE AMAÇ: İnme dünyada en sık 3. ölüm nedeni olmakla birlikte gelişmekte olan tedavi yöntemleri sayesinde akut iskemi tedavisinde yüz güldürücü sonuçlar alınabilmektedir. Tirofiban selektivitesi çok yüksek ve hızlı etkili bir glikoprotein 2b/3a reseptör antagonistidir. Akut koroner sendrom tedavisinde kullanımı onaylı olmakla beraber iskemik inme tedavisinde yeri halen tartışmalıdır. Bu olgumuzda akut dönemde tirofiban kullanımı sonrası nörolojik tablosu ve radyolojik lezyonları tamamen düzelen bir hasta sunulmaktadır.

YÖNTEM: Vaka sunumu

BULGULAR: 60 yaşında erkek hasta, acil servise sağ taraf güçsüzlüğü ve konuşma bozukluğu şikayetleri ile başvurdu. En son gece saat 3'te uyandığında şikayetinin olmadığı belirtilen hastanın geliş saati 10'du. Özgeçmişinde 1 yıl önce geçirdiği Covid-19 nedeniyle 2 ay yoğun bakım yatışı ve taburcu olduktan 4 ay sonra gelişen talamik iskemi mevcuttu. 10 yıl önce ASA kullanımı sonrası ürtiker geçirme öyküsü nedeniyle o dönem başlanan Klopidogrel tedavisini düzenli kullanmaktaydı. Nörolojik muayenede hasta konfüze, tekli emir alabiliyor, kas gücü sağda üst ve alt ekstremitelerde 4/5 şeklindeydi. Hastaya çekilen Difüzyon MR, Flair MR, Perfüzyon MR ve MR Anjiografi sonucunda sol talamusta anterior koroidal arter sulama alanında akut enfarkt, solda fetal tip PCA'da oklüzyon, sol talamusta ve oksipital kortekste azalmış perfüzyon saptandı. İskemik lezyon Flair sekansına yansımamıştı. İnme saati tam olarak bilinmediğinden trombolitik tedavi riskleri göz önünde bulundurularak uygulanmadı. Yaklaşık 4 ay önceki talamik noktasal enfarkt nedeniyle yapılan etyolojik incelemelerde hastada risk faktörü saptanmamıştı. Aynı damar alanında yeni gelişen iskemi nedeni olarak PCA diseksiyonu düşünüldü. Düzenli Klopidogrel kullanımı altında iskemi olması nedeniyle tedavide ASA 100 mg 1x1 Tirofiban iv başlandı. Tedavinin 10. dakikasında nörolojik muayenesi tamamen normal hale geldi. Girişimsel radyoloji ile görüşülerek etyolojik inceleme amaçlı DSA yapıldı. Sol posterior komunikan arterde muhtemel diseksiyona sekonder gelişmiş trombüs ve stenoz saptandı. Yapılan kardiyolojik incelemelerde patoloji saptanmadı. Öykü derinleştirildiğinde madde veya uyarıcı ilaç kullanımına saptanmadı. 24 saate tamamlanan tirofiban tedavisi stoplanarak ASA 100 mg 1x1 ve Clexane 0.6 2x1 tedavisi başlandı. 1 hafta sonra kontrol amaçlı yapılan Beyin MR ve MR Anjiografide, iskemik alanların tamamen kaybolduğu, sol PCA'da akım olmadığı saptandı. Nörolojik muayenesinde defisiti bulunmayan hasta ASA 100 mg 1x1 ve Clexane 0.6 1x1 tedavisi ile taburcu edilerek 3 hafta sonra DSA kontrolü planlandı.

TARTIŞMA VE SONUÇ: Özellikle uyanma inmelerinde trombolitik/endovasküler tedavi kararı klinisyenleri zorlamakla birlikte, difüzyon-perfüzyon MR uyumsuzluğu, Flaire lezyon yansımaması gibi kriterler tedavi seçmekte yardımcı olabilmektedir. Olgumuzda kliniğin kaçıncı saatinde olduğunun bilinmemesi, hastanın yaşının genç olması, ek hastalığının olmaması nedenleri göz önünde bulundurularak trombolitik tedavi uygulanmadı. Tirofiban hızlı etkili ve selektif olduğundan ASA ile kombine tedavinin faydalı olabileceği düşünüldü. Tirofiban+ASA tedavisinin hemen ardından kliniğinin tamamen düzelmesi ve 1 hafta sonraki MR'da iskemik lezyonların görülmemesi nedeniyle bu tedavinin etkinliğine vurgu yapılmak istenmiştir.

Anahtar Kelimeler: Akut inme, diseksiyon, tirofiban

EP-65 TOPLUMSAL BİR SAĞLIK SORUNU OLAN İNMENİN ÖNLENMESİNDE RUTİN KARDİYOLOJİ KONTROLÜ VE RİTM HOLTER MONİTÖRİZASYONUN ÖNEMİ

Gülsüm Bingöl, Özge Özden Tok

Memorial Bahçelievler Hastanesi Kardiyoloji kliniği

GİRİŞ VE AMAÇ: Atriyal Fibrilasyonun (AF) komplikasyonları ortaya çıkmadan saptanması inmelerin önlenmesinde çok önemlidir. Ritm holter takılarak saptanan kısa süreli 'sessiz' AF ataklarının dahi inme riskini arttırdığı bilinmektedir. Çalışmamızda tek merkezde kardiyoloji polkliniğine başvuran ve atriyal fibrilasyon tanısı alan hastaların atriyal fibrilasyon tipi, saptanma şekli,inme riskini öngören CHA2DS2VASC skoru ile olan ilşkisini ortaya koymayı planladık.

YÖNTEM: Çalışmamız kardiyoloji polikliniğine başvuran ve atriyal fibrilasyon tanılı ya da yeni tanı konan 98 hastayı içermektedir. Bu hastaların atriyal fibrilasyon tipi, şikayeti ve tanı konulma şekli, CHA2DS2VASC skorları hastane sistemindeki veri tabanından retrospektif olarak kaydedilmiştir.İstatistiksel olarak veriler ortalama standart sapma ve medyan (min-max) olarak, kategorik değişkenler sayı ve yüzde olarak ifade edilmiştir.

BULGULAR: Çalışmaya 98 hasta dahil edildi (62 (%63.3) kadın, ortalama yaş 70.45+12.97). Hastaların %39.8'inde paroksismal AF mevcut idi ve %10.2'inde şikayet olmayıp sessiz AF açısından kontrol amaçlı yapılan ritm holter monitörizasyonunda paroksismal AF atakları saptandı. Sessiz AF hastalarının ortalama yaşı 80.4+8.46 olup 4'ü kadın 6'sı erkekti. Ortalama CHA2DS2VASC skoru tüm hastalarda 3.08+ 1.57 iken; sessiz AF hasta grubunda 4+0.63 olarak hesaplandı. 30 hastada başvuru yakınması çarpıntı olup bu hastaların ortalama yaşı 65.63 +13.9, ortalama CHA2DS2VASC skorları 2.53+ 1.77 idi. Bu hastaların %23.3 'ünde bazal EKG normal olup; ritm holterde AF atağı saptandı.

TARTIŞMA VE SONUÇ: İnme, engellilik ve ölümle sonuçlanması yönüyle toplumsal bir sağlık sorunu olarak tanımlanmaktadır. Dünya çapında, inme ikinci en yaygın ölüm nedeni ve ikinci en yaygın sakatlık nedenidir. Ölümle sonuçlanmayan inmelerin kötü yaşam kalitesi ve artmış bakım maliyetleri gibi sonuçlara neden olduğu bilinmektedir. İnmelerin yaklaşık %87'sini iskemik inmeler oluşturmaktadır. İskemik inmelerin nedenlerinden biri olan atriyal fibrilasyon özellikle ileri yaş gurubunda sık görülmekte ve tüm kardiyoembolik inmelerin neredeyse yarısını oluşturmaktadır. Biz de çalışmamızın sonucu olarak herhangi bir AF düşündüren semptomu olmayan hastalarda kontrol amaçlı yapılan ritm holter ile azımsanmayacak oranda AF saptanabildiğini öngörüyoruz.

Anahtar Kelimeler: Atriyal fibrilasyon,CHA2DS2VASC skoru, İnme, Ritm Holter

EP-66 İLERİ EVRE DİYABETİK AYAKLI İNME HASTASINDA İNTRAVENÖZ TROMBOLİTİK TEDAVİ DENEYİMİ

Haci Ali Erdoğan, Başak Özkan, Vildan Ayşe Yayla

SBÜ Bakırköy Dr Sadi Konuk Eğitim Araştırma Hastanesi Nöroloji Kliniği İstanbul

GİRİŞ VE AMAÇ: Akut iskemik inme ve diyabet toplumda sık görülen komorbid hastalıklardır. Tüm inme hastalarının yaklaşık %25'inde tip-2 diyabet mevcuttur. Diyabete bağlı inmelerin ve ayak ülserlerinin patofizyolojisinde mikroanjiopatik değişiklikler rol oynar. Diyabetik hastaların %2-37'sinde alt ekstremitelerde ülserler gelişir. İleri derece diyabetik ayaklı akut inme hastalarında İV-tPA ile ilgili literatür bilgisi kısıtlıdır. Akut iskemik inme ile başvuran ileri evre diyabetik ayağı olan olguda İV-tPA deneyimimizi sunmayı amaçladık.

OLGU: Konuşma bozukluğu ve sağ tarafta güçsüzlük şikayeti ile acil kliniğine başvuran 63 yaşındaki erkek hastanın özgeçmişinde hipertansiyon, miyokard infarktüsü, bypass ve hiperlipidemi mevcuttu. Nörolojik muayenesinde bilinç açıktı, konuşma ve anlaması bozuktu. Sağ nazolabial sulkus silik, sağ üst ve alt ekstremitede kas gücü 2/5 idi. Duyu muayenesi değerlendirilemedi. Sol ayak nekrotik ülsereydi, Wagner sınıflamasına göre 5. derece diyabetik ayak ile uyumluydu. Kranial bilgisayarlı tomografi (BT) incelemesinde akut patolojik bulgu yoktu. BT anjiografide majör damar oklüzyonu izlenmedi. Kranial diffüzyon magnetik rezonans (MR) incelemesinde sol MCA alanında akut iskemi ile uyumlu diffüzyon kısıtlılığı izlendi. NIHSS (National Institute of Health Stroke Scale) 13 olan hasta İV trombolitik tedavi penceresinde başvurmuştu. Diyabetik ayak bulunan hasta için kalp damar cerrahisi ve ortopedi kliniklerinden kontrendikasyon açısından konsültasyon istendi, kontrendikasyon belirtilmeyen ve semptom-kapı zamanı 90 dakika olan hastaya semptomlarının 135.dakikasında İV-tPA uygulandı. Komplikasyon gelişmeyen hastanın 24. saat kranial BT incelemesinde kanama izlenmedi ve NIH skoru 5'e geriledi.

TARTIŞMA VE SONUÇ: Akut inme tedavisinde İV-tPA etkinliği kanıtlamış tedavi yöntemlerinden birisidir. Diabetes mellitus hastalığı İV-tPA için kontrendikasyon oluşturmamaktadır, ancak güncel akut inme tedavi kılavuzlarında diyabetik ayakta İV-tPA kullanımı ile ilgili bilgi bulunmamaktadır. Li ve arkadaşlarının 2016 yılındaki çalışmasında, Wagner 0-1. derece diyabetik ayak bulunan akut inme hastalarda İV-tPA tedavisinin faydalı olduğu belirtilmiştir. Akut inme ile başvuran ve İV-tPA tedavi penceresinde olan hastada 5. derece diyabetik ayak mevcuttu, kar zarar oranı gözetilerek trombolitik tedavi uygulandı. Belirgin klinik fayda izlenen hastada komplikasyon gelişmedi. Diabetes mellitus sık görülen bir hastalık olup diyabetik ayak komplikasyonu da nadir değildir. İnme ve komplike diyabet hastalarında İV-tPA deneyiminin artması, bu hastaların hiperakut dönem tedavisinin yönetilmesine ve prognozuna önemli katkı sağlayabilir.

Anahtar Kelimeler: ıv trombolitik tedavi, diyabetik ayak, akut iskemik inme

EP-67 İNMEDE MOTOR İYİLEŞME İÇİN SELEKTİF SEROTONİN GERİALIM İNHİBİTÖRLERİ'NİN YERİ

Elif Uygur Küçükseymen

Kepez Devlet Hastanesi, Antalya

GİRİŞ VE AMAÇ: İnme, dünya genelinde uzun dönem engellilik yaratan başlıca faktörler arasındadır. Fiziksel terapinin çoğunlukla tam iyileşme sağlayamaması nedeni ile destekleyici tedavi arayışları sürmektedir. Selektif serotonin gerialım inhibitörleri (SSRI), özellikle de fluoksetin bunlardan biri olup, fonksiyonel iyileşme üzerine etkileri incelenmektedir. Bu görüşün altında yatan mekanizmada, SSRI'ların nöroprotektif etkisi ile beraber beyin kan dolaşımını düzenleme ve nöronal filizlenme üzerine olumlu etkilerinin rol aldığı düşünülmektedir. Ancak bu konu üzerine yapılan çalışmaların sonucu net değildir. Bu çalışmamızda fluoksetinin, inme hastalarında motor iyileşme üzerine etkisi ve bu durumun duygu durum bağlantılı bir sonuç olup olmadığı araştırılmıştır.

YÖNTEM: Çalışmaya hasta dahil etme kriterleri: (i) iki yıl içinde geçirilmiş iskemik inme nedeni ile üst ekstremitede Fugl-Meyer Skoruna göre (FMA) > 11 ve < 56 parezisinin olması, (ii) en fazla 3 haftadır fluoksetin 20mg kullanıyor olması. Dışlama kriterleri: (i) motor fonksiyonunu bozan inme dışında hastalığın olması, (ii) major depresyonu olması, (iii) fluoksetin dışında başka bir SSRI ya da psikiyatrik tedavi öyküsü, (iv) akut inme tedavisinde iv trombolitik ya da trombektomi tedavi almış olması, (v) hastayla iletişim kurulamaması. Kriterleri karşılayan hastaların ilk ve 3 ay sonraki vizitlerinde FMA skoru hesaplandı. Tedaviye devam edemeyenler çalışma dışı bırakıldı. Kontrol grubu olarak, fluoksetin kullanmayan iskemik inme hastalarının da ilk ve 3 ay sonraki FMA skorları hesaplandı ve aradaki değişim fluoksetin grubu ile karşılaştırıldı. İnme sonrası geçen zaman, toplam fluoksetin kullanım zamanı, inme lokalizasyonu gibi diğer faktörlerin sonuca olan olası etkisini dışlamak amacı ile linear regresyon analizi uygulanarak fluoksetin-motor fonksiyon ilişkisi objektif olarak analiz edildi.

BULGULAR: Çalışmaya 18 hasta dahil edildi (fluoksetin grubu:10, kullanmayan grup:8). Gruplar arasında yaş, cinsiyet, inme lokalizasyonu, Beck depresyon skoru (BDI), inmeden sonra geçen süre ve toplam fluoksetin kullanım zamanı açısından anlamlı fark saptanmadı ($p>0.05$). 3 ayın sonunda FMA skorundaki iyileşme fluoksetin grubunda 6.87 (6.77) iken, fluoksetin kullanmayan grupta ise 17.6 (8.65) olmak üzere fluoksetin almayan grupta anlamlı derecede daha yüksekti (p 0.02) (fig 1). Regresyon analizinde inme sonrası geçen süre, toplam fluoksetin kullanım zamanı ve inme lokalizasyonunun sonuca bir etkisi olmadığı görüldü. Ayrıca depresyondaki iyileşme ile motor fonksiyon iyileşmesi arasında herhangi bir ilişki olup olmadığı görülmek üzere yapılan korelasyon analizinde anlamlı bir ilişki saptanmadı (p 0.75) (fig 2).

TARTIŞMA VE SONUÇ: Çalışmamızda ilginç olarak fluoksetin alan grubun motor fonksiyon iyileşmesi, almayan gruba göre daha düşük bulunmuştur. Bu sonucun olası açıklaması ilk olarak, fluoksetin lehine sonuçlanan çalışmaların genellikle akut dönem inme hastalarını incelemiş olması olabilir. Bu durumda, fluoksetinin antiinflamatuar ve anjiogenez tetikleyici etkilerinin akut dönemde daha fazla olduğu kanısı oluşabilir. Ancak, çalışmamızda inme sonrası geçen zamanın olası etkisi görülmemiş olup, sonuç yine fluoksetin kullanmayan grup lehine olmuştur. Diğer olası açıklama ise fluoksetinin iki hemisfer arasında eksitasyon-inhibisyon dengesini etkileyerek motor fonksiyondaki iyileşmeyi bozmasıdır. Yakın zamanda yapılmış bir çalışmada, fluoksetin verilen iskemik inme grubunun, plasebo verilen gruba kıyasla sağlam hemisferde artmış intrakortikal fasilitasyon bulunması ve bunun motor fonksiyon iyileşmesi ile negatif korelasyonu görülmüş olup, bizim hipotezimizi destekler niteliktedir. Çalışmamızın sonuçları, inme sonrası SSRI kullanımı açısından önemli bulgulara sahip olup, bu sonuçların daha fazla hasta sayılı, randomize kontrollü çalışmalar ile desteklenmesi gerekmektedir.

Anahtar Kelimeler: iskemik inme, SSRI, fluoksetin, motor iyileşme

Fig 1

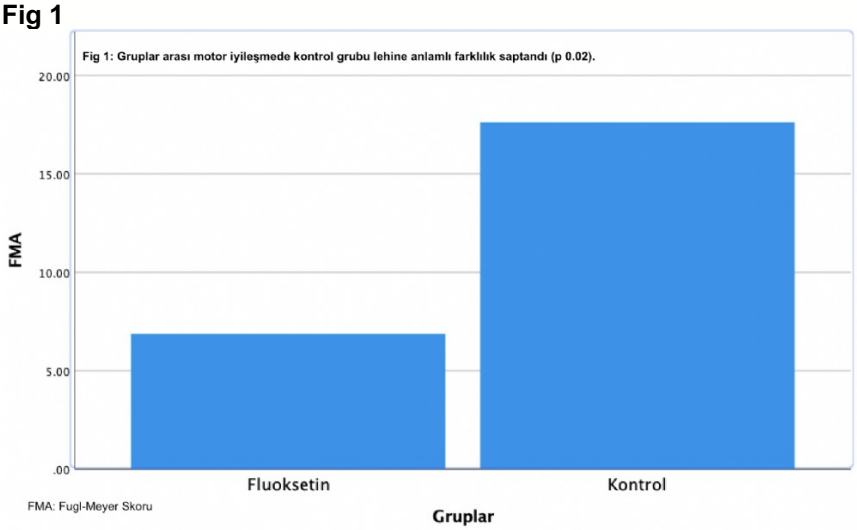

Gruplar arası motor iyileşmede kontrol grubu lehine anlamlı farklılık saptandı (p 0.02)

Fig 2

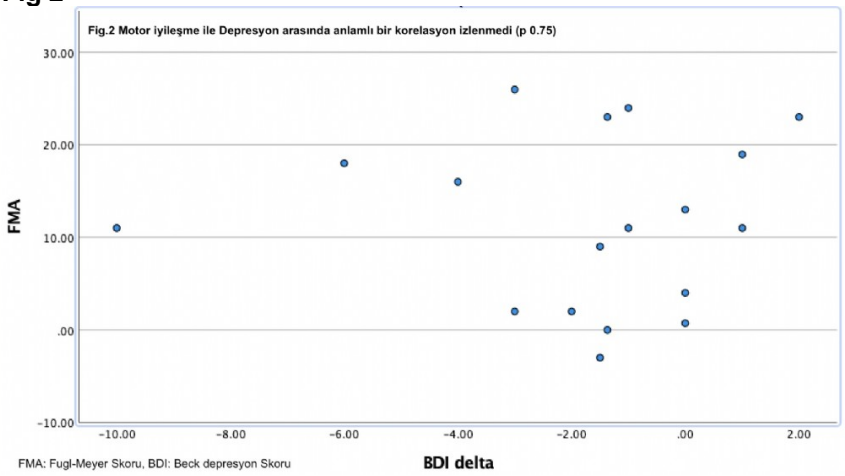

Motor iyileşme ile depresyon arasında anlamlı bir korelasyon izlenmedi (p 0.75)

EP-68 SEREBELLAR İSKEMİK İNMELERİN DEĞERLENDİRİLMESİNDE, PC-ASPECT (POSTERİOR CİRCULATİON ALBERTA STROKE PROGRAM EARLY COMPUTED TOMOGRAPHY) SKORU KULLANIMI

Taylan Altıparmak[1], Bijen Nazlıel[1], Hale Zeynep Batur Çağlayan[1], Nil Tokgöz[2], Aslı Akyol Gürses[1], Murat Uçar[2]

[1]Gazi Üniversitesi, Nöroloji Anabilim Dalı, Ankara
[2]Gazi Üniversitesi, Radyoloji Anabilim Dalı, Ankara

GİRİŞ VE AMAÇ: Serebellar iskemik inmeli hastalar, ön dolaşım inmelerine göre, daha sık yanlış tanı alabilmekte ve akut inme yaklaşımlarından daha az faydalanmaktadırlar. Son zamanlarda hiperakut dönem inme yaklaşımlarında hastaların seçiminde, ön dolaşım inmelerinde kullanılan ASPECT skoru gibi arka dolaşım inmelerinde de pc- ASPECT skoru kullanımı gündemdedir. Bu skorlama; her bir talamus, oksipital lob ve serebellar hemisfer 1' er puan, beyin sapında ise mezensefalon ve pons ikişer puan olarak toplam 10 puan üzerinden etkilenen bölgenin puanının çıkarılmasıyla hesaplanan bir sistemdir. Hem kontrastsız bilgisayarlı tomografi (BT) hem de difüzyon ağırlıklı magnetik rezonans görüntüleme (DWI- MRG) ile değerlendirilebilir. Çalışmamızda serebellar klinik ön planda olmak üzere arka dolaşım inme klinikli (serebellumun mutlaka iskemik olarak etkilendiği) hastaların; pc- ASPECT skorlarıyla, başvurudaki klinik özellikleri, etyolojik ve radyolojik parametrelerin ilişkisini, ayrıca da pc-ASPECT skorlarıyla mortalite ve morbidite durumlarının korelasyonunu değerlendirmeyi amaçladık.

YÖNTEM: Çalışmaya serebellumda ve serebelluma ek olarak arka dolaşımda akut iskemik lezyonu olan 114 hasta dahil edilmiş olup, klinik, etyolojik, radyolojik parametreleri değerlendirilmiştir. Ayrıca NIHSS (National Institutes of Health Stroke Scale), mRS (modified Rankin Scale), pc- ASPECT skorları geliş muayene ve radyolojik görüntülemelerine göre elektronik kayıt sistemindeki verilerden yararlanılarak kaydedilmiştir. Pc- ASPECT skorları başvurudan ilk 30 dk içinde yapılan BT ve MRG çekilebilen hastalarda ilk 24 saat içinde çekilen DWI- MRG tetkikleri sonuçlarına göre hesaplanmıştır. Literatürdeki benzer olabilecek tek çalışmada hastaların anlamlı çoğunluğunda (%72.3) prognozun en iyi olduğu ve mortalitenin olmadığı pc- ASPECT sınır değeri 7 (Youden İnkesi) olması nedenli tarafımızca da bu sınır değeri kullanıldı. Veri analizi, IBM SPSS Statistics sürüm 17.0 yazılımı (IBM Corporation, Armonk, NY, ABD) kullanılarak yapıldı. Tanımlayıcı istatistik, kategorik verilerin analizinde Pearson's $\chi 2$, Süreklilik düzeltmeli $\chi 2$ testi, Fisher kesinlik testi, Fisher Freeman Halton testleri kullanıldı. PC ASPECT puanları için prognoz üzerinde etkili olan en iyi yordayıcıları belirlemek için Backward LR prosedürü ile çoklu lojistik regresyon analizi yapıldı. Tek değişkenli test istatistiklerinde istatistiksel olarak anlamlı bulunan herhangi bir değişken çok değişkenli modele aday olarak kabul edildi. Her bağımsız değişken için Odds oranları, %95 güven aralıkları ve Wald istatistikleri de hesaplandı. 0.05'ten küçük bir p değeri istatistiksel olarak anlamlı kabul edildi.

BULGULAR: Çoklu değişken analizinde, pc-ASPECT ≤7 olan hastalarda > 7 olanlara göre, anlamlı olarak bilinç bozukluklarıyla prezentasyon ($p<0.001$), her iki serebellar hemisferik iskemi ($p<0.001$), çoklu posterior dolaşım iskemisi ($p<0.001$), hidrosefali oluşumu ($p<0.001$), vermis ($p= 0.028$) ve pedinküler ($p= 0.024$) iskemik lezyonu varlığı, PICA- AICA- SCA perfüzyon alanlarının total etkilenimi ($p<0.05$) ve baziller tromboz varlığı ($p=0.005$) daha sık izlenmiştir. Taburculuk ve 1 yıllık takip sürecinde pc- ASPECT skoru > 7 olan hastaların mRS değerleri, pc- ASPECT 7 ve altında olanlara göre anlamlı olarak azalmış olduğu görülmüştür ($p<0.05$). Hastaların 1 yıllık mortalitesi incelendiğinde pc-ASPECT skoru >7 olan 86 hastanın %12.8'inde (11 hasta), pc-ASPECT skoru >7 olan 28 hastanın %46,4'ünde (13 hasta) serebellar inme mortal seyretmiştir. Ölümlerin neredeyse tümü ilk 1 ay içinde hastane yatışı esnasında izlenmiştir.

TARTIŞMA VE SONUÇ: Çalışmamızda pc- ASPECT skoru ve ek olarak bir takım klinik, etyolojik ve radyolojik parametrelerin erken dönemde dikkate alınmasının prognoz ve sağkalım açısından önemli olabileceğini göstermekteyiz. Bunun yanında vertebral arter diseksiyonu gibi tek serebellar hemisferik, büyük ve hayatı tehtid edebilen serebellar iskemik etkilenimlerde, pc- ASPECT skorunun 9 gibi iyi bir değer alabilmesi bu skorun da bazı durumlarda tek başına yetersiz kalabileceğini düşündürse de pek çok arka dolaşım inmesinde özellikle de serebellar etkilenimlerde, NIHSS birlikte değerlendirilmesinin hiperakut inme yaklaşımı adına faydalı olabileceğini düşünmekteyiz. Baş ağrısı, bulantı/ kusma, baş dönmesi/ sersemlik hissi, ayakta durma ya da yürüme ataksisi gibi NIHSS ile değerlendirilemeyen kliniklerle başvuran serebellar iskemili hastalarda pc- ASPECT skoru ve bunun yanında bilinç etkilenimi,

baziller arter patolojileri, vermian/ pedinküler iskemiler, arka dolaşımda ek iskemik lezyon varlığı gibi özellikler mortalite ve prognoz açısından dikkat edilmesi gereken bağımsız değişkenler olarak karşımıza çıkmaktadır.

Anahtar Kelimeler: Posterior circulation Alberta stroke program early computed tomography score (pc- ASPECTS), Prognoz, Sağkalım, Serebellar inme, Serebrovasküler Hastalıklar

Pc- ASPECT skoru ve başvuru/ taburculuk NIHSS korelasyonu

Figure 1. Admission, discharge NIHSS scores and pc- ASPECTS correlation.

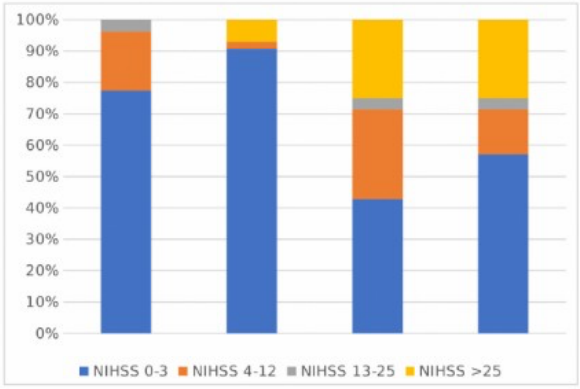

Pc- ASPECT skoru ve başvuru/ taburculuk/1 yıllık takipte mRS korelasyonu

Figure 2. Admission, discharge and 1- year follow- up mRS and pc- ASPECTS correlation.

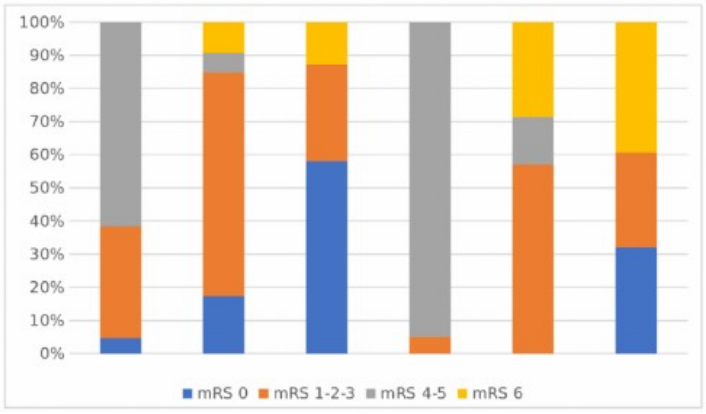

EP-69 AKUT SAĞ ORTA SEREBRAL ARTER İNFARKTINI TAKLİT EDEN HERPES SİMPLEKS VİRÜS (HSV-1) ENSEFALİTİ

Sinem Süer, Tuba Cerrahoğlu Şirin, Gençer Genç, Serpil Bulut

Şişli Hamidiye Etfal Eğitim ve Araştırma Hastanesi, Nöroloji Kliniği, İstanbul

GİRİŞ VE AMAÇ: En sık görülen akut sporadik viral ensefalit olan Herpes Simpleks Virüs (HSV) Ensefaliti (HSVE), klinik olarak yüksek ateş, bilinç değişiklikleri, baş ağrısı ve nöbetle karakterizedir. Tipik klinik bulgularıyla başvuran hastalarda HSVE kolayca akla gelmekte ve tanı konulabilmektedir. Ancak daha nadir olarak hastalar akut hemiparezi gibi akut inme benzeri bir klinikle de başvurabilir. Tedavi edilmeyen olgularda mortalite oranı %70'i bulabileceği ancak erken tanı ve tedaviyle mortalite ve nörolojik sekel gelişme oranı anlamlı düzeyde azalacağı için inme taklitçisi bu durumun farkında olmak önemlidir.

YÖNTEM: Biz epileptik nöbet, akut başlangıçlı dizartri ve sol hemiparezi şeklinde akut inme taklitçisi bir klinik ile gelen ve takibinde HSV ensefaliti tanısı koyduğumuz bir olgu sunuyoruz.

OLGU: Bilinen kronik hastalık öyküsü olmayan 66 yaş erkek hasta acil servise başvurusundan 1 saat önce gerçekleşen jeneralize tonik klonik nöbet ve 1 saattir olan sol tarafta güçsüzlük nedeniyle getirildi. Hastanın geliş muayenesinde vital bulgular stabil, bilinci açık, zaman oryantasyonu bozuk, yer ve kişi oryantasyonu tamdı, tekli emir alıyordu, konuşma dizartrikti ve sol hemiparezisi (4/5) mevcuttu. Hastanın National Institutes of Health Stroke Scale (NIHSS) skoru 3 olarak hesaplandı. Beyin bilgisayarlı tomografisinde (BT) akut patoloji görülmedi. Beyin manyetik rezonans görüntülemede (MRG) sağ orta serebral arter (OSA) kortikal sulama alanında difüzyon ağırlıklı sekanslarda hiperintensite, ADC sekanslarında hipointensite görülen ve kontrendikasyonu olmayan hastaya yakınmalarının başlangıcının 2,5. saatinde intravenöz doku plazminojen aktivatörü (IV TPA) tedavisi başlandı (Resim 1). Yoğun bakıma alınarak takip edilen hastanın kranyal MR anjiografi görüntülerinde damar okluzyonu görülmedi. TPA sonrası NIHSS skorunda değişiklik olmayan hastanın 24. saat kontrol BT görüntülemesinde hemoraji saptanmaması üzerine asetil salisilik asit tedavisi başlandı. Hastanın servis izleminin 2. gününde ateşi olduğu için kan, idrar ve balgam kültürleri alındı. Akciğer grafisinde infiltrasyon izlenmesi ve AC oskultasyonunda ralleri olması nedeniyle enfeksiyon odağının akciğer olabileceği düşünülerek ampirik ampisilin/sulbaktam tedavisi başlandı. İzlemin 4. gününde ateş yüksekliği sebat eden hastanın nörolojik muayenesinde bilinci açıktı, tekli emirlere koopereydi ve zaman oryantasyonu bozuktu. Sol üst ekstremite kas gücü 1/5 ve alt ekstremite kas gücü 2/5 düzeyine düzeyine gerilediğinden kontrol difüzyon MRG'si istendi. Yeni görüntülemede sağ oksipital ve temporal kortikal bölgelerde difüzyon ağırlıklı sekanslarda hiperintensite ve ADC sekanslarında aynı alanlarda vazojenik ödemle uyumlu hiperintesite izlendi (Resim 2,3,4). Ensefalit ön tanısıyla lomber ponksiyon yapıldı. BOS proteini 318 mg/dL, Pandy pozitif, 4 lökosit, 4 eritrosit, glukozu 82 mg/dL olarak sonuçlandı. BOS PCR'da HSV-1 pozitif saptanan hastaya iv asiklovir tedavisi başlandı.

TARTIŞMA VE SONUÇ: HSVE'de fokal nörolojik defisit %30-50 oranlarında görülebilmektedir. Akut iskemik inme tedavisinde IV TPA tedavisi dar zaman aralığında hızlıca uygulanması gereken bir tedavi olduğundan, bir hasta akut başlangıçlı fokal nörolojik defisitlerle başvurduğunda, ateş yüksekliği ve bilinç bozukluğu kliniğinin olmadığı durumlarda, ilk olarak akut inme genellikle akla gelmekte ve buna yönelik tedavi başlanmaktadır. Bununla beraber, HSVE'de başlangıçta ateş yüksekliği görülmediği zaman akut başlangıçlı fokal nörolojik defisitli hastalarda bu tablo akut inmeye komorbid pnömoni ile kolaylıkla karışabilir. Uygun ve zamanında IV Asiklovir tedavisiyle sıklıkla sekelsiz iyileşme sağlanabileceğinden acil servise akut nörolojik defisit semptomlarıyla başvuran hastaların ayırıcı tanısında HSVE akılda tutulmalıdır.

Anahtar Kelimeler: herpes simpleks, ensefalit, inme

4. gün kontrol Diffüzyon MR:

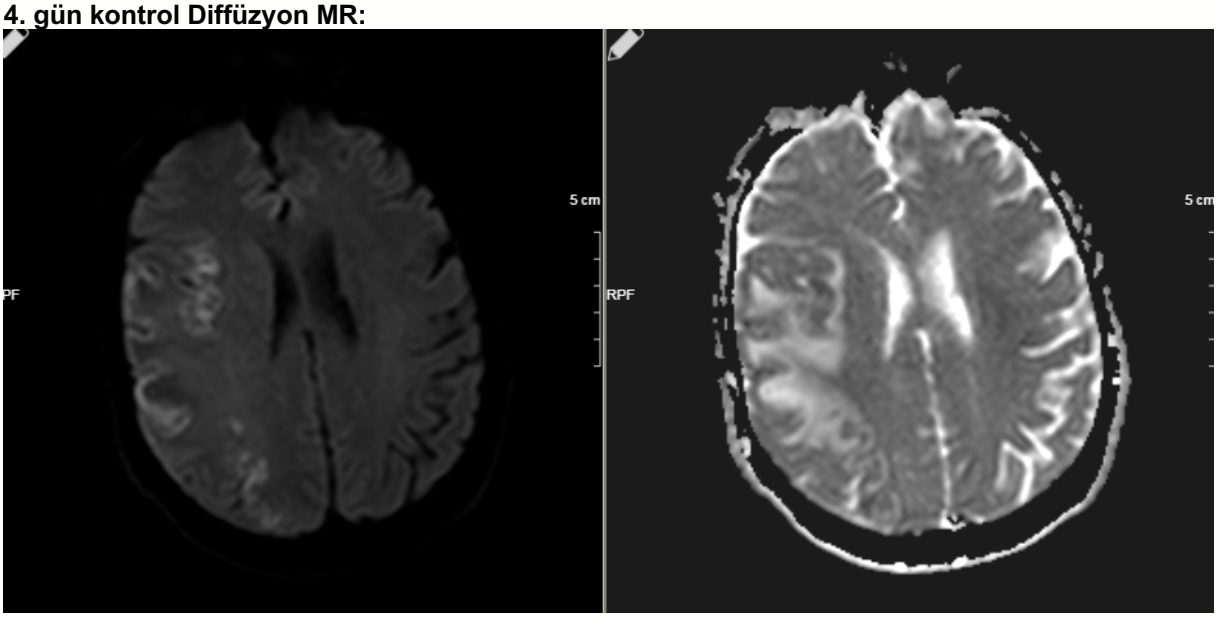

Resim 4

4. gün kontrol Diffüzyon MR:

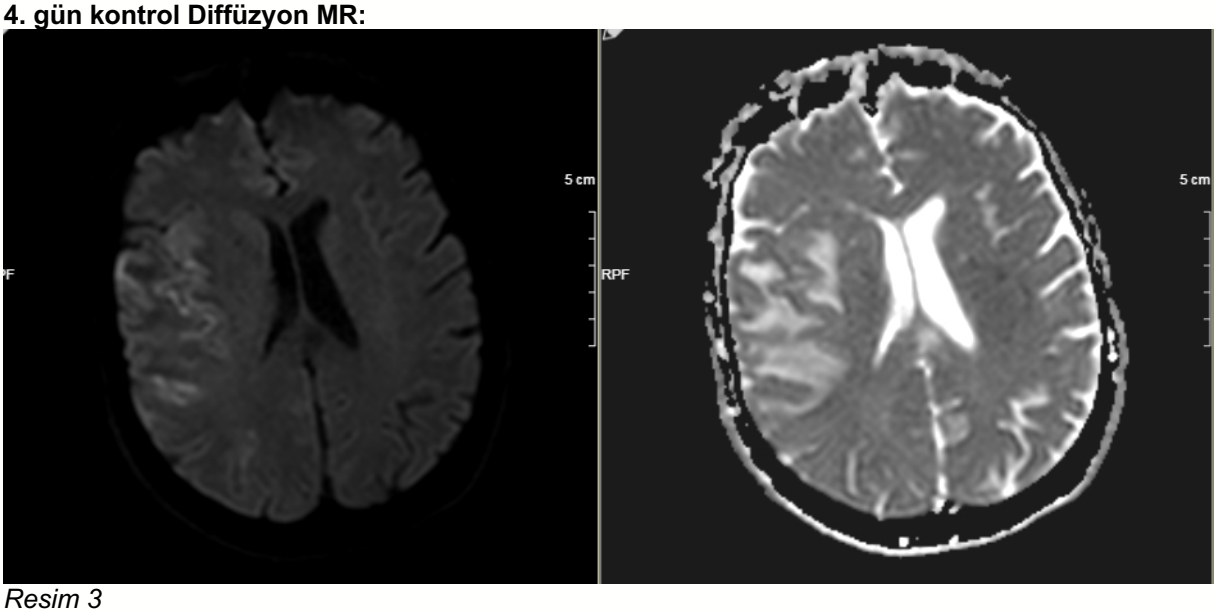

Resim 3

4. gün kontrol Diffüzyon MR:

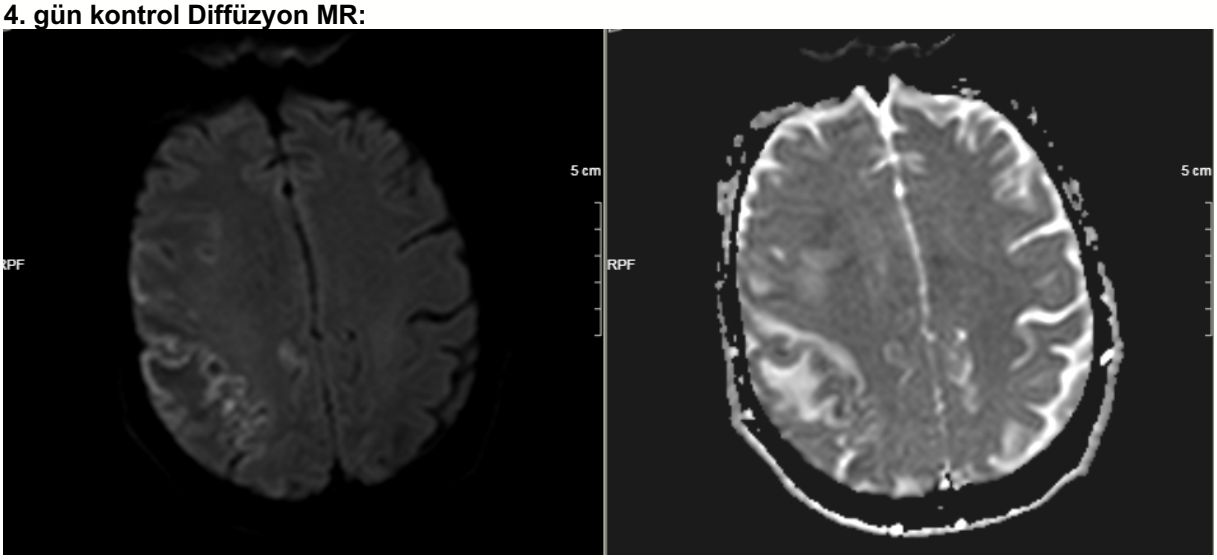

Resim 2

Başvuru MRG:

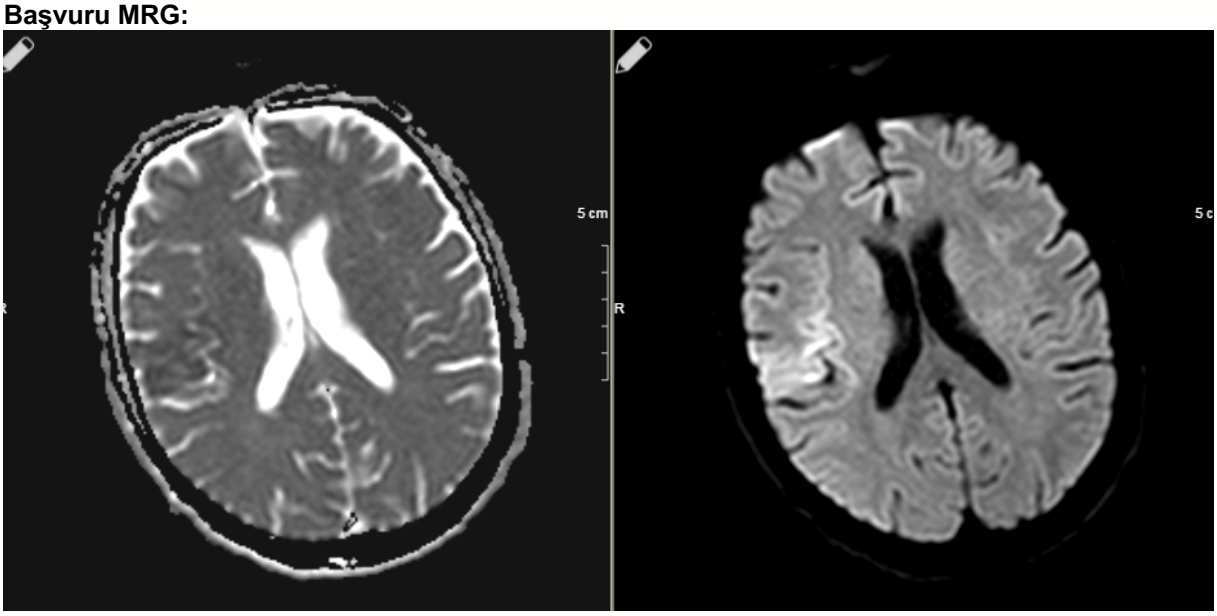

Resim 1

EP-71 RECURRENT TRANSİENT İSCHAEMİC ATTACK DUE TO A PEDUNCULATED MOBİLE AORTİC ARCH THROMBUS

Nimet Uçaroğlu Can[1], Yusuf Can[2]

[1]Sakarya Eğitim Ve Araştırma Hastanesi Nöroloji Kliniği Sakarya
[2]Sakarya Üniversitesi Tıp Fakültesi Kardiyoloji Anabilim Dalı

INTRODUCTION: Although mobile aortic arch thrombus is a very rare condition, it may give rise to serious complications, such as peripheral, visceral and cerebral emboli. Thoracic mobile aortic thrombosis has been associated with a disease, like atherosclerosis, dissection, trauma, malignancy, infection, or hypercoagulable disorder. Here,we report a case of a pedunculated mobile aortic arch thrombus that caused transient ischaemic attack.

CASE REPORT: An 84-year-old woman was admitted to the emergency room because of sudden episodes of left-sided hemiparesis and hemi-hypoesthesia lasting less than 5 min. During the last 1 year, she experienced two episodes of right-sided weakness lasting 3–5 min. She had a history of hypertension for 10 years, and she was taking medication regularly. She did not have arrhythmia, ischaemic heart disease, diabetes mellitus or stroke.

BULGULAR: On physical examination, her blood pressure was 130/80 mmHg, heart rate was 80 beats/min and body temperature was 37.0°C. Electrocardiography revealed sinus rhythm. Hematoma was not identified on cranial computed tomography (CT), and no relevant findings were noted on diffusion-weightedmagnetic resonance imaging (MRI). Transthoracic echocardiography revealed a left ventricular ejection fraction of 65%, ascending aorta diameter of 50 mm, degenerative aortic valve disease and mild aortic regurgitation. Suprasternal notch echocardiography (transthoracic echocardiography) revealed a highly mobile 1.4×0.7-cm pedunculated echogenic mass attached to the superior surface of the aortic arch (Figure 1). Thoracic computed tomography angiography showed a filling defect from the ostium of the innominate artery to the aortic arch as well as an ascending aortic aneurysm without dissection (Figures. 2-3). In addition, abdominal computed tomography revealed multiple wedged-shaped areas of decreased density within the spleen, suggesting multiple infarcts (Figure 4). The patient refused surgery as well as endovascular treatment. Therefore, we decided to start anticoagulation therapy. Vitamin K antagonist was initiated after 2 weeks of low molecular weight heparin therapy. After 3 weeks, the patient had no complication and was discharged on a regimen of warfarin.

DISCUSSION: Thoracicaortic mobile thrombi have been observed more frequently with both an aging population and the frequent use of advanced imaging techniques, such as transoesophageal echocardiography (TEE), CT and MRI, in the last 20 years. Karalis et al. Reported the occurrence of embolic events in 73% of cases of highly mobile aortic thrombi. Thoracic aortic mobile thrombi should be treated because of the high risk of embolism. Because the rear every few cases cited in the literature, therapeutic modalities of this disease remain stil controversial, and they include systemic anticoagulation, open surgery, endovascular approaches and thrombolytic therapy. Among these, thrombolytic therapy has been used rather restrictively, because thrombolytic agents leads to selectively lysing the stalk of the lesion. And this massive thrombus burden associated with probably serious embolic events. If a thrombus is in the descending aorta, endovascular treatment may be an option. Direct surgical treatment has been performed in some series and cases. In general, anticoagulation therapy is started with heparin for 2 weeks. Subsequently, TEE or MRI is performed to evaluate the response to anticoagulation therapy at the end of the 2 weeks. If the thrombus reveals diminution in size, the use of heparin is generally maintained until resolution of the thrombus. If the thrombus does not shrink with heparin treatment, open surgery is taken into account. Surgical intervention is preferred to anticoagulation therapy in young patients, in patients with a large hypermobile thrombus and in patients with recurrent embolic events. Low molecular weight heparin has been used instead of heparin in some cases. In the present case, we started warfarin after administering low molecular weight heparin. We did not observe a reduction in thrombus size at the end of the 2 weeks. We planned anticoagulation therapy for a longer time because the patient refused surgical and endovascular treatment.

CONCLUSION: In patients with transient ischaemic attack, a thoracic aortic mobile thrombus should be considered as a potential cause of the condition. Transthoracic echocardiography is an important non-invasive imaging approach to identify and evaluate an aortic arch thrombus in the suprasternal notch view. Treatment can be individualised according to comorbid conditions, patient age, thrombus mobility, thrombus location, thrombus size, emboli recurrence and patient preference.

Anahtar Kelimeler: mobile aortic arch thrombus, transient ischaemic attack, embolism

Figure 1.

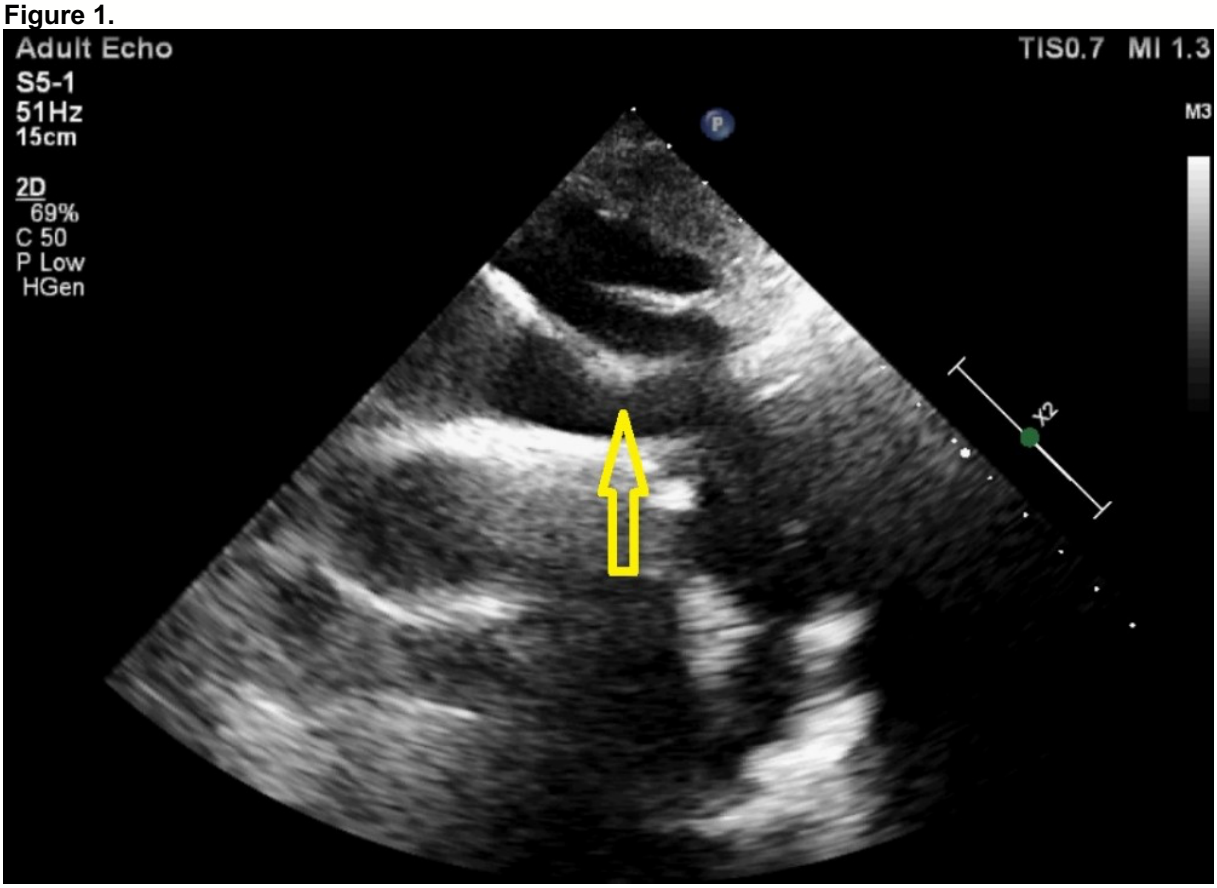

A Suprasternal notch echocardiography shows a thoracic aortic mobile thrombosis

Figure 2.

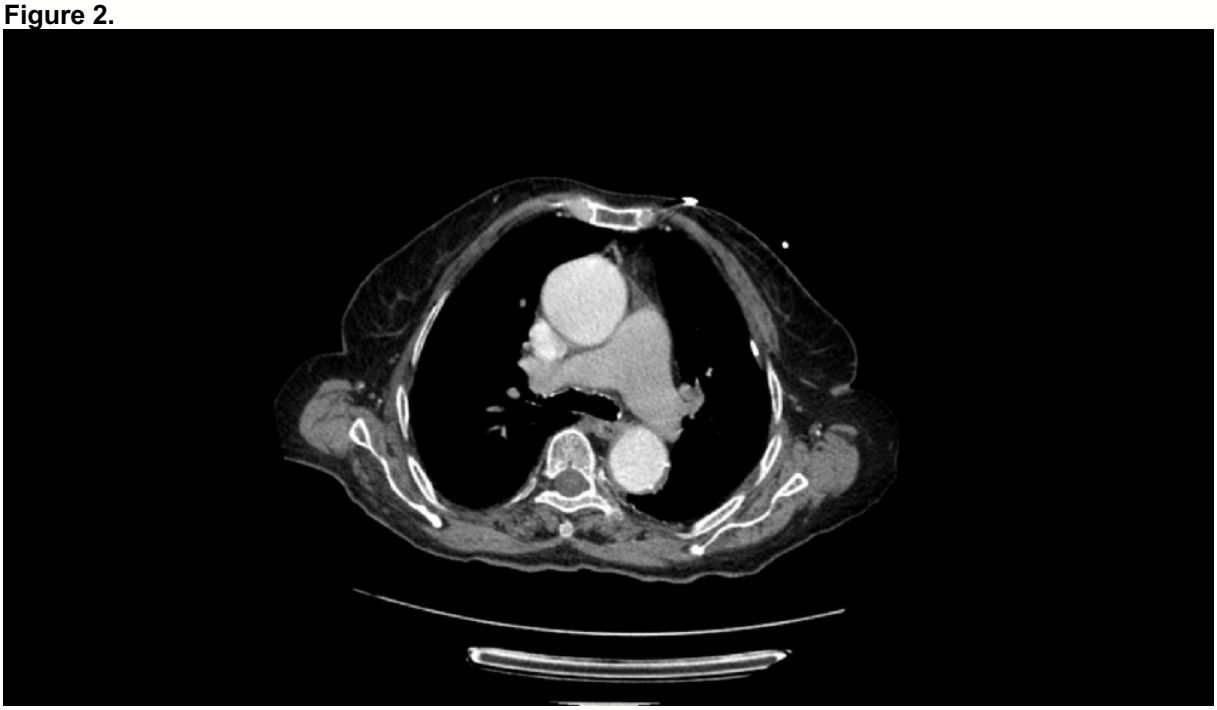

Horizontal view of thoracic computerized tomography illustrating the aneurysm without dissection

Figure 3.

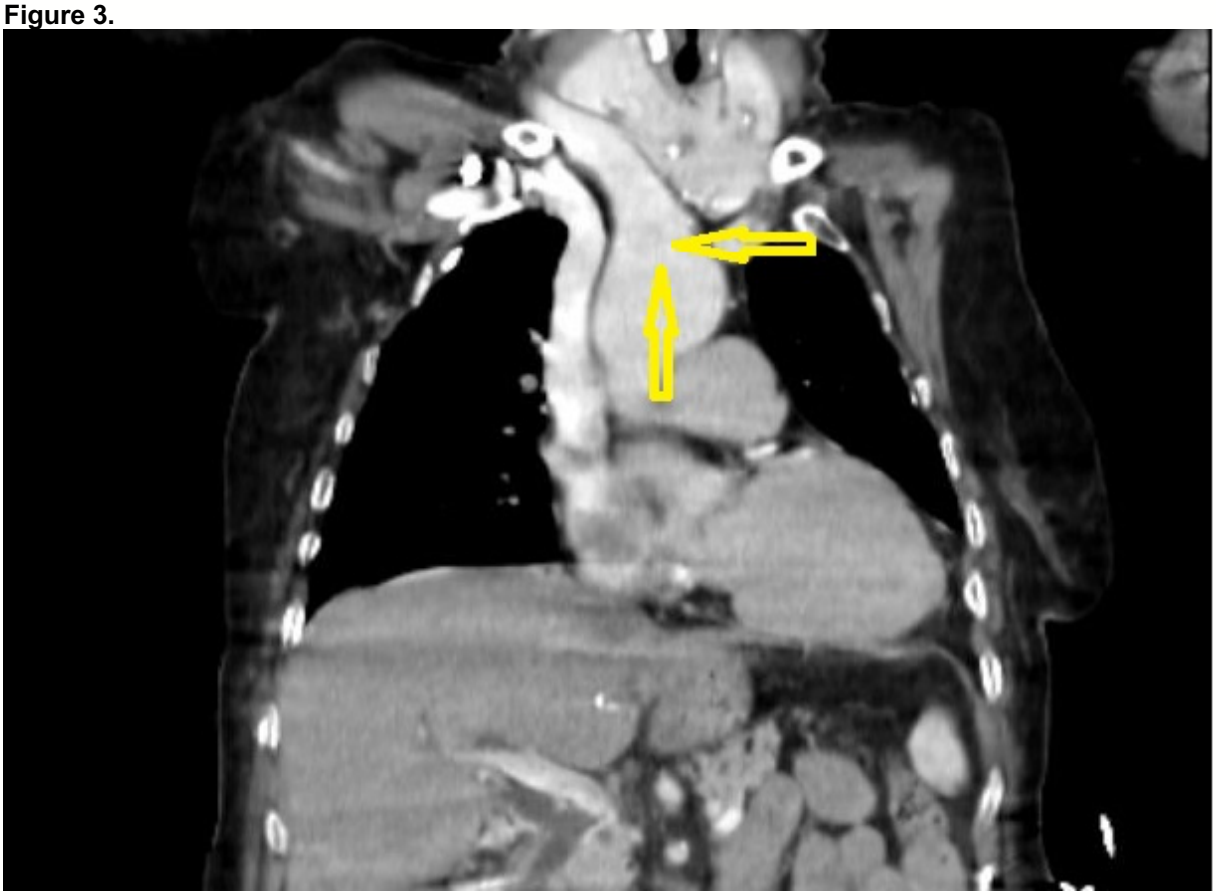

Coronal view of thoracic computerized tomography demonstrating a filling defect from attached to the ostium of the innominate artery to the aortic arch.

Figure 4.

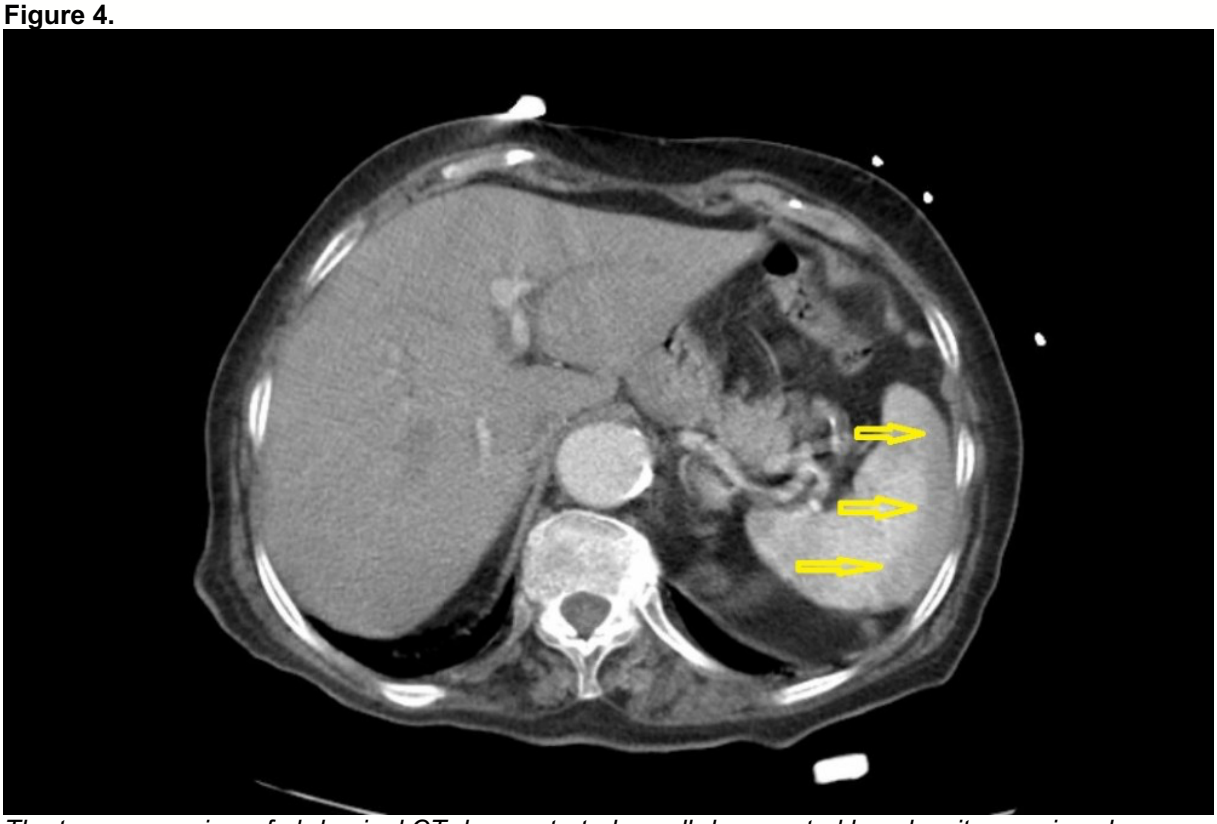

The transverse view of abdominal CT demonstrated a well-demarcated low-density area in spleen (arrow), favoring massive splenic infarction.

EP-72 COVİD-19 AŞISI SONRASI DÖRT İSKEMİK İNME OLGUSU

Burak Özaltun, Canan Togay Işıkay, Mine Hayriye Sorgun, Oğuzhan Erkara

Ankara Üniversitesi, Nöroloji Ana Bilim Dalı, Ankara

GİRİŞ VE AMAÇ: Covid-19 pandemisi sonrası hastalığa karşı geliştirilen aşıların nörolojik komplikasyonları hakkındaki sorularla biz nörologlar sık sık karşılaşmaktayız. Son zamanlarda, COVID-19 aşılarından özellikle ChAdOx1 nCoV-19 (AstraZeneca/Oxford) ve J&J/Janssen COVID-19 aşılarıyla ilişkili olduğu düşünülen iskemik serebrovasküler olay vakaları bildirilmiştir1. Bu olgularda, tromboembolik olaylara neden olarak aşı ile indüklenen trombotik trombositopeni (VITT) öne sürülmektedir3-6. Ancak Covid-19 mRNA aşıları ile ilgili yapılan güncel çalışmalar serebrovasküler olaylar açısından artan bir risk olmadığını göstermektedir2. Sinovac aşısıyla ilgili serebrovasküler olay gelişen bir olguyla ise literatürde karşılaşılmamıştır.

YÖNTEM: Olgu sunumu

BULGULAR: Biz kliniğimizde Covid-19 aşılaması (2 BionTech ve 2 Sinovac) sonrası, aşılama ile zamansal ilişkisi dikkatimizi çeken, ikisinde tüm etyolojik incelemelere rağmen inme etyolojisi belirlenemeyen, birinde etyolojide büyük arter aterosklerozu ve birinde de küçük arter oklüzyonu bulduğumuz 4 iskemik inme olgusunu bildirmekteyiz. Hastalarımızın yaşları 66-82 arasındaydı ve üçü kadındı. Vakalarımızın hepsinde iskemik inme aşı sonrası ilk 14 gün içinde gelişmişti ve başvuru sırasında trombosit değerleri normal sınırlardaydı. Hastaların hiçbirinde aşıyla ilişkilendirebileceğimiz bir klinik belirti veya laboratuvar bozukluk belirlenmedi. Radyolojik incelemelerinde; bir hastada talamik infarkt, bir hastada kortikal infarkt, bir hastada subkortikal infarkt ve birinde de retinal arter oklüzyonu bulundu.

TARTIŞMA VE SONUÇ: Sinovac ve BionTech aşıları son güncel verilere göre iskemik ve hemorajik inme açısından risk artışına neden olmamakta, diğer yandan Covid-19 enfeksiyonu akut serebrovasküler olaylarda artan bir risk oluşturmakta, daha çok büyük arter oklüzyonuna yol açmakta ve majör inmeyle sonuçlanmaktadır2,7,8. Toplumda iskemik inmenin yüksek prevalansı ve aşılanma oranları dikkate alındığında burada sunulan olguların aşılama ile direkt ilişkisi olduğunu söylemek mümkün değildir. Hastalarımızda zamansal ilişki dışında inmenin aşıyla direkt ilişkisini gösteren kesin bir kanıta da rastlanmamıştır. Aşı konusunda inme riski açısından tereddütleri olan hastalarımızın da bu yönde bilgilendirilmesi gerektiği düşüncesindeyiz.

Anahtar Kelimeler: ASTRAZENECA, BIONTECH, COVID-19, SINOVAC, STROKE, VACCINATION

EP-76 BAZİLLER ARTER TROMBEKTOMİ UYGULAMASI: 3 OLGU SUNUMU

Ümit Görgülü[1], Hasan Bayındır[1], Berna Arlı[1], Gürdal Orhan[2], Hesna Bektaş[3], Oğuzhan Kurşun[2], İlkay Akmangit[1], Bige Sayın[1], Ergün Dağlıoğlu[2]

[1]Ankara Şehir Hastanesi, Nöroloji Kliniği
[2]Sağlık Bilimleri Üniversitesi, Ankara Şehir Hastanesi, Nöroloji Kliniği
[3]Ankara Yıldırım Beyazıt Üniversitesi, Tıp Fakültesi Ankara Şehir Hastanesi, Nöroloji Kliniği

GİRİŞ VE AMAÇ: Tüm iskemik inmelerin beşte birini arka sistem inmeleri (ASİ), %1'ini ise baziller arter tıkanıkları (BAT) oluşturmaktadır. ASİ sağ kalım oranı düşük, bağımlılık riski yüksek olan bir hastalıktır. Mekanik trombektomi, bu konuda umut vaad edici bir yöntem olarak klinik kullanıma girmiş ve bu grup hastalarda mortalite oranının azalmasını sağlamıştır. Burda ASİ bulguları ile mekanik trombektomi (MT) uygulanan 4 olgu sunulacaktır.

YÖNTEM: 2021 yılı itibari ile kapsamlı inme merkezi olarak hizmet veren hastanemizde, Ocak 2021 ile Kasım 2021tarihleri arasında acil servisimize akut inme ile başvuran, ASİ tanısı ile MT tedavisi uygulanan 4 olgunun hasta dosyaları incelendi.

BULGULAR: Olguların 3'ü erkek 1'i kadın hasta olup, hastaların yaş ortalamaları 60'dir (54-68). Hastaların 3'üne MT, 1'ine IVT + MT uygulandı. Hastaların 2'sinde 3. ayda mRS≤2 idi ve bu durum iyi fonksiyonel prognoz ile ilişkiliydi. Diğer iki hasta takipte vefat etti.

TARTIŞMA VE SONUÇ: AİS'de erken rekanalizasyon, iyi klinik sonlanım ve düşük mortaliteyi sağlamak için çok önemlidir. Bizimde erken dönemde mekanik trombektomi uygulanan iki olgumuzda mükemmel iyileşme görüldü.

Anahtar Kelimeler: Akut arka sistem inmesi, bazilar arter trombozu, IV tpa, mekanik trombektomi.

EP-78 AKUT İNME KLİNİĞİ İLE BAŞVURAN KAROTİS/VERTEBRAL ARTER DİSEKSİYONU SAPTANAN HASTALARIN KLİNİK SONUÇLARININ DEĞERLENDİRİLMESİ

Begüm Cengizler, Umut Yapıcı, Burcu Yüksel, Işıl Yazıcı Gençdal, Aysu Şen, Hayrunisa Dilek Ataklı, Aysun Soysal

Prof. Dr. Mazhar Osman Bakırköy Ruh ve Sinir Hastalıkları Hastanesi

GİRİŞ VE AMAÇ: Servikosefalik diseksiyon, genç erişkin yaşta inmenin en sık sebeplerinden biridir. Mural hematom, damarın mediya tabakası içerisindedir ve distale doğru uzanım gösterir. Genellikle subintimada bulunan mural hematom arterde stenoz/oklüzyona neden olur, sıklıkla embolik mekanizma ile nadir olarak da hemodinamik yetmezlik nedeni ile serebral iskemiye yol açar. Diseksiyonlar genellikle travmayla ilişkili bulunmakla beraber, daha nadir olarak, görünürde herhangi bir zorlanma veya travma olmaksızın spontan olarak da ortaya çıkabilir Halen tedavisi hakkında tartışmalar bulunsa da genellikle önerilen tedavi antikoagülasyondur. Bu çalışmanın amacı, 01.01.2017- 01.11.2021 tarihleri arasında hastanemize akut inme kliniği ile başvuran, görüntüleme yöntemleri ile karotis/vertebral arter diseksiyonu saptanan hastaların risk faktörleri, klinik bulguları, laboratuvar bulguları, tedavileri ve prognozları arasındaki ilişkiyi incelemektir.

YÖNTEM: 01.01.2017- 01.11.2021 tarihleri arasında inme merkezimize akut inme kliniği ile başvuran, görüntüleme yöntemleriyle karotis/vertebral arter diseksiyonu tanısı almış hastalar retrospektif olarak incelendi. Demografik özellikleri, risk faktörleri, semptomları, diseksiyon lokalizasyonları ve aldıkları tedaviler kaydedildi. Klinikleri ve özürlülük durumları National Institutes of Health Stroke Scale (NIHSS) ve Modifiye Rankin Skalası (mRS) ile değerlendirildi. Başvuru anında ve 6. aydaki mRS karşılaştırılarak prognoz yorumlandı. mRS >2 kötü fonksiyonel sonuç olarak değerlendirildi. Ekstrakranial diseksiyon saptanan hastalarda antikoagülan ve antiagregan alan grup rekürren inme veya hemoraji (kranial/ekstrakranial) açısından karşılaştırıldı.

BULGULAR: Çalışmamıza alınan 68 hastanın 46 (% 67,6)'si erkek, 22 (% 32,4)'si kadındı ve yaş ortalaması 46,8 (min: 27 max: 81) idi. Diseksiyonların 45 (%66,1)'i vertebral arter, 23 (%43,9)'ü karotis arterde saptandı. 20 (%29,5) hasta intrakranial diseksiyon iken 48 (%70,5) hasta ekstrakranial diseksiyondu. 6 (%8,8) diseksiyon hastasına trombolitik tedavi (TPA), 2 (%2,9)'sine mekanik trombektomi, 3 (%4,4) hastaya TPA ve trombektomi, 1(%1,4) hastaya DSA ile stent uygulandı. Reperfüzyon tedavisi alan 14 (%20,5) hastanın 6. aydaki mRS skorları ile reperfüzyon tedavisi almayan hastaların mRS skorlarına bakıldığında reperfüzyon tedavisi alan hastaların 6.ay mRS skorlarında daha belirgin düzelme saptandı. Ekstrakranial diseksiyon saptanan 47 (1 hasta exitus olduğundan dahil edilmedi) hastanın 29 (%68)'u antikoagülan, 15 (%32)'i antiagregan, 3 hasta hem antiagregan hem antikoagulan kullanmaktayken, antikoagülan kullanan gruptaki 2 (%6,89) hastada rekürren inme ve 4 (%13,78) hastada hemoraji (1 hasta intrakraniyal kanama, 3 hasta minör ekstrakraniyal kanama) görüldü. Antiagregan kullanan gruptaki 2 (%13,3) hastada rekürren inme gözlenirken hemoraji izlenmedi. Hem antikoagulan hem de antiagregan kullanan 3 hastada rekürren inme saptanmazken,1 hastada minör ekstrakraniyal kanama gözlendi

TARTIŞMA VE SONUÇ: Merkezimizdeki diseksiyon hastaları değerlendirildiğinde reperfüzyon tedavisinin hastaların mRS skorlarının düzelmesinde belirgin rol aldığı gözlenmiştir. Ekstrakraniyal diseksiyon vakalarında antikoagulan tedavinin rekürren inmeyi azaltmada antiagregan tedaviye göre daha etkin olabileceği söylenebilir. Bireysel koşullara ve risklere göre uygun tedavi kararı verilmelidir.

Anahtar Kelimeler: diseksiyon,inme,karotis,prognoz,vertebral

EP-79 GEÇ PREZENTE OLAN MAJOR DAMAR OKLÜZYONLU VAKALARDA KONTRASTSIZ TOMOGRAFİDE ASPECT SKORUNUN ROLÜ

Özlem Aykaç, Fatma Ger Akarsu, Zaur Mehdiyev, Fergane Memmedova, Fatma Altuntaş Kaya, Atilla Özcan Özdemir

Eskişehir Osmangazi Üniversitesi Tıp Fakültesi Nöroloji AD

GİRİŞ VE AMAÇ: Akut iskemik inmede ilk altı saat içinde endovasküler tedavinin etkin ve güvenilir olduğu bilinmektedir, ancak yapılan çalışmalar semptom başlama zamanından sonraki 6-24 saat içinde başvuran hastalarda da endovasküler tedavinin etkin olduğunu göstermiştir. Bu çalışmada amacımız inme başlangıcından sonraki ilk 6-24 saat aralığında başvuran anterior dolaşım major damar oklüzyonlarında BT ASPECT skorunun klinik sonlanım ve tedavi başarısı üzerine etkisini değerlendirmektir.

YÖNTEM: Ocak 2016-Eylül 2021 tarihleri arasında Eskişehir Osmangazi Üniversitesi Tıp Fakültesi İnme Merkezi'ne semptom başlangıcından sonraki 6-24 içinde başvuran ve mekanik trombektomi yapılan anterior sistem inme hastaları çalışmaya dahil edildi. Prospektif girilen veriler, retrospektif olarak değerlendirildi. Tüm hastalara beyin BT ve BT anjiografi yapıldı. Hastaların yaşı, cinsiyeti, acile başvurusundaki NIHSS skoru, ASPECT skoru, semptomatik intrakranial kanama varlığı, mortalite ve 3. ay mRS skorları değerlendirildi. ASPECT skorunun ≤5 olmasının klinik sonlanıma ve mortaliteye etkisi analiz edildi.

BULGULAR: Çalışmaya 458 hasta dahil edildi. İnme başlangıç saati ilk 6 saat içinde olan ve uyanma inmesi olan hastalar çalışma dışı bırakıldı. Yirmi yedi hasta analiz edildi. Hastalarımızın %59.3'ünde iyi klinik sonlanım izlendi. Mortalite oranı ise %25.9'du. ASPECT skoru ≤5 olan ve >6 olan hastalar iki gruba ayrıldı. Gruplar arasında demografik ve klinik özellikler açısından fark izlenmedi. Hastalarımızın %69'una BT perfüzyon çekildi ve hepsinde mismatch izlendi. İyi klinik sonlanım ve mortalite oranları açısından gruplar arasında fark yoktu (p=0.258, p=0.364). Her iki grup arasında Teknik özellikler ve komplikasyon oranları açısından anlamlı bir fark izlenmedi. First pass rekanalizasyon oranı ve başarılı rekanalizasyon oranı ASPECT skoru>6 olan grupta daha fazlaydı (sırasıyla 0.038, 0.043).

TARTIŞMA VE SONUÇ: : İnme başlangıcının 6-24. saatinde endovasküler tedavi yapılan hastalarımızın klinik sonlanım, mortalite ve komplikasyon oranlarına ASPECT skorunun etkisi görülmedi. Ancak bu tedavi penceresinde trombektomi uygulanan hastaların geneline bakıldığında iyi klinik sonlanım oranının fazla, mortalite oranının düşük olduğu görüldü. Bu nedenle seçilmiş hastalarda infarkt büyümesini en aza indirgemek için acil reperfüzyonun sağlanması klinik sonuçların iyileştirilmesine yardımcı olabilir.

Anahtar Kelimeler: Late window, ASPECT, akut iskemik inme, trombektomi

EP-80 KUZEY KIBRIS'TA PARAMEDİKLERİN AKUT İNMENİN TANINMASI VE HASTANE ÖNCESİ YAKLAŞIM İLE İLGİLİ BİLGİ VE TUTUMLARI

Nezayet Saral[1], Buğu Azizoğlu[1], Çağla Albayrak[1], Asya Tahire Meşeli[1], Saadet Alara Aktuğlu[1], Musbah Khadeir[1], Amber Eker[2]

[1]Doğu Akdeniz Üniversitesi Dr. Fazıl Küçük Tıp Fakültesi Dönem 2
[2]Doğu Akdeniz Üniversitesi Dr. Fazıl Küçük Tıp Fakültesi, Nöroloji AD.

GİRİŞ VE AMAÇ: İnme, beyne giden kan akışının kesilmesinden kaynaklanan ani bir işlev bozukluğu olarak tanımlanır. İnme yönetiminde hem toplumun hem de sağlık çalışanlarının farkındalığı hayati önem taşımaktadır. Çoğu akut inme vakasında ilk tıbbi temas paramedikler aracılığıyla kurulmaktadır. Paramedikler, akut inme tanımlama ve tedavisinde çok önemli bir rol oynamaktadır. Zamanında müdahale hayati önem taşır. Bu nedenle akut inme vakalarında hızlı ve etkili paramedik müdahalesi oldukça kritiktir. Bu çalışmadaki amacımız, Kuzey Kıbrıs'taki paramediklerin akut inmeye yönelik bilgi ve davranışlarını değerlendirmektir.

YÖNTEM: Bu kesitsel tanımlayıcı çalışma DAÜ etik kurulu tarafından onaylanmıştır. Google Forms aracılığıyla Kuzey Kıbrıs'taki tüm paramediklere 20 sorudan oluşan çevrimiçi bir anket dağıtılmıştır. Anketten elde edilen veriler, SPSS v26 kullanılarak ki-kare testleri ile analiz edildi ve $p<0,05$ değeri istatistiksel olarak anlamlı kabul edildi.

BULGULAR: Bu çalışmaya ülkede aktif olarak çalışan 50 paramedikten 36'sı katılmıştır. Paramediklerin %63,9'u devlet hastanelerinde çalışmaktadır. Paramediklerin %72.2'si inme konusunda eğitimli olmasına rağmen, %61.1'i trombolitik tedavinin başlaması için uygun süreyi bilememiştir. İnme eğitimi olan paramediklerin hastane öncesi tanı skalasına ilişkin bilgileri daha yüksektir ($p= 0,004$). Özel hastanelerde çalışan paramedikler, hastane öncesi tanı ölçeği ($p<0.05$) ve inme ünitesi olan hastaneler ($p= 0.005$) hakkında daha az bilgiye sahiptir. Paramediklerin %52,8'i, inme şüphesi olan hastayı inme ünitesi olan bir hastane yerine en yakın sağlık kuruluşuna götürmektedir.

TARTIŞMA VE SONUÇ: Çok kategorili değerlendirilmeler sonucunda, paramediklerin inme hakkındaki bilgilerinin ve hastane öncesi yönetimlerinin yetersiz olduğu gösterildi. Devlet sağlık kurumlarında görev yapan paramedikler, inme üniteli hastaneler ve hastane öncesi inme ölçekleri konusunda özel sağlık kuruluşunda çalışan paramediklere göre daha fazla bilgiye sahiptir. Kuzey Kıbrıs'ta paramediklerin çoğunluğu inme konusunda eğitimli olmasına rağmen, yarısından fazlasının akut inme için gerekli kritik tedaviyi bilmedikleri görüldü. Paramediklerin akut inme ve tedavisi hakkındaki bilgilerini arttırmak için periyodik eğitimler almaları önerilir.

Anahtar Kelimeler: Akut inme, Kıbrıs, paramedik, trombolitik tedavi