SB-045

SÖZEL BİLDİRİ

Sigara dumanı maruziyeti sonrası azalmış yağ grefti canlılığının PRP ve plazma jel ile artırılması

Bilgeyis Naghizade[1], İrfan Özyazgan[1], Ferhat Bozkurt[1], Işıl Tuğçe Turan[2], Menekşe Ülger[2], Zeynep Burçin Gönen[3]

[1]*Erciyes Üniversitesi Tıp Fakültesi Plastik, Rekonstrüktif ve Estetik Cerrahi Ana Bilim Dalı, Türkiye*
[2]*Erciyes Üniversitesi Tıp Fakültesi Histoloji Ana Bilim Dalı, Kayseri*
[3]*Erciyes Üniversitesi Diş Hekimliği Fakültesi, Ağız,Diş Ve Çene Cerrahisi Ana Bilim Dalı, Kayseri*

Amaç:

Otolog yağ greftleme plastik cerrahide yaygın olarak kullanılmakla birlikte, özellikle sigara kullanımı gibi olumsuz koşullarda greft sağkalımının öngörülemezliğini korumaktadır. Sigara, mikrosirkülasyonu ve doku oksijenizasyonunu bozarak greft canlılığını olumsuz etkilemektedir. Trombositten zengin plazmanın (PRP), anjiyogenezi ve doku rejenerasyonunu destekleyen biyolojik bir yardımcı olduğu öne sürülmektedir. Benzer şekilde, PRP'den elde edilen plazma jel (PJ), çeşitli büyüme faktörlerini içeren fibrin bazlı bir hacim sağlayıcı iskele görevi görmektedir. Bu çalışmada, PRP ve PJ'nin sigara dumanına bağlı yağ grefti sağkalımındaki bozulmayı azaltma etkinliklerinin değerlendirilmesi ve birbirleriyle karşılaştırılması amaçlandı.

Gereç-Yöntem:

Otuz erkek Sprague–Dawley sıçan kontrol (n=10) ve sigara dumanına maruz bırakılan (n=20) gruplara ayrıldı. Sigara dumanına maruz bırakılan hayvanlar PRP (n=10) ve PJ (n=10) gruplarına ayrıldı. Altı haftalık sigara dumanına maruziyetin ardından bilateral otolog yağ greftlemesi yapıldı; sağ tarafa tedavi uygulanırken sol taraf internal kontrol olarak kullanıldı. Altı hafta sonra greft retansiyonu ve histolojik parametreler değerlendirildi.

Bulgular:

Sigara dumanına maruziyet, greft retansiyonunu azaltırken fibrozis ve nekrozu artırdı. PRP, greft retansiyonunu artırdı (%64,9'a karşı %36,5; p=0,004), nekrozu azalttı ve canlı adipoz doku miktarını artırdı. PJ greft retansiyonunda anlamlı iyileşme sağlamadı (p=0,084) ve daha yüksek fibrozis ile ilişkiliydi (p=0,015). PRP uygulanan greftlerde retansiyon hem kontrol hem de PJ gruplarından daha yüksekti (p<0,001).

Sonuç:

PRP, sigara dumanı maruziyeti altında yağ grefti sağkalımını artırırken PJ benzer bir fayda sağlamamaktadır. PRP, olumsuz alıcı koşullarında yağ grefti sağkalımını artırmak amacıyla kullanılabilecek faydalı bir yardımcı tedavi olabilir.

Anahtar Kelimeler: *Otolog yağ grefti, trombositten zengin plazma, plazma jel, sigara dumanı maruziyeti, yağ grefti sağkalımı, deneysel sıçan modeli*

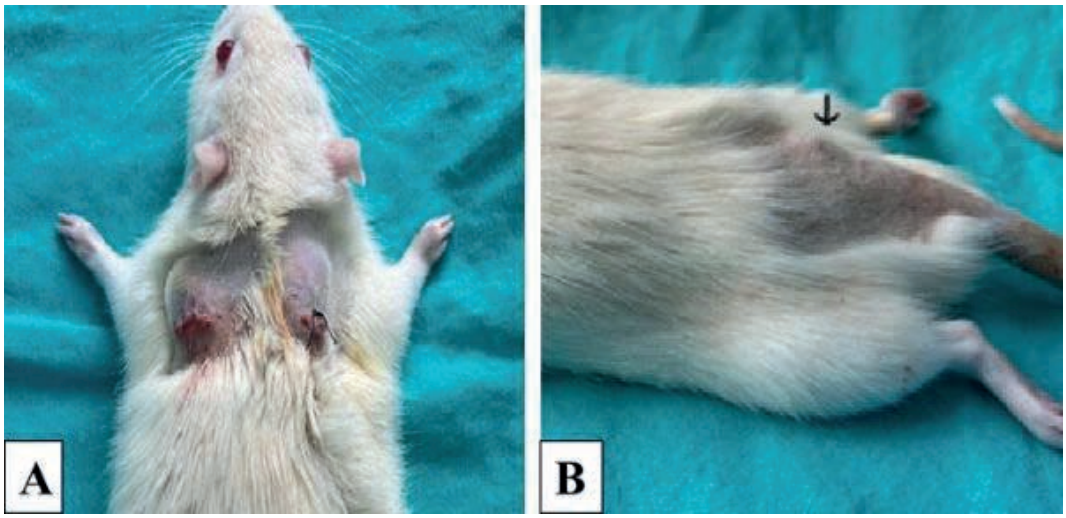

Otolog yağ grefti uygulamaları sonrası makroskopik görünümü.
(A) Yağ grefti yerleştirilmesi sonrası bilateral dorsal alıcı alanlar. (B) Yağ greftlemesinden bağımsız olarak materyalin kalıcılığını ve hacim etkisini değerlendirmek amacıyla kullanılan, plazma jel (PJ) uygulamasını (ok) gösteren kuyruk tabanındaki subkutan enjeksiyon alanı.

Kontrol, PRP uygulanan ve plazma jel uygulanan greftlerin karşılaştırılması

Parametre	Kontrol (n=10), ortalama ± SS	PRP uygulanan (n=9), ortalama ± SS	Plazma jel uygulanan (n=10), ortalama ± SS	P değeri
Greft retansiyonu (%)	43,9 ± 6,4	64,93 ± 9,55*	36,7 ± 10,1	<0,001
Fibrozis skoru	1,34 ± 0,66	1,48 ± 0,63	2,15 ± 0,71	0,072
Nekroz skoru	1,57 ± 0,78	1,39 ± 0,67	2,00 ± 0,92	0,081
Canlı yağ dokusu skoru	1,57 ± 0,78	1,81 ± 0,75	1,33 ± 0,81	0,093
Perilipin yoğunluğu	82,08 ± 2,41	83,27 ± 1,87	84,38 ± 3,09	0,068

Karşılaştırmalar tek yönlü ANOVA veya Kruskal–Wallis testi kullanılarak gerçekleştirilmiş ve ardından uygun post hoc testler (Tukey veya Dunn) uygulanmıştır. *Kontrol ve plazma jel uygulanan gruplarla karşılaştırıldığında anlamlı farklılık göstermektedir (PRP-kontrol: p<0,001; PRP-plazma jel: p=0,044).