ERCİYES ÜNİVERSİTESİ VETERİNER FAKÜLTESİ DERGİSİ
Journal of Faculty of Veterinary Medicine, Erciyes University

Araştırma Makalesi / Research Article
19(3), 225-234, 2022
DOI: 10.32707/ercivet.1205289

Ratlarda Deneysel Olarak Oluşturulan Asidik Deri Yanıklarında Uygulanan Ozon Tedavisinin Klinik Etkinliğinin Araştırılması*

Nevzat Emre ASLAN[1,a], Hanifi EROL[2,b], Esra BALCIOĞLU[3,c]

[1]Yozgat Bozok Üniversitesi, Veteriner Fakültesi Cerrahi Anabilim Dalı, Yozgat-TÜRKİYE
[2]Erciyes Üniversitesi, Veteriner Fakültesi Cerrahi Anabilim Dalı, Kayseri-TÜRKİYE
[3]Erciyes Üniversitesi, Tıp Fakültesi Histoloji ve Embriyoloji Anabilim Dalı, Kayseri-TÜRKİYE
ORCID: [a]0000-0001-8970-7763; [b]0000-0001-8140-3108; [c] 0000-0003-1474-0432

Corresponding author: Nevzat Emre ASLAN; nevzatemre12@gmail.com
How to cite: Aslan NE, Erol H, Balcıoğlu E. Ratlarda deneysel olarak oluşturulan asidik deri yanıklarında uygulanan ozon tedavisinin klinik etkinliğinin araştırılması. Erciyes Univ Vet Fak Derg 2022; 19(3):225-234

Öz: Bu çalışmada ratlarda hidroflorik asit (HFA) ile deneysel olarak oluşturulan asidik deri yanıklarında ozon tedavisinin klinik etkinliğinin araştırılması amaçlanmıştır. Çalışma materyalini 20 adet, sağlıklı erkek, 200-250 gr ağırlığındaki ratlar oluşturdu. Çalışmaya dahil edilen hayvanlar her bir grupta 10 adet hayvan olacak şekilde deney ve kontrol grubu olarak gruplandırıldı. Grupları oluşturan tüm hayvanlarda genel anestezi altında %38'lik HFA ile asidik deri yanığı oluşturuldu. Deri yanığı oluşturulan çalışma grubundaki tüm hayvanların yara bölgesine 7 gün boyunca günde bir kere ozonlanmış sıvı vazelin, kontrol grubundaki tüm hayvanlara ise %0.9'luk serum fizyolojik 7 gün süre ile günde bir kere uygulandı. Çalışmada klinik olarak değerlendirmeye alınan bül, eritem, nekroz, iyileşme, tüylenme ve oluşan hasarlı alan verilerinin istatistiksel analizleri karşılaştırıldı. İstatistiksel analiz sonucunda deney ve kontrol grupları arasında bül, eritem, nekroz, iyileşme ve oluşan hasarlı alan bakımından anlamlı farklılık olmadığı, ancak tüylenmede 5. günden itibaren anlamlı farklılık olduğu tespit edildi ($P<0.05$). Bu çalışma sonucunda; deneysel olarak oluşturulan asidik deri yanıklarında ozon tedavisi yapılan grupta iyileşen hayvan sayısının daha fazla olduğu ve iyileşmenin 8. gün deney grubunda istatistiksel olarak anlamlılık seviyesinde olduğu tespit edildi. Ozonun asidik deri yanıklarında acil müdahale olarak uygulanan hidroterapiye göre daha iyi olabileceği fakat konuyla ilgili daha detaylı araştırmaların yapılması gerektiği kanısına varıldı.
Anahtar kelimeler: Deri, hidroflorik asit, ozon, yanık, yara

Investigation of the Clinical Effectiveness of Ozone Therapy on Experimental Acidic Skin Burns in Rats

Abstract: This study aims to research the clinical efficacy of ozone therapy on experimentally induced hydrofluoric (HFA) acidic skin burns in rats. The study material consists of 20 healthy male rats weighing 200-250 g. The animals were grouped as experimental and control group, with 10 animals in each. Acidic skin burn was created with 38% HFA under general anaesthesia in all groups. Ozonated liquid Vaseline was applied daily to the wound area in experimental group for 7 days and 0.9% saline was applied daily to the control group for 7 days. In the study, bullae, erythema, necrosis, healing, hair growth and damaged area data were clinically evaluated and statistically compared. As a result of the statistical analysis, there was no significant difference determined between the experimental and control group in clinical examination but there was a significant difference found in hair growth ($P<0.05$). As a result of this study; It was determined that the number of animals which recovered in the group treated with ozone treatment in experimentally induced acidic skin burns was higher and the recovery was statistically significant in the 8thday experimental group. It was concluded that ozone may be more favourable than hydrotherapy in emergency interventions in acidic skin burns, However, more detailed research on the subject is needed.
Keywords: Burn, hydrofluoric acid, ozone, skin, wound

Giriş

Vücut ile dış çevre arasında katman olan deri; fiziksel hasar, patojenler ve sıvı kaybına karşı bariyer görevi görmekte olup vücut homeostazının korunmasına katkı sağlayan immun-nöroendokrin işleve sahiptir (Cañedo-Dorantes ve Cañedo-Ayala, 2019). Deride; dermal ve epidermal sinir ağları ile ağrı ve sıcaklık hislerini ileten otonomik liflerden oluşan yoğun bir duyusal ağ innervasyonu bulunmaktadır. Ayrıca vazodilatasyon, vazokonstriksiyon, vücut ısısı ve fizyopatolojik olarak bağışıklık aktivasyonu, yara iyileşmesi gibi aktiviteleri başlatan işlevleri de yerine getirmektedir (Roosterman ve ark., 2006).

Ateş, kimyasal ve termal yanıklar sıklıkla karşılaşılan durumdur. Yanık bölgesi, vücudun büyük oranda yaklaşık %20'si veya daha fazlasını oluşturduğunda akut sistemik yanıtlara neden olur. Kapiller permeabi-

Geliş Tarihi/Submission Date : 20.05.2022
Kabul Tarihi/Accepted Date : 15.08.2022

* Bu çalışma Erciyes Üniversitesi Bilimsel Araştırma Projeleri Koordinasyon Birimi tarafından desteklenen TYL-11042 kodlu "Ratlarda Deneysel Olarak Oluşturulan Asidik Deri Yanıklarında Ozon Tedavisinin Etkinliğinin Araştırılması" adlı tez çalışmasından özetlenmiştir.

litede artış, sistemik vasküler direncin artması, kalp debisinin zayıflaması ve hipovolemi belirtileri görülebilir (Rowan ve ark., 2015). Kimyasal yanıklar asit ve alkali ajanlara maruz kalınmak suretiyle oluşmaktadır. Kimyasal yanıklarda yanığa sebep olan ajan inaktive olana kadar veya uzaklaştırılıncaya kadar bulunduğu dokuyu tahrip etmeye devam eder (Kodik, 2011; William ve Lee, 2018). Dokulara temas eden kimyasal ajanların, tedavi edilmedikçe temas ettikleri organlarda ciddi hasarlar meydana geleceği belirtilmiştir (Altan ve ark., 2017). Özellikle asidik ajanlar içerisinde endüstri alanında yaygın olarak kullanılan hidroflorik asit (HFA) metal ve cam temizleyici, pas sökücü bileşiklerin içinde yer aldığından deri ile direkt teması ve yanık oluşturma riski oldukça fazladır (Xingang ve ark., 2014; Han ve ark., 2017). Restoratif tedavide kullanımın kolaylığından dolayı HFA diş hekimliğinde de kullanım alanı bulmuştur (Özcan ve ark., 2012). HFA'in endüstriyel ve evsel alanlarda sıkça kullanılması nedeniyle asit yanıklarının yaygınlaştığı belirtilmiştir (Altan ve Oğurtan, 2017). HFA yanıklarının fizyopatolojisi onu diğer asit yanıklarından ayırmaktadır. Bu durum; ilk olarak süperfisiyal dokularda diğer inorganik asitler gibi koroziv etki yapması ve ileri derecede geçirgen olan florür iyonları sayesinde süratle derin dokulara ulaşması ile açıklanmaktadır. Böylece temas ettiği alanda likefaksiyon nekrozu, kemikte dekalsifikasyon ve erozyona sebep olduğu bildirilmiştir (Burgher ve ark., 2011; McKee ve ark., 2014). Doku hasarı sonucu şiddetli bir ağrı meydana getiren HFA sistemik yan etkilere de neden olabilmektedir. Bu sistemik yan etkiler; hipokalsemi, hipomagnesemi, hipokalemi ve kardiak arrest olarak belirtilmiştir. Hidroflorik asidin solunmasına bağlı olarak ise solunum sisteminde toksik etki gösterdiği tespit edilmiştir (Wu ve ark., 2010; Özcan ve ark., 2012; Xingang ve ark., 2014; Williams ve Lee, 2018).

HFA yanıklarında, asit penetrasyonunu engellemek amacıyla bölgenin izotonik solüsyonu ile 15-30 dakika iyice yıkanması yapılan ilk müdahaledir (McKee ve ark., 2014). Bölgenin irrigasyonunun ardından serbest kalan iyonları temizlemek ve yangıyı azaltmak amaçlı Dimetil Sülfoksitin topikal olarak kullanılabileceği belirtilmiştir (Xingang ve ark., 2014). Serbest kalan flor iyonlarını nötralize etmek, oluşan hasarı sınırlandırmak ve ağrıyı azaltmak amacıyla topikal % 2.5 kalsiyum glukonat kullanımı da önerilmiştir (Robinson ve Chhabra, 2015). Ticari olarak topikal kalsiyum preparatının olmaması durumunda kalsiyum tuzları veya kalsiyum karbonat kullanılabileceği belirtilmiştir (Hoffmann ve ark., 2021).

Deride oluşan hasarların iyileşme sürecinde; hemopoietik, endotelyal, nöral hücreleri ve büyüme faktörleri yer almasına rağmen en önemli görevi keratinositler ve fibroblastlar yara bölgesine göç ederek üstlenirler. Fibroblastlar derinin eski haline gelmesi için fibrozise aracılık edip bağışıklık hücreleri fonksiyonlarını modüle ederler (Rippa ve ark., 2019). İyileşme sürecinin hemen başladığı evre olan hemostazis evresi oluşan doku hasarından hemen sonra yara bölgesinde trombojenik aktiviteyi sağlayarak iyileşmenin diğer evrelerinin başlatılması için gereken sitokin ve kemokinleri salgılar. Yaralanmanın olduğu ilk saniyelerde başlayan bu evrede nötrofiller yoğun şekilde yara dokusuna katılır. Makrofajlar ve lenfositler yara bölgesindeki bakterileri fagosite etmede görevlidir ve bu durum inflamasyona geçiş olarak kabul edilir (Gantwerker ve Hom, 2012). İnflamasyon evresinde; hemostazis sağlandıktan sonra histamin salınımı başlar ve kapiller vazodilatasyon meydana gelir. Sitokinlerin ve diğer inflamatuar aracıların salınımıyla birlikte yabancı hücrelerin parçalanması söz konusudur. Ekstra sellüler matriks (ESM) tarafından uyarılan makrofajlar, büyüme faktörleri, enzimler otolitik debridmana yardımcı olarak fagositik aktiviteyi başlatır (Abazari ve ark., 2020). Proliferasyon evresinde; yara dudaklarındaki deri kenarında bulunan epitel hücreler çoğalmaya başlayarak bakteri invazyonu ve sıvı kaybına karşı koruyucu bir bariyer oluşturur. Fibroblastlar yara bölgesine göç eder, çoğalır ve keratinositleri stimüle eden keratinosit growth faktör-1 (KGF-1), keratinosit growth faktör-2 (KGF-2) ve interlökin-6 (IL-6)'yı sentezleyerek epitelizasyonun uyarılması gerçekleştirilmiş olur. Epitel proliferasyonu, trombosit ve makrofajların ürettiği epidermal growth faktör (EGF) ve transforming growth faktör-α (TGF-α) tarafından uyarılır. Makrofajların sentezlediği vasküler endotelyal growth faktör (VEGF) vazodilatasyonu sağlar (Broughton ve ark., 2006). Maturasyon/Re-modelling evresinde; granülasyon dokusunun azaldığı bu evrede epidermis, iskelet kasının dermal damar sistemi, sinirleri ve miyofiberleri yeniden fonksiyonel bir doku oluşturur. Makrofaj ve fibroblastlar tarafından salınan kollajen metaloproteinazlar, granülasyon dokusunda kollajen tip-3'ü, düşük hücresel yara oluşturacak şekilde kollajen tip-1'e dönüştürür. Bu evre aylarca sürebilir (Cañedo-Dorantes ve Cañedo-Ayala, 2019).

Ozonun (O_3) güçlü antibakteriyel, antiviral, antifungal etkisi, immunomodülatör olması, oksijeni dokulara taşıması ve salıverilmesi üzerine olan olumlu etkisi, hızlı ve etkili yara iyileştirici özellikleri sayesinde medikal olarak geniş bir kullanım alanı bulduğu ayrıca ozon tedavisinin kronik yaralarda ve post-travmatik yaralarda etkili olduğu belirtilmiştir (Travagli ve ark., 2010; Degli Agosti ve ark., 2016; Fitzpatrick ve ark., 2018). Ozon intravenöz, intraartiküler, intraplevral, intrarektal ve intradiskal uygulanabildiği gibi topikal olarak da kullanılabilmektedir (Yaşar ve ark., 2011; Sciorsci ve ark., 2020). Ozonun neden olduğu biyolojik cevaplar ise iskemik dokulara kan akımı ve oksijen transferinde artış sağlaması, immun sistemi aktive ederek büyüme faktörlerinin salınması ve özellikle topikal uygulamada dezenfektan etki göstermesi ve nöro-endokrin sistemi stimüle etmesidir (Campanati ve ark., 2013; Pivotto ve ark., 2020).

Yapılan çalışmada ozonun antioksidan, proliferatif ve

dezenfektan etkisinden yararlanılarak deneysel olarak oluşturulan asidik deri yanıklarında, tedavi amacıyla kullanılabilirliğinin etkili olup olmadığı bunun yanı sıra pratik ve ekonomik yönden kullanılabilirliğinin araştırılması amaçlanmıştır. Çalışma sonucunda elde edilen sonuçların klinik pratiğe ve literatüre katkı sağlaması hedeflenmiştir.

Gereç ve Yöntem

Bu çalışma için Erciyes Üniversitesi Hayvan Deneyleri Yerel Etik Kurulundan onay alınmış ve etik kurul yönergesine uygun bir şekilde çalışma yapılmıştır (Etik Kurul Tarih-Karar No: 03.02.2021, 21/28). Çalışmada hayvan materyalini Erciyes Üniversitesi Deneysel Araştırmalar Uygulama ve Araştırma Merkezinden (DEKAM) sağlanan 20 adet, 200-250 gr ağırlığındaki sağlıklı, 8-12 haftalık erkek Wistar-Albino ratlar oluşturmuştur. Çalışmada kullanılan hayvanlar, çalışma süresince Erciyes Üniversitesi Deney Hayvanları Laboratuarında oda ısısı 21 ± 1°C, 12 saat aydınlık 12 saat karanlık aydınlatma koşullarında ve her kafeste bir rat olacak şekilde barındırılmıştır. Yem ve su alımı ad-libitum olarak verilmiştir. Çalışma gruplarını; steril serum fizyolojik ile hidroterapi uygulanan kontrol grubu (K; n=10) ile ozonlanmış vazelin uygulanan deney grubu (D; n=10) oluşturmuştur.

HFA yanığı oluşturulması

Gruplarda yer alan hayvanlar 5 mg/kg dozunda Ksilazin-HCL (Rompun %2, Bayer, Kiel, Almanya) ve 60 mg/kg dozunda Ketamin-HCL (Keta-Control, Doğa İlaç, İstanbul, Türkiye) aynı enjektör içerisinde intraperitonal olarak uygulanıp genel anesteziye alındı. Hayvanlar dorsoventral olarak yatırılarak torakolumbal bölgeleri tıraş edildi. Tıraş edilen alanda 3 cm eninde 2 cm boyunda alan kumpas (Vernier Caliper, 0-300x0.5mm/12'') yardımı ile ölçülerek çizildi (Şekil 1).

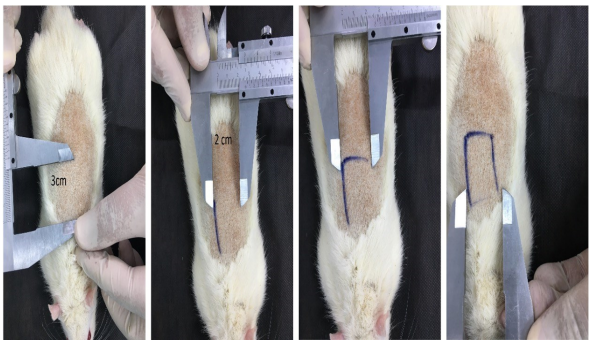

Şekil 1: Torako-lumbal bölgenin tıraşının ardından 3 x 2 cm alanın belirlenmesi.

Tıraş edilen sırt bölgesinin asepsi ve antisepsi sağlandıktan sonra steril serviyet örtüsü ile sınırlandırıldı ve 0.1 mL %38'lik HFA damla tarzında hazırlanan bölgeye uygulanarak ikinci derece yanık elde edildi (Şekil 2). Bu durumu asit uygulanan deri bölgesinde kızarıklık, eritem ve bül oluşumu destekledi.

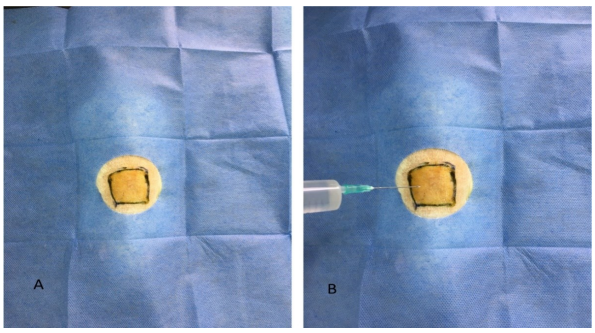

Şekil 2: A: Tıraş edilen alanın sınırlandırılması, B: HFA uygulaması.

Asit uygulamasının ardından damlatılan asit bölgeye tahta bir spatula yardımı ile sınırları belirlenen alana yayıldı (Şekil 3).

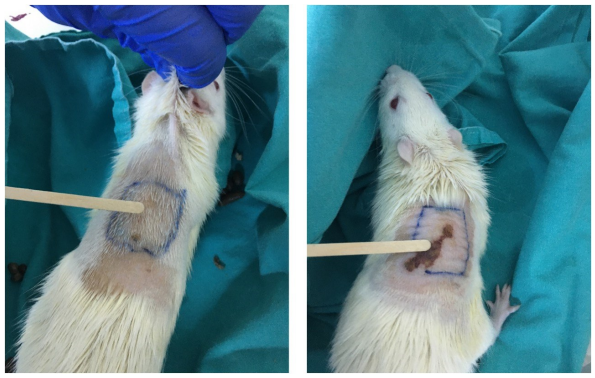

Şekil 3: Ozonlanmış sıvı vazelinin bölgeye topikal olarak uygulanması.

Yayma işleminden sonra 2 dk boyunca yanık oluşması beklendi. 2 dk sonunda HFA uygulanan alan serum fizyolojik ile 3 dk boyunca yıkandı.

Ozon (O_3) uygulaması

Deney grubunda yer alan hayvanların yara bölgesine dakikada 25 gr ozon üreten Basic Plus marka ozon cihazında (Germany) 10 dk boyunca 18-20 ^{0}C'de ozonlanan (20 mg O_3 / ml) saf vazelin 30 dk içinde topikal olarak uygulandı. Bu uygulamaya 7 gün boyunca günde bir uygulama olacak şekilde devam edildi. Eş zamanlı olarak kontrol grubundaki hayvanlara ise 7 gün boyunca günde bir kere steril serum fizyolojik ile yıkama işlemi yapıldı. Tüm gruplardaki hayvanlara enfeksiyona karşı önlem amacıyla ilk üç gün oral olarak 5 mg/kg dozunda doksisiklin (Peradoks 100 mg/1 ml, Alke, Tokat, Türkiye) ve analjezik olarak 2 mg/kg dozda parasetamol (Calpol 120 mg/5 ml, Glaxosmithkline, İstanbul, Türkiye) oral

olarak verildi. Çalışma süresince yara boyutları kumpas yardımı ile ölçülerek; bül, eritem, nekroz, oluşan hasar alanı, tüylenme olmak üzere klinik bulgular günlük olarak kaydedildi.

İstatiksel değerlendirme

İstatistik analizler için Statistical Package for Social Sciences (SPSS) for Windows 22.0 programı kullanıldı. Çalışmamızın sonuçları ortanca (Q1-Q3) olarak verilmiş ve 0.05' in altındaki p değerleri, istatistiksel açıdan anlamlı olarak kabul edilmiştir. Araştırma verilerinin normallik dağılımı Shapiro-Wilk testi ile yapıldı. Kontrol ve deney gruplarına ait ölçümler arasındaki farkı belirlemek amacıyla non-parametrik testlerden Mann-Whitney U testinden yararlanılmıştır. Deney ve kontrol gruplarına ilişkin tekrarlı ölçümlerin karşılaştırılması için de non-parametrik testlerden Friedman testi kullanılmıştır. Farkın hangi günlere ait ölçüm sonuçlarından kaynaklandığını belirlemek amacıyla Wilcoxon testi yapılmıştır.

Bulgular

Uygulama sonrası birinci günde tüm hayvanlarda torakolumbal bölgede belirlenen 3x2 cm alanda kimyasal yanık yaralarının oluştuğu ve boyutlarının farklılık gösterdiği gözlendi. Bazı hayvanlarda sadece eritem gözlenirken bazılarında sarı-beyazımsı büllerin oluştuğu görüldü. Bazı hayvanlarda ise belirli bölgede nekroze alan tespit edildi (Şekil 4).

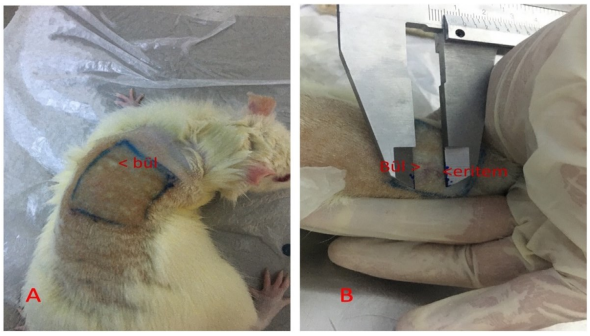

Şekil 4: A: Kontrol grubundaki bir hayvanda (K6) oluşan büller B: 1. gün kontrol grubundaki bir hayvanda (K7) oluşan bül ve eritemli alan ve ölçümü.

Deney grubunda 8 hayvanda sadece sarı-beyazımsı bül oluşumu gözlenirken 1 hayvanda büllerin yanı sıra 2.7x2.0 cm alanda nekroze alan tespit edildi. 1 hayvanda ise 2.8x1.8 cm alanda sadece nekroz görüldü. Kontrol grubunda ise 7 hayvanda farklı sayıda ve değişik boyutlarda sarı-beyazımsı büller gözlenirken 1 hayvanda sadece eritem gözlendi. 2 hayvandan bir tanesinde 1.4x1.2 cm nekroze alan oluştuğu, diğerinde ise 0.3x0.3 cm boyutlarında iki farklı nekroze alan oluştuğu gözlendi.

Uygulamanın ikinci gününde deney grubunda büllerin boyutunda bir değişim olmadığı ancak renk bakımından sarı-beyazdan kırmızıya döndüğü ve eritemli alanın belirginleştiği gözlendi. Kontrol grubunda ise oluşan büllerin boyutunda değişiklik olmadığı rengin sarı-beyazımsıdan kırmızıya döndüğü gözlendi. Oluşan nekroze alanın siyahlaştığı belirlendi. Ayrıca kontrol grubundaki hayvanların yara bölgesini kaşıdığı görüldü.

Tedavinin 3. gününde deney grubundaki hayvanlarda oluşan büllerin yapılan ölçümlerinde 0.1 cm kadar küçüldüğü ölçüldü. Yine deney grubundaki hayvanlardan nekroz oluşan bir hayvanda 0.2 cm kadar küçülme olduğu tespit edildi. Kontrol grubundaki bazı hayvanlarda büllerin daha belirgin ve etrafının kırmızımsı bir hal aldığı, bazı hayvanlarda ise sarı-beyazımsı büllerin aynı şekilde devam ettiği tespit edildi. Kontrol grubundaki bazı hayvanların yara boyutlarının da büyüdüğü görüldü (Şekil 5).



Şekil 5: Deney grubuna ait bir hayvanda yara boyutunun günlük olarak ölçülmesi.

Tedavinin 4. gününde ozonlanmış sıvı vazelin uygulanan grupta 2 hayvanda büllerin nokta tarzında küçüldüğü bölgede ufak kabuklanmaların olduğu ve tüylerde uzama gözlendi. 2 hayvanda büllerin yerinde nekroz oluştuğu tespit edildi. Oluşan bu nekroze alanın büllere göre 0.1 cm daha küçük olduğu görüldü. 2 hayvanda ise büllerin tamamen kaybolduğu ve bölgede eritem oluştuğu tespit edildi. Daha önce nekroz görülen 2 hayvanda nekroze alanda 0.2 cm küçülme olduğu, 2 hayvanda ise eritemli alan ve büllerin varlığının devam ettiği tespit edildi. Kontrol grubunda ise 6 hayvanda yanık oluşturulan alanda büllerin açılarak birleştiği ve yara bölgesinin genişlediği saptandı. 3 hayvanda oluşan nekroze alanın önceki güne göre 0.1 cm kadar genişlediği tespit edildi. 1 hayvanda ise var olan eritemli alanın devam ettiği görüldü. Kontrol grubunda kaşıntı devam ederken tüylenme görülmedi.

Tedavinin 5. gününde deney grubundaki 2 hayvanda büllerin nokta şeklinde küçüldüğü ve bölgede ufak çaplı eritem varlığı saptandı. Nekroz oluşan 4 hay-

vanda nekroze alan boyutunda 0.1 cm küçülme olduğu gözlendi. 1 hayvanda 0.2x0.1 cm alanda oluşan yaranın iyileştiği bölgede sadece eritem olduğu görüldü. 3 hayvanda eritemli alan boyutunun küçüldüğü saptandı. Kontrol grubundaki hayvanlarda yara boyutlarında değişme olmadığı görüldü. 1 hayvanda eritemli alanın kaybolduğu tespit edildi. Bunların yanı sıra kontrol grubundaki hayvanlarda kaşıntının devam etmesi ve herhangi bir tüylenme belirtileri izlenmedi.

Tedavinin 6. gününde ozonlanmış sıvı vazelin uygulanan grupta tüylerde belirgin uzama görüldü. Üç hayvanda sadece eritem olduğu, üç hayvanda tamamen iyileşme olduğu gözlendi. Dört hayvanda nekroze alanda 0.1 ve 0.2 cm küçülmeler tespit edildi. Kontrol grubundaki hayvanlarda ise iki hayvanda tamamen iyileşme gözlenirken, bir hayvanda yara boyutlarında 0.1 cm küçülme, bir hayvanda nokta şeklinde kabuklanmış yara ve tüylerde uzama diğer hayvanların yara boyutlarında değişim ve tüylerde uzama gözlenmedi. Kaşıntının devam ettiği görüldü.

Tedavinin 7. gününde deney grubundaki 10 hayvandan dört tanesinde tamamen iyileşme görüldü, dört hayvanda nekroze alan boyutlarında 0.1'er cm küçülme, iki hayvanda ise sadece eritemin devam ettiği tespit edildi. Kontrol grubundaki 10 hayvanın iki tanesinde tamamen iyileşmenin olduğu, diğer hayvanlarda oluşan yara ve nekroze alan boyutlarında 0.1 cm küçülmenin olduğu tespit edildi. Bazı hayvanların yara boyutlarında ufak çaplı küçülmeler olsa da deney grubuna göre iyileşmenin daha yavaş olduğu, tüylenmede bir değişim olmadığı saptandı.

Uygulama işlemi sonlandırıldıktan sonraki günde (8. günde) yapılan değerlendirmede deney grubunda 10 hayvandan yedi tanesi makroskobik olarak iyileştiği saptandı. İki hayvanda nekroze alan boyutu aynı kalırken bir hayvanda nekroze alanın en ve boyunda 0.2'şer cm küçülme olduğu tespit edildi. Kontrol grubunda ise 10 hayvandan üç tanesinin makroskobik olarak iyileştiği, bir hayvanda nekroze alanda 0.3x0.2 cm küçüldüğü, üç hayvanda yara boyutlarında değişim olmadığı, bir hayvanda 0.1 cm küçülme olduğu, iki hayvanda eritemli alanın devam ettiği gözlendi.

Deney ve kontrol gruplarına ait yapılan günlük ölçüm ve değerlendirme sonuçları tablo 1 ve 2 de gösterilmiştir. Deney grubuna ait ortalama bül değerleri günler arasında karşılaştırıldığında; 1., 2. ve 3. günler arasında istatistiksel olarak anlamlı fark olmadığı tespit edildi ($P>0.05$). Benzer şekilde 4., 5., 6., 7. ve 8. günler arasında da istatistiksel olarak anlamlı fark yoktu ($P>0.05$). Fakat 1., 2., ve 3. günlerdeki bül değerlerine kıyasla 4., 5., 6., 7. ve 8. günlerdeki bül değerleri arasında istatistiksel olarak anlamlı fark bulundu ($P<0.05$). Deney grubunda ortalama eritem oluşumu istatistiksel olarak değerlendirildiğinde; 1., 2., 4., 5., 6. ve 7. günler arasında anlamlılık seviyesinde fark ortaya çıkmamıştır ($P>0.05$). Fakat 3. ve 8. gün ile 1., 2. ve 5.günler arasında istatistiksel olarak anlamlı fark tespit edildi ($P<0.05$). Deney grubuna ait nekroz skorlama sonuçları günler arasında karşılaştırıldığında; oluşan nekroz alanlarının ölçümünde günler arası herhangi bir istatistiksel fark tespit edilmemiştir ($P>0.05$). Deney grubuna ait tüylenmenin ise uygulamanın 4. gününden itibaren başladığı ancak istatistiksel olarak anlamlı farkın; 1., 2., 3. ve 4. günleri ile 5., 6., 7. ve 8. günleri arasında olduğu tespit edildi ($P<0.05$). Aynı zamanda 8. gün ile 5. ve 6. günler arasında da tüylenme skorlanması arasında da istatistiksel olarak anlamlı fark ortaya çıkmıştır ($P<0.05$). İyileşme için yapılan istatistiki değerlendirmede; 8. gün ile 1., 2., 3., 4., 5. ve 6. günler arasında anlamlılık seviyesinde fark olduğu belirlendi ($P<0.05$). İlaveten 7. gün ile 1., 2., 3., 4. ve 5. günler arasında da iyileşme skorlamaları açısından istatistiksel olarak anlamlı fark vardı ($P<0.05$). Alan ölçümlerinde ise 1. günden 8. güne doğru küçülme meydana geldiği tespit edildi. Elde edilen veriler istatistiksel olarak değerlendirildiğinde; farkın 1. ve 2. güne ait alan ölçümleri ile 3., 4., 5., 6., 7. ve 8. günler arasında olduğu belirlendi ($P<0.05$). Aynı zamanda 4. ve 5. gün alan ölçümleriyle 3., 6., 7. ve 8. günler arasında da istatistiksel fark tespit edildi ($P<0.05$) (Tablo 1). Kontrol grubuna ait değerlendirmede büllerin uygulamayı takip eden günlerde küçülmeye başladığı tespit edildi. Ancak istatistiksel olarak anlamlı farkın 1., 2. ve 3. gün ile 4., 5., 6., 7. ve 8. günler arasında olduğu belirlendi ($P<0.05$). Günler arası eritem ve iyileşme ölçümlerinde ise istatistiksel olarak anlamlı farka rastlanmamıştır ($P>0.05$). Kontrol grubuna ait nekroz skorları günler arasında karşılaştırıldığında; 1. gün ile 4., 5., 6., 7. ve 8. günler arasında istatistiksel olarak fark tespit edildi ($P<0.05$). Kontrol grubuna ait tüylenme skorları istatistiksel olarak karşılaştırıldığında farkın 8. gün ile diğer günler arasında olduğu tespit edildi ($P<0.05$). Kontrol grubuna ait alan ölçümleri günler arasında istatistiksel olarak karşılaştırıldığında; farkın 1., 4. ve 5. gün ile 7. ve 8. günler arasındaki küçülmeden kaynaklandığı tespit edildi (Tablo 2).

Gruplar arası bül, eritem, nekroz, iyileşme skorları ve alan ölçümlerinin karşılaştırılmasında her ne kadar deney grubunun daha iyi olduğu görülse de istatistiksel olarak herhangi bir farka rastlanılmamıştır ($P>0.05$) (Tablo 3). Fakat 5. günden itibaren deney grubunda tüylenmenin kontrol grubuna göre daha iyi olduğu belirlendi. Deney ve kontrol grubuna ait tüylenme skorları istatistiksel olarak karşılaştırıldığında anlamlılık seviyesinde fark vardı ($P<0.05$) (Tablo 3).

Tablo 1: Deney gruplarına ait bül, eritem, nekroz, tüylenme, iyileşme ve alan açısından günlere göre değerlendirme (n=10)

Klinik Bulgular	Deney (ortanca(Q1-Q3) Günler								P
	1	2	3	4	5	6	7	8	
Bül	1.00 (1.00-1.00)^{a}	1.00 (1.00-1.00)^{a}	1.00 (1.00-1.00)^{a}	0.00 (0.00-1.00)^{b}	0.00 (0.00-1.00)^{b}	0.00 (0.00-0.00)^{b}	0.00 (0.00-0.00)^{b}	0.00 (0.00-0.00)^{b}	<0.001
Eritem	1.00 (0.00-1.00)^{a}	1.00 (0.00-1.00)^{a}	0.00 (0.00-0.00)^{b}	0.00 (0.00-1.00)^{ab}	1.00 (0.00-1.00)^{a}	0.00 (0.00-1.00)^{ab}	0.00 (0.00-0.25)^{ab}	0.00 (0.00-0.00)^{b}	<0.036
Nekroz	0.00 (0.00-0.25)^{a}	0.00 (0.00-0.25)^{a}	0.00 (0.00-0.25)^{a}	0.50 (0.00-1.00)^{a}	0.00 (0.00-1.00)^{a}	0.00 (0.00-1.00)^{a}	0.00 (0.00-1.00)^{a}	0.00 (0.00-1.00)^{a}	<0.139
Tüylenme	0.00 (0.00-0.00)^{a}	0.00 (0.00-0.00)^{a}	0.00 (0.00-0.00)^{a}	0.00 (0.00-0.25)^{ab}	0.00 (0.00-1.00)^{bc}	0.50 (0.00-1.00)^{bc}	1.00 (0.00-1.00)^{cd}	1.00 (1.00-1.00)^{d}	<0.001
İyileşme	0.00 (0.00-0.00)^{ab}	0.00 (0.00-0.00)^{ab}	0.00 (0.00-0.00)^{ab}	0.00 (0.00-0.00)^{ab}	0.00 (0.00-0.00)^{ab}	0.00 (0.00-1.00)^{abc}	0.00 (0.00-1.00)^{cd}	1.00 (0.00-1.00)^{d}	<0.002
Alan	0.28 (0.14-1.53)^{a}	0.28 (0.05-2.76)^{abcd}	0.12 (0.05-1.43)^{b}	0.05 (0.00-1.35)^{c}	0.04 (0.00-1.05)^{c}	0.00 (0.00-0.93)^{d}	0.00 (0.00-0.75)^{d}	0.00 (0.00-0.58)^{d}	<0.005

^{a,b,c} : Aynı satırda yer alan farklı harfler istatistiksel farklılığı ifade etmektedir.

Tablo 2: Kontrol gruplarına ait bül, eritem, nekroz, tüylenme, iyileşme ve alan açısından günlere göre değerlendirme (n=10)

Klinik Bulgular	Kontrol (ortanca(Q1-Q3) Günler								P
	1	2	3	4	5	6	7	8	
Bül	1.00(0.75-1.00)^{ab}	1.00(0.00-1.00)^{abc}	1.00(0.00-1.00)^{b}	0.00 (0.00-1.00)^{cd}	0.00 (0.00-0.00)^{d}	0.00 (0.00-0.00)^{d}	0.00 (0.00-0.00)^{d}	0.00 (0.00-0.00)^{d}	<0.001
Eritem	1.00(0.00-1.00)^{a}	1.00(0.00-1.00)^{a}	0.00(0.00-0.25)^{a}	0.00 (0.00-1.00^{a}	0.00 (0.00-1.00)^{a}	0.00 (0.00-1.00)^{a}	0.00 (0.00-1.00)^{a}	0.00 (0.00-0.25)^{a}	<0.235
Nekroz	0.00(0.00-0.00)^{a}	0.00(0.00-1.00)^{abc}	0.00(0.00-0.25)^{ac}	1.00 (0.00-1.00)^{bc}	1.00 (0.00-1.00)^{bc}	1.00 (0.00-1.00^{bc}	0.50 (0.00-1.00)^{c}	0.50 (0.00-1.00)^{c}	<0.002
Tüylenme	0.00(0.00-0.00)^{a}	0.00(0.00-0.00)^{a}	0.00(0.00-0.00)^{a}	0.00 (0.00-0.00^{a}	0.00 (0.00-0.00)^{a}	0.00 (0.00-0.00)^{a}	0.00 (0.00-0.00)^{ab}	0.00 (0.00-1.00)^{b}	<0.046
İyileşme	0.00(0.00-0.00)^{a}	0.00(0.00-0.00)^{a}	0.00(0.00-0.00)^{a}	0.00 (0.00-0.00^{a}	0.00 (0.00-0.00)^{a}	0.00 (0.00-0.25)^{a}	0.00 (0.00-0.25)^{a}	0.00 (0.00-1.00)^{a}	<0.083
Alan	0.30(0.05-3.65)^{ab}	0.36(0.09-3.65)^{abc}	0.30(0.14-3.51)^{abc}	0.99 (0.11-3.65)^{a}	0.62 (0.07-1.82)^{a}	0.14 (0.00-1.05)^{b}	0.02 (0.00-0.23)^{c}	0.02 (0.00-0.14)^{c}	<0.036

^{a,b} : Aynı satırda yer alan farklı harfler istatistiksel farklılığı ifade etmektedir

Tablo 3: Kontrol ve deney gruplarına ait bul, eritem, nekroz, tüylenme, iyileşme ve alan açısından günlere göre değerlendirme

Gün	n=10	Kontrol	Deney	P
1	Bül	1.00(0.75-1.00)[a]	1.00(1.00-1.00)[a]	.542
	Eritem	1.00(0.00-1.00)[a]	1.00(0.00-1.00)[a]	.648
	Nekroz	0.00(0.00-0.00)[a]	0.00(0.00-0.25)[a]	.542
	Tüylenme	0.00(0.00-0.00)[a]	0.00(0.00-0.00)[a]	1.000
	İyileşme	0.00(0.00-0.00)[a]	0.00(0.00-0.00)[a]	1.000
	Alan	0.30(0.05-3.65)[a]	0.28(0.14-1.53)[a]	.820
2	Bül	1.00(0.00-1.00)[a]	1.00(1.00-1.00)[a]	,131
	Eritem	1.00(0.00-1.00)[a]	1.00(0.00-1.00)[a]	.648
	Nekroz	0.00(0.00-1.00)[a]	0.00(0.00-0.25)[a]	.615
	Tüylenme	0.00(0.00-0.00)[a]	0.00(0.00-0.00)[a]	1.000
	İyileşme	0.00(0.00-0.00)[a]	0.00(0.00-0.00)[a]	1.000
	Alan	0.36(0.09-3.65)[a]	0.28(0.05-2.76)[a]	.568
3	Bül	1.00(0.00-1.00)[a]	1.00(1.00-1.00)[a]	,276
	Eritem	0.00(0.00-0.25)[a]	0.00(0.00-0.00)[a]	.542
	Nekroz	0.00(0.00-0.25)[a]	0.00(0.00-0.25)[a]	1.000
	Tüylenme	0.00(0.00-0.00)[a]	0.00(0.00-0.00)[a]	1.000
	İyileşme	0.00(0.00-0.00)[a]	0.00(0.00-0.00)[a]	1.000
	Alan	0.30(0.14-3.51)[a]	0.12(0.05-1.43)[a]	.254
4	Bül	0.00(0.00-1.00)[a]	0.00(0.00-1.00)[a]	1.000
	Eritem	0.00(0.00-1.00)[a]	0.00(0.00-1.00)[a]	1.000
	Nekroz	1.00(0.00-1.00)[a]	0.50(0.00-1.00)[a]	.661
	Tüylenme	0.00(0.00-0.00)[a]	0.00(0.00-0.25)[a]	.146
	İyileşme	0.00(0.00-0.00)[a]	0.00(0.00-0.00)[a]	1.000
	Alan	0.99(0.11-3.65)[a]	0.05(0.00-1.35)[a]	.064
5	Bül	0.00(0.00-0.00)[a]	0.00(0.00-1.00)[a]	.276
	Eritem	0.00(0.00-1.00)[a]	1.00(0.00-1.00)[a]	.189
	Nekroz	1.00(0.00-1.00)[a]	0.00(0.00-1.00)[a]	.383
	Tüylenme	0.00(0.00-0.00)[a]	0.00(0.00-1.00)[b]	.029*
	İyileşme	0.00(0.00-0.00)	0.00(0.00-0.00)[a]	.317
	Alan	0.62(0.07-1.82)[a]	0.04(0.00-1.05)[a]	.160
6	Bül	0.00(0.00-0.00)[a]	0.00(0.00-0.00)[a]	.317
	Eritem	0.00(0.00-1.00)[a]	0.00(0.00-1.00)[a]	1.000
	Nekroz	1.00(0.00-1.00)[a]	0.00(0.00-1.00)[a]	.383
	Tüylenme	0.00(0.00-0.00)[a]	0.50(0.00-1.00)[b]	.012*
	İyileşme	0.00(0.00-0.25)[a]	0.00(0.00-1.00)[a]	.615
	Alan	0.14(0.00-1.05)[a]	0.00(0.00-0.93)[a]	.250
7	Bül	0.00(0.00-0.00)[a]	0.00(0.00-0.00)[a]	.317
	Eritem	0.00(0.00-1.00)[a]	0.00(0.00-0.25)[a]	.615
	Nekroz	0.50(0.00-1.00)[a]	0.00(0.00-1.00)[a]	.661
	Tüylenme	0.00(0.00-0.00)[a]	1.00(0.00-1.00)[b]	.022*
	İyileşme	0.00(0.00-0.25)[a]	0.00(0.00-1.00)[a]	.342
	Alan	0.02(0.00-0.23)[a]	0.00(0.00-0.75)[a]	.836
8	Bül	0.00(0.00-0.00)[a]	0.00(0.00-0.00)[a]	.317
	Eritem	0.00(0.00-0.25)[a]	0.00(0.00-0.00)[a]	.146
	Nekroz	0.50(0.00-1.00)[a]	0.00(0.00-1.00)[a]	.374
	Tüylenme	0.00(0.00-1.00)[a]	1.00(1.00-1.00)[b]	.022*
	İyileşme	0.00(0.00-1.00)[a]	1.00(0.00-1.00)[a]	.081
	Alan	0.02(0.00-0.14)[a]	0.00(0.00-0.58)[a]	.669

[a,b]: Aynı satırda yer alan aynı harfler gruplar arası benzerliği, farklı harfler farklılığı ifade etmektedir.

Tartışma ve Sonuç

Hidroflorik asit yanıklarının fizyopatolojik olarak diğer asidik yanıklarından farklı olduğu bildirilmiştir. Bu farklılığın hidroflorik asidin süperfisiyal dokularda diğer inorganik asitler gibi koroziv etki yapması ve ileri derecede geçirgen olan florür iyonlarının süratle derin dokulara ulaşmasından kaynaklandığı ile açıklanmıştır (McKee ve ark., 2014). Sunulan çalışmada HFA'nın bu özelliği dikkate alınarak özellikle son yıllarda medikal olarak kullanılan HFA tarafından meydana gelen kimyasal yanıklarda klinik etkinliği araştırılmıştır.

Ozon medikal olarak anaerobik enfeksiyonlar, apseler, dekübit yaraları, fistüller, diş eti iltihabı gibi birçok hastalıkta tedavi amaçlı kullanılmaktadır (Valacchi ve ark., 2005). İmmun sistem hücrelerinden Hidrojen Peroksit (H_2O_2) salınımını uyarıp immun sistem aktivasyonunu başlatan ozonun çeşitli uygulama şekilleri vardır. Bunlar hidroterapi, ozonlu yağ, ozon otohemoterapisi şeklindedir (Zeng ve Lu, 2018). Ayrıca patojenlerin fosfolipidlerini oksitleyerek viral ve bakteriyel patojenlerin hücre duvarında ciddi hasara yol açmaktadır. Bunun yanı sıra büyüme faktörlerini uyararak doku onarımında faydalı olduğu bildirilmiştir. (Fitzpatrick ve ark., 2018). Sonuç olarak ozon virüs, bakteri, mantar gibi patojenlerin yıkımlanmasına ve doku onarım sürecinin uyarılması ve immun sistemin aktive olmasını sağlamaktadır (Pivotto ve ark., 2020).

Roblin ve ark. (2006), deneysel olarak yaptıkları çalışmada ratlarda %40'lık HFA ile sağ paralumbal boşlukta oluşturdukları deri yanık alanında %2.5'luk kalsiyum glukonat jelini topikal olarak uygulamışlardır. Sunulan çalışmada yanık oluşumundan hemen sonra kalsiyum glukonat jelin bölgeye penetre olması amacıyla bir dakika boyunca masaj yapmışlar ve yarım saat ara ile dört saatlik zaman diliminde topikal olarak, daha sonra günde bir kere uygulamaya devam etmişlerdir. Tedavide 17 gün sonra başarıya ulaştığını belirtmişler ve yanık yaralarında ilk yardımda kullanılması gerektiğini savunmuşlardır. Sunduğumuz çalışmada ratlarda torakalumbal alanda 2x3 cm'lik alanda %38'lik HFA ile oluşturulan yanık yaralarında; deney grubunda ozon tedavisi, kontrol grubunda ise steril serum fizyolojik ile hidroterapi uygulanmıştır. Her iki grupta da HFA bağlı bül, nekroz, eritem ve büllerin açılarak yara oluşturduğu görülmüştür. Çalışmamızda %38'lik HFA kullanılmasına rağmen Roblin ve ark. (2006) elde etmiş olduğu benzer klinik bulgular görülmüştür. Bu durumun ajan uygulama süresi ve uygulanan alan farkından dolayı kaynaklandığı düşünülmektedir.

Deney grubunda ozonlanmış sıvı vazelin günlük hazırlanarak, yanık oluşturulan torako-lumbal bölgeye günde bir kere uygulanmıştır. Yedi günlük uygulama sürecinin ardından günlük olarak klinik takip yapılmış ve yedi hayvanda makroskobik iyileşme tespit edilmiştir. Bu durumun ozonun doku onarım sürecini daha hızlı ve daha etkin olarak tetiklediğini, %2.5 kalsiyum glukonat'a oranla HFA yanıklarının iyileşmesinde daha iyi sonuç verdiğini ve daha kısa sürede iyileştirdiğini göstermektedir. Ayrıca ozonlanmış sıvı vazelinin topikal olarak daha az uygulama ve daha kısa zamanda hızlı sonuç vererek kimyasal deri yanıklarında uygulanabilirliğini kanıtlamıştır. Bu durumu gruplarda günlük olarak takibi ve ölçümü yapılan klinik parametrelerde desteklemektedir. Özellikle deney grubunda 3. günden itibaren büllerde meydana gelen küçülme uygulama sonunda ise yapılan klinik değerlendirmede yedi hayvanın makroskobik olarak iyileşmesi ozonun pozitif etkisini göstermektedir.

Kodik ve ark. (2011) yaptıkları çalışmada, ratlarda deride 6x4 cm alanda %40'lık HFA ile yanık oluşturmuşlar ve epidermal büyüme faktörünü (EBF) subkutanöz uygulamışlardır. Çalışma sonucunda EBF'nin HFA ile oluşan deri yanığında ilk müdahalede kullanılması gerektiğini ancak dezavantaj olarak pahalı olması ve temininde güçlük çekileceğini belirtmişlerdir. EBF bulunamadığında magnezyum sülfat ve kalsiyum glukonat önermişlerdir. Yapılan çalışmada % 38'lik HFA ile 3x2 cm alanda kimyasal yanık oluşturulmuştur. Topikal ozon uygulaması ise yanık oluşumunu takiben bir gün sonra uygulanmaya başlanmış ve kontrol grubuna oranla daha iyi makroskobik iyileşme elde edilmiştir. Bu sonuç Kodik ve ark. (2011) önerilerine ek olarak ozonunda kimyasal yanıklarda acil olarak kullanılabileceğini, ayrıca ozon cihazının günümüz şartlarında birçok klinik ve sağlık kuruluşunda bulunmasından dolayı ozonun teminin kolay olması tedavi maliyetinin düşük olacağını göstermektedir.

Çalışmamızda kontrol grubundaki hayvanlarda tüylerin uzamamasına karşın deney grubundaki hayvanlarda tüylerin 4. günden itibaren uzamaya başladığının görülmesi ozonun büyüme faktörlerini de uyardığının kanıtı olduğu düşünülmektedir. Sunulan çalışmada ozonun iyileşmeyi hızlandırması, teminin kolay olması ve ucuz olması nedeniyle klinik pratikte daha kolay kullanılabileceği önerilmektedir.

Mohammed Al-Dalain ve ark. (2001) deneysel olarak diyabetik ayak görülen hastalarda yaptıkları çalışmada ozon tedavisinin etkinliğini değerlendirmişlerdir. Ozon uygulanan hastalarda yara iyileşmesinin daha hızlı, glisemi düzeylerinin daha kontrol edilebilir ve antioksidan enzim düzeylerinin de arttığını belirtmişlerdir. Çalışmamızda deney grubundaki hayvanlarda iyileşmenin kontrol grubuna göre daha kısa sürede olduğu ve tüylerin uzadığı görüldü. Bu durum ozonun antioksidan özellik göstermesi ve doku onarım sürecini hızlandırması ile paralellik göstermektedir.

Yamanel ve ark. (2011) sıçanlarda deneysel olarak oluşturulan sepsiste, hiperbarik oksijen tedavisi ile medikal ozon tedavisinin akciğer yaralanmaları üzerine etkisini değerlendirmiştir. Antibiyoterapiye adjuvan

tedavi olarak uygulanan hiperbarik oksijen tedavisi ve medikal ozon tedavisinin yalnızca antibiyoterapi alan gruba göre iyileştirici etkisi olduğu sonucuna varılmıştır.

Sunduğumuz çalışmada makroskobik olarak kontrol ve deney gruplarında yara bölgesinde enfeksiyon ve ödem saptanmamıştır. Bu durumun ozonun virüs, bakteri, mantar gibi patojenlerin yıkımlayıcı etkisi ile paralellik göstermektedir. Bunun yanı sıra çalışmamızda tedavinin ilk üç gününde kullanılan oral antibiyotiğin bu duruma katkısının olabileceği düşünülmektedir. Fakat kontrol grubundaki hayvanlarda yanık oluşturulan bölgede kaşıntı görülmesi nedeniyle yara iyileşmesinin ve tüylenmenin gecikebileceği göz ardı edilmemelidir.

Yapılan çalışmada deney ve kontrol gruplarının karşılaştırılmasında istatistiksel olarak; bül, eritem ve nekroz açısından oluşan hasar alanında anlamlı farklılık tespit edilmemiş olsa da, kontrol ve deney grupları rakamsal olarak karşılaştırıldığında deney grubundaki hayvanların iyileşme hızı ve tüylenmenin yani doku onarımının kontrol grubuna göre daha hızlı olduğu görülmüştür. Çalışmamızda yedi günlük tedavi süresi boyunca kontrol grubundaki hayvanlarda, yara bölgesinde kaşıntı ve yara boyutunda büyümeler olduğu gözlenmiştir. Buna karşın ozon grubunda kaşıntı olmaması, yaranın iyileşmesi ve yara bölgesindeki tüylerde uzama olduğu görülmüştür. Bu bilgiler ışığında ozonun kaşıntıyı önlediği böylece hayvanların yara bölgesine yapabilecekleri bireysel travma riskini azalttığı ve antioksidan etkisinden dolayı iyileşmeyi hızlandırdığı düşünülmektedir. Sunulan çalışmada ozon uygulaması ozonlu yağ (Zeng ve Lu, 2018) şeklinde sıvı vazelinin ozonlanması ve kimyasal yanık oluşturulan alana jel tarzında uygulanması ile gerçekleştirilmiştir. Elde edilen sonuçlar değerlendirildiğinde bu uygulama metodunun kullanılabilirliği görülmüş olup literatür veriler ile paralellik göstermesinin yanı sıra medikal ozonun asidik deri yanıklarının iyileşmesi üzerine pozitif etkisinin olduğu görülmüş ve konuyla ilgili daha fazla araştırma yapılması gerektiği kanısına varılmıştır.

Teşekkür

Bu çalışma Erciyes Üniversitesi Bilimsel Araştırma Projeleri Koordinasyon Birimi tarafından TYL-11042 kodlu “Ratlarda Deneysel Olarak Oluşturulan Asidik Deri Yanıklarında Ozon Tedavisinin Etkinliğinin Araştırılması” proje adı ile desteklenmiştir.

Kaynaklar

Abazari M, Ghaffari A, Rashidzadeh H, Badeleh SM, Maleki Y. A Systematic review on classification, identification and healing process of burn wound healing. Int J Low Extrem Wounds 2020; 21(1): 18-30.

Altan S, Oğurtan Z. Dimethyl sulfoxide but not indomethacin is efficient for healing in hydrofluoric acid eye burns. Burns 2017; 43(1): 232-44.

Altan S, Sağsöz H, Oğurtan Z. Topical dimethyl sulfoxide inhibits corneal neovacularization and stimulates corneal repair in rabbits following acid burn. Biotec Histochem 2017; 92(8): 619-36.

Broughton G, Janis JE, Attinger CE. The basic science of wound healing. Plast Reconst Surg 2006; 117(7): 12-34.

Burgher F, Mathieu L, Lati E, Gasser P, Peno-Mazzarino L, Blornet J, Hall AH, Maibach HI. Experimental 70% hydrofluoric acid burns: histological observations in an established human skin explants ex vivo model. Cutan Ocul Toxicol 2011; 30(2): 100-7.

Campanati A, De Blasio S, Giuliano A, Ganzetti G, Giuliodori K, Pecora T, Consales V, Minnetti I, Offidani A. Topical ozonated oil versus hyaluronic gel for the treatment of partial to full thickness second degree burns: A prospective, comparative, single-blind, non-randomised, controlled clinical trial. Burns 2013; 39(6): 1178-83.

Canedo-Dorantes L, Canedo-Ayala M. Skin acute wound healing: A compherensive review. Int J Inflam 2019; 19(1): 1-15.

Degli Agosti I, Ginelli E, Mazzacane B, Peroni G, Bianco S, Guerriero F, Ricevuti G, Perna S, Rondanelli M. Effectiveness of a short-term treatment of oxygen-ozone therapy into healing in a posttraumatic wound. Case Rep Med 2016; 16(1): 1-6.

Fitzpatrick E, Holland OJ, Vanderlelie JJ. Ozone therapy for the treatment of chronic wounds: A systematic review. Int Wound J 2018; 15(4): 633-44.

Gantwerker EA, Hom DB. Skin: Histology and physiology of wound healing. Clin Plast Surg 2012; 39 (1): 85-97.

Han HH, Kwon BY, Jung SN, Moon SH. Importance of initial management and surgical treatment after hydrofluoric acid burn of the finger. Burns 2017; 43(1): 1-6.

Hoffmann S, Parikh P, Bohnenberger K. Dermal hydrofluoric acid toxicity case review: Looks can be deceiving. J Emerg Nurs 2021; 47(1); 28-32.

Kodik MS. Deneysel hidroflorik asit deri yanıklarında acil uygulanan tedavi metodlarının iyileşme üzerine etkilerinin karşılaştırılması, Uzmanlık tezi, Ege Üniv. Tıp Fak. Acil Tıp ABD, İzmir 2011; ss.1-72.

McKee D, Thoma A, Bailey K, Fish J. A review of hydrofluoric acid burn management. Can J Plast

Surg 2014; 22(2): 95-8.

Mohammed Al-Dalain S, Martinez G, Candelario-Jalil E, Menendez S, Re L, Giuliani A, Sonia Leon O. Ozone treatment reduces markers of oxidative and endothelial damage in an experimental diabetes model in rats. Pharmacol Res 2001; 44(5): 391-6.

Özcan M, Allahbeickaraghi A, Dündar M. Possible hazardous effects of hydrofluoric acid and recommendations for treatment approach: A review. Clin Oral Investig 2012; 16(1): 15-23.

Pivotto AP, Banhuk FW, Staffen IV, Daga MA, Ayala TS, Menolli RA. Clinical uses and molecular aspects of ozone therapy: A review. Online J Biol Sci 2020; 20(1): 37-49.

Rippa AL, Kalabusheva EP, Vorotelyak EA. Regeneration of dermis: Scarring and cells involved. Cells 2019; 8(6): 607.

Robinson EP, Chhabra AB. Hand chemical burns. J Hand Surg 2015; 40(3); 605-12.

Roblin I, Urban M, Flicoteau D, Martin C, Pradeu D. Topical treatment of experimental hydrofluoric acid skin burns by 2.5% calcium gluconate. J Burn Care Res 2006; 27(6): 889-94.

Roosterman D, Goerge T, Schneider SW, Bunnett NW, Steinhoff M. Neuronal control of skin function: The skin as a neuroimmunoendocrine organ. Physiol Rev 2006; 86(4): 1309-79.

Rowan MP, Cancio LC, Elster EA, Burmeister DM, Rose LF, Natesan S, Chan RK, Christy RJ, Chung KK. Burn wound healing and treatment: Review and advancements. Crit Care 2015; 19 (1); 1-12.

Sciorsci RL, Lillo E, Occhiogrosso L, Rizzo A. Ozone therapy in veterinary medicine: A review. Res Vet Sci 2020; 130(1): 240-6.

Travagli V, Zanardi I, Valacchi G, Bocci V. Ozone and ozonated oils in skin diseases: A review. Mediators Inflam 2010; 10(1): 1-10.

Valacchi G, Fortino V, Bocci V. The dual action of ozone on the skin. Br J Dermatol Suppl 2005; 153 (6): 1096-100.

Williams FN, Lee JO. Chemical burns. In: Total Burn Care. New York: Elsevier Inc, 2018; pp. 408-13.

Wu ML, Deng JF, Fan JS. Survival after hypocalcemia, hypomagnesemia, hypokalemia and cardiac arrest following mild hydrofluoric acid burn. Clin Toxicol 2010; 48(9): 953-5.

Xingang W, Yuanhai Z, Liangfang N, Chuangang Y, Chunjiang Y, Ruiming J, Liping L, Jia L, Chunmao H. A review of treatment strategies for hydrofluoric acid burns: Current status and future prospects. Burns 2014; 40(8): 1447-57.

Yamanel L, Kaldirim U, Oztas Y, Coskun O, Poyrazoglu Y, Durusu M, Cayci T, Ozturk A, Demirbas S,Yasar M, Cinar O, Tuncer SK, Eyi YE, Uysal B, Topal T, Oter S, Korkmaz A. Ozone therapy and hyperbaric oxygen treatment in lung injury in septic rats. Int J Med Sci 2011; 8(1): 48-55.

Yaşar Z. Deneysel haşlanma yanık modelinde hiperbarik oksijen tedavisi ve medikal ozon tedavisinin yara iyileşmesinde etkilerinin karşılaştırılması. Uzmanlık tezi, Dicle Üniv Tıp Fak, Diyarbakır 2011; s.1-112.

Zeng J, Lu J. Mechanisms of action involved in ozone -therapy in skin diseases. Int Immunopharmacol 2018; 56(1): 235-41.