XIX. ULUSLARARASI
TÜRK ORTODONTİ DERNEĞİ SEMPOZYUMU
XIXTH INTERNATIONAL TURKISH ORTHODONTIC SOCIETY SYMPOSIUM
GELENEKSELDEN DİJİTALE: ORTODONTİNİN TEMELLERİ
THE FUNDAMENTALS OF ORTHODONTICS: FROM TRADITIONAL TO DIGITAL

İskeletsel Sınıf III ve Fasiyal Asimetrisi Bulunan Hastanın Ortodontik ve Ortognatik Cerrahi ile Tedavisi: Vaka Raporu

Gökhan Kaş[1], Merve Ece Erdem[2], Gökhan Çoban[1], Ahmet Emin Demirbaş[3]

[1] Erciyes Üniversitesi Diş Hekimliği Fakültesi, Ortodonti Anabilim Dalı, Kayseri
[2] Afyonkarahisar Sağlık Bilimleri Üniversitesi Diş Hekimliği Fakültesi, Ortodonti Anabilim Dalı, Afyonkarahisar
[3] Erciyes Üniversitesi Diş Hekimliği Fakültesi, Ağız, Diş ve Çene Cerrahisi Anabilim Dalı, Kayseri

AMAÇ: Bu olgu sunumunun amacı, İskeletsel Sınıf III ve fasiyal asimetrisi bulunan erişkin bir hastanın ortodontik ve ortognatik cerrahi tedavi aşamalarını ve elde edilen klinik sonuçları sunmaktır.

OLGU: Kronolojik yaşı 19 yıl 1 ay olan erkek hasta "gülümseyince çenem sola kayıyor" şikâyetiyle kliniğimize başvurmuştur. Yapılan sefalometrik film analizi sonucunda dental ve iskeletsel Sınıf III ilişki (SNA: 84.8°, SNB: 86°, ANB: -1.2°) ve hipodiverjan (SN-GoGn: 27.1°) büyüme modeline sahip olduğu tespit edilmiştir. Posteroanterior film analizinde menton noktasının midsagittal düzleme göre 5° solda konumlandığı belirlenmiştir. Dental sefalometrik değerlendirmede üst keserlerin normal konum ve eğimde (U1-PP: 112.9°), alt keserlerin ise retrüze ve retrokline (IMPA: 79.9°) olduğu gözlenmiştir. Hastanın tedavisinde çekimsiz sabit ortodontik tedavi ve ortognatik cerrahi planlanmıştır. Ameliyat öncesi ortodontik tedavi aşamasında maksiller ve mandibular arklar seviyelenmiş, ark formları düzenlenmiştir. Preoperatif klinik ve sefalometrik değerlendirmeler sonrasında hastanın ortognatik cerrahisi NemoFab (Nemotec, İspanya) yazılımı ile üç boyutlu olarak planlanmıştır. Maksillada 3 mm ilerletme ve 1 mm gömme, mandibulada ise 4 mm sağa translasyon hareketi planlanmıştır. Cerrahi sonrası ortodontik tedavi yaklaşık 12 ayda tamamlanarak fonksiyonel ve estetik bir oklüzyon elde edilmiştir

BULGULAR: Tedavi sonunda negatif overjet ve overbite düzeltilmiş (overjet: 2,5 mm, overbite: 2 mm), Sınıf I molar ve kanin ilişkisi sağlanmıştır. Sefalometrik değerler SNA: 86.4˚, SNB: 83˚, ANB: 3.4˚, U1-PP: 116.8˚ IMPA: 83.3˚ olarak ölçülmüştür. Posteroanterior radyografide menton noktasının midsagittal düzleme göre 1° solda yer aldığı görülmüş ve ideal bir yumuşak doku profili elde edilmiştir.

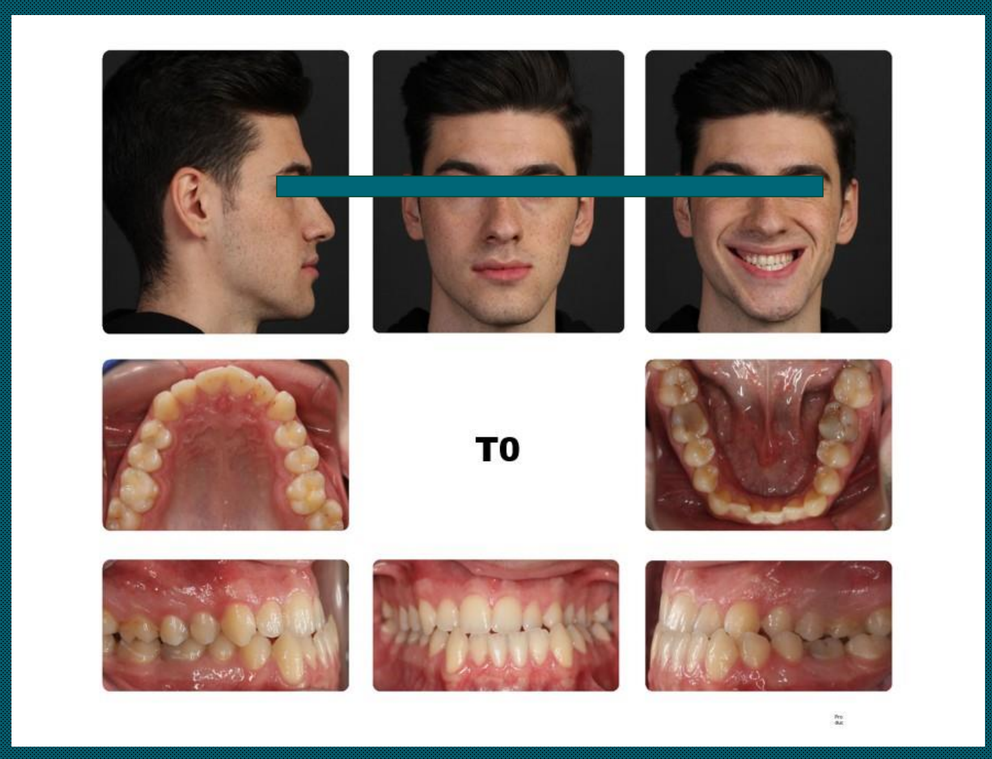

ŞEKİL 1: Hastanın tedavi başı (T0) ağız içi ve ağız dışı fotoğrafları

TABLO 1: Hastanın tedavi başı (T0) , cerrahi öncesi (T1) ve tedavi bitimindeki (T2) dental ve sefalometrik değişimleri

	T0	T1	T2
SNA (°)	84.8	85.7	86.4
SNB (°)	86	85	83
ANB (°)	-1,2	0.7	3.4
SN-GoGn (°)	27.1	31.5	35.7
Me-MSP	+5˚	+1˚	+1˚
U1-PP (°)	112.9	110.8	116.8
U1-NA (mm)	3.8	1.6	3.6
L1-Apog (mm)	1.3	3.9	3.5
IMPA (°)	79.9	92.7	83.3
Overjet (mm)	-1	-2.3	2.5
Overbite (mm)	0	1	2



ŞEKİL 2: Hastanın cerrahi öncesi (T1) ağız içi ve ağız dışı fotoğrafları

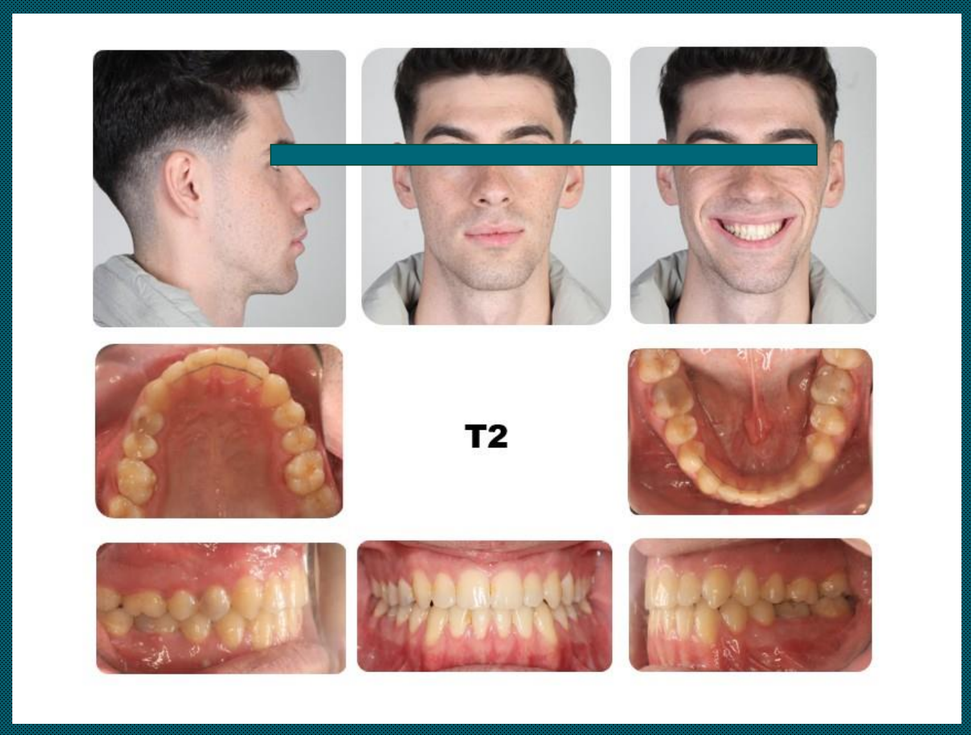

ŞEKİL 3: Hastanın cerrahi sonrası tedavi bitimindeki (T2) ağız içi ve ağız dışı fotoğrafları

SONUÇ: İskeletsel Sınıf III maloklüzyon ve fasiyal asimetriye sahip olan hastada uygulanan sabit ortodontik tedavi ve ortognatik cerrahi sonucunda elde edilen fonksiyonel ve estetik dentofasiyal kazanımlar; fasiyal asimetrinin iskeletsel düzeyde düzeltimini, profilin iyileştirilmesini ve dişsel maloklüzyonun düzeltimini yüksek hasta memnuniyetiyle birlikte mümkün kılmış ve başarılı sonuçlar ortaya koymuştur.