T.C

ERCİYES ÜNİVERSİTESİ

SAĞLIK BİLİMLERİ ENSTİTÜSÜ

VETERİNERLİK İÇ HASTALIKLARI ANABLİM DALI

DİSTEMPERLİ KÖPEKLERDE BETA-GLUKAN VE İNAKTİF PARAPOXVİRUS OVİS UYGULAMALARININ KLİNİK, HEMATOLOJİK VE SERUM 2'5' OLİGOADENİLAT SENTETAZ PARAMETRELERİNE ETKİSİ

Hazırlayan

Mehmet Akif RIHTIM

Danışman

Prof. Dr. Öznur ASLAN

Doktora Tezi

Ocak 2025

KAYSERİ

T.C
ERCİYES ÜNNİVERSİTESİ
SAĞLIK BİLİMLERİ ENSTİTÜSÜ
VETERİNERLİK İÇ HASTALIKLARI ANABLİM DALI

DİSTEMPERLİ KÖPEKLERDE BETA-GLUKAN VE İNAKTİF PARAPOXVİRUS OVİS UYGULAMALARININ KLİNİK, HEMATOLOJİK VE SERUM 2'5' OLİGOADENİLAT SENTETAZ PARAMETRELERİNE ETKİSİ

Doktora Tezi

Hazırlayan
Mehmet Akif RIHTIM

Danışman
Prof. Dr. Öznur ASLAN

Bu Tez Erciyes Üniversitesi Bilimsel Araştırma Projeleri Birimi tarafından TDK-2023-12529 kodlu proje ile desteklenmiştir.

Ocak 2025
KAYSERİ

BİLİMSEL ETİĞE UYGUNLUK

Bu tezin kendi çalışmam olduğunu, tüm bilgilerin akademik ve etik kurallara uygun bir şekilde elde edildiğini beyan ederim. Aynı zamanda akademik ve etik kuralların gerektirdiği gibi tüm materyal ve sonuçları tam olarak aktardığımı, başkalarının eserlerinden yararlanılması durumunda ilgili eserlere bilimsel kurallara uygun olarak atıfta bulunduğumu ve kaynaklar listesinde gösterdiğimi belirtirim.

Adı Soyadı: Mehmet Akif RIHTIM

İmza:

YÖNERGEYE UYGUNLUK ONAYI

"Distemperli Köpeklerde Beta-Glukan ve İnaktif Parapoxvirus Ovis Uygulamalarının Klinik, Hematolojik ve Serum 2'5' Oligoadenilat Sentetaz Parametrelerine Etkisi" adlı **Dokora Tezi,** Erciyes Üniverstesi Lisansüstü Tez Önerisi ve Tez Yazma Yönergesi'ne uygun olarak hazırlanmıştır.

Tezi Hazırlayan	**Danışman**
Mehmet Akif RIHTIM	Prof. Dr. Öznur ASLAN

Anabilim Dalı Başkanı

Prof. Dr. İhsan KELEŞ

KABUL VE ONAY SAYFASI

Prof. Dr. Öznur ASLAN danışmanlığında Mehmet Akif RIHTIM tarafından hazırlanan **"Distemperli Köpeklerde Beta-Glukan ve İnaktif Parapoxvirus Ovis Uygulamalarının Klinik, Hematolojik ve Serum 2'5' Oligoadenilat Sentetaz Parametrelerine Etkisi"** adlı bu çalışma jürimiz tarafından Erciyes Üniversitesi Sağlık Bilimler Enstitüsü Veteriner İç Hastalıkları Anabilim Dalında **Doktora** tezi olarak kabul edilmiştir.

16/01/2025

JÜRİ **İmza**

Danışman: Prof. Dr. Öznur ASLAN

Üye: Prof. Dr. İhsan KELEŞ

Üye: Prof. Dr. Korhan ARSLAN

Üye: Prof. Dr. Mehmet Çağrı KARAKURUM

Üye: Prof. Dr. Sibel YASA DURU

ONAY

Bu tezin kabulü Enstitü Yönetim Kurulunun…… tarih ve …… sayılı kararı ile onaylanmıştır.

……/……/2025

Prof. Dr. Bilal AKYÜZ

Enstitü Müdürü

TEŞEKKÜR

Akademik hayata adım attığım andan itibaren çalışmalarımı yönlendiren, bilgi ve birikimlerini esirgemeden benimle paylaşan, dertlerimi, sorunlarımı dinleyen ve onlara çözüm yolu gösteren, hayatın her alanında gelişmeme katkı sağlayan çok değerli danışman hocam Erciyes Üniversitesi Veteriner Fakültesi Öğretim Üyesi Prof. Dr. Öznur ASLAN' a teşekkürlerimi sunarım

Doktora yaptığım süre boyunca tecrübelerini, bilgi ve birikimlerini bana aktaran ve doktora süresi boyunca bana yardımcı olan Erciyes Üniversitesi Veteriner Fakültesi İç Hastalıkları Anabilim Dalı Öğretim Üyeleri; Prof. Dr. İhsan KELEŞ, Prof. Dr. Mehmet ÇİTİL, Prof. Dr. Vehbi GÜNEŞ, Prof. Dr. Ali Cesur ONMAZ, Dr. Öğretim Üyesi İlknur KARACA BEKDİK, Dr. Öğretim Üyesi Gencay EKİNCİ ve Dr. Öğretim Üyesi Emre TÜFEKCİ hocalarıma ayrı ayrı teşekkür ederim.

Tez çalışmamın istatistik raporlarını hazırlayan Bingöl Üniversitesi Veteriner Fakültesi Zootekni Anabilim Dalı Araştırma Görevlisi Güven Güngör hocama teşekkür ederim. Projenin yürütülmesi sırasında yardımlarını esirgemeyen Erciyes Üniversitesi Hayvan Hastanesi personellerine teşekkür ederim.

Bu günlere gelmeme vesile olan, yaşamımın her anında yanımda olan, bana güven duyan ve desteklerini esirgemeyen annem Sibel RIHTIM ve babam Ali RIHTIM' a, en içten duygu ve sevgilerimle çok teşekkür ederim. Maddi manevi her zaman yanımda olan kardeşlerim Melike RIHTIM BAŞAR ve Ömer Erdem RIHTIM' a en içten duygu ve sevgilerimle çok teşekkür ederim.

Bu zorlu süreç boyunca beni en iyi anlayan, en iyi dinleyen, derdimi dert edinen, birlikte ağladığımız birlikte güldüğümüz, aynı anabilim dalında doktora yapan sevgili eşim İlayda RIHTIM' a bu zorlu zamanlarda bana verdiği manevi desteklerden dolayı çok teşekkür ederim.

Projenin yürütülmesinde mali destek sağlayan Erciyes Üniversitesi Bilimsel Araştırma Projeleri Birimi'ne (Proje ID: 12529) teşekkür ederim.

Mehmet Akif RIHTIM
Kayseri, Ocak 2025

Distemperli Köpeklerde Beta-Glukan ve İnaktif Parapoxvirus Ovis Uygulamalarının Klinik, Hematolojik ve Serum 2'5' Oligoadenilat Sentetaz Parametrelerine Etkisi

ÖZET

Bu çalışmada standart tedaviye ek olarak kullanılan beta-glukan ve inaktif *Parapoxvirüs ovis*, D1701 suşunun (inaktif PPVO), serum 2', 5'-Oligoadenilat Sentetaz 1 (OAS 1) aktivitesine etkilerinin ve serum 2', 5'-oligoadenilat sentetazın distemper hastalığı için prognostik öneminin belirlenmesi amaçlanmıştır. Bu amaçla, 2-6 aylık yaşlarda, farklı ırk ve cinsiyette, aşılanmamış, distemperin solunum ve sindirim bulgularını gösteren, hızlı test kiti ile distemper olduğu belirlenen 60 adet (20 adet Grup I, 20 adet Grup II ve 20 adet Grup III) köpek çalışmaya dahil edildi. Tüm köpeklerden tedavi öncesi (0. gün) ve sonrası (6. gün) hemogram ve OAS 1 düzeylerini belirlemek için antikoagulantlı (3 ml) ve antikoagulantsız tüplere (5 ml) kan örnekleri alındı.

Grup I'deki köpeklere sıvı tedavisi, amoksisilin klavulanik asit (Synulox®, 8.75 mg/kg, günde 1, deri altı enjeksiyon), Vitamin B_1-B_6 kombinasyonu (Nervit®, 1.5-2 ml/köpek, günde 1, deri altı enjeksiyon), Vitamin B_{12} (Butafan®, 0.25-2.5 ml/10 kg CA, günde 1, deri altı enjeksiyon), Vitamin C (Maxivit-C®, 25-500 mg/kg, günde 1, kas içi enjeksiyon), kusma görülen hayvanlarda, metoklopramid (Metpamid®, 0.5mg/kg, günde 3, kas içi enjeksiyon), H_2 reseptör blokörü famotidin (Proksifam®, 1mg/kg, günde 2, kas içi enjeksiyon) uygulandı. Grup II'ye bu tedaviye ek olarak beta-glukan 1,3/1,6 ((Immuneks®, 4 mg/kg, günde 2 kez, oral) ve Grup III' e inaktif PPVO suşu (Zylexis®, 1 ml flakon/köpek, 48 saat ara ile 3 kez, deri altı enjeksiyon) uygulandı. Çalışmaya dahil edilen hayvanlarda tedavi öncesi 25 köpekte lökositozis (Grup I: 7 köpek, Grup II: 3 köpek ve Grup III: 15 köpek), üç köpekte lökopeni (her bir grupta birer adet), Grup II'de bir ve Grup III'te üç köpekte hafif lenfositozis, bir köpekte şiddetli nonrejeneratif (Grup III) ve beş köpekte hafif rejeneratif anemi (Grup I: 1 köpek ve Grup II: 4 köpek), Grup III'te iki köpekte trombositopeni ve bu köpeklerden birinde aynı zamanda nötropeni, dört köpekte hafif trombositozis (Grup I: 1 köpek ve Grup III: 3 köpek) ve 10 köpekte hafif dehidrasyon (Grup I: 5 köpek, Grup II: 2 köpek ve Grup III: 3 köpek) belirlendi. Monosit değerinin tüm gruplarda tedavi sonrası düştüğü, Grup II ve Grup III arası değerler açısından değerlendirildiğinde fark anlamlı bulunmuştur ($p<0.001$). Grup I ve Grup III'te tedavi öncesi OAS1 değerinin tedavi sonrası değerlere göre (Grup I $p<0.001$, Grup III $p<0.001$) anlamlı derecede düşük olduğu, Grup II'de ise OAS1 düzeyinin arttığı ancak bu değişimin anlamlı olmadığı belirlenmiştir.

Sonuç olarak; sunulan çalışmada tedavi sonrası monosit değerinin Grup II'de Grup III'e göre fazla düşmesi nedeniyle β-glukanların inaktif PPVO'ya göre makrofaj aktivitesinde daha etkili olduğu söylenebilir. Distemper ile enfekte köpeklerde OAS1 düzeylerinin tedavi sonrası tüm gruplarda arttığı belirlenmiştir. Tedavi sonrası OAS1 düzeyinin Grup I ve Grup III'e göre Grup II' de anlamlı düzeyde düşük bulunmuştur. Bu sonuçlara göre OAS1 seviyelerinin artışı distemperin prognozunun belirlenmesinde kullanılabilecek bir parametre olmakla birlikte konu ile ilgili daha fazla çalışma yapılması gerektiği düşünülmüştür.

Anahtar Kelimeler; Beta-glukan; inaktif *Parapoxvirus ovis;* köpek distemper; 2'5' oligoadenilat sentetaz

Effects of Beta-Glucan and Inactivated Parapoxvirus Ovis Applications on Clinical, Hematological, and Serum 2'5' Oligoadenylate Synthetase Parameters in Distemper-Infected Dogs

ABSTRACT

In this study, the effects of beta-glucan and inactivated Parapoxvirus ovis, strain D1701 (inactive PPVO), used in addition to standard treatment, on serum 2',5'-oligoadenylate synthetase 1 (OAS 1) activity, as well as the prognostic significance of serum 2',5'-oligoadenylate synthetase in distemper disease, were aimed to be determined. For this purpose, 60 dogs (20 in Group I, 20 in Group II, and 20 in Group III), aged 2-6 months, of different breeds and genders, unvaccinated, showing respiratory and gastrointestinal signs of distemper, which were diagnosed with distemper using a rapid test kit, were included in the study. Blood samples were collected from all dogs before (Day 0) and after treatment (Day 6) in both anticoagulated (3 ml) and non-anticoagulated (5 ml) tubes to measure the hemogram and OAS1 levels.

In Group I, the dogs received fluid therapy, amoxicillin-clavulanic acid (Synulox®, 8.75 mg/kg, once daily, subcutaneous injection), a Vitamin B1-B6 combination (Nervit®□, 1.5-2 ml/dog, once daily, subcutaneous injection), Vitamin B12 (Butafan®, 0.25-2.5 ml/10 kg BW, once daily, subcutaneous injection), Vitamin C (Maxivit-C®, 25-500 mg/kg, once daily, intramuscular injection); for animals showing vomiting, metoclopramide (Metpamid®, 0.5 mg/kg, three times daily, intramuscular injection) and the H2 receptor blocker famotidine (Proksifam®, 1 mg/kg, twice daily, intramuscular injection) were administered. In Group II, in addition to the treatments mentioned, beta-glucan 1,3 / 1,6 ((Immuneks®, 4 mg/kg, twice daily, orally) was used, while in Group III, the inactivated PPVO strain (Zylexis®, 1 ml vial/dog, administered three times with a 48-hour interval, subcutaneous injection) was applied.

In the animals included in the study, prior to treatment, 25 dogs showed leukocytosis (7 dogs from Group I, 3 dogs from Group II, and 15 dogs from Group III), 3 dogs had leukopenia (one from each group), 1 dog in Group II and 3 dogs in Group III exhibited mild lymphocytosis, 1 case of severe non-regenerative anemia (Group III) and 5 cases of mild regenerative anemia (1 dog in Group I and 4 dogs in Group II) were noted. Additionally, 2 dogs in Group III showed thrombocytopenia, with one of them also presenting neutropenia, 4 dogs had mild thrombocytosis (1 dog from Group I and 3 dogs from Group III), and 10 dogs had mild dehydration (5 dogs from Group I, 2 dogs from Group II, and 3 dogs from Group III). The monocyte count decreased in all groups following the treatment. When comparing the values between Group II and Group III, the difference was found to be statistically significant ($p<0.001$). Regarding OAS1 levels, the pre-treatment values in Group I and Group III were significantly lower than the post-treatment values (Group I $p<0.001$, Group III $p<0.001$). In Group II, although OAS1 levels increased, this change was not statistically significant.

In conclusion, based on the findings of the presented study, it can be said that beta-glucans are more effective than inactivated PPVO in enhancing macrophage activity, as evidenced by the more significant decrease in monocyte values in Group II compared to Group III. It was observed that OAS1 levels increased in all groups

following treatment in distemper-infected dogs. Post-treatment OAS1 levels were found to be significantly lower in Group II compared to Group I and Group III. Based on these results, the increase in OAS1 levels may serve as a parameter for determining the prognosis of distemper, though it is suggested that further studies on this subject are needed.

Keywords; Beta-glucan, canine distemper, inactive *Parapoxvirus ovis*, 2'5' oligoadenylate synthetase

İÇİNDEKİLER

İÇ KAPAK .....
BİLİMSEL ETİĞE UYGUNLUK i
YÖNERGEYE UYGUNLUK ONAYI ii
KABUL VE ONAY SAYFASI iii
TEŞEKKÜR iv
ÖZET v
ABSTRACT vi
İÇİNDEKİLER viii
KISALTMALAR xi
TABLO LİSTESİ xv
ŞEKİL LİSTESİ xvi
1. GİRİŞ ve AMAÇ 1
2. GENEL BİLGİLER 6
2.1. Canine Distemper Virus 6
2.1.1 Etiyoloji 7
2.1.1.1 Virusun Sınıflandırması 7
2.1.2 Morfoloji 11
2.1.2.1 Yapısal Proteinler 13
2.1.2.1.1 Hemaglutinin Proteini (H) 13
2.1.2.1.2 Füzyon Proteini (F) 16
2.1.2.1.3 Nükleokapsid Proteini (N) 17
2.1.2.1.4 Fosfoprotein Proteini (P) 18
2.1.2.1.5 Matriks Proteini (M) 18
2.1.2.1.6 Large Proteini (LP) 19
2.1.2.2 Yapısal Olmayan Proteinler 20
2.1.3 Epidemiyoloji 21
2.1.3.1 Bulaşma Yolları 21
2.1.3.2 Tür Duyarlılığı 22
2.1.3.3 CDV Enfeksiyonunun Dünya Üzerindeki Yaygınlığı 22

2.1.3.4 Türkiye'de CDV Enfeksiyonu 23
2.1.4 Patogenez 24
2.1.5 Klinik Bulgular 30
2.1.6 Patolojik Bulgular 34
2.1.6.1 Makroskobik Bulgular 34
2.1.6.1.1 Akciğer 34
2.1.6.1.2 Lenfoid Doku 35
2.1.6.1.3 Sindirim Sistemi 35
2.1.6.1.4 Üriner Sistem 35
2.1.6.1.5 Deri 35
2.1.6.1.6 Merkezi Sinir Sistemi 35
2.1.6.2 Mikroskobik Bulgular 36
2.1.6.2.1 Akciğer 36
2.1.6.2.2 Lenfoid Doku 36
2.1.6.2.3 Sindirim Sistemi 37
2.1.6.2.4 Üriner Sistem 37
2.1.6.2.5 Deri 37
2.1.6.2.6 Merkezi Sinir Sistemi 38
2.1.7 Teşhis 39
2.1.7.1 Klinik Bulgular 39
2.1.7.2 Hematolojik Bulgular 41
2.1.7.3 Biyokimyasal Bulgular 42
2.1.7.4 Antikor Tespiti 43
2.1.7.4.1 Virus Nötralizasyon Testi 43
2.1.7.4.2 İndirekt İmmunoflorasan Antikor Testi 43
2.1.7.4.3 Enzyme Linked Immunosorbent Assay 43
2.1.7.5 Antijen Tespiti 44
2.1.7.5.1 Direkt İmmunflorasan Test 44
2.1.7.5.2 İmmunokromatografik Test 45
2.1.7.5.3 Enzyme Linked Immunosorbent Assay 46
2.1.7.5.4 İmmünohistokimya 47
2.1.7.5.5 Serebrospinal Sıvı Analizi 47

2.1.7.5.6 Virus İzolasyonu 48
2.1.7.5.7 Nükleik Asit Tespiti 48
2.1.8 Tedavi 49
2.1.9 Korunma ve Kontrol 50
2.2 2'5' Oligoadenilat Sentetaz 52
2.3 İnaktif Parapoxvirus Ovis 54
2.4 Beta Glukan 55
3. GEREÇ ve YÖNTEM 57
3.1 Hayvan Materyali 57
3.2 Çalışma Gruplarının Oluşturulması 57
3.2.1 Hayvan Seçimi 57
3.2.2 Kan Örneklerinin Toplanması 58
3.3 Yöntem 58
3.3.1 Hemogram Ölçümü 58
3.3.2 Canine Distemper Virus Hızlı Test Kiti Uygulanması 58
3.4 Tedavi Grupları ve Tedavi Protokolleri 61
3.5. İstatistiksel Analiz 61
4.BULGULAR 62
4.1 Klinik Bulgular 62
4.2 Hemogram Bulguları 68
4.3 2' 5' Oligoadenilat Sentetaz 1 Bulguları 72
5. TARTIŞMA 74
6. SONUÇ ve ÖNERİLER 81
7. KAYNAKLAR 81
EKLER
ÖZGEÇMİŞ

KISALTMALAR

aa : Aminoasit

ABD : Amerika Birleşik Devletleri

Ag : Antijen

ALB : Albumin

ALP : Alkalen Fosfataz

ALT : Alanin Aminotransferaz

AST : Aspartat Aminotransferaz

ASVF : Afrika Domuz Ateşi Virusu

ATP : Adenozin Trifosfat

BOS : Beyin Omurilik Sıvısı

bp : Baz Çifti

BPV : Sığır Papillamatozis Virusu

BUN : Kan Üre Azotu

Ca : Kalsiyum

CD : Canine Distemper

CDV : Canine Distemper Virus

cELISA : capture ELISA

CHOL : Kolesterol

COVID-19 : Koronavirus Hastalığı

CPV-2 : Canine Parvovirus Tip 2

CREA : Kreatinin

dL : Desilitre

DNA : Deoksirubonükleik asit

EHV : At Herpes Virus

dsRNA : Çift Sarmallı Ribonükleik asit

Eos : Eosinofil

F : Füzyon Proteini

FeMV : Kedi Morbillivirus

fL : Femtolitre

g : Gram

GLOB : Globulin

H : Hemaglutinin Proteini
HCT : Hematokrit
HGB : Hemoglobin
HIV : İnsan İmmun Yetmezlik Virus
IBR : Enfeksiyoz Sığır Rinotrakeitis Virus
IC : Immunokromotografik
ICTV : Uluslararası Virus Taksonomi Komitesi
IFA : Immunflorasan testi
IFN : Interferon
IgG : Immunglobulin G
IgM : Immunglobulin M
IL : Interlökin
İPPVO : İnaktif Parapoxvirus Ovis
kDa : Kilodalton
l : Litre
LP : Large Proteini
Lym : Lenfosit
M : Matriks Proteini
MCH : Eritrosit başına düşen ortalama hemoglobin
MCHC : Ortalama eritrosit hemoglobin konsantrasyonu
MCV : Ortalama eritrosit hacmi
MDCK : Madin Darby Köpek Böbrek Hücresi
mg : Miligram
mL : Mililitre
MLV : Canlı aşı
Mon : Monosit
MPV : Ortalama Platelet Hacmi
mRNA : mesajcı RNA
MSS : Merkezi Sinir Sistemi
MV : Kızamık Virusu
N : Nükleokapsid Proteini
ng : Nanogram

Na : Sodyum

Neu : Nötrofil

NFAT : Aktif T hücrelerinin nükleer faktörü

NF-$_{K}$B : Nükleer Faktör Kappa B

NO : Nitrit Oksit

nt : Nükleotit

OAS : Oligoadenilat Sentetaz

OAS 1 : 2'5' Oligoadenilat Sentetaz 1

ODE : Yaşlı Köpek Ensefaliti

P : Fosfoprotein

PDE : Fosfodiesteraz

PCR : Polimeraz Zincir Reaksiyonu

PCT : Platelektrikt

pg : Pikogram

PLT : Platelet

PPR : Desen tanıma reseptörü

PPRV : Peste Des Petit Ruminant Virus

PPVO : Parapoxvirus Ovis

RBC : Eritrosit

RdRP : RNA bağımlı RNA Polimeraz

RNA : Ribonükleik Asit

RNaseL : Ribonükleaz L

RNP : Riboükleoprotein

RPV : Rinderpest Virus

Rt-PCR : Ters Transkripsiyon Polimeraz Zincir Reaksiyonu

RT-RPA : Gerçek Zamanlı Ters Transkripsiyon Rekombinaz Polimeraz amplifikasyon

SLAM : Lenfosit Aktivasyon Molekülü

TNF-α : Tümör Nekrozis Faktör α

TP : Total Protein

TRIG : Trigliserit

ÜSYE : Üst Solunum Yolu Enfeksiyonu

VERO : Afrika Yeşil Maymun Böbrek Hücresi

VNT : Virus Nötralizasyon Testi

WBC : Total Lökosit

TABLO LİSTESİ

Tablo 2. 1. Canine Distemper Virus'un Sınıflandırması 9
Tablo 2. 2. Morbillivirusların etkilediği türler ve oluşturduğu hastalıklar 10
Tablo 4. 1. Grup I'deki köpeklerinin ırk, cinsiyet, yaş ve klinik bulguları 65
Tablo 4. 2. Grup II'deki köpeklerinin ırk, cinsiyet, yaş ve klinik bulguları 66
Tablo 4. 3. Grup III'teki köpeklerinin ırk, cinsiyet, yaş ve klinik bulguları 67
Tablo 4. 4. Tedavi gruplarının tedavi öncesi ve sonrası ateş, solunum ve nabız değerleri 68
Tablo 4. 5. Grupların hemogram değerleri ortalamaları 70
Tablo 4. 6. Grupların OAS 1 değerleri 72
Tablo 4. 7. OAS 1'in Hemogram değerleri ile korelasyonu 73

ŞEKİL LİSTESİ

Şekil 2. 1. Canine Distemper Virüs 8
Şekil 2. 2. Morbillivirusların aminoasit dizilimine göre filogenetik ağacı 11
Şekil 2. 3. Morbillivirusların genom organizyonu ve uzunlukları..... 12
Şekil 2. 4. CDV genom organizasyonu..... 13
Şekil 2. 5. CDV'un replikasyon döngüsü 15
Şekil 2. 6. Mevcut CDV tarafından tanımlanan tüm genotipleri temsil eden filogenetik ağaç 16
Şekil 2. 7. CDV'nin immun hücrelerde CD150 ve epitelyal hücrelerde yer alan Nectin 4 reseptörleri ile etkileşimi 25
Şekil 2. 8. CDV efeksiyonunda görünen klinik bulgular..... 34
Şekil 2. 9. Enfekte Vero hücre kültüründe CDV inkluzyon cisimcikleri ve sinsityum oluşumu 45
Şekil 2. 10. İmmunokromatografik test çalışma yöntemi..... 46
Şekil 2. 11. OAS1 aktivasyonu..... 53
Şekil 3. 1. CDV test negatifliği……...59
Şekil 3. 2. CDV hastalıklı köpeklerde CDV test pozitifliği..... 60
Şekil 3. 3. ELISA test adımları 60
Şekil 4. 1. CDV hastalıklı bir köpekte konjuktivit……63
Şekil 4. 2. CDV hastalıklı bir köpekte mukoprulet burun akıntısına bağlı oluşan tahriş..... 63
Şekil 4. 3. CDV hastalıklı bir köpekte burun çevresinde hiperkeratoz..... 64

1. GİRİŞ ve AMAÇ

Canine distemper (CD) hastalığı, dünya çapında bütün karnivorlarda görülen bulaşıcı, sistemik ve viral bir hastalık olup (Yama ve ark., 2020), evcil köpeklerde sık rastlanılır ve yüksek ölüm oranına sahiptir (Deem ve ark., 2000; Lanszki ve ark., 2021). Virüs yeni konakçıya nazal veya oral yoldan girer ve lenfoid dokularda hızla çoğalmaya başlar ve bu nedenle şiddetli immünsüpresyon oluşur (Appel, 1969). Köpeklerde kuluçka süresi 1-4 haftadır (Beineke ve ark., 2009). Virüsün lenfoid dokularda çoğalması, yüksek ateşle birlikte ikinci bir viremiye ve ardından enfeksiyondan 6-9 gün sonra ortaya çıkan vücuttaki tüm epitel hücrelerin enfeksiyonuna yol açar. Epitel dokularının enfeksiyonu, virüsün tüm vücut salgılarından atılmasına ve yayılmasına yol açar. Epitelyal tropizmine dayanarak virüs, enfekte edebildiği tüm türlerde solunum, gastrointestinal ve deri bulgularıyla ortaya çıkar (Beineke ve ark., 2009; Deem ve ark., 2000; Noyce ve ark., 2013; Santiago ve ark., 2019). CD ile mücadele oldukça karmaşık bir konu olmakla birlikte genç hayvanların hastalıktan korunması için özellikle 2-6 aylık dönemde aşılama yapılmaktadır (Chappuis, 1995). Fakat, aşılama yapılmış yavru köpeklerde de hastalığın görülmesi aşılamanın etkene karşı korumada yeterli olmadığını ortaya çıkarmaktadır (Blixenkrone-Møller ve ark., 1992; Chappuis, 1995). Konak canlının viriona duyarlılığı, büyük ölçüde bireyin anneden aldığı maternal antikor seviyesi ve konağın aşı durumu ve henüz tam olarak açıklanamamış olan CD hastalığına karşı bireylerin genetik yatkınlığı veya genetik direnci gibi durumlara bağlı olarak ortaya çıkmaktadır (Anis ve ark., 2018). Özellikle yaşa bağlı olarak maternal antikor seviyesinin zamanla azalması nedeniyle, 2-6 aylık köpek yavrularının hastalığa daha duyarlı olduğu bilinmektedir (Kim ve ark., 2006). Canine Distemper Virus (CDV)'un eliminasyonu için sağlam bir humoral ve hücresel immun yanıt çok önemlidir.

Humoral immun yanıtın seviyesi hastalığın sonucuyla ilişkilidir. Etkili bir humoral immun yanıtın olmaması akut, sıklıkla ölümcül bir klinik seyre yol açar (Beineke ve ark., 2009). Köpekler güçlü bir bağışıklık yanıt geliştirirse, virüs dokulardan temizlenir ve hayvan tamamen enfeksiyondan kurtulur. Zayıf bir bağışıklık yanıt geliştirdiğinde ise, virüs epitelyal dokulara ve merkezi sinir sistemine (MSS) ulaşabilir (Beineke ve ark., 2009). Enfeksiyondan 20 gün sonra başlayan, dönme, baş eğme, nistagmus, kısmi veya tam felç, konvülsiyonlar ve bunama gibi nörolojik belirtiler görülebilir. Bazı köpekler bu aşamada da iyileşebilir, ancak kompulsif hareketler devam etme eğilimindedir (Amude ve ark., 2006).

İmmun yanıt geliştiremeyen köpeklerde virüs tüm vücutta çoğalmaya ve yayılmaya devam eder. Virus'un MSS'de lokalizasyonu akut demiyelinizasyon ile sonuçlanır ve sinirsel semptom gelişen vakaların çoğu ölümle sonuçlanır (Beineke ve ark., 2009).

Canine Distemper Virus'unun teşhisinde hasta hayvanlardan elde edilen kan serumu, tam kan, serebrospinal sıvı, nazal ve konjunktival swap örneklerinden immunofloresan testi (IFA) (Tozato ve ark., 2016), ters transkripsiyon polimeraz zincir reaksiyonu (RT-PCR) (Kim ve ark., 2006; Shabbir ve ark., 2010), realtime PCR (Elia ve ark., 2006; Tozato ve ark., 2016) gerçek zamanlı ters transkripsiyon rekombinant polimeraz amplifikasyon testi (RT-RPA) (Wang ve ark., 2017), Enzyme Linked Immunosorbent Assay (ELISA) (Latha ve ark., 2007a), virüs nötralizasyon testi (Gray ve ark., 2012) ve immunokromatografik testlerden (An ve ark., 2008, Esin 2013, Salem 2014) yararlanılır.

CDV teşhisinde immunokromatografik hızlı tanı kitleri, yüksek spesifite ve sensitivite oranları ile hızlı, duyarlı ve doğru bir araçtır (Esin 2013; Salem 2014). Bu nedenle hastalığın erken teşhisini, tedaviye ve karantinaya hızlı bir şekilde başlanabilmesini sağlaması ve hayvanlar arasında yayılmayı önleme, morbidite ve mortaliteyi azaltmaya yardımcı olması açısından faydalı olduğu bildirilmektedir (An ve ark., 2008).

Canine Distemper Virus etkenine karşı spesifik bir antiviral ilaç bulunmaması nedeni ile tedavi genellikle destekleyici semptomatik tedavi şeklinde yapılmaktadır (Garde ve ark., 2013; Loots ve ark., 2017; Martella ve ark., 2008). Hasta köpeklere

distemper teşhisi konulduğunda vakit kaybetmeden semptomatik ve destek tedavi protokolleri başlatılır.

Tedavide, ishal ve kusma ile seyreden gastrointestinal problemlerinde dehidrasyonu önlemek için kaybedilen elektrolitler ve sıvıları ikame edilmesi; immun sistemin güçlendirilmesi ve kusmanın önlenmesi için antiemetiklerin kullanılması gerekir (Evermann ve Kennedy, 2011; Feliu-Pascual, 2009; Greene ve Appel, 1998; Hoskin, 2010; Pardo, 2005; Nelson ve Couto, 2014). Bronkopnömonisi olan hastalar için kloramfenikol, tetrasiklin ve ampisilin tercih edilebilir. Oksitetrasiklin yavrularda diş lekelenmelerine yol açtığı için kullanımı önerilmemektedir (Hoskins, 2010; Yağcı, 2017). İntramüsküler olarak uygulanan veya intravenöz sıvılara eklenen B kompleks vitaminleri, anoreksi vakalarında iştahın uyarılmasına yardımcı olabilir (Sayın, 2019; Woma, 2008). Askorbik asidin sinirsel bulgusu olmayan CDV'li köpeklerde tedaviyi hızlandırdığı bildirilmiştir (Ghoke ve Thorat, 2020). Son yıllarda CDV tedavisinde inaktif *Parapoxvirus ovis* (iPPVO) ve β-glukanlar gibi immünomodülatörlerin destek tedavide kullanıldığı görülmektedir (Paris ve ark., 2020; Schütze ve ark., 2009).

İnaktif *Parapoxvirus Ovis*, kedi, köpek, at, sığır ve domuzlarda nonspesifik bağışıklık sistemini uyararak enfeksiyon ve stres kaynaklı hastalıkların önlenmesine yardımcı olan enjeksiyonluk liyofilize bir çözeltidir (Friebe ve ark., 2004; Weber ve ark., 2003). İPPVO içeren ticari preperatlar viral enfeksiyonlara karşı doğal bağışıklığı uyarmak için veteriner hekimlikte kullanılır (Nguyen ve ark., 2002). İPPVO'nun bağışıklık uyarıcı etkinliğe sahip olduğu, inflamasyonda ve bağışıklık tepkisinin düzenlenmesinde rol oynadığı bildirilmiştir (Friebe ve ark., 2004).

β-glukanlar, çeşitli biyolojik ve immünolojik aktiviteleri düzenleyen immünomodülatör efektörlerdir (Geller ve ark., 2019; Maity ve ark., 2021; Richter ve ark., 2015), doğuştan gelen bağışıklığı harekete geçirme kapasitesine sahiptirler ve böylece savunma bariyerlerini güçlendirirler (Goodridge ve ark., 2009). β-glukanların başlıca etki yolu, dendritik hücreler, nötrofiller, eozinofiller, makrofajlar, monositler ve T lenfositleri gibi çeşitli immünokompetan hücrelerde ifade edilen Dectin-1 reseptörüne bağlanarak etki etmesidir. Bu reseptöre bağlandıktan sonra, beta-glukanlar çeşitli sitokinlerin üretimini ve diğer bağışıklık veya bağışıklık dışı reaksiyon mekanizmalarını uyarır (Jesenak ve ark., 2014). β-glukanlar, kemokinleri,

proinflamatuar sitokinleri ve oksidatif patlama üretimini artırmanın yanı sıra makrofajlar, nötrofiller ve antijen sunan hücreler gibi bağışıklık hücrelerini de aktive eder (Chaichian ve ark., 2020). β-glukanlar oral yoldan uygulandığında bağırsak lümeninde desen tanıma reseptörleri (PPR'ler) tarafından tanınır ve Peyer plaklarının mikro kıvrımları tarafından emilirler. Emilen β-glukanlar parçalanarak sistemik ve endotel sistemler tarafından dolaştırılır, böylece farklı bağışıklık hücreleriyle etkileşime girer ve işlevsel bağışıklık sistemini aktive ederler (Chan ve ark., 2009; Zheng ve ark., 2017). Aşağı akış sinyal yolları tam olarak anlaşılmamış olmakla birlikte, Nükleer Faktör Kappa B (NF-κB), CARD-9 sinyal adaptör proteini ve aktif T hücrelerinin nükleer faktörü (NFAT) aktivasyonunu içerdiği ve bunun da Interlökin-6 (IL-6), Interlökin-10 (IL-10), Interlökin-12 (IL-12) ve Tümör Nekrozis Faktör-α (TNF-α) dahil olmak üzere sitokinlerin üretimiyle sonuçlandığı bildirilmiştir (Goodrige ve ark., 2009). Bu sitokinler, apoptozu tetikleme de dahil olmak üzere bağışıklık hücrelerini aktive etmede, ikincil bağışıklık tepkileri oluşturmada ve ayrıca tümör bağışıklığında da rol oynar (Herre ve ark., 2004).

Bununla birlikte, tedavisine başlanan hayvanların bir kısmında iyileşme gözlenirken, bir kısmında hastalık sinirsel forma geçer. Bu nedenle tedaviye başlanan hayvanlardan bir kısmı tedaviye yanıt verirken, bir kısmının ise niçin sinirsel forma geçtiğinin anlaşılması amacıyla konağın immun sistem işleyişinin anlaşılmasına yönelik çalışmalar önem taşımaktadır.

İnterferonlar (IFN), viral enfeksiyonlarla mücadelede çok önemli rol oynayan, doğuştan gelen bağışıklık sisteminin ana bileşenleridir (Sadler ve Williams 2008, Schoggins ve ark., 2011). Oligoadenilat Sentetaz (OAS) proteinleri, viral kökenli çift sarmallı Rübonükleik Asit'i (dsRNA) algılayan IFN kaynaklı antiviral enzimlerdir (Kristiansen ve ark., 2011; Silverman 2007). OAS proteini viral çift sarmallı RNA ile etkileşime girerek aktive olur ve ATP'yi 2',5'-bağlı oligoadenilat'a (2,5 A) polimerize eder, bu da latent Ribonükleaz L'ye (RNase L) bağlanır ve aktive eder. Aktif RNase L hem hücresel hem de viral RNA'yı parçalayarak hücresel ve viral protein sentezinin inhibisyonuna yol açar. Böylece OAS/RNase L yolu, konak hücrenin viral yayılmayı kısıtlamasını sağlar (Malathi ve ark., 2007; Silverman, 2007).

Canine Distemper Virüs enfeksiyonunun tedavisi, etkene karşı terapötik kullanım için spesifik bir antiviral ilaç bulunmadığından semptomatik ve destekleyici tedaviye dayanmaktadır. Tedavide, bağışıklık sistemi baskılanmış hayvanlarda sık görülen sekonder bakteriyel enfeksiyonların önlenmesi ve immunmodulasyonun sağlanması amaçlanmaktadır. Bu çalışmada standart tedaviye ek olarak kullanılan beta-glukan ve inaktif *Parapoxvirüs ovis*, D1701 suşunun, IFN'ların antiviral etkisinin önemli bir efektörü olan serum 2', 5'-Oligoadenilat Sentetaz 1 (OAS1) aktivitesine etkilerinin belirlenmesi ve serum 2', 5'-Oligoadenilat Sentetaz'ın distemper hastalığı için prognostik bir parametre olarak kullanılıp kullanılamayacağının belirlenmesi amaçlanmıştır.

2. GENEL BİLGİLER

2.1. Canine Distemper Virus

Canine Distemper hastalığı, başlıca Carnivora takımı içinde *Canidae (*köpekler, dingolar, tilkiler*), Procyonidae* (rakunlar, kinkajular, küçük pandalar*), Mustelidae (*gelincik, vizon, porsuk*), Mephitidae (*kokarca*), Hyaenidae, Ailuridae, Viverridae* ve *Felidae* gibi çok sayıda aileyi kapsayan (Appel ve ark., 1994; Montali ve ark., 1987, Roalke-Parker ve ark., 1996), solunum, sindirim ve MSS'yi etkileyen, öldürücü viral bir enfeksiyondur (Beineke ve ark., 2009).

Canine Distemper Virus enfeksiyonu dünya çapında enzootik bir yayılım gösterir ve tarihsel olarak uzun bir geçmişe sahiptir. Hastalığın klinik belirtileri 1746 yılında Ulloa tarafından Relación histórica del viaje a la América meridional adlı eserinde iyi bir şekilde tanımlanmıştır. Hastalık 1760'lı yıllarda İspanya'da, 1764'te İngiltere ve İtalya'da ve 1770'te Rusya'da bildirilmiştir. Ancak virüs Henri Carre tarafından 1905 yılında izole edilerek keşfedilmiştir (Blancou, 2004).

Virüs yeni konakçıya nazal veya oral yoldan girer ve lenfoid dokularda hızla çoğalmaya başlar ve bu nedenle şiddetli immünsüpresyon oluşur (Appel, 1969). Köpeklerde kuluçka süresi 1-4 haftadır (Beineke ve ark., 2009). Virüsün lenfoid dokularda çoğalması, yüksek ateşle birlikte ikinci bir viremiye ve ardından enfeksiyondan 6-9 gün sonra ortaya çıkan tüm vücuttaki epitel hücrelerinin enfeksiyonuna yol açar. Epitel dokularının enfeksiyonu, virüsün tüm vücut salgılarından atılmasına ve yayılmasına yol açar. Epitelyal tropizmine dayanarak virüs, enfekte edebildiği tüm türlerde solunum, gastrointestinal ve deri bulgularıyla ortaya çıkar (Beineke ve ark., 2009; Deem ve ark., 2000; Noyce ve ark., 2013; Santiago ve ark., 2019). Viral kaynaklı immünosupresyondan kaynaklanan sekonder

bakteriyel enfeksiyonlar, solunum ve gastrointestinal hastalıkları karmaşık hale getirir. İkinci viremi sırasında virüs merkezi sinir sistemine de yayılarak akut veya kalıcı nörolojik belirtilere yol açabilir (Beineke ve ark., 2009; Martella ve ark., 2008).

Canine Distemper Virus enfeksiyonunun morbidite ve mortalite oranı aşılanmamış köpeklerde, aşılanmış köpeklere göre oldukça yüksektir (Blixenkrone-Moller ve ark., 1991; Murphy ve ark., 1999; Pomeroy ve ark., 2008; Shin ve ark., 2004). Mortalite oranları göz önüne alındığında, CDV enfeksiyonunun kuduzdan sonra mortalite oranı en yüksek ikinci viral enfeksiyon olduğu bildirilmiştir (Deem ve ark., 2000). Hastalıkdan korunmada aşılama önemlidir (Liu ve ark., 2016; Martella ve ark., 2008). Modifiye canlı aşılar (MLV) ile aşılama uzun yıllardır yaygın olarak yapılmakta ve köpeklerde CDV enfeksiyonu görülme riskini azaltmaktadır (Blixenkrone-Moller, 1989; Xue ve ark., 2019).

Humoral immun yanıtın hastalığın sonucuyla ilişkili olduğu, etkili bir humoral immun yanıtın olmamasının ise akut hastalık seyrine ve sıklıkla ölümcül bir tabloya yol açtığı bildirilmektedir (Beineke ve ark., 2009). CDV'una karşı spesifik bir antiviral ilaç bulunmaması nedeni ile tedavi genellikle destekleyici ve semptomatik tedavileri içerir (Garde ve ark., 2013; Loots ve ark., 2017; Martella ve ark., 2008).

2.1.1 Etiyoloji

2.1.1.1 Virusun Sınıflandırması

Mononegavirales takımı içerisindeki *Paramyxoviridae* ailesinin *Morbillivirus* genusu içerisinde *canine morbilluvirus* türü olarak yer alan CDV Şekil 2.1'de verilmiştir (Appel ve Summers, 1999; Banyard ve ark., 2006; Blixenkrone-Moller ve ark., 1991; Bolt ve ark., 1997; Calderon ve ark 2007; Carvalho ve ark., 2012; Elia ve ark., 2006; Guo ve ark., 2013; Maclachlan ve Dubovi, 2016; Martella ve ark., 2007; Mayo ve Pringle, 1997; Stern ve ark., 1995; Von Messling ve Cattaneo, 2002; Terio ve Craft, 2013).

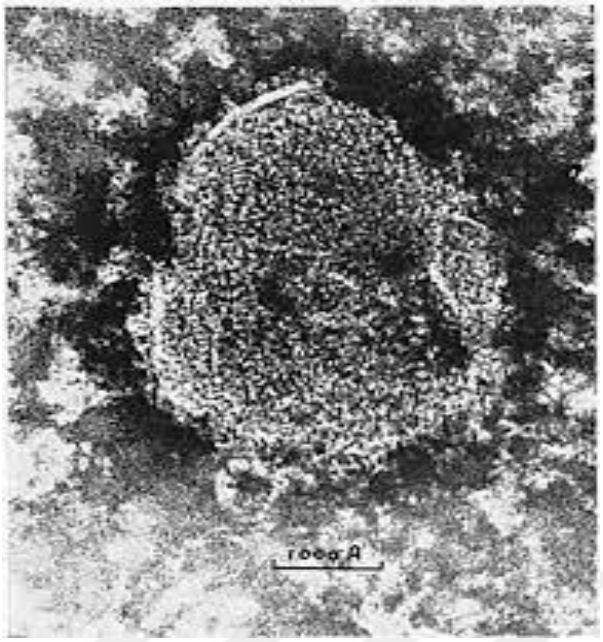

Şekil 2.1. Canine Distemper virüs **(**Cruickshank ve ark., 1962)

Canine Distemper Virus'un sınıflandırması ve diğer morbilliviruslar **Tablo 2.1**'de listelenmiştir (International Committee on Taxonomy of Viruses: ICTV).

Morbillivirus genusuna ait viruslar, 1988 yılına kadar insanlarda Measles Virus (Kızamık, MV)'u, küçük ruminantlarda Peste Des Petits Ruminant Virus (PPRV)'u, büyük ruminantlarda Rinderpest Virus (RPV)'u, köpeklerde ve vahşi karnivorlarda CDV olarak gruplandırılmıştır. Fokgillerde görülen Phocid Distemper Virus ve deniz memelilerinde görülen Cetacean Morbillivirus'larının ortaya çıkması ve karakterizasyonların yapılmasının ardından bu viruslar da Morbillivirus genusuna dahil edilmiştir (Di Guardo ve ark., 2005; Gençay, 2012; Kennedy, 1998). CDV bu viruslar ile genetik ve antijenik ilişki içerisinde olan bir virüstür (Banyard 2006; Di Guardo ve ark., 2005; Goldstein ve ark., 2009; Martella ve ark., 2006; Sheshberadaran ve ark., 1986; Williams 2001; Wohlsein ve ark., 2007).

Tablo 2. 1. Canine Distemper Virus'un Sınıflandırması (ICTV 2022)

Takım	Aile	Alt Aile	Cins	Tür
Mononegavirales	*Paramyxoviridae*	*Avulavirinae*	*Metaavulavirus*	
			Orthoavulavirus	
			Paraavulavirus	
		Metaparamyxovirinae	*Synodonvirus*	
		Orthoparamyxovirinae	*Ferlavirus*	
			Henipavirus	
			Jeilongvirus	
			Morbillivirus	***Morbillivirus canis* (CDV)**
				Morbillivirus ceti
				Morbillivirus felis
				Morbillivirus hominis
				Morbillivirus phocae
				Morbillivirus pecoris
				Morbillivirus caprinae
			Narmovirus	
			Respirovirus	
			Salemvirus	
		Rubulavirinae	*Orthorubulavirus*	
			Parabulavirus	

Hayvan ve insan populasyonlarında yaygın olarak görülen morbilliviruslar, ekonomik kayıplara neden olan önemli enfeksiyonlara neden olmaktadır (Campbell ve ark., 1980; Gençay 2012).

Morbilluvirusların oluşturmuş olduğu enfeksiyonlar ve etkenler **Tablo 2.2**'de verilmiştir.

Tablo 2. 2. Morbillivirusların etkilediği türler ve oluşturduğu hastalıklar

Morbillivirus	Oluşturduğu Hastalık	Etkilenen Türler
CDV	Canine Distemper	Karnivorlar
MV	Kızamık	İnsanlar
PPRV	Küçük ruminant vebası	Küçük ruminantlar
RPV	Sığır vebası	Büyük ruminantlar
PDV	Phocine Distemper	Yüzgeç ayaklılar
CeMV	CeMV enfeksiyonu	Su memelileri
FeMV	Tubulointerstisyel nefritis	Kediler

(CDV: *Canine Distemper Virus*, MV: Kızamık, PPRV: *Pes Des Petit Ruminant Virus*, RPV: *Rinderpest Virus*, PDV: *Phocine Distemper Virus*, CeMV: *Catean Morbillivirus*, FeMV: *Feline Morbillivirus*)

Morbillivirus enfeksiyonları farklı türler arasında tüm dünyada yaygın endemik bir enfeksiyona neden olmaktadır (İmhoff, 2006; Woma, 2008). Morbillivirus enfeksiyonu deniz memelilerinde ilk olarak 1988 yılında bildirilmiştir (Di Guardo ve ark., 2005; Kennedy, 1998, Visser ve ark., 1993a). İspanya'nın Akdeniz kıyılarında yaşayan yunus balıklarında (*Stenella coeruleoalba*) görülen morbillivirus enfeksiyonunun 1991-1992 yıllarında Akdeniz'den, Fransa, İtalya, Yunanistan ve Türkiye sahillerine kadar hızlı bir şekilde yayıldığı rapor edilmiş ve daha sonra kontrol altına alındığı bildirilmiştir (Di Guardo ve ark., 2005; Visser ve ark., 1993a). Hazar Denizi'inde yaşayan 10000'den fazla fok balığının (*Phoca Caspica*) 2000 yılında Morbillivirus enfeksiyonundan öldüğü Kennedy ve ark., (2000) tarafından bildirilmiştir.

Canine Distemper Virus, rakunlar arasında yüksek ölüm oranlarına neden olur, ancak hayatta kalan hayvanların bulunduğu popülasyonlarda yaygın dağılım da rapor edilmiştir, bu da rakunların CDV için olası yaban hayatı rezervuarları olduğunu düşündürmektedir (Giacinti ve ark., 2022; Lednicky ve ark., 2004a). Tokyo'da bulunan bir hayvan hastanesinde 1998 yılında evcil kedilerden toplanan 38 örnekten 4 tanesinde CDV varlığı tespit edilmiştir (Ikede ve ark., 2001). Hindistan'da miyoklonik ve tonik-klonik nöbetler geçiren bir evcil kediden (*Felis catus*) alınan örneklerde CDV antijenine rastlandığı rapor edilmiştir (Balakrishnan ve ark., 2024).

Portekiz'de serbest dolaşan yaban kedilerinde (*Felis silvestris*) ve evcil kedilerde CDV antikorlarına rastlanmıştır (Duarte ve ark., 2012).

Afrika'da ve Amerika Birleşik Devletleri'ndeki farklı hayvanat bahçelerinde aslan, leopar ve kaplan gibi büyük kedigillerde CDV enfeksiyonunun yaygınlığı bildirilmiştir (Appel ve ark., 1994; Morrel 1994; Roelke-Parker ve ark., 1996). Bunların dışında 2012 yılında Japonya'da kedilerde tubulointersitsyel nefritise neden olan *Feline Morbillivirus* (FeMV) keşfedilmiş ve *Morbillivirus* genusuna eklenmiştir (da Fontoura Budaszewski ve Von Messling, 2016; Esin, 2013; Sourimant ve Plemper, 2016; Woo ve ark., 2012).

Morbillivirusların aminoasit dizilimine göre filogenetik ağacı **Şekil 2.2**'de verilmiştir (da Fontoura Budaszewski ve von Messling, 2016).

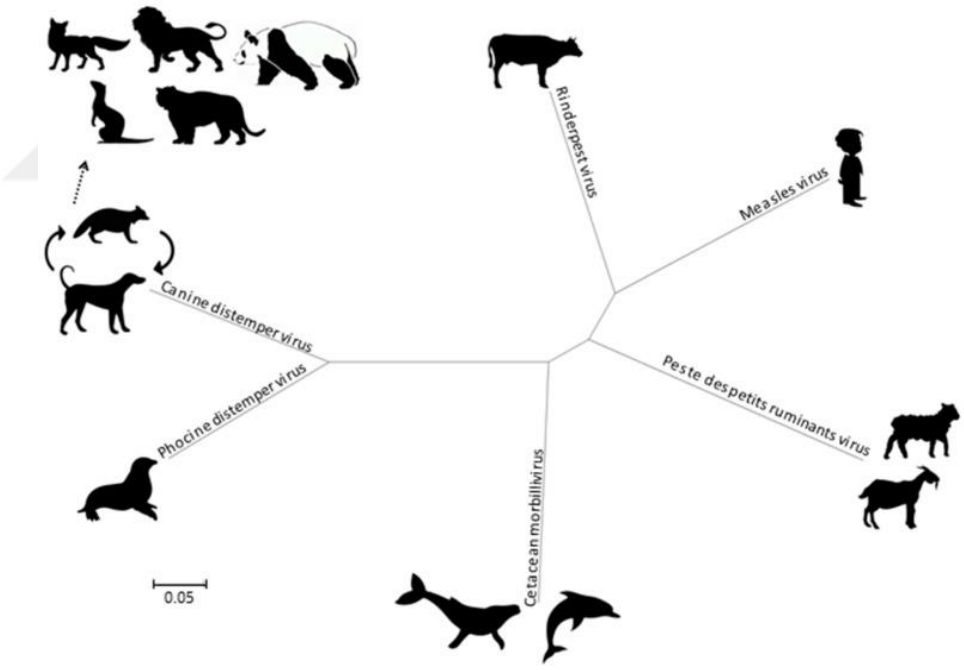

Şekil 2. 2. Morbillivirusların aminoasit dizilimine göre filogenetik ağacı (da Fontoura Budaszewski ve von Messling 2016)

2.1.2 Morfoloji

Canine Distemper Virus'u tek iplikli, segmentsiz, negatif polariteli (3'5') genomu 15.690 nükleotid (nt) uzunluğunda, zarflı bir RNA virusudur (Appel ve Summers

1999; Calderon ve ark., 2007; Carvalho ve ark., 2012; Elia ve ark., 2006; Feliu-Pascual, 2009; Gael ve ark., 2018; Gröne ve ark., 2003; Lan ve ark., 2009; Leisewitz ve ark., 2001; Loots ve ark., 2017; Maes ve ark., 2003; Martella ve ark., 2007; Pomeroy ve ark., 2008; Santiago ve ark., 2019; Simon-Martinez ve ark., 2008; Vandevelde ve Zurbriggen, 2005; Zurbriggen ve ark., 1995). Viral genomu helikal simetriye sahip olup 150-350 nm büyüklüğündedir (Lamb ve Kolakofsky, 1996, Maclachlan ve Dubovi, 2016). Morbillivirusların genom organizasyonu ve uzunlukları Şekil 2.3'te verilmiştir.

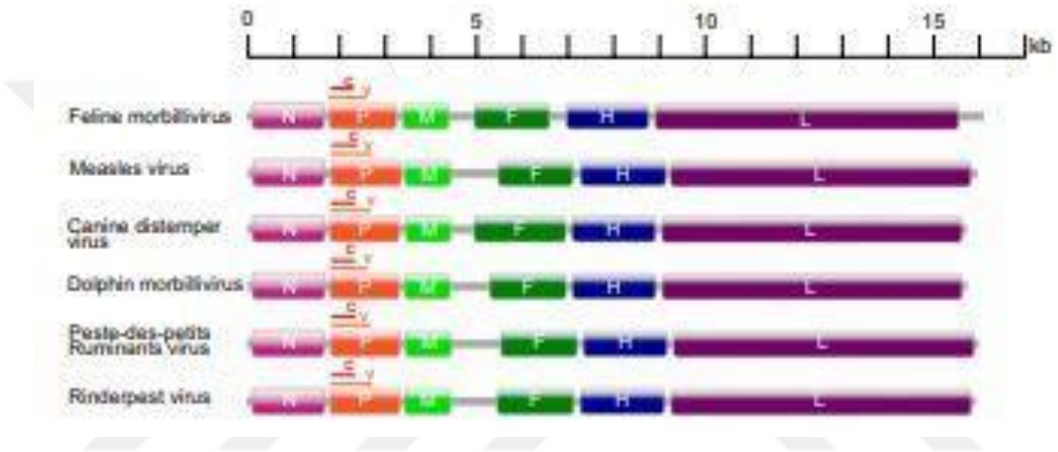

Şekil 2. 3. Morbillivirusların genom organizyonu ve uzunlukları (Woo ve ark., 2012)

Canine Distemper Virus konağın sitoplazmik membranını kaynak alan iki katlı lipid kökenli yapıda bir zar ile çevrelenmiştir. Zarın üstünde ortalama 8-12 nanometre uzunluğa sahip yüzey antijenleri vardır. Yüzey antijenlerinin viral partiküllere *Paramyxoviridae* ailesine özgü kılçık benzeri bir görüntü verdiği bildirilmiştir (Appel, 1987; Barrett, 1999; Batı, 2023; Esin, 2013;).

Paramyxoviridae ailesinde bulunan virusların, virüs replikasyonu için tek bir nükleokapsid proteininin altı nükleotide bağlanması zorunludur. Bu duruma "Altı Kuralı" adı verilir (Calain ve Roux, 1993). Viral genomda 6 tane yapısal, 2 tane yapısal olmayan protein olmak üzere 8 protein bulunmaktadır. Yapısal proteinler; Hemaglütinin protein (H), Füzyon protein (F), Nükleokapsid protein (N), Fosfoprotein (P), Matriks protein (M), ve Large (LP) proteindir. Yapısal olmayan protein; C ve V proteinleridir (Brown ve ark., 2005; Elia ve ark., 2006; Guo ve ark., 2013; Lamb ve Kolakofsky, 1996; Mcilhatton ve ark., 1997; Maclachlan ve Dubovi,

2016; McCarthy ve ark., 2007; Pardo ve ark., 2005; Rikula, 2008; Santiago ve ark., 2019; Sato ve ark., 2012; Vandevelde ve Zurbriggen, 2005).

Canine Distemper Virüs'un sekiz farklı proteinini altı adet genin kopyaladığı; M, LP, N ve P genlerinin ekstra korunaklı olduğu değerlendirilmektedir. Bununla birlikte yapılan calışmalarda mutasyonların zar proteinleri ile sınırlı kalmayıp L, P ve N gibi komplike yapıdaki polimeraz proteinle de oluşabileceğini göstermektedir (Saltık, 2018; Seki ve ark., 2003; Von Messling ve ark., 2003). **Şekil 2.4**'te CDV virionun şematize hali verilmiştir.

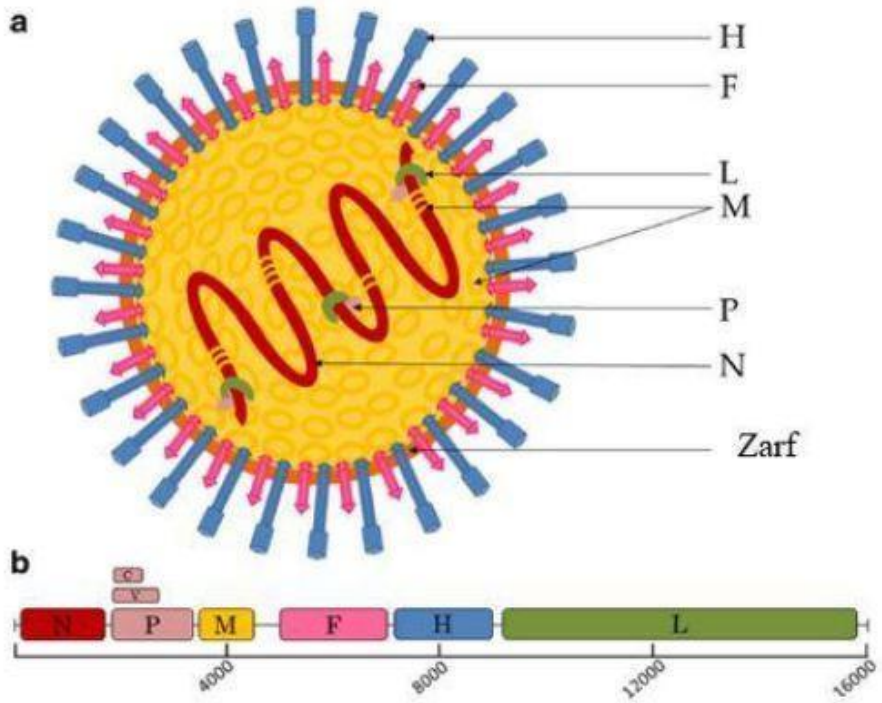

Şekil 2. 4. CDV genom organizasyonu, **a**: Enine kesitteki CDV Çematik görünümü; **b**: CDV genomik RNA (3′-5′) haritası (H: Hemaglütinin proteini, F: Füzyon proteini, LP: Large proteini, M: Matriks proteini, P: Fosfoprotein, N: Nükleokapsid proteini) (Santiago ve ark., 2019)

2.1.2.1 Yapısal Proteinler

2.1.2.1.1 Hemaglutinin Proteini (H)

Virusun lipid yapıdaki yüzey proteinlerinden birisi olan hemaglutinin proteini (De Vries ve ark., 1988; Von Messling ve ark., 2001) fosfoprotein (F) ile birlikte virusa

saçaklı bir görünüm kazandırmaktadır (Barrett, 1999; Barrett ve ark., 2006; Machaclhan ve Dubovi, 2011). Hemaglutinin proteini virusun proteinleri icerisinde diğerlerine gore daha az korunmuş protein olup 607 aminoasit (aa) uzunluğunda ve 76 kilodalton (kDa) ağırlığındadır (Diallo, 1990; Lan ve ark., 2005a; Woma, 2008). Ortalama 8 adet N glikolizasyon bolgesi vardır (Sawatsky ve Von Messling, 2010). H proteini aminoasitelrdeki (aa) olası değişimler ve antijenlerdeki ayrımlar sebebiyle CDV'nin en önemli antijenik birimlerinden biridir (Haas ve ark., 1999). H proteininin CDV'nin canlı dokulara yönelmesi (tropizm) ve patogenezinde çok kritik rol oynadığı ifade edilmektedir (Von Messling ve ark., 2001).

Hemaglutinin proteinin hucresel reseptörlere bağlandıktan sonra virusun, F proteini sayesinde hücreye girebildiği ve hücreden çıkabildiği bildirilmektedir (Barret ve ark., 2006; Beineke ve ark., 2009; De vires ve ark., 1988,). Morbillivirus enfeksiyonlarında, konak hücre ile ilk etkileşim, hücre penetrasyonu ve virion replikasyonu F proteini ile desteklenen, zarf bağlantılı temel bir viral bileşen olan ve H proteini tarafından yönetilir. H proteini diğer viruslarda gözlenen nöraminidaz etkisinden yoksundur ve konak hücre reseptörlerinden lenfosit aktivasyon molekülü (SLAM/CD150), nektin-4 ve diğer glial hücrelerin plazma zarlarındaki reseptörlere bağlanmasını sağladığı bildirilmektedir (Iwatsuki ve ark., 2000; Langedjik ve ark., 2011; Zurbriggen, 1998). H proteini konakçının hücre yüzey reseptörlerinde bulunan sialik asite bağlandıktan sonra F proteini aracılığıyla konak hücreye penetrasyonu sağlayarak enfeksiyonu başlatır (Barret ve ark., 2006; Esin, 2013). SLAM/CD150, evrensel bir *invivo* morbillivirus reseptörü olarak tanımlanır (Langedjik ve ark., 2011). Kızamık virusunun aşı suşu hücreye girmek için CD46, CDV'nin da dâhil olduğu diğer morbilliviruslar ise CD150 ve Nectin 4 reseptörleri ile etkileşime girerek hücre içerisine girmektedir (Bossart ve ark., 2013). Lenfoid dokudaki SLAM ekspresyonu olan bazı immun hücrelerde CDV aracılı sitolitik enfeksiyon ile ilişkili şiddetli immunsupresyon görülür (Langedjik ve ark., 2011). Konakçı hücre reseptörleri tarafından virüs partikülünün tanınması, ribonükleoprotein (RNP) yapının sitoplazmaya salınması, replikasyon, transkripsiyon süreci ve virüs partikülünün çoğalması **Şekil 2.5**' te gösterilmektedir (Santiago ve ark., 2019).

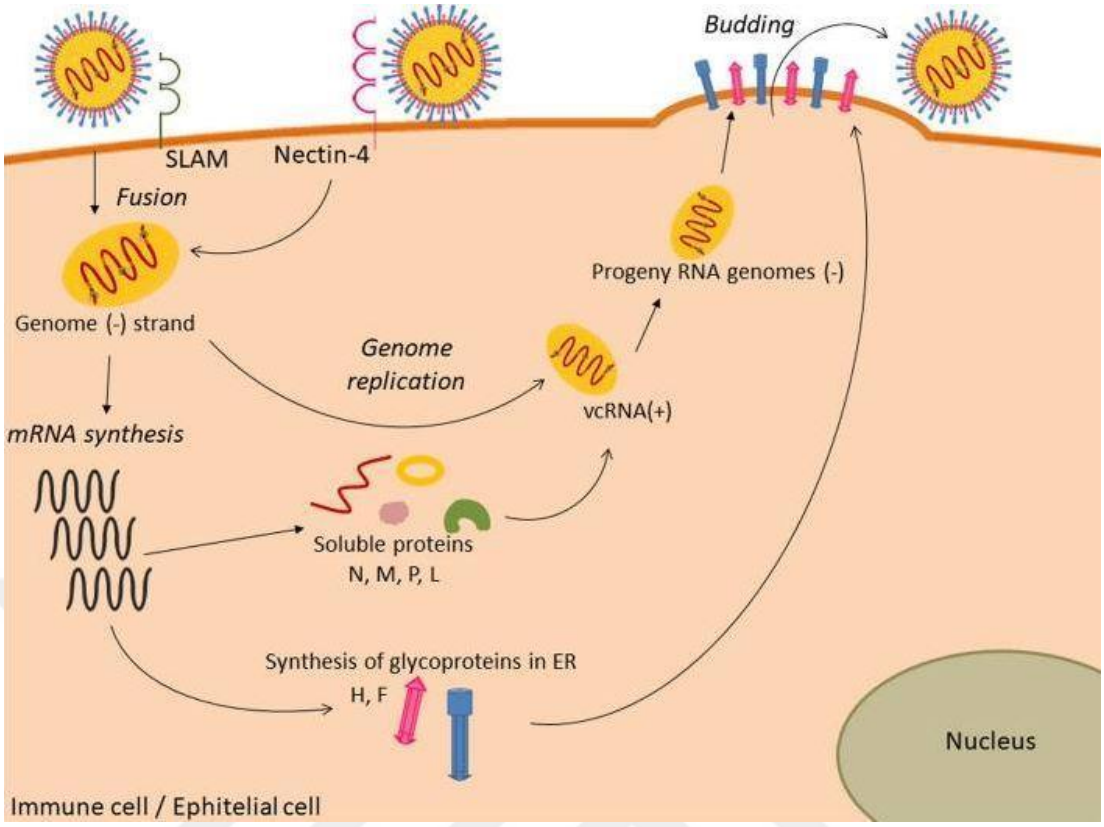

Şekil 2. 5. CDV'un replikasyon döngüsü (Santiago ve ark., 2019)

Hemaglutinin proteini, CDV mutasyonunu ve evrimini araştırmak için en uygun proteindir (Santiago ve ark., 2019). H proteini %11'e kadar nükleotid sapmayla, CDV suşları arasında en değişken protein olarak kabul edilir. Bu durum, sırasıyla genetik sınıflandırma ve moleküler epidemiyolojiye dayanan CDV filogenetik ve filodinamik çalışmaların yürütülmesini sağlar (Guan-Ming ve ark., 2015; Santiago ve ark., 2019; Von Messling ve ark., 2001). Dünyanın çeşitli coğrafik bölgelerinde tespit edilen birçok CDV suşundan, H proteininin tam dizilimine dayanan filogenetik çalışmalar CDV'un genetik çeşitliliğini ortaya çıkarmıştır. Genotip sınıflandırması, her genotip içinde nükleotid ayrışmasının %5'ten az olması gerektiğini dikkate almaktadır (Mochizuki ve ark., 1999) Bu kritere göre, şu ana kadar 17 ayrı genotip tanımlanmıştır. Bu genotipler; Amerika-1 (neredeyse tüm aşı suşlarını içerir), Amerika-2 ile 5, Arctic, Rockborn-benzeri, Asya-1 ila 4, Afrika-1 ve 2, Avrupa Yaban Hayatı, Avrupa / Güney Amerika-1, Güney Amerika-2 ve 3'tür (Anis ve ark., 2018; Blixenekrone-Moller ve ark., 1992; Espinal ve ark., 2014; Harder ve ark., 1996; Haas ve ark., 1997; Iwatsuki ve ark., 2000; Nikolin ve ark., 2017; Panzera ve ark., 2012; Radtanakatikanon ve ark., 2013; Riley ve ark., 2015; Zhao ve ark., 2010).

Türkiye'deki CDV suşlarının H proteinini kodlayan gen bölgesi, suşlar arasında sınıflandırılabilecek kadar farklılık göstermektedir (Batı, 2023). Mevcut CDV tarafından tanımlanan tüm genotipleri temsil eden, GenBank'tan elde edilen tam H gen dizilerinin hizalanmasından oluşturulan filogenetik ağaç **Şekil 2.6**'da verilmiştir.

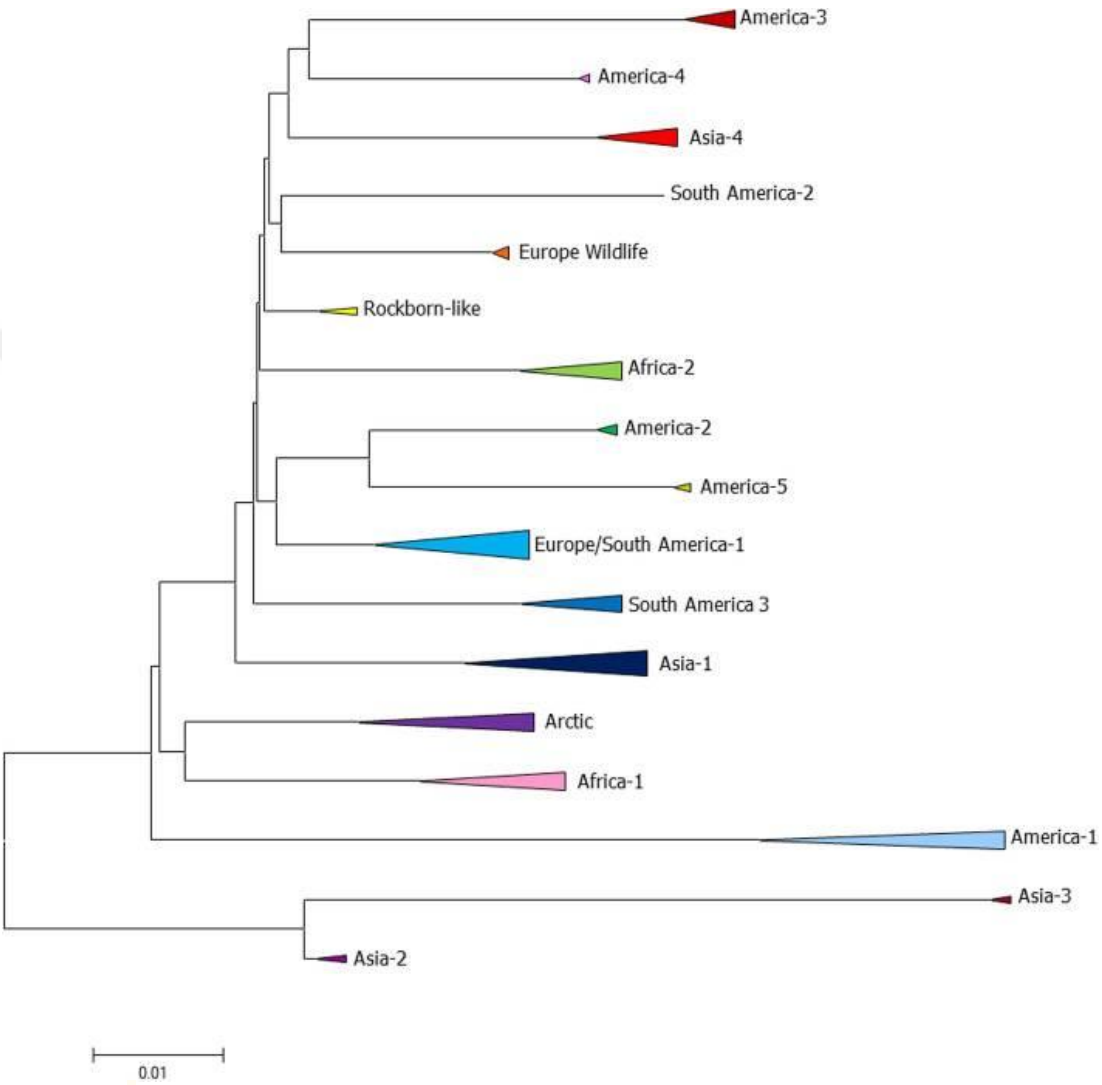

Şekil 2. 6. Mevcut CDV tarafından tanımlanan tüm genotipleri temsil eden filogenetik ağaç (Santiago ve ark., 2019)

2.1.2.1.2 Füzyon Proteini (F)

Füzyon proteini endoplazmik retikulum ve golgi aygıtında 527 aa uzunluğa sahip öncü inaktif F_0 proteini olarak sentezlenir. İnaktif F_0 glikolizasyon ve endoproteolizise maruz kalarak sırası ile 40 kDa ve 20 kDa ağırlığında, birbirlerine disülfid bağları ile bağlı olan F_1 ve F_2 alt ünitelerine ayrılır (Anderson ve Wang,

2011; Avila ve ark., 2014; Barrett ve ark., 2006; Lee ve ark., 2010; Maclachlan ve Dubovi, 2016; von Messling ve Cattaneo, 2003).

Viral füzyondan sorumlu olan F proteini, hücre lipoprotein yüzey membranı ile viral lipoprotein zarf arasında füzyonu gerçekleştirerek viral RNP kompleksinin sitoplazmaya verilmesini sağlar (Diallo, 1990; Evans ve ark., 1990; Schied ve Choppin, 1974). Füzyon proteini virusun iyi korunmuş proteinlerinden biri olmakla birlikte viral füzyon, CDV'nin hücre zarına tutunması ve sonrasında hücreye bağlanmasından sorumludur. Bununla beraber enfekte hücreler arasında kalan zarların birleşimini ve takibinde hızlıca dağılmasında rol oynadığı düşünülmektedir (Barrett ve ark., 2006). F ve H protenleri virusun, konak hücre zarının füzyonunu gerçekleştirip plazma membranını aşarak viral genetik materyalin sitoplazmaya girişinde önemli rol oynayan yüzey glikoproteinleridir. Bu iki glikoprotein, diğer CDV proteinlerinden daha değişkendir ve CDV'ye karşı koruyucu bağışıklık tepkilerini indükleyen ana antijenik belirleyicilere sahiptir (Romanutti ve ark., 2016). Yüzey glikoproteileri olan F ve H proteinleri konakta antiviral immunitenin oluşmasına neden olmaktadır (De Vries ve ark., 1988; Simon-Martinez ve ark., 2008).

Fosfoprotein membran füzyonu sağlayarak, morbillivirusların sinsti olarak da bilinen, dikkat çekici bir sitopatojenik özelliği olan çok çekirdekli bir hücre oluşumuna neden olarak virüsleri hücreden hücreye yayılmasını sağlar (Alldinger ve ark., 1993; Lee ve ark., 2010). F proteininin ayrıca sinsityal dev hücre oluşumuna neden olduğu bildirilmektedir (Anderson ve von Messling, 2008; von Messling ve Cattaneo, 2003).

2.1.2.1.3 Nükleokapsid Proteini (N)

Enfekte hücre ve virion yapısında bulunan en önemli viral proteindir (Barrett ve ark., 2006; Gamiz-Mejia ve ark., 2012; Rima, 1983). N proteini 1683 baz çifti (bp) uzunluğundadır (Stettler ve Zurbriggen, 1995). Öncü dizine komşu, oldukça korunaklı ve aynı zamanda ilk gen bölgesi tarafından kodlanmaktadır (Knipe ve Howley, 2001). Nükleokapsit proteini, 58 kDa ağırlığa ve 523 aa uzunluğa sahiptir. Genomik ve anti-genomik viral RNA'yı enkapside eder (Barrett ve ark., 2006; Gamiz-Mejia ve ark., 2012; Yoshida ve ark., 1998; Wiener ve ark., 2007; Woma ve

ark., 2008). CDV'nin nükleokapsit yapısını oluşturan N proteini helikal simetriye sahiptir (Knipe ve Howley, 2001). LP proteini ile dinamik bir etkileşime girerek viral nükleik asidi nükleokapsid klıf ile sararak hücre içi proteolitik etkenlerden korumaktadır (Barrett 1999; Lamb ve Kolakofsky, 1996). Ayrıca viral birleşme sırasında M proteini ile ilişki kurmaktadır (Knipe ve Howley, 2001). M proteini ile birlikte çalışarak viral partiküllerin tomurcuklanmasına olanak sağladığı ve yeni partiküllerin bir araya gelmesini desteklediği bildirilmiştir (Wiener ve ark., 2007). N proteinin virusun toksistesi ve virusun oluşturduğu merkezi sinir sistemi (MSS) enfeksiyonunun kalıcılığında etkili rol oynadığı bildirilmektedir (Fukumoto ve ark., 2009; Jensen ve ark., 2009).

2.1.2.1.4 Fosfoprotein Proteini (P)

Fosfoprotein protein 73-80 kDa ağırlığında en büyük ikinci yapısal proteindir (Rima 1983) ve 507 aa uzunluğa sahiptir (Barrett ve ark., 2006; Lamb ve Kolakofsky, 1996). Viral genoma ait 1665 bp'den oluşan ikinci gen bölgesidir (Haas ve ark., 1997, Nagai ve Kato, 2004). P proteini hücresel kinazlar tarafından fosforlanarak aktive olur (Liu ve ark., 1997).

P proteinin iki temel görevi vardır. Bunlardan biri polimeraz şablonu olarak RNP kompleksini tanımak, diğeri ise sentez sonucu ortaya çıkan N proteininin stabilize olmasını sağlamaktır (Alldinger ve ark., 1993; Batı, 2023). P proteini, N ve LP proteinleri ile etkileşime girerek RNA transkripsiyonu ve replikasyonunda önemli bir rol oynamaktadır (Alkhatib ve ark., 1988; Barrett 1999; Sato ve ark., 2006, Sugai ve ark., 2009). Ayrıca P proteini LP proteininin sentezlenmesinde bir kofaktör olarak görev yapmaktadır (Batı 2023; Knipe ve Howley, 2001,). Fosfoprotein, bir adet yapısal (L proteini) ve iki adet yapısal olmayan (C ve V proteinleri) toplamda 3 farklı proteinin dolaylı olarak sentezlenmesini sağlar (Knipe ve Howley 2001; Whelan ve ark., 2004).

2.1.2.1.5 Matriks Proteini (M)

Viral genomun 3. gen bölgesi olan M proteini 38 kDA molekül ağırlığında, 335 aa büyüklüğünde (Curran ve Rima, 1992; Woma, 2008) ve 1442 bp uzunluğundadır (von Messling ve ark., 2001). CDV içerisinde altı yapısal protein arasında sayıca en çok bulunan protein M proteinidir (Lamb ve Kolakofsky 1996; Maclachlan ve

Dubovi, 2016). Hidrofobik yapıda olan M proteini (Barrett ve ark., 2006; Lamb ve Kolakofsky 1996) iki katlı lipid tabakasının alt kısmında bulunur (Kingsbury, 2012).

Virüs zarf yapısının iç kısmını oluşturarak nükleokapsidi çevreleyen bir yapı oluşturur ve virüs zarını stabilize eder (Woma, 2008). Ayrıca viral genomu saran N proteini ile yüzey proteinleri olan H ve F proteinleri arasında köprü görevi görmektedir (Barrett ve ark., 2006; Maclachlan ve Dubovi, 2016; Simons ve Garoff, 1980; Visser ve ark., 1993b). M proteini viral tomurcuklanma süreci boyunca N, P, LP proteinleri ve viral RNA ile birlikte oluşturulan RNP kompleksi (Von Messling ve ark., 2001) ile yüzey proteinleri olan H ve F proteinleri arasında bağlantı kurar (da Fontoura Budaszewski ve von Messling, 2016; Santiago ve ark., 2019). M proteininin temel yapısal düzeninin bozulmadığı veya değişmediği takdirde virüs yapısındaki diğer proteinlerin eksikliklerine rağmen, olgun virüs partiküllerinin oluşmasını sağlayabilecek derecede önemli bir proteindir (Santiago ve ark., 2019). Kızamık virüsü için, M proteinindeki mutasyonların veya tüm proteinin silinmesinin virüs üretimini azalttığı ve patogenezi etkilediği gösterilmiştir (Dietzel ve ark., 2011). CDV enfeksiyonu sırasında hücrenin uğradığı zararı belli bir düzeye indirmek amacıyla M ve N proteinlerinin birbirleri ile uyumlu biçimde etki gösterdiği değerlendirilmektedir. Kızamık virüsü için M proteini ayrıştırılıp uzaklaştırılmasından sonra virüs salınım komponentlerinin değişime uğradığı, aynı durumun CDV için de gerçekleşebileceği düşünülmektedir (Batı, 2023; Santiago ve ark., 2019). Özet olarak M proteini virüs morfolojisinde, glikoproteinlerin gerekli konumlarını almasında (Cathomen ve ark., 1998; Hirano ve ark., 1993), virion komponentlerinin birleşmesinde, nükleokapsid ve virüs partikülü oluşumunda (Santiago ve ark., 2019), yapısal fonksiyonu gereği vironun konak hücreye penetrasyonunda, virusun enfekte hücre içinde olgunlaşmasında (Samal 2008) ve virusun hücreden ayrılırken tomurcuklanma vasıtası ile kopmasında görev almaktadır (Cathomen ve ark., 1998; Hirano ve ark., 1993; Santiago ve ark., 2019).

2.1.2.1.6 Large Proteini (LP)

Large proteini Morbillivirus'ların en büyük yapısal protein olup 246 kDa ağırlığına (Barrett ve ark., 2006; Brown ve ark., 2005; Diallo 1990; Mcılhatton ve ark.,1997; Rima, 1983) ve 2184 aa uzunluğa sahiptir (Knipe ve ark., 2007). RNA tarafından

transkripte edilen en son gen bölgesi olduğu için miktar olarak en az miktarda kodlanan proteindir (Sidhu ve ark., 1993). Ayrıca LP proteini, yapısal proteinler arasında en son üretilen proteindir (Woma, 2008). LP proteini N ve P proteinleriyle birlikte genomik RNA'yı oluşturmaktadır (Lamb ve Kolakofsky, 1996; Woma, 2008).

Large proteinleri viral replikasyon ve transkripsiyonda görev almaktadır (Mcılhatton ve ark., 1997). Viral transkripsiyon ve replikasyonun gerçekleşmesi için gerekli olan RNA bağımlı RNA polimeraz (RdRP) aktivitiesine sahip bir viral polimerazdır (Anderson ve Wang, 2011). Polimeraz aktivitesinin yanı sıra fonksiyonel bir mRNA oluşumu için gerekli olan protein kinaz, başlıklama ve poliadenilasyon işlemleri için enzimatik ajanlarada sahiptir. Bu ajanlar sayesinde fonksiyonel bir haberci RNA (mRNA) oluşumunda görev aldığı bilinmektedir (Çalışkan, 2007; Whelan ve ark., 2004). Oldukça kararsız bir yapıya sahip olan LP proteinleri enfekte hücrelerde tek başlarına bulunmazlar. Bu nedenle P proteini ile viral polimeraz kompleksi oluşturup viriondaki katalitik aktiviteleri yerine getirdiği değerlendirilmektedir (Curran ve Kolakofsky, 1999). Large proteini, iyi korunmuş üç bölgeye sahiptir. Birinci bölge RNA'ya bağlanmada, ikinci bölge replikasyon ve transkripsiyon aktivitelerinde, üçüncü bölge ise diğer nükleotidlere bağlanmada rol oynamaktadır. LP proteinlerindeki bölünmüş yapının *Orthomyxovirus'*larda da benzer şekilde olduğu görülmüştür (Mcilhatton ve ark., 1997).

2.1.2.2 Yapısal Olmayan Proteinler

Paramyxovirus' larda iki adet yapısal olmayan protein bulunmaktadır. C ve V proteini olarak isimlendirilen bu proteinler virüsün enfeksiyon oluşturma ve viral replikasyon sürecinde görev almaktadır (Baron ve Barrett, 2000; Barrett ve ark., 2006; Lamb ve Kolakofsky, 1996). C ve P proteinleri, aynı amino asit dizilimine sahip olsalar da birbirlerinden ayrı karbon bağlarına sahiptirler ve P geni tarafından kodlanırlar (Alldinger ve ark., 1993).

C ve V proteinleri Virusun çoğalmasından ziyade asıl görevleri hayvanın immun sisteminin baskılanmasıdır ve burada kritik rol oynarlar (Mcilhatton ve ark., 1997). Virion yapısındaki RNA sentezi ve virion morfogenezinde görev alan C ve V proteinleri, interferon da dâhil olmak üzere konakçı hücrelerin antiviral savunma

mekanizmalarını engelleyerek, doğal immun yanıtın oluşmasını ortadan kaldırır. Bu sayede konakta enfeksiyon oluşumunu sağlar (Batı, 2023; Lamb ve Parks, 2013).

2.1.3 Epidemiyoloji

2.1.3.1 Bulaşma Yolları

Karada veya suda yaşamını sürdüren tüm konaklarda CDV'nin oldukça bulaşıcı olduğu bilinmektedir (Gallina ve ark., 2011). CDV enfeksiyonunun köpekler arasında bulaşma oranının insanlar arasında görülen morbillivirus (kızamık) enfeksiyonları kadar bulaşıcı olduğu bildirilmiştir (Gael ve ark., 2018; Rikula, 2008). Ateşli dönemdeki enfekte hayvanların diğer duyarlı hayvanlarla teması CDV enfeksiyonunun en önemli bulaşma yoludur (Carvalho ve ark., 2012; Maclachlan ve Dubovi, 2016; Murphy ve ark., 1999). Solunum sekretleri ile damlacık enfeksiyonu CDV'unun en önemli bulaşma yoludur. Bulaşma hayvandan hayvana direkt temas, aeresol ve konjunktival yollarla enfekte damlacıkları alarak olmaktadır (Hoskins, 2010; Martella ve ark., 2008). Özellikle yabani kedilerde enfekte hayvanın yenmesi sonucu oral bulaşma da söz konusudur (Ludlow ve ark., 2014). Enfeksiyon özellikle kış aylarında hayvanların sıkışık bir şekilde barındırıldığı kapalı ortamlarda, toplu hayvan satış alanlarında ve barınaklarda direkt temasdan dolayı sıkça gözlenmektedir (Hoskins, 2010; Murphy ve ark., 1999). Virus ile enfekte mama ve su kaplarının duyarlı hayvanlar tarafından kullanılması enfeksiyonun bulaşmasında rol oynamaktadır (Hoskin, 2010).

Enfekte hayvanların gaitası, idrarı, oral, nazal ve konjunktival akıntıları gibi vücut sekret ve ekstretleri bol miktarda virus içermektedir (Appel ve Summers, 1999; Beineke ve ark., 2009; Deem ve ark., 2000, Kim ve ark., 2006; Leisewitz ve ark., 2001; Martella ve ark., 2008; Von Messling ve ark., 2003; Williams, 2001). CDV ile enfekte hayvanlar 60-90 gün boyunca virus saçmaya devam edebilirler (Feliu-Pascual, 2009; Hoskins 2010; Hall, 2013). Konakta CDV enfeksiyonunun oluşumundan ortalama 5 gün sonra klinik bulgular olmasa bile saçılım başlamaktadır (Krakowka ve ark., 1974). CDV ile enfekte olan annelerden doğan yavrularda transplasental enfeksiyonun varlığı rapor edilmiştir (Appel, 1987; Appel ve Summers, 1999; Greene ve Vandevelde, 2012; Sykes 2013; Woma, 2008). Genç köpekler, yaşlı köpeklere göre hastalığa karşı daha hassastırlar. Dört ile altı aylık yaş

aralığındaki köpeklerin diğer yaşlarda olan köpeklere göre hastalığa yakalanma oranının en yüksek seviyede olduğu bildirilmiştir. Yeterli miktarda kolostrum alamayan yavru köpeklerde bağışıklığın şekillenmemesi ve antikor olmaması, enfeksiyon oluşmasına ortam hazırlamaktadır (Appel ve Summer, 1999; Çalışkan, 2007; Murphy ve ark., 1999; Stephen ve ark., 2014). Bir diğer duyarlı grup ise aşılanmamış genç hayvanlardır (Taylor 2014). Gelişmemiş coğrafi bölgelere enfeksiyonun taşınmasında en önemli etkenin insan vektörlüğü olduğu bildirilmiştir (Kennedy ve ark., 2000; Stephen ve ark., 2014).

2.1.3.2 Tür Duyarlılığı

Canine Distemper Virus'u birden fazla konakçı çeşitliliğine sahiptir. Konakçıları; *Canidae* (kurt, tilki, köpek, çakal vs), *Procyonidae* (rakun, kinkajous), *Ailuridae* (kırmızı panda), *Ursidae* (ayı), *Mustelidae* (dağ gelinciği, vizon, kokarca, sansar, porsuk), *Viverridae* (misk kedisi, linsang, binturong ve genet) ve büyük kedigillerdir (aslan, kaplan) (Appel ve Summer, 1999; Beineke ve ark., 2009; Hoskins 2010; Maclachlan ve Dubovi, 2016; Murphy ve ark., 1999; Roscoe, 1993). Fok, denizaslanı ve yunus gibi deniz memelilerinin de morbillivirüsler ile enfekte olabildiği (Kennedy, 1998) ve bu enfeksiyonların salgınlar şeklinde görüldüğü bildirilmiştir (Di Guardo ve ark., 2005; Goldstein ve ark., 2009; Osterhaus ve Vedder 1988; Wohlsein ve ark., 2007). Yaban kedilerinde (*Felis silvestris*) ve evcil kedilerde de CDV antikorlarına rastlanmıştır (Duarte ve ark., 2012).

Uzun burunlu (dolicocephalic) ırkların (Greyhound, Sibirya Haski, Samoyed vb), kısa burunlu (brachycephalic) ırklara (Chowchow, Bulldog, Pug) göre CDV enfeksiyonundan daha fazla etkilendiği bildirilmiştir (Headley ve Graca, 2000, Pardo, 2005). Cinsiyetin CDV enfeksiyonu üzerinde önemli olmadığı belirlenmiştir (Avizeh ve ark., 2007; Headley ve Graca, 2000; Zarnke ve ark., 2004).

2.1.3.3 CDV Enfeksiyonunun Dünya Üzerindeki Yaygınlığı

Güney Afrika ve Nijerya'daki yerli köpeklerde rapor edilmiştir (Blancou 2004; Leisewitz ve ark., 2001). Doğu Afrika'nın Serengeti-Mara ekosisteminde gümüş sırtlı çakalları (*Canis mesomelas*) ve yarasa kulaklı tilkileri (*Otocyon megalotis*) etkileyerek köpekgillerde birkaç ölümcül salgına neden olduğu bildirilmektedir (Moehlman 1983). Botsvana ve Tanzanya'da Afrika yaban köpeklerinde (*Lycaon*

pictus) rapor edilmiştir (Alexander ve ark., 1996; Goller ve ark., 2010; van de Bildt ve ark., 2002). Tanzanya'daki Serengeti Ulusal Parkı'ndaki aslan (*Panthera leo*) popülasyonunda CDV ile ilişkili salgınlar ve ölümler bildirilmiştir (Roelke-Parker ve ark., 1996). Namibya'da evcil köpeklerde (*Canis familiaris*) ve gümüş sırtlı çakallarda (*Canis mesomelas*) salgın şeklinde ortaya çıkmıştır (Gowtage-Sequeira ve ark. 2009).

Amerika Birleşik Devletleri (ABD)'nde yerli ve vahşi yaşam türleri arasında CDV yaygınlığı bilinmektedir (Pardo ve ark., 2005). ABD ve Kanada'da oldukça yaygın olan omnivor bir tür olan rakunların (*Procyon lotor)* da CDV enfeksiyonu için önemli bir konakçı tür olduğu tespit edilmiştir (Lednicky ve ark., 2004b; Maurer ve ark., 1981; Robinson ve ark., 1957; Tilston-Lunel ve ark., 2021). 1991-1992 yıllarında ABD'de hayvanat bahçelerindeki aslanlar (*Panthera Leo*), jaguarlar (*Panthera Onca*), kaplanlar (*Panthera Tigris*), ve leoparda da (*Panthera Pardus*) enfeksiyonun varlığı rapor edilmiştir (Carpenter ve ark., 1998). Aşılanmış olmalarına rağmen Meksika'daki köpeklerde de CDV enfeksiyonu bildirilmiştir (Martinez ve ark., 2007). Brezilya'da yapılan çalışmalarda klinik belirtiler açısından şüpheli olan köpeklerde CDV antijenlerine rastlanmıştır (Fischer ve ark., 2016).

CDV enfeksiyonu Avrupa'da da köpeklerde ve yabani etçillerde yaygın sağlık sorunlarındandır. İtalya'da CDV enfeksiyon varlığına dair bildirimler yapılmıştır (Martella ve ark., 2006). 2013 yılında İtalya'nın Abruzzi bölgesinde ortaya çıkan CDV salgınında evcil ve çoban köpekleri, kurtlar (*Canis lupus*), kızıl tilkiler (*Vulpes vulpes*), porsuklar (*Meles meles*), kaya sansarı (*Martis foina*) ve avrupa sansarı (*Mustela putorius*) da dahil olmak üzere birçok yabani etçil hayvan etkilenmiştir (Di Sabatino ve ark., 2014; Lorusso ve Savini, 2014). Almanya'da (Frisk ve ark., 1999), Finlandiya'da (Ek-Kommonen ve ark., 1997), Kuzey İrlanda'da (Harder ve Osterhaus, 1997), Macaristan'da (Demeter ve ark., 2009) ve Polonya'da (Jóźwik ve ark., 2004) aşılanmış köpeklerde CDV varlığı bildirilmiştir.

2.1.3.4 Türkiye'de CDV Enfeksiyonu

Ülkemizin Marmara, Akdeniz, Doğu Anadolu, Ege ve İç Anadolu bölgelerinde yapılan çeşitli çalışmalar ülkemizdeki sahipsiz sokak köpeklerinde ve sahipli köpeklerde CDV varlığını ortaya koymaktadır.

Ankara, Muğla ve İstanbul illerinde klinik olarak sağlıklı olan 609 sokak köpeğinde yapılan çalışmada 55 köpekte (%9.03) CDV'ye karşı antikor varlığı bulunmuştur (Gençay ve ark., 2004). Ankara'da Ankara Üniversitesi Veteriner Fakültesi kliniklerine, Ankara'daki özel veteriner kliniklerine ve hayvan barınaklarına CDV ön tanısı ile getirilen 157 köpeğin 51'inde CDV tespit edilmiştir (Çalışkan ve Burgu, 2007).

Bursa Uludağ Üniversitesi Veteriner Fakültesi Klinikleri'ne ishal şikayetiyle getirilen ve CDV yönünden şüphenilen 39 köpekten 15 tanesinin CDV yönünden pozitif olduğu bulunmuştur (Yılmaz ve ark., 2007). Kayseri'de aynı köpek barınağında bakılan ve ishal şikâyeti bulunan 34 köpekten alınan numunelerden 26 tanesinde CDV varlığı tespit edilmiştir (Sahna ve ark., 2008). Adana ve Konya şehirlerinden; hayvan barınaklarına, Selçuk Üniversitesi Veteriner Fakültesi Klinikleri'ne ve serbest veteriner klinikleri getirilen CDV şüpheli toplam 116 köpekten toplanan numunelerden 40 tanesi CDV antijen (Ag) varlığı yönünden pozitif bulunmuştur (Esin, 2014). Burdur, Isparta, Antalya illerinden Burdur Mehmet Akif Ersoy Üniversitesi Veteriner Fakültesi Hayvan Hastanesi'ne getirilen ve Burdur Belediyesi Hayvan Rehabilitasyon Merkezi'nde bulunan CDV şüpheli 50 köpekten alınan numunelerden 39 tanesinde CDV izole edilmiştir (Saltık, 2018).

Antalya'da çeşitli şikâyetlerle Antalya Muratpaşa Hayvan Rehabilitasyon Merkezi'ne ve Antalya'daki özel veteriner kliniklerine getirilen 64 adet sokakta serbest gezen ve sahipli 28 tane toplam 92 köpekten alınan örneklerden yapılan hızlı tanı test kitinden 5 tanesi pozitif çıkmıştır. Ancak CDV'ye özgü bakılan antikorlar (Immunglobülin G (IgG) ve Immunglobülin M (IgM)) 91 köpekte pozitiflik vermiştir (Sayın, 2019). Kars'ta, CDV şüphesiyle Kars Belediyesi Hayvan barınağından alınan farklı yaş, ırk ve cinsiyette toplam 34 köpekten alınan örneklerde, immunokromotografik (IC) test sonuçlarına göre 23 köpek pozitif olarak bulunmuştur (Nuhoğlu, 2023).

2.1.4 Patogenez

Canine Distemper Virus'un diğer morbilliviruslarda da görülen benzer özelliği epiteliyotropik ve lenfotropik özelliğe sahip olmasıdır. Ayrıca lenf ve epitel hücrelerinden zengin organlarda çok daha kolay izole edildiği bildirilmektedir.

Multisistemik enfeksiyona neden olmasının temelinde taşıdığı bu karakteristik özellikler yatmaktadır (Appel 1987; Maclachlan ve Dubovi 2016; Stephen ve ark., 2014). Köpek gençlik hastalığı viral etiyolojili ve oldukça bulaşıcı bir hastalık olup özellikle damlacık yoluyla yayılmaktadır. Klinik veya subklinik enfekte köpeklerden saçılan virus, oronasal akıntılar, idrar ve gaitaya temasla da diğer köpeklere bulaşmaktadır (Martella ve ark., 2008).

Enfekte hayvan tarafından temas, damlacık ve hava yoluyla bulaşan CDV, ilk olarak üst solunum yolları mukozasındaki immun sistem hücrelerinde lokalize olur. Diğer morbilliviruslar gibi CDV de üzerinde CD150 reseptörü bulunan makrofaj, timosit, dendritik hücre, T ve B lenfositleri gibi immun hücreleri enfekte etmektedir (Hsu ve ark., 2001; Tatsuo ve ark., 2001). CDV yapısındaki H ve F proteinleri ile hedef immun hücrede bulunan CD150 (SLAM) ve epitel hücrede bulunan Nectin 4 reseptörleri ile etkileşime girerek virusun hücreye girmesi ve konağı enfekte etmesinde rol oynamaktadır (Fukuhara ve ark., 2019; Pratakpiriya ve ark., 2012). CDV'nin immun hücrelerde CD150 ve epitelyal hücrelerde yer alan Nectin 4 reseptörleri ile etkileşimi **Şekil 2.7**'de şematize edilmiştir.

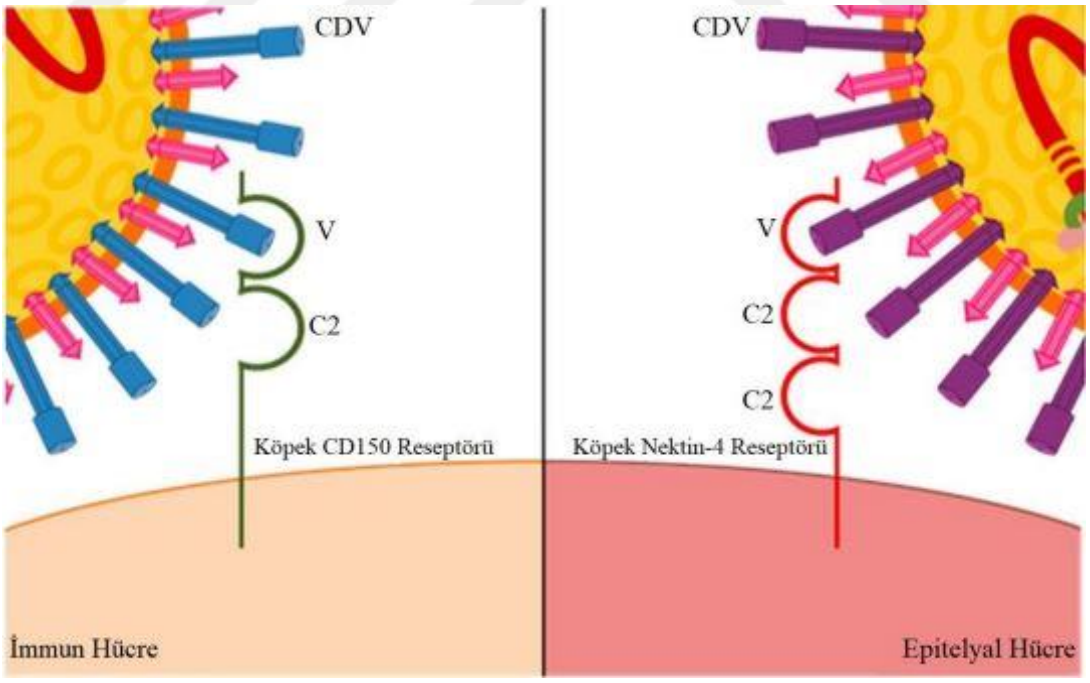

Şekil 2. 7. CDV'nin immun hücrelerde CD150 ve epitelyal hücrelerde yer alan Nectin 4 reseptörleri ile etkileşimi (da Fontoura Budaszewski ve Von Messling 2016)

Direkt temas ve aerosol yol ile alınan virüs (Lan ve ark., 2005b; Tatsuo ve ark., 2001) ilk önce makrofajlar içerisinde çoğalmakta (Appel, 1969; Wilson ve ark., 2014) ve üst solunum yolunu enfekte etmektedir (Woma 2008). Virusun vücuda girdiği ilk 24 saat içerisinde makrofajlar, T ve B lenfositleri enfekte eder ve replikasyonunu gerçekleştirir (Vandevelde ve Zurbriggen, 2005). Viral partiküller bu süre içerisinde lenf dolaşımı aracılığı ile tonsillaları ve bölgesel lenf düğümlerini de enfekte etmekte ve lenfosit sayısında artışların gerçekleştiği bildirilmektedir (Greene ve Vandevelde, 2012). Lenfoid dokularda şekillenen bu enfeksiyon ve replikasyon hayvanda uzun süreli immunsupresyona neden olmaktadır (Beineke ve ark., 2009; Krakowka ve ark., 1980; Krakowka, 1982). CDV'nin lenfoid dokularda, makrofajlarda ve lefositlerde oluşturduğu enfeksiyon ve replikasyon, etkenin bu dokulara olan affinitesini, ayrıca bağışıklığı baskılamadaki yerini göstermektedir ve bunun yanında enfeksiyon sırasında çeşitli bağışıklık sistemi baskılayıcı sitokin salınımlarının da olduğu düşünülmektedir (Wilson ve ark., 2014). Virüsün epitel ve lenfoid dokuda çoğalmasının yanında mononükleer lökositlerde de replikasyon yaparak kan dolaşımında da bulunabildiği bildirilmiştir (Appel, 1969).

Primer viremide virüs enfeksiyonu takip eden 4-6 gün içerisinde kan aracılığı ile kemik iliği, payer plakları, timus, dalak, servikal ve mezenteriyal lenf nodüllerine ayrıca mide bağırsak lamina propriyasındaki makrofajlara göç ederek tüm lenfoid dokulardaki replikasyonuna devam eder (Appel ve Summers, 1995; Lan ve ark., 2005a; Tipold 1995). Midenin lamina propriyasında, karaciğer kupffer hücrelerinde, mezenterik lenf nodüllerinde ve dalakta bulunan lenfoid foliküllerde gözlenen yaygın virüs proliferasyonu vücut sıcaklığında artışa ve lökopeniye yol açmaktadır (Krakowka ve ark., 1980). Tüm lenfatik dokuyu enfekte eden primer viremi ile birlikte genellikle enfeksiyonun 5-7. gününde gerçekleşen geçici ateş yükselmesi ve lenfopeninin gözlendiği bildirilmektedir (Lan ve ark., 2005a; Von Messling ve ark., 2003). Gözlenen bu lenfopeninin ise virüsler tarafından T ve B lenfositleri içeren lenfoid hücrelerdeki hasarın bir sonucu olduğu değerlendirilmektedir. Lenfosit hasar sonucu oluşan lenfopenin ise lökopeniye neden olduğu bildirilmektedir (Krakowka ve ark., 1980). İmmunsupresyon ve lenfopeni ile karakterize bu durum sekonder bakteriyel enfeksiyonlara yol açabilmektedir (Beineke ve ark., 2009).

Epiteliotropik karakterdeki virüs; solunum sistemi, gastrointesitnal sistem, genital MSS yüzey epitelleri, böbrek (Appel ve Summers, 1995; Bertus ve Duprex, 2006), deri (Appel ve Summers 1999) ve hatta karaciğer kupffer hücrelerine kadar ilerleyip generalize enfeksiyonu oluşturabilmektedir (Hoskins, 2010; Maclachlan ve Dubovi, 2016). Enfekte mononükleer hücrelerin sekonder viremiye neden olduğu bildirilmiştir (Maclachlan ve Dubovi, 2016). Sekonder vireminin duyarlı epitel hücrelerindeki enfeksiyonunu takiben deri döküntüleri, seröz karakterde burun akıntısı, konjuktivit gibi semptomlar görülebilmekte ve enfekte olmuş solunum, ürogenital ve konjuktiva epitelleri ile viral saçılım gerçekleşebilmektedir (Maclachlan ve Dubovi, 2016; Von Messling ve ark., 2003).

Sekonder vireminin gelişimi yetersiz immun yanıt, etkenin virulensi, zayıflık ve yaşa bağlı olarak değişim gösterebilmektedir. Konakçının virüse karşı immun yanıtı virusu ortadan kaldırarak enfekte bireylerde iyileşmeyi sağlayabilir (Krakowka ve ark., 1975; Vandevelde ve Zurbriggen, 2005). Enfeksiyonu takiben yaklaşık 8-10. günlerde gerçekleşen sekonder viremiye genellikle yüksek ateş eşlik etmektedir (Appel, 1969). CDV'ye karşı immun yanıtı oluşturamayan köpeklerde beyin omurilik sıvısı (BOS) veya kan yolu ile CDV epitel dokulara ve MSS yayılım gösterebilir (Beineke ve ark., 2009; Vandevelde ve Zurbriggen, 2005). Sekonder viremi yoğunlukla sinir sisteminde görülmekle birlikte epitelial ve mezenkimal dokularda da etkisini gösterir (Miele ve Krakowka, 1983). CDV enfeksiyonu bu aşamada başlıca bronşial ve gastrointestinal sistem mukozası gibi epitelial bölgelere yerleşme eğilimindedir. Keratositler, fibroblastlar, trombositler ve çeşitli paranşimal dokuların endotelial hücrelerine yerleşebilmektedir (Baumgärtner ve ark., 1989; Beineke ve ark., 2009).

Enfeksiyon oluştuktan sonraki 9-14. günlerde yeterli immun yanıt gerçekleşmeyen köpeklerde; deri, ekzokrin ve endokrin bezler, solunum, gastrointestinal, genital ve üriner sistemlerin enfeksiyonu şekillenebilmektedir. Enfeksiyonun bu kısmında klinik bulgular daha şiddetlidir ve ölümlerle daha sık karşılaşılır (Appel ve Summers, 1999). Sekonder bakteriyel, viral, protozoal patojenler süperenfeksiyona neden olabilirler (Greene ve Vandevelde, 2012). Sekonder bakteriyel enfeksiyonlar başlıca solunum ve gastrointestinal enfeksiyonlarının şiddetlenmesinden sorumlu olsa da

zaman zaman MSS enfeksiyonunda klinik semptomların şiddetlenmesine neden olabilmektedir. Lokal immun yanıt cevabı artıkça virusun diğer dokulara lokalize olması olasıdır (Yağcı, 2017).

Orta şiddetli immun cevap oluşturan köpeklerde virüs genellikle epitel dokuya yayılma eğilimindedir. Bu durumda taban yastığı ve burun ucunda hiperkeratoz ile sıklıkla karşılaşılmakla birlikte epitel dokular ve sinir dokusu gibi bazı bölgelerde uzun süreli klinik bulgular ortaya çıkabilmektedir (Krakowka ve ark., 1987; Stevens ve Osburn, 1976). CDV'ye karşı yeterli miktarda immun yanıt oluşturamayan köpeklerde enfeksiyon genellikle deri, salgı bezleri, sindirim, solunum ve ürogenital sistem epitellerinde görülebilmekte ve idrar kesesi epitel hücreleri ve astrositlerin sitoplazma veya çekirdeklerinde asidofilik inklüzyon cisimcikleri zaman zaman tespit edilebilmektedir. CDV, şiddetli enfekte köpeklerin canlı dokularında yaşam boyu kalabilmektedir (Greene ve Vandevelde, 2012). Bu şekilde persiste enfekte hayvanlarda akut dönemde veya iyileşme olduktan aylar sonra bile sinirsel belirtilerin görüldüğü bildirilmektedir (Müller ve ark., 1995, Saltık, 2018; Stettler ve ark., 1997,).

Enfeksiyonun genellikle 14. gününden sonra CDV'ye karşı hücresel ve humoral yanıtı yeterli miktarda oluşturabilen ve yeterli CDV antikor titresine sahip köpeklerde hücre ilişkili sitotoksisite sayesinde birçok dokuda enfeksiyonun elimine edildiği, klinik bulguların sonlandığı ayrca klinik olmayan çok hafif belirtiler görüldüğü bildirilmiştir (Appel, 1969; Appel ve ark., 1982; Ho ve Babiuk, 1979). Ancak virüs üvea, deri, sinir dokusu ve taban yastıklarında persiste olarak kalabilir. Enfeksiyonu atlatan hayvanlarda uzun süreli bağışıklık gelişmekte fakat bu bağışıklığın stres, çeşitli enfeksiyonlar, immunsupresif ilaçlar ve diğer bazı hastalıkların oluşması durumunda olumsuz olarak etkilenebildiği bildirilmektedir (Appel, 1969; Greene ve Vandevelde, 2012). Enfeksiyon, takip eden ilk 2-3 haftada köpekte gelişecek olan CDV formunu belirlemede ciddi bir öneme sahiptir. Şiddetli ve en erken zamanda gerçekleşen immun yanıt virusun lenfoid dokulardan bir an önce temizlenmesine olanak sağlar ve subklinik CDV enfeksiyonu meydana getirir. Erken dönemde ve yeterli miktarda gerçekleşmeyen immun yanıt ile de akut formda bir CDV enfeksiyonu oluşmaktadır. CDV enfeksiyonunda görülen bir diğer formda

ise gecikmiş zamanda ve/veya yeterli miktarda oluşmayan orta düzeyde bir immun yanıt ile elimine edilemeyen subakut veya kronik formdur (Appel ve Summers, 1999).

Sinirsel bulgular genellikle hastalığı atlatabilen köpeklerde MSS'nin etkilendiği bölgeye göre değişkenlik göstererek ortalama 1-3 hafta sonra başlamaktadır (Tipold 1995). Enfekte lenfoid hücre ya da enfekte plateletler aracılığı ile BOS veya kan-beyin bariyerine ulaşabilen CDV bu sayede MSS'ye giriş yapabilir (Higgins ve ark.,1982; Krakowka ve ark., 1975). Virus beyinde gri ve beyaz madde başta olmak üzere birçok bölgede etki oluşturur. Gri maddenin zarar görmesi sonucu, beyindeki nöronlar arasındaki iletişim bozulabilir ve polioensefalomalazi gibi nörolojik bozukluklar meydana gelebilir. MSS ait doku hasarları nöbetleri tetiklemektedir (Braund ve Vandevelde, 1979; Lisiak ve Vandevelde, 1979). Enfekte mikroglial hücrelerin aktive olmasının temelinde miyelin kılıfın akut yıkımlanması yer alır (Stein ve ark., 2004; Vandevelde ve ark., 1983). Beyaz madde, optik sinir ve spinal kordun serebellumda en sık rastlanan demiyelizasyon alanları olduğu belirtilmektedir (Tipold ve ark., 1992).

Kronik lezyonlarda önemli miktarda oligodentrisit varlığı bildirilmiştir. Bu sebeple demiyelizasyon oluşumu distemper ensefalitisinde görülen oligodentrisit kaybından önce gerçekleşmektedir (Schobesberger ve ark., 1999; Schobesberger, 2002). Kronik sinirsel formda enfeksiyonun şiddeti artmış sinir doku hasarı ve bu hasar kaynaklı sinirsel bulgulara ait klinik yansımalar ile karakterize edilmiştir. Bu aşamada, BOS nötralize edici antikorlar ve miyelin temel proteinini tanıyan antikorların sentezi mevcuttur (Mitchell ve ark., 1991; Vandevelde ve ark., 1986). CDV enfeksiyonu yangısal mekanizmalar ile MSS'de kalıcı hasarlar bırakmaktadır (Bertus ve Duprex, 2006). Sinirsel bulgular genellikle progresif karakterde olup genellikle beyin kökünde lokalize olan lezyonlardan kaynaklanır (Axthelm ve Krakowka, 1997a; Tipold, 1995). Yaşlı köpek ensefalitisinin hastalığın ilerlemesine özgün olduğu düşünülmektedir (Tipold, 1995).

2.1.5 Klinik Bulgular

Multisistemik bir hastalık olan CDV enfeksiyonunda hastalığın süresi ve klinik bulgular genellikle virusun suşu, hayvanın immunitesi, yaşı, stres faktörleri ve sekonder enfeksiyonların varlığına göre değişkenlik gösterebilir (Appel ve Summers, 1995; Jensen ve ark., 2015; Lan ve ark., 2005a; Sherding, 1994; Sykes, 2013,). Akut generalize enfeksiyonların görüldüğü hastalarda prognoz olumsuz iken subakut ve kronik enfeksiyon görülen hastalarda hastalığın prognozu değişkenlik göstermektedir (Appel ve Summers, 1995; Lan ve ark., 2005a; Sherding, 1994).

Canin distemper virüs enfeksiyonunda farklı klinik bulgular görülmesi bu hastalığın multisistemik bir hastalık olduğunu göstermektedir. Solunum sistemi, gastrointestinal sistem, deri ve MSS başlıca etkilenen sistemlerdir (Summers ve Appel, 1994; Thulin ve ark., 1992,). Genellikle akut enfeksiyon tablosu görülen CDV enfeksiyonlarında inkübasyon süresi 3-10 gün arasındadır. Enfeksiyonda genellikle bifazik ateş görülmektedir. İnkubasyon periyodunun ardından bifazik ateşin ilk fazı gözlenmekte ve vücut sıcaklığı ortalama 39,5-41°C arasında değişkenlik göstermektedir. Bifazik ateşin ikinci fazında hematolojik bulgularda genellikle lenfopeni, lökopeni, zaman zaman ise trombositopeni dikkat çeker (Murphy ve ark., 1999). CDV enfeksiyonlarında sekonder bakterteriyel etkenler sıklıkla solunum ve gastrointestinal formdaki CDV enfeksiyonlarına eşlik etmektedir (Greene ve Vandevelde, 2012).

Enfeksiyonun başlangıç aşamasında klinik olarak anoreksi, depresyon ve halsizlik göze çarpar. Sonrasında ise seröz ve ilerleyen günlerde mukoprulent karakterde oküler ve nasal akıntı ile beraber konjuktivitis görülür (Appel ve Summers, 1999; Lan ve ark., 2005a; Sherding, 1994). Kuru öksürük sıklıkla tonsillitis, farenjitis veya larenjitis kaynaklı gerçekleşmektedir (Carvalho ve ark., 2012; Deem ve ark., 2000). Öksürük, pneumoni geliştikçe yaş ve prodüktif bir hal almaktadır. Enfekte hayvanlarda genel durum bozukuğu, letharji, iştahsızlık zaman zaman vücut sıcaklığında artış gözlenmektedir (Kapil ve Yeary, 2011; Taylor, 2014).

Virüs kaynaklı solunum sistemine ait klinik bulgular genellikle intersitisyel pnömoni kaynaklıdır. Fakat sekonder bakterilerin enfeksiyona dâhil olmasıyla mevcut intersitisyel pnömoni ilerleyerek suppuratif pnömoniye dönüşebilir (Decaro ve ark., 2004). *Bordetella bronchiseptica*, CDV enfeksiyonlarında ko-patojen olarak

gözlenebilir. Hatta CDV enfeksiyonunun ilk evrelerinde gözlenen solunum formu bordetellosis olarak değerlendirilip CDV enfeksiyonu gözden kaçabilmektedir (Sykes, 2013).

Subklinik enfekte veya sistemik enfeksiyon sonrasında keratokonjuktivitis gözlenebilmektedir (Greene ve Vandevelde, 2012). Bu semptomun nedeni lakrimal bezin CDV tarafından hasara uğratılması olarak değerlendirilmektedir. Kalıcı ya da geçici olabilen bu durum zaman zaman korneal ülserasyon veya keratite sebep olabilmektedir (De Almeida ve ark., 2009). Keratokonjuktivitis haricinde de göz bulguları oluşabilmekte ve virusun kendisi direkt olarak korneal, epitelyal veya stromal hücreleri enfekte edebilmektedir (De Almeida ve ark., 2009; Sykes, 2013). Gözde iltihaplanma, retina problemleri, kornea enfeksiyonu ve optik sinir hasarı gibi durumlara yol açabildiği ve görme kaybının oluşabildiği bildirilmiştir (De Almeida ve ark., 2009).

Bağışıklık sistemi yanıtı geç gelişen ya da yeterli immun yanıt oluşturamayan köpekler akut CDV enfeksiyonunu bazen atlatabilmelerine rağmen virus vücuttan tamamen elimine edilmez. Böyle durumlarda genelikle üveada, lenfoid organlarda, taban yastıklarında ve en önemlisi MSS'de kronik enfeksiyon bulguları ortaya çıkar. Bu şekildeki hastalarda fırsatçı patojenlerin işin içine girmesiyle sekonder enfeksiyonlar gözlenebilmektedir (Sykes, 2013). CDV'nin MSS enfeksiyonlarında; anormal hareketler, konvülziyon, istemsiz hareketler, körlük, vestibuler semptomlar, paraliz, parezi, inkoordinasyon ve dönme hareketi gözlenebilir. Omurilikte oluşan virüs kaynaklı lezyonlu hastalarda bacaklarda paraliz veya ataksi oluşabilmektedir (Martella ve ark., 2008; Tipold ve ark., 1992). Temporal loplarda şekillenen poliensefalomalazi sonucunda CDV enfeksiyonu ile ilişkilendirilen tipik "chewing-gum (sakız çiğneme hareketi)" olarak adlandırılan nöbetlerin meydana geldiği gözlenmektedir (Greene ve Vandevelde, 2012). Sinirsel bulguların derecesi MSS'de CDV'nin yerleşimine, lezyonların hangi bölgede olduğuna göre değişmekle birlikte genel enfeksiyon belirtileriyle birlikte, sistemik hastalıkla aynı anda veya enfeksiyondan 2-3 hafta sonra da gözlemlenebilir (Koutinas ve ark., 2002; Williams, 2001). Sinirsel bulgular yaş, cinsiyet ve ırk ayrımı gözlenmeksizin ortaya çıkabilir (Tipold ve ark., 1992).

Retina, optik sinir, talamus veya occipital bölgenin bir bölümün enfeksiyonunda tek veya her iki gözde körlük oluşabilmektedir (Tipold ve ark., 1992). Omurilik veya kraniyal sinir çekirdeğinin alt motor nöronlarının etkilenmesinden dolayı myoklonik kasılmalar meydana gelir (Amude ve ark., 2010; Greene ve Vandevelde, 2012). Bu kasılmaların geri dönüşümsüz bir semptom olduğu bildirilmektedir (Vandevelde ve Cachın, 1992). CDV enfeksiyonlarında sıklıkla gözlenmekte olan bu semptom, hastalar hem uyurken hem de uyanıkken oluşmaktadır (Greene ve Vandevelde, 2012; Inada ve ark., 1993, Tipold, 1995). En fazla çiğneme kasları ve bacakta gözlenmekle birlikte tüm kas gruplarında oluşabilmektedir (Inada 1989, Inada ve ark., 1993). Ekstremiteye ait kas grupları etkilediğinde yürüyüş bozuklukları şekillenmektedir (Vandevelde ve Cachın, 1992).

Hastalıkta gastrointestinal kanaldaki epitel hasarından dolayı meydana gelen kusma ve ishale bağlı olarak dehidrasyon gözlenebilmektedir (Sykes, 2013). İshal sulu kıvamdan kanlı mukuslu kıvama kadar değişkenlik gösterebilmektedir. Tenesmus ve bağırsak inavginasyonu da sekonder olarak ortaya çıkabilmektedir (Greene ve Vandevelde, 2012). Üriner sistemdeki epitel hasarına bağlı olarak veya meydana gelen nörolojik hasarlar sonucunda enfekte konaklarda nadiren idrar kaçırma da gözlenebilmektedir (Guilford ve ark., 1990; Hoskins, 2010).

CDV enfeksiyonlarında burun ucu hiperkeratozisi, abdomende püstüler dermatitis ve otitis externa zaman zaman gözlenebilmektedir (Taylor, 2014). Taban yastıklarında gözlenen nazo-digital keratozis ise "Hard pad disease" olarak tanımlanmakta ve CDV enfeksiyonlarında nadir olarak görülen bir form olarak değerlendirilmektedir (Koutinas ve ark., 2004). Bu formda ayak tabanlarında kalınlaşmalar, çatlamalar gözlenmekte ve yan kısmından bası uygulandığında ciddi bir sertlik palpe edilebilmektedir (Mac ve ark., 1948). CDV enfeksiyonunun akut dönemde özellikle koltuk altları, kasık bölgesinde ve karın altında püstüler dermatit gibi deri lezyonlarının oluştuğu bildirilmiştir (Appel ve Summers, 1999). Bazı vakalarda impetigo ve ülseratif pyotravmatik dermatit de gelişebileceği bildirilmiştir (Börkü ve ark., 2012).

Kalıcı dişler çıkmadan CDV ile enfekte olan yavru köpeklerde mine ve dentin hipoplazisi sonucu diş düzensizlikleri oluşabilir, diş köklerinde hasarlar gözlenebilir

(Bittegeko ve ark., 1995; Sykes, 2013). Hastalığı atlatanlarda CDV enfeksiyonunun bir sekeli olarak mine ve dentin hasarının yanı sıra kısmi diş dökülmesi, diş çukuruna gömülü dişler ve oligodenti gözlenebilir (Boutoille ve Hennet, 2011; Greene ve Vandevelde, 2012). Sık görülmemekle birlikte CDV ile enfekte veya hastalığı atlatan köpeklerde osteoklast, osteoblast ve osteositlerin enfekte olması sonucu kemik lezyonlarının oluştuğu bildirilmektedir (Baumgartner ve ark., 1995). Yapılan araştırmalarda CDV'nin köpeklerde zaman zamanda hipertrofik osteodistrofiye yol açtığı da bildirilmiştir (Mee ve ark., 1993).

Transplasental enfeksiyona maruz kalan genç köpeklerde zaman zaman sinirsel form gözlenebilmektedir (Krakowka ve ark., 1974). Hatta bu şekilde enfeksiyona maruz kalan yavruların lenfoid organlarında meydana gelen hasar sonucunda immun sistemlerinin gelişmediği bildirilmiştir (Greene ve Vandevelde, 2012). Canlı aşı ile aşılanan köpeklerde bağışıklanmaya rağmen enfeksiyonlar bildirilmiştir. Patogenezi tam bilinmemekle beraber sebepleri arasında: yetersiz attenüe aşılar, latent seyirdeki inaktive virusun aktive olması ve immun sistemi baskılanmış köpeklerin aşılanması yer almaktadır (Appel ve Summers, 1999). Bu riskler altındaki köpeklerde yapılan aşılama sonrası 2-3 hafta içerisinde başlayan anoreksi, genel durum bozukluğu ve ateşi takip eden 1-3 gün içerisinde sinirsel semptomlar şekillenmektedir (Çalışkan, 2007).

Canin distemper virus enfeksiyonlu köpeklerde sekonder olarak sıklıkla gözlenen diğer enfeksiyonlar; salmonellozis (Smith ve Buxton, 1950), toksoplazmozis (Ehrensperger ve Pospischil, 1989), nokardiyozis (Ribeiro ve ark., 2008) ve demodikozis olarak bildirilmektedir (Değirmençay, 2017). Canine Distemper Virus'un sebep olduğu klinik bulgular **Şekil 2.8**'de verilmiştir.

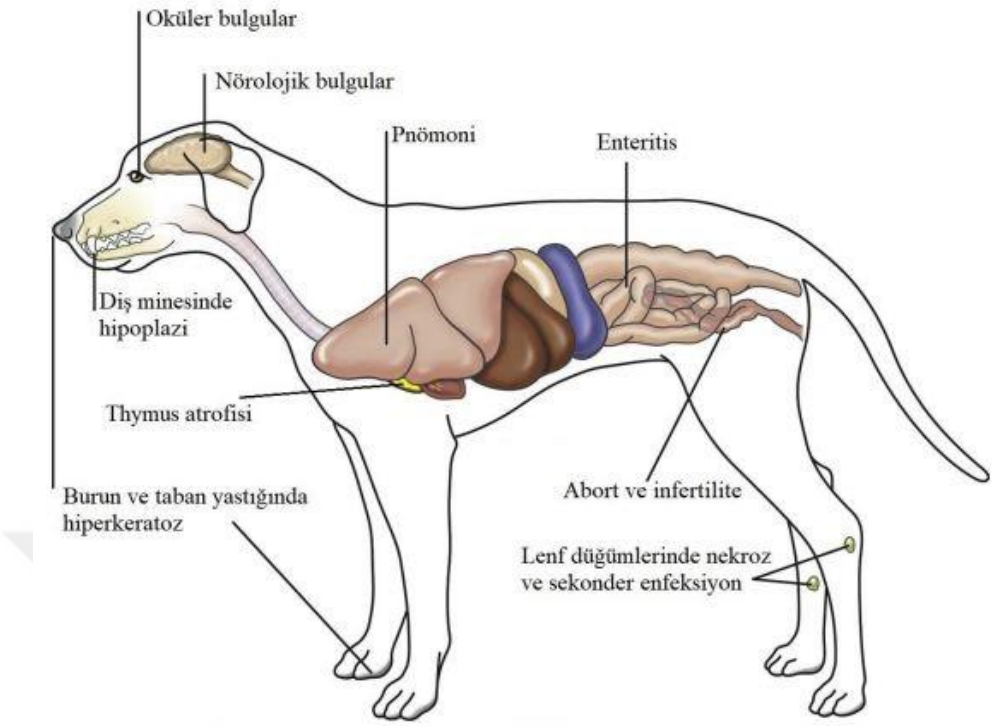

Şekil 2. 8. CDV efeksiyonunda görünen klinik bulgular (Sykes 2013).

2.1.6 Patolojik Bulgular

2.1.6.1 Makroskobik Bulgular

2.1.6.1.1 Akciğer

Canine Distemper Virus enfeksiyonu özellikle solunum sistemini etkileyen bir hastalıktır. CDV ile enfekte köpeklerde göğüs boşluğu açıldığında akciğerler kollabe olmakta ve üzerinde kosta izleri bulunmaktadır. Bu görünüm intersitisyel pnömoniler için genellikle karakteristik olarak kabul edilmektedir (Zachary, 2017). İmmun sistemin baskılanmış olması nedeni ile CDV enfekte köpeklerde sıklıkla pnömoni görülmektedir. Ayrıca, bu pnömoni tabloları dışında, akciğerler genellikle hiperemik ve ödemlidir (Erer ve ark., 2018; Maclachlan ve Dubovi, 2016; Zachary, 2017). Bazı durumlarda immun sistemin baskılanmasıyla *Canine Adenovirus-2* ve *Canine*

Herpesvirus 1 gibi viral etkenlerin dâhil olduğu miks enfeksiyonlar oluşmaktadır (Headley ve ark., 2018; Zachary, 2017).

2.1.6.1.2 Lenfoid Doku

Canine Distemper Virus'un lenfosit ve makrofajlara yerleşmesi nedeniyle özellikle lenfoid dokulardaki lezyonlar ayrı bir önem arz etmektedir. CDV'de lenfoid dokularda makroskobik olarak görülen en önemli bulgu timus atrofisidir (Krakowka ve Koestner, 1976; Pardo ve ark., 2005). Timus dışında diğer lenfoid dokulara da yerleşen CDV, lenf düğümlerinde büyümeye ve hiperemik bir görünüm oluşmasına neden olmaktadır (Lan ve ark., 2009).

2.1.6.1.3 Sindirim Sistemi

Distemperli köpeklerin sindirim sisteminde gözlenen makroskobik bulgular hastalık için spesifik değildir. CDV ile enfekte yavruların kalıcı dişlerinde nadiren mine kaybı oluşabilmektedir. Mide ve bağırsaklarda gaz birikimi ve sıvı artışı görülmekte, alt sindirim organlarında ise kataral gastroenterit gözlenmektedir (Techangamsuwan ve ark., 2015). Canine Distemper Virus ile enfekte köpeklerin karaciğerlerinde yapısal olarak çok fazla bir değişiklik gözlemlenmez (Carvalho ve ark., 2012).

2.1.6.1.4 Üriner Sistem

Distemperli köpeklerin üriner sistemlerinde makroskobik olarak belirgin bir lezyon bulunmamaktadır (Maclachlan ve Dubovi, 2016).

2.1.6.1.5 Deri

Canine distemperli vakalarda deride vezikülopüstüler dermatitis ile karakterize lezyonlar oluşmaktadır (Gröne ve ark., 2004; Maeda ve ark., 1994; Techangamsuwan ve ark., 2015). Makroskobik olarak başta taban yastıkları ve burun olmak üzere bütün deride kalınlaşma ve sertleşme ile karakterize hiperkeratozis görülmektedir (Areco ve ark., 2022). Hatta taban yastıklarında kalınlaşma ve hiperkeratoz kaynaklı çatlamalar da oluşabilmektedir (Koutinas ve ark., 2004).

2.1.6.1.6 Merkezi Sinir Sistemi

Canine Distemper Virus enfeksiyonlarında merkezi sinir sisteminde makroskobik olarak gözle görülür herhangi bir lezyon oluşmamaktadır. CDV'de esas lezyonlar

mikroskobik düzeyde ve patognomik özelliktedir (Krakowka ve ark., 1978; Maxie ve Jubb, 2007; Summers ve ark., 1984; Vandevelde ve ark., 1982; Vandevelde ve Zurbriggen, 1985; Zachary, 2017).

2.1.6.2 Mikroskobik Bulgular

2.1.6.2.1 Akciğer

Canine Distemper Virus'lu köpeklerin pnömonileride alveol çeperlerinde yer alan mononükleer hücreler nedeniyle interalveolar septumda kalınlaşma ve Tip II pnömosit hiperplazisi şekillenmektedir (Batista Linhares ve ark., 2021; Machida ve ark., 1993; Maclachlan ve Dubovi 2016; Zachary 2017). CDV'nin immun sistemi baskılaması nedeniyle hastalıklı hayvanlarda sekonder enfeksiyonlara karşı bir yatkınlık oluşmaktadır. Bu nedenle bu hayvanlarda purulent bronkopnömoni ile bronş, bronşiyol ve alveol lümenlerinde nötrofil lökosit infiltrasyonları ile nekroz görülebilmektedir. Ayrıca, CDV ile enfekte köpeklerde bronş ve bronşiyolar epitel hücrelerinde ve Tip II pnömositlerde intranükleer veya intrasitoplazmik inklüzyon cisimcikleri de görülmektedir (Erer ve ark., 2018; Headley ve Sukura, 2009; Iwatsuki ve ark., 1995; Kaiser ve ark., 2021; Pardo ve ark., 2005). Ayrıca inklüzyon cisimcikleri alveolar makrofajlarda da oluşmakta ve bazı durumlarda sinsityal dev hücre formasyonları ile bu hücrelerde sitoplazmik veya intranükleer yerleşimli inklüzyon cisimciklerine rastlanmaktadır. CDV enfeksiyonlarında genellikle virus kaynaklı intersitisyel pnömoni şekillenmekle birlikte bu tip intersitisyel pnömonilere purulent bronkopnömoniler eşlik etmektedir. Ancak purulent bronkopnömonili vakalarda inklüzyon cisimciklerini görmek biraz daha zorlaşmaktadır (Batista Linhares ve ark., 2021; Zachary, 2017).

2.1.6.2.2 Lenfoid Doku

Lenf folliküllerin germinal merkezlerindeki lenfositlerde intranükleer inklüzyon cisimcikleri görülmektedir (Iwatsuki ve ark., 1995). Mikroskobik olarak hastalıklı hayvanların dalak ve lenf düğümlerinde lenfoid doku azalmaktadır (Krakowka ve Koestner, 1976; Pardo ve ark., 2005). Ayrıca şiddetli vakalarda germinal merkezlerde nekroz da görülmektedir (Headley ve Sukura, 2009).

2.1.6.2.3 Sindirim Sistemi

Canine Distemper Virus'lu hayvanların sindirim sisteminde mikroskobik olarak, özofagus, mide ve bağırsak mukoza epitel hücrelerinde dökülme ve hiperemi oluşmaktadır. Mide ve bağırsaklarda lamina propriada mononükleer hücre infiltrasyonları görülmekte, ayrıca epitel hücrelerinde intrasitoplazmik ve/veya intranükleer eozinofilik inklüzyon cisimcikleri bulunmaktadır. İnklüzyon cisimcikleri epitel hücrelerinin yanı sıra, lamina propriadaki yangısal infiltratif hücrelerde de yer almaktadır (Erer ve ark., 2018; Esin, 2013; Yarım ve Kabakçı, 2003). Virüs karaciğerde safra kanalı epitel hücreleri ve Kupffer hücrelerine yerleşmekte ve Kupffer hücre aktivasyonuna neden olabilmektedir (Carvalho ve ark., 2012).

2.1.6.2.4 Üriner Sistem

Üriner sistemde mikroskobik olarak böbrek tubulus ve pelvis renalisi ile üreterler ve idrar kesesinde epitel hücrelerinde hidropik dejenerasyon ve nekroz görülebilmektedir (Headley ve Sukura, 2009; Silva ve ark., 2022). Pelvis renalis, üreterler ve idrar kesesinin mukozal epitel hücrelerinde intranükleer veya intrasitoplazmik eozinofilik inklüzyon cisimciklerine rastlanmaktadır (Headley ve Sukura, 2009; Iwatsuki ve ark., 1995; Maclachlan ve Dubovi, 2016).

2.1.6.2.5 Deri

Derideki mikroskopik patolojik bulgular, taban yastığında hiperkeratozun yanı sıra bu alanlarda epidermal hiperplazi ve keratinositlerde inklüzyon cisimcikleri sıklıkla görüldüğü bidirilmektedir (Areco ve ark., 2022; Koutinas ve ark., 2004; Maeda ve ark., 1994). Bu lezyonlar dışında epidermal hücrelerde hidropik dejenerasyona rastlanabilmektedir (Areco ve ark., 2022). İnklüzyon cisimcikleri genellikle düzgün bir şekle sahip olmayıp farklı boyutlarda intranükleer ve intrasitoplazmik olarak şekillenmektedir. Genellikle yuvarlak görülen inklüzyon cisimcikleri bazen oval veya yassı olabilmektedir. Epidermisde görülen inklüzyon cisimcikleri sıklıkla intrasitoplazmik olmakla beraber intranükleer olarak da görülebilmektedir. Yüksek objektif büyütmelerinde çekirdekte oluşan inklüzyon cisimciklerinin yüzeylerinin pürüzsüz ve homojen olduğu dikkat çekmekte ve bu hücrelerde inklüzyon cisimciklerinin oluşumuna bağlı olarak çekirdek kromatini membrana doğru

itildiğinden normal çekirdeklerden kolaylıkla ayırt edilebilmektedir (Maeda ve ark., 1994).

2.1.6.2.6 Merkezi Sinir Sistemi

Canine Distemper Virus multisistemik bir enfeksiyon olmasıyla beraber, en ciddi lezyonlar sinir sisteminde meydana gelmektedir. Sinir sistemindeki lezyonlar hastalığın seyrine göre değişmekte, akut, subakut ve kronik olarak sınıflandırılmaktadır. Akut lezyonlarda substantia albada hafif demiyelinizasyon şekillenmekte ve bu demiyelinizasyonla beraber MSS parankiminde hafif lenfosit infiltrasyonu görülmektedir. Subakut olgularda demiyelinizasyon artmakta, demiyelinize alanlarda vakuoller daha belirgin hale gelmekte ve substantia alba açık renkte boyanmaktadır. Bu bulgulara ilaveten, infiltratif hücre sayısı artmakta ve hafif perivasküler mononükleer hücre infiltrasyonları görülmektedir. Subakut vakalarda perivasküler mononükleer hücre infiltrasyonları 1-2 hücre kalınlığındadır. Kronik vakalarda demiyelinizasyon akut ve subakut olgulara göre daha şiddetli olmakta ve perivasküler mononükleer hücre infiltrasyonları gözlenmektedir. Kronik lezyonlarda perivasküler hücre infiltrasyonları üç veya daha fazla hücre kalınlığında olmaktadır. Ayrıca kronik olgularda aksonal kayıp şekillenebilmektedir (Beineke ve ark., 2009; Lempp ve ark., 2014; Vandevelde ve ark., 1982).

Merkezi sinir sisteminde nonpurulent ensefalomiyelitis ve demiyelinizasyon ile birlikte intrasitoplazmik ve/veya intranükleer inklüzyon cisimcikleri görülmektedir (Dinçel ve ark., 2023; Erer ve ark., 2018; Krakowka ve Koestner, 1976; Tuzcu ve ark., 2021; Yarım ve ark., 2015). MSS'de demiyelinizasyon, nöronlarda intrasitoplazmik ve intranükleer, nöroglial hücrelerde ise sadece intranükleer yerleşimli eozinofilik inklüzyon cisimcikleri sıklıkla bulunmaktadır (Krakowka ve ark., 1978; Maxie ve Jubb, 2007; Summers ve ark., 1984; Vandevelde ve ark., 1982; Vandevelde ve Zurbriggen, 1985; Zachary, 2017).

Beyinde distemper lezyonları sıklıkla talamus, orta beyin, pons ve medulla oblangatayı da içeren beyin sapında görülmektedir. Nöronlar ve protoplazmik astrositler en çok etkilenen hücrelerdir (Beineke ve ark., 2009; O'Toole ve ark., 2012). Mikroskobik olarak, özellikle beyin kökü nöronlarında nekroz ve nöronofaji bulunmakta, ayrıca perivasküler mononükleer hücre infiltrasyonları ile nöronlarda

intrasitoplazmik ve intranükleer; astrositlerde ise sadece intranükleer eozinofilik inklüzyon cisimcikleri yer almaktadır (Zachary, 2017).

Canine Distemper Virus demiyelinizan lökoensefalitise neden olmakta, demiyelinize alanlar özellikle beyincik ve spinal kordda görülmektedir. Ancak beyinde ise demiyelinizasyona daha az rastlanılmaktadır. Demiyelinize alanlar daha çok 4. ventrikül ve serebellar pedinkül yakınlarındaki aksonların çevrelerinde oluşmaktadır (Beineke ve ark., 2009; Erer ve ark., 2018; Higgins ve ark., 1982; Summers ve ark., 1984). Beyaz maddedeki fokal vakuolizasyon alanlarında az sayıda aktive olmuş astrosit ve makrofaj/mikroglialardan oluşan hafif gliozis vardır. Yapılan deneysel çalışmalarda demiyelinize plak oluşumuna neden olan intramiyelinik ödeme bağlı vakualizasyon gibi primer değişikliklerin yaklaşık 21-24. günlerde oluştuğu bildirilmektedir (Higgins ve ark., 1982; Vandevelde ve ark., 1982; Vandevelde ve Zurbriggen, 1985). Bu aşamada mononükleer hücre infiltrasyonları oldukça az veya hiç bulunmamaktadır. Kronik lezyonlarda yer alan demiyelinize alanlarda soyulmuş aksonlarda nadir olarak re-miyelinizasyon da görülmektedir (Beineke ve ark. 2009).

2.1.7 Teşhis

2.1.7.1 Klinik Bulgular

Enfeksiyonda genellikle bifazik ateş görülmektedir. İnkubasyon periyodundan sonra vücut sıcaklığı ortalama 39.5-41°C arasında değişkenlik göstermektedir. Bifazik ateşin ikinci fazında hematolojik bulgularda genellikle lenfopeni şeklindedir (Murphy ve ark., 1999). Hastalığın başlangıcında anoreksi, depresyon ve halsizlik görülür. Sonrasında ise seröz daha sonra mukoprulent karakterde oküler ve nasal akıntı ile beraber konjuktivitis görülebilir (Appel ve Summers, 1999; Lan ve ark., 2005a; Sherding, 1994).

Tonsillitis, farenjitis veya larenjitis şekillendiği durumlarda genellikle kuru öksürük şekillenir (Carvalho ve ark., 2012; Deem ve ark., 2000). Pneomoni gelişirse öksürük yaş ve prodüktif bir hal almaktadır. Ayrıca genel durum bozukuğu, letharji, iştahsızlık zaman zaman vücut sıcaklığında artış gözlenmektedir (Kapil ve Yeary, 2011; Taylor, 2014). Enfeksiyon sonucunda solunum sistemine ait klinik bulgular genellikle intersitisyel pnömoni kökenlidir. Fakat sekonder bakterilerin enfeksiyona

eşlik etmesi sonucunda intersitisyel pnömoni ilerleyerek suppuratif pnömoniye dönüşebilir (Decaro ve ark., 2004).

Hastalıkta gastrointestinal kanaldaki epitel hasarı oluşturduğundan kusma ve ishale bağlı olarak dehidrasyon şekillenebilmektedir (Sykes, 2013). İshal sulu, kanlı ve mukuslu olabilir. Ayrıca tenesmus ve bağırsak invaginasyonu da ortaya çıkabilmektedir (Greene ve Vandevelde, 2012).

İmmun yanıtı geç gelişen ya da yeterince gelişmeyen köpekler akut CDV enfeksiyonunu bazen atlatabilmelerine rağmen virus vücuttan tamamen elimine edilmez. Bunun sonucunda üvea, lenfoid organlar, taban yastıkları ve en önemlisi MSS'de kronik bozukluklar oluşur (Sykes, 2013). Sinirsel bulgular MSS' de CDV'nin yerleştiği yere göre (Koutinas ve ark., 2002) genel enfeksiyon belirtileriyle birlikte, sistemik hastalıkla aynı anda veya enfeksiyondan 2-3 hafta sonra da gözlemlenebilir (Williams, 2001). MSS enfeksiyonlarında; anormal hareketler, konvülziyon, istemsiz hareketler, körlük, vestibuler semptomlar, paraliz, parezi, inkoordinasyon ve dönme hareketi gözlenebilir. Omurilikte lezyon oluşan hayvanlarda bacaklarda paraliz veya ataksi oluşabilmektedir (Martella ve ark., 2008; Tipold ve ark., 1992). Temporal loplarda şekillenen poliensefalomalazi sonucunda CDV enfeksiyonu ile ilişkilendirilen tipik "chewing gum" nöbetleri şekillenir (Greene ve Vandevelde, 2012). Nörolojik bozukluklar sonucunda nadiren idrar kaçırma da gözlenebilmektedir (Hoskins, 2010).

Hastalığı atlatan hayvanlarda zaman zaman yaşlı köpek ensefalitisi (old dog encephalitisi, ODE) gözlenebilmektedir (Lincoln ve ark., 1971). Bu durum genellikle 6 yaş üstü köpeklerde görülür (Murphy ve ark., 1999). Klinik olarak ataksi, kafayı bir yere dayama ve devamlı adım atma gibi belirtiler görülür (Merckvetmanual, 2022).

Burunda hiperkeratoz, abdomende püstüler dermatitis ve otitis externa zaman zaman gözlenebilmektedir (Taylor, 2014). Yaşlı köpeklerin taban yastıklarında gözlenen "Hard pad disease" olarak adlandırlan nazo-digital keratozis oluşur (Koutinas ve ark., 2004). Bu formda ayak tabanlarında kalınlaşmalar, çatlaklar gözlenmekte ve yan kısmından bası uygulandığında ciddi bir sertlik palpe edilebilmektedir (Mac ve ark., 1948).

2.1.7.2 Hematolojik Bulgular

Akut CDV enfeksiyonu olan köpeklerde anemi, trombositopeni, lenfopeni, nötropeni ve monositopeni sıklıkla gözlenmektedir (Shell, 1990). Akut enfeksiyonda özellikle anemi ve lenfopeni gözlenmekte ve kronik enfeksiyonlarda ise lenfosit sayısı referans aralıklarda olabilmektedir. Ayrıca kronik enfeksiyonlarda zaman zaman nötropeni, monositopeni ve trombositopeni görülebilmektedir. Nötrofillerde sola kayma ya da toksik nötrofiller oluşabilmektedir (Sykes, 2013). Buna ek olarak eritrosit, hemoglobin ve trombosit değerlerinde azalmalar gözlenebilmektedir. Bu durum aneminin göstergesi olup CDV'nin enfekte köpeklerde hematopoietik sistem üzerindeki olumsuz etkisinden kaynaklanmaktadır (Buragohain ve ark., 2017). Eritrositler genellikle oval veya düzensizdir (Woma ve ark, 2008). İnnklüzyon cisimcikleri, Wright boyası ile boyanan kan hücrelerinde gri ve Schorr boyası ile boyamada ise kırmızı leke şeklinde görülmektedir (Sayın, 2019; Woma ve ark., 2008).

Canine Distemper Virus'unun hastaların kemik iliğinde uzun yıllar kaldığı bildirilmektedir (Heller ve ark., 1998). Kemik iliğindeki kalıcılık eritroid hipoplazisine, kemik iliğinin baskılanmasına neden olabilir. Hematopoietik öncüleri etkileyerek bu değerlerin üretiminin azalmasına ve sonuç olarak anemiye neden olmaktadır (Carter, 2018). Kronik enfeksiyonlarında bu tür kemik iliği patolojileri genellikle non rejeneratif anemiye işaret etmektedir (Ezeibe ve Udegbunam, 2008). Kronik CDV enfeksiyonlarında lenfoid organlardan virüs çoğunlukla elimine edilmiştir ve yeni lenfoid hücreler çoğalmaya başlamıştır (Krakowka ve ark., 1980). Lenfoid hücrelerdeki yenilenme ve sayıca artışa rağmen kronik enfekte hastalarda uzun süre lenfoid hücrelerde fenotipik değişimler gözlenmektedir (Wunschmann ve ark., 2000).

Enfekte köpeklerde mikrositik hipokromik bir anemi tipini yansıtan eritrosit başına düşen ortalama hemoglobin (MCH) ve ortalama eritrosit hemoglobin konsantrasyonu (MCHC) değerlerinde önemli bir düşüş gözlenmiştir (Headly ve Sukura, 2009). CDV enfeksiyonunda IL-6 salınımı meydana gelmektedir (Gordon ve ark., 1991). Interlökin-6 salınımı sonrası retikülositlerin demir kullanımı azalmakta ve demir eksikliğine neden olmaktadır (Ezeibe ve Udegbunam, 2008). Diğer anemi nedenleri

arasında eritropeozis inhibisyonu ve eritrositlerin ömürlerinin kısalmasına neden olan yangısal mediyatörlerin sebep olabileceği bildirilmektedir (Meyer ve Harvey, 1998). Hasta hayvanlarda zaman zaman trombositopeni gözlenmektedir. Trombosit çeperinde toplanan virüs antikor kompleksleri kemik iliği megakaryositlerinin parçalanmasına ya da sayıca azalmasına neden olmaktadır ki bu durum trombositopeninin nedenidir (Axthelm ve Krakowka, 1987b). CDV' ye karşı yapılan zayıflatılmış canlı aşılarda sonrasında da köpeklerde trombositopeniye yol açabilmektedir (Weiss, 2000). Enfekte köpeklerde viral megakaryosit kaynaklı trombositopeni veya trombositlerin yapımında azalma da gözlenebilir (Değirmençay, 2017).

2.1.7.3 Biyokimyasal Bulgular

Distemperli köpeklerde serum biyokimya panelindeki değişiklikler spesifik değildir (Greene ve Vandevelde, 2012; Sykes, 2013). Sindirim formunda ortaya çıkan kusma ve ishal ile elektrolit değişiklikleri sonucunda hiponatremi, hipokalemi ve hipokloremi gözlenebilir (Sykes, 2013). Neonatal dönemde CDV'li köpek yavrularında, virüsün neden olduğu kalıcı immünosupresyon sebebiyle belirgin hipoglobulinemi vardır (Greene ve Vandevelde, 2012). Bağırsakta yaşayan fırsatçı bakterilerin bağırsak lümeni dışarısına çıkarak yer değiştirmesi sonucu oluşan sekonder enfeksiyonlar veya hipoksi sonucunda bazı köpeklerde karaciğer enzim aktivitelerinde hafif artışlar meydana gelir (Sykes, 2013). CDV ile enfekte köpeklerin serum biyokimyasal ölçümlerinde hipoalbuminemi, hiperglobulinemi ve hipokaleminin görülebildiği bildirilmiştir (Appel, 1969). Başka bir çalışmada, CDV ile enfekte köpeklerde; kan üre azotu (BUN) ve trigliserid (TRIG) değerlerinde artış, sodyum (Na) seviyesinde azalma, alanin aminotransferaz (ALT), aspartat aminotransferaz (AST), alkalen fosfataz (ALP) aktiviteleri ve kreatinin (CREA), kolesterol (CHOL), albümin (ALB), total protein (TP) ve globülin (GLOB) seviyelerinin ise referans değerler aralığında olduğu bildirilmiştir (Salem, 2014). CDV ile enfekte 6-10 günlük gnotobiyotik yavruların serum kalsiyum (Ca) seviyelerinin düştüğü bildirilmiştir (Weisbrode ve Krakowka, 1979). Kalsiyum seviyesindeki bu düşüşün hipoalbüminemi ile ilişkili olduğu düşünülmektedir (Sykes, 2013)

2.1.7.4 Antikor Tespiti

Antikor tespiti, hastalığın tanısının konulmasında veya aşılama sonrasında oluşan antikor varlığını ve titresini tayin etmede sıklıkla kullanılan bir yöntemdir (Pardo, 2005). Kan serumundan yapılan titre tayinleri CDV tanısını ortaya koymaya yardımcı olmaktadır. Akut CDV enfeksiyonlarında antikor oluşmadan köpekler ölebilmektedir (Appel ve Summers, 1999).

2.1.7.4.1 Virus Nötralizasyon Testi

Canine Distemper Virus'a karşı gelişen bağışıklık düzeyinin ölçümünde virus nötralizasyon testi (VNT) kullanılmaktadır. Serumda ölçülen titre ile bağışıklık düzeyi doğru orantılı olmakla beraber hastalıktan korunmanın ne düzeyde olduğu hakkında bilgi verir (Gençay ve ark., 2004). Virusun membran proteinlerinden H ve F proteinlerine yönelik oluşturulan nötralize edici antikorlar iyileşmeyi takip eden 10-20 gün arasında oluşmakta ve hastalıktan iyileşen hayvanlarda ömür boyu kalıcı olarak bulunmaktadır (Değirmençay, 2017; Sayın, 2019). Nötralizasyon testi ile CDV tanısında en sık kullanılan materyal kanın serum kısmıdır (Gençay ve ark., 2004).

2.1.7.4.2 İndirekt İmmunoflorasan Antikor Testi

İndirekt immunfloresan antikor testi serum ve BOS'ta CDV'ye karşı yanıt olarak oluşan IgG'yi ve IgM)'yi belirlemek amacı ile sıklıkla uygulanan bir testtir. IgM'nin pozitif olması, 3 haftaya kadar uygulanan koruyucu aşılar neticesinde oluşabildiği gibi yeni başlayan bir enfeksiyonun habercisi de olabilir. Yalnızca IgG varlığı ise subakut veya kronik bir enfeksiyonu ya da virüse karşı koruyucu amaçlı yapılan aşıyı işaret edebilir (Maes ve ark., 2003).

2.1.7.4.3 Enzyme Linked Immunosorbent Assay

Enzyme Linked Immunosorbent Assay, CDV'ye yanıt olarak üretilmiş olan IgG ve IgM antikorlarını tespit etmek amacıyla kullanılan teşhis yöntemlerinden biridir (Sayın, 2019). Yüksek IgM antikor titresi yakın zamandaki CDV enfeksiyonunu saptamak için kullanılabilir ancak yine yakın zamanda CDV'ye karşı yapılan aşılama sonrasında da pozitif sonuçlar alınabilir (Pardo, 2005). Virüse spresifik IgM'nin enfeksiyondan sonra minimum 3 ay kadar vücutta kaldığı bildirilmiş ve spresifik bir

IgM-ELISA yöntemi ile teşhis edilebildiği ortaya konmuştur. Bu yöntem ile akut ve kronik CDV vakalarının ayırtedilebildiği bildirilmiştir (Blixenkrone-Moller ve ark., 1991). Son dönemde yapılan çalışmalarda serolojik CDV teşhisi için rekombinant N proteinini kullanan ELISA testi önerilmektedir (Latha ve ark., 2007b). N ve P proteinlerine karşı gelişen antikorlar enfeksiyonu takiben 6-8. günlere kadar ELISA ile belirlenebilir (Kubo ve ark., 2008). Akut CDV teşhisinde IgM varlığının tespiti için geliştirilen capture-ELISA (cELISA) testinin hastalığın tespitini kolaylaştırdığı bildirilmiştir (Saltık, 2018). ELISA testlerinin duyarlılık oranının %93-100, özgüllük oranının ise %83-100 arasında olduğu bildirilmiştir (Costa ve ark., 2019). BOS'ta tespit edilen IgG titresi kronik CDV enfeksiyonunun göstergesidir (Pardo, 2005).

2.1.7.5 Antijen Tespiti

Canine Distemper Virus antijeninin konjunktiva, nazal mukoza, rektal sürüntüler, akciğerler, mide, mesane, beyin dokusu ve kan serumunda saptanabildiği bildirmiştir (Soma ve ark., 2003).

2.1.7.5.1 Direkt İmmunflorasan Test

Enfekte köpeklerden alınan konjuktival, nasal akıntılardan, tonsillar ve solunum sistemi epitelleri, BOS, idrar sedimenti, kemik iliği gibi hücrelerinden alınan örneklerle CDV antijeni tespit etmek amacıyla yapılan bir testtir. Alınan numuneler froti çekilerek floresan boya ile boyanır. Negatif test sonucu CDV'nin var olmadığı anlamına gelmemektedir. Gecikmiş tip enfeksiyonda alınan numunelerde bu duruma rastlanabilmektedir. Viral antijenler, hasta tarafından üretilen antikorlar tarafından kaplandığından test sonucu yanıltıcı negatif olabilir (Sayın, 2019). Alınan örneklerden hazırlanan frotilerde Wright-Leishman boyama ile lenfositlerdeki inkluzyon cisimcikleri 3 μm'ye kadar varabilen büyüklüklerde, tek, oval ve gri renkte, eritrositlerdeki inkluzyon cisimcikleri ise çok sayıda yuvarlak ve açık mavi renkte boyandığı bildirilmiştir (Greene, 2013). Enfekte hücrelerin belirlenmesinde nadiren kullanılan sitolojik boyama teknikleri virusun varlığını ortaya koymaya yönelik yapılan tarama testlerine ek olarak tercih edilebilmektedir (**Şekil 2.9**) (Maclachan ve ark., 2016).

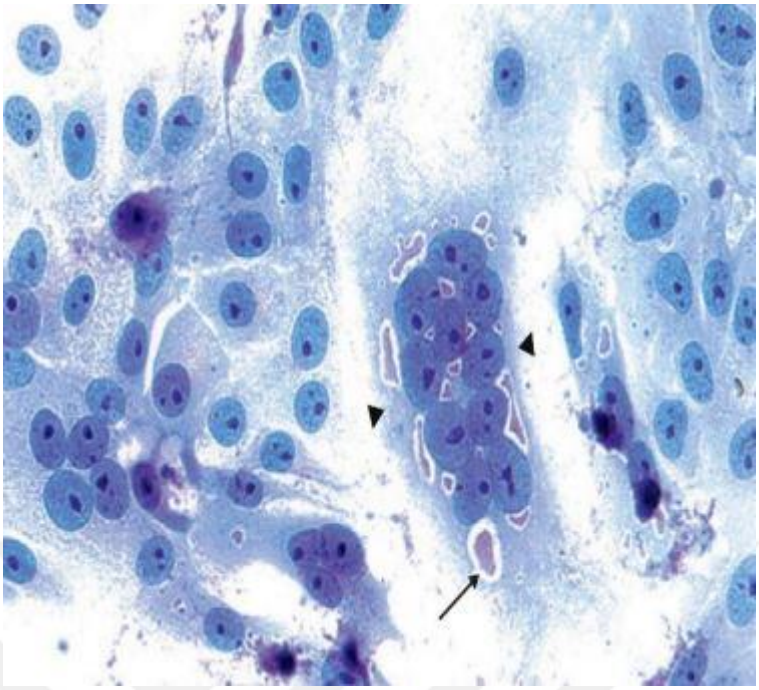

Şekil 2. 9. Enfekte Vero hücre kültüründe CDV inkluzyon cisimcikleri (oklar) ve sinsityum oluşumu (ok başları) (Maclaclan ve ark., 2016)

2.1.7.5.2 İmmunokromatografik Test

Canine Distemper Virus enfeksiyonunun tespiti için sıklıkla kullanılan yöntemlerden biri olan immunokromatografik test, kısa zamanda sonuç veren, ekstra araç gerektirmeyen, kullanımı oldukça basit ve pratik olan bir test yöntemidir (Kim ve ark., 2006; Woma 2008). Bu test yönteminde CDV ile enfekte şüpheli hayvanların konjunktival ve nazal akıntılarından alınan swaplar, tam kan, plazma, serum ve hatta dışkı örnekleri kullanılabilmektedir. İmmunokromatografi tekniği ile hazırlanan hızlı tanı testleri yaklaşık 10-20 dk içerisinde sonuç vermektedir (An ve ark., 2007; Kang ve ark., 2007). İmmunokromatografik testlerin çalışma prensibi anijen-antikor kompleksinin oluşmasına göredir. Test kasedine numune konulmadan önce herhangi bir renk veya iz yoktur. Testin yorumu numune konulduktan belirli bir süre sonra kasette görülen test ve kontrol noktalarında ortaya çıkan genellikle kırmızı renkteki çizgilerin gözlenip gözlenmemesine göre değişmektedir. Antijen veya antikorlar kaset tabanındaki nitroselüloz membranla kimyasal bağ meydana getirir. Test kasedinde bulunan anti-CDV monoklonal antikorları ile numunedeki serbest

antijenlerin birleşme esasına dayanan bir teşhis metodudur. Bu birleşim test kasedindeki rengi oluşturarak sonucun pozitif olduğunu işaret eder (An ve ark., 2008; Kang ve ark., 2007; Kaya, 2014) (**Şekil 2.10**).

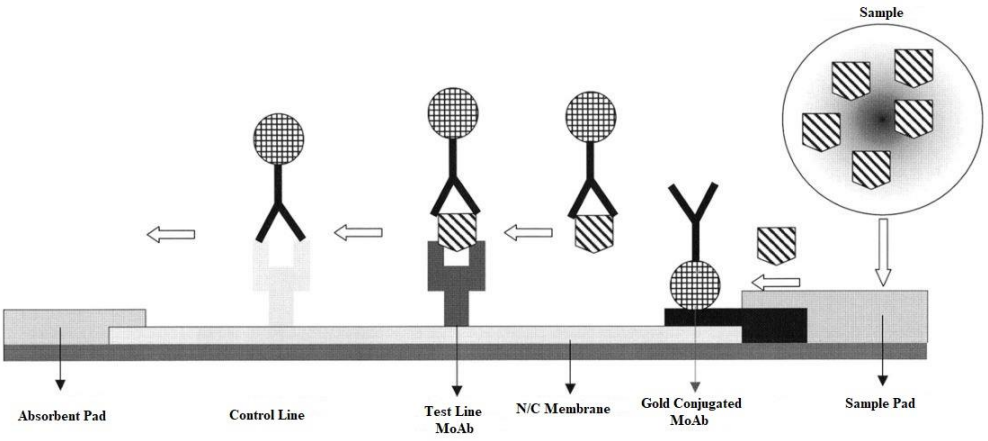

Şekil 2. 10. İmmunokromatografik test çalışma yöntemi (Kang ve ark., 2007)

2.1.7.5.3 Enzyme Linked Immunosorbent Assay

Enfekte olmuş köpeklerin tam kan veya BOS kullanılarak CDV teşhisi konulabilmektedir (Woma, 2008). Aynı zamanda konjunktiva, nazal mukoza, rektal svap örnekleri, akciğer, mide, mesane ve beyninde de viral antijen tespit edilebileceği bildirilmiştir (Potgieter ve Ajidagba, 1989). Viral antijenik çapraz reaksiyonunun ölçüldüğü kullanışlı ve basit bir test yöntemidir. Numunede arama işlemi gerçekleştirilen antijene spesifik antikorlar solid faza birleşiktir. Enzimle tespit edilmiş antijen ve test yapılacak antijen solid fazda olan antikora beraber ilave edilir. Farklı iki antijen antikor ile birleşme kısımlarında yarışma haline girmesi amacıyla inkube edilir. İnkubasyon bitiminde yıkama safhasına geçilerek reaksiyona girmeyen antijenler ayrılır ve hemen ardından bağlanma gerçekleştiren antijenler enzim-substrat kompleksi eklenerek ilave edilerek vermesi gerçekleşir. Spektrofotometre vasıtasıyla optik dansitesi belirlenir. Renk değişikliğinin olmaması örnekte antijen varlığını göstermektedir. Aşı sonrası yapılan ELISA testlerinde ise yanlış pozitiflik olabileceği tespit edişmiştir (Soma ve ark., 2003).

2.1.7.5.4 İmmünohistokimya

Monoklonal antikorlar immunohistokimyasal yöntemle CDV tespitinde kullanılmaktadır. Burun mukoza epiteli, ayak taban yastığı epiteli, vücudun boyun kısmından alınan epitel örnekleri, BOS ve idrardan alınan örnekler ile immünohistokimyasal olarak CDV antijeni saptanabilir (Alleman ve ark., 1992; Brown ve ark., 1987). İmmünohistokimyasal tekniğin hastalığın akut ve subakut evrelerinde CDV tespitinde kullanıldığı bildirilmiştir (Haines ve ark., 1999). Generalize enfeksiyon kaynaklı ölen köpeklerin dalak, tonsiller, lenf nodülleri, mide, akciğer, duedonum, idrar kesesi ve beyin dokularında immünohistokimyasal teknik ile CDV antijeni tespit edilebilmektedir (Greene ve Vandevelde, 2012).

2.1.7.5.5 Serebrospinal Sıvı Analizi

Canine Distemper Virus ensefalomiyelitinin subakut veya kronik enflamatuar formlarına sahip köpeklerde BOS protein seviyesinde (>25 mg/dL) artış görülebilmektedir. CDV enfeksiyonu olan köpeklerin BOS hücrelerinde intrastoplazmik inklüzyonlar da bulunabilir. Kronik progresif ensefaliti olan bazı köpekler ile distemper ensefalitinin diğer formları olan köpekler arasında BOS ve serumdaki H ve F zarf proteinlerine verilen hümoral bağışıklık tepkisindeki farklılıklar kaydedilmiştir (Woma, 2008). BOS'ta anti-CDV IgG antikorunun varlığı, distemper ensefalitin kesin kanıtını sunar; bu artışlar, aşılanmış köpeklerde veya sistemik distemperli köpeklerde bulunmamıştır. Bununla birlikte, BOS alınırken travma minimalize edilmeli ve kanamaya neden olunmamalıdır. Tam kanın karışmış olduğu BOS' da antikor mevcut olabilir. BOS antikor testi, CDV'ye duyarlı ve spesifiktir, (Greene ve Appel, 2006).

Akut distemper ensefalitisinde BOS'da interferona rastlanırken, nötralizan antikorlar genellikle bulunmaz. Subakut ve kronik enfeksiyonlarda ise MSS'de ve BOS'da interferon ve nötralizan antikorlar bulunabilir. Enfeksiyondan sonraki 1-3 hafta içerisinde sağlık durumu iyiye giden hayvanların BOS'unda saptanan interferon, virus varlığını işaret etmektedir (Çalışkan, 2007).

2.1.7.5.6 Virus İzolasyonu

Canine Distemper Virus'un klinik semptom gösteren hastalardan izolasyonu, hasta ancak akut dönemde ise yapılabilmektedir (Lednicky ve ark., 2004). CDV'nin ayrıştırılması amacıyla farklı tipte hücre kültür sistemleri kullanılmıştır. Virülent CDV, alveoler makrofajlarda veya aktive edilmiş lenfositlerde kolayca kültürlenebilir, ancak yalnızca epitelyal veya fibroblast hücre hatlarında adaptasyon ile gelişim gösterir. Alveoler makrofaj kültürlerinde, diğer birçok doku kültüründe CDV'nin karakteristik bir sitopatik etkisi olan dev hücre (sinsitya) oluşumu 2 ila 5 gün içinde saptanır ve bu sırada virüs, diğer hücreler üzerinde yapılan kaplamalarla izole edilebilir. CDV izolasyonu için makrofaj kültürlerinin yerini lenfosit kültürleri almıştır. Buffy coat hücreleri veya enfekte hayvanlardan alınan dokular, mitojenle uyarılan lenfositler ile yetiştirilebilir ve kültürler, 72 ila 144 saat sonra immünofloresan teknik ile incelenir. CDV izolasyonu için marmoset lenfoid hücre dizisi, gelincik 34 peritoneal makrofajları ve daha az yaygın olarak, embriyonlu tavuk yumurtalarının koryoallantoik zarı kullanılmıştır (Woma, 2008). CDV, Madin Darby Canine Kidney (MDCK), African Green Monkey Kidney (VERO) gibi hücre dizileri kullanılarak doğal olarak enfekte olmuş serbest dolaşan rakunlardan etkili bir şekilde izole edilmiştir (Lednicky ve ark., 2004). Köpek sinyal lenfosit aktivasyon molekülünü eksprese eden Vero hücreleri, aşılamadan sonraki 24 saat içinde CDV'nin klinik materyalden izolasyonuna yardımcı olmak için oluşturulmuştur (Seki ve ark., 2003).

2.1.7.5.7 Nükleik Asit Tespiti

Akut CDV enfeksiyonu olan köpeklerden alınan buffy coat hücrelerindeki CDV RNA'yı saptamak için ters transkripsiyon kullanılmıştır ve CDV nükleoprotein RNA'sı, distemperli köpeklerden alınan serum, tam kan ve BOS kullanılarak RT-PCR ile saptanmıştır (Woma, 2008). Distemper enfeksiyonunun süresi ve şekli ne olursa olsun, pozitif bir sonuç tanı için oldukça spesifiktir. Enfekte köpeklerden alınan ayak tabanı örneklerinde viral mRNA tespit edilmiştir (Grone ve ark., 2003). Doku kültürü ve histolojik kesitlerde virülent virüsü saptamak için tek sarmallı RNA probları kullanılarak polimeraz zincir reaksiyonu (PCR) ve nükleik asit hibridizasyon çalışmaları yapılmıştır. CDV'nin saptanması ve miktarının belirlenmesi için gerçek

zamanlı bir RT-PCR testi geliştirilmiştir. Polonya'da köpeklerin ve kürklü hayvanların periferik kan mononükleer hücrelerinde ve iç organlarında CDV'nin fosfoprotein geninin saptanması için RT-PCR ve Southern blot hibridizasyonu kullanılmıştır (Rzezutka ve Mizak 2002). Genel olarak, RT-PCR, CDV'nin antemortem teşhisi için çok değerlidir. Ancak, yaygın olarak mevcut değildir. Pozitif bir RT-PCR sonucu enfeksiyonun göstergesidir, oysa negatif bir sonuç laboratuar hatası, nükleik asit ekstraksiyon yöntemi ve primer seçimi gibi birçok faktörden kaynaklanabilir (Woma 2008).

2.1.8 Tedavi

Canine Distemper Virus enfeksiyonuna karşı bilinen etkin bir antiviral tedavi bulunmadığı için destekleyici ve semptomatik tedavi uygulanır (Garde ve ark., 2013; Greene ve Appel, 1998; Hoskins, 2010; Leizewitz ve ark., 2001; Loots ve ark., 2017; Martella ve ark., 2008; Pardo, 2005; Williams 2001; Woma, 2008). Solunum veya gastrointestinal sistemin klinik olarak daha az etkilendiği hastalarda tedaviye ihtiyaç duyulmadan da kendiliğinden iyileşme nadiren görülebilmektedir (Sykes, 2013). Ancak gelişen sekonder bakteriyel enfeksiyonlara karşı geniş spektrumlu antibiyotik uygulaması endikedir (Murphy ve ark., 1999; Woma 2008; Yağcı, 2017). Özellikle *Bordotella bronchiseptica* gibi sekonder bakteriyel enfeksiyonun neden olduğu üst solunum yolu hastalığı olan köpekler için antibiyotikler, temiz bir ortam, oksijen desteği ve nebülizasyon önerilmektedir (Değirmençay, 2017; Pardo, 2005; Sayın, 2019; Sykes, 2013).

İshal ve kusma ile seyreden gastrointestinal problemlerinde dehidrasyonu önlemek için kaybedilen elektrolitler ve sıvılar ikame edilmesi; immun sistem güçlendirilmesi ve kusmaların önlenmesi için antiemetiklerin kullanılması gerekmektedir (Evermann ve Kennedy, 2011; Feliu-Pascual, 2009; Greene Appel, 1998; Hoskin, 2010; Nelson ve Couto, 2014; Pardo, 2005). İntramüsküler olarak uygulanan veya intravenöz sıvılara eklenen B kompleks vitaminleri, anoreksi vakalarında iştahın uyarılmasına yardımcı olabilir (Sayın 2019; Woma, 2008). Oküler ve nasal akıntılar var ise hayvanı strese sokmadan temizlenmesi önerilir. Bronkopnömonisi olan hastalar için kloramfenikol, tetrasiklin ve ampisilin tercih edilebilir. Oksitetrasiklin yavrularda diş lekelerine yol açtığı için kullanımı önerilmemektedir (Hoskins, 2010; Yağcı, 2017).

Sinirsel hasarı olan distemperli köpeklerin tedavisinde prognoz genellikle olumsuzdur. Sedatifler, glukokortikoidler ve antikonvülzanlar nörolojik klinik bulguları düzeltebilir ancak tedavi edici etkisi yoktur (Vandevelde ve Cachin, 1992). Nörolojik atakları baskılamak için antikonvülzan ilaçlar kullanılabilir (Hoskins, 2010; Yağcı, 2017; Williams, 2001; Woma, 2008). Sinirsel semptomu olan köpeklerde plazma beta-karoten ve A vitamin miktarının azaldığı, beta-karoten ve A vitamini takviyesinin distemper hastalığının klinik bulgularının hafifletmesine faydası olacağı ortaya konmuştur (Yarım ve Yağcı, 2006). Deneysel CDV enfeksiyonu oluşturulan dağ gelinciklerinde enfeksiyon öncesi verilen A vitamini takviyesinin CDV enfeksiyonuna ilişkin mortaliteyi azalttığı bildirilmiştir (Rodeheffer ve ark., 2007). Askorbik asidin (Vitamin C) sinirsel bulgusu olmayan CDV'li köpeklerde tedaviyi hızlandırdığını bildirilmiştir (Ghoke ve Thorat, 2020). Humoral immun yanıtın hastalığın sonucuyla ilişkili olduğu, etkili bir humoral immun yanıtın olmamasının ise akut hastalık seyrine ve sıklıkla ölümcül bir tabloya yol açtığı bildirilmektedir (Beineke ve ark., 2009).

2.1.9 Korunma ve Kontrol

Distemper virusu diğer zarflı viruslar gibi konak dışında hızlıca etkisini kaybetmektedir (Dalbadan, 2020; Samal, 2008). Mortalite oranı ve bulaşıcılığı yüksek bir hastalık olması nedeniyle hasta köpeklerin hızlıca karantina altına alınması ve gerekli tedavilere erken dönemde başlanması hastalığın kontrolü açısından önemlidir (Martella ve ark., 2008). Virusun yayılmasında insanlar, kontamine alet ve ekipmanlar, ortak olarak kullanılan mama ve su kapları önemli rol oynamaktadır (De Vries ve ark., 2015). Barınaklarda solunum ya da gastrointestinal hastalık bulgularından şüphelenilen hayvanların bakımı yapılırken önce sağlıklı hayvanlarla ilgilenilmeli daha sonra hastalık bulgusu gösteren hayvanların bakımları yapılmalırdır (Sykes, 2013). Hasta hayvanlar sistemik akut hastalıktan sonraki ortalama 1-2 hafta sürede hastalığı sekresyonları ile yaymaya devam ederler. Sistemik hastalığı atlatabilenler veya sinir sistemi bulguları gösterenler CDV virusunu yaymazlar (Yağcı, 2017). CDV genomunun yüksek ısı, deterjan, formaldehit, lipit çözücü ve oksitleyici maddelere karşı dayanıksız olduğu bildirilmiştir (Daldaban, 2020; Samal, 2008).

Enfeksiyona karşı korunmada en güvenilir tercih aşılamadır (Feliu-Pascual, 2009; Latha ve ark., 2007c; Liu ve ark., 2016; Martella ve ark., 2008). Köpeklerde güvenli bir şekilde uygulanabilen canlı attenüe CDV aşıları ilk defa 1950'lerde geliştirilmiştir (Keeble 1962; Rockborn 1959). Zayıflatılmış viruslardan oluşan CDV'ye karşı güncel aşılar uzun yıllardır kullanılmaktadır ve köpek popülasyonunda enfeksiyonun insidansını önemli ölçüde azaltmıştır (Cherpillod ve ark., 2000). Yetmiş yıl önce kullanılan inaktif CDV aşıları yeterli immuniteyi sağlamadığı için yerini günümüzde kullanılan rekombinant CDV aşılarına bırakmıştır (Woma ve ark., 2008). Günümüzde hücre kültürü orijinli olan "Rockborn suşu" ve embriyolu tavuk yumurtası orijinli olan "Onderstepoort suşu" yaygın olarak kullanılmaktadır. Her iki aşı da köpeklerde sağlam bir bağışıklık tepkisi oluşturabilmektedir. Aşıların bazı köpeklerdeki yan etkileri arasında trombositopeni, immunsupresyon ve ensefalit yer alır fakat bu yan etkiler çok yaygın değildir (Appel ve Summers, 1999; Chappuis, 1995). Hayvanat bahçelerindeki hayvanların veya yaban hayvanlarının aşılanması gereken durumlarında modifiye canlı aşıların kullanımı yan etki ihtimallerinden dolayı önerilmemektedir. Eğer aşı uygulanacaksa *Canarypox* vektör virüs veya bazı DNA plasmidlerinde CDV'nin H ve F genlerinin ekspresyonu bazlı üretilen rekombinant DNA aşıları etkili bir bağışıklık sağladığı için tercih edilmelidir (Pardo ve ark., 2007; Welter ve ark., 2000). Geliştirilmiş olan bu biyoteknolojik aşılar dev pandalarda ve siyah ayaklı gelincik gibi nesli tükenme tehlikesiyle karşı karşıya kalan türlerde güvenli bir immunizasyon sağlamaktadır (Maclachlan ve Dubovi, 2016). Aşı virusunun zaman zaman yeterli koruma sağlamadığı, virusun mutasyona uğraması ve saha viruslarının antijenik varyasyon göstermesi nedeni ile ilişkili olduğu bildirilmektedir (Çalışkan, 2007).

Yeni doğan yavrunun antikor miktarı anne köpeğin antikor miktarı ile doğru orantılıdır. Alınan bu maternal antikor %97 oranında kolostrum yoluyla yavruya aktarılır ve yavru 6-8 haftalık oluncaya kadar korumaya devam eder (Pardo ve ark., 2007). Bazı yavrularda maternal antikor 14 haftalık yaşa gelinceye kadar korumaya devam eder. CDV enfeksiyonuna karşı kazanılan doğal bağışıklık ömür boyu devam eder (Bresalier ve ark., 2014; Woma ve ark., 2008). Anneden kolostrum aldığı varsayılan yavrularda aşılama işlemine 6-8 haftalıkken başlanır ve 14-21 gün aralıklarla 3 doz olarak tekrarlanır. Bir yıl sonrasında hatırlatma aşısı uygulanır

(Feliu-Pascual, 2009; Murphy ve ark., 1999). Kolostrum almayan yavrularda ise aşı sonrası ölümcül olan ensefalitis gelişebileceğinden dolayı 4 haftalık yaştan önce aşılanmaya başlanması uygun değildir (Appel ve Summers, 1999).

2.2 2'5' Oligoadenilat Sentetaz

İnterferonlar, viral enfeksiyonlarla mücadelede çok önemli bir rol oynayan, doğuştan gelen bağışıklık sisteminin ana bileşenleridir (Sadler ve Williams, 2008, Schoggins ve ark., 2011). OAS proteinleri, viral kökenli dsRNA'yı algılayan IFN kaynaklı antiviral enzimlerdir (Kristiansen ve ark., 2011; Silverman, 2007). OAS proteini viral dsRNA ile etkileşime girerek aktive olur ve adenezon trifosfat'ı (ATP) 2',5'-bağlı oligoadenilat'a (2,5 A) polimerize eder, bu da latent Ribonükleaz L'ye (RNase L) bağlanır ve aktive eder. Aktif RNase L hem hücresel hem de viral RNA'yı parçalayarak hücresel ve viral protein sentezinin inhibisyonuna yol açar. Böylece OAS/RNase L yolu, konak hücrenin viral yayılmayı kısıtlamasını sağlar (Malathi ve ark., 2007; Silverman, 2007). OAS'lar, birçok RNA ve deoksiribonükleik asit (DNA) virüs türü için patojenle ilişkili ortak bir moleküler model olan viral dsRNA'ya yönelik model tanıma reseptörleridir (Li ve ark., 2016). 2',5'-oligoadenilat sentetaz 1 (OAS1), düşük yapısal seviyelerde eksprese edilir ve tip I interferonlar tarafından düzenlenir. OAS1 proteini hücre sitoplazmasında inaktif bir monomer olarak birikir. Viral dsRNA ile aktivasyonun ardından enzim, 2',5'-oligoadenilatları sentezleyen bir tetramer oluşturmak üzere oligomerize olur ve bu da yapısal olarak eksprese edilen inaktif RNaseL' yi aktive eder. 2′,5′-oligoadenilatların RNaseL'ye bağlanması, enzim monomerlerinin kinaz benzeri alanları aracılığıyla dimerizasyonunu tetikler ve bu daha sonra RNaseL'nin viral RNA'ları parçalamasını sağlar (Sadler ve Williams, 2008). OAS1 aktivasyonu **Şekil 2.11**'de verilmiştir.

2'5' Oligoadenilat Sentetaz 1'in değişken seviyeleri viral enfeksiyonlarda farklı şekillerde ortaya çıkmaktadır. OAS1'in Afrika domuz ateşi virüsü (ASVF) ile akut olarak enfekte olmuş ölen domuzlarda önemli ölçüde arttığı ve asemptomatik domuzlarla birlikte yaşayanlarda azaldığı bulunmuştur (Sun ve ark., 2021). OAS1'in kan plazma seviyelerindeki artışın Koronavirüs hastalığı'nda (COVID-19) hastaneye yatış oranının, hastalığa yatkınlık oranının, virüs duyarlılığının ve hastalık şiddetinin azalmasıyla ilişkili olduğu bulunmuştur (Zhou ve ark., 2021). İnsan immun

yetmezlik virusu (HIV) ile enfekte olan insanlarda OAS1 seviyeleri yüksek bulunmasına rağmen RNaseL seviyelerinde bir değişiklik görülmemiştir (Torices ve ark., 2023). Dengue virüs ile enfekte insan hücrelerinde, OAS1'in yüksek seviyelerdeki p42 ve p46 izoformları Dengue virüs replikasyonunu engellediği ortaya konmuştur (Lin ve ark., 2009). Yapılan bir araştırmada köpeklerin serumlarında kedi, tavşan ve kobaylara göre 10 ila 100 kat arasında daha fazla OAS aktivitesine rastlandığı ancak köpeklerdeki virüs ve bakteri enfeksiyonlarından sonra OAS aktiviteleri sadece 10 kat arttığı bildirilmiştir. Ayrıca bu çalışmada OAS serum aktivitesi ile yaş ve/veya aşılama arasında negatif bir korelasyon olduğu da görülmüştür (Iwata ve ark., 2004). Demiyelizan köpek distemper virüsü ile enfekte olan köpeklerde beyindeki akmadde immunohistokimyasal olarak değerlendirilmiş ve OAS1 seviyesinin arttığı bulunmuştur (Klotz ve Gerhauser, 2019).

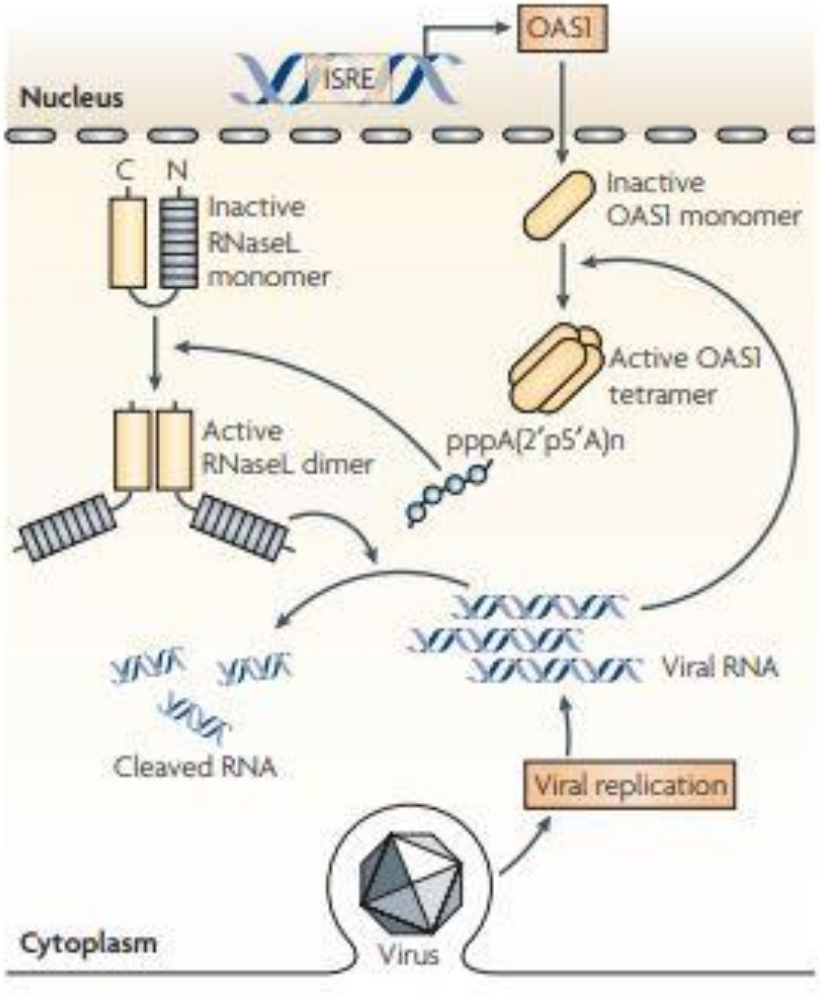

Şekil 2. 11. OAS1 aktivasyonu (Sadler ve Williams 2008).

2.3 İnaktif Parapoxvirus Ovis

Virüsler, bağışıklık sisteminin verdiği tepkiyi atlatarak, baskılayarak ya da bağışıklık sistemini aktive ederek bağışıklık sistemini manipüle edebilir (del Val ve ark., 1992; Grandvaux ve ark., 2002; Lane ve ark., 1985; Mocarski, 2002; Mossman, 2002). *Poxviridae* ailesinin bir üyesi olan ve dünya çapında koyun ve keçilerde pustüler deri lezyonlarına neden olan *Parapoxvirus ovis* (PPVO) aynı zamanda insanları da enfekte edebilir (Haig ve Mercer, 1998). PPVO için bir dizi etkili bağışıklık kaçış mekanizması önerilmiş veya tanımlanmıştır (Haig ve ark., 1996; Haig ve ark., 1997; Haig ve Mercer 1998; Haig ve McInnes, 2002; Kruse ve Weber, 2001; McKeever ve ark., 1988). PPVO doğuştan gelen bağışıklık sistemini uyarma yeteğine sahiptir. Bu bağışıklık sistemini uyarma aktivitesi ve aynı zamanda sahip olduğu bağışıklık sisteminden kaçış mekanizmaları PPVO için çok etkili bir hayatta kalma stratejisidir (Weber ve ark., 2003).

İnaktif PPVO, kedi, köpek, at, sığır ve domuzlarda nonspesifik bağışıklık sistemini uyararak enfeksiyon ve stres kaynaklı hastalıkların önlenmesine yardımcı olan enjeksiyonluk liyofilize bir çözeltidir (Friebe ve ark., 2004; Weber ve ark., 2003). İnaktif PPVO içeren ticari preperatlar viral enfeksiyonlara karşı doğal bağışıklığı uyarmak için veteriner hekimlikte kullanılır (Nguyen ve ark., 2002). İnaktif PPVO'nun bağışıklık uyarıcı etkinliğe sahip olduğu, inflamasyonda ve bağışıklık tepkisinin düzenlenmesinde rol oynadığı bildirilmiştir (Friebe ve ark., 2004). Sıçanlarda inaktif PPVO uygulamasından sonra interferon (IFN)-γ ve Interlökin-10 (IL-10) ekspresyonlarının indüklendiği belirtilmiştir (Arai ve ark., 1990). Ayrıca İnaktif PPVO'nun, sitokin (IFN, IL-12, p40, IL-18 ve TNF-α) üretimini indükleyerek sıçanlarda ve farelerde hepatit B virüsüne ve herpes simpleks virüsüne karşı duyarlılığı azalttığı bildirilmiştir (Nowatzky ve ark., 2013; Weber ve ark., 2003). İn vitro çalışmalar, inaktif PPVO'nun *Listeria monocytogenes*'e karşı monositler ve nötrofillerde fagositoz oranını ve köpek fagositik hücrelerini aktive ederek reaktif oksijen türlerinin üretimini artırdığını ortaya koymuştur (Pestka ve ark., 2004). Schütze ve ark, (2009) yaptıkları çalışmada, inaktif PPVO'nun köpeklerde periferal kandaki lökosit ve monositlerin fagositik aktivitesini arttırdığını bildirmiştir. Enfeksiyöz sığır rinotrakeitis (IBR) ile aşılanmış sığırlarda kullanılan inaktif PPVO'nun IL-2, IL-6 IL-12 ve IFN-γ sitokinlerini arttırdığı ortaya konmuştur

(Erbasan ve Mamak 2023). Sığır papillamatozisinde (BPV) otojen bir aşı ile birlikte kullanılan inaktif PPVO'nun papillom lezyonlarını daha hızlı azalttığı bildirilmiştir (Turk ve ark, 2005). İnaktif PPVO, atlarda at herpes virüsü (EHV) tip 1 ve 4'ün neden olduğu üst solunum yolu enfeksiyonlarının profilaksisi ve tedavisi için kullanılmaktadır (Ons ve ark., 2014).

2.4 Beta Glukan

Beta glukanlar, tahıllarda (Chu, 2013), bakterilerde (McIntosh ve ark., 2005), mayada (Volman ve ark., 2008) ve mantarlarda (Han ve ark., 2008) doğal olarak bulunan ve kaynağa bağlı olarak önemli ölçüde farklı fizikokimyasal özelliklere sahip β-1,3 d-glikoz polimerleridir. Bunlar, özellikle mantarlar olmak üzere bazı mikroorganizmaların hücre duvarında bulunan heterojen nişasta olmayan polisakkaritlerdir. β-glukanların çıkarıldığı kaynaklar arasında mayalar, algler, protistler, mantarlar ve tahıllar bulunur. Diğer kaynaklar arasında deniz yosunları (Teas 1983) ve potansiyel immünomodülatör ve antitümör etkilerine sahip *Shiitake, Lingzhi, Chaga, Maitake* gibi çeşitli tıbbi mantarlardır (Meng ve ark., 2016; Vanucci ve ark., 2013).

β-glukanlar, çeşitli biyolojik ve immünolojik aktiviteleri düzenleyen immünomodülatör efektörlerdir (Geller ve ark., 2019; Maity ve ark., 2021; Richter ve ark., 2015), doğuştan gelen bağışıklığı harekete geçirme kapasitesine sahiptirler ve böylece savunma bariyerlerini güçlendirirler (Goodridge ve ark., 2009). β-glukanların başlıca etki yolu, dendritik hücreler, nötrofiller, eozinofiller, makrofajlar, monositler ve T lenfositleri gibi çeşitli immünokompetan hücrelerde ifade edilen Dectin-1 reseptörüne bağlanarak etki etmesidir. Bu reseptöre bağlandıktan sonra, beta-glukanlar çeşitli sitokinlerin üretimini ve diğer bağışıklık veya bağışıklık dışı reaksiyon mekanizmalarını uyarır (Jesenak ve ark., 2014). β-glukanlar, kemokinlerin, proinflamatuar sitokinleri ve oksidatif patlama üretimini artırmanın yanı sıra makrofajlar, nötrofiller ve antijen sunan hücreler gibi bağışıklık hücrelerini de aktive eder (Chaichian ve ark., 2020). β-glukanlar oral yoldan uygulandığında bağırsak PPR'ler tarafından tanınır ve Peyer plaklarının mikro kıvrımları tarafından emilirler. Emilen β-glukanlar parçalanarak sistemik ve endotel sistemler tarafından dolaştırılır, böylece farklı bağışıklık hücreleriyle etkileşime girer ve işlevsel bağışıklık sistemini

aktive ederler (Chan ve ark., 2009; Zheng ve ark., 2017). Aşağı akış sinyal yolları tam olarak anlaşılmamış olmakla birlikte, NF-κB, CARD-9 sinyal adaptör proteini ve NFAT aktivasyonunu içerdiği ve bunun da IL6, IL-10, IL-12 ve TNF-α dahil olmak üzere sitokinlerin üretimiyle sonuçlandığı bildirilmiştir (Goodrige ve ark., 2009). Bu sitokinler, apoptozu tetikleme de dahil olmak üzere bağışıklık hücrelerini aktive etmede, ikincil bağışıklık tepkileri oluşturmada ve ayrıca tümör bağışıklığında da rol oynar (Herre ve ark., 2004).

β-glukanların immünomodülatör etkisi, hücre dizileri, hayvan modelleri ve insan denemeleri üzerinde yapılan çeşitli çalışmalardan anlaşılmaktadır (Chaichian ve ark., 2020). β-glukan uygulamaları, domuz gribi virüsü ile enfekte olmuş domuzlarda pulmoner lezyon skorunu ve viral replikasyonu azaltmış, IFN-γ ve nitrit oksit (NO) seviyelerini artırmıştır; bu da β-glukanın influenza virüsü enfeksiyonunu azaltmada profilaktik bir seçenek olarak rolünü göstermektedir (Jung ve ark., 2004). İnfluenza A (PR8-H1N1 suşu) ile enfekte olan farelerde β-glukan uygulamasının hayatta kalma oranını arttırdığı bulunmuştur (Muramatsu ve ark., 2012). Tavuklara günlük diyet takviyesi olarak oral yoldan verilen β-1,3 glukanın, Newcastle hastalığı virüsüne (*Avian Paramiksovirüs- 1*) karşı aşılama yanıtını arttırdığı ortaya konmuştur (Horst ve ark., 2019). ASVF ile enfekte hücrelerde kullanılan β-glukan, IFN-α ve IL-6 seviyelerini arttırarak konağı ASVF'ye karşı koruyabileceği ortaya konmuştur (Tran ve ark., 2022). β-glukanının insanlarda üst solunum yolu enfeksiyonlarının (ÜSYE) fiziksel semptomlarının şiddetini azalttığı (Dharsono ve ark., 2019) ve COVID-19'da bağışıklık tepkisini arttırarak semptomları ortadan kaldırmada faydalı olabileceği gözlemlenmiştir (Geller ve Yan, 2020). Köpeklerde oral olarak uygulanan β -1,3/1,6-glukanın kuduz ve köpek parvovirus tip 2 (CPV-2)'ye karşı aşılamalarda antikor üretim süresini kısalttığı ortaya konmuştur (Vojtek ve ark., 2017).

3. GEREÇ ve YÖNTEM

Bu çalışma Erciyes Üniverstiesi Veteriner Fakültesi İç Hastalıkları Anabilim Dalı ve Petstate Veteriner Kliniği'nde gerçekleştirildi. Çalışmanın gerçekleştirilmesi için Erciyes Üniversitesi Hayvan Deneyleri Yerel Etik Kurulu (EÜHADYEK)'dan Etik Kurulu onayı (22/124 sayılı karar) alındı.

3.1 Hayvan Materyali

Bu araştırmanın hayvan materyalini, Erciyes Üniversitesi Veteriner Fakültesi Hayvan Hastanesi İç Hastalıkları Anabilim Dalı ve Petstate Veteriner Kliniği'ne getirilen 2 ay ile 6 ay yaş aralığında farklı ırklardan CDV hastalığının solunum ve sindirim formlarını geçiren 60 adet (20 adet Grup I, 20 adet Grup II ve 20 adet Grup III) köpek oluşturdu. Çalışmaya CDV solunum ve sindirim sistemi formunda olan, sinirsel form gözlenmemiş ve köpek distemper virusuna karşı aşılanmamış köpekler dahil edildi. Çalışma sırasında, CDV hastalığının sinirsel formunu gösteren ve tedavi süresince ölen hayvanlar çalışmadan çıkarıldı.

1. Grup I (20 adet Standart tedavi ile tedavi edilen köpekler)
2. Grup II (20 adet Beta-glukan ile tedavi edilen köpekler)
3. Grup III (20 adet *Parapoxvirus ovis* ile tedavi edilen köpekler)

3.2 Çalışma Gruplarının Oluşturulması

3.2.1 Hayvan Seçimi

Grupları, 2-6 aylık yaş aralığında, aşısız, solunum ve sindirim sistemi problemleri ile Erciyes Üniversitesi Veteriner Fakültesi Hayvan Hastanesi İç Hastalıkları Anabilim

Dalı ve Petstate Veteriner Kliniği'ne getirilen farklı ırklarda (22 Kangal, 20 Melez, 9 İngiliz Poiter, 3 Akbaş, 2 İngiliz Setter, 1 Border Collie, 1 Maltese Terrier, 1 Rottweiler, 1 Labrador Retriever) ve farklı cinsiyetlerde (31 dişi, 29 erkek) 60 adet köpek oluşturdu. Solunum ve sindirim sistemi problemleri (okuler ve nasal mukoprulent akıntı, öksürük, emesis, diare ve anoreksi) olan köpeklerin anemnez, cinsiyet, yaş ve solunum sistemi veya sindirim sistemi bulguları kaydedildi. Çalışmaya CDV'nin sinirsel bulgularını gösteren köpekler dahil edilmedi. Köpeklere klinik ve laboratuvar muayeneleri (hemogram) ve CDV Antigen (CDV Ag) testi pozitifliğine göre CDV hastalığı teşhisi kondu ve çalışmaya dahil edildi.

3.2.2 Kan Örneklerinin Toplanması

Bütün köpeklerden hemogram ve serum örnekleri için, antikoagulantlı (3 ml) ve antikoagulantsız tüplere (5 ml) *vena cephalica antebrachii*'den çalışmanın 0. ve 6. günleri olmak üzere iki kez kan alındı. Hemogram ölçümü için K_3EDTA'lı tüp, serum için anti koagulantsız serum separatör jelli tüp kullanıldı. K_3EDTA'lı kan örneğinden hemogram, serum örneklerinden ise OAS1 ölçümü yapıldı. Hemogram ölçümü, kan alımından hemen sonra 10 dakika içinde yapıldı. OAS1 analizi için alınan kan örnekleri OAS1 ELISA kitinde önerildiği gibi (3000 rpm x 20 dakika) santrifüj edilerek serumları çıkarıldı ve analizler yapılıncaya kadar -20°C'de saklandı.

3.3 Yöntem

3.3.1 Hemogram Ölçümü

Tüm köpeklerden alınan K_3EDTA'lı venöz kan örneklerinden total lökosit (WBC), nötrofil (NEU), lenfosit (LYM), monosit (MON), eosinofil (EOS), total eritrosit (RBC), hemoglobin (Hb), hemotokrit (Hct) ve trombosit (PLT) parametreleri Mindray BC2800 cihazında (Auto Hematology Analyzer, Mindray, Çin Halk Cumhuriyeti) ölçüldü.

3.3.2 Canine Distemper Virus Hızlı Test Kiti Uygulanması

Solunum ve sindirim sistemi bulguları olan ve CDV hastalığından şüphe edilen köpeklerden alınan nazal ve konjuktival swap örneklere CDV Ag test uygulaması, üretici firmanın (Pors Medikal Grup®, İstanbul) talimatları doğrultusunda yapıldı.

Burundan ve konjuktivadan alınan swap örnekleri test solüsyonu içerisine daldırılarak karıştırıldı. Bu solüsyondan test kaseti üzerine 3 damla damlatıldı. Test kaseti üzerinde tek çizgi oluşumu negatif (**Şekil 3.1**), iki çizgi oluşumu ise pozitif (**Şekil 3.2**) olarak kabul edildi. Pozitif olanlar CDV hastalıklı olarak değerlendirilip çalışmaya dahil edildi.



Şekil 3. 1. CDV test negatifliği

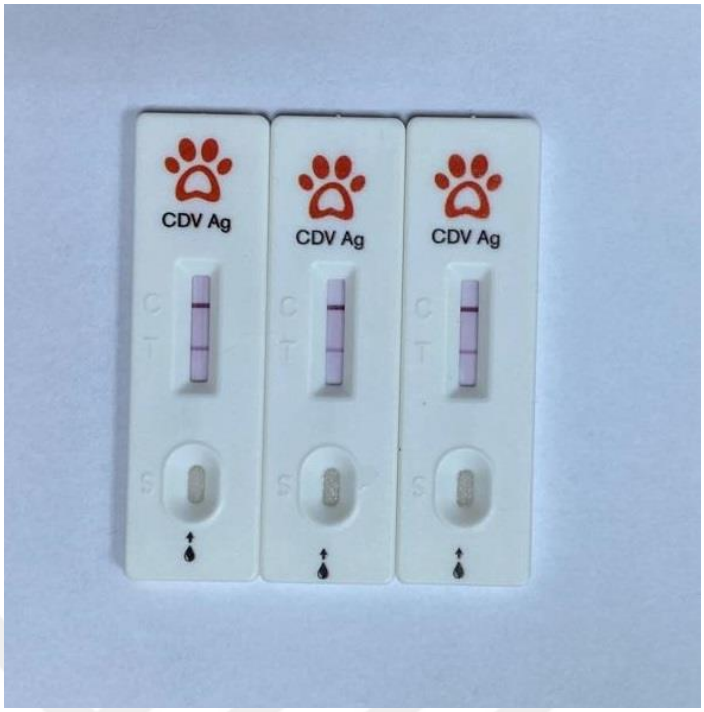

Şekil 3. 2. CDV hastalıklı köpeklerde CDV test pozitifliği

3.3.3. 2'5' Oligoadenilat Sentetaz 1 Ölçümü

Serum örneklerinin OAS1 konsantrasyonları, köpek (Canine) spesifik OAS 1 ELISA ticari test kiti (Kat No: MBS105486) (MyBiosource, San Diego, USA) kullanılarak üretici firmanın talimatları doğrultusunda Biotek ELX800 Microplate ELISA reader cihazında 450 nm'de okundu.

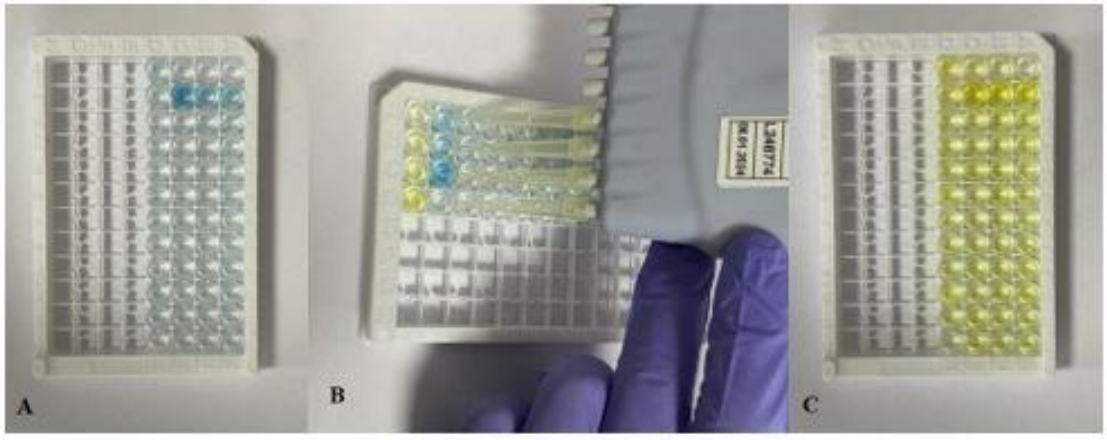

Şekil 3. 3. (A) Karanlıkta inkübe edilmeden önce, (**B**) Stop solüsyonu eklenmesi, (**C**) Stop solüsyonu eklendikten sonra ELISA okuyucu cihaza konmadan önce

3.4 Tedavi Grupları ve Tedavi Protokolleri

Tedavi gruplarını oluşturan bütün köpeklere tedavi başlagıcından önce antihelmintik (Caniverm®, tablet, 1 tablet /10 kg C.A, oral) tedavi uygulandı. Tüm gruplarda dehidre olan köpeklere "Verilecek sıvı= Canlı ağırlık (kg) x % dehidrasyon" formülüne göre gerekli olan sıvı miktarı hesaplanarak, %5 Dekstroz, %0.09 NaCl ve Laktatlı Ringer solüsyonları verilerek rehidrasyon sağlandı. Sekonder bakteriyel enfeksiyonlar için amoksisilin klavulanik asit (Synulox®, 8.75 mg/kg, günde 1, deri altı enjeksiyon) uygulandı. Destekleyici tedavi olarak Vitamin B_1-B_6 kombinasyonu (Nervit®, 1.5-2 ml/köpek, günde 1, deri altı enjeksiyon), Vitamin B_{12} (Butafan®, 0.25-2.5 ml/10 kg C.A, günde 1, deri altı enjeksiyon), Vitamin C (Maxivit-C®, 25-500 mg/kg, günde 1, kas içi enjeksiyon) uygulandı. Kusma görülen hayvanlarda, metoklopramid (Metpamid®, 0.5 mg/kg, günde 3, kas içi enjeksiyon), H_2 reseptör blokörü famotidin (Proksifam®, 1 mg/kg, günde 2, kas içi enjeksiyon) uygulandı. Bu tedavi prosedürü aynı zamanda standart tedavi grubuna uygulan tedavi protokolüydü (Grup I). Standart tedavi protokolüne ek olarak immunomodülatör olarak beta-glukan 1,3/1,6 ((Immuneks®, 4 mg/kg, günde 2 kez, oral) kullanılan grup Grup II'i oluşturdu. Grup III'yi ise standart tedavi grubuna ek olarak kullanılan *Parapoxvirus ovis* D1701 suşu (Zylexis®, 1 ml flakon/köpek, 48 saat ara ile 3 kez, deri altı enjeksiyon) oluşturdu.

3.5. İstatistiksel Analiz

Verilerin normal dağılıma uygunluğu Shapiro-Wilk, varyansların homojenliği Levene testi ve küresellik Mauchly W testi ile değerlendirilmiştir. Hemogram parametrelerinden elde edilen değerlerin ölçümlere (tedavi öncesi ve tedavi sonrası) ve deneme gruplarına (Grup I, Grup II ve Grup III) göre karşılaştırılmasında tekrarlı ölçümlerde varyans analizi kullanılmıştır. OAS proteinin hemogram parametreleri ile ilişkisi Pearson ve Spearman korelasyon katsayıları ile incelenmiştir. Korelasyon katsayılarının değerlendirilmesinde ilişki yok (r=0.00-0.19), zayıf ilişki (r=0.20-0.39), orta düzey ilişki (r=0.40-0.69), kuvvetli ilişki (r=0.70-0.89) ve çok kuvvetli ilişki (r=0.90-1.00) kriterleri dikkate alınmıştır (Alpar 2018). İstatistiksel anlamlılık düzeyi $p<0.05$ olarak belirlenmiştir. Analizler The Jamovi Project versiyon 2.3 paket programı ile yapılmıştır.

4.BULGULAR

4.1 Klinik Bulgular

Canine Distemper Virus hastalıklı köpeklerde, mukopurulent burun ve gözyaşı akıntısı (60 köpek), öksürük (5 köpek), konjuktivit (11 köpek), kusma (15 köpek), ishal (17 köpek) ve bazı olgularda burun ucunda hiperkeratoz (4 köpek) gözlemlendi (**Şekil 4.1, 4.2, 4.3**). Çalışmaya dahil edilen 60 köpeğin aşısız olduğu tespit edildi. Gruplardaki köpeklerin ırk, cinsiyet, yaş bilgileri ve klinik bulgular **Tablo 4.1**, **Tablo 4.2**, ve **Tablo 4.3**'te verildi. Gruplara göre hastaların nabız, solunum ve ateş değerleri **Tablo 4.4**'te gösterildi.



Şekil 4.1. CDV hastalıklı bir köpekte konjuktivitis



Şekil 4.2. CDV hastalıklı bir köpekte mukoprulet burun akıntısına bağlı oluşan tahriş



Şekil 4.3. CDV hastalıklı bir köpekte burun çevresinde hiperkeratozis

Tablo 4. 1. Grup I'deki köpeklerinin ırk, cinsiyet, yaş ve klinik bulguları

	Irk	Cinsiyet	Yaş	Klinik Bulgular
S 1	Melez	Erkek	4 Ay	Mukoprulent akıntı
S 2	Kangal	Erkek	3 Ay	Mukoprulent akıntı
S 3	Rottweiler	Dişi	2 Ay	Mukoprulent akıntı, kusma, ishal
S 4	Melez	Erkek	2 Ay	Mukoprulent akıntı, hiperkeratozis
S 5	Melez	Dişi	3 Ay	Mukoprulent akıntı, kusma
S 6	Kangal	Erkek	4 Ay	Mukoprulent akıntı
S 7	Kangal	Dişi	6 Ay	Mukoprulent akıntı, konjuktivitis
S 8	Kangal	Erkek	3 Ay	Mukoprulent akıntı
S 9	Melez	Dişi	4 Ay	Mukoprulent akıntı, kusma
S 10	Melez	Dişi	2 Ay	Mukoprulent akıntı, kusma, ishal
S 11	Akbaş	Erkek	6 Ay	Mukoprulent akıntı
S 12	Kangal	Erkek	4 Ay	Mukoprulent akıntı, öksürük
S 13	Kangal	Dişi	5 Ay	Mukoprulent akıntı
S 14	Melez	Dişi	6 Ay	Mukoprulent akıntı, konjuktivitis
S 15	Melez	Dişi	5 Ay	Mukoprulent akıntı
S 16	İngiliz Setter	Dişi	2 Ay	Mukoprulent akıntı, ishal
S 17	İngiliz Setter	Erkek	2 Ay	Mukoprulent akıntı, ishal, öksürük
S 18	Kangal	Erkek	3 Ay	Mukoprulent akıntı
S 19	Melez	Dişi	4 Ay	Mukoprulent akıntı, konjuktivitis
S 20	Melez	Dişi	4 Ay	Mukoprulent akıntı

Tablo 4. 2. Grup II'deki köpeklerinin ırk, cinsiyet, yaş ve klinik bulguları

	Irk	**Cinsiyet**	**Yaş**	**Klinik Bulgular**
B 1	Kangal	Dişi	3 Ay	Mukoprulent akıntı, öksürük
B 2	Melez	Dişi	3 Ay	Mukoprulent akıntı
B 3	Kangal	Erkek	4 Ay	Mukoprulent akıntı, konjuktivitis
B 4	Kangal	Dişi	4 Ay	Mukoprulent akıntı
B 5	Kangal	Dişi	2 Ay	Mukoprulent akıntı, hiperkeratozis
B 6	Kangal	Dişi	3 Ay	Mukoprulent akıntı, kusma
B 7	Kangal	Erkek	2 Ay	Mukoprulent akıntı
B 8	Terrier	Erkek	5 Ay	Mukoprulent akıntı
B 9	Kangal	Erkek	5 Ay	Mukoprulent akıntı, kusma, konjuktivitis
B 10	Melez	Dişi	2 Ay	Mukoprulent akıntı, kusma, ishal
B 11	Melez	Dişi	3 Ay	Mukoprulent akıntı, öksürük
B 12	Kangal	Erkek	4 Ay	Mukoprulent akıntı, kusma, ishal
B 13	Melez	Dişi	3 Ay	Mukoprulent akıntı, ishal
B 14	Melez	Erkek	4 Ay	Mukoprulent akıntı
B 15	Melez	Erkek	2 Ay	Mukoprulent akıntı, kusma
B 16	Kangal	Dişi	5 Ay	Mukoprulent akıntı, kusma, ishal, hiperkeratozis
B 17	Kangal	Erkek	2 Ay	Mukoprulent akıntı
B 18	Melez	Erkek	3 Ay	Mukoprulent akıntı, ishal
B 19	Border Colie	Dişi	2 Ay	Mukoprulent akıntı, kusma, ishal, konjuktivitis
B 20	Kangal	Dişi	2 Ay	Mukoprulent akıntı, kusma, ishal

Tablo 4. 3. Grup III'teki köpeklerinin ırk, cinsiyet, yaş ve klinik bulguları

	Irk	**Cinsiyet**	**Yaş**	**Klinik Bulgular**
Z 1	Kangal	Erkek	4 Ay	Mukoprulent akıntı
Z 2	Kangal	Dişi	2 Ay	Mukoprulent akıntı, öksürük
Z 3	Melez	Erkek	2 Ay	Mukoprulent akıntı, konjuktivitis
Z 4	Pointer	Dişi	3 Ay	Mukoprulent akıntı, ishal
Z 5	Pointer	Erkek	3 Ay	Mukoprulent akıntı, ishal, konjuktivitis
Z 6	Pointer	Dişi	3 Ay	Mukoprulent akıntı, kusma
Z 7	Pointer	Erkek	3 Ay	Mukoprulent akıntı, ishal
Z 8	Pointer	Dişi	3 Ay	Mukoprulent akıntı
Z 9	Pointer	Erkek	3 Ay	Mukoprulent akıntı, konjuktivitis
Z 10	Pointer	Dişi	3 Ay	Mukoprulent akıntı, kusma
Z 11	Pointer	Erkek	3 Ay	Mukoprulent akıntı
Z 12	Pointer	Dişi	3 Ay	Mukoprulent akıntı, kusma, hiperkeratoz
Z 13	Melez	Dişi	6 Ay	Mukoprulent akıntı, ishal
Z 14	Akbaş	Erkek	5 Ay	Mukoprulent akıntı, konjuktivitis
Z 15	Melez	Erkek	2 Ay	Mukoprulent akıntı
Z 16	Akbaş	Dişi	2 Ay	Mukoprulent akıntı
Z 17	Kangal	Erkek	4 Ay	Mukoprulent akıntı
Z 18	Kangal	Erkek	3 Ay	Mukoprulent akıntı, ishal
Z 19	Labrador R.	Dişi	3 Ay	Mukoprulent akıntı, ishal, konjuktivitis
Z 20	Melez	Erkek	5 Ay	Mukoprulent akıntı

Tablo 4. 4. Tedavi gruplarının tedavi öncesi (T.Ö) ve sonrası (T.S) ateş, solunum ve nabız değerleri (ortalama ± SE)

	Grup I		Grup II		Grup III	
	TÖ	**TS**	**TÖ**	**TS**	**TÖ**	**TS**
Ateş (°C)	38.3±1.1	37.4±0.6	38.4±1.2	37.4±0.5	38.6±1.1	37.7±0.4
Solunum (dk)	29.2±4.8	24.3±3.2	29.4±5.2	24.8±3.6	29.4±4.1	26.0±3.9
Nabız (dk)	88.9±18.9	80.2±11.0	87.8±10.8	78.0±7.4	87.8±8.2	76.0±6.3

TÖ: Tedavi öncesi; **TS:** Tedavi sonrası

4.2 Hemogram Bulguları

Çalışmaya dahil edilen hayvanlarda tedavi öncesi 25 köpekte lökositoz (7 köpek Grup I, 3 köpek Grup II ve 15 köpek Grup III), 3 köpekte lökopeni (her bir grupta birer), Grup II'de bir ve Grup III'te 3 köpekte hafif lenfositoz, bir şiddetli nonrejeneratif (Grup III) ve 5 hafif rejeneratif anemi (1 köpek Grup I ve 4 köpek Grup II), Grup III'te 2 köpekte trombositopeni ve bu köpeklerden birinde aynı zamanda nötropeni, 4 köpekte hafif trombositoz (1 köpek Grup I ve 3 köpek Grup III) ve 10 köpekte hafif dehidrasyon (5 köpek Grup I, 2 köpek Grup II ve 3 köpek Grup III) belirlendi.

Grup I'de, tedavi sonrası WBC ($p<0.001$), NEU ($p<0.049$), EOS ($p<0.001$), RBC ($p<0.001$) ve PLT ($p<0.001$) değerleri tedavi öncesi değerlere göre anlamlı derecede düşüktü. MCH ($p<0.001$) ve MCHC ($p<0.001$) değerleri ise tedavi öncesine göre anlamlı olarak yüksekti.

Grup II' de, tedavi sonrası NEU ($p<0.049$) ve PLT ($p<0.001$) değerleri tedavi öncesi değerlere göre anlamlı derecede düşüktü. HGB ($p<0.001$) ve MPV ($p<0.001$) değerleri ise tedavi öncesine göre anlamlı derecede yüksekti.

Grup III' de tedavi sonrası WBC ($p<0.001$), NEU ($p<0.049$), LYM ($p=0.001$), MON ($p<0.001$), EOS ($p<0.001$), RBC ($p<0.001$) ve PLT ($p<0.001$) değerleri tedavi öncesi değerlere göre anlamlı derecede düşüktü. MCV ($p=0.019$), MCH ($p<0.001$) ve MPV ($p<0.001$) değerleri ise tedavi öncesine göre anlamlı derecede yüksekti.

MON değerinin tüm gruplarda tedavi sonrası düştüğü, Grup II ve Grup III arası değerler açısından değerlendirildiğinde farkın anlamlı bulunmuştur ($p<0.001$).

HGB değerinin tüm gruplarda tedavi sonrası artış gösterdiği, Grup I ve Grup III arasında HGB değeri açısından farkın önemli olduğu bulunmuştur ($p<0.001$).

MCH değerinin tüm gruplarda tedavi sonrası artış gösterdiği, tedavi öncesi Grup III değerinin diğer gruplara göre anlamlı düşük olduğu ve tedavi sonrası bu değerin Grup I'de diğer gruplara göre anlamlı yüksek olduğu belirlenmiştir ($p<0.001$).

MCHC değerinin tedavi sonrası tüm gruplarda artış gösterdiği, tedavi öncesi Grup II ve Grup III arasında, tedavi sonrası ise Grup I değerinin Grup II ve Grup III' e göre anlamlı yüksek olduğu belirlendi ($p<0.001$).

MPV değeri açısından incelendiğinde tüm gruplarda tedavi sonrası artış gözlendiği, tedavi sonrası Grup I değerinin Grup II ve Grup III'e göre anlamlı derecede düşük olduğu belirlendi ($p<0.001$).

Tedavi sonrası PCT değeri açısından incelendiğinde Grup I değerlerinin Grup II ve Grup III'e göre anlamlı düşük olduğu belirlendi ($p=0.01$).

Grup I, grup II ve grup III'deki hayvanların hemogram parametreleri **Tablo 4.5**'te verilmiştir.

Tablo 4. 5. Grupların hemogram değerleri ortalamaları **($\overline{X} \pm S_{\overline{X}}$)**

Parametre	Gruplar	Ölçümler Min-max ($\overline{X} \pm S_{\overline{X}}$)		P Değeri
		Tedavi Öncesi	Tedavi Sonrası	
WBC (10^9/l)	Grup I	4.9-21.2 14.82±1.04^{a}	6.43-10.09 8.05±0.23^{b}	P_{Grup} = 0.112
	Grup II	4.61-20.8 12.67±1.07	8.2-12.9 9.51±0.32	$P_{Ölçüm}$ <**0.001**
	Grup III	4.2-22.7 16.34±1.18^{a}	5.8-16.3 9.18±0.49^{b}	$P_{Grup\ x\ Ölçüm}$ = 0.030
NEU (10^9/l)	Grup I	2.83-14.22 8.56±0.65^{a}	2.59-5.64 3.99±0.17^{b}	P_{Grup} = 0.913
	Grup II	2.72-13.1 7.24±0.64^{a}	3.2-7.32 4.47±0.22^{b}	$P_{Ölçüm}$ <**0.049**
	Grup III	1.88-13.55 8.18±0.69^{a}	3.0-5.5 4.39±0.28^{b}	$P_{Grup\ x\ Ölçüm}$ = **0.009**
LYM (10^9/l)	Grup I	1.14-6.44 3.79±0.33	1.71-4.32 2.71±0.15	P_{Grup} = 0.096
	Grup II	1.39-10.3 3.74±0.52	2.1-7.85 3.78±0.29	$P_{Ölçüm}$ = **0.001**
	Grup III	1.4-8.42 4.90±0.45^{a}	1.79-4.74 3.11±0.18^{b}	$P_{Grup\ x\ Ölçüm}$ = **0.035**
MON (10^9/l)	Grup I	0.37-3.26 1.53±0.18^{AB}	0.61-1.74 1.09±0.07^{AB}	P_{Grup} <**0.001**
	Grup II	0.38-2.38 1.23±0.13^{B}	0.35-1.4 0.88±0.06^{B}	$P_{Ölçüm}$ <**0.001**
	Grup III	0.39-2.38 2.35±0.28^{A,a}	0.47-3.08 1.46±0.13^{A,b}	$P_{Grup\ x\ Ölçüm}$ = 0.161
EOS (10^9/l)	Grup I	0.03-1.31 0.61±0.09^{AB,a}	0.0-0.76 0.25±0.05^{b}	P_{Grup} = **0.028**
	Grup II	0.03-0.97 0.38±0.05^{B}	0.0-0.67 0.28±0.04	$P_{Ölçüm}$ <**0.001**
	Grup III	0.05-1.77 0.92±0.14^{A,a}	0.03-0.69 0.21±0.04^{b}	$P_{Grup\ x\ Ölçüm}$ <**0.001**
RBC (10^{12}/l)	Grup I	4.24-7.82 6.29±0.23^{a}	4.43-6.24 5.49±0.12^{b}	P_{Grup} = 0.087
	Grup II	4.2-8.48 6.12±0.29	5.8-7.4 6.45±0.11	$P_{Ölçüm}$ <**0.001**
	Grup III	5.7-7.8 6.82±0.14^{a}	4.7-6.7 5.73±0.14^{b}	$P_{Grup\ x\ Ölçüm}$ <**0.001**
HGB (g/dL)	Grup I	14.2-18.4 15.72±0.42^{A}	14.4-19.3 16.98±0.34^{A}	P_{Grup} = 0.087
	Grup II	10.3-18.0 14.36±0.46^{AB,b}	12.8-18.6 16.20±0.31^{AB,a}	$P_{Ölçüm}$ <**0.001**
	Grup III	11.3-17.2 13.70±0.38^{B}	12.1-17.1 14.87±0.35^{B}	$P_{Grup\ x\ Ölçüm}$ <**0.001**

Tablo 4.5. Devamı

HCT (%)	Grup I	31.2-58.8 49.61±1.55	33.5-48.0 40.96±1.02	P_{Grup} = 0.087
	Grup II	29.1-56.1 43.75±2.02	33.8-55.2 47.15±1.23	$P_{Ölçüm}$ <**0.001**
	Grup III	18.6-60.2 45.41±2.12	39.1-52.4 45.45±0.83	$P_{Grup\ x\ Ölçüm}$ <**0.001**
MCV (fL)	Grup I	62.92-96.06 79.56±1.81	55.19-104.06 76.24±2.85	P_{Grup} = 0.123
	Grup II	55.3-89.1 72.44±2.49	57.0-86.4 73.17±1.92	$P_{Ölçüm}$ = **0.019**
	Grup III	27.35-80.27 65.97±2.74^{b}	59.24-100.64 80.55±2.33^{a}	$P_{Grup\ x\ Ölçüm}$ <**0.001**
MCH (pg)	Grup I	17.30-30.26 24.78±0.78^{A,b}	25.81-35.67 31.00±0.74^{A,a}	P_{Grup} <**0.001**
	Grup II	17.3-30.8 23.96±0.89^{A}	21.6-28.1 25.12±0.47^{B}	$P_{Ölçüm}$ <**0.001**
	Grup III	17.30-23.64 20.05±0.46^{B,b}	19.69-30.18 26.10±0.74^{B,a}	$P_{Grup\ x\ Ölçüm}$ <**0.001**
MCHC (g/dL)	Grup I	28.86-36.90 32.15±0.53^{AB,b}	33.80-58.82 41.49±1.30^{A,a}	P_{Grup} <**0.001**
	Grup II	22.10-47.10 33.78±1.20^{A}	29.30-45.50 35.06±1.04^{B}	$P_{Ölçüm}$ <**0.001**
	Grup III	24.34-37.30 30.08±0.64^{B}	29.30-34.68 32.56±0.37^{B}	$P_{Grup\ x\ Ölçüm}$ <**0.001**
PLT (10^9/l)	Grup I	214-562 365.50±16.29^{a}	103-602 273.00±23.67^{b}	P_{Grup} = 0.688
	Grup II	321-489 386.90±9.18^{a}	193-363 281.90±9.11^{b}	$P_{Ölçüm}$ <**0.001**
	Grup III	87-532 395.85±26.25^{a}	128-391 266.80±13.71^{b}	$P_{Grup\ x\ Ölçüm}$ = 0.546
MPV (fL)	Grup I	6.2-8.6 7.47±0.13^{A}	7.6-8.7 8.14±0.07^{B}	P_{Grup} <**0.001**
	Grup II	6.2-9.4 7.79±0.14^{b}	8.1-14.2 12.00±0.40^{A,a}	$P_{Ölçüm}$ <**0.001**
	Grup III	6.8-9.4 7.46±0.14^{a}	8.7-13.8 11.81±0.34^{A,b}	$P_{Grup\ x\ Ölçüm}$ <**0.001**
PCT (%)	Grup I	0.18-0.39 0.27±0.01	0.24-0.42 0.22±0.02^{B}	P_{Grup} = **0.001**
	Grup II	0.24-0.42 0.30±0.01	0.27-0.42 0.33±0.01^{A}	$P_{Ölçüm}$ = 0.911
	Grup III	0.06-0.43 0.29±0.02	0.17-0.41 0.31±0.02^{A}	$P_{Grup\ x\ Ölçüm}$ = **0.011**

$^{A, B}$=Gruplar arasındaki farklılık; ^{a,b}=Ölçümler arasındaki farklılık; $\overline{X}$: Aritmetik ortalama; $S_{\overline{X}}$: Standart hata

4.3 2' 5' Oligoadenilat Sentetaz 1 Bulguları

Grup I ve Grup II'de tedavi öncesi OAS1 değeri tedavi sonrası değerlere göre (Grup I p <0.001, Grup II p <0.001) anlamlı derecede düşüktür. Grup II'de OAS 1 düzeyinin arttığı ancak bu değişimin anlamlı olmadığı belirlenmiştir.

Grup I OAS1 değeri tedavi öncesinde Grup II ve Grup III değerlerine göre anlamlı olarak yüksek bulunmuş, tedavi sonrası OAS1 değeri açısında tüm gruplar arasındaki değişimlerin anlamlı olduğu belirlenmiştir (p <0.001).

Grup I, grup II ve grup III'deki hayvanların OAS1 değerleri **Tablo 4.6**'da verilmiştir.

Tablo 4.6. Grupların OAS 1 değerleri

Parametre	**Gruplar**	**Ölçümler** Min-max $(\overline{X} \pm S_{\overline{X}})$		**P Değeri**
		Tedavi Öncesi	**Tedavi Sonrası**	
OAS1 (ng/ml)	Grup I	7.19-12.48 $9.57\pm0.38^{A,b}$	13.11-22.19 $16.69\pm0.62^{B,a}$	P_{Grup} <**0.001**
	Grup II	6.44-10.26 7.70 ± 0.26^{B}	6.45-10.58 8.39 ± 0.30^{C}	$P_{Ölçüm}$< **0.001**
	Grup III	6.77-9.60 $7.75\pm0.17^{B,b}$	15.57-22.96 $18.79\pm0.43^{A,a}$	$P_{Grup\ x\ Ölçüm}$ <**0.001**

$^{A, B}$=Gruplar arasındaki farklılık; ^{a,b}=Ölçümler arasındaki farklılık; $\overline{X}$: Aritmetik ortalama; $S_{\overline{X}}$: Standart hata

Gruplara göre OAS1'in hemogram parametreleri ile aralarındaki korelasyon **Tablo 4.7**'de verilmiştir.

Tedavi öncesi OAS1 değeri açısından Grup I' de WBC, Mon, Eos, PDW değerleri arasında negatif korelasyon, Grup I MCHC değeri, Grup II Neu değeri ve Grup III % Eos değeri arasında pozitif korelasyon, tedavi sonrası Grup I % Eos değeri ile negatif korelasyon, Grup I WBC, % Lym, Neu, Lym, RBC, HGB değerleri ile, Grup II MPV değeri, Grup III PLT değeri arasında pozitif korelasyon belirlenmiştir.

Tablo 4.7. Gruplara göre korelasyon analizi sonuçları

Korelasyon Matrisi	OAS1 (r)					
	Tedavi Öncesi			Tedavi Sonrası		
	Grup I	Grup II	Grup III	Grup I	Grup II	Grup III
WBC (10^9/l)	-0.58**	0.41	0.06	0.98***	0.28	-0.34
Neu (%)	0.33	0.32	-0.36	0.09	0.30	-0.09
Lym (%)	0.14	-0.12	0.13	0.52*	-0.23	0.11
Mon (%)	-0.42	-0.13	0.15	-0.34	-0.19	-0.03
Eos (%)	-0.31	-0.20	0.46*	-0.57**	0.17	-0.04
Neu (10^9/l)	-0.38	0.52*	-0.10	0.71***	0.41	-0.36
Lym (10^9/l)	-0.32	0.13	0.13	0.86***	-0.06	-0.18
Mon (10^9/l)	-0.66**	0.30	0.12	0.11	-0.07	-0.28
Eos (10^9/l)	-0.53*	0.08	0.36	-0.51*	0.23	-0.03
RBC (10^{12}/l)	-0.24	-0.26	-0.10	0.52*	0.03	-0.05
HGB (g/dL)	-0.05	-0.08	-0.09	0.49*	-0.18	0.09
HCT (%)	-0.28	-0.05	-0.22	0.29	-0.01	0.10
MCV (fL)	-0.01	0.20	-0.22	-0.19	-0.03	0.11
MCH (g/dL)	0.09	0.30	-0.09	-0.08	-0.24	0.08
MCHC (g/dL)	0.72***	0.02	0.22	0.14	0.01	-0.01
PLT (10^9/l)	0.19	0.25	0.16	-0.33	-0.16	0.51*
MPV (fL)	-0.04	-0.01	-0.31	-0.32	0.55*	0.02
PCT (%)	0.21	0.20	0.11	-0.37	0.49*	0.56*

r: Korelasyon katsayısı; *: p <0.05; **: p <0.01; ***: p <0.001; %: Yüzde oran

5. TARTIŞMA

Köpek distemperi akut, son derece bulaşıcı bir viral hastalıktır ve dünya çapında evcil köpeklerin (*Canis familiars*) en önemli hastalığıdır ve ölüm oranı, etoburları ve her yaştan evcil köpeği etkileyen kuduzdan sonra ikinci sıradadır (Degene ve Zegene, 2019; Swango ve ark., 1995). Köpeklerin distemper hastalığında klinik belirtiler konak yaşı, konak bağışıklık yeterliliği, virüs suşu ve etkilenen organ sistemi gibi bir dizi faktöre bağlı olarak değişir (Leisewitz ve ark., 2001). İlk klinik bulgular letarji, dehidratasyon, anoreksi ve kilo kaybı ile karakterizedir ve bunu baskın olarak etkilenen organa bağlı olarak daha belirgin bir klinik görünüm izler (Beineke ve ark., 2009). Bunlar ise; solunum bulguları (mukopürülan göz-burun akıntısı, öksürük, hapşırma, dispne ve solunum sıkıntısı) ve/veya gastrointestinal bulgular (anoreksi, tükürük salgısında artış, diş minesi hipoplazisi, kusma, ishal ve dehidratasyon), göz bulguları (göz kapağı şişmesi, konjonktivada konjesyon ve gözde pürülan sekresyonlar), nörolojik bulgular (nöbetler, aşırı duyarlılık, sakız çiğneme hareketi, kürek çekme, ataksi, kas gerginliği, bisiklet hareketi ve pleji veya parezi) ve deri bulguları (burun ve ayak tabanında hiperkeratozu, uyluklarda, karın ve kulak kepçelerinin iç yüzeyinde ve ventral karında püstüler dermatit, diğer adıyla distemper ekzantemi) olarak sıralanabilir (Beineke ve ark., 2009; Saaed ve Al-Obaidi, 2021). Sinirsel belirtiler gösteren köpekler genellikle ölür, ancak bazıları iyileşir ve kalıcı miyoklonus gibi yaşam boyu kalıcı belirtiler gösterebilir (Beineke ve ark., 2009). Sunulan çalışmada solunum ve sindirim sistemi belirtileri olan köpekler çalışmaya dahil edilmiş olup, bu köpeklerde, mukopurulent burun ve gözyaşı akıntısı (60 köpek), öksürük (5 köpek), konjuktivit (11 köpek), kusma (15 köpek), ishal (17 köpek) ve bazı olgularda burun ucunda hiperkeratoz (4 köpek) gözlenmesi literatürlerle uyumludur.

Distemper hastalığında bifazik ateşin gelişimi başka bir karakteristik klinik bulguyu temsil eder (Beineke ve ark., 2009). Bifazik ateş ve genel halsizlik sıklıkla viremi ile ilişkilidir (Degene ve Zebene, 2019). Schobesberger ve ark., (2005), 10 köpekle yaptıkları deneysel çalışmada, bir köpek hariç diğerlerinde enfeksiyondan üç gün sonra ateş belirlendiğini, beş köpekte 17-21 arasında ikinci bir artış görüldüğünü bildirmişlerdir. Willi ve ark., (2015)'te yaptıkları çalışmada çalışmaya dahil edilen 13 distemperli köpekte klinik olarak mukuslu, pürülan veya kanlı göz ve/veya burun akıntısı (%39), ateş (%31), öksürük (%31), inspiratuar akciğer seslerinde artış (%31), konjuktivit (%23), sıvı dolu bağırsak kıvrımları (%23), solukluk (%15) ve tek köpekte topallık, taşipne, ishal, dehidratasyon, kaşeksi, otitis eksterna ve vajinal akıntı belirlediklerini bildirmişlerdir. Yanar ve ark., (2024) distemperli köpeklerde klinik olarak ateş (6/10), dehidratasyon (7/10), kusma (2/10), ishal (7/10), öksürük (5/10), burun akıntısı (9/10) ve gözyaşı akıntısı (7/10) belirlemişlerdir. Sunulan çalışmada çalışmaya dahil edilen köpeklerde belirgin bir ateş gözlenmemesinin hastalığın patogenezinde bifazik ateşin gözlenmesi ve çalışmanın doğal enfekte köpeklerde yapılması nedeniyle bu dönemler dışında çalışmaya dahil edilmiş olması olarak yorumlanabilir.

Akut CDV enfeksiyonu olan köpeklerde anemi, trombositopeni, lenfopeni, nötropeni ve monositopeni sıklıkla gözlenmektedir (Shell, 1990). Akut enfeksiyonda özellikle anemi ve lenfopeni gözlenmekte ve kronik enfeksiyonlarda ise lenfosit sayısı referans aralıklarda olabilmektedir. Ayrıca kronik enfeksiyonlarda zaman zaman nötropeni, monositopeni ve trombositopeni görülebilmektedir. Nötrofillerde sola kayma ya da toksik nötrofiller oluşabilmektedir (Sykes, 2013). Buna ek olarak eritrosit, hemoglobin ve trombosit değerlerinde azalmalar gözlenebilmektedir (Buragohain ve ark., 2017). Yanar ve ark., (2024), distemper ile doğal enfekte köpekte yaptıkları çalışmada kontrol grubuna kıyasla lökosit, monosit, nötrofil sayısı ve yüzdesi ile ortalama trombosit hacminde istatistiksel olarak anlamlı bir artış ve lenfosit yüzdesi, kırmızı kan hücresi, hemoglobin, ortalama korpüsküler hemoglobin konsantrasyonları ve hematokrit seviyelerinde istatistiksel olarak anlamlı bir azalma olduğunu bildirmişlerdir. Ayrıca yalnızca nötrofil sayısı, nötrofil yüzdesi ve ortalama trombosit hacminin referans değerleri içinde olmadığını belirtmişlerdir. Ezeibe ve Udegbunam, (2008) distemperli köpeklerde yaptıkları çalışmada ise anemi ve

lökositoz belirlemişlerdir. CDV'nin akut fazda immünokompetan hücrelerde, özellikle CD4+ T hücrelerinde çoğalabileceği ve bunun lenfopeniye yol açabileceği varsayılmıştır. Ayrıca CDV'nin nötrofiller, eozinofiller ve monositlerde önemli bir azalma olmaksızın lenfopeniye yol açtığı da bilinmektedir (Kumagai ve ark., 2004). Willi ve ark., (2015) 11 distemperli köpekte yaptıkları çalışmada anemi (9/13, %69), lökositozis (8/13, %62), eozinofili (8/11, %73), nötrofili (6/11, %55) ve monositozis (5/12, %42) belirlemişlerdir. Schobesberger ve ark., (2005) 10 köpekte deneysel olarak distemper oluşturdukları köpeklerde etken verdikten üç gün sonra beş köpekte lökosit sayısının normal, diğer beşinde ise lökositoz olduğunu, 10. Günde lökosit sayılarının normale döndüğünü, üç köpeğin lökosit değerlerinin 17-24. Günlerde lökopenik olduğunu gözlemlemişlerdir. Sunulan çalışmada çalışmaya dahil edilen distemperli köpeklerin hematolojik bulgularının değişken olduğu belirlenmiştir. Buna göre, çalışmaya dahil edilen hayvanlarda tedavi öncesi 25 köpekte lökositoz (7 köpek Grup I, 3 köpek Grup II ve 15 köpek Grup III), 3 köpekte lökopeni (her bir grupta birer), Grup II'de bir ve Grup III'te 3 köpekte hafif lenfositoz, bir şiddetli nonrejeneratif (Grup III) ve 5 hafif rejeneratif anemi (1 köpek Grup I ve 4 köpek Grup II), Grup III'te 2 köpekte trombositopeni ve bu köpeklerden birinde aynı zamanda nötropeni, 4 köpekte hafif trombositoz (1 köpek Grup I ve 3 köpek Grup III) ve 10 köpekte hafif dehidrasyon (5 köpek Grup I, 2 köpek Grup II ve 3 köpek Grup III) belirlendi. Hematolojik parametrelerdeki değişiklik lenfopeni derecesinin hastalığın şiddeti, MSS'de virüs kolonizasyonu ve lenfoid dokuda virüs kalıcılığı ile ilişkili olması, bunun CDV'ye ve diğer mikroplara karşı bağışıklık tepkisini zayıflatması ve hayvanları ikincil enfeksiyonlara karşı oldukça duyarlı hale getirmesi, aneminin CDV'yle enfekte köpeklerde hematopoietik sistem üzerindeki olumsuz etkilerinden kaynaklanabileceği şeklinde açıklanabilir (Leisewitz ve ark., 2001; Schobesberger ve ark. 2005).

CDV enfeksiyonuna karşı bilinen etkin bir antiviral tedavi bulunmadığı için destekleyici ve semptomatik tedavi uygulanır (Garde ve ark., 2013; Greene ve Appel, 1998; Hoskins 2010; Leizewitz ve ark., 2001; Loots ve ark., 2017; Martella ve ark., 2008; Pardo, 2005; Williams, 2001; Woma, 2008). Gelişen sekonder bakteriyel enfeksiyonlara karşı geniş spektrumlu antibiyotik uygulaması endikedir (Murphy ve ark., 1999; Yağcı, 2017; Woma, 2008). İshal ve kusma ile seyreden gastrointestinal

problemlerinde dehidrasyonu önlemek için kaybedilen elektrolitler ve sıvılar ikame edilmesi; immun sistem güçlendirilmesi ve kusmaların önlenmesi için antiemetiklerin kullanılması gerekmektedir (Evermann ve Kennedy, 2011; Feliu-Pascual, 2009; Greene Appel, 1998; Hoskin, 2010; Nelson ve Couto, 2014; Pardo, 2005). Humoral immun yanıtın hastalığın sonucuyla ilişkili olduğu, etkili bir humoral immun yanıtın olmamasının ise akut hastalık seyrine ve sıklıkla ölümcül bir tabloya yol açtığı bildirilmektedir (Beineke ve ark., 2009). Sunulan çalışmada da doğal olarak distemper ile enfekte köpeklerde standart tedavi protokolüne ek olarak immunomodülatör olarak beta-glukan 1,3 / 1,6 ve *Parapoxvirus ovis* D1701 suşu kullanılmıştır.

β-glukanların bir immünomodülatör olarak aktif olduğu ve hem doğal hem de adaptif bağışıklığı düzenlediği belirtilmiştir (Kim ve ark., 2011; Tran ve ark., 2022). Doğuştan gelen bağışıklık hücrelerinin bağışıklık düzenleyici aktiviteleri, β-glukanların makrofajlar veya dendritik hücreler tarafından ifade edilen dektin-1'e bağlanmasıyla artar. β-glukan bağlandıktan sonra, doğuştan gelen bağışıklık hücreleri, IL-4, IL-6 ve TNF-α gibi çeşitli sitokinleri salgılayarak B ve T lenfositleri gibi adaptif bağışıklık hücrelerini veya doğal öldürücü hücreleri aktive eder (Lee ve Kim, 2014). β-glukanların makrofajları, dendritik hücreleri, nötrofilleri, B hücrelerini, T hücrelerini ve doğal öldürücü hücreleri aktive ettiği ve immünomodülatör aktivitelerini genellikle makrofajların aktivasyonu yoluyla gösterdiği bilinmektedir (Kim ve ark., 2011). Ayrıca, glukan, pinositozu ve fagositozu artırarak ve mikrobiyal enfeksiyonların konakçı inhibisyonunu artırarak makrofajların antimikrobiyal fonksiyonlarını indükleyen IFN'leri üretmek için bağışıklık sistemini aktive edebilir (Tran ve ark., 2022). Shi ve ark., (2022), oral olarak uygulanan β-glukanın, influenza virüsü ile enfekte farelerde kilo kaybını, ölüm oranını ve viral titreleri azalttığını ve farelerde virüsün neden olduğu patolojik akciğer hasarını zayıflattığını bildirmişlerdir. Hermans ve ark., (2021) β-glukanların domuz monositleri tarafından IL-10 salgılanmasını tetiklediğini ve bunun da NK hücresi sitotoksisitesinin artmasına yol açtığını ve böylece IL-10'u domuz NK hücresi sitotoksisitesinin güçlü bir uyarıcısı olarak tanımladığını göstermişlerdir (Hermans ve ark., 2021).

İnaktif PPVO, kedi, köpek, at, sığır ve domuzlarda nonspesifik bağışıklık sistemini uyararak enfeksiyon ve stres kaynaklı hastalıkların önlenmesine yardımcı olan enjeksiyonluk liyofilize bir çözeltidir (Friebe ve ark., 2004; Weber ve ark., 2003). Sıçanlarda inaktif PPVO uygulamasından sonra interferon IFN-γ ve IL-10 ekspresyonlarının indüklendiği belirtilmiştir (Arai ve ark., 1990). Ayrıca İnaktif PPVO'nun, sitokin (IFN, IL-12, p40, IL-18 ve TNF-α) üretimini indükleyerek sıçanlarda ve farelerde hepatit B virüsüne ve herpes simpleks virüsüne karşı duyarlılığı azalttığı bildirilmiştir (Nowatzky ve ark., 2013; Weber ve ark., 2003). İn vitro çalışmalar, inaktif PPVO'nun *Listeria monocytogenes*'e karşı monositler ve nötrofillerde fagositoz oranını ve köpek fagositik hücrelerini aktive ederek reaktif oksijen türlerinin üretimini artırdığını ortaya koymuştur (Pestka ve ark., 2004). Schütze ve ark., (2009) yaptıkları çalışmada, inaktif PPVO'nun köpeklerde periferal kandaki lökosit ve monositlerin fagositik aktivitesini arttırdığını bildirmiştir. Sunulan çalışmada tedavi sonrası MON değerinin tüm gruplarda düştüğü ancak Grup II'deki düşüşün Grup III'e göre daha anlamlı olduğu belirlenmiştir. Bu durum β-glukanların ve inaktif PPVO'nun immünomodülatör aktivitelerini genellikle makrofajların aktivasyonu yoluyla göstermesi (Kim ve ark., 2011), monositlerin makrofajlara derive olarak (Lim ve ark., 2017), viral partiküllerin ve virüsle enfekte olmuş apoptotik hücrelerin fagositozunda (Arpaia ve Barton, 2011; Daldaban ve ark., 2021) görev almasıyla açıklanabilir. Sunulan çalışmada tedavi sonrası MON değerinin Grup II'de Grup III'e göre fazla düşmesi nedeniyle β-glukanların inaktif PPVO'ya göre makrofaj aktivitesinde daha etkili olduğu söylenebilir.

2'5' Oligoadenilat Sentetaz proteinleri, viral kökenli dsRNA'yı algılayan IFN kaynaklı antiviral enzimlerdir (Kristiansen ve ark., 2011; Silverman, 2007). OAS proteini viral dsRNA ile etkileşime girerek aktive olur ve adenozin trifosfat'ı (ATP) 2',5'-bağlı oligoadenilat'a (2'5' A) polimerize eder, bu da latent Ribonükleaz L'ye (RNase L) bağlanır ve aktive eder. Aktif RNase L hem hücresel hem de viral RNA'yı parçalayarak hücresel ve viral protein sentezinin inhibisyonuna yol açar (Malathi ve ark., 2007; Silverman, 2007). 2'5' Oligoadenilat Sentetaz 1'in değişken seviyeleri viral enfeksiyonlarda farklı şekillerde ortaya çıkmaktadır. OAS1'in Afrika domuz ateşi virüsü (ASVF) ile akut olarak enfekte olmuş ölen domuzlarda önemli ölçüde arttığı ve asemptomatik domuzlarla birlikte yaşayanlarda azaldığı bulunmuştur (Sun

ve ark., 2021). OAS1' in kan plazma seviyelerindeki artışın Koronavirüs hastalığında (COVID-19) hastaneye yatış oranının, hastalığa yatkınlık oranının, virüs duyarlılığının ve hastalık şiddetinin azalmasıyla ilişkili olduğu bulunmuştur (Zhou ve ark., 2021). İnsan immun yetmezlik virusu (HIV) ile enfekte olan insanlarda OAS1 seviyeleri yüksek bulunmasına rağmen RNaseL seviyelerinde bir değişiklik görülmemiştir (Torices ve ark., 2023). Dengue virüs ile enfekte insan hücrelerinde, OAS1'in yüksek seviyelerdeki p42 ve p46 izoformları Dengue virüs replikasyonunu engellediği ortaya konmuştur (Lin ve ark., 2009). Yapılan bir araştırmada sağlıklı köpeklerin serumlarında kedi, tavşan ve kobaylara göre 10 ila 100 kat arasında daha fazla OAS aktivitesine rastlandığı ancak köpeklerdeki virüs ve bakteri enfeksiyonlarından sonra OAS aktivitelerinin sadece 10 kat arttığı bildirilmiştir. Ayrıca aynı çalışmada OAS serum aktivitesi ile yaş ve/veya aşılama arasında negatif bir korelasyon olduğu da görülmüştür (Iwata ve ark., 2004). Demiyelizan köpek distemper virüsü ile enfekte olan köpeklerde beyindeki akmadde immunohistokimyasal olarak değerlendirilmiş ve OAS1 seviyesinin arttığı bulunmuştur (Klotz ve Gerhauser, 2019). Iwata ve ark., (2004)'te yaptıkları çalışmada, sağlıklı köpeklerde OAS seviyesinin oldukça yüksek olduğunu bireysel farklılıkların oldukça değişken olduğunu belirlemişlerdir. Aynı çalışmada OAS aktivitesi ile yaş arasında bir korelasyon ve canlı zayıflatılmış virüsler veya bakterilerle daha önce aşılanmanın aktivite üzerinde etkisinin olduğunu, köpek türlerindeki çeşitlilik veya serum OAS aktivitesinin fizyolojik değişiklikleri hakkında ayrıntılı karakterizasyonu ele almak için sistematik araştırmalar yapılması gerektiğini vurgulamışlardır. Çalışmada köpeklerdeki OAS aktivitesi 46.0±40.4 nmol/dl/saat, kedilerde (1.9±2.1), tavşanlarda (4.0±1.1) ve kobaylarda (0.3±0.6) olarak belirlenmiştir. IFN'nun sistemik uygulamasından sonra sağlıklı dişi Beagle köpeklerde bulunan OAS seviyesinin, OAS değerini belirlemede kullanılan kitin üst sınırından yüksek olduğu bildirilmiştir. Sunulan bu tez çalışmasında OAS1 düzeyinin tüm gruplarda tedavi öncesine göre önemli düzeyde arttığı belirlenmiştir ($p < 0.001$). OAS1 seviyelerinin artış nedeni Iwata ve ark., (2004)'nın belirttiği gibi viruslarla karşılaşma durumunda bu düzeyin düşmesi ve tedavi sonrası IFN'un salgılanmasının artışına bağlı olarak serum düzeydeki artış olarak yorumlanmıştır.

Ancak bu artışın en az β-glukan kullanılan Grup II'de gerçekleştiği belirlenmiştir. β-glukanların makrofaj ve monosit aktivitesini arttırarak etkisini gösterdiği bildirilmektedir (Jesenak ve ark., 2014; Moorlag ve ark., 2020). Hematolojik bulgularda da β-glukan uygulanan grupta monosit düzeylerinde anlamlı düşüş belirlenmesi, CDV enfekte hücrelerin artan makrofajlar aktivitesi ile fagosite edilmesi ve buna bağlı olarak OAS1 düzeyinin diğer gruplara göre anlamlı düşük çıkmasının nedeni olabileceği speküle edilmiş olup, konu ile ilgili daha fazla çalışma yapılması gerektiği düşünülmüştür.

Plateletkrit (PCT), total kan hacmindeki trombosit yüzdesini ifade eder ve direkt total trombosit sayısıyla ilişkilidir (Bommer ve ark., 2008; Moraes, 2001). PCT trombositlerin vücuttaki durumunun en belirgin ve en önemli fizyolojik parametresidir (Bommer ve ark., 2008; Zvorc ve ark., 2010). Bir kan örneğinde ki PCT değeri, aynen vücutta ki total eritrosit hacminin indikatörü olan hematokrit değeri gibi, vücuttaki PLT hacminin bir indikatörüdür (Tvedten ve ark., 2008). PCT özelleşmiş kan sayım cihazları tarafından platelet sayısının hesaplanmasıyla ortaya çıkan bir parametredir (Tvedten ve ark., 2008). Karabulut ve Yılmaz, (2015)'te yaptıkları çalışmada akut romatizmal ateşli çocuklarda PLT'nin yanı sıra PCT'nin hastanın takibinde önemli bir parametre olduğunu bildirmişlerdir. Aydemir ve ark., (2023) COVID-19 hastalarında trombosit sayım indekslerinin mortaliteyi öngörmede kullanılabileceğini bildirmişlerdir. Sunulan bu tez çalışmasıda tedavi sonrası OAS1 seviyeleri ile Grup II ve Grup III'te PCT, Grup III ile PLT ve Grup II ile MPV değerleri arasında pozitif korelasyon olması trombosit sayım indeksleri ile distempera karşı konakta bağışıklık oluşumu arasında ilişki olabileceği şeklinde yorumlanmıştır. Konu ile ilgili daha fazla çalışma yapılması gerektiği düşünülmüştür.

6. SONUÇ ve ÖNERİLER

Sunulan bu tez çalışmasında tedavi sonrası MON değerinin Grup II'de Grup III'e göre fazla düşmesi nedeniyle β-glukanların inaktif PPVO'ya göre makrofaj aktivitesinde daha etkili olduğu söylenebilir. Distemper ile enfekte köpeklerde OAS1 düzeylerinin tedavi sonrası tüm gruplarda arttığı ancak Grup I ve Grup III' deki artışın anlamlı olduğu belirlenmiştir. Tedavi sonrası OAS1 düzeyinin Grup II' de, Grup I ve Grup III'e göre anlamlı düzeyde düşük bulunmuştur. Bu sonuçlara göre OAS1 seviyelerinin artışı distemperin prognozunun belirlenmesinde kullanılabilecek bir parametre olmakla birlikte, konu ile ilgili daha fazla çalışma yapılması gerektiği düşünülmüştür.

7. KAYNAKLAR

Alexander KA, Kat PW, Munson, LA, Kalake A, Appel MJ. Canine distemper related mortality among wild dogs (*Lycaon pictus*) in Chobe National Park, Botswana. J Zoo Wildl Med, 1996; 27(3): 426-427.

Alkhatib G, Massie B, Briedis DJ. Expression of bicistronic measles virus P/C mRNA by using hybrid adenoviruses: levels of C protein synthesized in vivo are unaffected by the presence or absence of the upstream P initiator codon. J Virol, 1988; 62(11): 4059-4069.

Alldinger S, Baumgärtner W, van Moll P, Orvell C. Invivo and in vitro expression of canine distemperviral proteins in dogs and non-domesticcarnivores. Arch Virol, 1993; 132: 421-428.

Alleman AR, Christopher MM, Steiner DA, Homer BL. Identification of intracytoplasmic inclusion bodies in mononuclear cells from the cerebrospinal fluid of a dog with canine distemper. Vet Pathol, 1992; 29: 84-85.

Alpar R. Spor, Sağlık ve Eğitim Bilimlerinde Örneklerle Uygulamalı İstatistik ve Geçerlik-Güvenilirlik. Detay Yayıncılık (5.baskı), Ankara, 2018; 403-424.

Amude AM, Alfieri AA, Alfieri AF. The nervous form of canine distemper. Vet Zootec, 2006; 13(2):125-136

Amude, AM, Alfieri AF, Alfieri AA. Non-conventional neuro-pathological manifestations of canine distemper virus infection in dogs. Current research, technology and education topics in applied microbiology and microbial biotechnology. Sao Paulo: Formatex, 2010; 729-735.

An DJ, Kim TY, Song DS, Kang BK, Park BK. An immunochromatography assay for rapid antemortem diagnosis of dogs suspected to have canine distemper. J Virol Methods. 2008; 147: 244-249.

Anderson DE, von Messling V.Region between the canine distemper virus M and F genes modulates virulence by controlling fusion protein expression. J Virol, 2008; 82: 10510-10518.

Anderson DE, Wang LF. The Biology of Paramyxoviruses. Caister Academic Press, Norfolk, 2011; 435- 459

Anis E, Newell TK, Dyer N, Wilkes RP. Phylogenetic analysis of the wild-type strains of canine distemper virus circulating in the United States. Virol J, 2018; 15:118.

Appel MJ, Shek WR, Summers BA. Lymphocyte-mediated immune cytotoxicity in dogs infected with virulent canine distemper virüs. Infect Immun, 1982; 37(2): 592-600.

Appel MJG, Summers BA. Canine distemper: Current Status. Recent Advances in Canine Infectious Diseases. 1999; http://www.ivis.com. Erişim tarihi: 08.05.2024

Appel MJG, Summers BA: Pathogenicity of morbilliviruses for terrestrial carnivores. Vet Microbiol, 1995; 44: 187-191.

Appel MJG, Yates RA, Foley GL, Bernstein JJ, Santinellli S, Spelman LH, Miller LD, Arp LH, Anderson M, Barr M, Pearce-Kelling S, Summers BA. Canine distemper epizootic in lions, tigers, and leopards in North America. J Vet Diagn Investig, 1994; 6: 277-288.

Appel MJG. Canine distemper virus. In: Horzineck MC (ed.): Virus Infections of Carnivores. Virus Infection of Vertebrates, 1th ed, Elsevier, Amsterdam, pp. 133-159, 1987.

Appel, MJG. Pathogenesis of canine distemper. Am J Vet Res,1969; 30: 1167-1182.

Arai KI, Lee F, Miyajima A, Miyatake S, Arai N, Yokota T. Cytokines: coordinators of immune and inflammatory responses. *Annu Rev Biochem,* 1990; 59: 783-836.

Areco WV, Aguiar A, Barraza V, Fighera RA, Kommers G, Flores MM, Flores EF. Macroscopic distribution, histopathology and viral antigen expression in dogs with canine distemper virus induced hyperkeratosis in nasodigital and other regions. J Comp Pathol, 2022; 193: 9-19.

Arpaia N, Barton GM. Toll-like receptors: key players in antiviral immunity. Curr Opin Virol, 2011;1(6): 447-454.

Avila M, Alves L, Khosravi M, Ader-Ebert N, Origgi F, Schneider-Schaulies J, Zurbriggen A, Plemper RK, Plattet P. Molecular determinants defining the triggering range of prefusion F complexes of canine distemper virus. J Virol, 2014; 88: 2951- 2966.

Avizeh R, Shapouri MR, Akhlaghi N. Antibody titers against canine distemper virüs in unvaccinated rural dogs from Ahvaz, Iran. Pak J Biol Sci, 2007; 10: 3970-3972.

Aydemir S, Segmen F, Kucuk O. Evaluation of plateletcrit level from platelet indices as a prognostic marker in COVID-19 patients. Eur Rev Med Pharmacol Sci, 2023; 27(19): 9429-9437.

Axthelm MK, Krakowka S: Canine distemper virus-induced thrombocytopenia. Am J Vet Res, 1987b; 48: 1269-1275

Axthelm MK, Krakowka S: Canine distemper virüs. the early blood-brain barrier lesion. Acta Neuropathol, 1987a; 75: 27-33,

Balakrishnan N, George A, Jameel AJ, Ajith Y, Abdulla KS, Pillai UN. Canine distemper with myoclonus and tonic-clonic seizures in a domestic cat (Felis catus) in Kerala, India. Comp Clin Path, 2024; 33(2): 183-185.

Banyard AC, Rima BK, Barrett T. The morbilliviruses. In: Barrett T, Pastoret PP, Taylor W, ed. Rinderpest and Peste des petits ruminants. 1st edition, USA, Academic Pres, 2006; 13-30.

Baron MD, Barrett T. Rinderpest viruses lackingthe Cand V proteins show specific defects in growth and transcription of viral RNAs. Virol J, 2000; 74: 2603-2611.

Barrett T, Banyard AC, Diallo A: Molecular biology of the morbilliviruses. In: Barrett T, Pastoret PP, Taylor W (Eds): Rinderpest and Peste Des Petits Ruminants, 1th ed, Academic Pres, USA, 2006; 31- 67,

Barrett T. Morbillivirus infections, with special emphasis on morbilliviruses of carnivores. Vet Microbiol, 1999; 69: 3-13.

Batı YU. Distemperli Köpeklerde Bazı Biyokimyasal Parametreler, Hematolojik Değişiklikler ile Neopterin ve Prokalsitonin Seviyelerinin Araştırılması. Kafkas Üniv. Sağlık Bilimleri Enstitüsü, Doktora tezi, Kars, 2023.

Batista Linhares M, Whiteley HE, Samuelson JP, Hsiao SH, Stern AW, Sprandel IT, Roady PJ, Coleman DA, Rizzo R, Froderman SF, Terio KA. Sylvatic Canine Morbillivirus in Captive Panthera Highlights Viral Promiscuity and the Need for Better Prevention Strategies. Pathogens, 2021; 10(5): 544.

Baumgartner W, Boyce RW, Weisbrode SE, Aldinger S, Axthelm MK, Krakowka S. Histologic and immunocytochemical characterization of canine distemper-associated metaphyseal bone lesions in young dogs following experimental infection. Vet Pathol, 1995; 32: 702-709.

Baumgartner W, Orvell C, Reinacher M. Naturally occurring canine distemper virüs encephalitis: Distribution and expression of viral polypeptides in nervous tissues. Acta Neuropathol, 1989; 78: 504-512,

Beineke A, Puff C, Seehusen F, Baumgärtner W. Pathogenesis and immunopathology of systemic and nervous canine distemper. Vet Immunol Immunopathol, 2009; 127(1-2):1-18.

Bertus K, Duprex P. Morbilliviruses and human diseases. J Pathol, 2006; 208: 199-214.

Batista Linhares M, Whiteley HE, Samuelson JP, Hsiao SH, Stern AW, Sprandel IT, Roady PJ, Coleman DA, Rizzo R, Froderman SF, Terio KA. Sylvatic canine

morbillivirus in captive *panthera* highlights viral promiscuity and the need for better prevention strategies. Pathogens, 2021; *10*(5): 544.

Bittegeko SB, Arnbjerg J, Nkya R, Tevik A. Multiple dental developmental abnormalities following canine distemper infection. J Am Anim Hosp Assoc, 1995; 31: 42-45.

Blancou J. Dog distemper, imported into Europe from South America. Hist Med Vet, 2004; 29: 35-41.

Blixenkrone-Moller M, Bolt G, Gottschalck E, Kenter M. Comparative analysis of the gene encoding the nucleocapsid protein of dolphin morbillivirus reveals its distant evolutionary relationship to measles virus and ruminant morbilliviruses. J Gen Virol. 1994; 75: 2829-2834.

Blixenkrone-Moller M, Pedersen IR, Appel MJ, Griot C. Detection of IgM antibodies against canine distemper virus in dog and mink sera employing enzyme-linked immunosorbent assay (ELISA). J Vet Diagn Invest, 1991; 3(1): 3-9.

Blixenkrone-Møller M, Svansson V, Appel M, Krogsrud J, Have P, Örvell C. Antigenic relationships between field isolates of morbilliviruses from different carnivores. Arch Virol. 1992; 123: 279-294.

Blixenkrone-Møller M. Detection of intracellular canine distemper virus antigen in mink inoculated with an attenuated or a virulent strain of Canine distemper virus. Am J Vet Res, 1989; 50(9): 1616-1620.

Bolt G, Jensen TD, Gottschalck E, Arctander P, Appel MJ, Buckland R, Blixenkrone- Møller M. Genetic diversity of the attachment (H) protein gene of current field isolates of canine distemper virus. J Gen Virol, 1997; 78: 367-372.

Bommer NX, Shaw DJ, Mılne EM, Rıdyard AE. Platelet distribution width and mean paltelet volume in the interpretation of trombocytopenia in dogs. JSAP, 2008; 49: 518-524.

Bossart KN, Fusco DL, Broder CC. Paramyxovirus entry. Adv Exp Med Biol, 2013; 95-127.

Boutoille FF, Hennet PR: Diagnostic imaging in veterinary dental practice. Enamel hypoplasia. J Am Vet Med Assoc, 2011; 238: 1251-1253.

Börkü, MK, Haydardedeoğlu AE, Çolakoğlu EÇ. Canine distemper virus infection in a terier dog with pyotraumatic dermatitis. Kafkas Univ Vet Fak Derg, 2012; 18(6): 1083-1084.

Braund KG, Vandevelde M. Polioencephalomalacia in the dog. Vet Pathol, 1979; 16: 661-672.

Bresalier M, Worboys M. Saving the lives of our dogs: The development of 463 canine distemper vaccine in interwar Britain. BJHS, 2014; 47: 305-334.

Brown DD, Rima BK, Allen IV, Baron MD, Banyard AC, Barrett T, Duprex WP. Rational attenuation of a morbillivirus by modulating the activity of the RNA-dependent RNA polymerase. J Virol, 2005; 79: 14330-14338.

Brown RAL, Morrow A, Heron I, Chong SN. Immunocytological confirmation of a diagnosis of canine-distemper using cells in urine. J Small Anim Pract, 1987; 28: 845-851.

Buragohain M, Goswani S, Kalita DJ. Clinicopathological findings of canine distemper virus infection in dogs. J Entomol Zool, 2017; 5(6): 1817-1819.

Calain P, Roux L. The rule of six, a basic feature for efficient replication of Sendai virus defective interfering RNA. J Virol, 1993; 67: 4822-4830.

Calderon MG, Remorini P, Periolo O, Iglesias M, Mattion N, La Torre J. Detection by RT-PCR and genetic characterization of canine distemper virus from vaccinated and non vaccinated dogs in Argentina. Vet Microbiol, 2007; 125: 341-349.

Campbell JJ, Cosby SL, Scott JK, Rima BK, Martin SJ, Appel M. A comparison of measles and canine distemper virus polypeptides. J Gen Virol, 1980; 48: 149-159.

Carpenter MA, Appel MJ, Roelke-Parker ME, Munson L, Hofer H, East M, O'Brien SJ. Genetic characterization of canine distemper virus in Serengeti carnivores. Vet Immunol Immunopathol, 1998; 65: 259-266

Carter CM. Alterations in blood components. Comp Toxicol, 2018; 249-293.

Carvalho OV, Botelho CV, Ferreira CG, Scherer PO, Soares-Martins JA, Almeida MR, Silva Junior AS. Immunopathogenic and neurological mechanisms of canine distemper virus. Adv Virol. 2012; 4: 1-10.

Cathomen T, Naım H, Cattaneo R: Measles viruses with altered envelope protein cytoplasmic tails gain cell fusion competence. J Virol, 1998; 72(2): 1224-1234.

Chaichian S, Moazzami B, Sadoughi F, Haddad Kashani H, Zaroudi M, Asemi Z. Functional activities of beta-glucans in the prevention or treatment of cervical cancer. J Ovarian Res, 2020; 13: 1-12.

Chan GCF, Chan WK, Sze DMY. The effects of beta-glucan on human immune and cancer cells, J Hematol Oncol, 2009; 2: 1-11.

Chappuis G. Control of canine distemper. Vet. Microbiol, 1995; 44; 351- 358.

Cherpillod P, Tipold A, Griot-Wenk M, Cardozo C, Schmid I, Fatzer R, Schobesberger M, Zurbriggen R, Bruckner L, Roch F, Vandevelde M, Wittek

R & Zurbriggen, A. DNA vaccine encoding nucleocapsid and surface proteins of wild type canine distemper virus protects its natural host against distemper. Vaccine, 2000; 18(26): 2927-2936.

Chu YF. Oats Nutrition and Technology, John Wiley & Sons Ltd, Chichester, UK, 2013.

Costa VGD, Saivish MV, Rodrigues RL, Lima Silva RFD, Moreli ML, Krüger H. Molecular and serological surveys of canine distemper virus: A meta-analysis of cross-sectional studies. PloS one, 2019; 14(5): e0217594.

Cruickshank JG, Waterson AP, Kanarek AD, Berry DM. The structure of canine distemper virus. Res Vet Sci, 1962; 3(4): 485-486.

Curran J, Kolakofsky D. Replication of paramyxoviruses. Advances in virus research. Academic Press, 1999;403-422.

Curran MD, Rima BK.The genes encoding the phospho-and matrix proteins of phocine distemper virus. J Gen Virol, 1992; 73(6): 1587-1591.

Çalışkan E, Burgu İ. Köpek gençlik hastalığı virusunun prevalansı ve seroepidemiyolojisi. Etlik Vet Mikrobiyol Derg, 2007; 18(1-2): 5-10.

Çalışkan E. Köpek Gençlik Hastalığı Virus İzolasyonu, H Proteini Kodlayan Gen Bölgesinin Karakterizasyonu ve Seroepidemiyolojisi. Doktora Tezi, Ankara Üniversitesi, Sağlık Bilimleri Enstitüsü, Ankara, 2007.

da Fontoura Budaszewski R, Von Messling V. Morbillivirus experimental animal models: measles virus pathogenesis insights from canine distemper virus. Viruses, 2016; 8(10): 274.

Daldaban F, Karaca Bekdik İ, Aslan Ö, Akyüz B, Akçay A, Arslan K. Investigation of TLR1-9 genes and miR-155 expression in dogs infected with canine distemper. Comp Immunol Microbiol Infect Dis, 2021; 79: 101711.

Daldaban F. Köpeklerde distemper hastalığında TLR1-9 genleri ve miR-155 ekspresyonunun araştırılması. Erciyes Üniversitesi Sağlık Bilimleri Enstitüsü, Doktora Tezi, Kayseri, 2020.

De Almeida DE, Roveratti C, Brito FL, Godoy GS, Duque JC, Bechara GH, Laus JL. Conjunctival effects of canine distemper virus-induced keratoconjunctivitis sicca. Vet Ophthalmol, 2009; 12: 211-215.

De Vries P, Uytdehaag FG, Osterhaus AD. Canine distemper virus (CDV) immune-stimulating complexes (Iscoms), but not measles virus iscoms, protect dogs against CDV infection. J Gen Virol. 1988; 69: 2071-2083.

De Vries RD, Duprex WP, de Swart RL. Morbillivirus infections: An introduction. Viruses, 2015; 7: 699-706.

Decaro N, Camero M, Greco G, Zizzo N, Tinelli A, Campolo M, Pratelli A, Buonavoglia C. Canine distemper and related diseases: Report of a severe outbreak in a kennel. Microbiologica, 2004; 27: 177-181.

Deem SL, Spelman LH, Yates RA, Montali RJ. Canine distemper in terrestrial carnivores: A review. J Zoo Wildl Med, 2000; 31: 441-451.

Degene B, Zebene M. Canine Distemper. A Review Int J Adv Res Biol Sci, 2019; 6(7): 12-19.

Değirmençay Ş. Kanin Distemperin Tedavisinde Antiviral Kullanımının Klinik Bulgular, Hematolojik ve Biyokimyasal Parametreler ve Viral Saçılım Üzerine Etkilerinin Değerlendirilmesi. Atatürk Üniversitesi, Sağlık Bilimleri Enstitüsü, Doktora Tezi, Erzurum, 2007.

Del Val M, Hengel H, Häcker H, Hartlaub U, Ruppert T, Lucin P, Koszinowski UH. Cytomegalovirus prevents antigen presentation by blocking the transport of peptide-loaded major histocompatibility complex class I molecules into the medial-Golgi compartment. J Exp Med, 1992; 176:729-738.

Demeter Z, Palade EA, Rusvai M. Canine distemper, still a major concern in Central Europe. Medicina Veterinara 2009; 42: 136-150.

Dharsono T, Rudnicka K, Wilhelm M, Schoen C. Effects of yeast (1,3)-(1,6)-beta-glucan on severity of upper respiratory tract infections: a double-blind, randomized, placebo-controlled study in healthy subjects. J Am Coll Nutr, 2019; 38:40–50.

Di Guardo G, Marruchella G, Agrimi U, Kennedy S. Morbillivirus infections in aquatic mammals: a brief overview. J Vet Med. 2005; 52: 88-93.

Di Sabatino D, Lorusso A, Di Francesco CE, Gentile L, Di Pirro V, Bellacicco AL, Giovanni A, Di Francesco G, Marruchella G, Marsilio F, Savini G. Arctic lineage-canine distemper virus as a cause of death in Apennine wolves (*Canis lupus*) in Italy. PLoS One, 2014; 9(1): e82356.

Diallo A. Morbillivirus group: genome organisation and proteins. Vet Microbiol, 1990; 23(1-4): 155-163.

Dietzel E, Anderson DE, Castan A, von Messling V & Maisner A. Canine distemper virus matrix protein influences particle infectivity, particle composition, and envelope distribution in polarized epithelial cells and modulates virulence. Virol J, 2011; 85(14): 7162-7168.

Dinçel GÇ, Yavuz O, Yıldırım S. Role of glial fibrillary acidic protein (GFAP) and neurofilament (NF) expression in the pathophysiology of canine distemper encephalomyelitis. TJVR, 2023; 7(2): 107-113.

Duarte A, Fernandes M, Santos N, Tavares L. Virological Survey in free-ranging wildcats (*Felis silvestris*) and feral domestic cats in Portugal. Vet Microbiol, 2012; 158(3-4): 400-404.

Ehrensperger F, Pospischil A. Spontaneous mixed infections with distemper virus and toxoplasma in dogs. Dtsch Tierarztl Wochenschr 1989; 96: 184-186.

Ek- Kommonen C, Sihvonen L, Pekkanen K, Rikula U, Nuotio L. Outbreak of canine distemper in vaccinated dogs in Finland. Vet Rec, 1997; 141(15): 380-383.

Elia G, Decaro N, Martella V, Cirone F, Lucente MS, Lorusso E, Trani LD, Buonavoglia C. Detection of canine distemper virus in dogs by real-time RT-PCR. J Virol Methods, 2006;136: 171-176.

Erbasan S, Mamak N. Investigation of the immunomodulatory effect of inactive parapoxvirus (iPPVO) on infectious bovine rhinotracheitis (IBR) vaccine in cattle. MAE Vet Fak Derg, 2023; 8(3): 183-189.

Erer H, Çiftçi MK, Ortalı M, Hatipoğlu F, Özdemir Ö. Veteriner Sistemik Patoloji, 3. Baskı, 2018.

Esin E. Köpeklerde Canıne Distemper Virus Enfeksiyonunun Araştırılması. Selçuk Üniversitesi Sağlık Bilimleri Enstitüsü, Doktora tezi, Konya, 2013.

Espinal MA, Diaz FJ, Ruiz-Saenz J. Phylogenetic evidence of a new canine distemper virus lineage among domestic dogs in Colombia, South America. Vet Microbiol, 2014; 172:168-176.

Evans SA, Belsham GJ, Barret T. The role of the 5'nontranslated regions of the fusion protein mRNAs of canine distemper virus and rinderpest virus. Virol, 1990; 177: 317-323.

Evermann JF, Kennedy MA. Viral infections. In: Peterson ME, Kutzler M (eds), Small Animal Pediatrics, WB Saunders Company, Philadelphia, London, Toronto, Montreal, Sydney, Tokyo 2011; p.: 119-129.

Ezeibe MCO, Udegbunam RI: Haematology of dogs infected with canine distemper virus. Sokoto J Vet Sci, 2008; 7(2): 31-33.

Feliu-Pascual AL. Canine distemper encephalitis: The many faces of a diagnostic challange. NAVC Conference, 2009; 813-814, Barcelona-Spain.

Fischer CD, Gräf T, Ikuta N, Lehmann FK, Passos DT, Makiejczuk A, Silveira JR MAT, Fonseca ASK, Canal CW, Lunge VR. Phylogenetic analysis of canine distemper virus in South America clade 1 reveals unique molecular signatures of the local epidemic. Infection, Genetics and Evolution, 2016; 41: 135-141.

Friebe A, Siegling A, Friederichs S, Volk HD, Weber O. Immunomodulatory effects of inactivated *Parapoxvirus ovis* (Orf virus) on human peripheral immune cells: induction of cytokine secretion in monocytes and Th1-like cells. J Virol, *2004;* 78: 9400-9411.

Frisk AL, König M, Moritz A, Baumgärtner W. Detection of canine distemper virüs nucleoprotein RNA by reverse transcription-PCR using serum, whole blood, and cerebrospinal fluid from dogs with distemper. J Clin Microbiol, 1999; 37: 3634-3643.

Fukuhara H, Ito Y, Sako M, Kajikawa M, Yoshida K, Seki F, Mwaba MH, Hashiguchi T, Higashibata MA, Ose T, Kuroki K, Takeda M, Maenaka K. Specificity of morbillivirus hemagglutinins to recognize SLAM of different species. Viruses, 2019; 11(8): 761.

Fukumoto S, Tamaki Y, Igarashi I, Suzuki H, Xuan X: Immunogenicity and growth inhibitory efficacy of the prime-boost immunization regime with DNA followed by recombinant vaccinia virus carrying the P29 gene of Babesia gibsoni in dogs. Exp Parasitol, 2009; 123(4): 296-301,

Gael D. Magangaab Ingrid Laboubaa Barthélémy Ngoubangoyea Andriniaina A. Nkili-Meyonga Daniel Obame Ondoc Eric M. Leroyad Nicolas Berthetaef Molecular characterization of complete genome of a canine distempervirus associated with fatal infection in dogs in Gabon, Central Africa, Virus Res, 2018; 247: 21-25.

Gallina L, Dal Pozzo F, Galligioni V, Bombardelli E, Scagliarini A. Inhibition of viral RNA synthesis in canine distemper virus infection by proanthocyanidin A2. Antiviral Res, 2011; 92: 447-452,

Gamiz-Mejia CE, Simon-Martinez J, Fajardo-Munoz RC. Identification of new geno variants of canine distemper virus in dogs from the State of Mexico by analyzing the nucleocapsid gene. Arc Vet Med, 2012; 44: 53-58.

Garde E, Pérez G, Acosta-Jamett G, Bronsvoort BM. Characteristics of a canine distemper virus outbreak in Dichato, Chile following the February 2010 earthquake. Animals, 2013;3(3):843-885

Geller A, Shrestha R, Yan J. Yeast-derived β-glucan in cancer: novel uses of a traditional therapeutic. Int J Mol Sci, 2019; 20(15): 3618

Geller A, Yan J. Could the induction of trained immunity by β-glucan serve as a defense against COVID-19? Frontiers in Immunology, 2020; 11: 1782.

Gençay A, Oncel T, Karaoğlu T, Sancak AA, Demir AB, Ozkul A. Antibody prevalence to canine distemper virus (CDV) in stray dogs in Turkey. Rev Med Vet, 2004; 155: 432-434.

Gençay A. Deniz memelilerinde morbillivirus enfeksiyonları. Erciyes Üniv Vet Fak Derg, 2012; 9: 33-41.

Ghoke SS, Thorat KS. Evaluating role of ascorbic acid in canine distemper management in infected dogs. Intas Polivet, 2020;21.(2): 488-490.

Giacinti JA, Pearl DL, Ojkic D, Campbell GD, Jardine CM. Genetic characterization of canine distemper virus from wild and domestic animal submissions to diagnostic facilities in Canada. Prev Vet Med, 2022; 198:105535.

Goldstein T, Mazet JA, Gill VA, Doroff AM, Burek KA, Hammond JA. Phocine distemper virus in northern sea otters in the Pacific Ocean, Alaska, USA. Emerg Infect Dis, 2009; 15: 925-927.

Goller KV, Fyumagwa RD, Nikolin V, East ML, Kilewo M, Speck S, et al. Fatal canine distemper infection in a pack of African wild dogs in the Serengeti ecosystem, Tanzania. Vet Microbiol, 2010; 146: 245-252.

Goodridge HS, Wolf AJ, Underhill DM. β-Glucan recognition by the innate immune system, Immunol Rev, 2009; 230: 38-50

Gordon MT, Anderson DC, Sharpe PT. Canine distemper virus localized in bone cells of patients with pagets disease. Bone, 1991; 12: 195-201.

Gowtage-Sequeira S, Banyard AC, Barrett T, Buczkowski H, Funk SM, Cleaveland S. Epidemiology, pathology, and genetic analysis of a canine distemper epidemic in Namibia. J Wildl Dis, 2009; 45(4): 1008-1020.

Grandvaux N, tenOever B R, Servant MJ, Hiscott J. The interferon antiviral response: from viral invasion to evasion. Curr Opin Infect Dis 2002; 1:259-267

Gray LK, Crawford PC, Levy JK, Dubovi EJ. Comparison of two assays for detection of antibodies against canine parvovirus and canine distemper virus in dogs admitted to a Florida animal shelter. J Am Vet Med Assoc. 2012; 240(9): 1084-1087.

Greene CE and Appel MJ. Canine distemper. In: Infectious Diseases Of Dogs And Cats. WB Saunders Company, Philadelphia, London, Toronto, Montreal, Sydney, Tokyo 1998; p.: 9-22.

Greene CE, Vandevelde M. Canine distemper. In: Greene CE (ed): Infectious Diseases of The Dog and Cat, 4th ed. Elsevier, St Louis Saunders 2012; p.: 25-42.

Greene CE. Infectious Diseases Of The Dog And Cat, 4th ed. Elsevier, St Louis Saunders 2013; p.: 1376.

Grone A, Groeters S, Koutinas A, Saridomichelakis M Baumgartner W. Non-cytocidal infection of keratinocytes by canine distemper virus in the so-called hard pad disease of canine distemper. Vet Microbiol, 2003; 96: 157-163.

Gröne A, Doherr MG, Zurbriggen A. Canine distemper virus infection of canine footpad epidermis. Vet Dermatol, 2004; 15(3): 159-167.

Gröne A, Engelhardt P, Zurbriggen A. Canine distemper virus infection: proliferation of canine footpad keratinocytes. Vet Pathol, 2003; 40: 574-578.

GuanMing KE, ChinHsiang H, Menglung C, Bintou SD, Chung CS, Yeong LM, YongYing S, MingHui Y, YuChang Tyan, PaoChi L, PeiYou C. Phylodynamic analysis of the canine distemper virus hemagglutinin gene. BMC Vet Res, 2015; 11(1): 1-15.

Guilford WG, Shaw DP, O'Brien DP, Maxwell VD. Fecal incontinence, urinary incontinence, and priapism associated with multifocal distemper encephalomyelitis in a dog. J Am Vet Med Assoc, 1990; 197: 90-92.

Guo L, Yang SL, Wang CD, Hou R, Chen SJ, Yang XN, Liu J, Pan HB, Hao ZX, Zhang ML, Cao SJ, Yan QG. Phylogenetic analysis of the haemagglutinin gene of canine distemper virus strains detected from giant panda and raccoon dogs in China. Virol J, 2013; 10: 109.

Haas L, Liermann H, Harder TC, Barrett T, Löchelt M, von Messling V, Baumgärtner W, Greiser-Wilke I. Analysis of the H gene, the central untranslated region and the proximal coding part of the F gene of wild-type and vaccine canine distemper viruses. Vet Microbiol, 1999; 69(1-2): 15-18.

Haas L, Martens W, Greiser-Wilke I, Mamaev L, Butina T, Maack D, Barrett T. Analysis of the haemagglutinin gene of current wild-type canine distemper virus isolates from Germany. Virus Res. 1997; 48:165-171.

Haig D, McInne, C, Deane D, Lear A, Myatt N, Reid H, Rothel J, Seow HF, Haig DM, Mercer AA. Ovine disease. Orf. Vet Res, 1998; 29:311-326.

Haig D, McInnes CJ, Deane D, Reid HW, Mercer AA. The immune andinflammatory response to orf virus. Comp Immunol Microbiol Infect Dis, 1997; 20:197-204.

Haig DM, McInnes CJ. Immunity and counter-immunity during infection with theparapoxvirus orf virus. Virus Res, 2002; 88:3-16.

Haines DM, Martin KM, Chelack BJ, Sargent RA, Outerbridge CA, Clark EG. Immunohistochemical detection of canine distemper virus in haired skin, nasal mucosa, and footpad epithelium: a method for antemortem diagnosis of infection. J Vet Diagn Invest, 1999; 11: 396-399.

Hall EJ. Small Intestine. In: Washabau RJ, Day MJ (eds), Canine and Feline Gastroenterology. Saunders Elsevier, Philadelphia 2013; 651-728.

Han MD, Han JS, Hyun SH & Shin HW. Solubilization of water-insoluble beta-glucan isolated from Ganoderma lucidum. J Environ Biol 2008; 29(2): 237.

Harder TC, Osterhaus AD. Canine distemper virüs- a morbillivirus in search of new hosts?. Trends in microbiology, 1997; 5(3): 120-124.

Harder TC, Kenter M, Vos H, Siebelink K, Huisman W, van Amerongen G, Orvell C, Barrett T, Appel MJ, Osterhaus AD. Canine distemper virus from diseased large felids: biological properties and phylogenetic relationships. J Gen Virol. 1996; 77(3): 397–405.

Headley SA, Graca DL. Canine distemper. Epidemiological findings of 250 cases. Braz J Vet Res Anim Sci, 2000; 37: 1-9.

Headley SA, Oliveira TE, Pereira AH, Moreira JR, Michelazzo MM, Pires BG, Marutani VHB, Xavier AAC, Di Santis GW, Garcia JL, Alfieri, AA. Canine morbillivirus (canine distemper virus) with concomitant canine adenovirus, canine parvovirus-2, and Neospora caninum in puppies: a retrospective immunohistochemical study. Sci Rep, 2018; 8(1): 1-16.

Headly SA, Sukura A. Naturally occuring systemic canine distemper virus infection in a pupy. Braz J Vet Pathol, 2009; 2(2): 95-101.

Heller M, Vasconcelos D, Cummins J, Oglesbee M: Interferon-α inhibits the emergence of cellular stress response-dependent morbillivirus large plaque variants. Antiviral Res, 1998; 38: 195-207.

Herm ans L, De Pelsmaeker S, Denaeghel S, Cox E, Favoreel HW, Devriendt B. β-Glucan-induced IL-10 secretion by monocytes triggers porcine NK cell cytotoxicity. Front Immunol, 2021; 12: 634402.

Herre J, Marshall ASJ, Caron E, EdwardS AD, Williams DL, Schweighoffer E, Tybulewicz V, Reis De Sousa C, Gordon S, Brown GD. Dectin-1 uses novel mechanisms for yeast phagocytosis in macrophages. Blood, 2004; 104: 4038-4045.

Hırano A, Ayata M, Wang AH, Wong TC. Functional analysis of matrix protein expressed from cloned genes of measles virus variant that cause subacute sclerosing panencephalitis reveals a common defect in nucleocapsid binding. J Virol, 1993; 67: 1848-1853.

Higgins RJ, Krakowka, SG, Metzler AE, Koestner A: Primary demyelination in experimental canine distemper virus induced encephalomyelitis in gnotobiotic dogs: sequential immunologic and morphologic findings. Acta neuropathologica, 1982; 58: 1-8.

Ho CK, Babiuk LA. Immune mechanisms against canine distemper. II. Role of antibody in antigen modulation and prevention of intercellular and extracellular spread of canine distemper virus. Immunol, 1979; 38: 765-772.

Horst G, Levine R, Chick R, Hofacre C. Effects of beta-1,3-glucan (AletaTM) on vaccination response in broiler chickens. Poult Sci. 2019; 984: 1643-1647.

Hoskins JD. Canine Viral Disease. In: Ettinger SJ, Feldman EC, editors. Textbook of Veterinary İnternal Medicine: Disease of the Dog and Cat. 7th ed. Canada, Elsevier. 2010; 961-962.

Hsu EC, Iorio C, Sarangi F, Khine AA, Richardson CD. CD150 (SLAM) is a receptor for a lymphotropic strain of measles virus and may account for the immunosuppressive properties of this virus. Virology, 2001; 279: 9-21.

Ikeda Y, Nakamura K, Miyazawa T, Chen M C, Kuo TF, Lin JA, Mikami T, Kai C, Takahashi E. Seroprevalence of canine distemper virus in cats. Clinical Diagnostic Laboratory Immunology, 2001; 8(3): 641-644.

Imhoff H. The role of lipid rafts in canine distemper virus infection. PhD Thesis, Ins of Virology, Universtiy of Veterinary Medicine Hannover, 2006.

Inada S, Nomoto H, Kawasaki Y. Canine distemper myoclonus and sleep: observation of a case. Electromyogr Clin Neurophysiol, 1993; 33: 137-141.

Inada S. Electromyographic analysis of canine distemper myoclonus. Electromyogr Clin Neurophysiol, 1989; 29: 323-331.

Iwata A, Yamamoto A, Fujino M, Sato I, Hosokawa-Kanai T, Tuchiya K, Ishihama A, Sokawa Y. High level activity of 2′,5′-oligoadenylate synthetase in dog serum. J Vet Med Sci, 2004; 66:721-724.

Iwatsuki K, Okita M, Ochikubo F, Gemma T, Shin YS, Miyashita N, Mikami T, Kai C. Immunohistochemical analysis of the lymphoid organs of dogs naturally infected with canine distemper virus. J Comp Pathol,1995; 113(2): 185-190.

Iwatsuki K, Tokiyoshi S, Hirayama N, Nakamura K, Ohashi K, Wakasa C, Mikami T, Kai C. Antigenic differences in the H proteins of canine distemper viruses. Vet Microbiol, 2000; 71: 281-286.

Jensen TH, Nielsen L, Aasted B, Blixenkrone-Moller M. Early life DNA vaccination with the H gene of Canine distemper virus induces robust protection against distemper. Vaccine, 2009; 27(38): 5178-5183.

Jensen WA, Totten JS, Lappin MR, Schultz RD. Use of serologic tests to predict resistance to Canine distemper virus-induced disease in vaccinated dogs. J Vet Diagn Invest, 2015; 27: 576-580,

Jesenak M, Banovcin P, Rennerova Z, Majtan J. β-Glucans in the treatment and prevention of allergic diseases. Allergol Immunopathol 2014; 42:149-156.

Jóźwik A, Frymus T, Mizak B, Rzeżutka A. Antibody titres against canine distemper virus in vaccinated and unvaccinated dogs. J Vet Med B, 2004; 51(3), 99-103.

Jung K, Ha Y, Ha SK, Han DU, Kim DW, Moon WK, Chae C. Antiviral effect of Saccharomyces cerevisiae beta-glucan to swine influenza virus by increased production of interferon-gamma and nitric oxide. J Vet Med B Infect Dis Vet Public Health. 2004; 512: 72-76.

Kaiser FK, van Dyck L, Jo WK, Schreiner T, Pfankuche VM, Wohlsein P, Baumann I, Peters M, Baumgärtner W, Osterhaus ADME, Ludlow M. Detection of

systemic canine kobuvirus infection in peripheral tissues and the central nervous system of a fox infected with canine distemper virus. Microorganisms, 2021; 9(12): 2521

Kang B, Oh J, Lee C, Park BK, Park Y, Hong K, Lee K, Cho B, Song D. Evaluation of a rapid immunodiagnostic test kit for rabies virus. J Virol Methods, 2007; 145: 30-36.

Karabulut M, Yılmaz E. Akut romatizmalı ateş tanılı çocuklarda MPV ve PCT parametrelerinin değerlendirilmesi. Fırat Tıp Dergisi, 2015; 20(4): 206-209.

Kapil S, Yeary TJ. Canine distemper spillover in domestic dogs from urban wildlife. Vet Clin North Am Small Anim Pract, 2011; 41: 1069-1086.

Kaya E. İmmünokromatografik kart testlerinin çalışma prensibi ve üretim teknikleri. Düzce Tıp Fak Derg, 2014;16(3): 46-54.

Keeble SA. Attenuated canine distemper vaccine. Proc R Soc MED, 1962; 55: 847-849.

Kennedy S, Kuiken T, Jepson PD, Deaville R, Forsyth M, Barrett T, Van de Bildt MW, Osterhaus AD, Eybatov T, Duck C, Kydyrmanov A, Mitrofanov I, Wilson S. Mass die-off of caspian seals caused by canine distemper virus. Emerg Infect Dis. 2000; 6: 637-639.

Kennedy S. Morbillivirus infections in aquatic mammals. J Comp Path, 1998; 119: 201-225.

Kim D, Jeoung SY, Ahn AJ, Lee JH, Pak SI, Kwon HM. Comparison of tissue and fluid samples for the early detection of canine distemper virus in experimentally infected dogs. J Vet Med Sci, 2006; 68(8): 877-879.

Kim HS, Hong JT, Kim Y, Han SB. Stimulatory effect of β-glucans on immune cells. Immune Netw, 2011; 11: 191-195.

Klotz, D, Gerhauser I. Interferon-stimulated genes-mediators of the innate immune response during canine distemper virus infection. Int J Mol Sci 2019; 20(7): 1620.

Knipe D, Lamb R, Parks G: Paramyxoviridae. The viruses and their replication, 5th ed, Lippincott Williams and Wilkins, Philadelphia, 2007; 1449-1496.

Knipe DM, Howley PM. Fundamental virology. Paramyxoviridae: The Viruses and Their Replication. Lippincott Williams and Wilkins, Philadelphia, 2001; 689-727.

Koutinas A, Polizopoulou Z, Baumgaertner W, Lekkas S, Kontos V: Relation of clinical signs to pathological changes in 19 cases of canine distemper encephalomyelitis. J Comp Pathol, 2002; 126: 47-56.

Koutinas AF, Baumgartner W, Tontis D, Polizopoulou Z, Saridomichelakis MN, Krakowka S, Cockerell G, Koestner A. Effects of canine distemper virus infection on lymphoid function in vitro and in vivo. Infect Immun, 1975; 11: 1069-1078.

Krakowka S, Confer A, Koestner A. Evidence for transplacental transmission of canine distemper virus: two case reports. Am J Vet Res, 1974; 35: 1251-1253.

Krakowka S, Higgins RJ and Koestner. A Canine distemper virus: review of structural and functional modulations in lymphoid tissue. Am J Vet Res, 1980; 41: 284-292.

Krakowka S, Koestner A. Age-related susceptibility to infection with canine distemper virus in gnotobiotic dogs. J Infect Dis, 1976; 134(6): 629-632.

Krakowka S, Mador RA, Koestner A. Canine distemper virus-associated encephalitis: modification by passive antibody administration. Acta Neuropathol, 1978; 43: 235-241.

Krakowka S. Mechanisms of in vitro immunosuppression in canine distemper virüs infection. J Clin Lab Immunol, 1982; 8: 187-196.

Kristiansen H, Gad HH, Eskildsen-Larsen S, Despres P, Hartmann R. The oligoadenylate synthetase family: an ancient protein family with multiple antiviral activities, J. Interferon Cytokine Res, 2011; 31: 41-47.

Kruse N, Weber O. Selective induction of apoptosis in antigen-presenting cells in mice by Parapoxvirus ovis. J Virol 2001; 75: 4699-4704.

Kubo T, Kagawa Y, Taniyama H, Hasegawa A. Retrospective serological analysis of spontaneous CDV infection in 192 dogs. J Vet Med Sci, 2008; 70: 475-477.

Kumagai K, Yamaguchi R, Uchida K, Tateyama S. Lymphoid apoptosis in acute canine distemper. J Vet Med Sci, 2004; 66(2):175-181.

Lamb RA, Kolakofsky D. Paramyxoviridae: The viruses and their replication. In: Fields BN, Knipe DM, Howley PM, editors. Fields Virology, 3rd Edition, Philedelphia, Lippincott- Raven publishers, 1996; 1177-1199.

Lamb RA, Parks GD: Paramyxoviridae. In: Fields Virology, 6th ed, Wolters Kluwer Health Adis (ESP), 2013.

Lan NT, Yamaguchi R, Furuya Y, Inomata A, Ngamkala S, Naganobu K, Kai K, Mochizuki M, Kobayashi Y, Uchida K, Tateyama S: Pathogenesis and phylogenetic analyses of canine distemper virus strain 007Lm, a new isolate in dogs. Vet microbiol, 2005a; 110: 197-207.

Lan NT, Yamaguchı R, Kaı K, Uchıda K, Kato A, Tateyama S: The growth profiles of three types of canine distemper virus on vero cells expressing canine signaling lymphocyte activation olecule. J Vet Med Sci, 2005b; 67: 491-495.

Lan NT, Yamaguchi R, Kien TT, Hirai, T, Hidaka Y, Nam NH: First isolation and characterization of canine distemper virus in Vietnam with the immunohistochemical examination of the dog. Journal of veterinary medical science, 2009; 71(2): 155-162.

Lane HC, Depper JM, Greene WC, Whalen G, Waldmann TA, Fauci AS Qualitative analysis of immune function in patients with the acquired immunodeficiency syndrome. Evidence for a selective defect in soluble antigen recognition. New Engl J Med, 1985; 2: 79-84.

Langedijk JP, Janda J, Origgi FC, Örvell C, Vandevelde M, Zurbriggen A, Plattet P. Canine distemper virus infects canine keratinocytes and immune cells by using overlapping and distinct regions located on one side of the attachment protein. Virol J, 2011; 85(21): 11242-11254.

Latha D, Srinivasan SR, Thirunavukkarasu PS, Gunaselan L, Ramadass P, Narayanan RB. Assessment of canine distemper virus infection in vaccinated and unvaccinated dogs. Indian J Biotechnol, 2007a; 6: 35-40.

Latha D, Geetha M, Ramadass P, Narayanan RB. Development of recombinant nucleocapsid protein based IgM-ELISA for the early detection of distemper infection in dogs. Vet Immunol Immunopathol, 2007b; 119: 278-286.

Latha D, Geetha M, Ramadass P, Narayanan RB. Evaluation of ELISA based on the conserved and functional middle region of nucleocapsid protein to detect distemper infection in dogs. Vet Microbiol, 2007c; 120: 251-260.

Lednicky JA, Dubach J, Kinsel MJ, Meehan TP, Bocchetta M, Hungerford LL, Sarich NA, Witecki KE, Braid MD, Pedrak C, Houde CM. Genetically distant American Canine distemper virus lineages have recently caused epizootics with somewhat different characteristics in raccoons living around a large suburban zoo in the USA. Virol J, 2004a; 1: 2.

Lednicky JA, Meehan TP, Kinsel MJ, Dubach J, Hungerford LL, Sarich NA, Witecki KE, Braid MD, Pedrak C, Houde CM. Effective primary isolation of wild-type canine distemper virus in MDCK, MV1 Lu and Vero cells without nucleotide sequence changes within the entire haemagglutinin protein gene and in subgenomic sections of the fusion and phospho protein genes. J Virol Methods, 2004b, 118, 147-157.

Lee MS, Tsai KJ, Chen LH, Chen CY, Liu YP, Chang CC, Lee SH, Hsu WL. The identification of frequent variations in the fusion protein of canine distemper virus. Vet J, 2010; 183: 184-190.

Lee DH, Kim HW. Innate immunity induced by fungal β-glucans via dectin-1 signaling pathway. Int J Med Mushrooms, 2014; 16(1):1-16.

Leisewitz AL, Carter A, van Vuuren M, van Blerk L. Canine distemper infections, with special reference to South Africa, with a review of the literature. J S Afr Vet Assoc, 2001; 72: 127-136.

Lekkas S. Histopathology and immunohistochemistry of canine distemper virus-induced footpad hyperkeratosis (hard Pad disease) in dogs with natural canine distemper. Vet Pathol, 2004; 41: 2-9.

Lempp C, Spitzbarth I, Puff C, Cana A, Kegler K, Techangamsuwan S, Baumgärtner W, Seehusen F. New aspects of the pathogenesis of canine distemper leukoencephalitis. Viruses, 2014; 6(7): 2571-2601.

Lıu Z, Huntley C, De B, Das T, Banerjee K, Oglesbee M: Phosphorylation of Canine distemper virus P Proteinby Protein Kinase C and Casein Kinase II. Virol, 1997; 232: 198-206.

Li Y, Banerjee S, Wang Y, Goldstein SA, Dong B, Gaughan C, Silverman RH & Weiss SR. Activation of RNase L is dependent on OAS3 expression during infection with diverse human viruses. PNAS, 2016; 113(8): 2241-2246.

Lim JJ, Grinstein S, Roth Z. Diversity and versatility of phagocytosis. Roles in innate immunity, tissue remodeling, and homeostasis. Front Cell Infect Microbiol, 2017; 7: 191.

Lin RJ, Yu HP, Chang BL, Tang WC, Liao CL, Lin YL. Distinct antiviral roles for human 2′,5′-oligoadenylate synthetase family members against dengue virus infection. J Immunol, 2009; 183:8035-8043.

Lincoln SD, Gorham JR, Ott RL, Hegreberg GA. Etiologic studies of old dog encephalitis. I. Demonstration of canine distemper viral antigen in the brain in two cases. Vet Pathol, 1971; 8: 1-8.

Lisiak JA, Vandevelde M. Polioencephalomalacia associated with canine distemper virus infection. Vet Pathol, 1979; 16: 650-660.

Liu PC, Chen CA, Chen CM, Yen CH, Lee MH, Chuang CK, Tu CF Su BL. Application of xenogeneic anti- canine distemper virus antibodies in treatment of canine distemper puppies. J Small Anim Pract, 2016; 57(11): 626-630.

Loots AK, Mitchell E, Dalton DL, Kotzé A, Venter EH. Advances in canine distemper virus pathogenesis research: a wildlife perspective. J Gen Virol, 2017; 98(3): 311-321.

Lorusso A, Savini G. Old diseases for new nightmares: distemper strikes back in Italy. Vet Ital, 2014; 50: 151-154.

Ludlow M, Rennick LJ, Nambulli S, de Swart RL, Duprex WP. Using the ferret model to study morbillivirus entry, spread, transmission and cross-species infection. COVIRO, 2014; 4: 15-23.

Mac IA, Trevan DJ, Montgomerie RF. Observations on canine encephalitis. Vet Rec,1948; 60: 635-644.

Machida N, Kiryu K, Oh-Ishi K, Kanda E, Izumisawa N, Nakamura T. Pathology and epidemiology of canine distemper in raccoon dogs (*Nyctereutes procyonoides*). J Comp Pathol, 1993; 108(4): 383-392.

Maclachlan NJ, Dubovi EJ. Fenner's Veterinary Virology, 5th Edition, Academic press, USA, 2016.

Maeda H, Ozaki K, Takagi Y, Sawashima K, Narama I. Distemper skin lesions in a dog. J Vet Med Series A, 1994; 41(1- 10): 247-250.

Maes RK, Wise AG, Fitzgerald SD, Rarnudo A, Kline J, Vilnis A, Benson C. A canine distemper outbreak in Alaska: diagnosis and strain characterization using sequence analysis. J Vet Diagn Invest, 2003; 15: 213-220.

Maity P, Sen IK, Chakraborty I, Mondal S, Bar H, Bhanja SK, Mandal S, Maity GN. Biologically active polysaccharide from edible mushrooms: a review, Int. J Biol. Macromol, 2021; 172: 408-417

Malathi K, Dong B, Gale Jr M, Silverman RH. Small self-RNA generated by RNase L amplifies antiviral innate immunity. Nature, 2007; 448(7155); 816-819.

Martella V, Cirone F, Elia G, Lorusso E, Decaro N, Campolo M, Desario C, Lucente MS, Bellacicco AL, Blixenkrone-Moller M, Carmichael LE, Buonavoglia C. Heterogeneity within the hemagglutinin genes of canine distemper virus (CDV) strains detected in Italy. Vet Microbiol. 2006; 116: 301-309.

Martella V, Elia G, Lucente MS, Decaro N, Lorusso E, Banyai K, Blixenkrone-Moller M, Lan NT. Genotyping canine distemper virus (CDV) by a hemi-nested multiplex PCR provides a rapid approach for investigation of CDV outbreaks. Vet Microbiol. 2007; 122: 32-42.

Martella V, Gabrielle E, Canio B. Canine distemper virus. Vet Clin N Am, 2008; 38(4): 787-797.

Maurer KE, Nielsen SW. Neurologic disorders in the raccoon in northeastern United States. J Am Vet Med Assoc, 1981; 179:1095-1098.

Maxie MG, Jubb, KVF. Jubb Kennedy, Palmers Pathology of Domestic Animals, 5th ed., Saunders Elsevier, Philadelphia, 2007.

Mayo MA, Pringle CR. Virus taxonomy-1997. J Gen Virol. 1998; 79: 649-657.

McCarthy AJ, Shaw MA, Goodman SJ. Pathogen evolution and disease emergence in carnivores. Proc Biol Sci, 2007; 274: 3165-3174.

Mcılhatton MA, Curran MD, Rima BK. Nucleotide sequence analysis of the large (L) genes of phocine distemper virus and canine distemper virus (corrected sequence). J Gen Virol, 1997; 78: 571-576.

McIntosh M, Stone BA, Stanisich VA. Curdlan and other bacterial (1→3)-β-d-glucans. Appl Microbiol Biotechnol, 2005; 68: 163-173.

McKeever DJ, Jenkinson DM, Hutchinson G, Reid HW. Studies on the pathogenesis of orf virus infection in sheep. J Comp Pathol, 1988; 99:317-328.

Mee AP, Gordon MT, May C, Bennett D, Anderson DC, Sharpe PT. Canine distemper virus transcripts detected in the bone cells of dogs with metaphyseal osteopathy. Bone, 1993; 14: 59-67.

Merckvetmanual: Generalized Conditions Canine Distemper. https://www.merckvetmanual.com/generalized-conditions/canine-distemper/canine-distemper?query=distemper, 2022. Erişim Tarihi: 08.05.2024.

Meyer D, Harvey J: Veterinary Laboratory Medicine: Interpretation and Diagnosis, 2nd ed, WB Saunders,1998; 43-82.

Miele JA, Krakowka S. Antibody responses to virion polypeptides in gnotobiotic dogs infected with canine distemper virus. Infect Immun 1983; 41: 869-871.

Mitchell WJ, Summers BA, Appel MJ. Viral expression in experimental canine distemper demyelinating encephalitis. J Comp Pathol, 1991; 104: 77-87.

Mocarski ES. Immunomodulation by cytomegaloviruses: manipulative strategies beyond evasion. Trends Microbiol, 2002; 10:332-339.

Mochizuki M, Hashimoto M, Hagiwara S, Yoshida Y, Ishiguro S. Genotypes of canine distemper virus determined by analysis of the hemagglutinin genes of recent isolates from dogs in Japan. J Clin Microbiol, 1999; 37: 2936-2942.

Moehlman, PD. Socioecology of silverbacked and golden jack. In: Eisenberg J, Kleiman DG (eds), Advances In The Study Of Mammalian Behavior. American Society of Mammalogists, Oklahoma 1983; 423-451.

Montali RJ, Bartz CR, Bush M. Canine Distemper Virus. In: Appel M. (ed), Virus Infections of Carnivores. Elsevier Science Publishers BV, Amsterdam, 1987; 437–443.

Moraes Maria Suzana de. Proposta para o monitoramento da saúde de aeronautas por meio de indicadores bioquímicos e hematológicos. Dissertação (Mestrado em Saúde Pública)- Escola Nacional de Saúde Pública Sergio Arouca, Fundação Oswaldo Cruz, Rio de Janeiro, 2001.

Morell V. Canine distemper virus: Serengeti's big cats going to the dogs. Science, 1994; 264: 1664.

Moorlag SJCFM, Khan N, Novakovic B, Kaufmann E, Jansen T, van Crevel R, Divangahi M, Netea MG. β-Glucan Induces Protective Trained Immunity against *Mycobacterium tuberculosis* Infection: A Key Role for IL-1. Cell Rep, 2020; 31(7): 107634.

Mossman KL. Activation and inhibition of virus and interferon: the herpesvirus story. Viral Immunol, 2002; 15: 3-15

Muramatsu D, Iwai A, Aoki S, Uchiyama H, Kawata K, Nakayama Y, Nikawa Y, Kusano K, Okabe M, Miyazaki T. Beta-Glucan derived from Aureobasidium pullulans is effective for the prevention of influenza in mice. PLoS ONE. 2012; 77:e41399

Murphy FA, Gibbs EPJ, Horzinek MC, Studdert MJ. Veterinary Virology, 3rd Edition, USA, Acedemic Pres, 1999; 411-425.

Müller CF, Fatzer RS, Beck K, Vandevelde M, Zurbriggen A. Studies on canine distemper virus persistence in the central nervous system. Acta Neuropathol, 1995; 89: 438-445.

Nagai Y, Kato A. Accessory genes of the paramyxoviridae, a large family of nonsegmented negativestrand RNA viruses, as a focus of active investigation by reverse genetics. Curr Top Microbiol Immunol,2004; 283: 197-248.

Nelson R, Couto CG. Small Animal Internal Medicine. 5th Ed. 2014.

Nguyen KB, Salazar-Mathel TP, Dalod MY, Van Deusen JB, Wei XQ, Liew FY, Caligiuri MA, Durbin JE, Biron CA. Coordinated and distinct roles for IFN-αβ, IL-12, and IL-15 regulation of NK cell responses to viral infection. J Immunol, 2002; 169(8): 4279-4287.

Nikolin VM, Olarte-Castillo XA, Osterrieder N, Hofer H, Dubovi E, Mazzoni CJ, Brunner E, Goller KV, Fyumagwa RD, Moehlman PD, Thierer D, East ML. Canine distemper virus in the Serengeti ecosystem: molecular adaptation to different carnivore species. Mol Ecol, 2017; 26: 2111-2130.

Nowatzky J, Knorr A, Hirth-Dietrich C, Siegling A, Volk HD, Limmer A, Knolle P, Weber O. Inactivated Orf virus (*Parapoxvirus ovis*) elicits antifibrotic activity in models of liver fibrosis. Hepatol Res; 2013 43: 535-546.

Noyce RS, Delpeut S, Richardson CD. Dog nectin-4 is an epithelial cell receptor for canine distemper virus that facilitates virus entry and syncytia formation. Virology, 2013; 436(1): 210-220.

Nuhoğlu H. Canine Distemper Virus ile Doğal Enfekte Köpeklerde Canine Distemper Virusu, Nectin 4 ve Cd150 Reseptörlerinin Immunohistokimyasal, Immunofloresan ve Moleküler Yöntemlerle Araştırılması. Kars Kafkas Üniversitesi, Sağlık Bilimleri Enstitüsü, Doktora Tezi, Kars, 2023.

Ons E,Van Brussel L, Lane S, King V, Cullinane A, Kenna R, Lyons P, Hammond TA, Salt J, Raue R. Efficacy of a Parapoxvirus ovis-based immunomodulator against equine herpesvirus type 1 and Streptococcus equi equi infections in horses. Vet Microbiol, 2014; 173:232-240.

Osterhaus AD, Vedder EJ. Identification of virus causing recent seal deaths. Nature. 1988; 335: 20.

O'Toole D, Miller MM, Cavender JL, Cornish TE. Pathology in practice. JAVMA, 2012; 241(2): 189-191.

Panzera Y, Calderon MG, Sarute N, Guasco S, Cardeillac A, Bonilla B, Hernandez M, Francia L, Bedo G, La Torre J, Perez R. Evidence of two co-circulating genetic lineages of canine distemper virus in South America. Virus Res 2012;163:401-404.

Pardo ID. Phylogenetic Characterization of Canine Distemper Viruses Detected in Naturally Infected North American Dogs. University of Missouri-Columbia, Master of Science Thesis, 2005.

Pardo MC, Tanner P, Bauman J, Silver K, Fischer L. Immunization of puppies in the presence of maternally derived antibodies against canine distemper virus. J Comp Pathol, 2007; 137: 72-75.

Paris S, Chapa, L, Pasin M, Lambiel, M, Sharrock TE, Shukla R, Claude CS, Bonnet JM, Poulet H, Freyburger L, De Luca K. β-Glucan-induced trained immunity in dogs. Frontiers in Immunology 2020; 11: 566893.

Pekmezci D, Konaçoğlu GN, Çolak ZN. A preliminary study for determination of neutrophil to lymphocyte, monocyte to lymphocyte and platelet to lymphocyte ratios ın dogs with canine distemper virus ınfection. J Anatolian Env Anim Sci, 2022; 7(4): 437-443.

Pestka S, Krause CD, Sarkar D, Walter MR, Shi Y, Fisher PB. Interleukin-10 and related cytokines and receptors. Annu Rev Immunol, 2004; 22(1): 929-979.

Pomeroy LW, Bjornstad ON, Holmes EC. The evolutionary and epidemiological dynamics of the paramyxoviridae. J Mol Evol, 2008; 66: 98-106.

Potgieter LN, Ajidagba PA. Quantitation of canine distemper virus and antibodies by enzyme-linked immunosorbent assays using protein A and monoclonal antibody capture. J Vet Diagn Invest, 1989; 1: 110- 115.

Pratakpiriya W, Seki F, Otsuki N, Sakai K, Fukuhara H, Katamoto H, Hirai T, Maenaka K, Techangamsuwan S, Lan NT, Yamaguchi R. Nectin4 is an epithelial cell receptor for canine distemper virus and involved in neurovirulence. Virol J, 2012; 86(18): 10207-10210.

Radtanakatikanon A, Keawcharoen J, Charoenvisal NT, Poovorawan Y, Prompetchara E, Yamaguchi R, Techangamsuwan S. Genotypic lineages and restriction fragment length polymorphism of canine distemper virus isolates in Thailand. Vet Microbiol, 2013;166:76-83.

Ribeiro MG, Salerno T, Mattos-Guaraldi AL, Camello TC, Langoni H, Siqueira AK, Paes AC, Fernandes MC, Lara GH. Nocardiosis: an overview and additional report of 28 cases in cattle and dogs. Rev Inst Med Trop Sao Paulo, 2008; 50: 177-185.

Richter J, Kral V, Stiborova I, Rajnohova D, Vetvicka V. Anti-inflammatory effects of β-glucan in cancer related fatigue. J Nutr Health Sci, 2015; 2(3): 304.

Rikula UK. Canine distemper in Finland-vaccination and epidemiology. Academic Disertation University of Helsinki, Finland, 2008.

Riley MC, Wilkes RP. Sequencing of emerging canine distemper virus strain reveals new distinct genetic lineage in the United States associated with disease in wildlife and domestic canine populations. Virol J, 2015; 12:219.

Rima BK. The proteins of morbilliviruses. J Gen Virol, 1983; 64: 1205-1219.

Robinson VB, Newberne JW, Brooks DM Distemper in the American raccoon (Procyon lotor). J Am Vet Med Assoc, 1957; 131:276-278.

Rockborn, G. An attenuated strain of canine distemper virus in tissue culture. Nature, 1959; 184(4689): 822.

Rodeheffer C, von Messling V, Milot S, Lepine F, Manges AR, Ward BJ. Disease manifestations of canine distemper virus infection in ferrets are modulated by vitamin A status. J Nutr, 2007; 137: 1916- 1922.

Roelke-Parker ME, Munson L, Packer C, Kock R, Cleaveland S, Carpenter M, O'Brien SJ, Pospischil A, Hofmann-Lehmann R, Lutz H, Mwamengele GLM, Mgasa MN, Machange GA, Summers BA, Appel MJG. A canine distemper virus epidemic in Serengeti lions. Nature. 1996; 379:441-445.

Romanutti C, Calderon GM, Keller L, Mattion N, La Torre J. RT-PCR and sequence analysis of the full-length fusion protein of Canine distemper virus from domestic dogs. J Virol Methods, 2016; 228: 79-83.

Roscoe DE. Epizootiology of canine distemper in New Jersey raccoons. J Wildl Dis, 1993; 29: 390-395.

Rzezutka A, Mizak B. Application of N-PCR for diagnosis of distemper in dogs and fur animals. Vet Microbiol, 2002; 88: 95-103.

Saaed MM, Al-Obaidi QT. Clinical, hematological and some biochemical changes in dogs infected with canine distemper. IOSR-JAVS, 2021; 14(5): 26-33.

Sadler AJ, Williams BR. Interferon-inducible antiviral effectors. Nat Rev Immunol, 2008; 8: 559-568.

Sahna K, Gencay A, Atalay Ö. Viral aetiology of diarrhoea in puppies from a same shelter in Turkey: presence of mixed infections. Rev Med Vet, 2008; 159(6).

Salem NY. Canine viral diarrhea: Clinical hematologic and biochemical alterations with particular reference to ın-clinic rapid diagnosis. Glob Vet, 2014; 13: 302-307.

Saltık HS. Klinik Semptomlu Köpeklerin Kan, İdrar, Rektal Suruntu, Nasal ve Okuler Akıntı Örneklerinde Canine Distemper Virus Enfeksiyonun Real Time Rt-PCR ile Tespit Edilmesi. Mehmet Akif Ersoy Üniversitesi, Sağlık Bilimleri Enstitüsü, Doktora Tezi, Burdur, 2018.

Samal SK. Paramyxoviruses of animals. Encycl Virol, 2008; 40-47.

Santiago RM, Budaszewski RF, Canal CW, Ruiz-Saenz J. Tropism and molecular pathogenesis of canine distempervirüs, Virol J, 2019; 16: 30.

Sato H, Masuda M, Miura R, Yoneda M, Kai C. Morbillivirus nucleoprotein possesses a novel nuclear localization signal and a CRM1-independent nuclear export signal. Virology, 2006; 352: 121-130.

Sato H, Yoneda M, Honda T, Kai C. Morbillivirus receptors and tropism: multiple pathways for infection. Front Microbiol, 2012; 3: 75.

Sayın Y. Antalya'daki Köpeklerde Canine Distemper Virus Enfeksiyonunun Araştırılması. Aydın Adnan Menderes Üniversitesi, Sağlık Bilimleri Enstitüsü, Yüksek Lisans Tezi, Aydın, 2019.

Sawatsky B, Von Messling V. Canine distemper viruses expressing a hemagglutinin without N-glycans lose virulence but retain immunosuppression. J Virol, 2010; 84: 2753-2761.

Scheid A, Choppin PW. Identification of biological activities of Paramyxovirus glycoproteins. Activation of cell fusion, hemolysis, and infectivity of proteolytic cleavage of an inactive precursor protein of Sendai virus. Virol, 1974; 57: 475-490.

Schobesberger M, Zurbriggen A, Doherr MG, Weissenbock H, Vandevelde M, Lassmann H, Griot C. Demyelination precedes oligodendrocyte loss in canine distemper virus-induced encephalitis. Acta Neuropathol, 2002; 103: 11-19.

Schobesberger M, Zurbriggen A, Summerfield A, Vandevelde M, Griot C. Oligodendroglial degeneration in distemper: apoptosis or necrosis? Acta Neuropathol, 1999; 97: 279-287.

Schobesberger M, Summerfield A, Doherr MG, Zurbriggen A, Griot C. Canine distemper virus-induced depletion of uninfected lymphocytes is associated with apoptosis. Vet Immunol Immunopathol, 2005;104(1-2):33-44.

Schoggins JW, Wilson SJ, Panis M, Murphy MY, Jones CT, Bieniasz P, Rice CM. A diverse range of gene products are effectors of the type I interferon antiviral response. Nature, 2011; 472(7344): 481-485.

Schütze N, Raue R, Büttner M, Alber G. Inactivated parapoxvirus ovis activates canine blood phagocytes and T lymphocytes. Vet Microbiol, 2009; 137(3-4): 260-267.

Seki F, Ono N, Yamaguchi R, Yanagi Y. Efficient isolation of wild strains of canine distemper virus in vero cells expressing canine SLAM (CD150) and their adaptability to marmoset B95a cells. J Virol, 2003;77: 9943-9950.

Shabbir MZ, Rabbani M, Ahmad A, Ahmed A, Muhammad K, Anwar I. Comparative evaluation of clinical samples from naturally infected dogs for early detection of canine distemper virus Turk. J Vet Anim Sci,2010; 34(6): 547-552.

Shell L. Canine distemper. Compend Contin Educ Vet, 1990; 12: 173-179. Sherding R. Saunders Manual of Small Animal Practise; Canine Distemper, WB Sauders Company, 1994; 107-109.

Sheshberadaran H, Norrby E, McCullough KC, Carpenter WC, Orvell C. The antigenic relationship between measles, canine distemper and rinderpest viruses studied with monoclonal antibodies. J Gen Virol 1986; 67: 1381-1392.

Shi S, Yin L, Shen X, Dai Y, Wang J, Yin D, Zhang D, Pan X. β-Glucans From Trametes versicolor (L.) Lloyd Is Effective for Prevention of Influenza Virus Infection. Viruses, 2022; 14(2): 237.

Shin YJ, Cho KO, Cho HS, Kang SK, Kim HJ, Kim YH, Park HS, Park NY. Comparison of one-step RT-PCR and a nested PCR for the detection of canine distemper virus in clinical samples. Aust Vet J, 2004; 82: 83-86.

Sidhu M, Menonna JP, Cook SD, Dowling PC, Udem SA: Canine distemper virus L gene: Sequence and comparsion with related viruses. Virol, 1993; 193: 50-65.

Silva MDL, Silva GEB, Borin-Crivellenti S, Alvarenga AWO, Aldrovani M, do Nascimento Braz LA, Aoki C, Santana AE, Pennacchi CS, Crivellenti LZ. Renal Abnormalities Caused by Canine Distemper Virus Infection in Terminal Patients. Front Vet Sci, 2022; 9: 139.

Silverman RH. A scientific journey through the 2-5A/RNase L system. Cytokine, growth factor reviews, 2007; 18(5-6): 381-388.

Silverman RH. Viral encounters with 2′,5′-oligoadenylate synthetase and RNase L during the interferon antiviral response, J Virol, 2007; 81: 12720-12729.

Simon-Martinez J, Ulloa-Arvizu R, Soriano VE, Fajardo R. Identification of a genetic variant of canine distemper virus from clinical cases in two vaccinated dogs in Mexico. Vet J, 2008; 175: 423-426.

Simons K, Garoff H. The budding mechanisms of enveloped animal viruses. J Gen Virol, 1980; 50: 1-21.

Smith HW, Buxton A. Incidence of salmonellae in faces of dogs suffering from distemper. Nature, 166: 824, 1950

Soma T, Ishii H, Hara M, Ohe K, Hagimori I, Ishikawa Y, Taneno A. Detection of canine distemper virus antigen in canine serum and its application to diagnosis. Vet Rec Open, 2003; 153(16): 499-501.

Sourimant J, Plemper RK. Organization, function, and therapeutic targeting of the morbillivirus RNA-dependent RNA polymerase complex. Viruses, 2016; 8(9): 251.

Stein VM, Czub M, Schreiner N, Moore PF, Vandevelde M, Zurbriggen A, Tipold A. Microglial cell activation in demyelinating canine distemper lesions. J Neuroimmunol, 2004; 153: 122-13.

Stern LB, Greenberg M, Gershoni JM, Rozenblatt S. The hemagglutinin envelope protein of canine distemper virus (CDV) confers cell tropism as illustrated by CDV and measles virüs complementation analysis. J Virol, 1995; 69: 1661-1668.

Stettler M, Beck K, Wagner A, Vandevelde M, Zurbriggen A. Determinants of persistence in canine distemper viruses. Vet Microbiol, 1997; 57: 83-93.

Stettler M, Zurbrıggen A. Nucleotide and deduce amino acid sequences of the nucleocapsid protein of the virulent A75/17-CDV strain of canine distemper virus. Vet Microbiol, 1995; 44: 211-217.

Stevens DR, Osburn BI. Immune deficiency in a dog with distemper. J Am Vet Med Assoc, 1976; 168: 493- 498.

Sugai A, Kooriyama T, Sato H, Yoneda M, Kai C. Epitope mapping of Canine distemper virus phosphoprotein by monoclonal antibodies. Microbiol Immunol, 2009; 53: 667-674.

Summers BA, Greisen HA, Appel, MJG. Canine distemper encephalomyelitis: variation with virus strain. J Comp Pathol,1984; 94(1): 65-75.

Sun H, Niu Q, Yang J, Zhao Y, Tian Z, Fan J, Zhang Z, Wang Y, Geng S, Zhang Y, Guan G, Williams DT, Luo J, Yin H, Liu Z. Transcriptome profiling reveals features of immune response and metabolism of acutely infected, dead and asymptomatic infection of African swine fever virus in pigs. Front Immunol, 2021; 12: 808545.

Sykes JE. Canine Distemper Virus Infection, 1th ed, St Louis, Saunders, 2013; 152-165.

Swango LJ, Ettinger SJ, and Feldman EC, Saunders W.B. Co., Philadelphia, Pennsylvania. Canine viral diseases. In (Eds.): Textbook of Veterinary Internal Medicine: Diseases of the Dog and Cat, 1995; Pp. 398-409.

Tatsuo H, Ono N, Yanagi Y. Morbilliviruses use signaling lymphocyte activation molecules (CD150) as cellular receptors. J Virol, 2001; 75: 5842-5850

Taylor S. Encephalitis, myelitis, and meningitis. In: Nelson RW, Couto CG (Eds.): Small Animal Internal Medicine, 5th ed, Elsevier Health Sciences, 2014; 1036-1047.

Teas J. The dietary intake of Laminaria, a brown seaweed, and breast cancer prevention, Nutr Cancer, 1983; 4: 217-222.

Techangamsuwan S, Banlunara W, Radtanakatikanon A, Sommanustweechai A, Siriaroonrat B, Lombardini ED, Rungsipipat A. Pathologic and molecular virologic characterization of a canine distemper outbreak in farmed civets. Veterinary pathology, 2015; 52(4): 724-731.

Terio KA, Craft ME. Canine distemper virus (CDV) in another big cat: should CDV be renamed carnivore distemper virus? MBio. 2013; 4: 702-713.

Thulin JD, Granstrom DE, Gelberg HB, Morton DG, French RA, Giles RC. Concurrent protozoal encephalitis and canine distemper virus infection in a raccoon (Procyon lotor). Vet Rec, 1992; 130: 162-164.

Tilston-Lunel NL, Welch SR, Nambulli S, de Vries RD, GW H, Wentworth DE, Shabman R, Nichol ST, Spiropoulou CF, de Swart RL, Rennick LJ, Duprex WP, Lee B. Sustained replication of synthetic canine distemper virus defective genomes in vitro and in vivo. MSphere, 2021; 6(5): 10-1128.

Tipold A, Vandevelde M, Jaggy A. Neurological Manifestations of Canine-Distemper Virus Infection. J Small Anim Pract, 1992; 33: 466-470.

Tipold A. Diagnosis of inflammatory and infectious diseases of the central nervous system in dogs: a retrospective study. J Vet Intern Med1995; 9: 304-314.

Torices S, Teglas T, Naranjo O, Fattakhov N, Frydlova K, Cabrera R, Osborne OM, Sun E, Kluttz A, Toborek M. Occludin regulates HIV-1 Infection by modulation of the Interferon Stimulated OAS Gene Family Mol Neurobiol, 2023: 1-17.

Tozato CC, Zadra VF, Basso CR, Junior JPA. Canine distemper virus detection by different methods of One-Step RT-qPCR. Cienc Rural 2016; 46(9): 1601-1606.

Tran HTT, Truong AD, Chu NT, Vu HN, Nguyen HT, Nguyen T, Siti F, Lee H, De Leon A, Yersin AG, Dang HV. Inhibition of African swine fever virus replication by β-glucan. Open Vet J, 2022; 12(6): 1027-1034.

Turk N, Župančić Ž, Starešina V, Kovač S, Babić T, Kreszinger M, Ćurić M, Barbić L, Milas Z. Severe bovine papillomatosis: detection of bovine papillomavirus in tumour tissue and efficacy of treatment using autogenous vaccine and parammunity inducer. Veterinarski Arhiv, 2005; 75:391-397

Tuzcu N, Tuzcu M, Akçakavak G, Başbuğ O, Kurul M. Köpeklerde canine distemper virüs enfeksiyonunun klinik, patolojik ve real-time RT-PCR ile teşhisi. JAVST, 2021; 6(2): 57-64.

Tvedten H, Lilliehöök I, Hillstrom A, Haggström J. Plateletcrit is superior to plateletcount for assessing platelet status in Cavalier King Charles Spaniels. Vet Clin Pathol, 2008; 37 (3): 275-638.

Van De Bildt MWG, Kuiken T, Visee AM, Lema S, Fitzjohn TR, Osterhaus ADME. Distemper outbreak and its effect on African wild dog conservation. Emerg Infect Dis, 2002; 8: 211-213.

Vandevelde M, Bichsel P, Cerruti-Sola S, Steck A, Kristensen F, Higgins R. Glial proteins in canine distemper virus-induced demyelination. Acta Neuropathol, 1983; 59: 269-276.

Vandevelde M, Cachın M. The Neurologic Form of Canine Distemper, WB Sauders Company 1992;1003-1007.

Vandevelde M, Higgins RJ, Kristensen B, Kristensen F, Steck AJ, Kihm, U. Demyelination in experimental canine distemper virus infection: immunological, pathologic, and immunohistological studies. Acta Neuropathol, 1982; 56(4): 285-293.

Vandevelde M, Zurbriggen A, Higgins RJ, Palmer D. Spread and distribution of viral antigen in nervous canine distemper. Acta Neuropathol, 1985; 67(3-4): 211-218.

Vandevelde M, Zurbriggen A, Steck A, Bichsel P. Studies on the intrathecal humoral immune response in canine distemper encephalitis. J Neuroimmunol, 1986; 11: 41-51.

Vandevelde M, Zurbriggen A. Demyelination in canine distemper virus infection: A review. Acta Neuropathol, 2005; 109: 56-68.

Vannucci L, Krizan J, Sima P, Stakheev D, Caja F, Rajsiglova L, Horak V, Saieh M, Immunostimulatory properties and antitumor activities of glucans. Int J Oncol, 2013; 43: 357–364.

Visser IK, van Bressem MF, Barrett T, Osterhaus AD. Morbillivirus infections in aquatic mammals. Vet Res, 1993a; 24: 169-178.

Visser IK, van der Heijden RW, van de Bildt MW, Kenter MJ, Orvell C, Osterhaus AD. Fusion protein gene nucleotide sequence similarities, shared antigenic sites and phylogenetic analysis suggest that phocid distemper virus type 2 and canine distemper virus belong to the same virus entity. J Gen Virol, 1993b; 74: 1989-94.

Vojtek, B, Mojžišová, J, Smrčo, P, Drážovská, M. Effects of orally administered β-1,3/1,6-glucan on vaccination responses and immunological parameters in dogs. Food Agric Immunol, 2017; 28: 993-1002

Volman JJ, Ramakers JD, Plat J. Dietary modulation of immune function by βglucans, Physiol Behav, 2008; 94: 276-284.

Von Messling V, Cattaneo R. Amino-terminal precursor sequence modulates canine distemper virus fusion protein function. J Virol, 2002; 76: 4172-4180.

Von Messling V, Cattaneo R. N-linked glycans with similar location in the fusion protein head modulate paramyxovirus fusion. J Virol, 2003; 77: 10202-10212.

Von Messling V, Zımmer G, Herler G, Haas L, Cattaneo R. The Hemagglutinin of canine distemper virus determines tropsim and cytopathogenicity. J Virol, 2001; 75: 6418-6427.

Webe, O, Siegling A, Friebe A, Limmer A, Schlapp, T, Knolle P, Mercer A, Schaller H, Volk HD. Inactivated *Parapoxvirus ovis* (Orf virus) has antiviral activity against hepatitis B virus and herpes simplex virus. J Gen Virol, 2003; 84(7): 1843-1852.

Weisbrode SE, Krakowka S. Canine distemper virus-associated hypocalcemia. Am J Vet Res, 1979; 40: 147- 149.

Weiss DW. Platelet production defects. In: Feldman BF, Zinkl JG, Schalm W (Eds.): Schalm's Veterinary Hematology, 5th ed, Lippincott Williams & Wilkins, Philadelphia, 2000; 469-471.

Welter J, Taylor J, Tartaglia J, Paoletti E, Stephensen CB. Vaccination against canine distemper virus infection in infant ferrets with and without maternal antibody protection, using recombinant attenuated poxvirus vaccines. J Virol, 2000; 74: 6358-6367.

Whelan SPJ, Barr JN, Wertz GW. Transcription and replication of nonsegmented negative-strand RNA viruses. Biology of negative strand RNA viruses: The power of reverse genetics, 2004; 61-119.

Wiener D, Plattet P, Cherpillod P, Zipperle L, Doherr MG, Vandevelde M, Zurbriggen A. Synergistic inhibition in cell-cell fusion mediated by the matrix and nucleocapsid protein of canine distemper virus. Virus Res, 2007; 129: 145-154.

Willi B, Spiri AM, Meli ML, Grimm F, Beatrice L, Riond B, Bley T, Jordi R, Dennler M, Hofmann-Lehmann R. Clinical and molecular investigation of a canine distemper outbreak and vector-borne infections in a group of rescue dogs imported from Hungary to Switzerland. BMC Vet Res, 2015;11:154.

Williams ES. Canine Distemper. In: Williams ES, Barker IK (eds), Infectious Diseases of wild Mammals (3 rd ed). Iowa State University Press, Iowa 2001; p.: 50-59.

Wilson S, Illambas J, Siedek E, Thomas A, King V, Stirling C, Plevová E, Salta J, Sture G. The administration of a single dose of a multivalent (DHPPiL4R) vaccine prevents clinical signs and mortality following virulent challenge with canine distemper virus, canine adenovirus or canine parvovirus, Trials in Vaccinology, 2014; 3: 102-106.

Wohlsein P, Puff C, Kreutzer M, Siebert U, Baumgärtner W. Distemper in a dolphin. Emerg Infect Dis 2007, 13: 1959-1961.

Woma TY. The Isolation and Genetic Charecterization of Canine Distemper Viruses from Domestic Dogs (*Canis familiaris*) in South Africa. Universtiy of Pretoria South Africa, Faculty of Veterinary Science Thesis for the degree of Magister Scientie, 2008.

Woo PC, Lau SK, Wong BH, Fan RY, Wong AY, Zhang AJ, Wu Y, Choi GKY, Li KSM, Hui J, Wang M, Zheng BJ, Chan KH, Yuen KY. Feline morbillivirus, a previously undescribed paramyxovirus associated with tubulointerstitial nephritis in domestic cats. PNAS, 2012; 109(14): 5435-5440.

Wood P, Lyttle P, Mercer A. Cytokines and their inhibitors in orf virüs infection. Vet immunol immunopathol, 1996; 54(1-4): 261-267.

Wunschmann A, Kremmer E, Baumgartner W. Phenotypical characterization of T and B cell areas in lymphoid tissues of dogs with spontaneous distemper. Vet Immunol Immunopathol, 200; 73: 83-98.

X. Meng, H. Liang, L. Luo, Antitumor polysaccharides from mushrooms: a review on the structural characteristics, antitumor mechanisms and immunomodulating activities, Carbohydr. Res. 424 (2016) 30-41.

Xue X, Zhu Y, Yan L, Wong G, Sun P, Zheng X, Xia X. Antiviral efficacy of favipiravir against canine distemper virus infection in vitro. BMC Vet Res 2019; 15(1): 316.

Yağcı AA. Köpeklerde Distemper Hastalığının D-Dimer Düzeyleri ve Koagulasyon Profilleri Üzerine Etkileri. Erciyes Üniversitesi, Sağlık Bilimleri Enstitüsü, Yüksek Lisans Tezi, Kayseri, 2017.

Yanar KE, Değirmençay Ş, Kadak M. Determination of hematological indices in dogs with acute CDV infection. Kocatepe Vet J, 2024;17(4):434-440.

Yarım GF, Yağcı BB. Köpek gençlik hastalığının sinirsel formundaki köpeklerin plazmasında vitamin a ve beta-karotin düzeylerindeki değişiklikler. Ankara Üniv Vet Fak Derg, 2006; 53: 85-90.

Yarım M, Kabakci N. The comparison of histopathological and immunohistochemical findings in natural canine distemper virus infection. Folia Vet,2003; 47(2): 86-90.

Yarım, M. Karayiğit MÖ, Gacar A, Kabak YB, Gülbahar MY, Güvenç T, Sözmen M. Köpek gençlik hastalığı virusu ile doğal olarak enfekte köpeklerin serebellumunda indüklenebilir nitrik oksit sentaz ekspresyonu. Ankara Üniv Vet Fak Derg, 2015; 62: 189-196.

Yılmaz, KYZ, Özkul A, Pratelli A. Aetiological role of viruses in puppies with diarrhoea. Vet Rec, 2007; 161: 169-170.

Yoshida E, Iwatsuki K, Miyashita N, Gemma T, Kai C, Mikami T. Molecular analysis of the nucleocapsid protein of recent isolates of canine distemper virus in Japan. Vet Microbiol, 1998; 59: 237-44.

Zachary JF. Pathologic Basis of Veterinary disease 6th edition. St. Louis, Missouri, 2017.

Zarnke RL, Ver Hoef JM, DeLong RA. Serologic survey for selected disease agents in wolves (Canis lupus) from Alaska and the Yukon Territory, 1984-2000. J Wildl Dis, 2004; 40: 632- 638.

Zhao JJ, Yan XJ, Chai XL, Martella V, Luo GL, Zhang HL, Gao H, Liu YX, Bai X, Zhang L, Cao SJ, Yan QG. Phylogenetic analysis of the haemagglutinin gene of canine distemper virus strains detected from breeding foxes, raccoon dogs and minks in China Vet Microbiol 2010; 140: 34-42.

Zheng X, Zhou F, Xu X, Zhang L. Uptake of intraperitoneally administrated triple helical β-glucan for antitumor activity in murine tumor models, J Mater Chem B, 2017; 5: 9337–9345.

Zhou S, Butler-Laporte G, Nakanishi T, Morrison DR, Afilalo J, Afilalo M, Laurent L, Pietzner M, Kerrison N, Zhao K, Ratnasingham EB, Henry D, Kimchi N, Afrasiabi Z, Rezk N, Bouab M, Petitjean L, Guzman C, Xue X, Tselios T, Vulesevic B, Adeleye O, Abdullah T, Almamlouk N, Richards JB. A neanderthal OAS1 isoform protects individuals of European ancestry against COVID-19 susceptibility and severity. Nat Med, 2021; 27(4): 659-667.

Zurbriggen A, Graber HU, Wagner A, Vandevelde M. Canine distemper virüs persistence in the nervous system is associated with noncytolytic selective virus spread. J Virol, 1995; 69: 1678-1686.

Zurbriggen A, Schmid I, Graber HU, Vandevelde M. Oligodendroglial pathologyin canine distemper. Acta Neuropathol, 1998; 95: 71-77.

Zvorc Z, Rafaj RB, Mrljak V. Erythrocyte and platelet indices in babesiosis of dogs. Vet Arh, 2010; 80(2): 259-267.

T.C.
ERCİYES ÜNİVERSİTESİ
HAYVAN DENEYLERİ YEREL ETİK KURULU
(EÜHADYEK)

02.06.2022

Sayı : 22/124
Konu : 22/124

Sayın Prof.Dr.Öznur ASLAN

Erc. Üniv. Hayvan Deneyleri Yerel Etik Kurulu, **Distemperli Köpeklerde Beta-Glukan ve İnaktif Parapoxvirüs ovis Uygulamalarının Klinik, Hematolojik ve Serum 2', 5'-Oligoadenilat Sentetaz Parametrelerine Etkisi"** isimli başvuru dosyanız 01.06.2022 tarihinde görüşülmüş ve HADYEK yönergesinin 8.Maddesi K fıkrasının 1. Bendinde belirtilen "Teşhis ve tedavi amaçlı klinik uygulamalar" çerçevesinde çalışmanız HADYEK iznine tabi değildir, oybirliği ile karar vermiştir.

Gereğini bilgilerinize arz/rica ederim.

Prof. Dr. Gültekin ATALAN
HADYEK Başkanı

Erciyes Ünv. Veteriner Fakültesi Dekanlığı HADYEK Bürosu 38039 Talas-KAYSERİ
Tel: 0 352 207 66 66 / 29516 **e-mail**:fundahascizmeci@erciyes.edu.tr

İNTİHAL RAPORU

Distemperli Köpeklerde Beta-Glukan ve İnaktif Parapoxvirus Ovis Uygulamalarının Klinik, Hematolojik ve Serum 2'5' Oligoadenilat Sentetaz Parametrelerine Etkisi

ORİJİNALLİK RAPORU

% 13	%12	%5	%
BENZERLİK ENDEKSİ	İNTERNET KAYNAKLARI	YAYINLAR	ÖĞRENCİ ÖDEVLERİ

BİRİNCİL KAYNAKLAR

1	acikbilim.yok.gov.tr İnternet Kaynağı	%5
2	acikerisim.selcuk.edu.tr:8080 İnternet Kaynağı	%3
3	dspace.ankara.edu.tr İnternet Kaynağı	%1
4	adudspace.adu.edu.tr:8080 İnternet Kaynağı	<%1
5	docplayer.biz.tr İnternet Kaynağı	<%1
6	turkiyeklinikleri.com İnternet Kaynağı	<%1
7	acikerisim.medipol.edu.tr İnternet Kaynağı	<%1
8	SİVRİKAYA, G. Ulufer, HANCI, Ayşe, EKŞİOĞLU, Birsen and DOBRUCALI, Hale. "Ringer laktat ve HES solüsyonları ile önyüklemenin spinal	<%1

ÖZGEÇMİŞ

KİŞİSEL BİLİGİLER

Adı, Soyadı : Mehmet Akif RIHTIM
Uyruğu : TÜRKİYE (T.C)

EĞİTİM

DERECE	KURUM	MEZUNİYET
Doktora	Erciyes Üniversitesi Veteriner Fakültesi İç Hastalıkları Anabilim Dalı	Devam
Lisans	Selçuk Üniversitesi Veteriner Fakültesi	2018
Lise	Baki-Ayşe Simitçioğlu Anadolu Lisesi	2012

İŞ DENEYİMLERİ

YIL	KURUM	GÖREV
2021- Halen	Petstate Veteriner Kliniği	Sorumlu Veteriner Hekim

YABANCI DİL

İngilizce